- С.Ж. АСФЕНДИЯРОВ АТЫНДАҒЫ ҚАЗАҚ ҰЛТТЫҚ МЕДИЦИНА УНИВЕРСИТЕТІ

- Кафедра:Травматология, ортопедия және ӘДХ

»

- Тақырыбы: Жарақаттық және гематогенді остеомиелит.
- Классификациясы, клиникасы, диагностикасы.

Орындаған:
Тобы:
Курс: 4
Қабылдаған:

ЖОСПАР:

- 1. Кіріспе.
- 2. Негізгі бөлім:
- а) Жарақаттық остеомиелит.
- б) Гематогенді остеомиелит.
- в) Классификациясы.
- г) Диагностика және емі.
- 3. Қорытынды.

Кіріспе

Сүйек тіні және жұлынды зақымдайтын инфекциялық қабыну процесі. Ауру жедел және созылмалы түрде болуы мүмкін. Егер процесс созылмалы болса, бұл сүйектік склерозға немесе деформациясына әкелуі мүмкін. Тізе, бел, иық, омыртқа, жоғарғы және төменгі жақ қан айналымдарының ерекшеліктеріне байланысты остеомиелитке ұшырауға бейім келеді. Бірақ кез келген сүйектің абсцессі жарақаттың әсерінен пайда болады. Постжарақаттық остеомиелитке операциядан кейінгі остеомиелит,сүйек тінінде пайда болатын операциядан кейінгі остеомиелит, остеосинтез жатады.

Операциядан кейінгі остеомиелит жарақаттық операциядағы техникамен және асептикамен байланысты.

Постжарақаттық остеомиелит және операциядан кейінгі остеомиелит тірек қимыл жүйесінің жарақаттары ішінде 6,5% құрайды. Ашық жарақаттардан кейінгі іріңді асқынулар 16,3% құрайды. Науқас жедел гематогенді остеомиелитпен ауыратын сүйектерінде бірден пайда болатын ауру сезіміне шағымданады. Ауру сезімі қатты, шаншып ауырады. Қаттылығы жоғары, ұйықтатпайды, қимылдаса қатты ауыртады. Аурулар өзінің жайсыз сезінуіне, бас ауруына, температурасының жоғарылауына, тәбетінің жоқтығына шағымданады. Жедел гематогенді остермиелит көбіне жас балаларда кездеседі. Ауру бірден пайда болады.

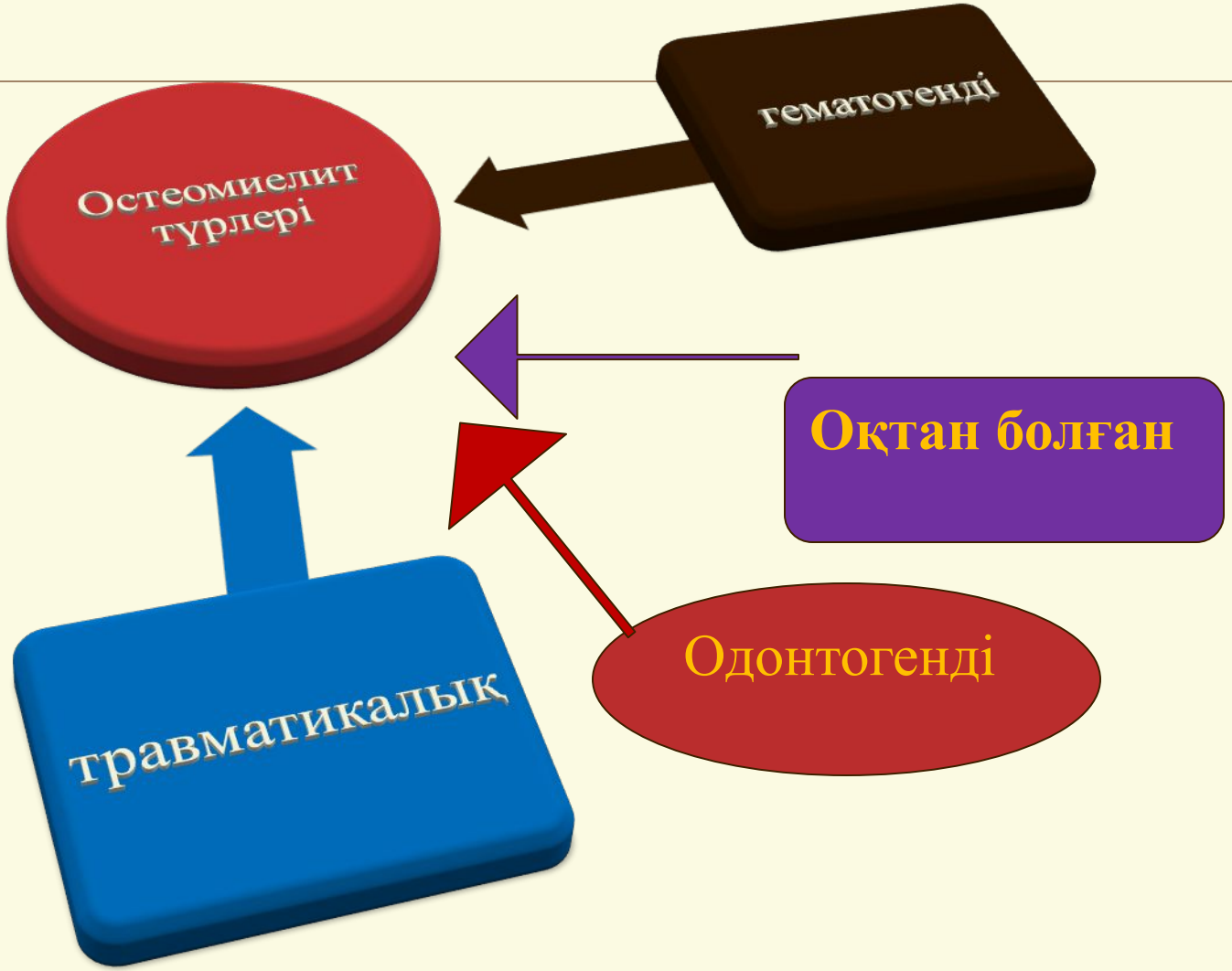
гематогенді
Остеомиелит түрлері
Оқтан болған
Одонтогенді
травматикалық

Травматикалық екіге бөлінеді:

Жедел және созылмалы.

Жарақаттық остеомиелит көбінесе ашық сынықтардың асқынуы нәтижесінде болады. Түтікті сүйектерде остеомиелит даму қаупі 50% жоғары.

Созылмалы

- **Бір немесе бірнеше жыланкөз пайда болуы**

ГЕМАТОГЕНДІ ОСТЕОМИЕЛИТ

- Созылмалы гематогенді остеомиелит көбіне іріңнің жедел түрден созылмалы түрге ауысқанда пайда болады.
- 75% жағдайда ол айқын септикалық көрініспен көрінуі мүмкін. Қоздырғыштары стафилококк, стрептококк, диплококк, брюшнотифозды таяқша, сальмонеллалар болып табылады. Септикалық жағдайда гематогенді және лимфагенді жолдармен таралады. Үлкен түтік тәрізді сүйектердің зақымдалуы 83—84% жағдайда, жалпақ сүйектерде 8—10,5%; қысқа сүйектерде 5-6,5% құрайды.
- Лейкоцитоз до 20,0-109/л нейтрофильдердің көбеюімен, ЭТЖ жоғарылаған. Гемоглобиннің көп мөлшерде төмендеуі. Диспротеинемия. Зәрде өзгерістер: белок болуы, лейкоциттің тамшыда болуы, цилиндрлер, бактериурия.

Классификациясы

- ***I. Этиологиясына қарай.***

А)бейспецификалық (ірің тудыратын микробтармен шақырылады).

Б)спецификалық (туберкулезді, сифилизді, лепрозды, бруцелезді).

II. Инфекцияның ену жолына байланысты

А) гематогенді

Б) травматикалық

В) атылған жарақаттан кейінгі (огнестрельный)

- ***III. Клиникасына қарай:***

А) жедел: 1) токсикалық (адинамикалық)

2) септикопиемиялық (ауыр)

3) жергілікті (жеңіл).

Б) созылмалы: 1) біріншілік созылмалы остеомиелит.

2) склероздаушы Гарре остеомиелиті.

3) Альбуминозды Оллье остеомиелиті.

4) Броди абсцесі.

ОСТЕОМИЕЛИТТІҢ ФОРМАЛАРЫ:

- Токсикалық
- Септикопиемиялық
- Жергілікті немесе жеңіл

1 — секвестр;
2 — іріңденген аймақ;
3 —іріңнің таралуы;
4 —бос жатқан сүйек сынығы;
5 — зақымданған канал;
6 — сүйек тіні.

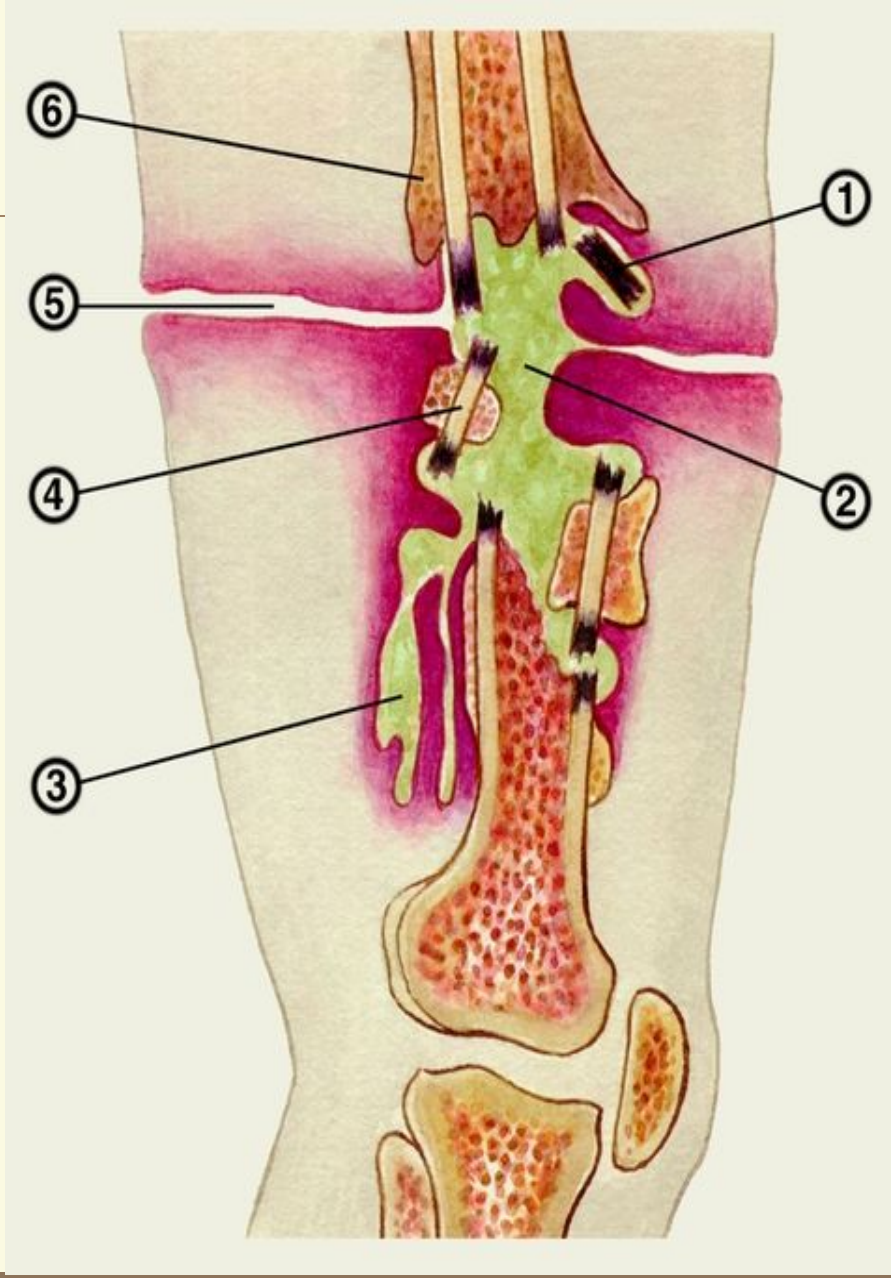

А
Б
В

Клиникасы

- ***Созылмалы*** *жарақаттық остеомиелитте температура көтерілуі және лейкоцитоз байқалады.*
- ***Жедел*** *жарақаттық остеомиелитте анық ауру сезімі, жұмсақ тіндердің ісінуі, жоғарғы температура, нейтрофилдердің солға жылжуымен анық лейкоцитоз, үдемелі анемия байқалады.*

Диагностикасы

- Жедел остеомиелиттің ерте диагностикасы үшін тепловиденияны және радионуклидті әдісті қолдануға болады. Сцинтиграфия кезінде аурудың алғашқы 2-3 күнінде сүйектің зақымдалған бөлігінде радиофармацевтикалық препараттың гиперфиксациясы анықталады. Тепловизорді қолданған кезде алынған мәліметтер, ерте кезеңдерде сүйек пен оның айналасындағы жұмсақ тіндерде қабыну үрдісін орнатуды болдырады.
- Жедел гематогенді остеомиелитті ревматизммен, сүйек туберкулезімен, гиф кезіндегі сүйек зақымдануымен және т.б. салыстыру керек.
- Сүйектің жарақаттық зақымдануын анықтау үшін анамнез мәліметтері, интоксикация мен қабынудың жалпы белгілері, рентгендік, лабораториялық және т.б. мәліметтер көмектеседі.
- Ревматизмде біршене буындардың зақымдануы болса, остеомиелит кезінде бір ғана буын зақымданады. Осиеомиелитте қабыну үрдісі метадиафизге дейін таралса, ал ревматизмде ол эпифизарлы бөлікпен шектеледі.

Емі

- *Жарақаттық остеомиелитте негізгі емі хирургиялық ем болып табылады. Сонымен қатар антибактериалды ем, физиотерапия қолданылады.*
- *<u>Оперативті ем</u>: радикалды операциялар:*
- *1) секвестрнекроэктомия*
- *2) секвестрэктомия*
- *3) остеомиелиттік флегмонаны ашу.*

<u>Секвестрэктомия</u> үш кезеңнен тұрады :

- *А) остеомиелит ошағынан некротикалық тінді алу.*
- *Б) секвестрлі бөліктің склероздаған жерін сүйектің қан тамырлы қабатына дейін тазлау қажет.*
- *В) сүйек кемігі өзегін жоғарғы және төменгі жағынан ашу.*

Қорытынды

Жарақаттық остеомиелит дамуы патогенді микробтың, яғни алтын стафилакоктың сүйек кемігіне түсуінен болады. Ауру ағымы ауыр түрде өтеді.

ҚОЛДАНЫЛҒАН ӘДЕБИЕТТЕР:

- Юмашев Г.С., Епифанов В.А. Оперативная травматология и реабилитация больных с повреждением опорно-двигательного аппарата. М.: Медицина, 1983 г.
- Зацепин С.Т. Костная патология взрослых. М.: Медицина, 2001 г.
- Травматология и ортопедия. Под ред. Корнилова Н.В. СПб.: Гиппократ, 2001 г.
- Травматология. Учебник для пред- и последипломной подготовки. Краснов А.Ф., Мирошниченко В.Ф., Котельников Г.П. М., 1995 г.
- Травматология и ортопедия. Под ред. Мусалатова Х.А., Юмашева Г.С. М.: Медицина, 1995 г.
- Мюллер М.Е., Алльговер М., Шнейдер Р., Виллингер Х. Руководство по внутреннему остеосинтезу. М.: Ad Marginem, 1996 г.
- Рейнберг С.А. Рентгенодиагностика заболеваний костей и суставов. М.: Медицина, 1964 г.