

Лекція на тему:

ПОЗАМАТКОВА ВАГІТНІСТЬ

Підготував к.м.н.
Сопель В.В.



План лекції:

1. Вступ
2. Класифікація та фактори ризику
3. Діагностичні критерії
позаматкової вагітності
4. Лікування позаматкової
вагітності
5. Прикінцеві положення

Під позаматковою вагітністю (ПВ) розуміють вагітність, при якій імплантація заплідненої яйцеклітини відбулася поза порожниною матки. Найбільш часта локалізація ПВ – маткові труби.

Класифікація

1. За МКХ-10:

000 Абдомінальна (черевна) вагітність

000.1 Трубна вагітність

Вагітність у матковій трубі

Розрив маткової труби внаслідок вагітності

Трубний аборт

000.2 Яєчникова вагітність

000.8 Інші форми позаматкової вагітності

Шийкова

Комбінована

В розі матки

Внутрішньозв'язкова

В брижі матки

000.9 Позаматкова вагітність неуточнена.

За перебігом :

- ❖ прогресуюча;
- ❖ порушена (трубний аборт, розрив маткової труби);
- ❖ завмерла вагітність.

Фактори ризику

- Запальні захворювання матки та придатків матки в анамнезі.
- Рубцево - спайкові зміни органів малого таза внаслідок перенесених раніше операцій на внутрішніх статевих органах, пельвіоперитоніту, абортів.
- Порушення гормональної функції яєчників.
- Генітальний інфантилізм.
- Ендометріоз. Довготривале використання внутрішньоматкових контрацептивів.
- Допоміжні репродуктивні технології.



Діагностика

Клінічні ознаки

Ознаки вагітності :

- ✓ затримка менструацій;
- ✓ нагрубання молочних залоз;
- ✓ зміна смакових, нюхових та інших відчуттів характерних для вагітності;
- ✓ ознаки раннього гестозу (нудота, блювання та ін.);
- ✓ позитивні імунологічні реакції на вагітність (ХГЛ у сироватці крові та сечі).
- ✓ **Порушення менструального циклу – мажучі, кров`яні виділення зі статевих шляхів:**
 - ✓ після затримки менструацій;
 - ✓ з початком наступної менструації;
 - ✓ до настання очікуваної менструації;

Больовий синдром :

- односторонній переймоподібний або постійний біль внизу живота;
- раптовий інтенсивний біль у нижній частині живота;
- перитонеальні симптоми у нижньому відділі живота, різного ступеня вираженості;
- ірадіація болю у пряму кишку, область промежини та крижі.

Ознаки внутрішньочеревної кровотечі (у разі порушеної ПВ) :

- притуплення перкуторного звуку у фланках живота;
- позитивний симптом Куленкампа (наявність ознак подразнення очеревини за умови відсутності локального м'язового напруження у нижніх відділах живота)
- у горизонтальному положенні хворої позитивний двосторонній “френікус” симптом, а у вертикальному – головокружіння, втрата свідомості;
- у разі значного гемоперитонеума - симптом Щьоткіна-Блюмберга;
- прогресуюче зниження показників гемоглобіну, еритроцитів, гематокриту за результатами аналізу крові.

Порушення загального стану (у разі порушеної ПВ):

- слабкість, головокружіння, втрата свідомості, холодний піт, колапс, гемодинамічні порушення;

нудота, рефлексорне блювання; метеоризм, однократна діарея.

Дані гінекологічного обстеження :

■ Ціаноз слизової оболонки піхви та шийки матки;

■ розміри матки менші від очікуваного

терміну вагітності;

■ одностороннє збільшення та болючість

придаєтків матки;

■ навісання склепінь піхви (у разі

гемоперитонеума);

■ різка болючість заднього склепіння піхви

(“крик Дуґласа”);

■ болючість при зміщенні шийки матки.

Специфічне лабораторне обстеження:

- - якісний або кількісний тест на ХГЛ.

Інструментальні методи обстеження.

УЗД :


- відсутність плодового яйця у порожнині матки;
- візуалізація ембріона поза порожниною матки;
- виявлення утвору неоднорідної структури в області проекції маткових труб;
- значна кількість вільної рідини у дугласовому просторі.

Лапароскопія – візуальне встановлення позаматкової вагітності у вигляді:

- ❖ ретортоподібного потовщення маткової труби багряно – синюшного кольору;
- ❖ розриву маткової труби;
- ❖ кровотеча з ампулярного отвору або з місця розриву маткової труби;
- ❖ наявність в черевній порожнині і в дугласовому просторі крові у вигляді згортків або у рідкому стані;
- ❖ наявність у черевній порожнині елементів плідного яйця.


Діагностичне вишкрібання стінок порожнини матки:

- ❖ відсутність у вишкрібі елементів плідного яйця;
- ❖ наявність у вишкрібі децидуальної тканини.




У разі малого терміну затримки менструації, зацікавленості жінки у збереженні маткової вагітності та відсутності симптомів внутрішньочеревної кровотечі необхідно вибрати очікувальну тактику, орієнтуючись на клінічні ознаки, УЗД в динаміці спостереження та рівень β -ХГЛ у сироватці крові.

Діагностичне вишкрібання стінок порожнини матки виконується за відсутності апарату УЗД та за умови поінформованої згоди пацієнтки на цю маніпуляцію.



**У разі малого терміну
затримки менструації,
зацікавленості жінки у збереженні маткової
вагітності та відсутності симптомів
внутрішньочеревної кровотечі необхідно
вибрати очікувальну тактику, орієнтуючись на
клінічні ознаки, УЗД в динаміці спостереження
та рівень β -ХГЛ у сироватці
крові.**

- **Пункція черевної порожнини через заднє склепіння піхви.**
- Проводиться за відсутності апарату УЗД для діагностики трубного аборту. Наявність у пунктаті рідкої крові – одна з ознак ПВ.
- **У разі клінічних ознак внутрішньочеревної кровотечі пункція черевної порожнини через заднє склепіння піхви не проводиться – затримка часу початку лапаротомії.**



Діагностичні ознаки різноманітних форм трубної вагітності

Клінічні ознаки	Прогресуюча позаматкова вагітність	Трубний викидень	Розрив маткової труби
Загальний стан хворої	Задовільний	Періодично погіршується, короткочасні втрати свідомості, тривалі періоди задовільного стану	Колаптоїдний стан, клініка масивної крововтрати, прогресивне погіршення стану
Ознаки вагітності	позитивні	позитивні	позитивні

Біль	відсутній	Характер нападів, що періодично повторюються	З'являється у вигляді гострого нападу
Виділення	Відсутні або незначні кров'яні	Кров'яні виділення темного кольору, з'являються після нападу болю	Відсутні або незначні кров'яні
Піхво ве дослід ження	Матка не відповідає терміну затримки місячних, поряд з маткою визначається утворення ретортоподібної форми, безболісне, склепіння вільні	Такі самі, болючість при зміщенні матки, утворення без чітких контурів, заднє склепіння згладжене	Такі самі, симптоми „плаваючої матки”, болючість матки і додатків з ураженого боку, нависання заднього склепіння

- **Диференціальна діагностика.**
- Діагностика ектопічної вагітності достатньо проста у пацієнток з аменореєю, ознаками вагітності, болями в нижніх відділах живота і кровотечею. Але необхідно виключати наступні стани:
 - 1. Перекрут кісти яєчника або гострий апендицит.
 - 2. Переривання маткової вагітності.
 - 3. Крововилив у жовте тіло.

Лікування ПВ.

Принципи ведення хворих з ектопічною вагітністю:

- Підозра на позаматкову вагітність є показанням для термінової госпіталізації.
- Рання діагностика допомагає зменшити кількість ускладнень і надає можливість застосовувати альтернативні методи лікування.
- У разі встановленого діагнозу позаматкової вагітності необхідно провести невідкладне оперативне втручання (лапароскопія, лапаротомія).
- Оперативне лікування позаматкової вагітності є оптимальним. У сучасній практиці можливе застосування консервативних методів лікування позаматкової вагітності.
- У разі вираженої клінічної картини порушеної ектопічної вагітності, наявності гемодинамічних порушень, гіповолемії пацієнтка негайно госпіталізується для невідкладного хірургічного втручання у найкоротші терміни лапаротомічним доступом

- Якщо клінічна картина стерта, немає ознак гіповолемії та внутрішньої кровотечі – проводять УЗД органів малого таза і/або лапароскопію.
- На догоспітальному етапі у разі порушеної позаматкової вагітності об`єм невідкладної допомоги визначається загальним станом хворої та величиною крововтрати. Інфузійна терапія (об`єм, швидкість введення розчинів) залежить від стадії геморагічного шоку (див. протокол – „Геморагічний шок”).
- Тяжкий стан хворої, наявність виражених гемодинамічних порушень (гіпотонія, гіповолемія, гематокрит менше 30%) – абсолютні показання для оперативного втручання лапаротомним доступом з видаленням вагітної маткової труби і проведенням протишокової терапії.

- Застосовують комплексний підхід до лікування жінок з позаматковою вагітністю, який включає:
- а) оперативне лікування;
- б) боротьбу з кровотечею, геморагічним шоком, крововтратою;
- в) ведення післяопераційного періоду;
- г) реабілітацію репродуктивної функції.
- Оперативне лікування проводять як лапаротомним, так і лапароскопічним доступом. До переваг лапароскопічних методик відносяться:
- - скорочення тривалості операції;
- - скорочення тривалості післяопераційного періоду;
- - скорочення тривалості перебування в стаціонарі;
- - зменшення кількості рубцевих змін передньої черевної стінки;
- - косметичний ефект.

Виконання органозберігаючих операцій при позаматковій вагітності супроводжується ризиком розвитку у післяопераційному періоді персистенції трофобласта, що є результатом його неповного видалення з маткової труби і черевної порожнини.

Найбільш ефективним методом профілактики даного ускладнення є ретельний туалет черевної порожнини 2 –3 літрами фізіологічного розчину і однократне введення метотрексату у дозі 75-100мг внутрішньом`язово у першу, другу добу після операції.

Операції, які застосовують у разі трубної вагітності:

- **Сальпінгостомія (туботомія).** Виконується подовжня сальпінгостомія. Після видалення плодового яйця сальпінгостому, звичайно не ушивають. У разі, коли ворсини хоріона не проростають у м'язову оболонку маткової труби обмежуються її вишкрібанням.
- **Сегментарна резекція маткової труби.** Видаляють сегмент маткової труби, де знаходиться плодове яйце, після чого виконують анастомоз двох кінців труби. При неможливості виконання сальпінго-сальпінго анастомоза можна перев'язати обидва кінці і накладати анастомоз пізніше.
- **Сальпінгектомія.** Цю операцію виконують у разі порушеної трубної вагітності, що супроводжується масивною кровотечею. Операцію і гемотрансфузію у такому разі проводять одночасно.

Консервативне лікування ПВ.

- **Лікування прогресуючої позамааткової вагітності метотрексатом може проводитися лише у закладах охорони здоров'я третього рівня, де є можливість визначення β -субодиниці ХГЛ у сироватці крові та проведення УЗД трансвагінальним датчиком.**
- **Показання до застосування метотрексату у разі ПВ.**
- **Щоб уникнути введення метотрексату при нормальній матковій вагітності або викидню, що не відбувся, його призначають лише у наступних випадках:**

- Підвищений рівень β -субодиниці ХГЛ у сироватці крові після органозберігаючої операції на матковій трубі, яка виконана з приводу прогресуючої позаматкової вагітності.
- Стабілізація або підвищення рівню β -субодиниці ХГЛ у сироватці крові протягом 12-24 годин після роздільного діагностичного вишкрібання або вакуум-аспірації, якщо розмір плодового яйця в області придатків матки не перевищує 3,5 см.
- Визначення при УЗД трансвагінальним датчиком плодового яйця діаметром не більше 3,5 см. в області придатків матки у разі рівня β -субодиниці ХГЛ більше 1500 МЕ/л за відсутності плодового яйця у порожнині матки.



Застосування метотрексату при позаматковій вагітності

Доба	Лікувально-діагностичні заходи
1-а	Визначення рівня β -субодиниці ХГЛ у сироватці крові
2-а	Загальний аналіз крові, визначення групи та резус-фактору крові жінки, активність печінкових ферментів
5-а	Метротрексат 75-100 мл внутрішньом'язово
8-а	Визначення рівня β -субодиниці ХГЛ у сироватці

- Якщо рівень β -субоддиниці ХГЛ у сироватці зменшився менше, ніж на 15% на восьму добу, метротрексат вводять повторно у тій же дозі.
- Якщо рівень β -субоддиниці ХГЛ у сироватці збільшився понад 15%, хвору спостерігають, щотижня визначають рівень β -субоддиниці ХГЛ до тих пір, поки цей рівень не буде менше 10 МЕ/л.

Яєчникова вагітність

Розвивається у разі запліднення яйцеклітини у порожнині фолікула. Частота яєчникової вагітності складає 0,5-1% від усіх позаматкових вагітностей і займає друге місце по частоті після трубної вагітності. Єдиним фактором ризику цього варіанту позаматкової вагітності є використання внутрішньоматкових контрацептивів.

Діагностика.

Клінічні ознаки такі самі, як і при трубній вагітності. При порушеній яєчниковій вагітності можлива клініка геморагічного шоку. У 75% випадків яєчникової вагітності помилково виставляють діагноз апоплексії яєчника.

У діагностиці допомагає УЗД органів малого тазу, особливо трансвагінальним датчиком, коли плодове яйце візуалізується в області яєчника та позитивна якісна реакція на ХГЛ.

Ознаки яєчnikової вагітності при УЗД:

- маткова труба на враженій стороні незмінена ;
- плодове яйце знаходиться в проекції яєчника;
- плодове яйце з'єднане з маткою власною зв'язкою яєчника;
- серед плодових оболонок візуалізується тканина яєчника.

Лікування.

Хірургічне лікування включає видалення плодового яйця та клинописну резекцію яєчника.

У разі масивного ураження яєчника та значної внутрішньочеревної кровотечі виконують оваріектомію.

Шийкова вагітність

- Шийкова вагітність – це один із рідких та тяжких варіантів позаматкової вагітності, коли імплантація заплідненої яйцеклітини відбулася у каналі шийки матки.

Діагностика.

- 1. Анамнез, у тому числі гінекологічний. Звертають увагу на кількість абортів та перебіг післяабортного періоду, перенесені запальні захворювання внутрішніх геніталій, у тому числі шийки матки.
- 2. Огляд шийки матки у дзеркалах. Візуалізація цианотичної бочкоподібної шийки матки.
- 3. Обережне бімануальне гінекологічне обстеження. Матка разом із шийкою у вигляді «піскового годинника».
- 4. Ультразвукове дослідження органів малого тазу.

Ультразвукові ознаки шийкової вагітності:

- **- відсутність плідного яйця в порожнині матки;**
- **- гіперехогенність ендометрія (децидуальна тканина);**
- **- неоднорідність біометрія;**
- **- матка у вигляді піскового годинника;**
- **- розширення каналу шийки матки;**
- **- плідне яйце в каналі шийки матки;**
- **- плацентарна тканина в каналі шийки матки;**
- **- закрите внутрішнє маткове вічко.**

Диференціальна діагностика.

Шийкову вагітність диференціюють із самовільним абортom, міомою, раком шийки матки, випадінням субмукозної міоми на ніжці, трофобластичною пухлиною, передлежанням та низьким розташуванням плаценти. УЗД дозволяє досить чітко провести диференційну діагностику, виявити відмінності між шийковою вагітністю та іншою акушерсько-гінекологічною патологією..

Лікування.

- У разі діагностованої шийкової вагітності – категорична відмова від проведення вишкрібання стінок порожнини матки, яке може призвести до розвитку профузної кровотечі.
- Метод лікування шийкової вагітності – хірургічний (екстирпація матки).
- Після підтвердження діагнозу шийкової вагітності визначають групу крові та Rh- фактор, устанавлюють венозний катетер, отримують поінформовану письмову згоду хворої на виконання екстирпації матки. У відділенні трансфузіології замовляють одногрупну свіжозаморожену плазму, свіжозаготовлену еритроцитарну масу, готують препарати гідроксиетильованого крохмалю.

Абдомінальна (черевна) вагітність

Складає 0,003% від усіх випадків позаматкової вагітності. Розрізняють первинну і вторинну черевну вагітність.

- Під первинною розуміють імплантацію заплідненої яйцеклітини в черевній порожнині.**
- Вторинна – формується, коли плодове яйце знаходиться в черевній порожнині після трубного аборт. Материнська смертність при черевній вагітності у 7-8 разів вища, ніж при трубній, і в 90 разів вища, ніж при матковій.**

Діагностика.

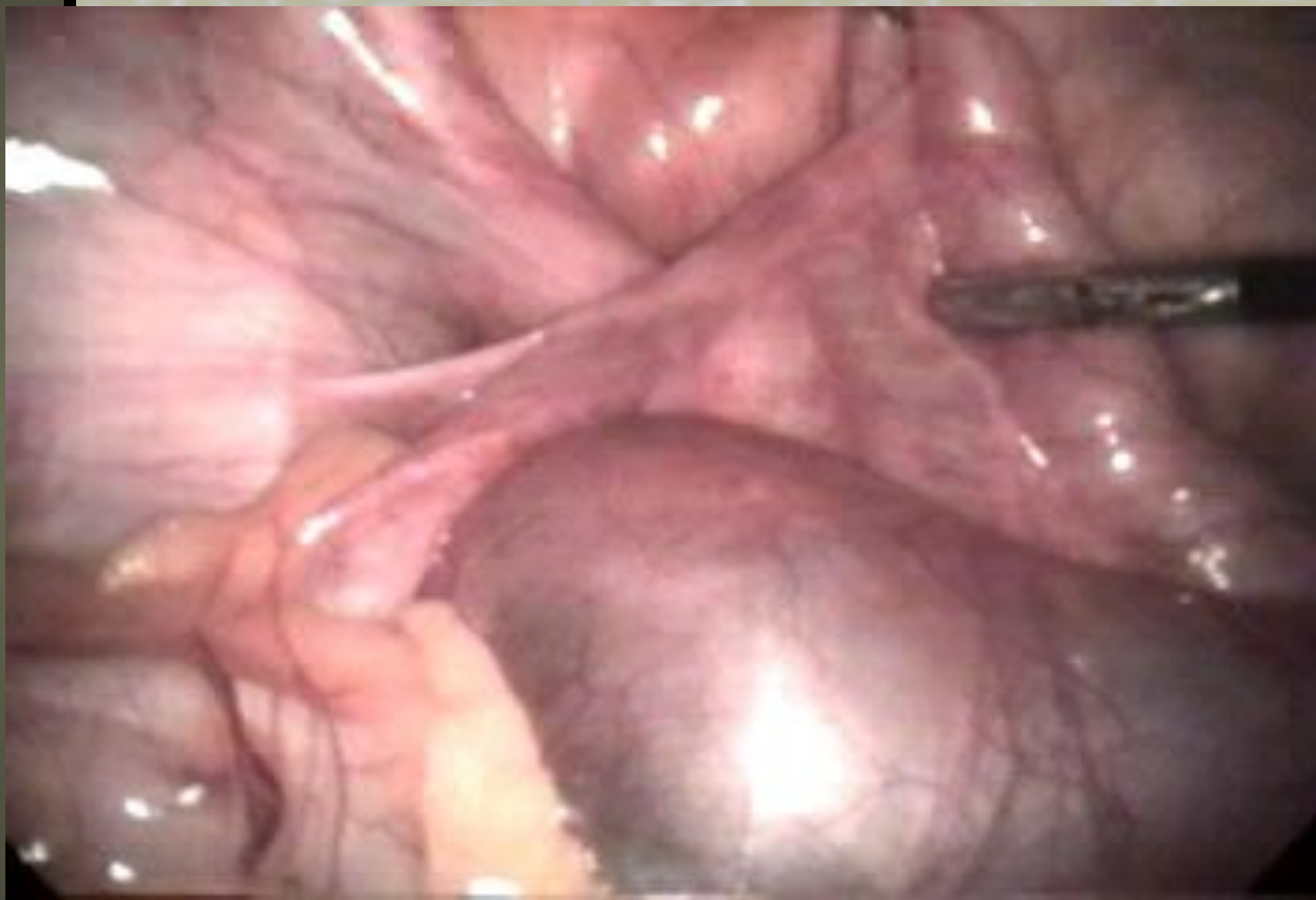Клінічні прояви залежать від терміну вагітності:

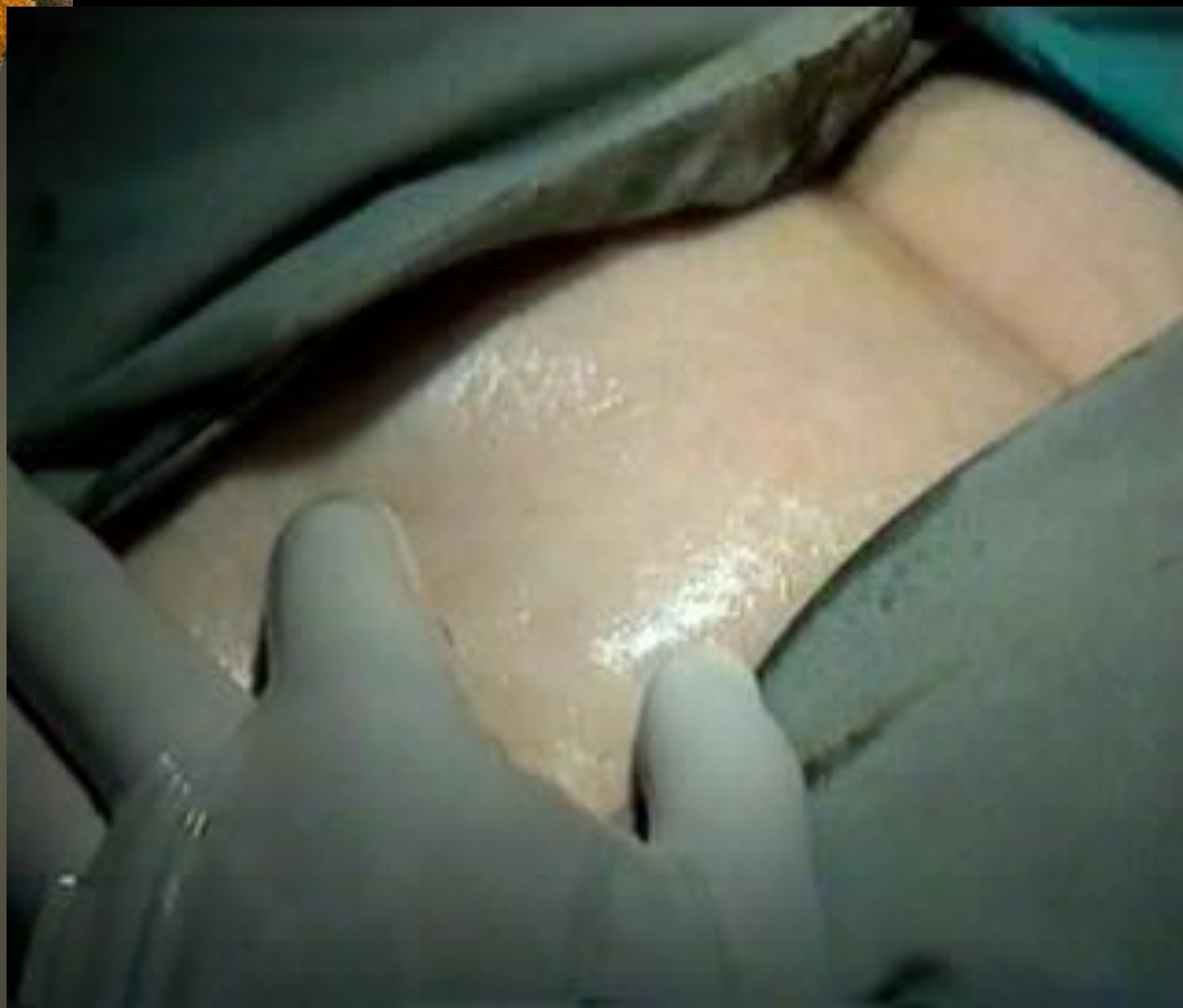
- У першому та на початку другого триместру вони мало відрізняються від симптомів трубної вагітності.
- У більш пізні терміни вагітні скаржаться на болі під час ворухіння плода, відчуття ворухінь в епігастральній області або раптове припинення ворухіння плода.
- При фізикальному дослідженні легко пальпуються м'які частини плода і окремо матка невеликих розмірів. Черевна вагітність також діагностується у разі відсутності скорочень матки після введення окситоцину.
- Для діагностики використовують УЗД. Якщо УЗД неінформативне, діагноз підтверджують за допомогою рентгенографії, КТ та МРТ. На рентгенограмі черевної порожнини, знятої у боковій проекції, візуалізується тінь скелета плода, яка накладається на тінь хребта матері.

Лікування.

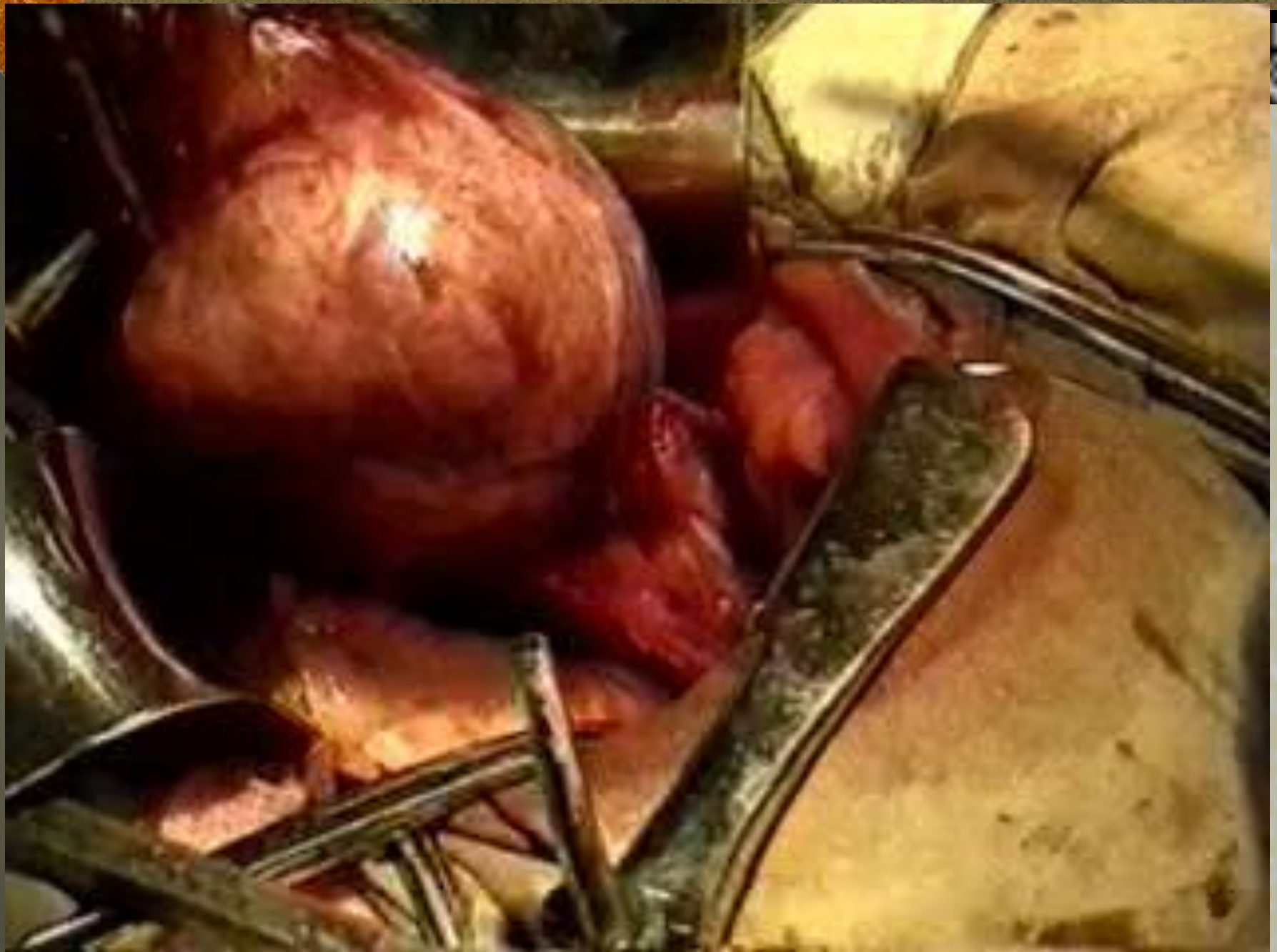- ❖ Враховуючи високий ризик материнської смертності, відразу після встановлення діагнозу проводять хірургічне лікування. Під час оперативного лікування виділяють і перев'язують судини, що постачають кров до плаценти, і за можливості видаляють її. Якщо це неможливо у зв'язку з сильною кровотечею, плаценту тампонують. Тампони видаляють через 24-48 годин.
- ❖ Якщо виділити ці судини не вдається, проводять перев'язку і відсікання пуповини, а плаценту залишають.
- ❖ *Післяопераційний період.*
- ❖ У разі знаходження плаценти після операції у черевній порожнині її стан оцінюють за допомогою УЗД і визначення рівня β -субодиниці ХГЛ. У цих випадках дуже високий ризик кишкової непрохідності, нориць, сепсису. Застосування метотрексату протипоказано, так як це супроводжується важкими ускладненнями, насамперед сепсисом. Причиною сепсису є масивний **некроз плаценти.**

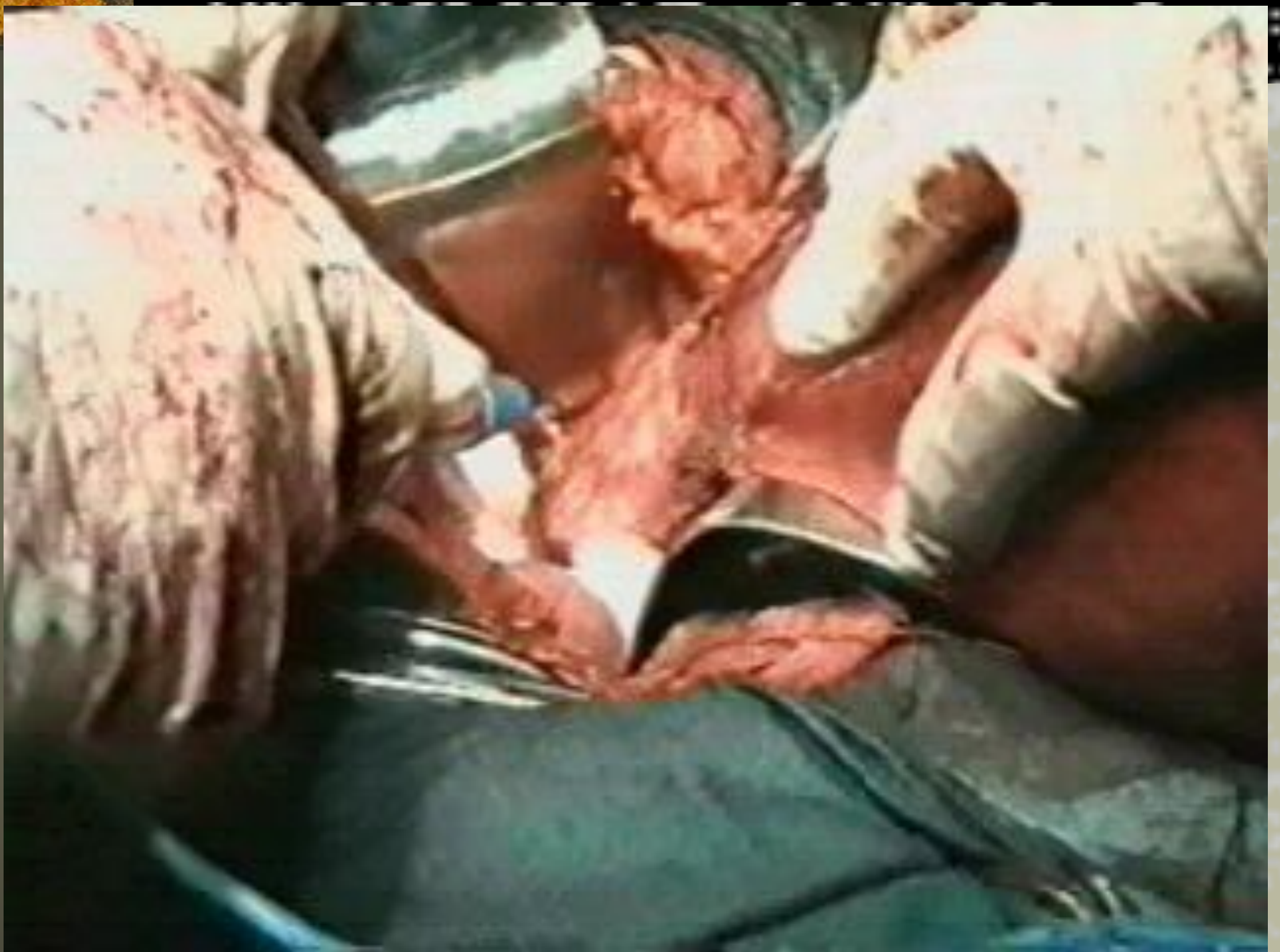Лапараскопічна операція на маткових трубах

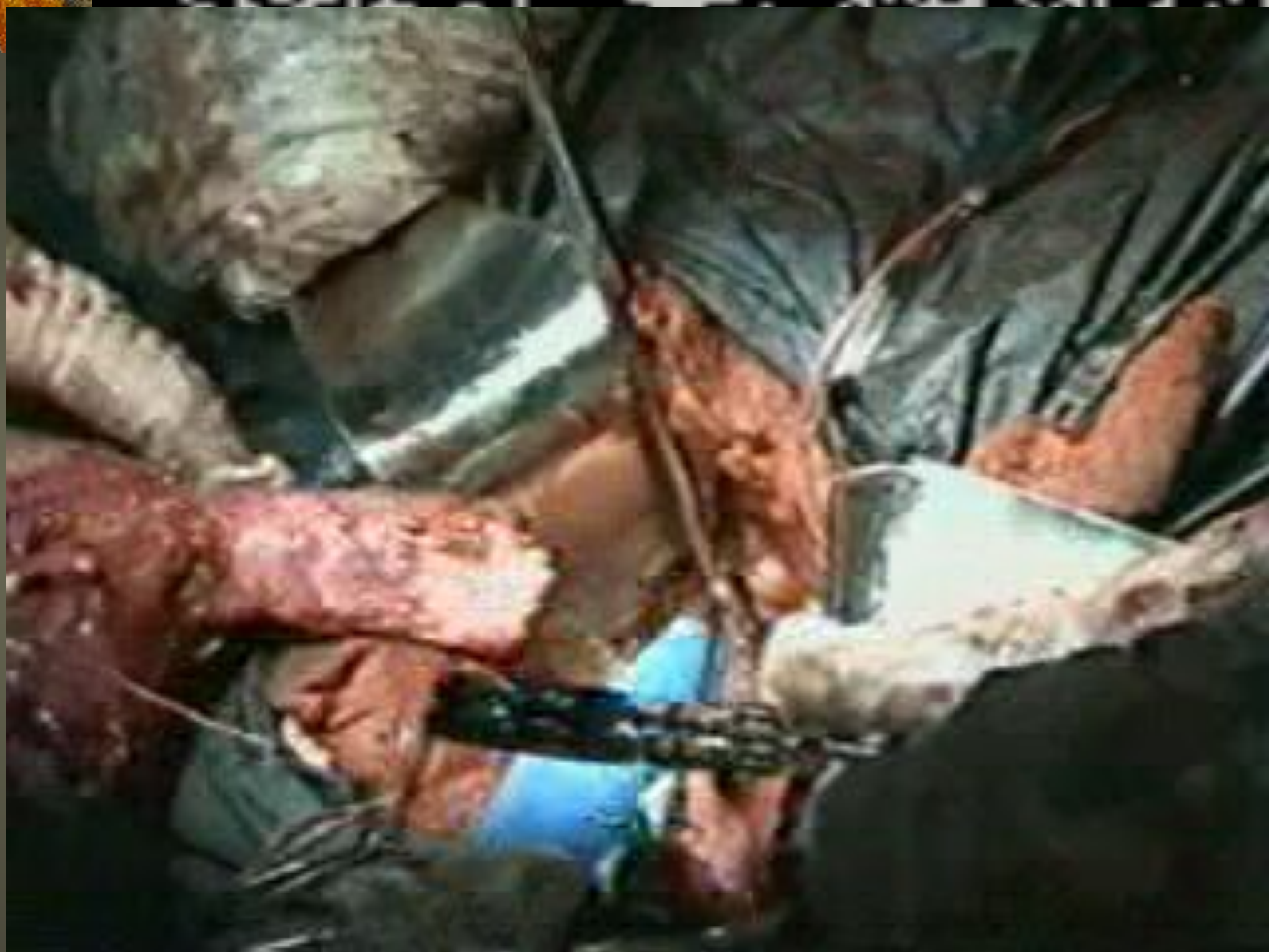













Дякую за увагу!