

Презентация на тему: Ошибки и осложнения, возникающие при лечении осложненного кариеса и их устранения и профилактика.



**Работу выполнили студентки
4 курса 403 группы
Бабочиева Илона и Абаева Арина**

Врачебная ошибка

- *И.В. Давыдовский* к врачебным ошибкам относит добросовестное заблуждение врача вследствие либо несовершенства медицинской науки, либо недостаточного опыта врача, либо особого течения заболевания у определенного больного, либо недостаточности опыта и знаний врача.
- Он делит ошибки на две группы: субъективные (неполноценное обследование, недостаток знаний и неосторожность суждений) и объективные (несовершенства медицинской науки, излишне узкая специальность, трудность исследования).

Продолжение

- *А.И. Рыбаков* (1988) ошибки в стоматологии делит на 4 группы:
- 1. **непредвиденные ошибки**. Врач действует правильно, но в процессе лечения возникает непредвиденные ситуации.
- 2. вследствие *халатности* или *небрежности* врача.
- 3. *низкая профессиональная подготовка* врача, его *неопытность*.
- 4. *несовершенства* методов диагностики, ме-даппаратуры, приборов.

Ошибки при расспросе больного

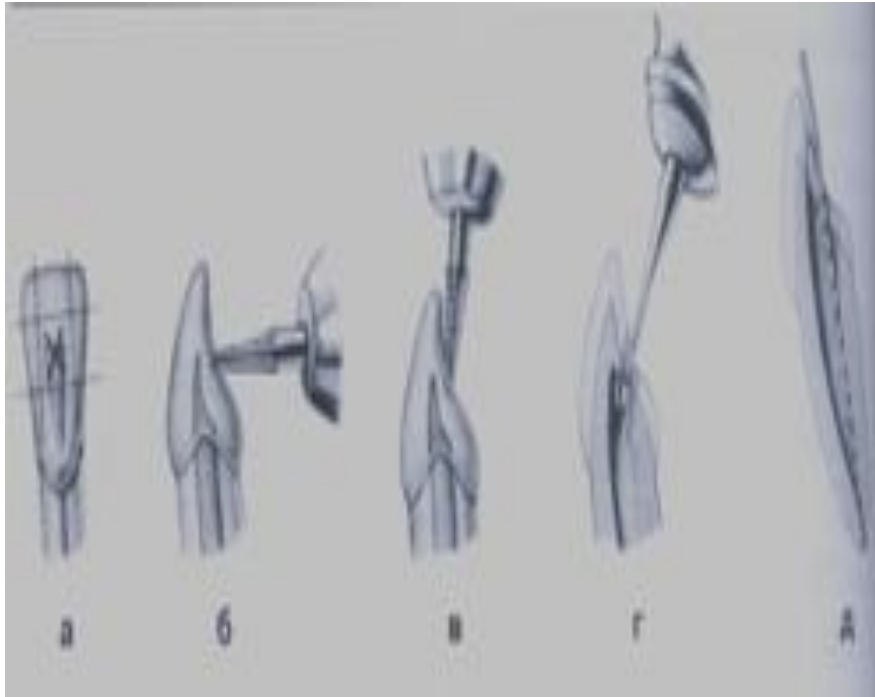
- Бывает так, что врач стоматолог кроме пораженного зуба, языка или другого органа полости рта больше ничего не видит, ни о чем не спрашивает.
- Врач редко интересуется состоянием ССС, не всегда выясняет наличие патологических процессов в организме.
- Врач также редко выясняет у больного на переносимость лекарственных препаратов (особенно на анестетики).

Ошибки при препарировании кариозной полости

Случайное обнажение пульпы зуба

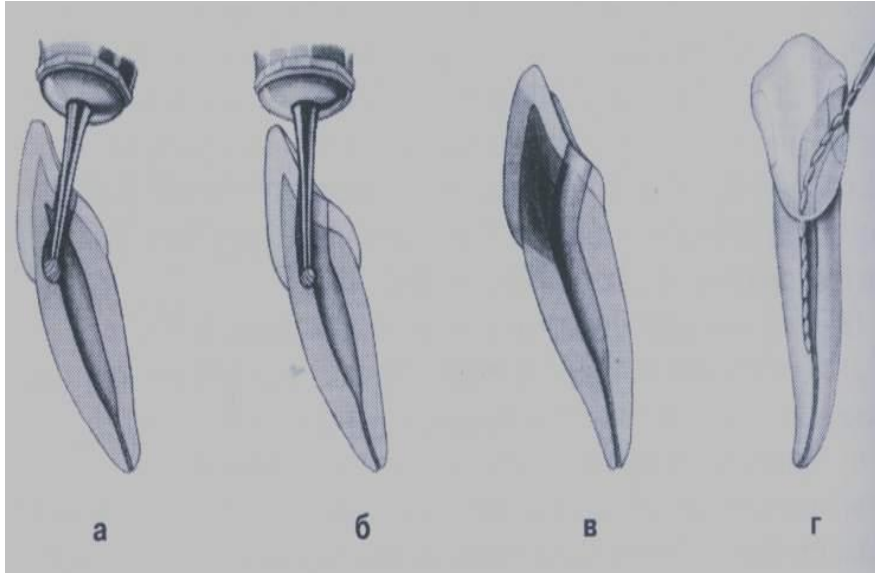
- Причиной могут быть:
- Не знание топографических особенностей расположения пульпы зуба в зависимости от групповой принадлежности зубов особенно при лечении глубокого кариеса;
- Применение больших по размеру боров и высокой скорости их вращения;
- Не соблюдение основных принципов препарирования кариозных полостей;

Вскрытие полости зуба



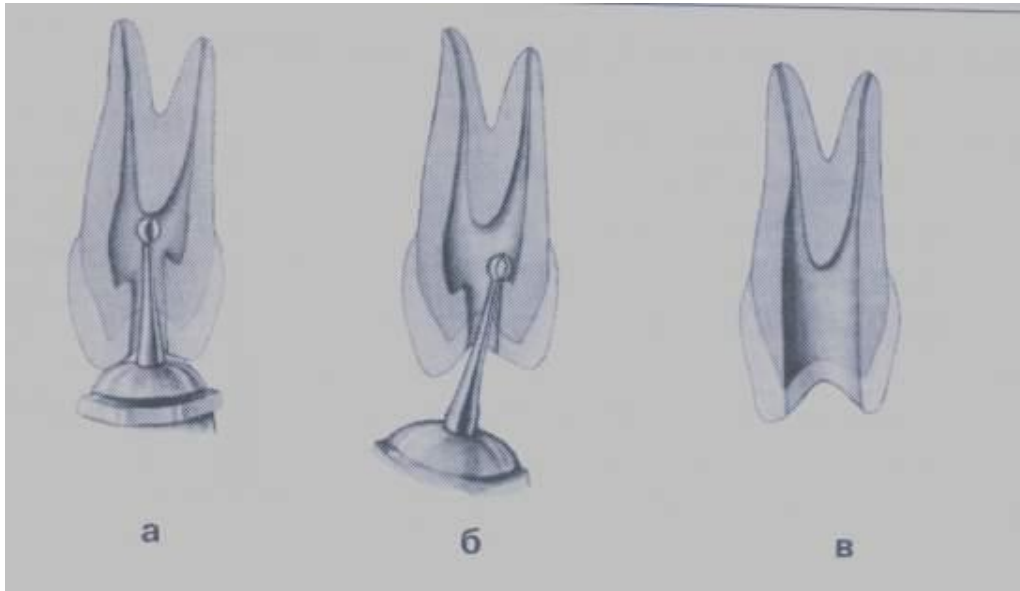
- а) место вскрытия;
- б) первоначальное направление бора;
- в) направление бора на втором этапе трепанации зуба;
- г) расширение полости после ее вскрытия;
- д) создание выступа до апикального сужения;

Ошибочное вскрытие полости зуба



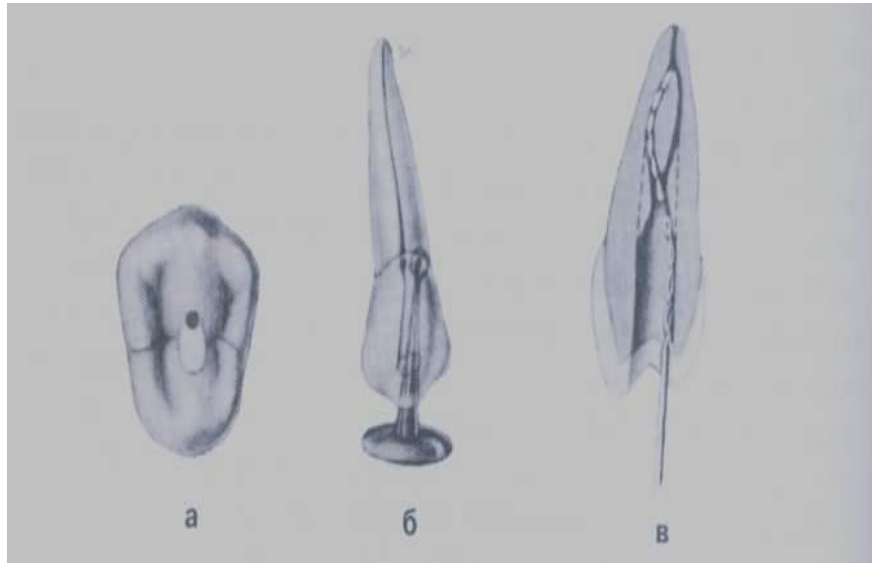
- а) перфорация на уровне шейки зуба;**
- б) придание неправильного направления каналу;**
- в) изменение цвета коронки при недостаточном раскрытии полости, не позволяющее удалить остатки пульпы или ее распад;**
- г) перфорация корня и облом инструмента в канале при неправильном создании направления канала;**

Вскрытие полости премоляров в/челюсти



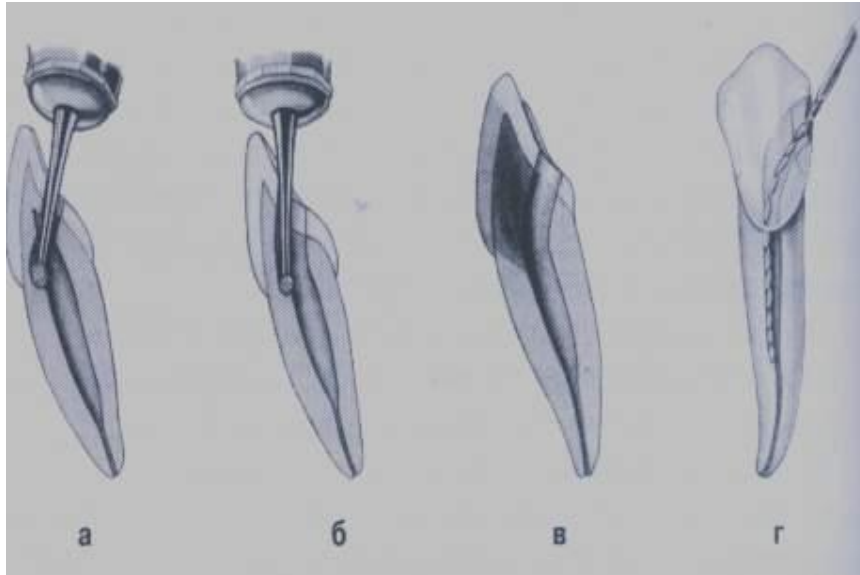
- а) трепанация коронки зуба в центре жевательной поверхности;
- б) снятие навесов;
- в) полость с хорошим доступом к корневым каналам;

Ошибочное препарирование премоляров в/челюсти



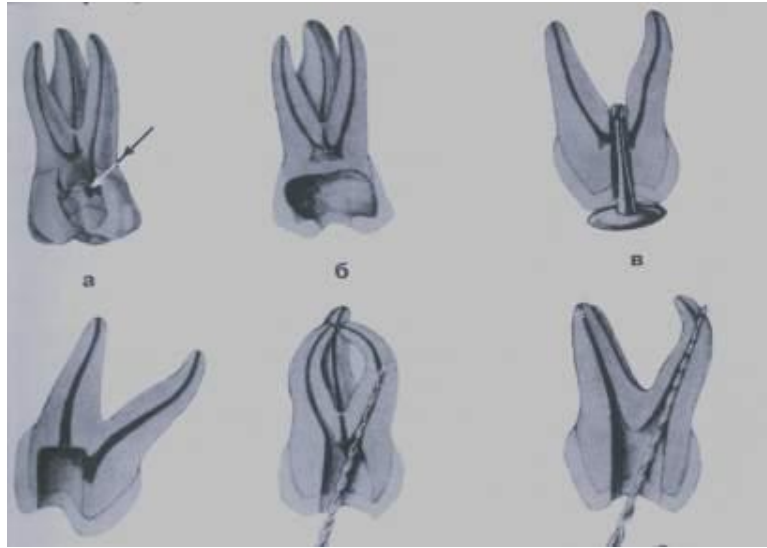
- а) вскрытие полости зуба в области рога пульпы в случае принятие его за устья канала;
- б) перфорация пришеечная при расширении полости зуба;
- в) перфорация или облом инструмента при отсутствии прямого подхода к корневому каналу;

Ошибочное препарирование фронтальных зубов н/челюсти



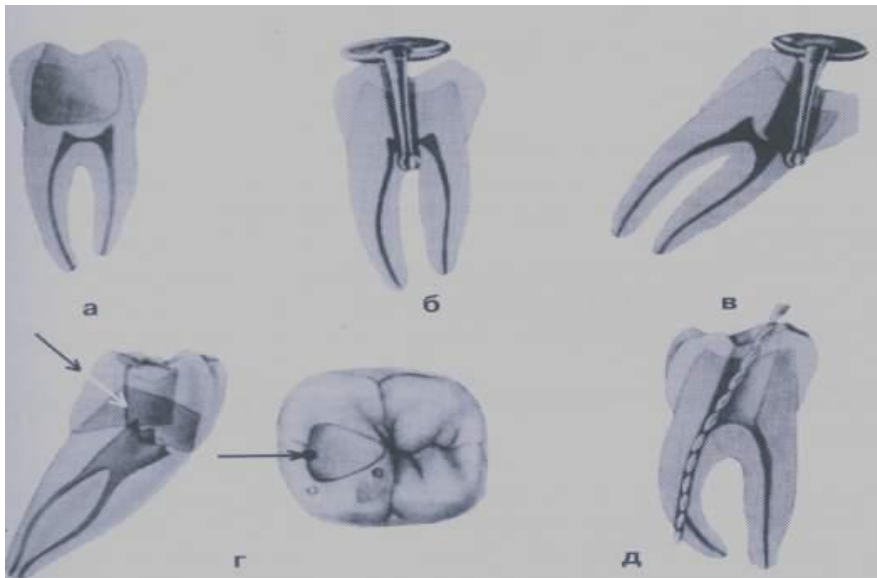
- а) перфорация на уровне шейки зуба;
- б) придание неправильного направления к каналу;
- в) изменение цвета коронки при недостаточном раскрытии и удаления остатков пульпы или ее распада;
- г) перфорация корня или облом инструмента в канале при создании неправильного подхода к нему;

Ошибочное препарирование моляров в/челюсти



- а) вскрытие полости зуба соответственно рогу пульпы ;**
- б) ослабление коронки зуба вследствие избыточного удаления дентина;**
- в) перфорация дна полости зуба;**
- г) частичное вскрытие полости зуба;**
- д) перфорация корневого канала при недостаточном раскрытии полости зуба;**
- е) перфорация корневого канала при применении инструмента большого размера с острой верхушкой;**

Ошибочное препарирование моляров н/челюсти



- а) избыточное снятие твердых тканей зуба при глубоком расположении полости;**
- б) перфорация дна полости;**
- в) перфорация над – и поддесневая при препарировании без учета наклона зуба;**
- г) вскрытие рога пульпы, приняв его за устья канала;**
- д) перфорация корня на месте его искривления;**

Ошибки и осложнения при лечении пульпита биологическим методом

- Самопроизвольные периодические боли, возникающие сразу после лечения. *Поставлен не правильный диагноз.* Полное удаление пульпы под анестезией с диатермокоагуляцией.
- Боль от горячего и холодного, приступообразные боли после витальной ампутации. *Неправильный выбор антибиотика.* Полное удаление пульпы под анестезией.

Продолжение

- Самопроизвольные постоянные боли, боли при накусывании. *Нарушение правил асептики*. Лечится как острый верхушечный периодонтит.
- Жалоб нет. Рентгенологически наблюдается деструкция костной ткани. *Нарушение техники выполнения метода*. Лечится как хронический верхушечный периодонтит.

Ошибки и осложнения при проведении метода девитализации.

- Острые нестерпимые боли после наложения мышьяковистой пасты. *Паста наложена на не вскрытый рог пульпы.* Вскрыть рог пульпы и наложить мышьяковистую пасту с обезболивающим препаратом.
- При повторном наложении пасты (*передозировка и не герметично закрыта*) возможно просачивание и ожог слизистой оболочки вплоть до некроза альвеолярного отростка и тела челюсти. *Обработать участок антидотом (р-р 2% йода, жженой магнезией 2% унитиолом).*

Продолжение

- После наложения мышьяковистой пасты возникают постоянные боли, боли при накусывании. *Перидозировка, больной не явился к врачу в назначенный срок.* Лечится как токсический периодонтит с последующим назначением антидотов.

Ошибки и осложнения при проведении метода витальной экстирпации и смешанного метода

- Самопроизвольные боли, боли при накусывании. *Нарушение правил асептики, применение сильнодействующих антисептиков, неправильный выбор пломбировочного материала.* Применяют физиолечение.
- Приступообразные боли, боли от термических раздражителей. *Неполное удаление пульпы.* Полное удаление пульпы под анестезией с применением диатермокоагуляции.

Осложнения, возникающие после ампутации пульпы

- *Травма культи пульпы* – после применения бора возникает размозженная рана, являющаяся в дальнейшем причиной кровотечения. Кровотечение является осложнением, которое приводит к полной ее гибели в результате образования гематомы, которая сдавливает пульпу и приводит к некрозу.
- Пульпу лучше ампутировать *острым экскаватором*.

Продолжение

- Накладывания лечебной пасты и подкладки под давлением. В результате разорванная пульпа под давлением прокладки плохо приспособляется к новым условиям и часто неротизируется.
- Поэтому паста и прокладки должны накладываться без давления. Последняя должна хорошо затвердеть и только после этого ставится пломба.
- Наложение пломбы без прокладки приводит к раздражению пульпы, она гибнет и развивается периодонтит.

Причины осложнений, возникающих при полном удалении пульпы

- Несоблюдение асептики;
- Неполное удаление пульпы;
- Травма периодонта;
- Неполноценная обработка корневого канала;
- Неправильный выбор пломбировочного материала для пломбирования корневого канала;
- Несовершенная методика пломбирования;

Недостаточное расширение устьев корневых каналов

- Не знание топографии полости зуба приводит к тому, что врач ошибочно делает бором два или три отверстия на дне кариозной полости, считая, что это устья корневых каналов и пытается пульпоэкстрактором проводить экстирпацию. Надо помнить, что дно полости зуба находится ниже шейки зуба, а устья корневых каналов имеют четко выраженные соустья.

Продолжение

- Нельзя в канале оставлять обрывки пульпы;
- Сохранившаяся культия пульпы в области верхушечного отверстия, вследствие хронического воспаления часто некротизируется и приводит к развитию периодонтита, остеомиелита и флегмоны.
- Часто развиваются пульпитные боли, усиливающиеся при приеме горячего (т.к. называемый остаточный пульпит).

Кровотечение

- Одним из основных признаков неполного удаления пульпы при проведении экстирпации является кровотечение из корневого канала.
- При данном осложнении под анестезией необходимо провести коагуляцию оставшейся культи пульпы с помощью диатермокоагуляции. После чего обработать корневой канал 3% перекисью водорода и оставить в канале турунду с кровеостанавливающим веществом.

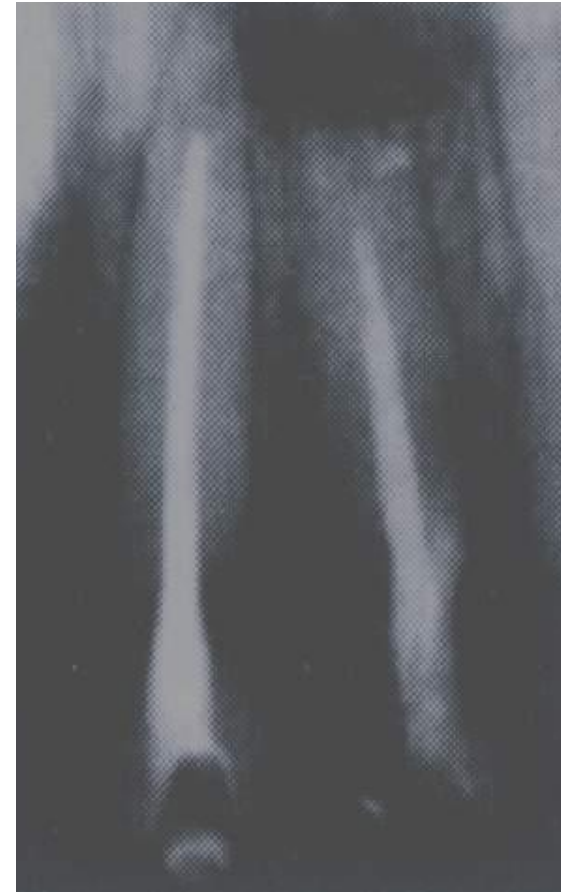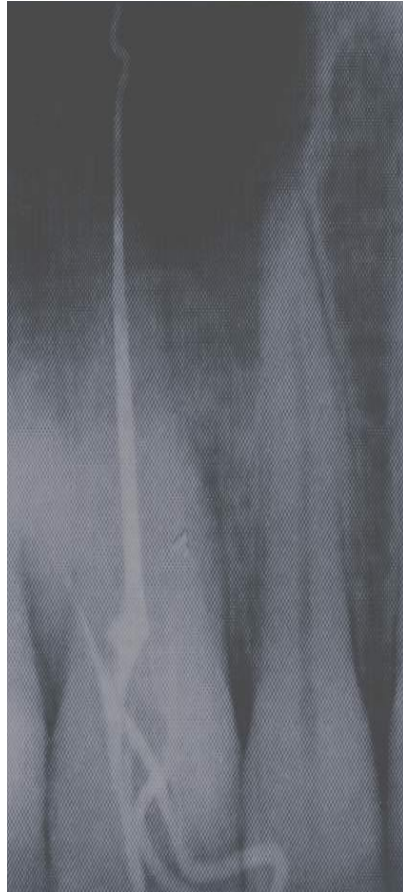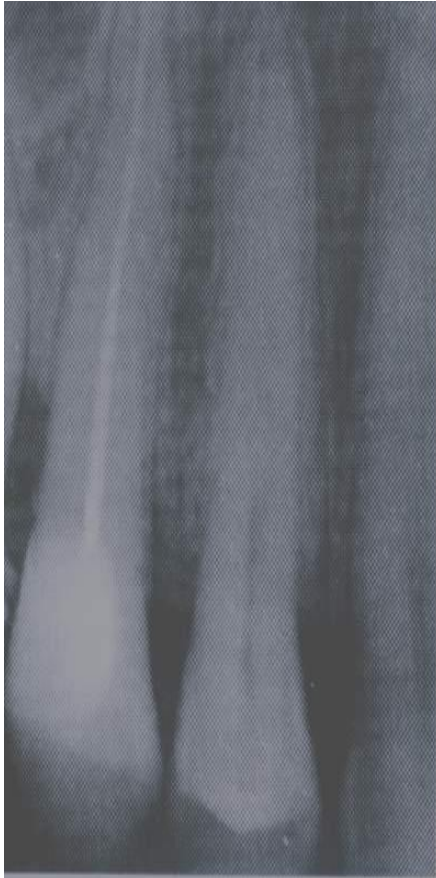
Инструментальная обработка корневого канала

- Перфорация стенки корневого канала;
- Перфорация гайморовой пазухи с проталкиванием инфицированных тканей, обломившихся инструментов, пломбировочного материала приводит к развитию гайморита.
- То же самое может произойти с нижнечелюстным каналом, ранение сосудисто-нервного пучка. В результате возникает невралгическая боль и служит поводом к удалению зуба.

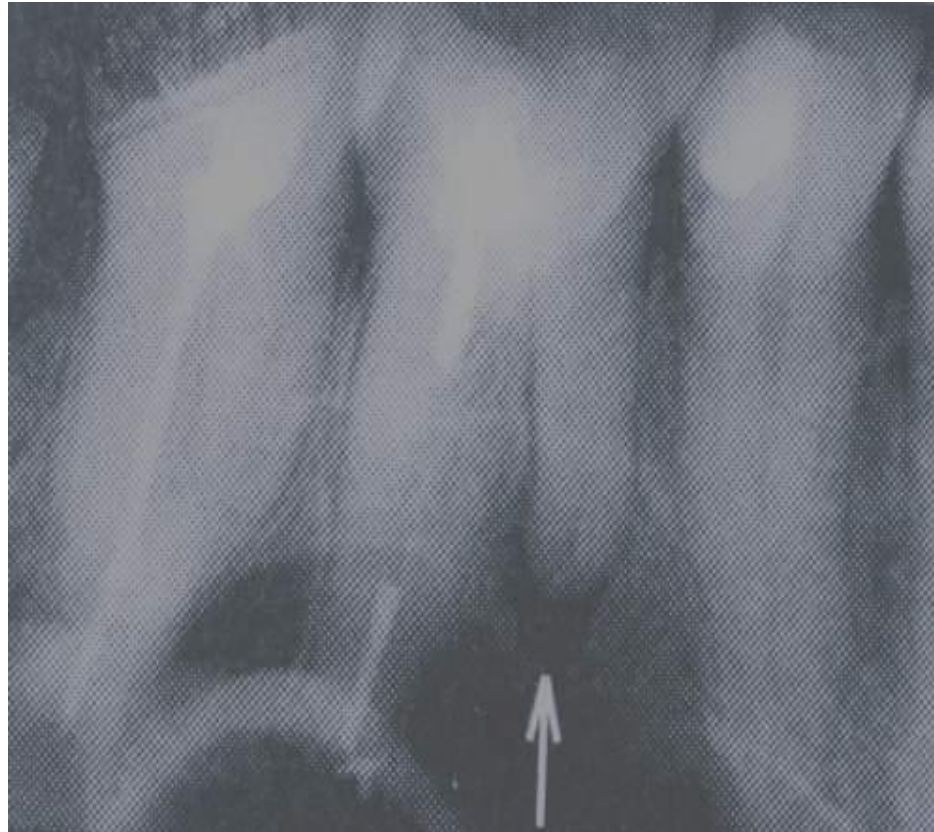
Выбор пломбировочного материала для заполнения корневого канала при лечении пульпита

Гутаперчивые штифты

- а) доведен до упора;
- б) продвинут за апикальное отверстие;
- в) не доведен до апикального отверстия;

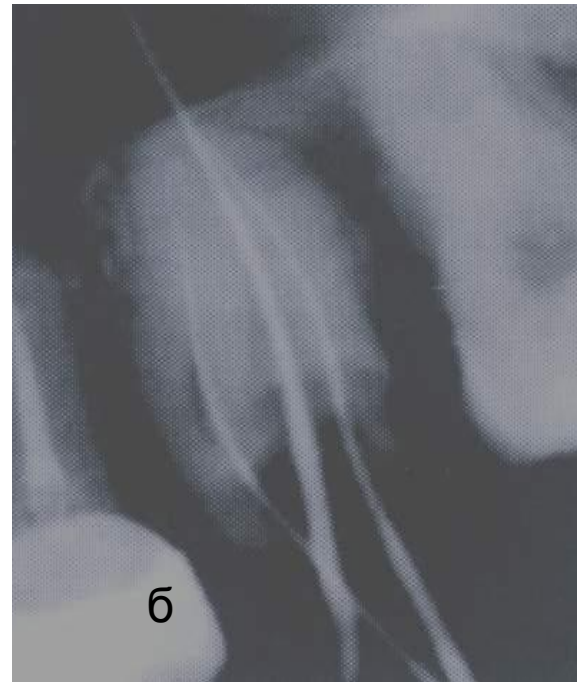
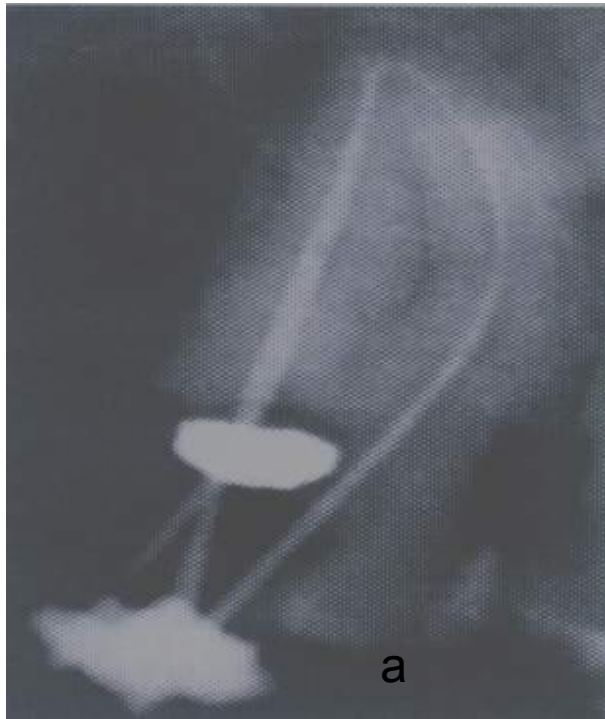

Деструктивные изменения в периодонте моляров после р/формалинового метода

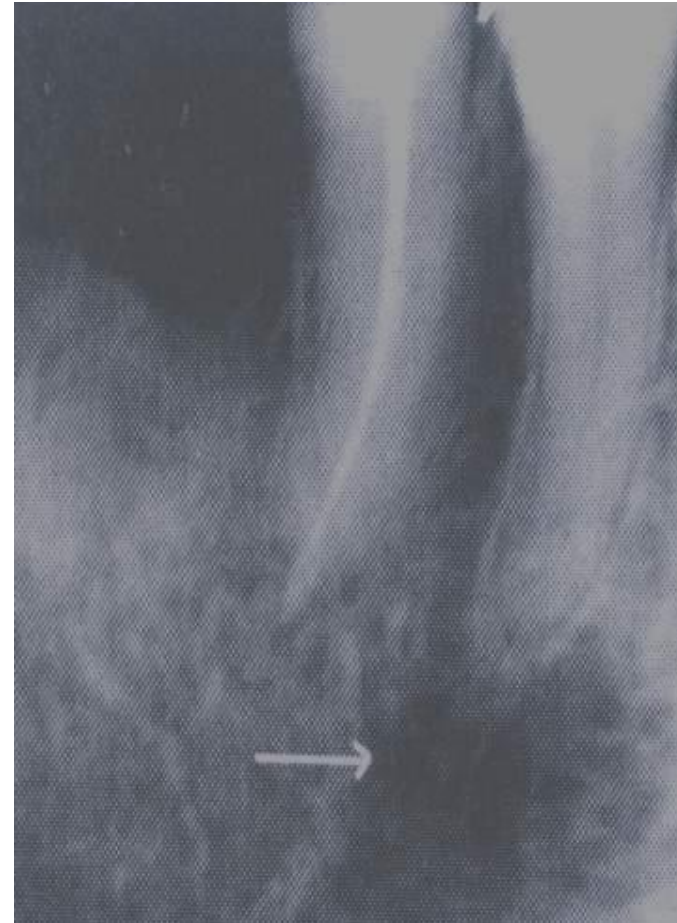
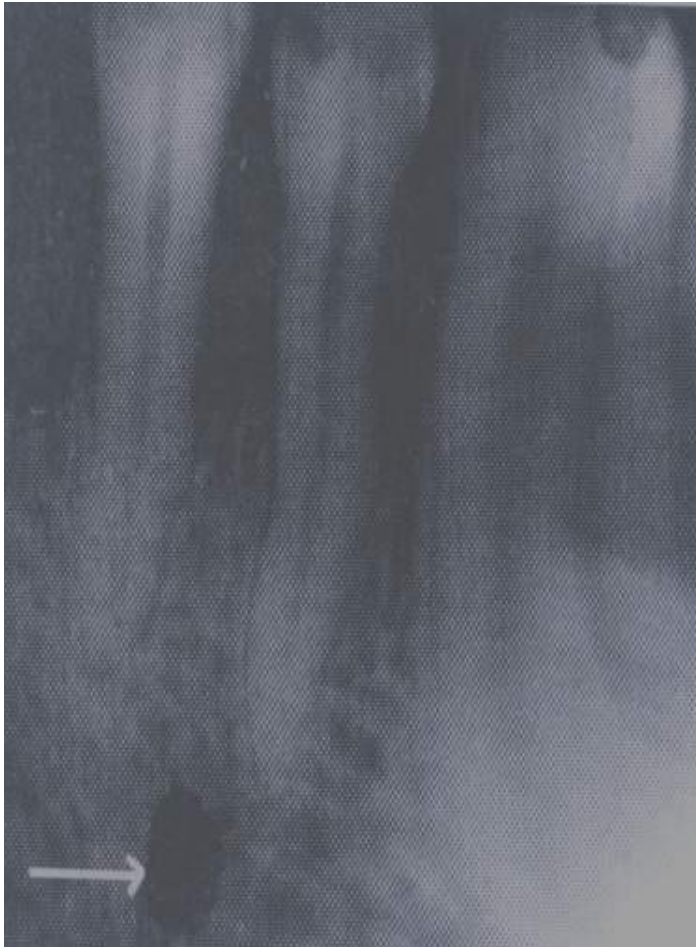

Контроль прохождения корневого канала

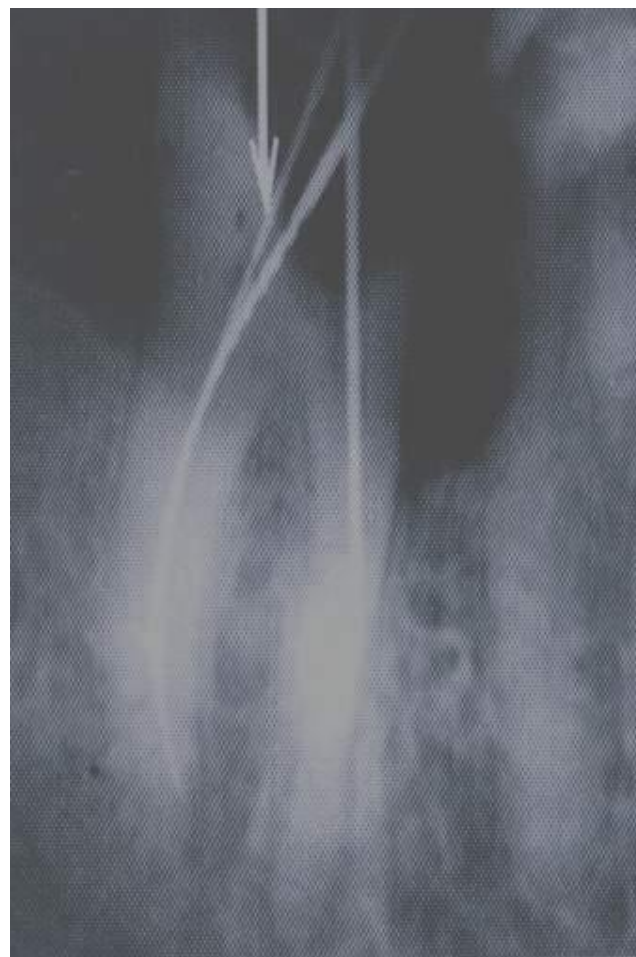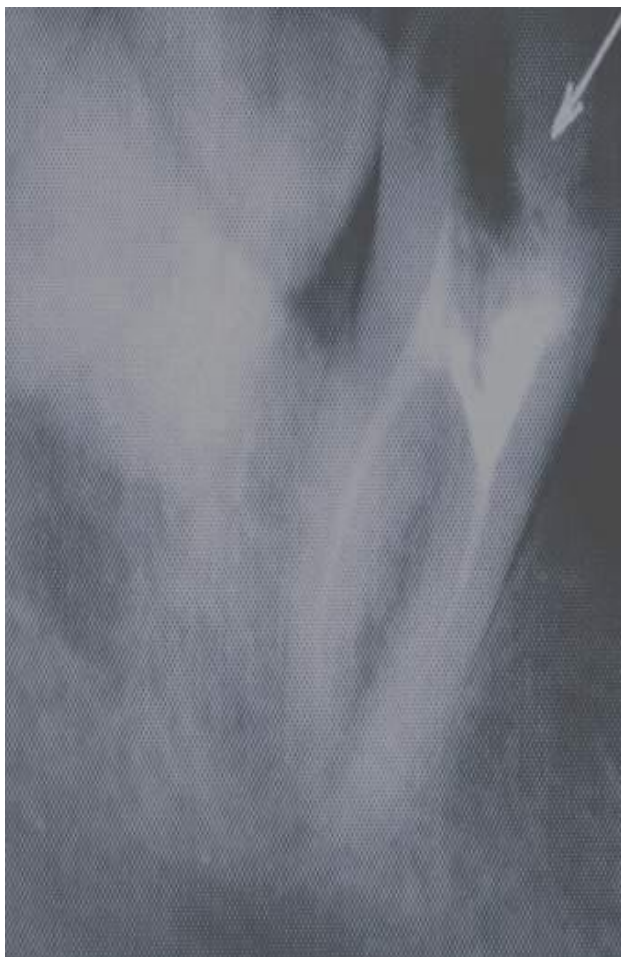а) с учетом и б) без учета рабочей длины канала



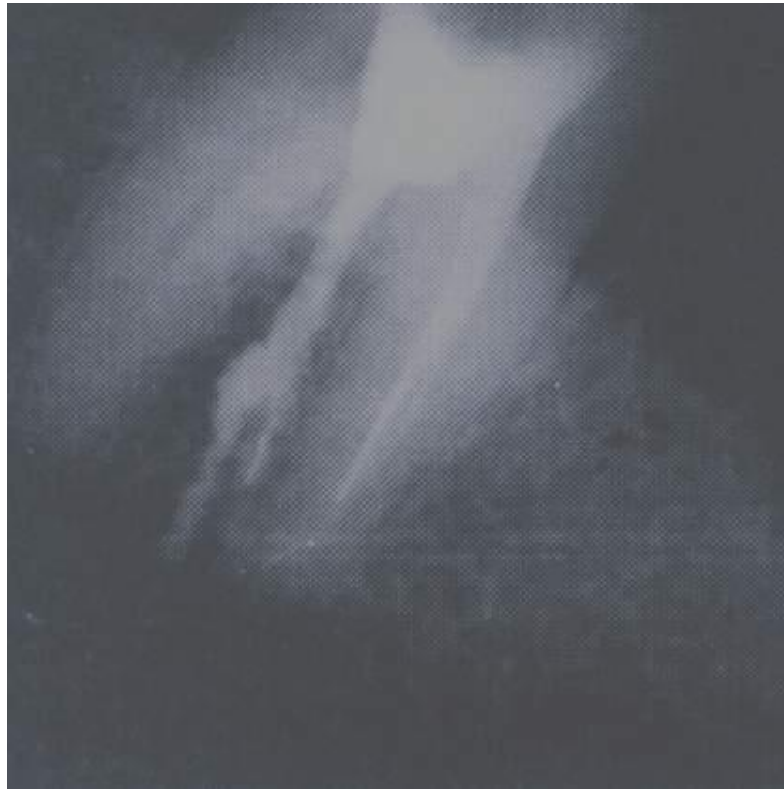Ментальное отверстие проецируется на верхушку корня



Сохраненная крыша полости зуба (навес)



Перфорация полости в области бифуркации нижнего моляра с выведением пломбировочного материала



**Перфорация медиального корня в
результате применения негибкого файла с
острой вершкой**

