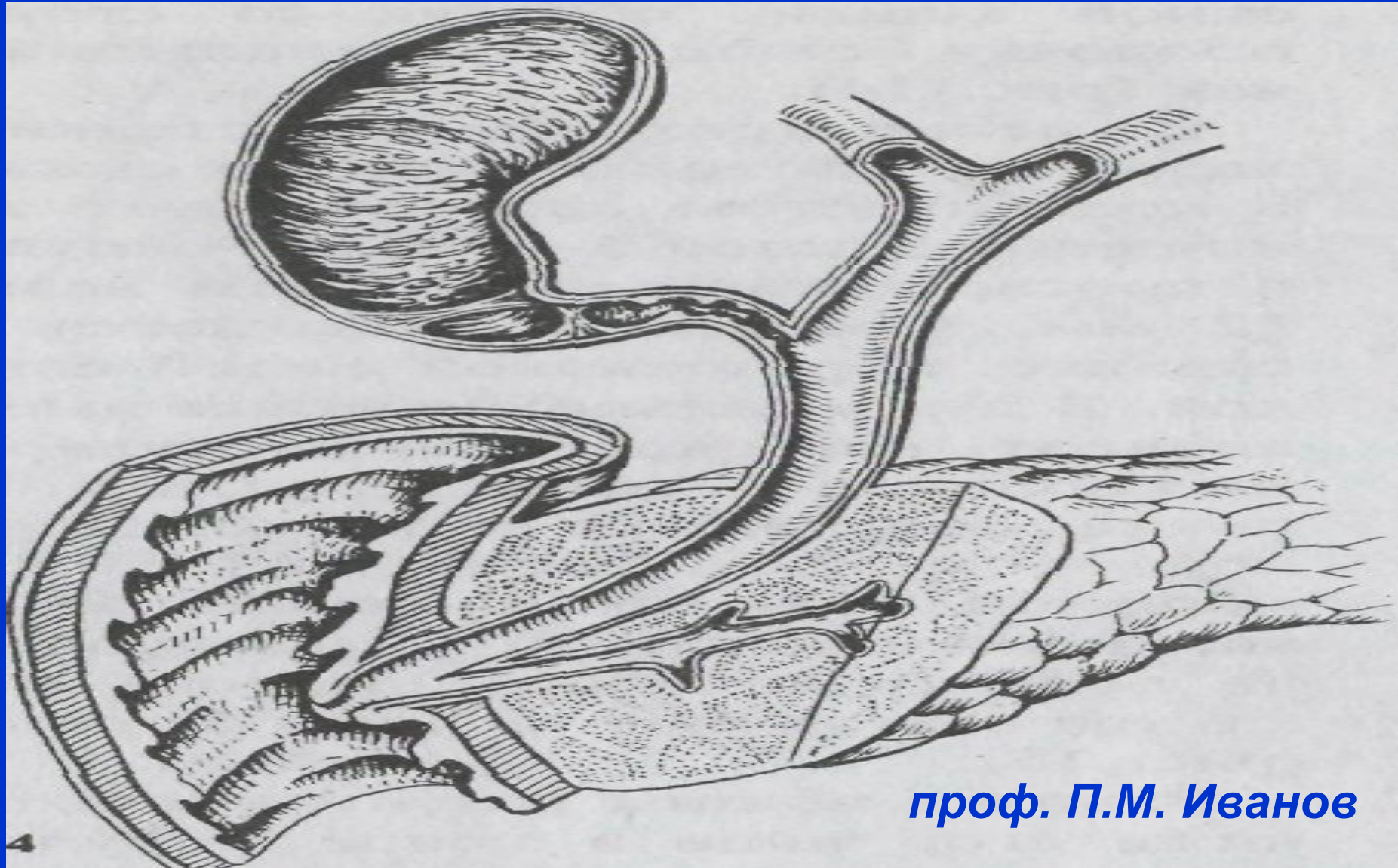


Рак поджелудочной железы



проф. П.М. Иванов

Историческая справка

- Впервые рак ППЖ описан Холденфрейдом (1713) во время вскрытия.
- Клиническое описание - петербургским врачом Мазингом в 1879г.
- В 1881г. В. М. Керниг поставил этот диагноз при жизни.
- В 1858г. К.Бернар произвел экспериментальную панкреатэктомию.
- В 1882 г. Тренделенбург - панкреатэктомию по поводу саркомы.
- В 1883 г. Харлей и Гольц в эксперименте разработали метод наложения соустья между желчным пузырем и тонкой кишкой.
- В 1887г. Н. Д. Монастырский - произвел холецисто-еюноанастомоза.
- В 1900г. Микулич операцию Монастырского дополнил энтероанастомозом.

Историческая справка

- В 1889г. Терис предложил накладывать холецистодуоденоанастомоз, Черни (1892) - холецистогастроанастомоз, Ридель (1888) – холедоходуодено-анастомоз, а Логмайер (1959) операцию гепатохо-лангиоеюностомию с резекцией сегмента печени.
- В 1884 г Бильрот- осуществил резекцию ПЖЖ при раке.
- В 1894 г. А. А. Троянов и А. Т. Богаевский резекцию дистального ППЖ.
- В 1899 г. Хольстед - резекцию головки ПЖЖ и начальной части 12-перстной кишки с пересадкой протоков в линию швов.
- В 1912 г. Кауш с успехом выполнил двухэтапную панкреато-дуоденальную резекцию, а в 1913 г. В. П. Томашевич выполнил трансдуоденальную папилэктомию.

Опухоли поджелудочной железы

А. Доброкачественные:

1). Эпителиальные опухоли:

а) папиломы

б) солидные аденомы - имеют вид узла, альвеолярного или трубчатого строения.

в) кистаденомы – имеют вид мешотчатых опухолей с неровной поверхностью и плотной полупрозрачной оболочкой.

2). Опухоли из соединительной ткани:

а) фиброма в виде опухоли описана Кертье (1909);

б) липома описана Хиари (1883);

в) миксома описана А.Т. Богаевским (1910).

Опухоли поджелудочной железы

А. Доброкачественные:

3). Опухоли из сосудистой ткани:

а) гемангиома;

б) лимфангиома;

в) гемангиолимфангиома, описана Бебкоком (1943).

4). Опухоли из мышечной ткани. Лейомиомы, описаны Грубером (1929);

5). Опухоли из нервной ткани:

а) невриномы - макроскопически напоминают саркому;

б) ганглионевриномы, часто имеют инфильтративный рост с метастазированием.

6). Тератоидные опухоли:

а) энтерокистомы;

б) дермоидные кисты.

Опухоли поджелудочной железы

Б. Злокачественные:

1. Аденокарцинома;
2. Плоскоклеточный рак;
4. Цистоаденокарцинома;
3. Ацеллярно-клеточный рак;
4. Недифференцированный рак.

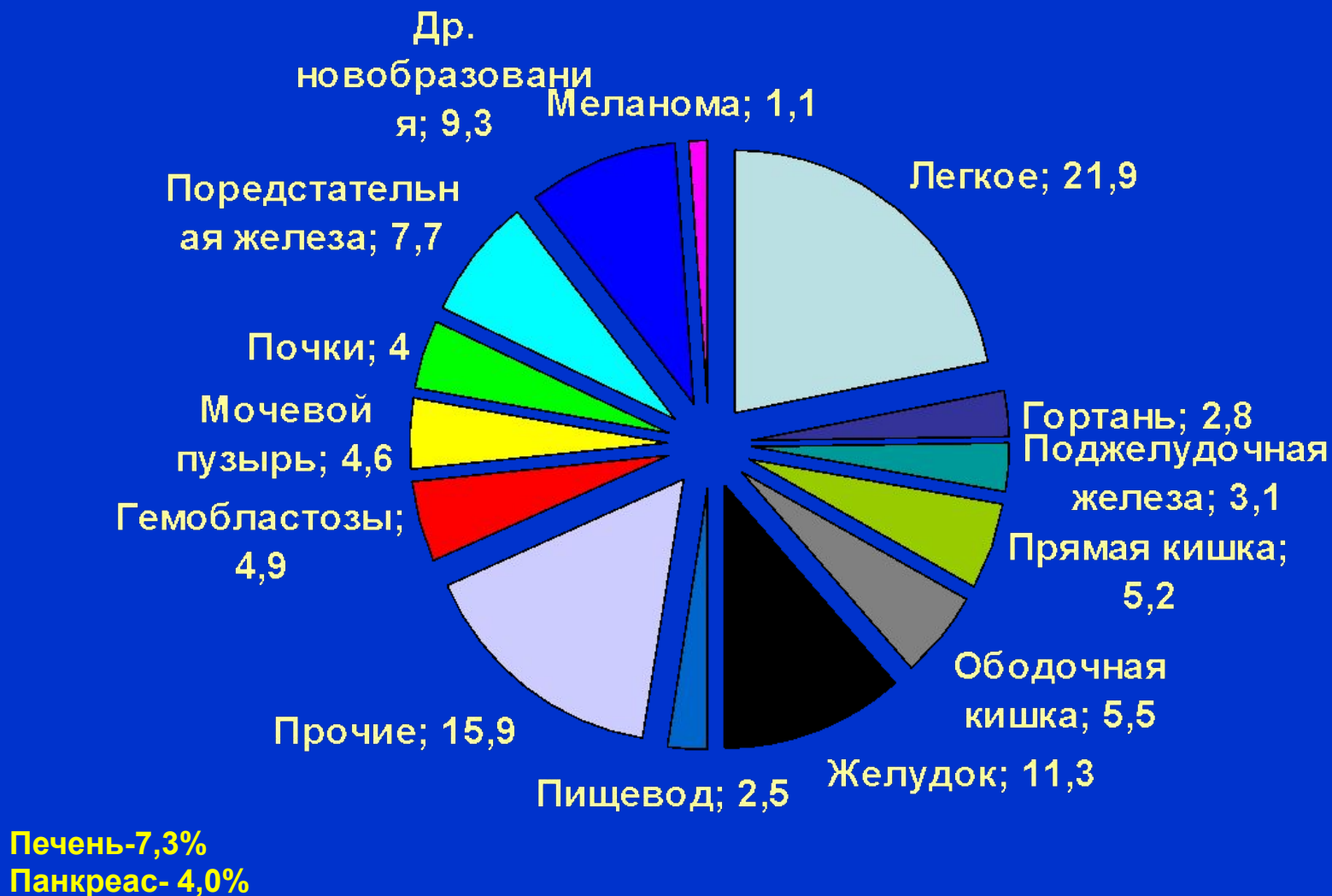Аденокарцинома поджелудочной железы составляет более 90% злокачественных опухолей поджелудочной железы. К ЗО островков Лангерганса относятся инсулинома или инсулярная аденокарцинома, апудома, глюкагонома

ЭПИДЕМИОЛОГИЯ, СТАТИСТИКА

Заболеваемость раком поджелудочной железы в разных странах (мировой стандарт)

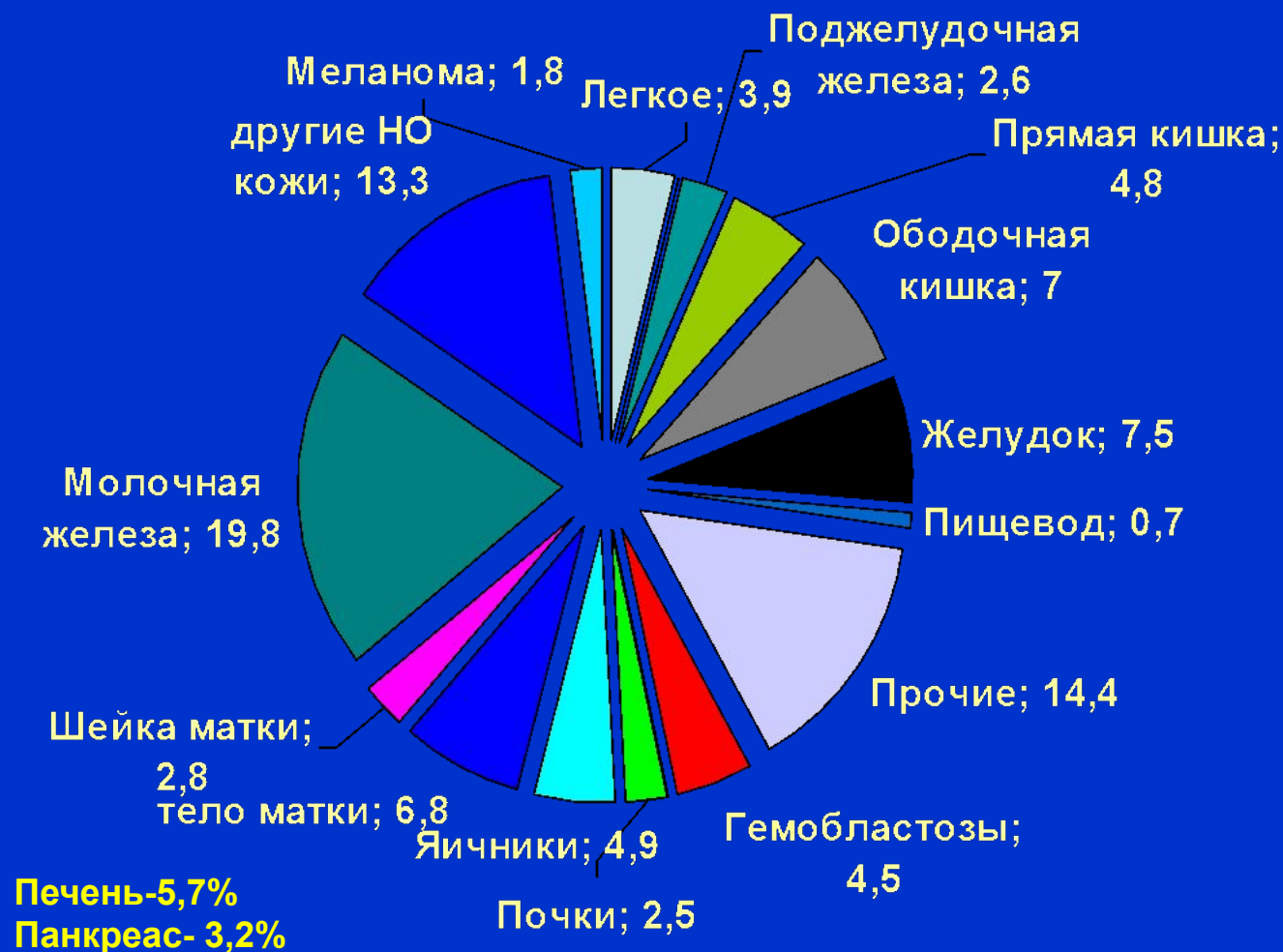Страна	Год	Стандарт мировой	
		мужчины	Женщины
<u>а) Страны с наиболее высокими показателями заболеваемости</u>			
США (черные)	1997	11,8	9,3
Чехия	1997	11,4	6,5
<u>б) Страны с наиболее низкими показателями</u>			
Индия	1997	2,3	1,8
Вьетнам	1997	2,0	0,8

Структура заболеваемости ЗН у мужского населения РФ (2005)



ЭПИДЕМИОЛОГИЯ, СТАТИСТИКА

Структура заболеваемости ЗН у женского населения РФ (2005)

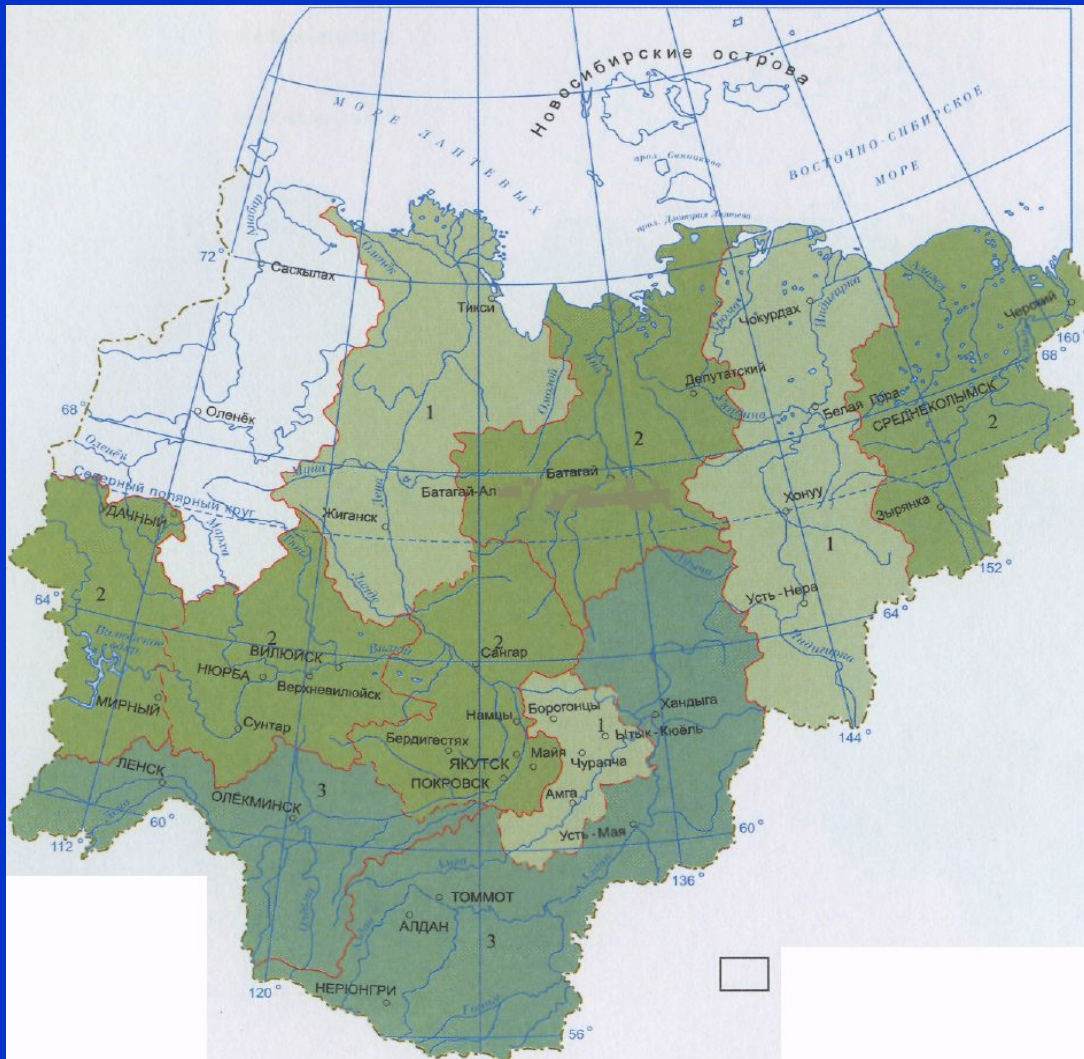

ЭПИДЕМИОЛОГИЯ, СТАТИСТИКА

Заболеваемость раком поджелудочной железы в России в 2005 г.(мировой стандарт)

Области	год	Показатели	
		Мужчины	Женщины
РФ	2005	8,2	4,3
Еврейская АО	2005	12,1	4,4
Магаданская область	2005	17,1	11,0
Республика Саха	2005	10,4	5,9

ЭПИДЕМИОЛОГИЯ



1- $\leq 5,0$
2 - $5,0-7,0$
3 - $7,0 \leq$

Заболеваемость раком поджелудочной железы женского населения РС (Я)

Факторы риска:

Заболеваемость раком поджелудочной железы может быть связана:

- ◆ с табакокурением,
- ◆ сахарным диабетом,
- ◆ воздействием асбеста.
- ◆ Риск карциномы поджелудочной железы значительно возрастает у больных с наследственными формами панкреатита.

МЕТАСТАЗИРОВАНИЕ

Метастазирование при раке поджелудочной железы бывает: лимфогенным, гематогенным и имплантационным.

(1). Лимфогенное метастазирование происходит в несколько этапов:

- ◇ первый этап — **панкреатодуоденальные л/узлы (л/у в области головки поджелудочной железы);**
- ◇ второй этап — **ретропилорические и гепатодуоденальные л/узлы;**
- ◇ третий этап — **чревные и верхнебрыжеечные лимфоузлы;**
- ◇ четвертый этап — **забрюшинные (парааортальные) л/у.**

МЕТАСТАЗИРОВАНИЕ

- (2). При гематогенном метастазировании отдаленные метастазы рака поджелудочной железы наиболее часто обнаруживаются в печени, легких, почках, костях и других органах.
- (3). Имплантационное метастазирование рака поджелудочной железы происходит путем контактного переноса раковых клеток по брюшине (карциноматоз брюшины, раковый асцит).

TNM - классификация МАИР

◆ T - Первичная опухоль

- T0- первичная опухоль не определяется
- T1- опухоль ограничена поджелудочной железой
- T1a- опухоль до 2 см в наибольшем измерении. T2 опухоль инфильтрует стенку кишки до подслизистой
- T1б- опухоль более 2 см в наибольшем измерении.
- T2- опухоль, распространяющаяся на любую из следующих структур: двенадцатиперстная кишка, желчный проток, ткани около поджелудочной железы.
- T3 опухоль распространяется на соседние органы и структуры

TNM - классификация МАИР

- ◆ **N - Регионарные лимфатические узлы**
 - **NX** недостаточно данных для оценки регионарных л/узлов.
 - **N0** нет признаков метастатического поражения регионарных л/у.
 - **N1** поражены регионарные л/у метастазами.
- ◆ **M - отдаленные метастазы:**
 - **Mx** - недостаточно данных для оценки отдаленных метастазов.
 - **M0** - нет признаков отдаленных метастазов.
 - **M1** – имеются отдаленные метастазы.

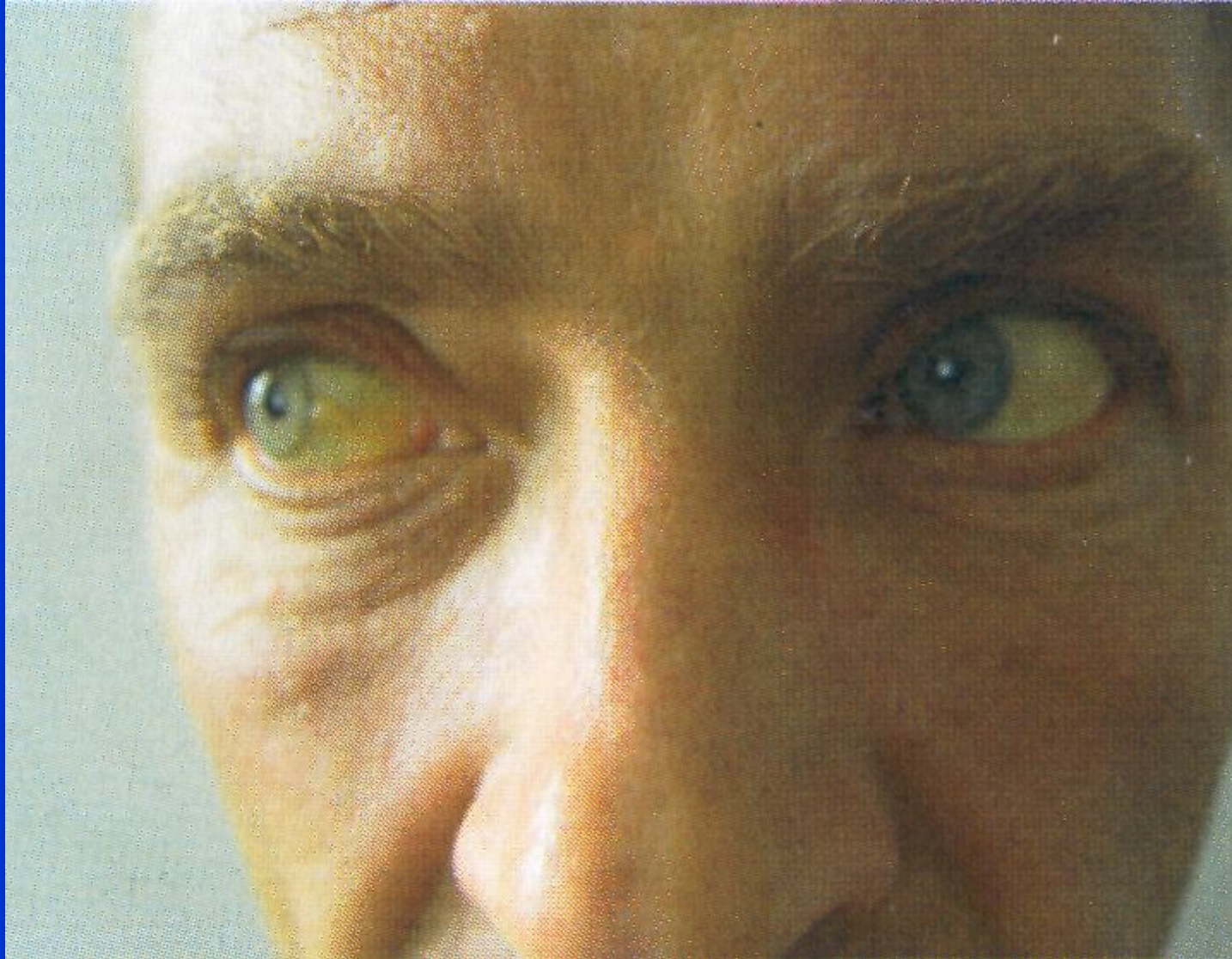
Патологическая анатомия

- ◇ По данным Грубера, Эвинга и Ривеса, рак в головке поджелудочной железы отмечается в 56%, в теле - 9,8%, в хвосте – 6,0% и тотальные поражения в 28,2%.
- а. *Макроскопически* рак поджелудочной железы имеет вид плотного бугристого узла, без четких границ. На разрезе опухоль имеет белый или светло-желтый цвет с отдельными участками распада
- б. *Микроскопически* в большинстве случаев это аденокарциномы различной степени зрелости. В зависимости от преобладания соединительной ткани или паренхимы рак поджелудочной железы делят на скирры и мозговидные опухоли. В случае сохранения железистого строения рака его определяют как аденокарциному, при преобладании слизи - слизистый рак. Вокруг опухоли всегда имеется зона хронического воспалительного склеротического процесса, т. е. имеет место хронический панкреатит, который в ряде случаев путает клиническую картину.

Клиническая картина

- а. *Ранние симптомы* рака поджелудочной железы неспецифичны – тупые боли в эпигастральной области, ноющие боли в спине, общая слабость, потеря аппетита, тошнота, быстрая утомляемость, расстройство функции кишечника, похудание.
- б. Первым проявлением рака поджелудочной железы могут быть *тромбофлебиты мигрирующего характера* («симптом Труссо» - приблизительно у 10% пациентов). Часто ранним клиническим признаком рака поджелудочной железы («сигналом тревоги») является протекающая без повышения температуры тела и болевых приступов *механическая желтуха*.

Клиническая картина



«Симптом желтухи»
при раке головки
поджелудочной
железы.

Клиническая картина

◇ Симптомы, зависят от локализации опухоли в поджелудочной железе.

(1) Рак головки железы. Чаще всего рак ПЖЖ развивается в ее головке (50-80%). У 75% пациентов основными симптомами бывают похудание и прогрессирующая механическая желтуха.

- Механическая желтуха появляется без болевого приступа у 25% .
- Опоясывающие боли и неопределённый дискомфорт в эпигастрии.
- Сдавление желчных протоков ведет к равномерному увеличению печени и желчного пузыря (с-м «Курвазье»).
- При пальпируемой опухоли в эпигастральной области (у 20%) можно говорить о неоперабельности.

Клиническая картина

(2) Рак тела или хвоста поджелудочной железы встречается реже и проявляется на поздних стадиях, поскольку опухоли такой локализации вызывают механическую желтуху только в 10% случаев. По мере роста опухоли в верхней половине живота появляются интенсивные боли - давление на солнечное сплетение. Опухоль пальпируется редко, но определяется некоторая резистентность брюшных мышц. Положительный «Симптом Мэйо – Робсона» (+).

Диагностика

Неинвазивные диагностические методики:

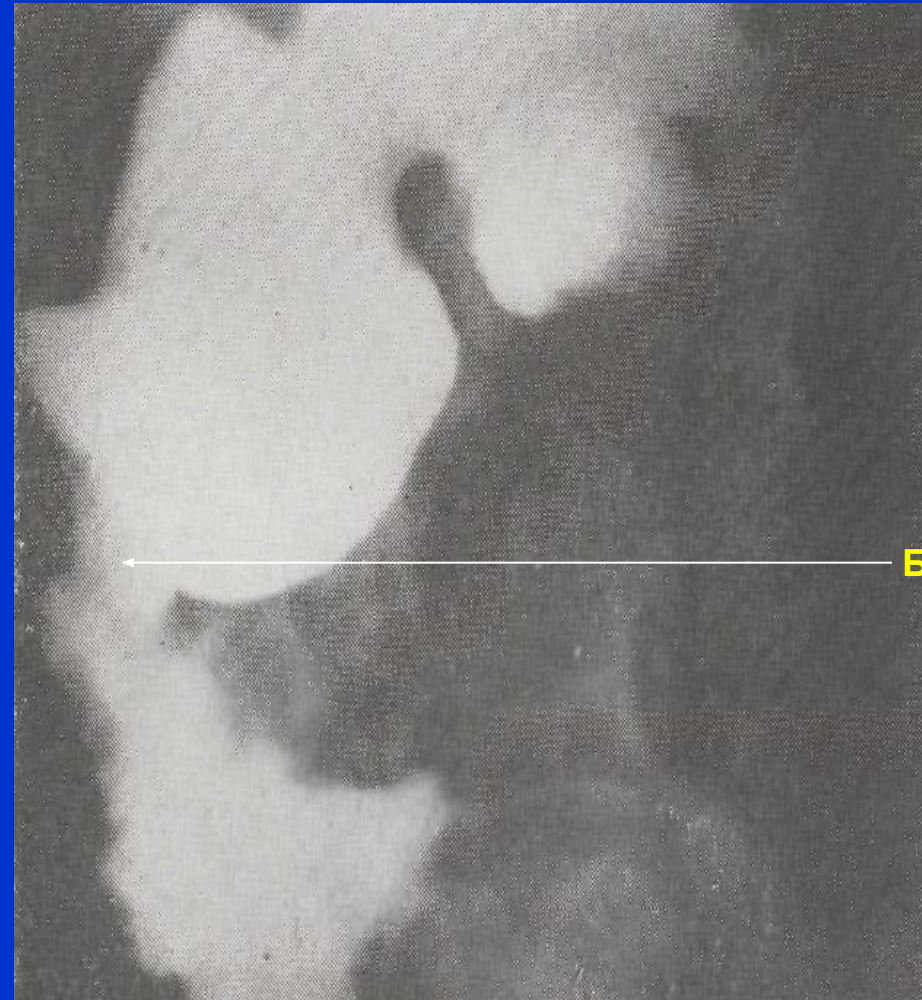
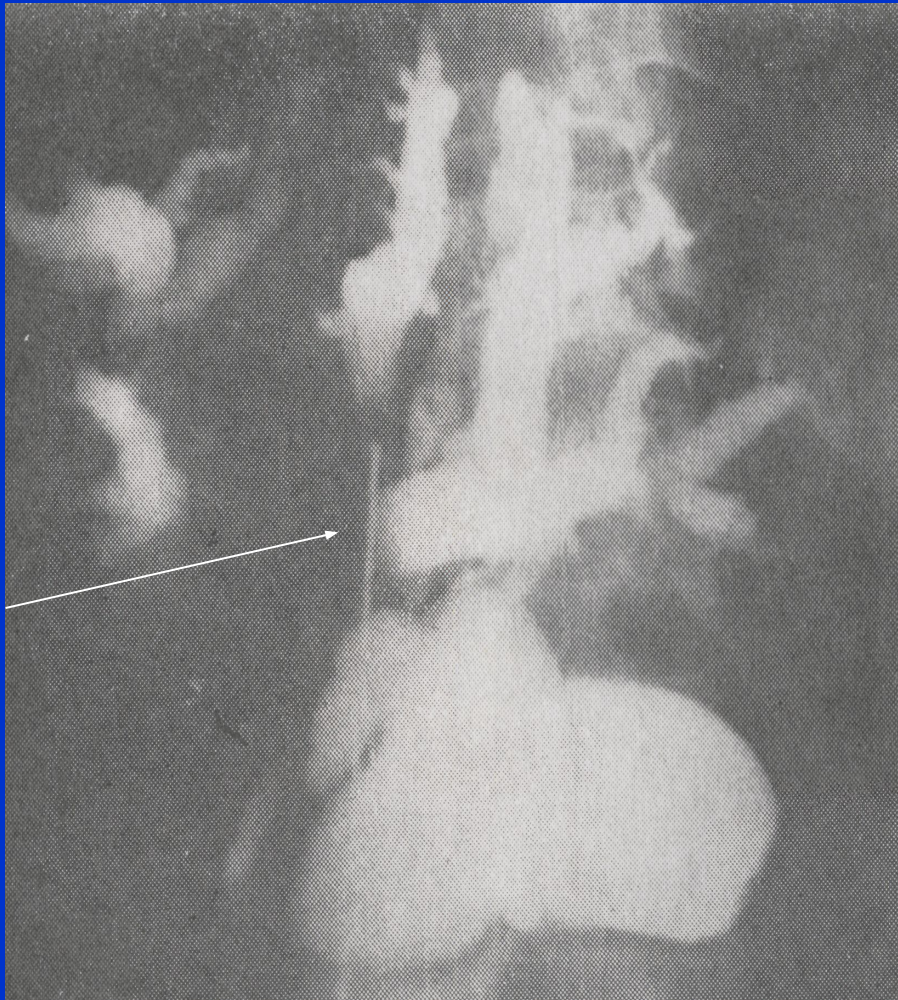
- **(1) КТ и УЗИ** — наиболее точные методы исследования для диагностики рака поджелудочной железы, т.к. с их помощью можно обнаружить опухоли размерами 2-3 см.
- **(2) Рентгенография.**
 - а) При опухолях головки ПЖЖ** достаточно больших размеров при исследовании верхних отделов ЖКТ, можно обнаружить:
 - 1) смещение кверху и вправо 12-перстной кишки или расширена ее подкова;
 - 2) сужение просвета 12-перстной кишки;
 - 3) деформация привратника и 12-перстной кишки;
 - 4) смещение желудка вперед и влево;
 - 5) дефект наполнения в желудке при гладких контурах;
 - 6) сдавление и смещение поперечно-ободочной кишки;
 - 7) дефект наполнения или ампутация дистального конца общего желчного протока при холангиографии; Рентгеновские методы обследования лучше проводить на фоне искусственной гипотонии 12-перстной кишки.

Диагностика

б) При локализации рака в теле и хвосте поджелудочной железы отмечаются следующие симптомы:

- 1) дефект наполнения по малой кривизне желудка или округлый дефект на задней стенке желудка - «подушечный симптом» Кейза;
- 2) сдавление конечного отдела 12-перстной кишки с явлениями дуоденостаза;
- 3) явления смещения или непроходимости толстого кишечника;
- 4) При спленопортографии и аортографии обнаруживается симптом обтекания опухоли и ампутация опухолью сосудов.

Диагностика



Рак головки поджелудочной железы: А. Чрескожная холангиограмма,
Б. Рентгенограмма двенадцатиперстной кишки.

Диагностика

Инвазивные диагностические методики

- (1) Чрескожная аспирационная биопсия опухоли тонкой иглой под контролем УЗИ или КТ с последующим цитологическим исследованием пунктата с высокой точностью и практически без осложнений позволяет ставить диагноз злокачественного новообразования ПЖЖ.**
- (2) Эндоскопическая ретроградная холангиопанкреатография с использованием для канюлирования протока ПЖЖ фиброволоконного дуоденоскопа. После введения в проток рентгенконтрастного вещества выполняется серия снимков. При панкреатографии выявляется деформация или ампутация выводного протока.**

Диагностика

Инвазивные диагностические методики

- (3) При обследовании пациентов с механической желтухой эффективна чрескожная чреспечёночная холаигиография.**
- **(а) Под местной анестезией через кожу и ткань печени под контролем УЗИ в один из расширенных внутripечёночных протоков проводят длинную тонкую иглу для введения контрастного вещества с целью топической диагностики обструкции желчевыводящих путей.**
 - **(б) После катетеризации расширенных внутripечёночных протоков следует провести катетер через участок обструкции (для разрешения механической желтухи), поскольку высокий уровень билирубина в крови приводит к увеличению частоты осложнений.**
 - **(в) Возможные осложнения этой процедуры - крово- и желчеистечение из места вкола иглы в печень и гнойные осложнения.**

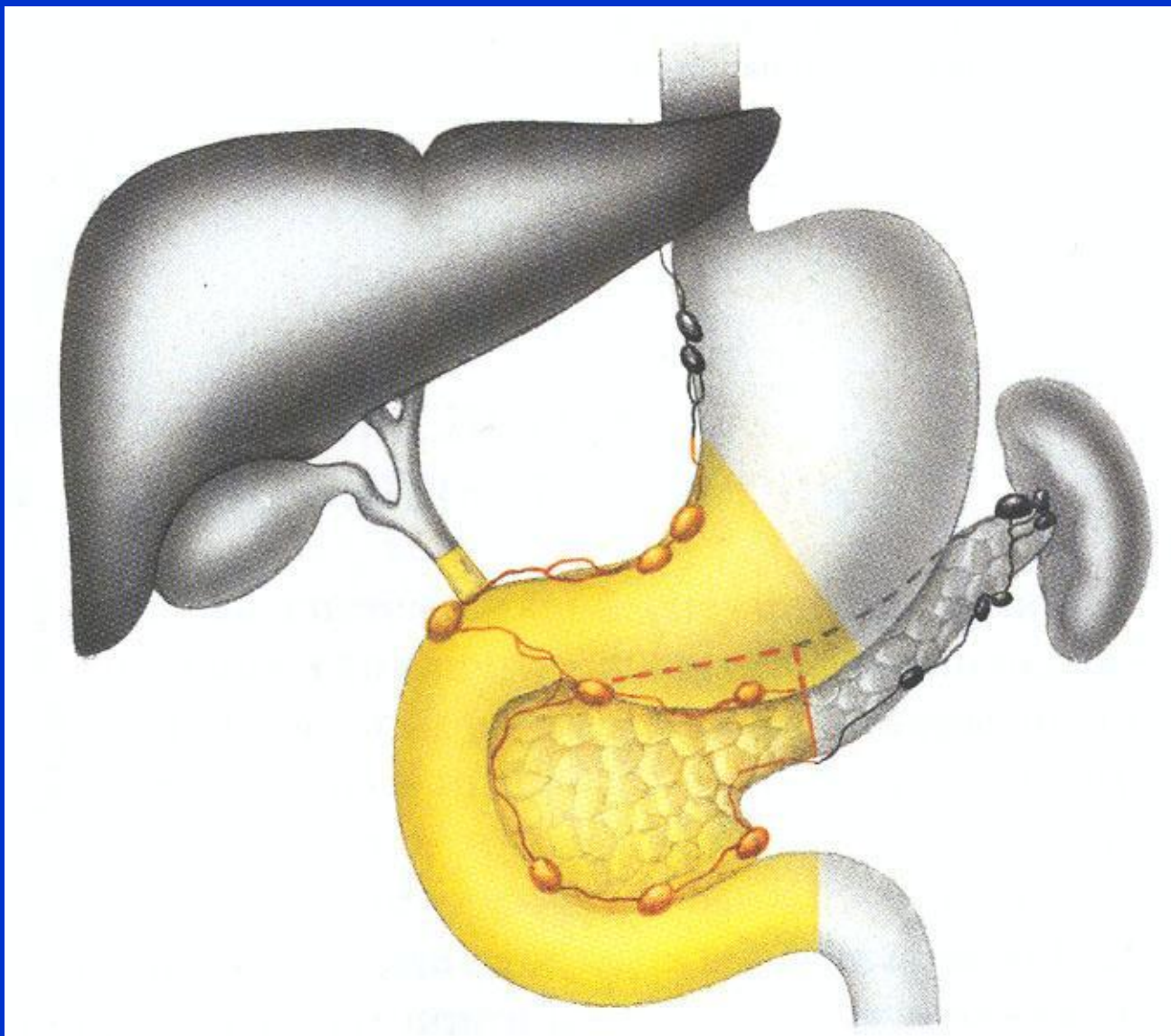
Диагностика

- в. Лабораторные исследования.
- У 80% больных повышена активность щелочной фосфатазы в сыворотке.
- уровни КЭАг, ЛДГ и сывороточной глутаматоксалоацетат трансминазы повышается у 65% больных.
- а у 25% - высокие уровни амилазы в крови и в моче.
- Анемия и лейкоцитоз указывают на распад опухоли.
- Отсутствие свободной соляной кислоты в желудке является результатом непоступления в 12-перстную кишку панкреатического сока
- содержание билирубина в сыворотке крови и в моче резко увеличивается.
- положительной пробы на эфирорастворимый билирубин.
- значение имеет определение щелочной фосфотазы и трансамилазы в сыворотке (повышается при начальных стадиях заболевания).

Диагностика

- Исследования кала показывают недостаточную перевариваемость пищи.
- чувствительность *карциноэмбрионального антигена (КЭА)*, составляет 80%, а специфичность - 90%).
- Определенное значение в настоящее время придается *изотопному скенированию с помощью 75-селенометионина и ультразвуковому скенированию.*
- Проводится разработка перкутанной биопсии - введение игл через брюшную стенку в опухоль, но имеется опасность повреждения полых органов.
- *Ангиография* может выявить смещение или сдавление поджелудочной артерии или артерии двенадцатиперстной кишки. Венозная фаза может быть особенно информативной при закупорке верхней брыжеечной или селезёночной вен.
- *Проба со стимуляцией секретинном* выявляет снижение объёма панкреатической секреции при нормальном содержании ферментов и бикарбоната

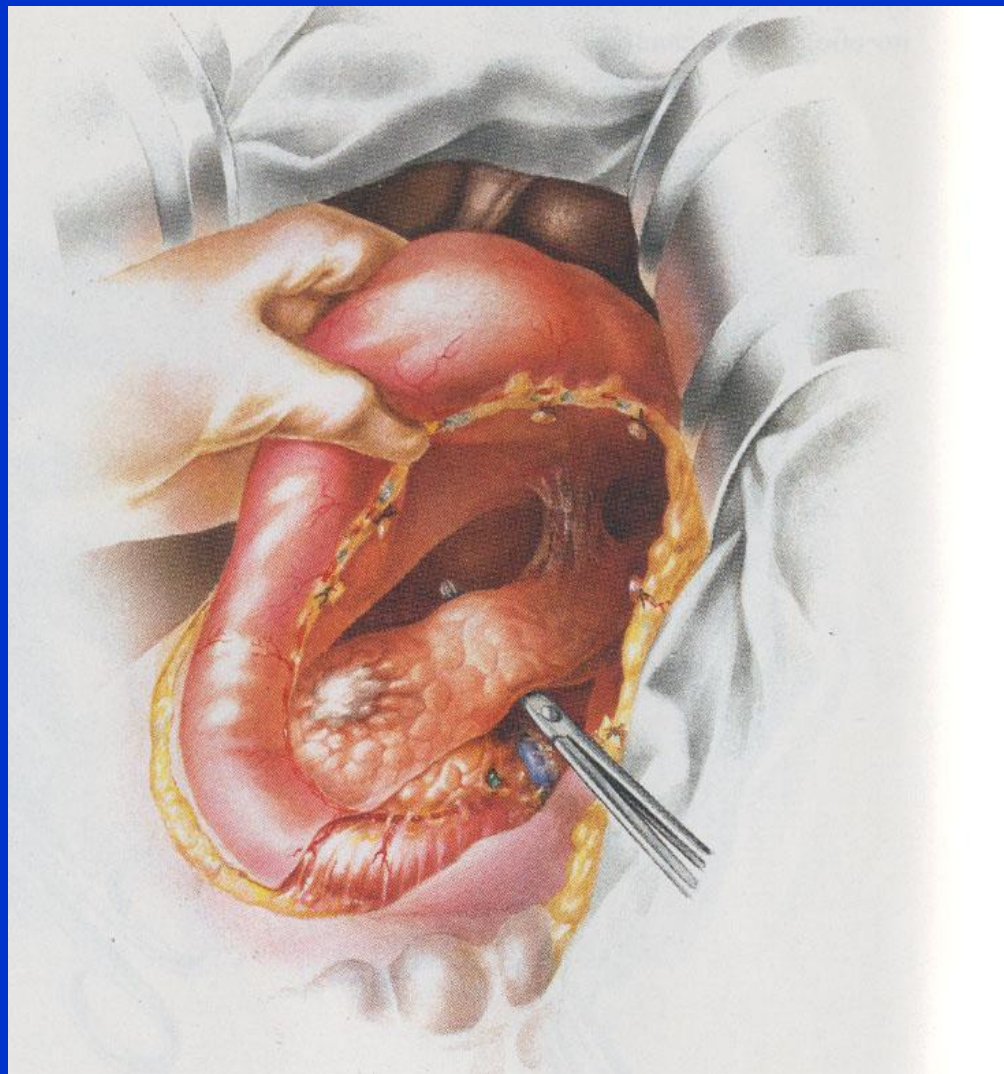
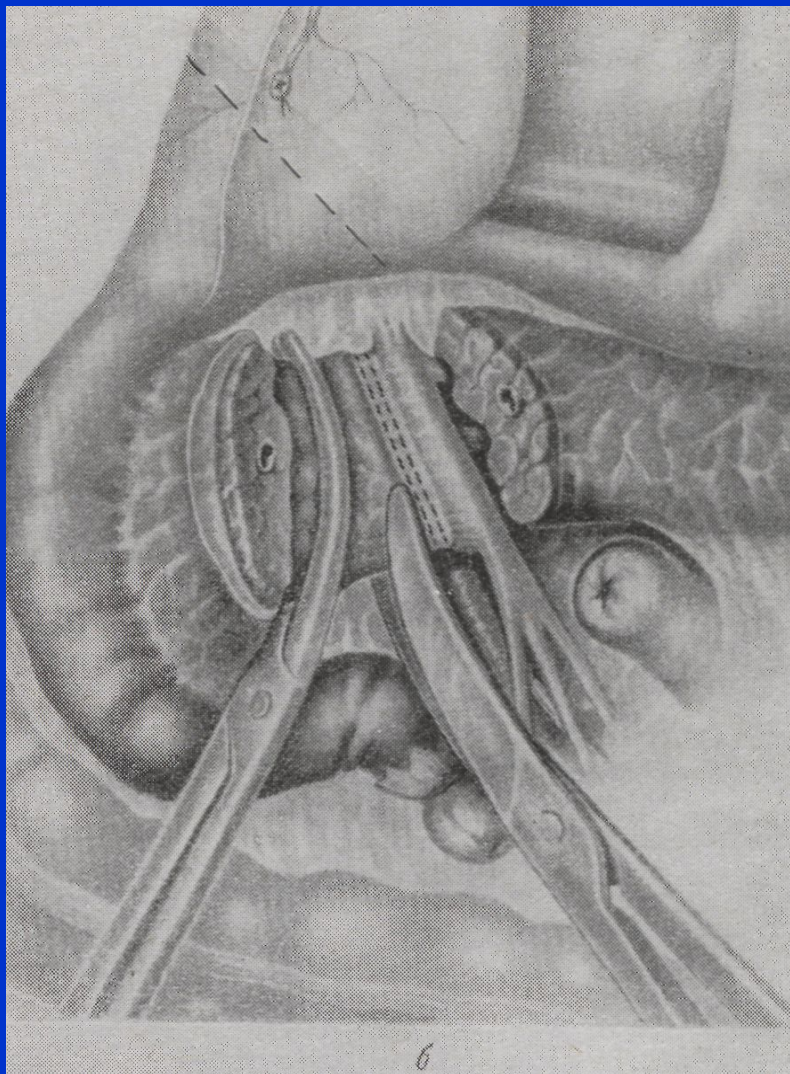
Лечение



Панкреатодуоденальная резекция (схема)

Лечение

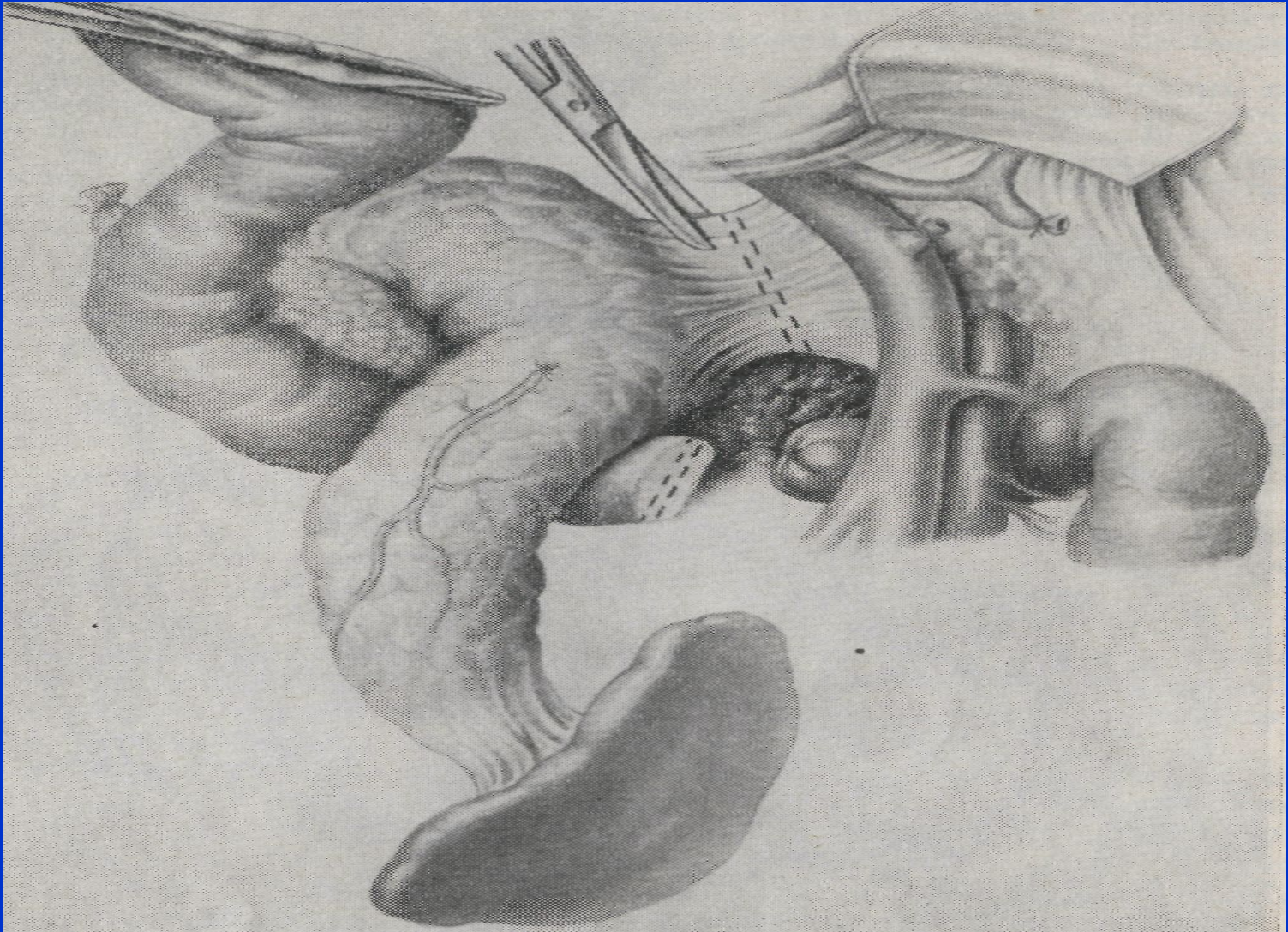
A



Панкреатодуоденальная резекция

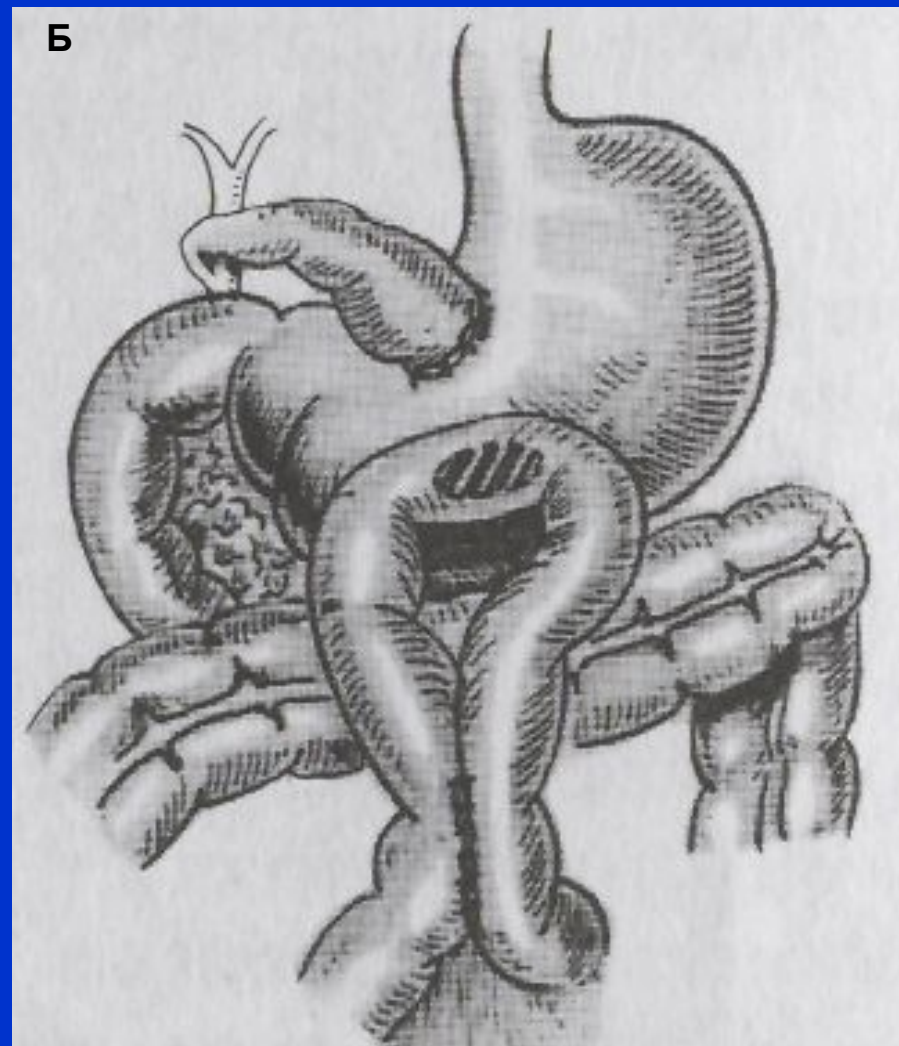
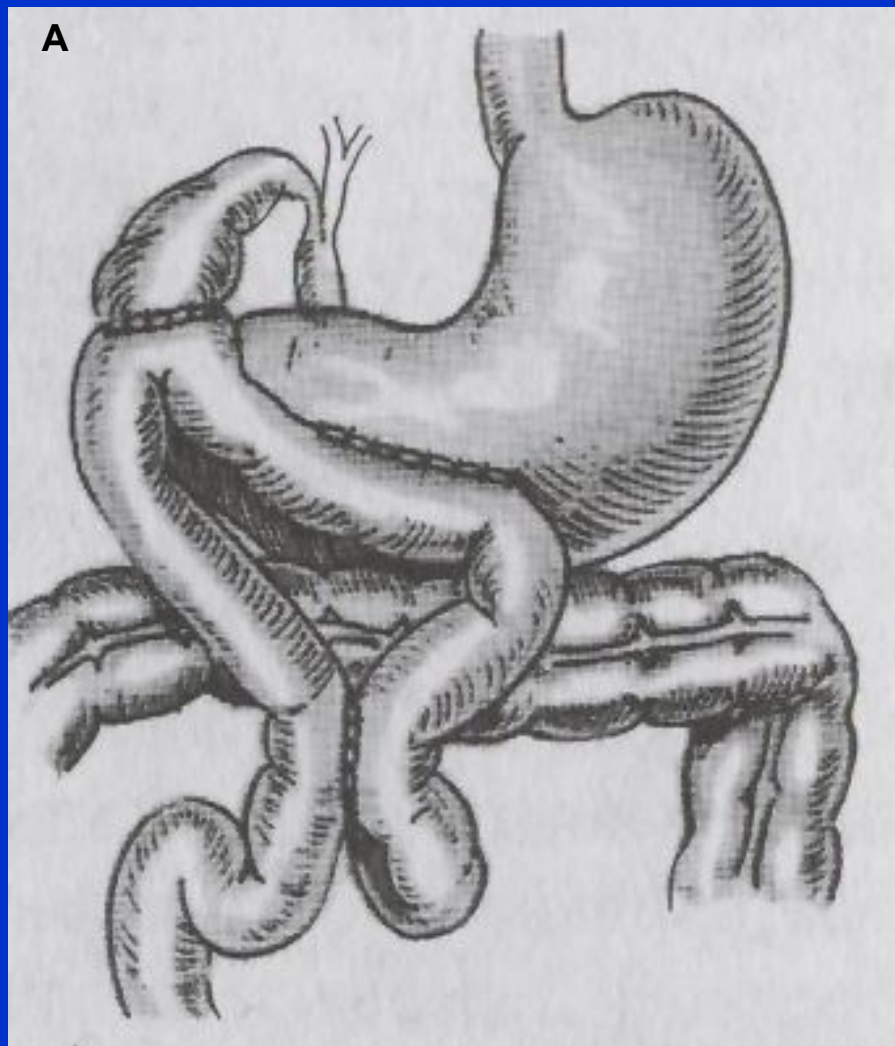
Лечение

Б



Б. Тотальная панкреатэктомия.

Лечение



Паллиативные операции при раке головки поджелудочной железы

Благодарю за внимание!

