



КАРИЕС

ЭТИОЛОГИЯ, ПАТОГЕНЕЗ, КЛИНИКА,
ЛЕЧЕНИЕ

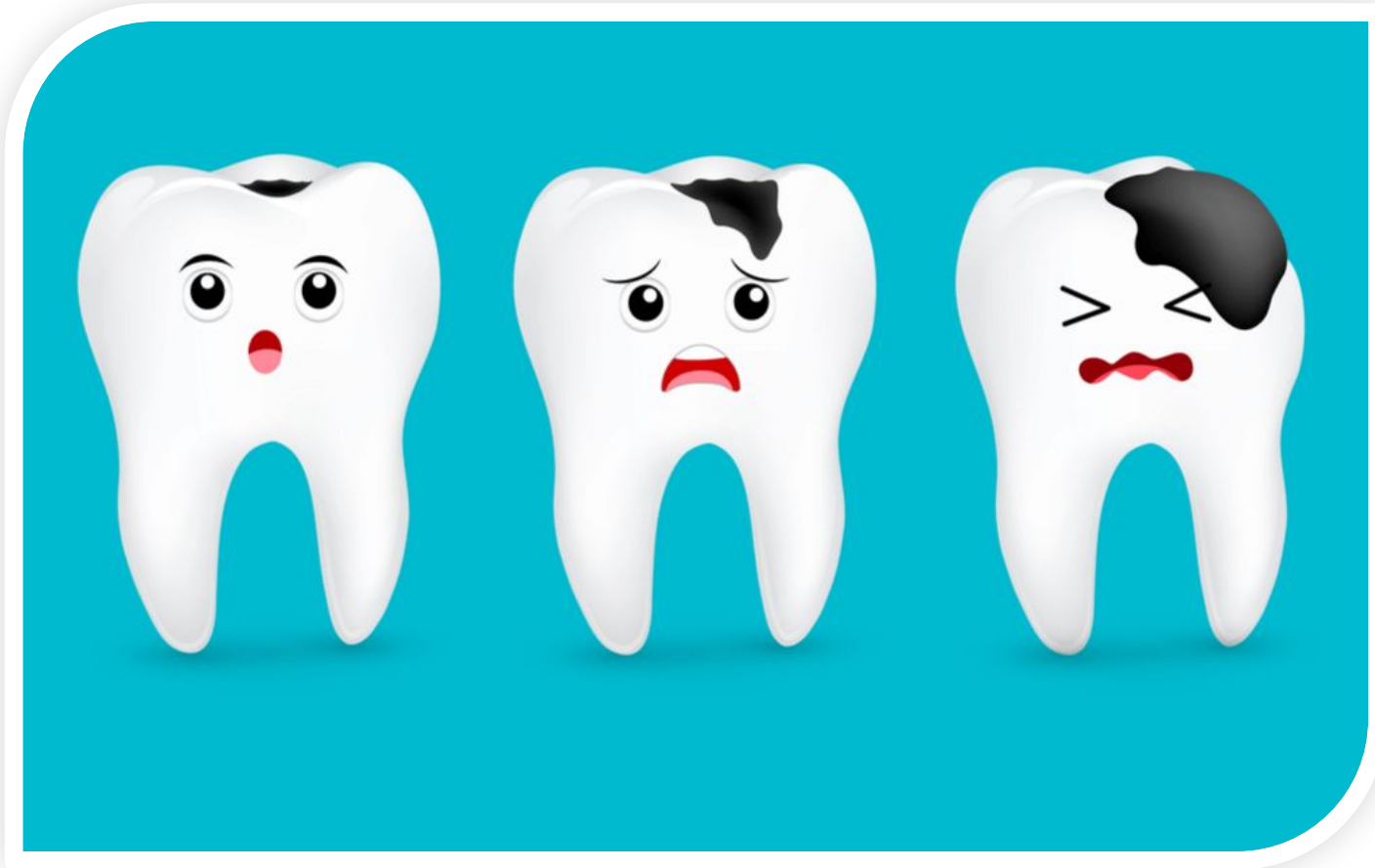Подготовил

Студент 18 гр. 3 курса ЛФ

Войтенко И. А.



Кариес зубов (Caries dentis) – это патологический процесс, проявляющийся после прорезывания зубов, при котором происходит деминерализация и размягчение твёрдых тканей зубов с последующим образованием дефекта в виде полости.



ЭТИОЛОГИЯ

Общепризнанным механизмом возникновения кариеса является прогрессирующая деминерализация твёрдых тканей зубов под действием органических кислот, образование которых связано с деятельностью микроорганизмов.

Однако в возникновении кариозного процесса принимают участие множество других этиологических факторов, что позволяет считать кариес полиэтиологическим заболеванием.



ЭТИОЛОГИЯ

Основными этиологическими факторами являются:

- 1) микрофлора полости рта;
- 2) характер и режим питания, содержание фтора в воде;
- 3) количество и качество слюноотделения;
- 4) общее состояние организма;
- 5) экстремальные воздействия на организм.

Все вышеперечисленные факторы были названы кариесогенными и подразделены на общие и местные, играющие важную роль в возникновении кариеса.



ЭТИОЛОГИЯ

Общие факторы:

- 1) Не полноценная диета и питьевая вода;
- 2) Соматические заболевания, сдвиг в функциональном состоянии органов и систем в период формирования и созревания тканей зуба.
- 3) Экстремальные воздействия на организм;
- 4) Наследственность, обуславливающая полноценность структуры и химический состав тканей зуба. Неблагоприятный генетический код.

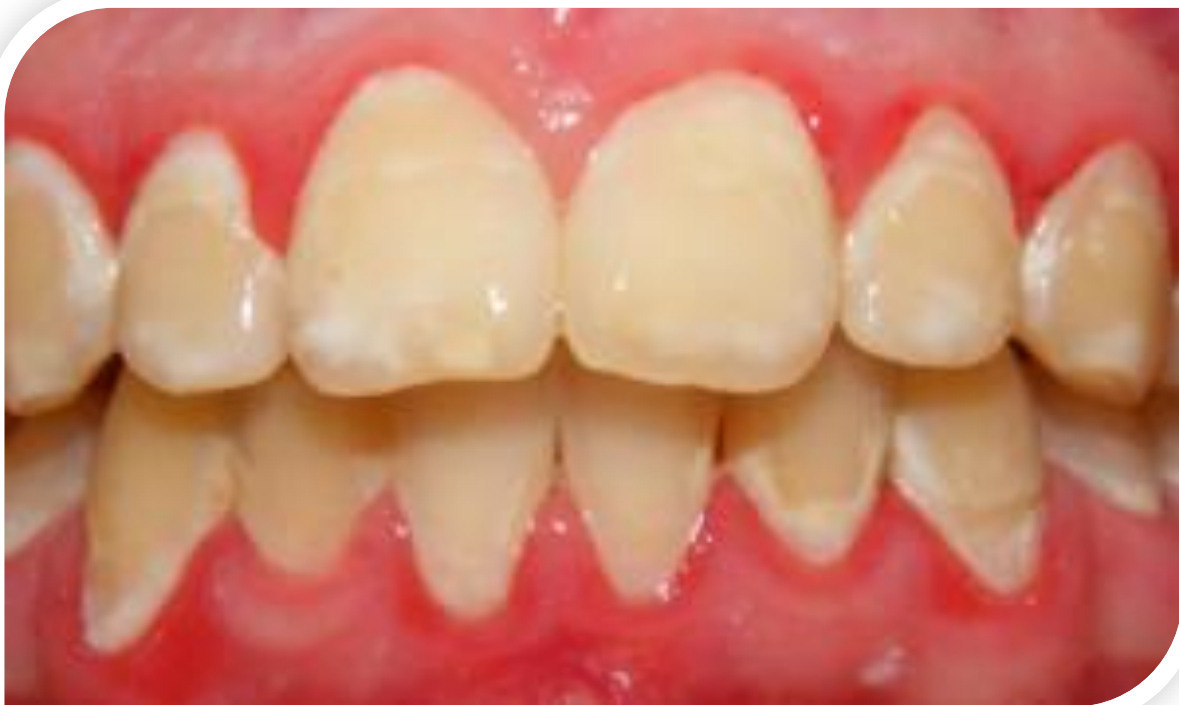
Местные факторы:

- 1) Зубная бляшка и зубной налёт, изолирующие микроорганизмами;
- 2) Нарушение состава и свойств ротовой жидкости;
- 3) Углеводистые липкие пищевые остатки полости рта;
- 4) Резистентность зубных тканей, обусловленная полноценной структурой и химическим составом твёрдых тканей зуба;
- 5) Отклонения в биохимическом составе твёрдых тканей зуба и неполноценная структура тканей зуба;
- 6) Состояние пульпы зуба;
- 7) Состояние зубочелюстной системы в период закладки, развития и прорезывания постоянных зубов.



ПАТОГЕНЕЗ


В результате частого употребления углеводов и недостаточного ухода за полостью рта кариесогенные микроорганизмы плотно фиксируются на пелликуле, образуя зубной налёт. При употреблении липкой пищи остатки её затвердевают в ретенционных пунктах зубов (фиссурах, ямках, контактных поверхностях, пломбах, протезах) и подвергаются брожению и гниению.



ПАТОГЕНЕЗ

На образование зубного налёта влияют:

- 1) анатомическое строение зуба и взаимоотношение его с окружающими тканями;
- 2) структура поверхности зуба;
- 3) пищевой рацион и интенсивность жевания;
- 4) слюна и десневая жидкость;
- 5) гигиена полости рта;
- 6) наличие пломб и протезов в полости рта;
- 7) зубочелюстные аномалии.



ПАТОГЕНЕЗ

Мягкий зубной налёт имеет пористую структуру, что обеспечивает проникновение внутрь его слюны жидких компонентов пищи. Это мягкое аморфное вещество, плотно прилегающее к поверхности зуба.

Накопление в налёте конечных продуктов жизнедеятельности микроорганизмов и минеральных солей замедляет эту диффузию, так как исчезает пористость.

Под зубной бляшкой происходит накопление органических кислот – молочной, пировиноградной, муравьиной, масляной, пропионовой и др. Последние являются продуктами брожения сахаров большинством бактерий в процессе их роста.

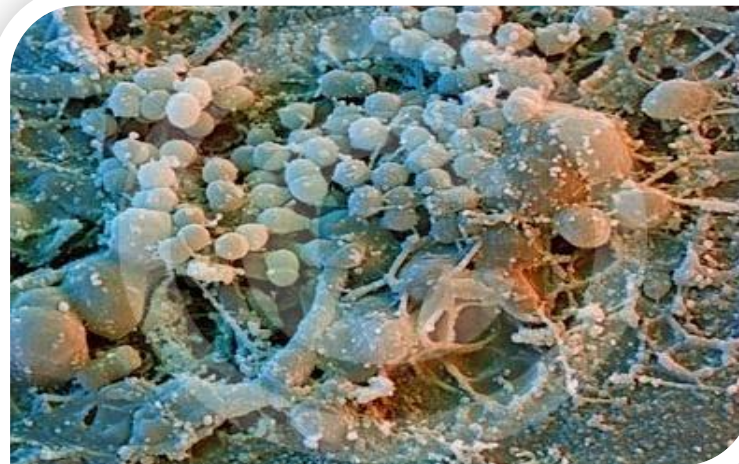
Этим кислотам принадлежит основная роль в появлении на эмали деминерализованного участка.

Нейтрализации этих кислот не происходит, так как наблюдается ограничение диффузии как в зубной налёт, так и из него.



ПАТОГЕНЕЗ


В зубном налёте содержатся стрептококки, в частности *Str. mutans*, *Str. sanguis*, *Str. salivarius*, для которых характерно анаэробное брожение. В этом процессе субстратом для бактерий в основном являются углеводы, а для отдельных штаммов бактерий – аминокислоты.



Ведущая роль в возникновении кариеса отводится сахарозе. Именно она вызывает самое быстрое снижение pH от 6 до 4 за несколько минут.

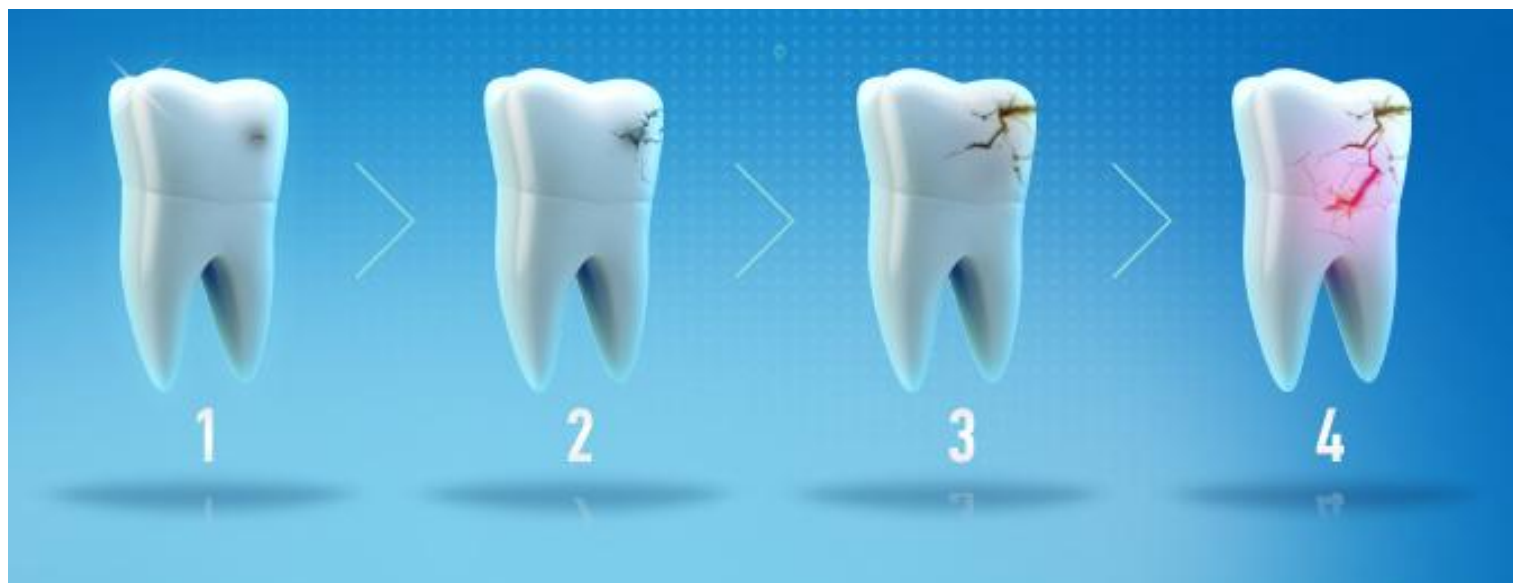
Особенно интенсивно происходит процесс гликолиза при гипосаливации, ксеростомии, во время сна. А активность процесса брожения зависит от количества вовлекаемых углеводов.

Установлено, что в период потребления избытка сахаров количество налёта значительно увеличивается.



СТАДИИ РАЗВИТИЯ КАРИЕСА ЗУБОВ

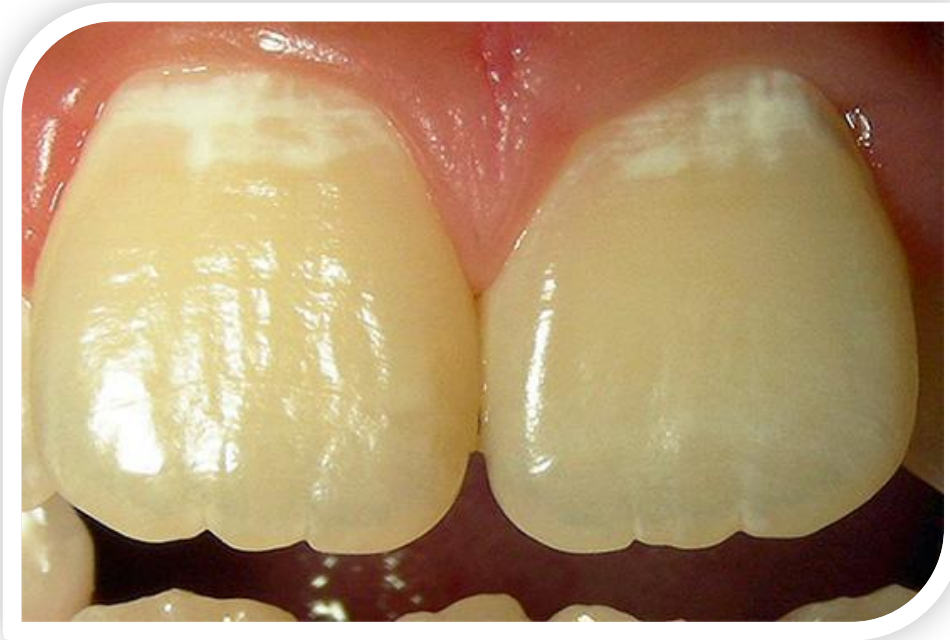1. Кариеc в стадии пятна;
2. Поверхностный кариеc;
3. Средний кариеc;
4. Глубокий кариеc;



КЛИНИЧЕСКАЯ КАРТИНА. НАЧАЛЬНЫЙ КАРИЕС (СТАДИЯ ПЯТНА)

Жалобы: чувство оскомины. На холодной раздражитель, как и на действие химических агентов (кислое, сладкое), поражённый зуб не реагирует.

Осмотр: деминерализация эмали проявляется изменением её нормального цвета на ограниченном участке и появлением матового, белого, светло-коричневого, тёмно-коричневого пятен с чёрным оттенком.



КЛИНИЧЕСКАЯ КАРТИНА. НАЧАЛЬНЫЙ КАРИЕС (СТАДИЯ ПЯТНА)

Процесс начинается с потери блеска эмали на ограниченном участке. Обычно это происходит у шейки зуба рядом с десной. Поверхность пятна гладкая, острие зонда по ней скользит.

Пятно окрашивается раствором метиленового синего.

Пульпа зуба реагирует на ток силой 2-6 мкА. При трансиллюминации оно выявляется независимо от локализации, размеров и пигментированности.

Под влиянием ультрафиолетовых лучей в области кариозного пятна наблюдается гашение люминесценции, свойственное твёрдым тканям зуба.



КЛИНИЧЕСКАЯ КАРТИНА. ПОВЕРХНОСТНЫЙ КАРИЕС.

Жалобы:

возникновение кратковременной боли от химических раздражителей (сладкое, солёное, кислое) – основная жалоба; появление кратковременной боли от воздействия температурных раздражителей (чаще при локализации дефекта у шейки зуба, в участке с наиболее тонким слоем эмали, а также при чистке зубов жёсткой щёткой).

Осмотр:

- на участке поражения неглубокий дефект в пределах эмали (определяется зондированием поверхности зуба по наличию шероховатости эмали; нередко шероховатость выявляется в центре обширного белого или пигментированного пятна).
- застревание пищи и воспаление зубо-десневого сосочка – отёк, гиперемия, кровоточивость при прикосновении (при локализации полости на контактной поверхности зуба).



КЛИНИЧЕСКАЯ КАРТИНА. ПОВЕРХНОСТНЫЙ КАРИЕС.

Диагностика поверхностного кариеса в области естественных фиссур затруднительна. В таких случаях допускается динамическое наблюдение - повторные осмотры через 3-6 мес.

При трансиллюминации всегда выявляется дефект эмали, даже скрытый. На фоне яркого свечения интактных тканей зуба отчётливо видна тень, соответствующая дефекту эмали.

При электроодонтодиагностике отклонение от нормы не обнаруживается.

Дефект, локализованный на контактной поверхности зуба, определяется рентгенологически.



КЛИНИЧЕСКАЯ КАРТИНА. СРЕДНИЙ КАРИЕС.

При этой форме кариозного процесса целостность эмалеводентинного соединения нарушается, однако под полостью зуба сохраняется достаточно толстый слой дентина.

Жалобы: могут не предъявлять, но иногда боль возникает от воздействия механических, химических, термических раздражителей, которые быстро проходят после устранения раздражителя.

Осмотр: неглубокая кариозная полость, заполненная размягчённым, пигментированным дентином, что определяется при зондировании.

При наличии размягчённого дентина в фиссуре зонд задерживается, застревает в ней.

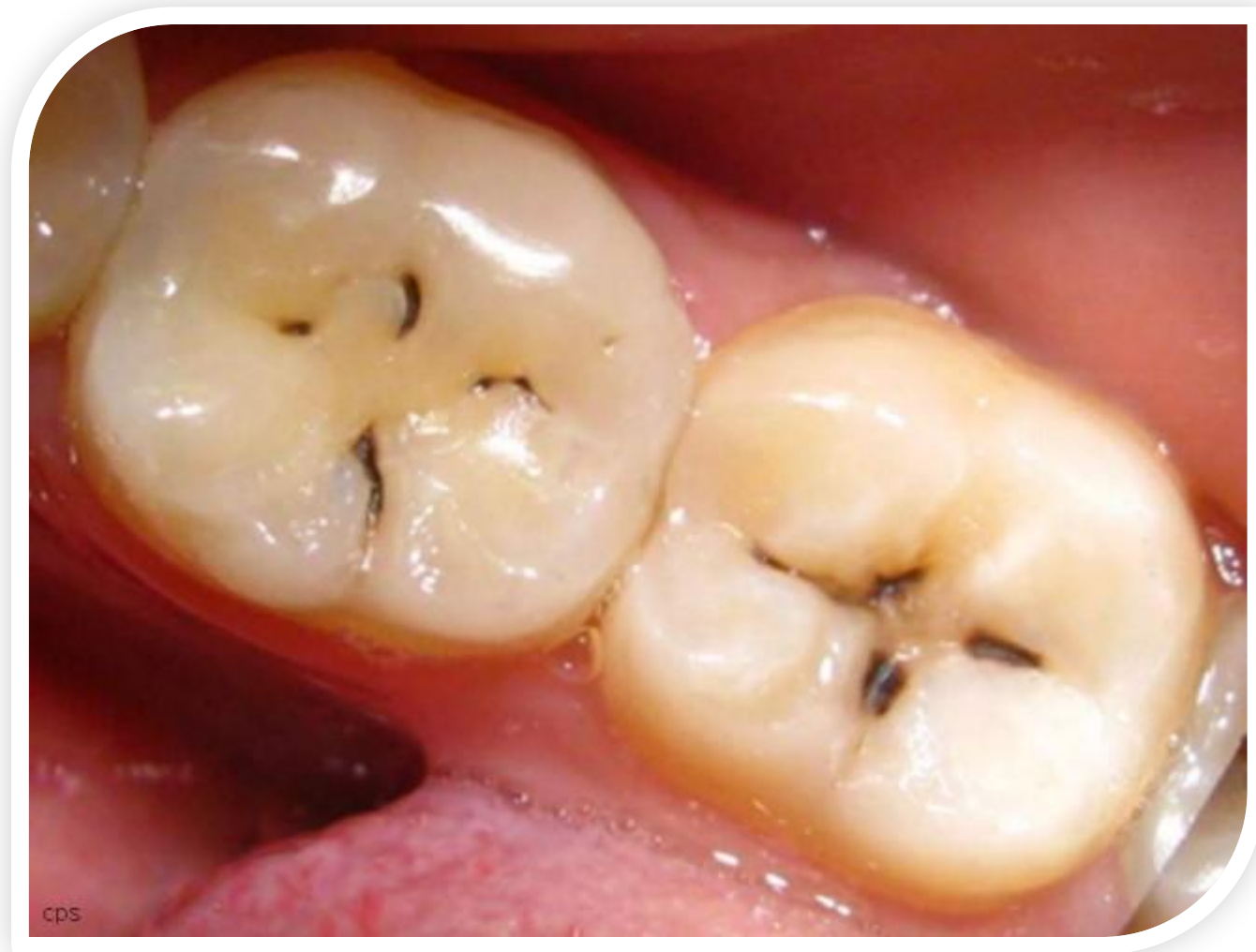
При хроническом течении кариеса при зондировании выявляется плотное дно и стенки полости, широкое входное отверстие.

При остротекущей форме кариеса – обилие размягчённого дентина на стенках и дне полости, подрывные, острые и хрупкие края. Зондирование болезненно по эмалеводентинному соединению.

Пульпа зуба реагирует на силу тока 2-6мкА.



КЛИНИЧЕСКАЯ КАРТИНА. СРЕДНИЙ КАРИЕС.



КЛИНИЧЕСКАЯ КАРТИНА. ГЛУБОКИЙ КАРИЕС.

Жалобы: на кратковременные боли от механических, термических, химических раздражителей, быстро проходящих после устранения раздражителя.


Осмотр: глубокая кариозная полость, с нависающими краями эмали, заполненная размягчённым пигментированным дентином.

Зондирование дна полости болезненно, по всей площади.

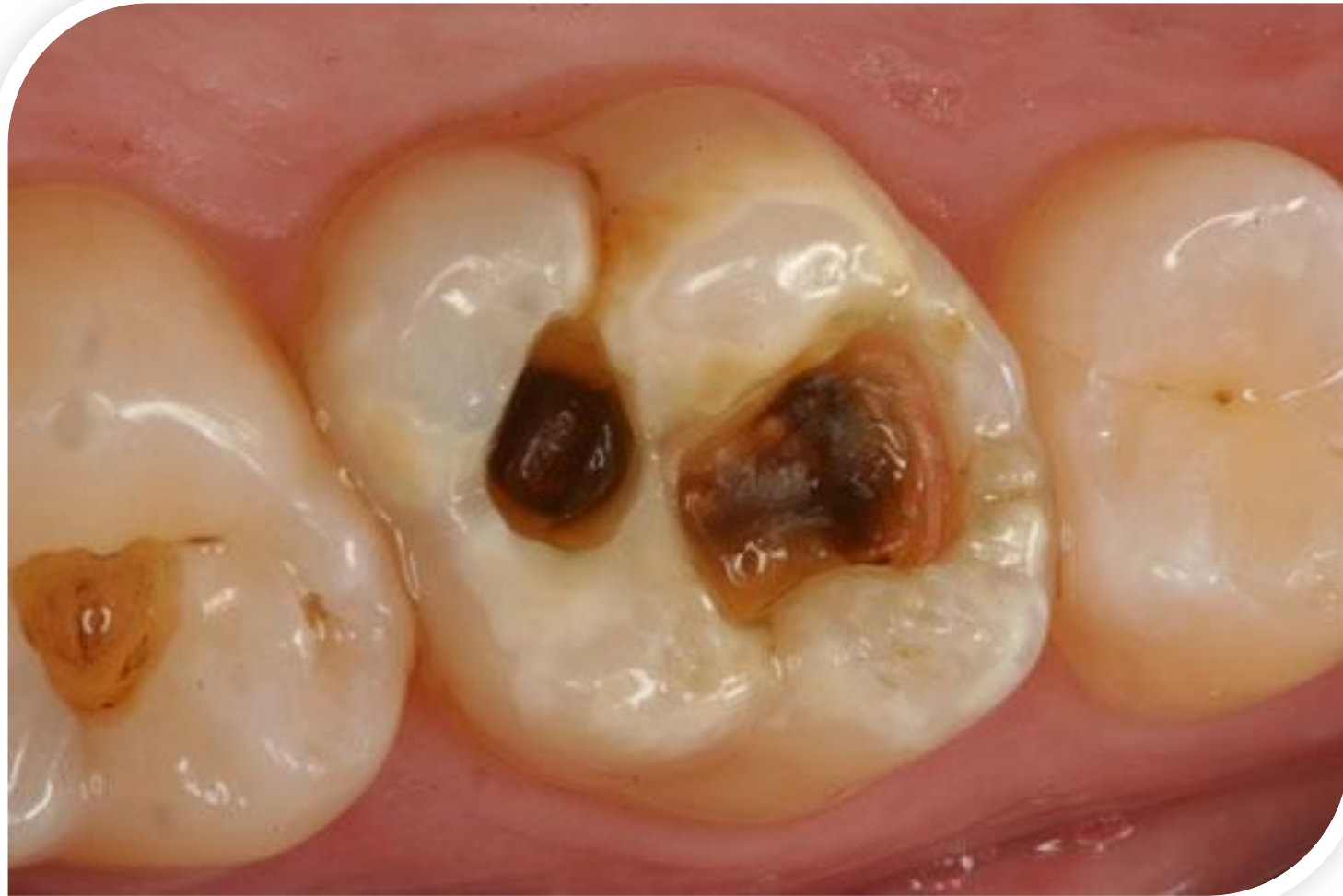
Пульпа зуба реагирует на нормальную силу тока 2-6 мкА, но может быть снижение возбудимости до 10- 12 мкА.

Если кариозная полость расположена так, что из неё трудно удаляются и вымываются пищевые остатки, зуб может болеть более продолжительное время, пока эти раздражители не будут удалены.

Перкуссия зуба безболезненна.




КЛИНИЧЕСКАЯ КАРТИНА. ГЛУБОКИЙ КАРИЕС.



ЛЕЧЕНИЕ. НАЧАЛЬНЫЙ КАРИЕС (СТАДИЯ ПЯТНА)


Основной подход при лечении начального кариеса заключается в попытке восстановления свойств эмали зуба путем реминерализации ее препаратами кальция, фосфора и фтора. Иными словами, нужно насытить эмаль теми минералами, которые она потеряла в ходе кариозного процесса, причем провести такое лечение можно консервативными методами, без использования бормашины и высверливания пораженных участков зуба.



ЛЕЧЕНИЕ. ПОВЕРХНОСТНЫЙ КАРИЕС

- ❖ Является относительным показанием к пломбированию
- ❖ У детей и подростков в большинстве случаев не требует оперативного лечения.
- ❖ Нередко поверхностные дефекты при кариесе, располагающиеся в пределах эмали, не требуют пломбирования.

В таких случаях достаточно сошлифовать шероховатую поверхность, провести ремтерапию. Однако при локализации дефекта в естественных углублениях (фиссура) или на контактных поверхностях препарирование полости и её последующее пломбирование обязательно. Пломбу можно накладывать без изолирующей прокладки.




ЛЕЧЕНИЕ. СРЕДНИЙ КАРИЕС

- ❖ препарирование полости является обязательным.

Лечение складывается из инструментальной обработки эмали и дентина, образующих стенки и дно кариозной полости, и её последующим заполнением прокладкой и постоянной пломбой.

Лечение среднего кариеса сводится к соблюдению общих принципов и этапов препарирования и пломбирования: тотальное травление эмали и дентина; смывание ортофосфорной кислоты; высушивание кариозной полости, нанесение дентинового адгезива (праймера) – 2-3 слоя; нанесение эмалевого адгезива на стенки, дно кариозной полости, финирированную эмаль – последовательно 2-3 слоя (каждый слой полимеризуется 20-30 сек); внесение пломбировочного материала светового отверждения; полимеризация каждого слоя; шлифование, полирование пломбы.



ЛЕЧЕНИЕ. ГЛУБОКИЙ КАРИЕС

- ❖ препарирование твёрдых тканей зубов является обязательным (до крепитации) Препарирование дна и стенок кариозной полости
- ❖ антисептическая обработка имеющейся полости (используются тёплые растворы антисептиков, чтобы не раздражать пульпу зуба: 0,06% хлоргексидина биглюконат, 0,02% раствор этакридина лактата, 5% раствор димексида, 1% раствор этония, ферменты с 1% раствором новокаина)
- ❖ высушивание и обезжиривание отпрепарированной кариозной полости (Используются стерильные ватные тампоны. Применение спирта и эфира для обезжиривания и высушивания полости недопустимо, так как они являются сильно раздражающими веществами. Желательно использовать препараты на основе ЭДТА).
- ❖ накладывание лечебной прокладки, обязательно в тёплом виде и только на дно отпрепарированной кариозной полости, толщиной не более 0,5 мм. Или точно (в проекции рога пульпы).



ЛЕЧЕНИЕ. ГЛУБОКИЙ КАРИЕС

На дно отпрепарированной и медикаментозно обработанной кариозной полости тончайшим слоем накладывается лечебная прокладка, далее тонким слоем и только на дно кариозной полости накладывается прокладка из стеклоиономерного цемента, покрывая лечебный материал.

После наложения лечебной и изолирующей прокладок топографически глубокую кариозную полость мы переводим в полость средней глубины.

Далее все этапы пломбирования глубокой кариозной полости соответствует лечению полостей средней глубины.

