

# ЭКГ при гипертрофии отделов сердца

## *Гипертрофия*

- компенсаторно-приспособительное увеличение массы органа за счет возрастания массы каждой его структурной единицы, сопровождающееся усилением функции. В ее основе лежит усиление анаболических процессов и гиперплазия клеточных органелл (внутриклеточная гиперплазия), отражающая структурное обеспечение повышенной функции клеток

# ПРИЗНАКИ ГИПЕРТРОФИИ МИОКАРДА

- 1. В гипертрофированном миокарде возбуждение затратит гораздо больше времени для прохождения от эндокарда к эпикарду, чем в нормальном миокарде. Увеличение времени внутреннего отклонения — **первый ЭКГ признак гипертрофии**
- 2. В гипертрофированном миокарде вектор возбуждения, идущий от эндокарда к эпикарду, больший по своей величине в сравнении с нормой. Следовательно, регистрирующий электрод, расположенный над гипертрофированным миокардом, графически отобразит этот вектор на ЭКГ зубцом R гораздо большим по амплитуде, чем зубец R в норме. Увеличение амплитуды зубца R — **второй ЭКГ признак гипертрофии**.
- 3. Кровоснабжение миокарда осуществляется по коронарным артериям, которые располагаются субэпикардially-но. В нормальном по толщине миокарде, субэндокардиаль-ные слои снабжаются кровью адекватно. При увеличении толщи миокарда субэндокардиальные слои начинают испытывать недостаток (дефицит) крови, притекающей по коронарным артериям. Дефицит или недостаток крови — это ишемия — ischemic (лат.). Ишемия субэндокардиальных слоев миокарда — **третий ЭКГ признак гипертрофии**.
- 4. Проводящая система желудочков анатомически расположена под эндокардом. При ишемии субэндокардиаль-ных слоев миокарда функция проводящих путей в определенной степени будет нарушена. Нарушение проводимости в гипертрофированном миокарде — **четвертый ЭКГ**

# ПРИЗНАКИ ГИПЕРТРОФИИ МИОКАРДА

- 5. В случае гипертрофии одного из желудочков его масса увеличивается за счет роста кардиомиоцитов. Его вектор возбуждения станет больше вектора возбуждения негипертрофированного желудочка, и результирующий вектор отклонится в сторону гипертрофированного желудочка. С результирующим вектором неразрывно связана электрическая ось сердца, которая при гипертрофии будет отклоняться от своего нормального положения. Отклонение электрической оси сердца в сторону гипертрофированного желудочка — **пятый ЭКГ признак гипертрофии.**
- 6. Электрическая позиция сердца т а к ж е неразрывно с в я -зана с направлением результирующего вектора. При изменении направления результирующего вектора, обусловленном гипертрофией, будет меняться электрическая позиция сердца. Изменение электрической позиции сердца — **шестой ЭКГ признак гипертрофии.**
- 7. При нормальном положении электрической оси сердца и основной электрической позиции сердца третье грудное отведение (V3) является переходной зоной. **Переходной зоной называют** такое грудное отведение, в котором высота зубца R. и глубина зубца S равны по своей абсолютной величине. Естественно, при изменении электрической оси и электрической позиции сердца — изменится соотношение зубцов R и S в третьем грудном отведении. Переходная зона сместится в другое грудное отведение (в то отведение, где сохранится равенство величин зубцов R и S). Смещение переходной зоны — **седьмой ЭКГ признак гипертрофии.**

# ПРИЗНАКИ ГИПЕРТРОФИИ ЛЕВОГО ЖЕЛУДОЧКА

FireAiD - все по медицине.

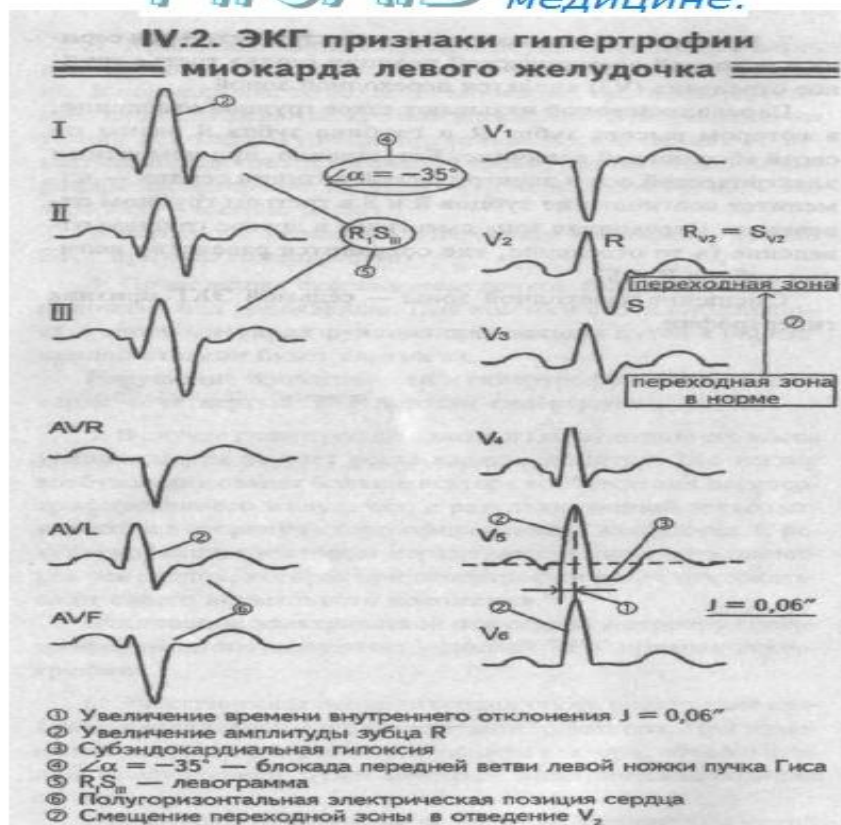


Рис. 39. Признаки гипертрофии левого желудочка

# ПРИЗНАКИ ГИПЕРТОФИИ ЛЕВОГО ЖЕЛУДОЧКА

- 1. Увеличение времени внутреннего отклонения в левых грудных отведениях V5 и V6 более 0,05 с.
- 2. Увеличение амплитуды зубца R в левых отведениях - I, aVL, V5 и V6.
- 3. Смещение сегмента S—T ниже изоэлектрической линии, инверсия или двуфазность зубца T в левых отведения - I, aVL, V5 и V6.
- 4. Нарушение проводимости по левой ножке пучка Гиса: полные или неполные блокады ножки.
- 5. Отклонение электрической оси сердца влево (лево-грамма)
- 6. Горизонтальная или полугоризонтальная электрическая позиция сердца.
- 7. Смещение переходной зоны в отведение V2 или V1.

# ПРИЗНАКИ ГИПЕРТРОФИИ ПРАВОГО ЖЕЛУДОЧКА

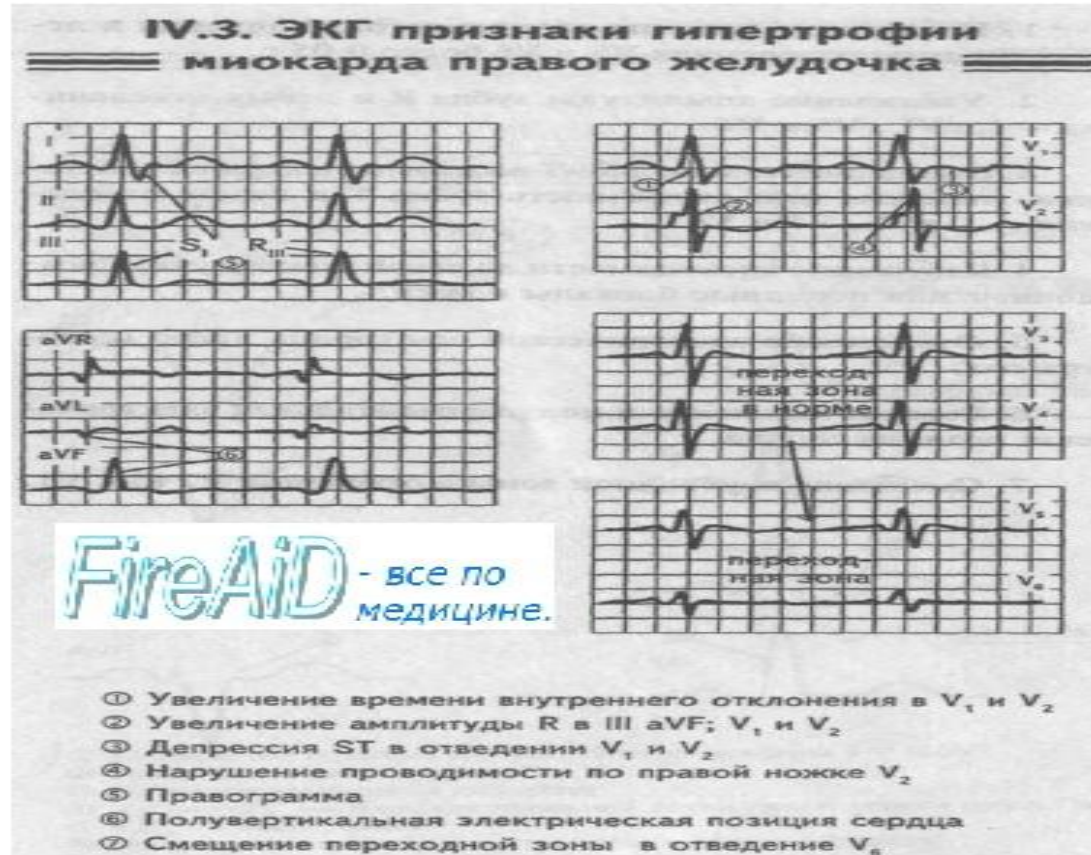

Рис. 40. Гипертрофия правого желудочка.

# ПРИЗНАКИ ГИПЕРТОФИИ ПРАВОГО ЖЕЛУДОЧКА

- 1. Увеличение времени внутреннего отклонения в правых грудных отведениях V1 и V2 более 0,03 с.
- 2. Увеличение амплитуды зубца R в правых отведениях III, aVF, V1 и V2.
- 3. Смещение сегмента S—T ниже изоэлектрической линии, инверсия или двуфазность зубца T в правых отведения - III, aVF, V1 и V2.
- 4. Нарушение проводимости по правой ножке пучка Гиса: полные или неполные блокады ножки.
- 5. Отклонение электрической оси сердца вправо (право-грамма).
- 6. Вертикальная или полувертикальная электрическая позиция сердца.
- 7. Смещение переходной зоны в отведение V4 или V5.



# ПРИЗНАКИ ГИПЕРТОФИИ ПРАВОГО ПРДСЕРДИЯ

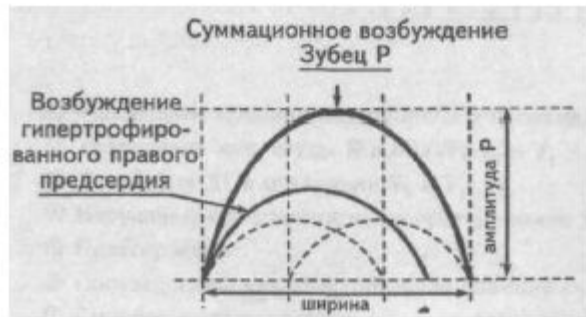

Рис. 42. Зубец Р при гипертрофии правого предсердия

**FireAiD** - все по  
медицине.

# ПРИЗНАКИ ГИПЕРТОФИИ ПРАВОГО ПРЕДСЕРДИЯ

1. Зубцы Р высокие остроконечные с амплитудой  $\geq 2,5$  мм в отведениях II, III, aVF и нормальны по ширине
2. Положительная часть зубца Р в отведениях V1 и V2 или V3 высокая остроконечная с амплитудой  $\geq 1,5$  мм (более специфичный, чем 1-й признак )
3. Вектор зубца Р во фронтальной плоскости расположен под углом  $> 75^\circ$

# ПРИЗНАКИ ГИПЕРТОФИИ ЛЕВОГО ПРДСЕРДИЯ



Рис. 43. Зубец Р при гипертрофии левого предсердия

# ПРИЗНАКИ ГИПЕРТОФИИ ЛЕВОГО ПРЕДСЕРДИЯ

1. уширение зубца Р более 0,12 с и его двугорбость; такой зубец называют Р-mitrale.
2. В отведении V1 конечная часть зубца Р отрицательная, а его продолжительность  $\geq 0,04$  сек
3. Глубина отрицательной конечной части зубца Р в отведении V1  $\geq 1$ мм
4. Произведение глубины отрицательной конечной части зубца Р в отведении V1 в мм на ее ширину в сек больше 0,04 мм\*с

# ПРИЗНАКИ ГИПЕРТОФИИ ПРЕДСЕРДИЙ

- электрокардиографическими признаками гипертрофии предсердий являются: правого предсердия — увеличение амплитуды и заостренность зубца Р; часто его называют Р-pulmonale; левого предсердия — уширение зубца Р более 0,12 с и его двугорбость; такой зубец называют Р-mitrale.

# ПРИЗНАКИ ГИПЕРТОФИИ обоих ПРЕДСЕРДИЙ

1. Наличие большого двухфазного зубца Р в отведении V1 с положительным компонентом более 1,5 мм и конечной отрицательной частью , достигающей 1 мм по глубине и составляющей не менее 0,04 с по ширине
2. Остроконечные зубцы Р  $\geq 1,5$  мм в отведении V1,2,3
3. Расщепленные зубцы Р в отведениях от V4 до V6.
4. Амплитуда зубцов Р  $\geq 2,5$  мм в отведении и продолжительность  $\geq 0,12$  с в отведениях от конечностей.

# Электрокардиографические признаки систолической перегрузки левого желудочка

- Систолическая перегрузка левого желудочка чаще развивается при стенозе устья аорты, гипертонической болезни, симптоматических и артериальных гипертониях, при коарктации аорты и т.д. Она характеризуется преимущественным развитием гипертрофии левого желудочка. Дилатация желудочка выражена слабо.
- Зубец q в отведениях V5, V6 небольшой амплитуды, обычно меньше 2 мм.
- Зубец RV5, V6 высокий, обычно больше высоты зубца RV4. Высокий зубец RV5, V6 сочетается с глубоким зубцом S в отведениях V1, V2.
- Сегмент STV5, V6 расположен ниже изолинии, зубец T отрицательный. Обычно одновременно аналогичные изменения сегмента ST и зубца T наблюдаются также в I и aVL отведениях.
- Время активации левого желудочка в отведениях V5, V6 увеличено и превышает 0,04 с.
- Таким образом, электрокардиографические признаки систолической перегрузки левого желудочка соответствуют изменениям ЭКГ при гипертрофии левого желудочка с его перегрузкой, сочетающейся с малой амплитудой зубца qV5, V6.

# ЭКГ при диастолической перегрузке левого желудочка

- зубец q в отведениях V5, V6 глубокий, в большинстве случаев составляет 2 мм или больше, но меньше  $\frac{1}{4}$  зубца R в этих отведениях и меньше 0,03 с. Зубец R в отведениях V5, V6 высокий и обычно больше зубца RV4. Высокий зубец RV5, V6 большей частью сочетается с глубоким зубцом S в отведениях V1, V2. Сегмент STV5, V6 расположен на изолинии или несколько выше нее. Зубец TV5, V6 положительный, нередко высокий и заостренный.

Таким образом, изменения ЭКГ при диастолической перегрузке левого желудочка соответствуют признакам гипертрофии левого желудочка с глубоким зубцом qV5, V6 и положительными зубцами T в этих отведениях. Наличие на ЭКГ изменений, характерных для диастолической перегрузки левого желудочка, нередко помогает диагностике недостаточности клапана аорты у больных пороками сердца.



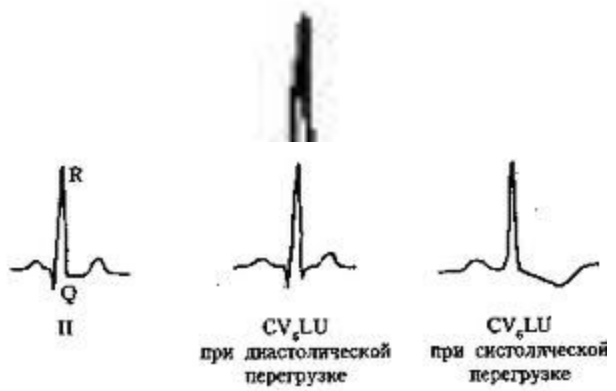
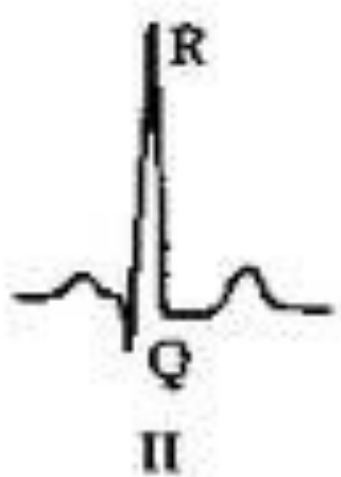
# электрокардиографические признаки систолической перегрузки правого желудочка

- Систолическая перегрузка правого желудочка наблюдается при стенозах легочной артерии, легочной гипертензии, легочном сердце, митральном стенозе, тетраде Фалло и т.д. При этих заболеваниях развивается преимущественно гипертрофия правого желудочка, однако дилатация желудочка выражена мало.
- Зубец RV1, V2 высокий (RVISVI). Часто наблюдается также высокий поздний зубец R в отведении aVR.
- Сегмент STV1, V2 расположен ниже изолинии, зубец TV1-V3 отрицательный. Нередко аналогичные изменения сегмента ST и зубца T наблюдаются также во II, III и aVF отведениях.
- Отклонение электрической оси сердца вправо.
- Время активации правого желудочка в отведениях V1, V2 увеличено и превышает 0,03 с.
- Таким образом, при систолической перегрузке правого желудочка регистрируются такие же изменения ЭКГ, как при гипертрофии правого желудочка с его перегрузкой.

# электрокардиографические признаки диастолической перегрузки правого желудочка

- Диастолическая перегрузка правого желудочка развивается в основном при выраженной недостаточности трехстворчатого клапана, дефекте межпредсердной перегородки (шунт крови слева направо приводит к переполнению кровью правого желудочка) и т.д. Диастолическая перегрузка характеризуется преимущественным развитием дилатации правого желудочка. Признак диастолической перегрузки правого желудочка – появление на ЭКГ в отведениях V1, V2 полной или неполной блокады правой ножки пучка Гиса. ЭКГ при этом имеет вид rsR или rSR. Такая ЭКГ обычно сочетается с отклонением электрической оси сердца вправо.

# ЭКГ при перегрузке левого желудочка



CV<sub>6</sub>LU  
при диастолической  
перегрузке

CV<sub>6</sub>LU  
при систолической  
перегрузке

# критерии ЭКГ индексов при ГЛЖ

- **Индекс Соколова–Лайона** – сумма амплитуды  $SV_1+RV_5$  или  $V_6 > 3.5 \text{ mV}$   
**Индекс Корнелла** – у мужчин:  $RaVL+SV_3 > 2.8 \text{ mV}$ ; у женщин:  $RaVL+SV_3 > 2.0 \text{ mV}$   
**Произведение Корнелла** – у мужчин:  $(SV_3+RaVL) \times \text{продолжительность QRS} \geq 2440 \text{ мс}$ ; у женщин:  $(SV_3+(RaVL+8 \text{ mV})) \times \text{продолжительность QRS} > 2440 \text{ мс}$ ;  
**Индекс Губнера** –  $RI+SIII \geq 25 \text{ mV}$

## критерии ЭКГ индексов

- По шкале Ромилта–Эстеса ГЛЖ устанавливается при сумме баллов  $\geq 4$  или  $\geq 5$ .
- Критерии: **3 балла** – амплитудные признаки (наибольший R или S в отведениях от конечностей  $\geq 20$  mV или S V1 или V2  $\geq 30$  mV или R V5 или V6  $\geq 30$  mV); **3 балла** – изменения ST-T в сторону, противоположную основному зубцу комплекса QRS; **3 балла** – гипертрофия левого предсердия (амплитуда отрицательной фазы зубца P V1  $\geq 1$  мм с продолжительностью  $\geq 0,04$  с); **2 балла** – отклонение электрической оси резко влево  $\geq -30^\circ$ ; **1 балл** – уширение QRS  $\geq 0,09$  с; **1 балл** – внутреннее отклонение в отведениях V5 или V6  $\geq 0,05$  с.

# критерии ЭКГ индексов

- ЭКГ по критериям индекса Соколова-Лайона ( $SV+RV_{6}$ )>38 мм и Корнельского произведения ( $(RAVL+SV_{1}) \text{ мм} * QRS \text{ мс}$ ) > 2440 мм\* мс позволяет выявить гипертрофию левого желудочка (ГЛЖ).
- Более чувствительным и специфичным методом оценки поражения сердца при АГ является расчет индекса массы миокарда левого желудочка (ИММЛЖ) с помощью ЭхоКГ. Верхнее значение нормы для этого показателя составляет **124 г/м<sup>2</sup> для мужчин и 109 г/м<sup>2</sup> для женщин**. По соотношению толщины задней стенки левого желудочка (ТЗСЛЖ) и его радиуса (РЛЖ), а также с учетом величины ИММЛЖ можно определить тип ремоделирования ЛЖ. При  $ТЗСЛЖ/РЛЖ > 0,42$  и увеличении ИММЛЖ имеет место **концентрическая ГЛЖ**; при  $ТЗСЛЖ/РЛЖ < 0,42$  и увеличении ИММЛЖ — **эксцентрическая ГЛЖ**; в случае же  $ТЗСЛЖ/РЛЖ > 0,42$  и нормальном ИММЛЖ — **концентрическое ремоделирование**. Прогностически наименее благоприятной является концентрическая ГЛЖ. ЭхоКГ позволяет также оценить диастолическую и систолическую функции ЛЖ.

# Оценочная система ГЛЖ по Эстесу

Таблица 2. Оценочная система ГЛЖ по Эстесу

1. Вольтаж (любой из следующих): R или S в стандартных отведениях $\geq 20$ мм S в V1, V2 или V3 $\geq 25$ мм R в V4, V5 или V6 $\geq 25$ мм	3 балла
2. Изменения зубца T и сегмента ST Без гликозидов На фоне гликозидов	3 балла 1 балл
3. Отклонение A QRS $\geq -15^\circ$	2 балла
4. Продолжительность QRS $> 0,09$ сек	1 балл
5. Изменение ЛП Отрицательная волна зубца R в V1 $> 1$ мм с длительностью $> 0,04$ сек.	3 балла
6. Время внутреннего отклонения в V5 V6 $> 0,05$ сек	1 балл
ГЛЖ	5 баллов
Возможная ГЛЖ	4 балла

# Деполяризация и реполяризация при ГЛЖ

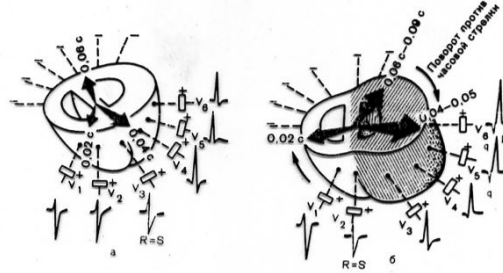


Рис. 7.7. Деполяризация в норме (а) и при гипертрофии левого желудочка (б). Объяснение в тексте.

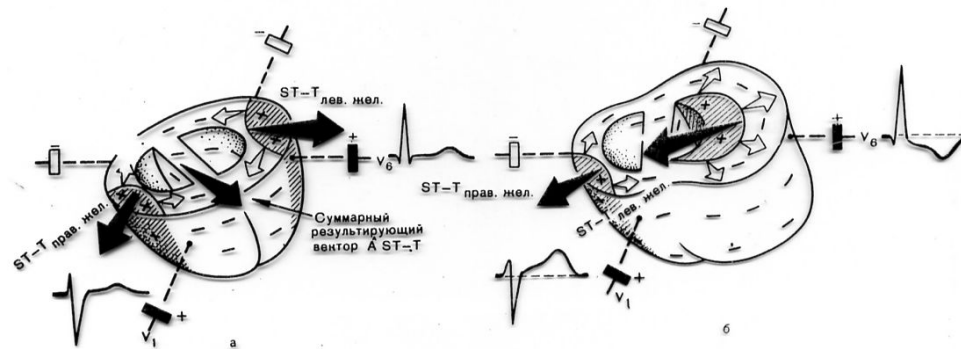


Рис. 7.8. Реполяризация желудочков в норме (а) и при гипертрофии левого желудочка (б). Красным цветом заштрихованы реполяризованные участки. Белые стрелки обозначают направление движения волны реполяризации, красные стрелки — направление векторов реполяризации желудочков и средний результирующий вектор реполяризации.



# ЭКГ при гипертрофии желудочков сердца

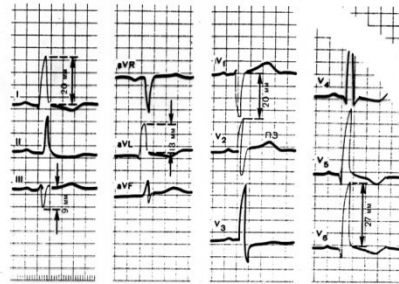


Рис. 7.10. ЭКГ при гипертрофии левого желудочка. Объяснение в тексте.

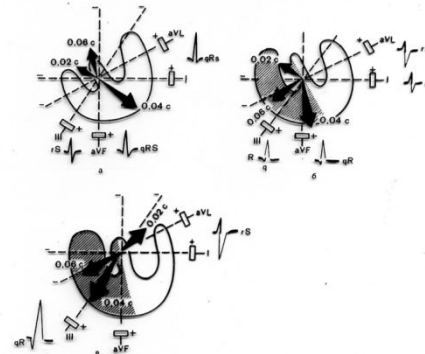


Рис. 7.11. Нарушение расположения трех моментных векторов деполаризации во фронтальной плоскости при умеренной (б) и выраженной (в) гипертрофии правого желудочка. Для сравнения показано нормальное расположение моментных векторов (а).

# ЭКГ признаки ГПЖ

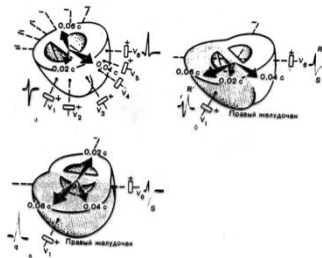


Рис. 7.14. Форма желудочкового комплекса QRS в отведении V<sub>1</sub> в норме (а) и при гипертрофии правого желудочка: 0 — тип rSR', в — тип qR'. Объяснение в тексте.

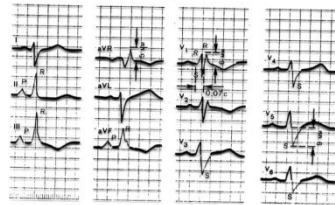


Рис. 7.15. ЭКГ при гипертрофии правого желудочка (тип rSR').

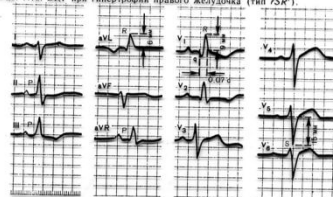
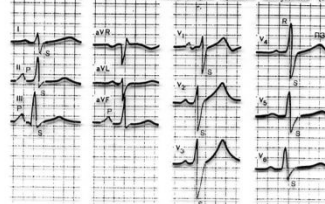


Рис. 7.16. ЭКГ при выраженной гипертрофии правого желудочка (R-тип).



# ЭКГ признаки ГПЖ

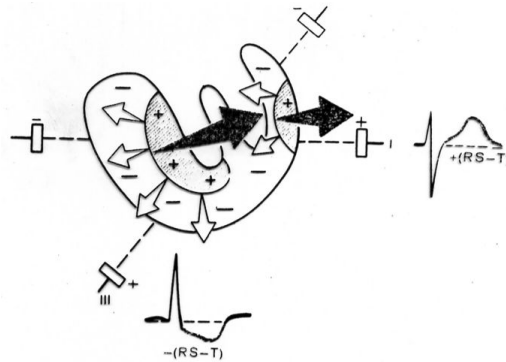


Рис. 7.12. Нарушение процесса реполяризации при гипертрофии правого желудочка.  
Красным цветом заштрихованы реполяризованные участки. Белые стрелки обозначают направление движения волны реполяризации, красные стрелки – направление вектора реполяризации.

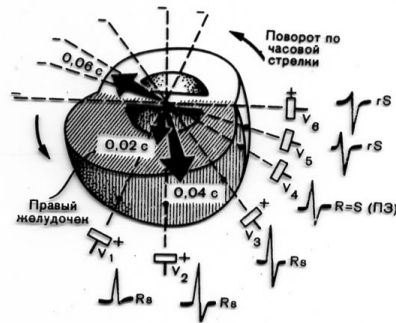


Рис. 7.13. Формирование ЭКГ в грудных отведениях при гипертрофии правого желудочка.  
Увеличение амплитуды зубца R в правых грудных отведениях (V<sub>1</sub>–V<sub>2</sub>), поворот сердца вокруг продольной оси по часовой стрелке (углубление зубца S в отведении V<sub>4</sub> и смещение переходной зоны – ПЗ – влево).

# ЭКГ при гипертрофии левого предсердия

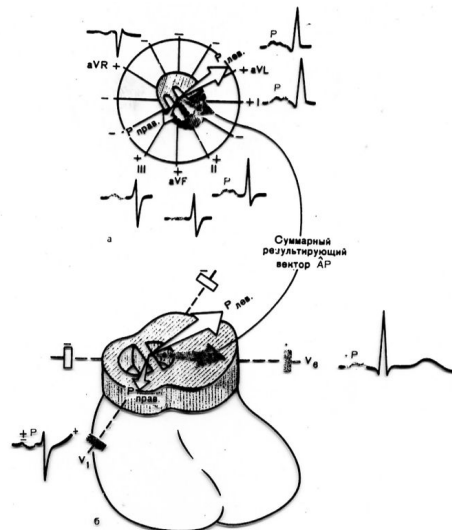


Рис. 7.1. Нарушение процесса деполаризации при гипертрофии левого предсердия. а — фронтальная плоскость, б — горизонтальная плоскость.  $\bar{A}P$  — средний результирующий вектор  $P$ .

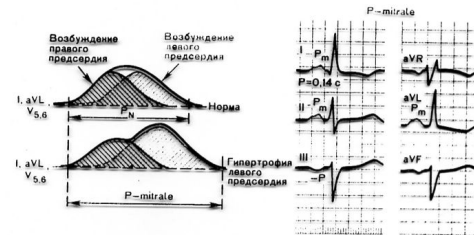


Рис. 7.2. Формирование широких и двугорбых зубцов  $P$  ( $P$ -mitrale) при гипертрофии левого предсердия. Объяснение в тексте.

# ЭКГ признаки гипертрофии правого предсердия

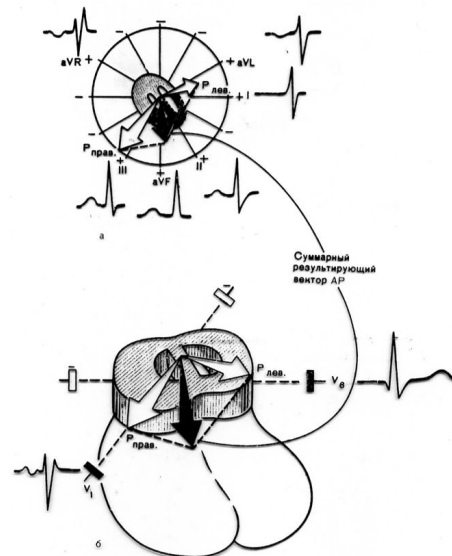


Рис. 7.3. Нарушение процесса деполяризации при гипертрофии правого предсердия.  
 а — фронтальная плоскость; б — горизонтальная плоскость;  $AP$  — средний результирующий вектор  $P$ .

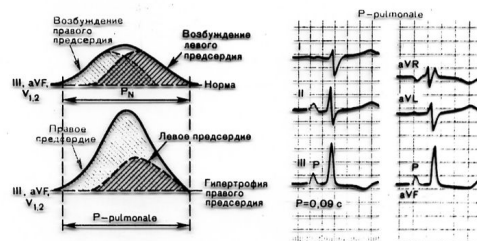


Рис. 7.4. Формирование остроконечных высокоамплитудных зубцов  $P$  ( $P$ -pulmonale) при гипертрофии правого предсердия. Объяснение в тексте.

# Масса миокарда левого желудочка

$$LVM_{\text{Penn}} = 1.04[(IVS_d + LVID_d + PWT_d)^3 - LVID_d^3] - 13.6g$$

$$LVM_{\text{ASE}} = 0.8[1.04((IVS_d + LVID_d + PWT_d)^3 - LVID_d^3)] + 0.6 g$$

$$\text{Fractional shortening (\%)} = \frac{LVID_d - LVID_s}{LVID_d} \times 100$$

$$\text{Ejection fraction (\%)} = \frac{EDV - ESV}{EDV} \times 100 \%$$

# Чувствительность и специфичность экг-критериев при гипертрофии левого желудочка

**Table 2.1 Sensitivity and specificity for selected ECG criteria of LVH**

Criterion	Sensitivity (%)	Specificity (%)
Sokolow-Lyon Voltage SV1 + RV5/RV6 > 35 mm	22	100
Cornell Voltage Criteria R in AVL + S in V3 ( > 28 mm in men, > 20 mm in women) 42	42	96
Cornell Voltage Duration Criteria > 2400 mm/msec	51	95
RaVL > 11 mm	11	100
Romhilt - Estes > 4 points	54	85
Romhilt-Estes > 5 points	33	94

**Table 2.3 Classification of LV diastolic filling patterns**

Type	E/A	IVRT (ms)	Deceleration time (ms)
Normal	1.6 ± 0.5	< 100	199 ± 32
Abnormal relaxation	< 1.0	> 110	> 240
Restrictive pattern	> 2.0	< 60	< 150
Pseudonormalisation	< 1.0	> 110	160-200

# ЭКГ критерии ГЛЖ

## Чувствительность и специфичность ЭКГ критериев ГЛЖ

Критерии	Чувствительность (%)	Специфичность (%)
Вольтажные критерии Соколова –Лайона $SV1 + RV5/V6 > 35 \text{ mm}$	22	100
Корнельский вольтажный критерий R в AVL+ S в V3 ( $>28\text{mm}$ у мужчин $>20 \text{ mm}$ у женжин)	42	96
Корнельский критерий вольтаж-продолжительность $>2400 \text{ mm/ сек}$	51	95
R в aVL $>11 \text{ mm}$	11	100
Критерии Ромхилта-Эстес	54	85
>4 баллов	33	94
> 5 баллов		



**Конечный систолический меридиональный стресс  
(КСМС) по методу R. Devereux и соавт.**

$$\text{КСМС} = \left\{ 0,98 \times \frac{0,334 \times \text{КСР} \times \text{САД}}{\text{ТЗСЛЖ}_c \times (1 + \text{ТЗСЛЖ}_c / \text{КСР})} - 2 \right\} \times 10^3 \text{дин/см}^2,$$

где САД- систолическое АД (в мм рт.ст.); КСР- конечный систолический размер ЛЖ (в см); ТЗСЛЖ<sub>c</sub>- толщина задней стенки ЛЖ в систолу (в см).

Конечное диастолическое напряжение стенки (КДНС) ЛЖ по уравнению Лапласа (12):

$$\text{КДНС} = \text{КДД} \times \frac{\text{КДР}}{4 \times \text{ТЗСЛЖ}_d} \text{дин/см}^2$$

где КДД –конечное диастолическое давление в полости желудочка сердца.

$$\text{КДД} = 1,06 + 15,15 \times A_{\text{и}} / E_{\text{и}}, \text{ мм рт.ст.}$$

где A<sub>и</sub> и E<sub>и</sub> – соответственно интегральные скорости предсердного и раннего диастолического наполнения желудочка сердца (Th. Stock и соавт. 1997).

**Варианты ремоделирования ЛЖ в соответствии с рекомендациями P.Verdecchia и соавт. (1994)**

- нормальная геометрия ЛЖ, когда относительная толщина межжелудочковой перегородки ( $OT_{мжп} = 2 \times TMЖП_{д}/KДР$ , где КДР-конечный диастолический размер ЛЖ) и относительная толщина задней стенки ЛЖ ( $OT_{зслж} = 2 \times TЗСЛЖ_{д}/KДР$ ) были меньше 0,45 (I тип);
- изолированная гипертрофия межжелудочковой перегородки, когда  $OT_{мжп}$  больше 0,45, а  $OT_{зслж}$  меньше 0,45 (III тип);
- изолированная гипертрофия задней стенки ЛЖ, когда  $OT_{мжп}$  меньше, а  $OT_{зслж}$  больше 0,45 (IV тип);
- концентрическое ремоделирование ЛЖ, когда  $OT_{мжп}$  и  $OT_{зслж}$  больше 0,45 (II тип).

**Критерий относительной толщины стенок (ОТС) миокарда по рекомендации А.Сапая и соавт. (1992)**

$ОТС = (TMЖП_{д} + TЗСЛЖ_{д})/KДР$ ; если последний превышал 0,45, то больного относили к концентрическому типу ГЛЖ ( I), если был меньше 0,45-к эксцентрическому типу ГЛЖ.

## ЭхоКГ формулы определения массы миокарда левого желудочка

$$\text{ММЛЖ} = 1,04 [ (\text{ТМЖПд} + \text{КДР} + \text{ТЗСЛЖд})^3 - \text{КДР}^3 ] - 13,6 \text{ гр}$$

Нормативы < 215 гр.

$$\text{Пример} = 1,04 [ (0,7\text{см} + 4,5\text{см} + 1,0\text{см})^3 - 4,5\text{см}^3 ] - 13,6\text{гр} = 139,49 \text{ гр}$$

$\text{ИММЛЖ} = \text{ММЛЖ} / S$  (площадь поверхности тела)

Нормативы < 134 гр./ м<sup>2</sup> для мужчин

< 110 гр./м<sup>2</sup> для женщин

$$\text{Пример ИММЛЖ} = 139,49 / 1,91 = 73\text{гр/м}^2$$

Более точным признаком ГЛЖ является увеличенная масса миокарда ЛЖ, которая, как правило, рассчитывается по формуле, предложенной R. Devereux и N. Reichek.  
Circulation.1977; 55: 613-618.

$$\text{Масса миокарда ЛЖ} = 1,04 \times [(МЖП + 3С + КДР)^3 - (КДР)^3] - 13,6$$

Авторы	Индекс массы ЛЖ г/м <sup>2</sup>	
	для мужчин	для женщин
R. Devereux и соавт.	> 120	> 120
R. Devereux и соавт.	> 134	> 110
I. Hammond и соавт.	> 125	> 110
D. Savage и соавт.	> 131	> 100
M. Koren и соавт.	> 125	> 125
A. Ganap и соавт.	> 111	> 106
P. Okin и соавт.	> 118	> 104
R. Devereux и соавт.	> 116	> 104

Установлено, что у лиц с индексом массы ЛЖ больше 116 г/м<sup>2</sup> риск развития ССЗ в 3-4 раза выше, чем у лиц с индексом меньше 75 г/м<sup>2</sup>.

Частота сердечно-сосудистых осложнений у больных ГБ в зависимости от изменений массы миокарда левого желудочка  
*Muisan M. et al.*,

Средние значения индекса массы ЛЖ, г/м <sup>2</sup>		Частота нефатальных СС осложнений в группах больных
исходные	через 10 лет ± 1,4	
172	152	у 10 из 31 (32%)
149	101	у 4 из 30 (13%)
108	141	у 2 из 6 (33%)
94	85	у 3 из 63 (5%)

**Примечание.** Нормальные значения индекса массы левого желудочка составляют до 134 г/м<sup>2</sup> для мужчин и до 110 г/м<sup>2</sup> для женщин.