

# Воспалительные заболевания глаз и вспомогательного аппарата

# КОНЪЮНКТИВИТЫ

Конъюнктивит – воспалительный процесс на поверхности глазного яблока, проявляющийся расширением сосудов, клеточной инфильтрацией и экссудацией.

## Формы конъюнктивитов:

1. Острый (острое начало, продолжительность менее 4 недель)
2. Хронический (продолжительность более 3-4 недель)

## Этиология:

Инфекционные:

1. Бактериальные
2. Вирусные
3. Грибковые
4. Паразитарные

Неинфекционные:

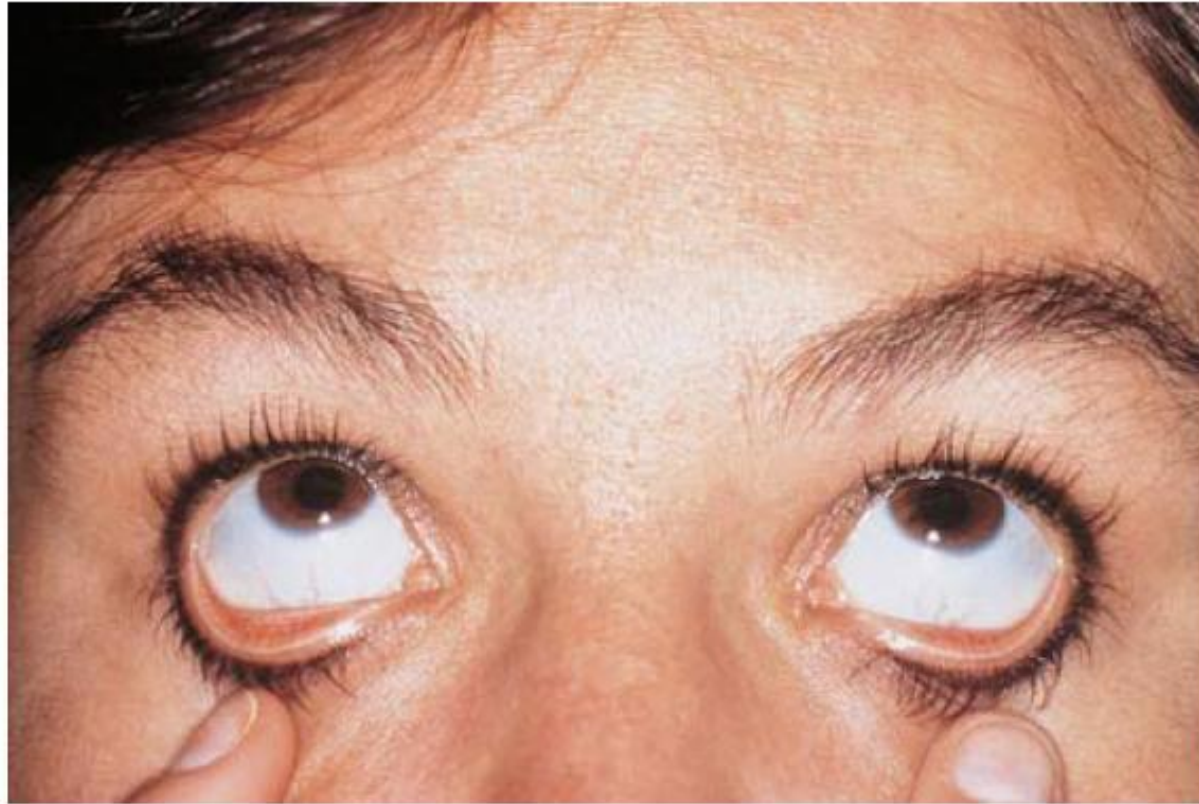1. Вследствие постоянного раздражения
2. Аллергические
3. Токсические
4. Вследствие общего заболевания

# Клиническое проявление острых КОНЪЮНКТИВИТОВ

## Жалобы:

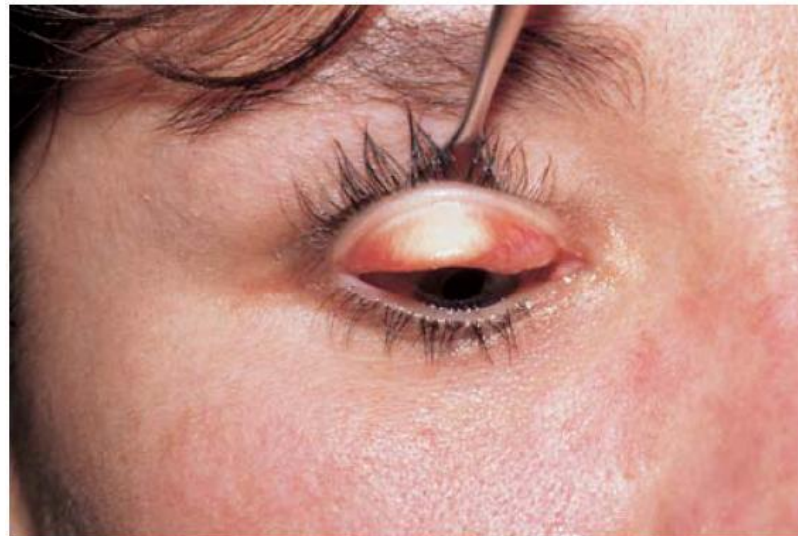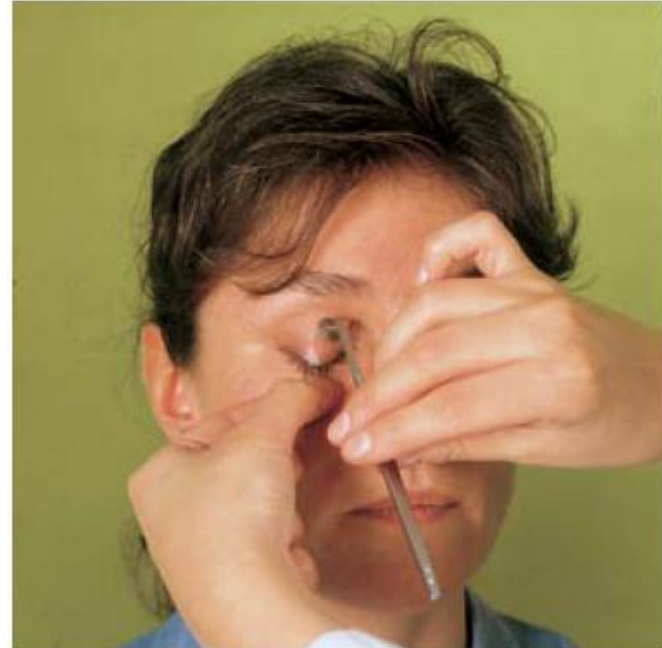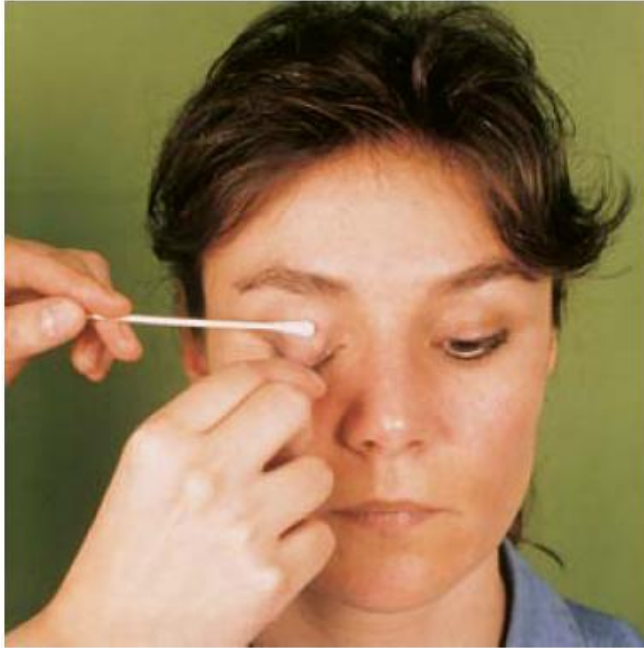1. Покраснение глаз (расширение сосудов)
2. Отделяемое из глаз (гнойное, слизистое)
3. Слипание век, особенно после сна
4. Отек век и конъюнктивы
5. Ощущение инородного тела, давления, жжения
6. Светобоязнь
7. Слезотечение

# Осмотр конъюнктивы



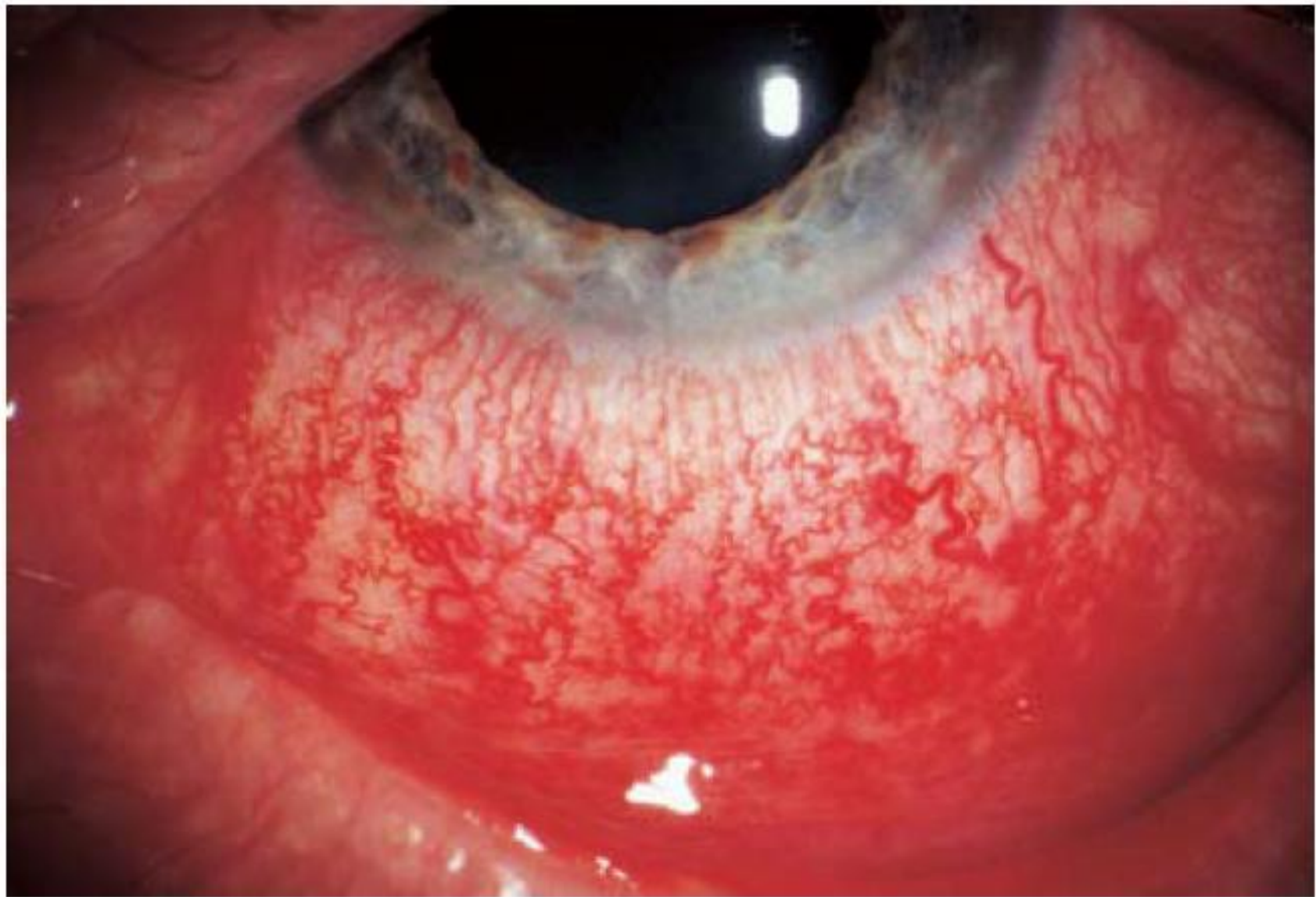
Осмотр конъюнктивы нижних век

# Осмотр конъюнктивы



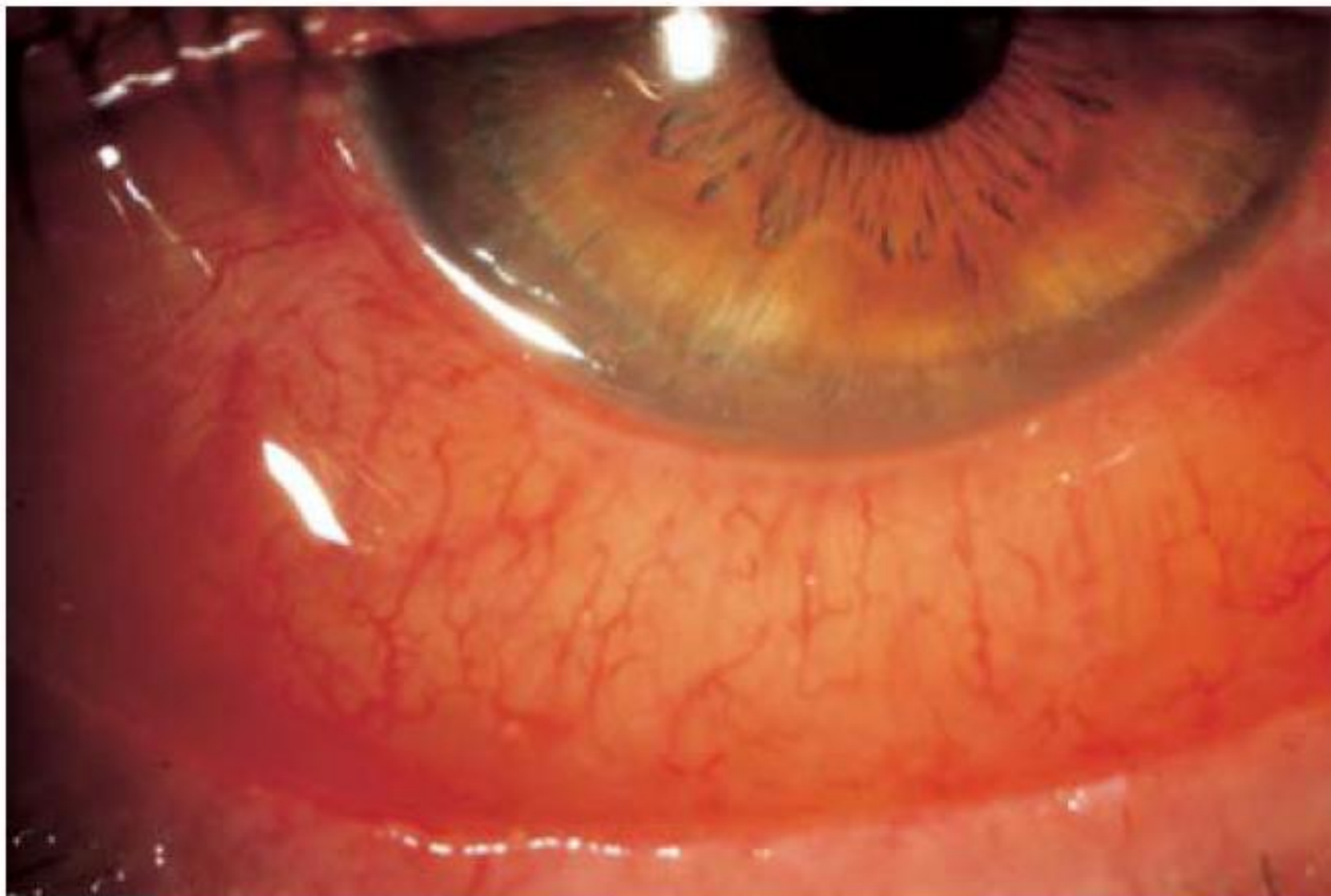Выворачивание верхнего века

# Клиническое проявление конъюнктивитов

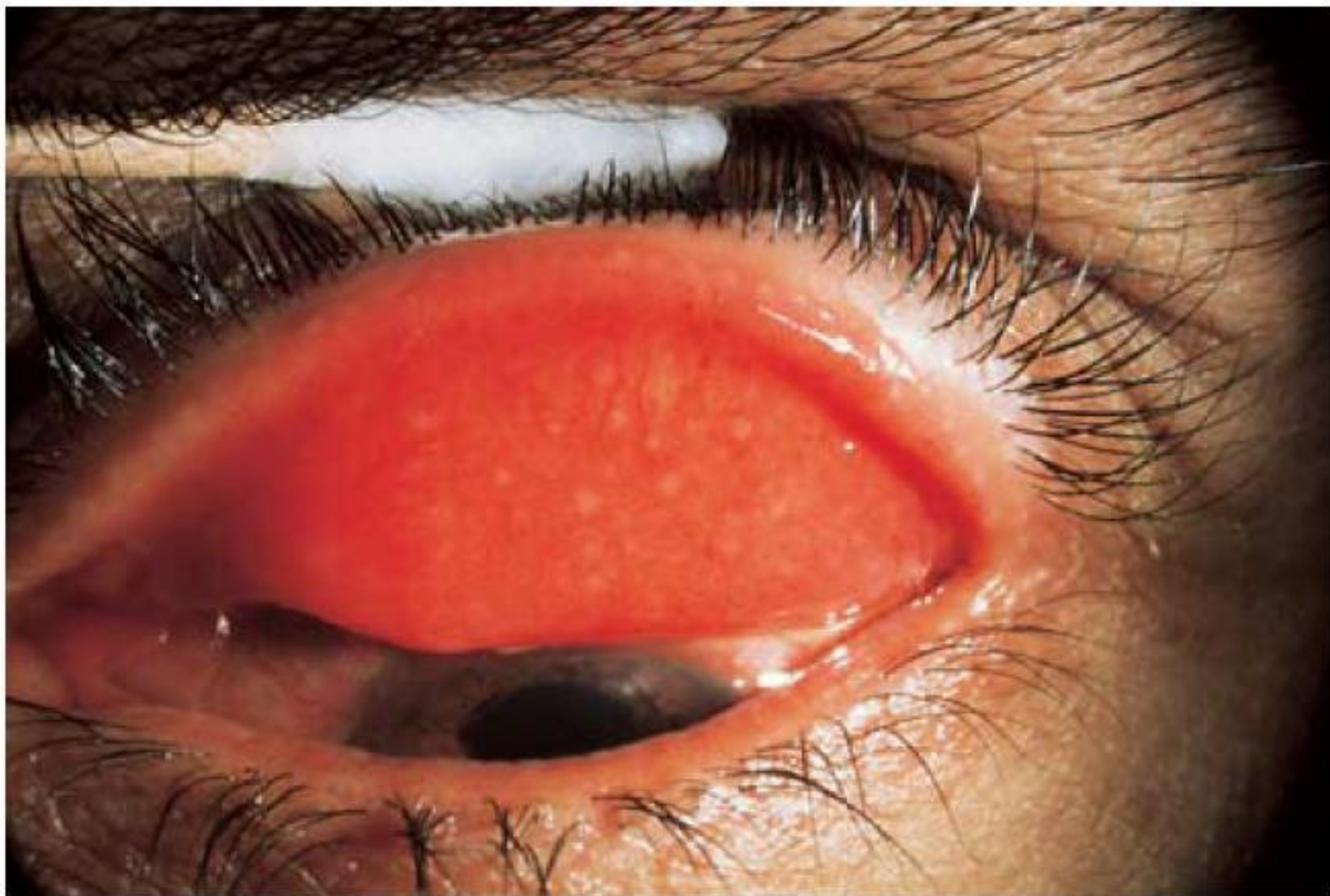



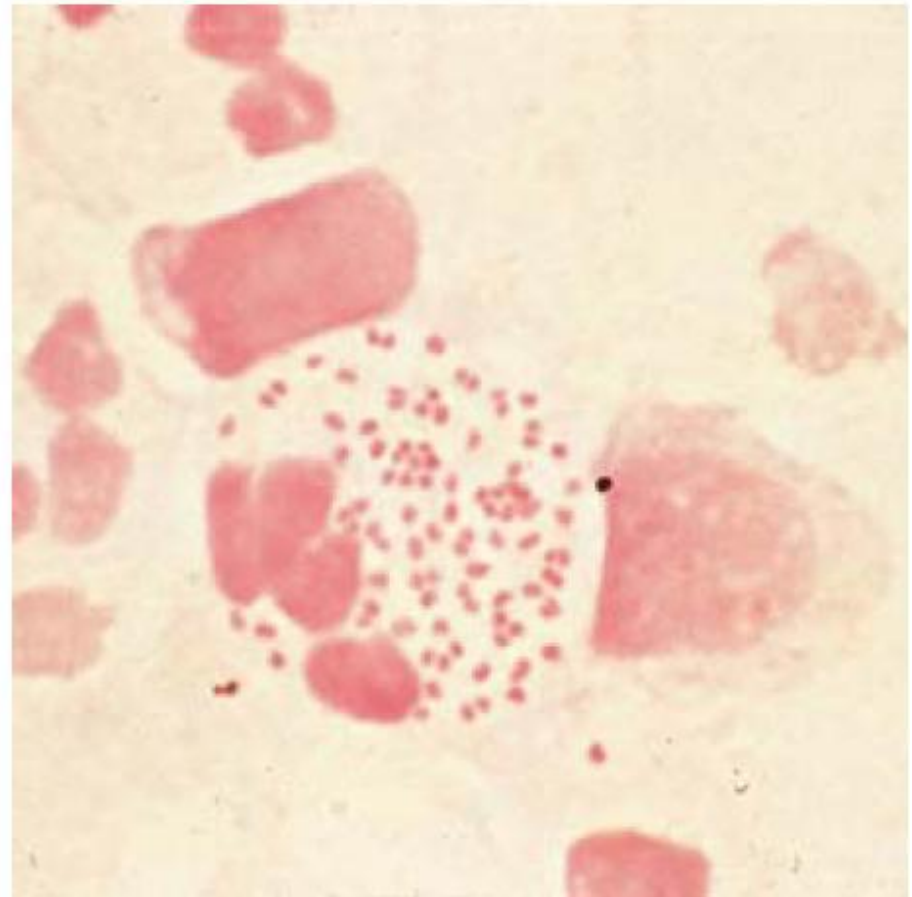
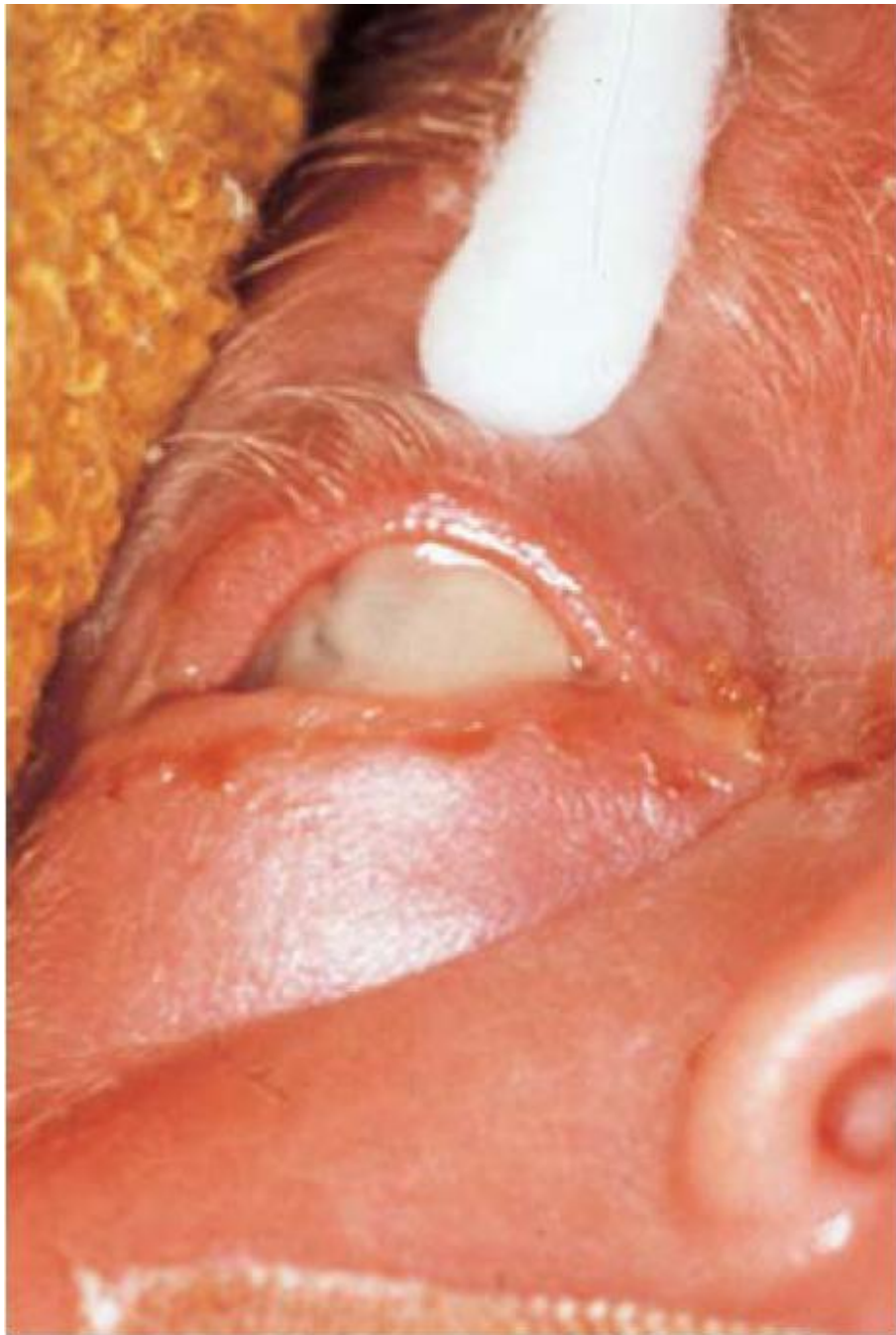# Клиническое проявление конъюнктивитов



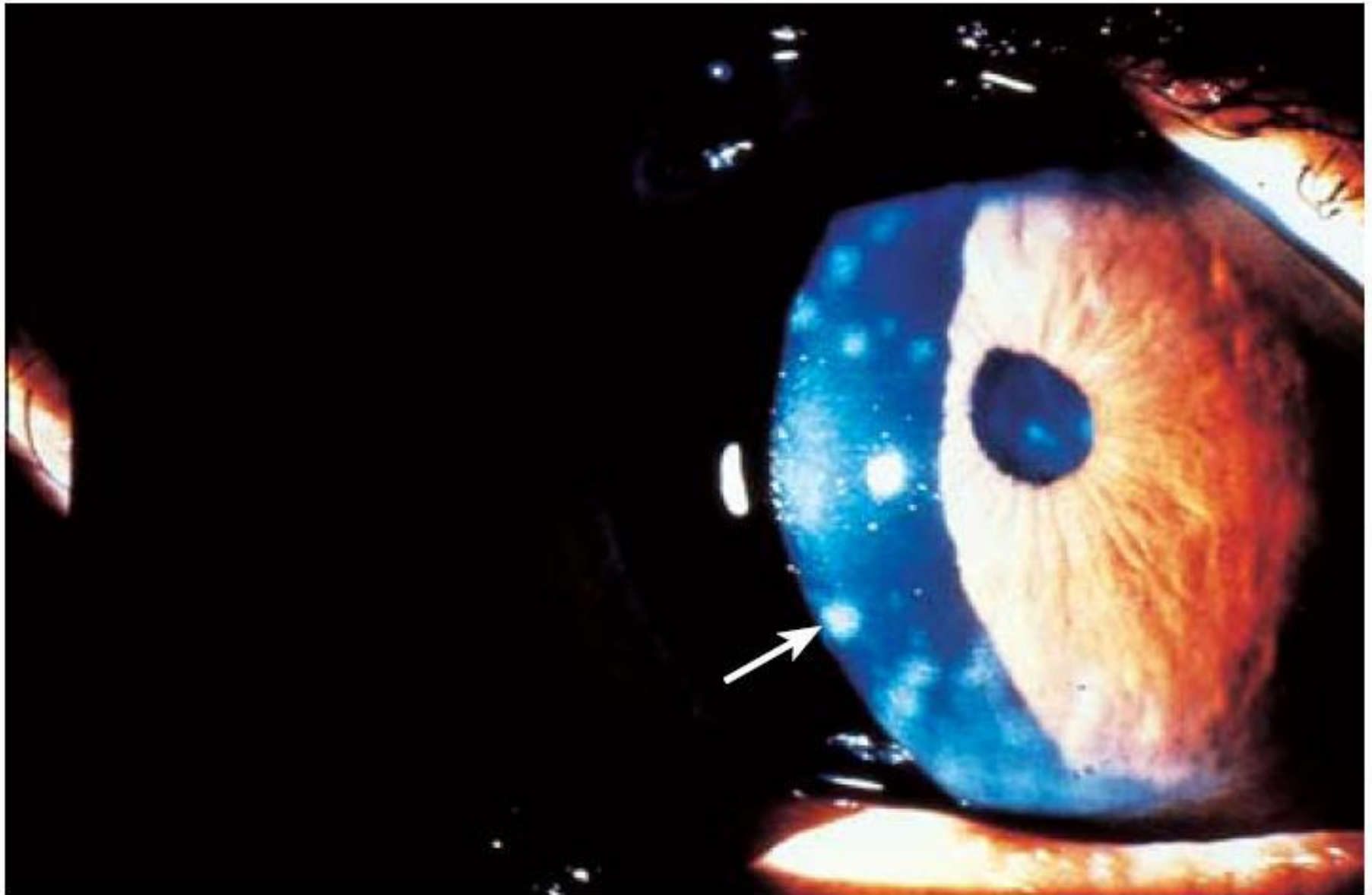
# Клиническое проявление конъюнктивитов



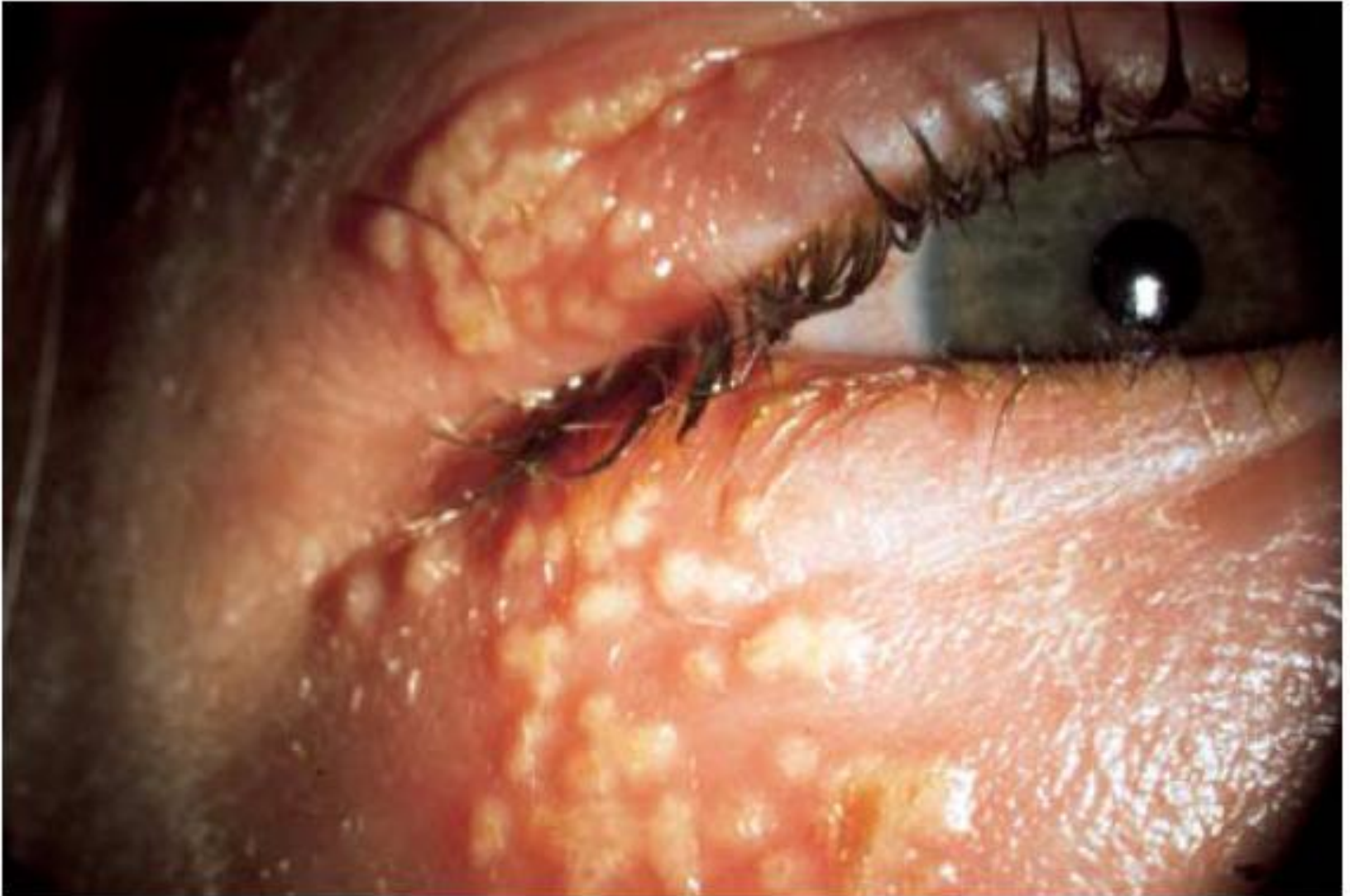



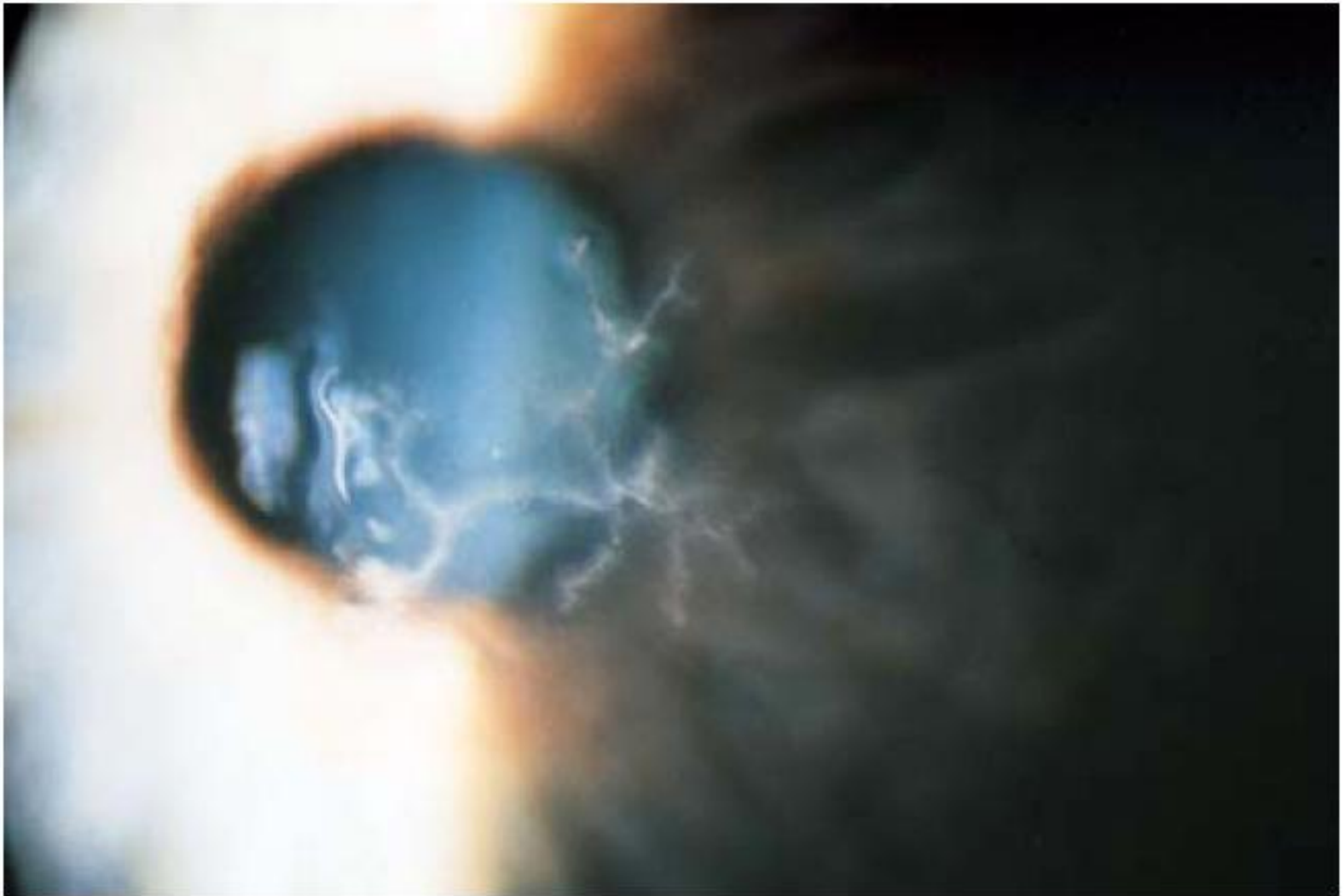
# Вирусный конъюнктивит



# Поражение век вирусом простого герпеса

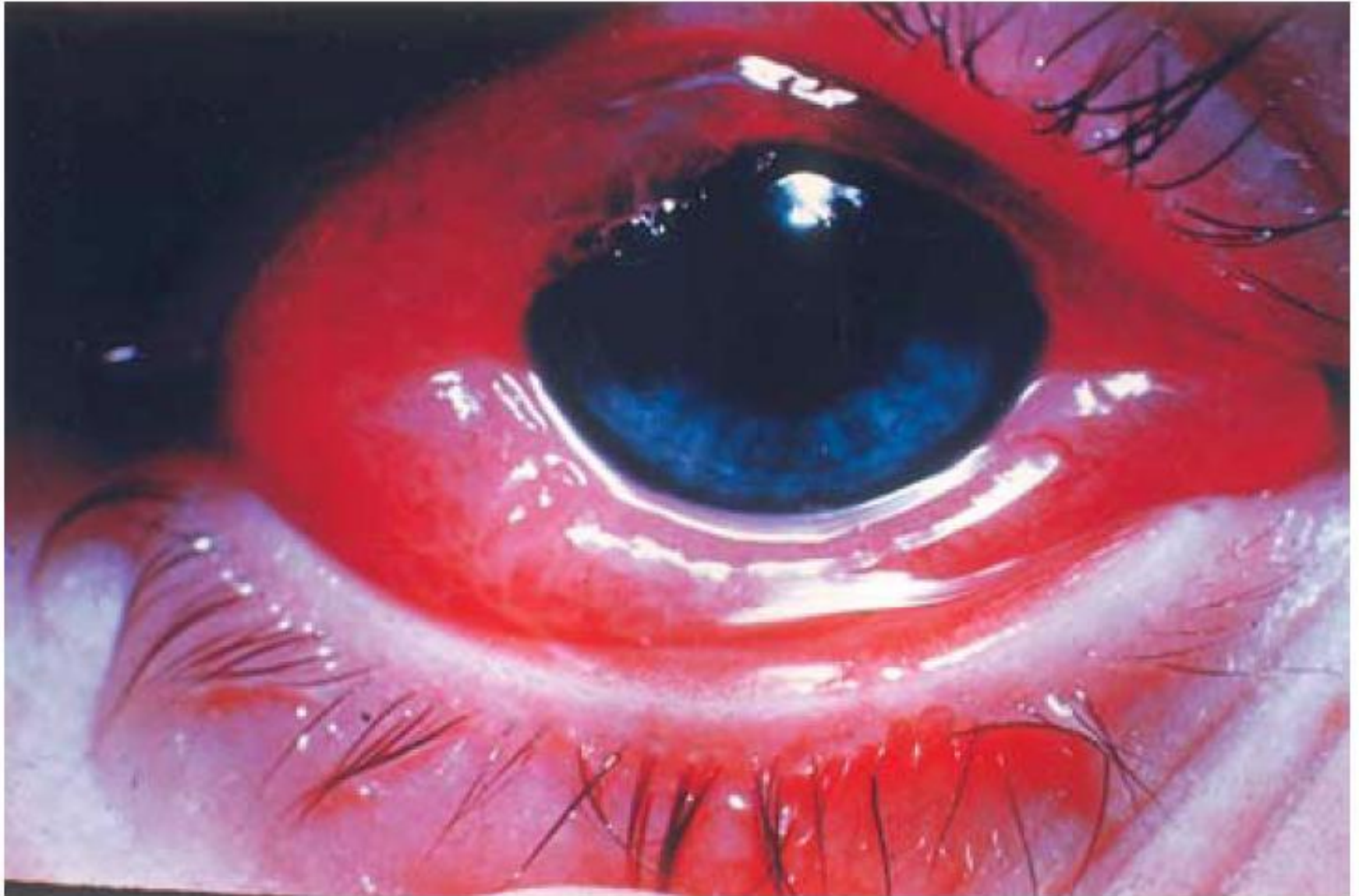

# Герпесвирусный (древовидный) кератит



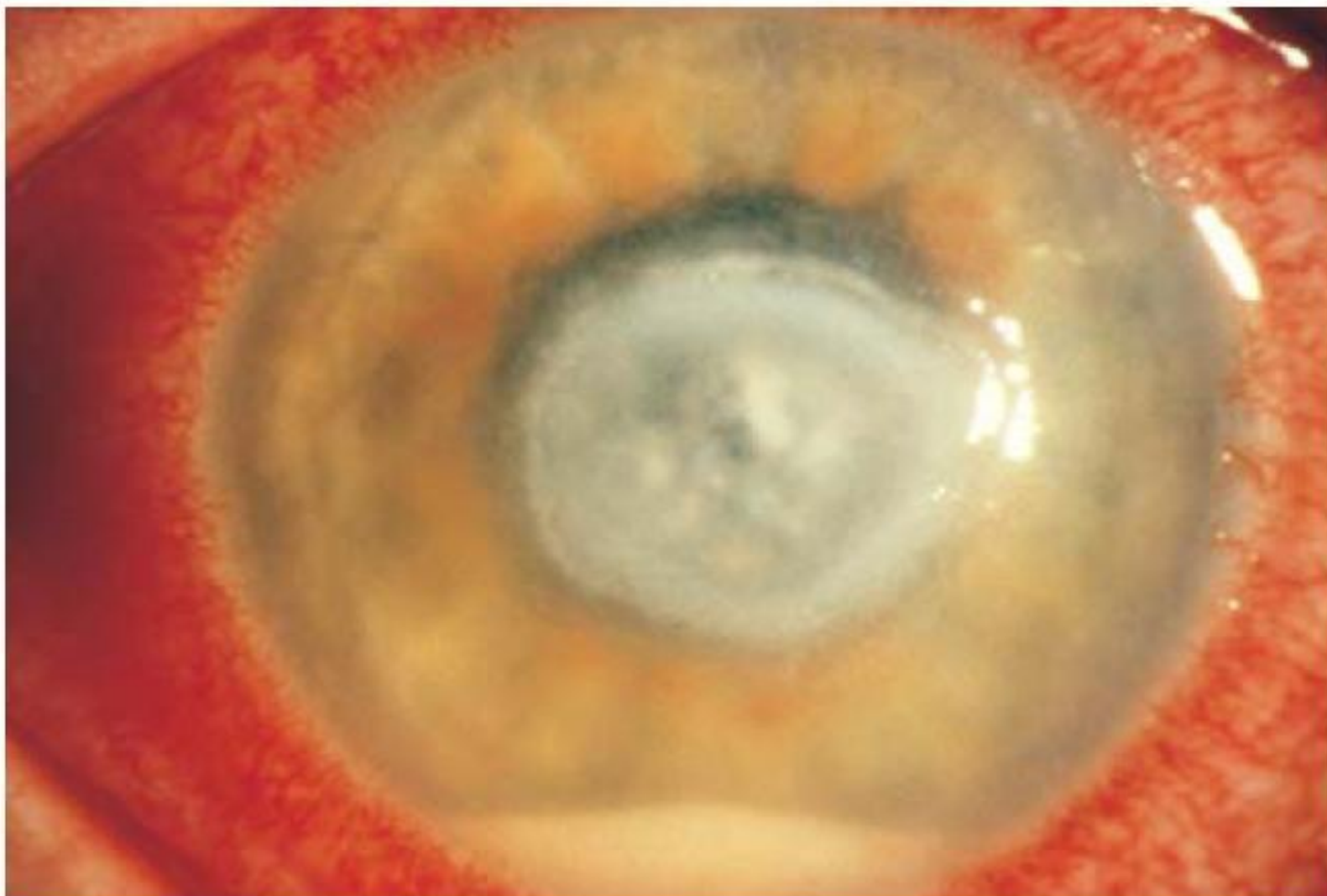


# Аллергический конъюнктивит





# Язва роговицы



# Воспалительные заболевания век

- 1) Блефарит – хроническое воспаление краев век.
- 2) Абсцесс века
- 3) Ячмень – острое бактериальное воспаление одной из желез века.
- 4) Халязион – узелковое образование в толще тарзальной пластинки

# Хронический блефарит

## Провоцирующие факторы:

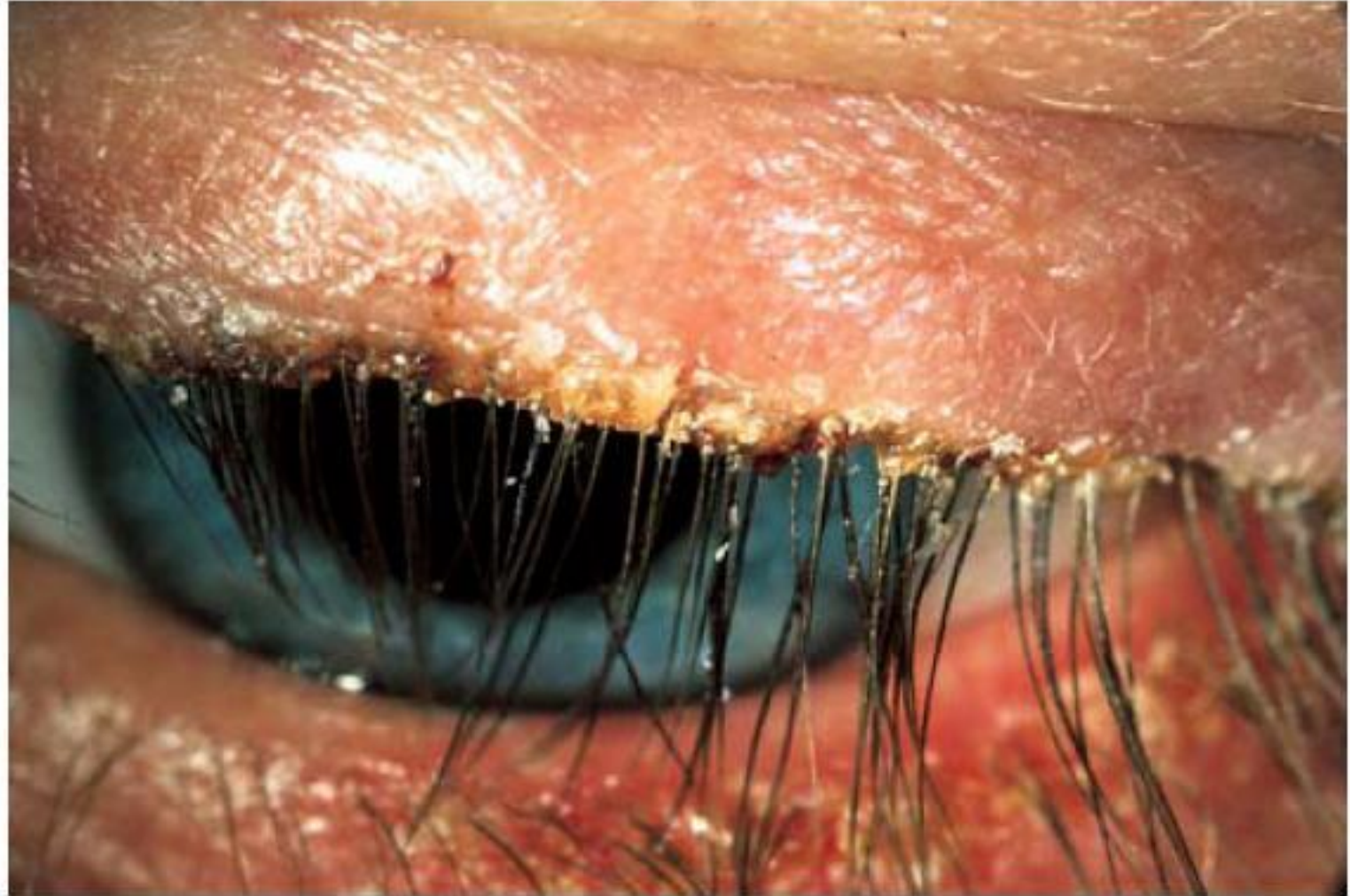- Аномалии рефракции
- Синдром «сухого глаза»
- Хронический конъюнктивит
- Заболевания ЖКТ
- Сахарный диабет
- Воздействие аллергенов

## Жалобы

- Жжение, зуд, тяжесть век, покраснение краев век
- Часто имеет место хронический конъюнктивит

**При одностороннем процессе важно исключить опухоль!**

# Хронический чешуйчатый блефарит



# Лечение хронического блефарита

- Компрессы с щелочными растворами
- Очистка краев век смесью спирт+эфир
- При присоединении бактериальной инфекции – смазывание краев век тетрациклиновой 1% мазью
- Лечение сопутствующих заболеваний, коррекция аномалий рефракции



# Демодекозный блефарит

## Этиология:

- Клещ Demodex

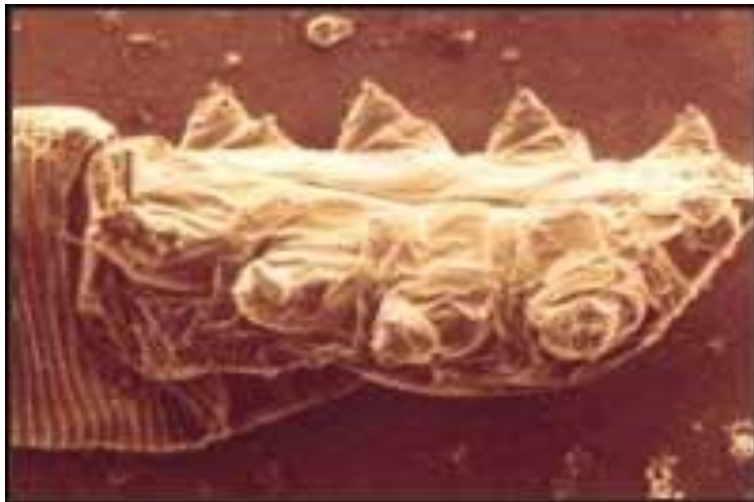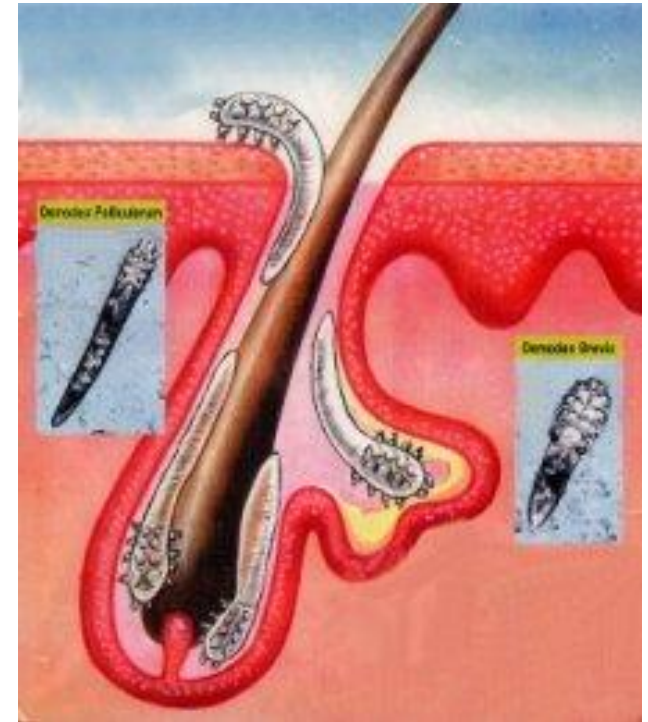
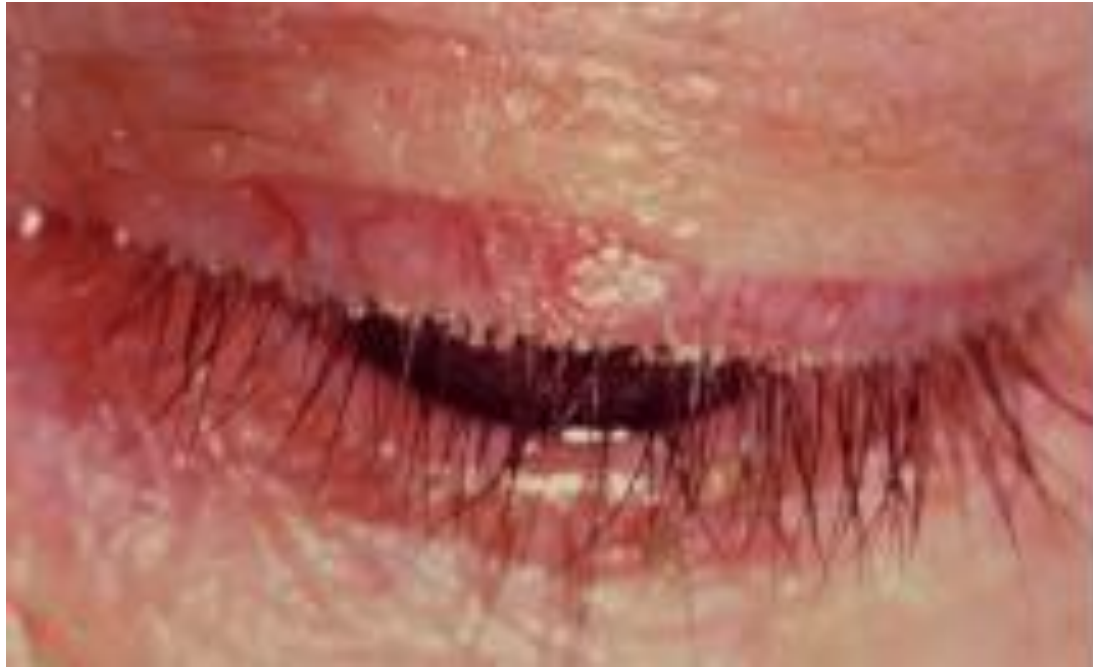## Жалобы:

- Зуд в области век, тяжесть, покраснение век
- Часто имеет место хронический конъюнктивит

## Лечение:

- Гигиена век
- Массаж век
- Смазывание век Блефарогелем-2
- Внутрь противовоспалительные и десенсибилизирующие препараты

# Демодекозный блефарит



# Демодекозный блефарит

## Этиология:

- Клещ Demodex

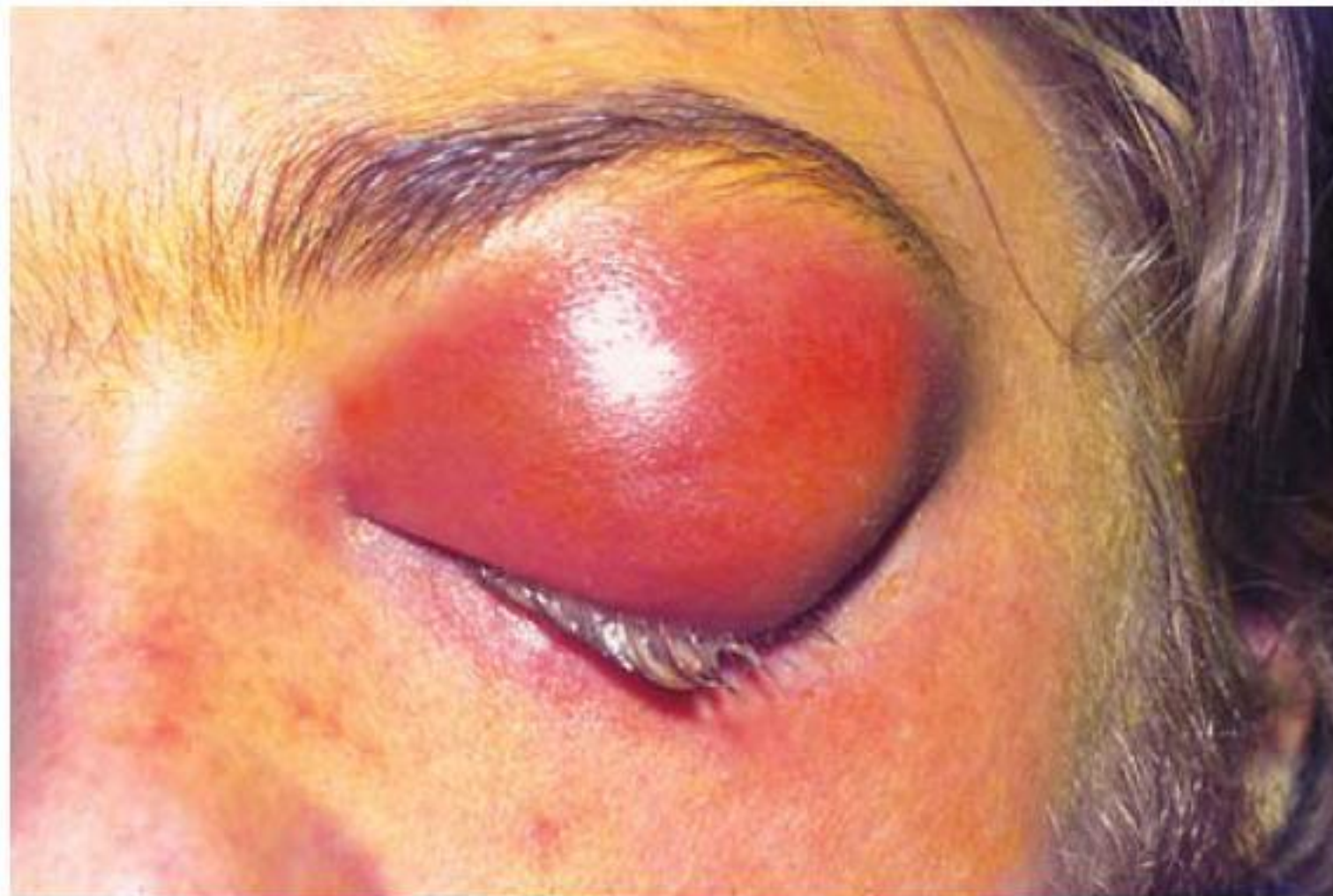## Жалобы:

- Зуд в области век, тяжесть, покраснение век
- Часто имеет место хронический конъюнктивит

## Лечение:

- Гигиена век
- Массаж век
- Смазывание век Блефарогелем-2
- Внутрь противовоспалительные и десенсибилизирующие препараты

# Абсцесс века



# Ячмень

Острое болезненное воспаление железы века: сальной или потовой (наружный ячмень), мейбомиевой (внутренний ячмень)

## Этиология:

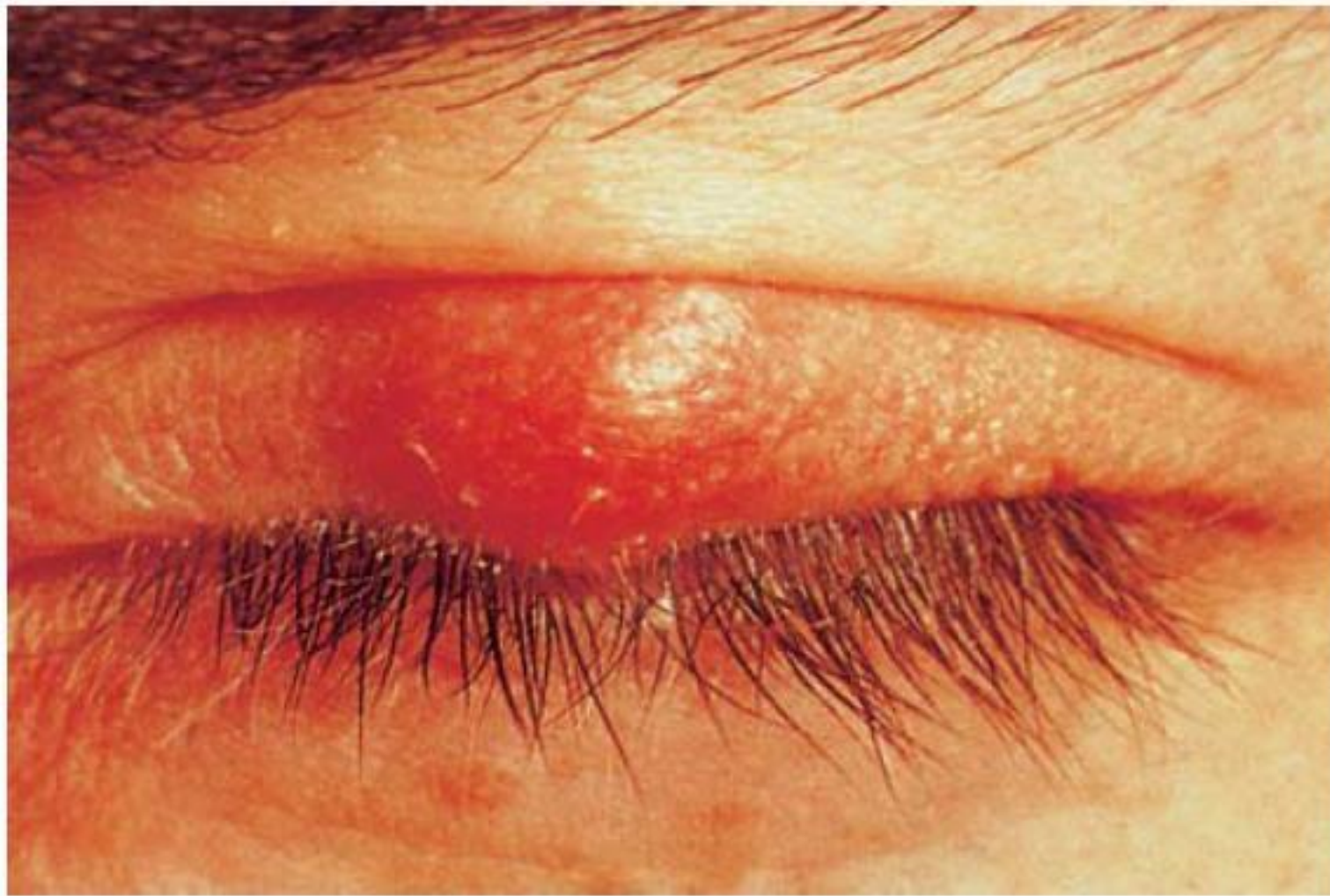- *Staphylococcus aureus*
- Часто возникает на фоне диабета, хронических заболеваний ЖКТ, гиповитаминоза, иммунодефицита

## Лечение:

- Капли и мази с антибиотиками
- Сухое тепло
- Лечение сопутствующих заболеваний



# Ячмень



Наружный ячмень

# Ячмень

Острое болезненное воспаление железы века: сальной или потовой (наружный ячмень), мейбомиевой (внутренний ячмень)

## Этиология:

- *Staphylococcus aureus*
- Часто возникает на фоне диабета, хронических заболеваний ЖКТ, гиповитаминоза, иммунодефицита

## Лечение:

- Капли и мази с антибиотиками
- Сухое тепло
- Лечение сопутствующих заболеваний

# Халязион

Плотное безболезненное образование в толще тарзальной пластинки века (гранулема)

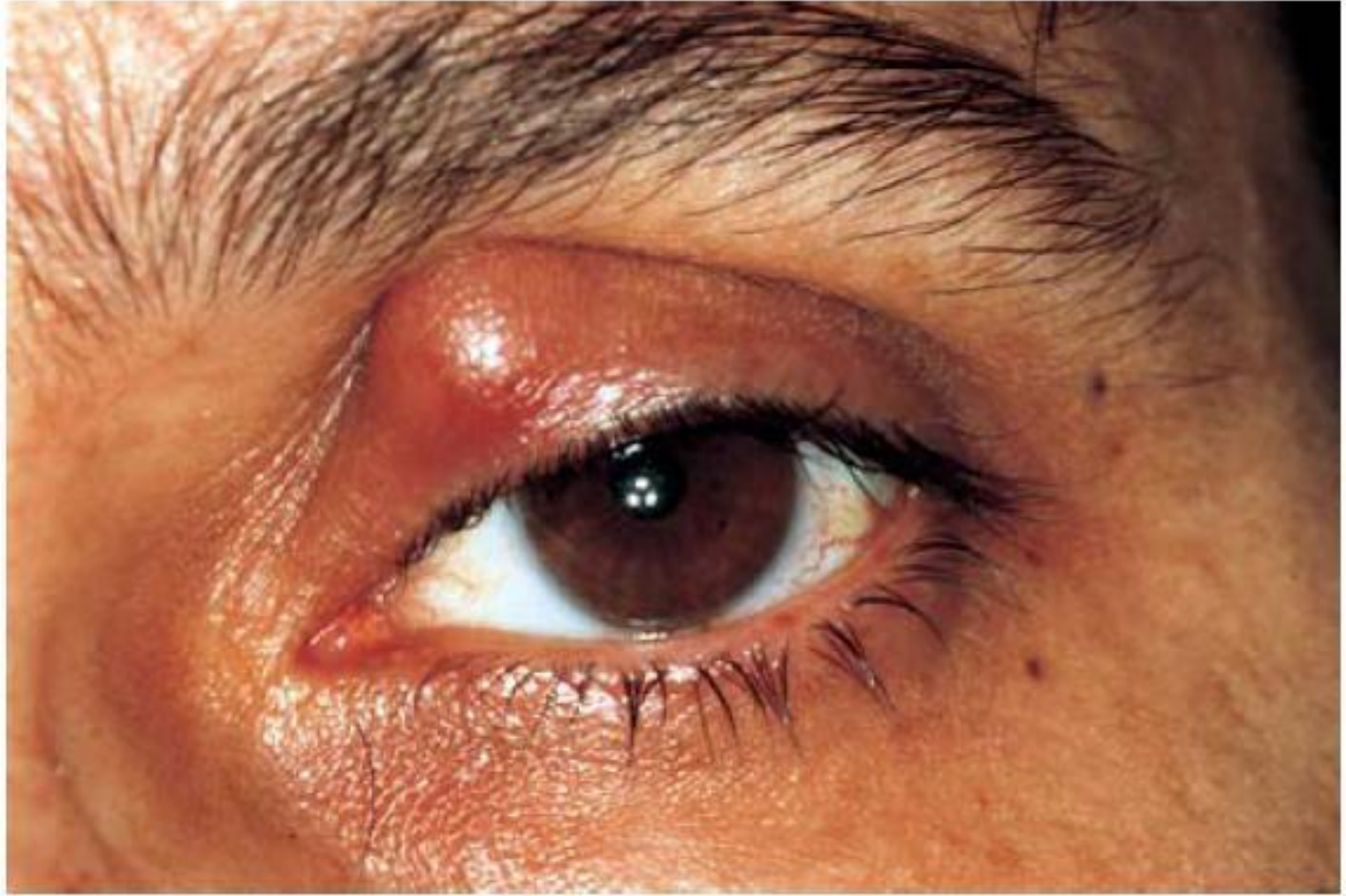## Этиология:

- Закупорка выводного протока мейбомиевой железы
- При множественных рецидивирующих халязионах возможно наличие диабета, хронических заболеваний ЖКТ, гиповитаминоза, иммунодефицита

## Лечение:

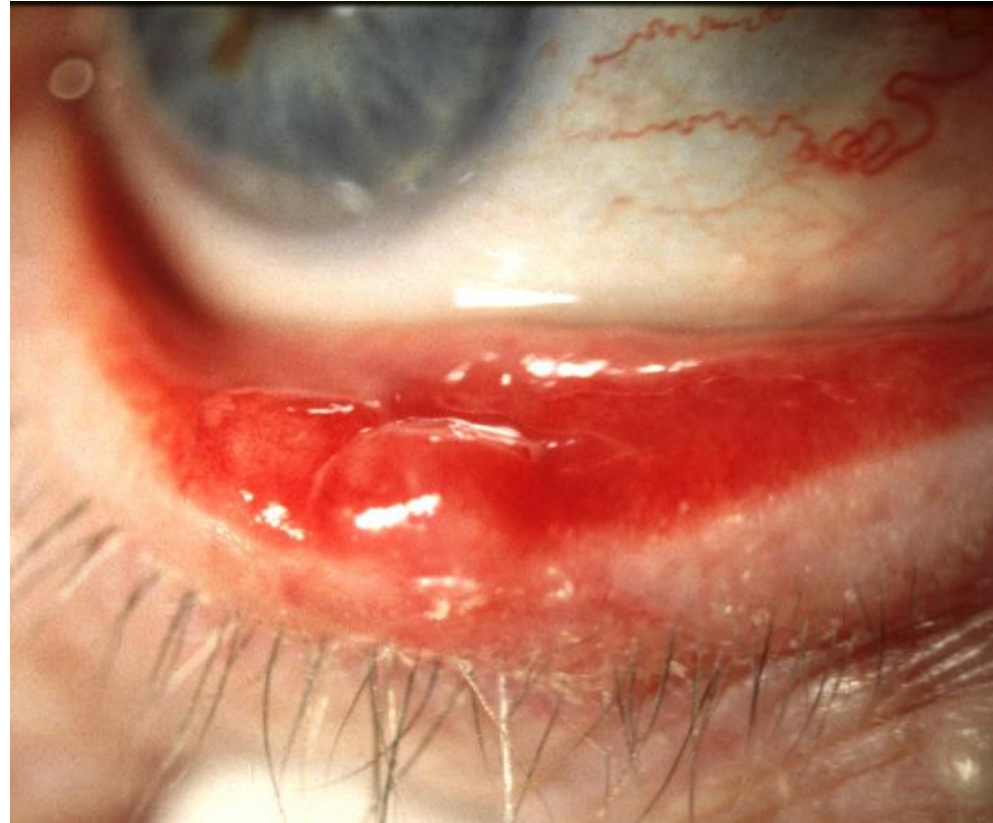
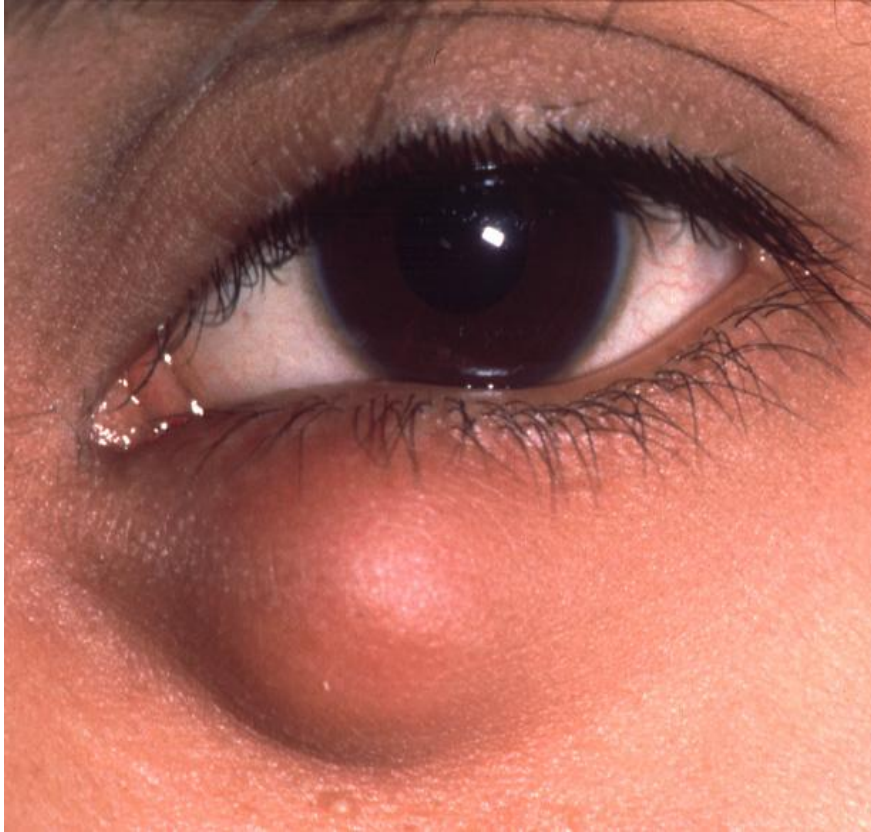
- Местные инъекции пролонгированных глюкокортикоидов:  
кеналог, дипроспан
- Хирургическое лечение

# Халязион





# Халязион





# Халязион

Плотное безболезненное образование в толще тарзальной пластинки века (гранулема)

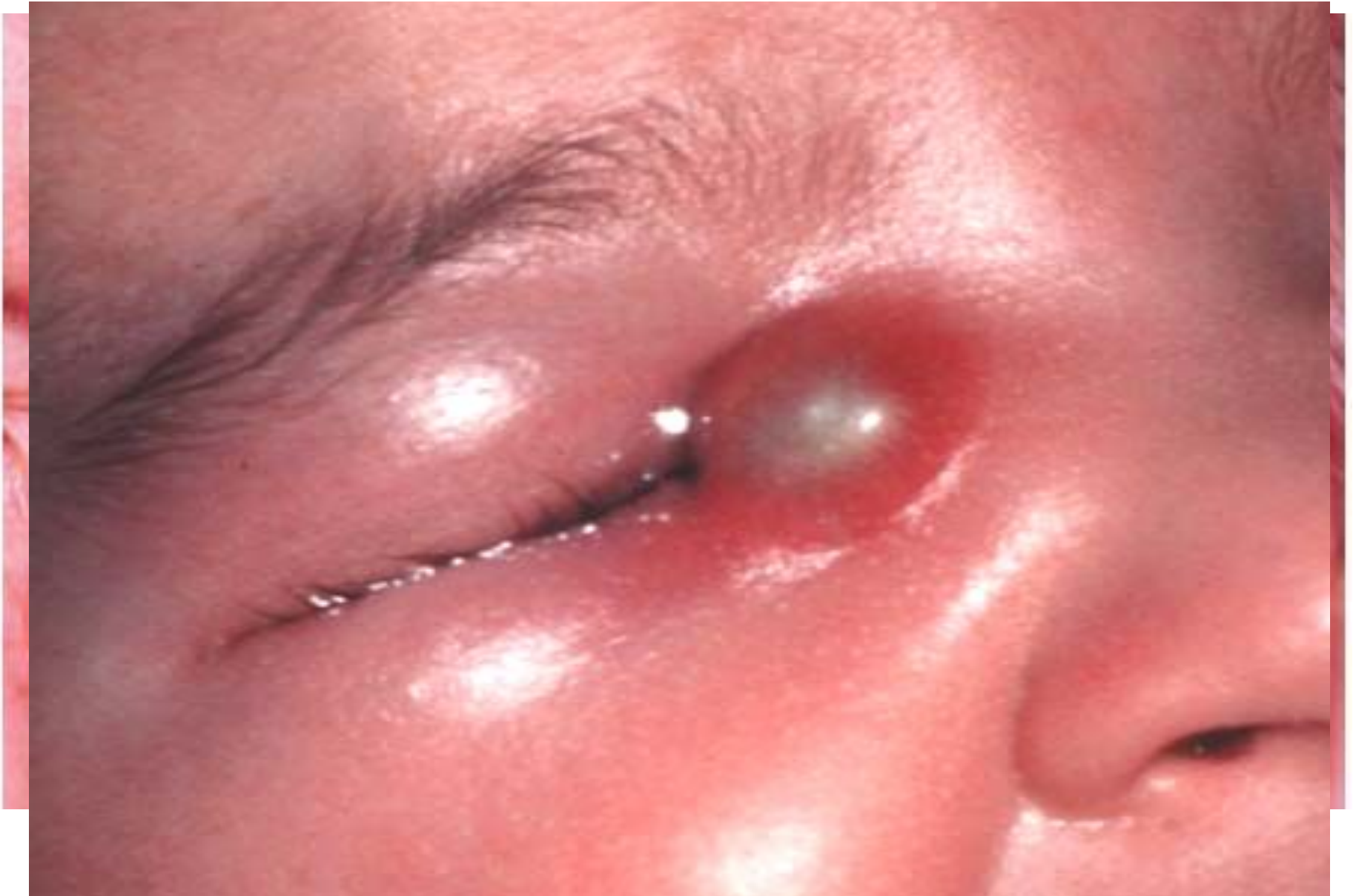## Этиология:

- Закупорка выводного протока мейбомиевой железы
- При множественных рецидивирующих халязионах возможно наличие диабета, хронических заболеваний ЖКТ, гиповитаминоза, иммунодефицита

## Лечение:

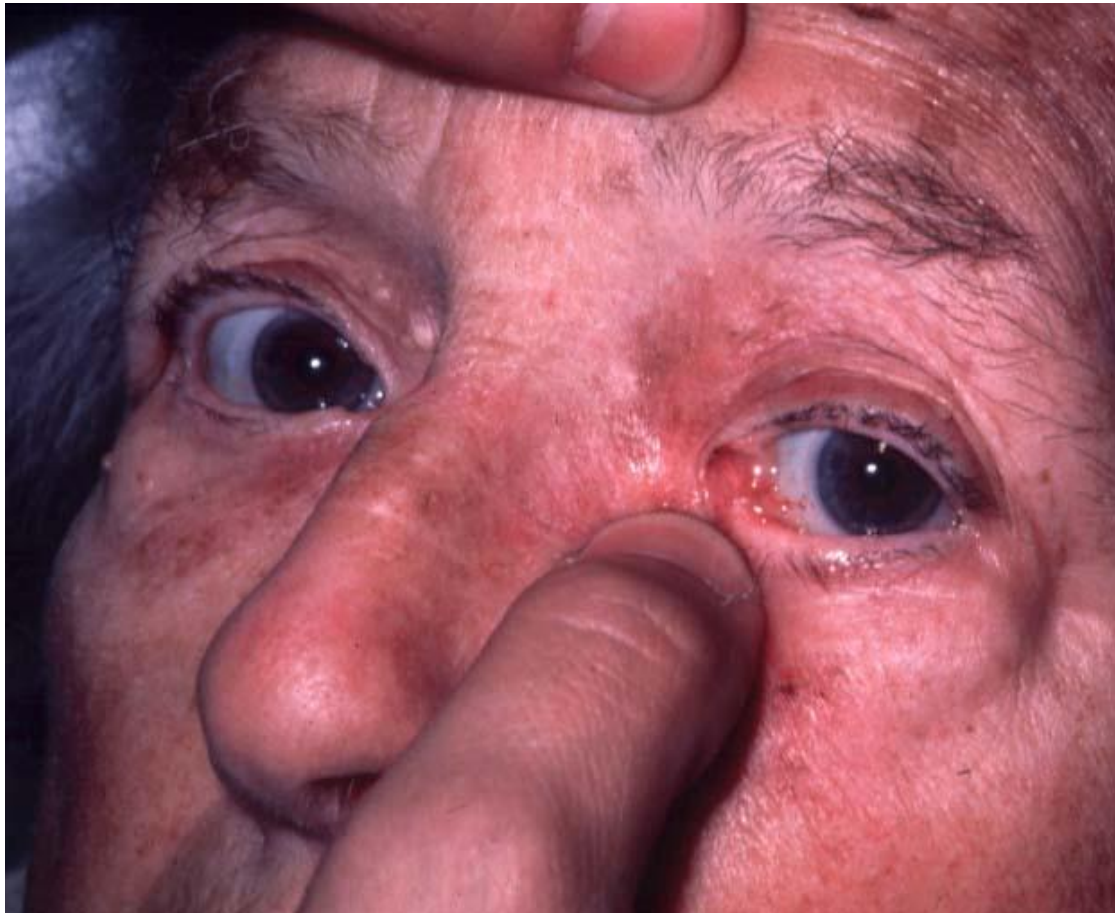- Местные инъекции пролонгированных глюкокортикоидов:  
кеналог, дипроспан
- Хирургическое лечение

# Дакриоцистит

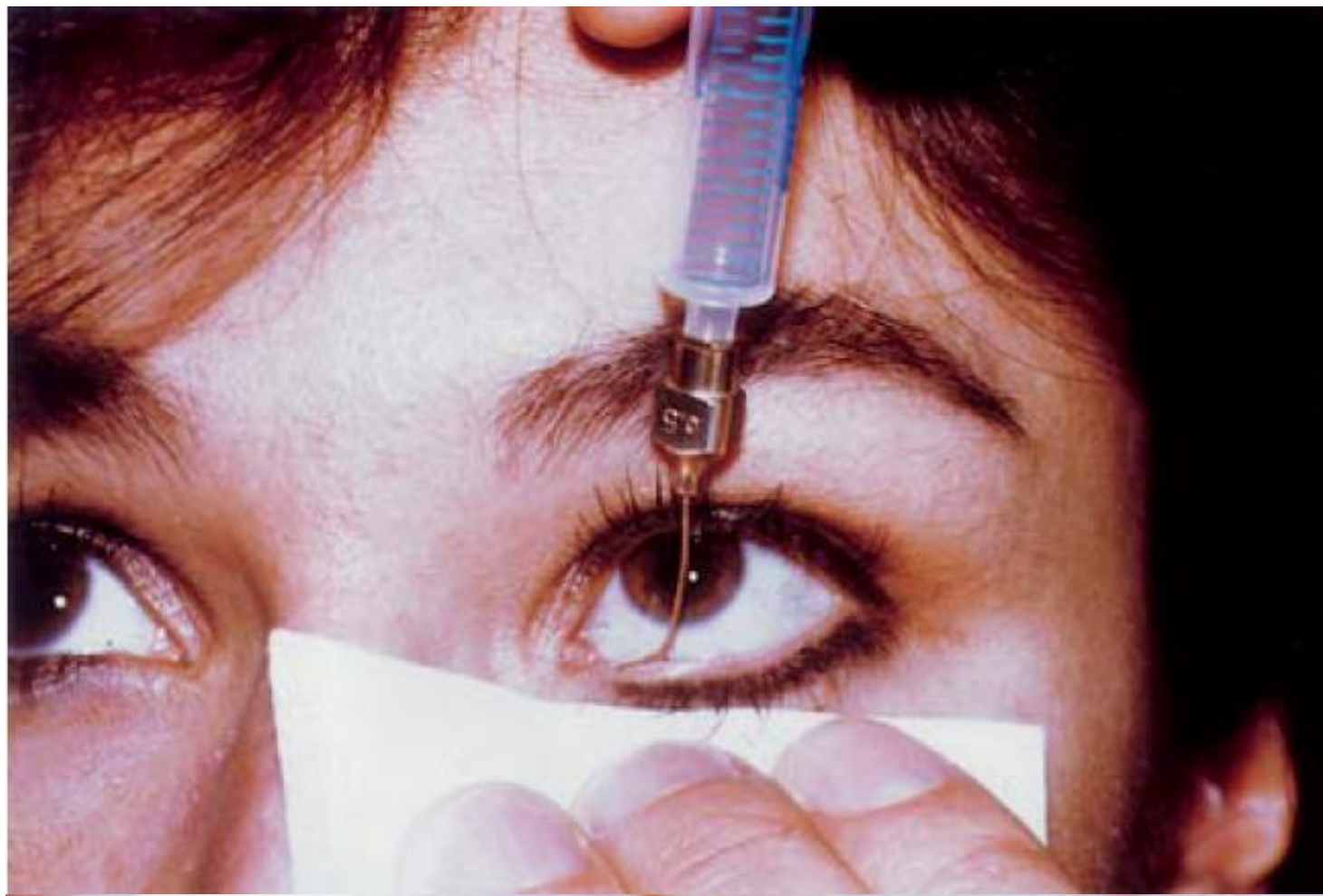

# Выявление наличия содержимого в слезном мешке

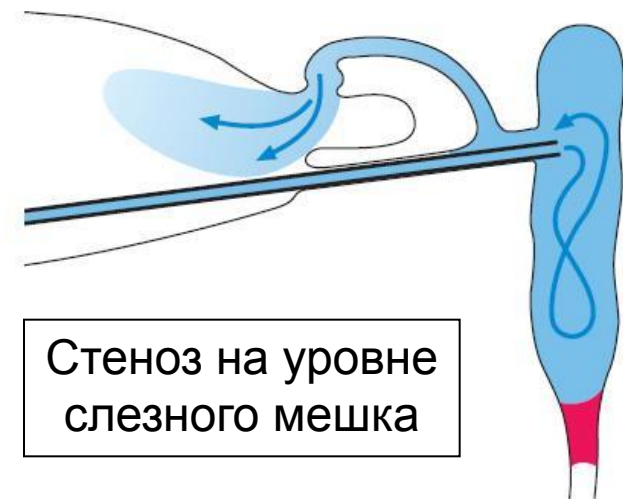
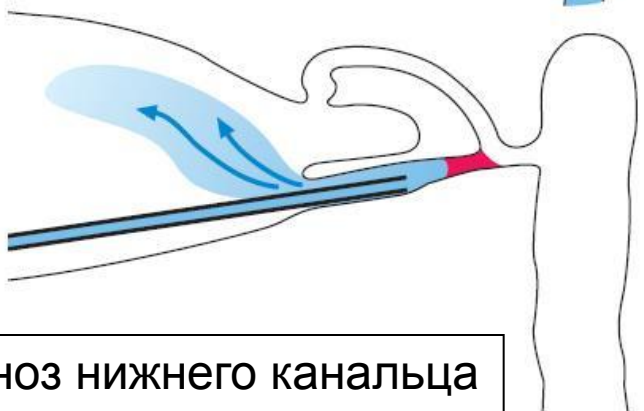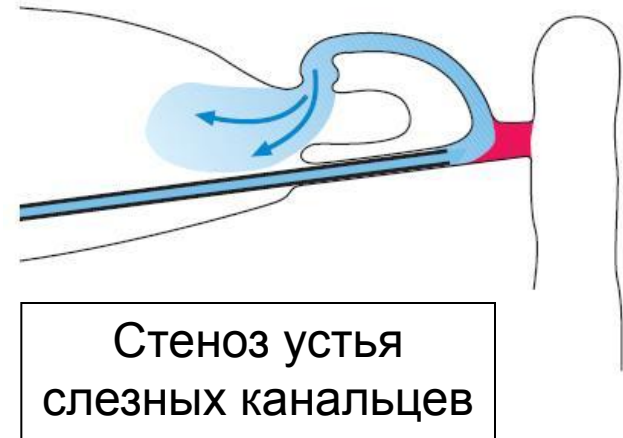
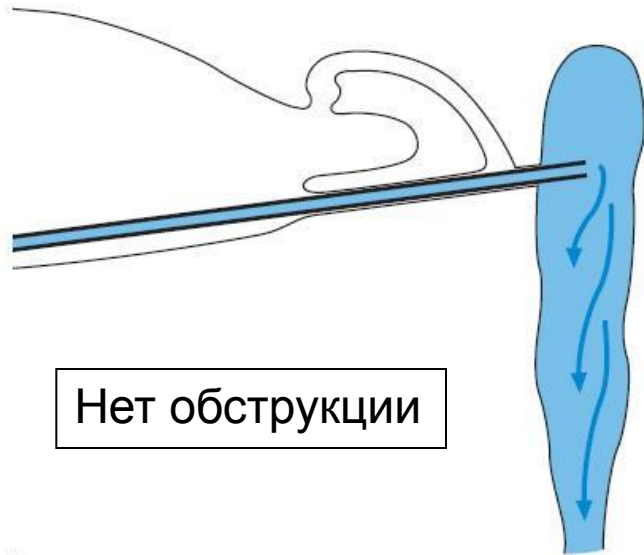
При подозрении на хронический дакриоцистит



# Зондирование и промывание слезных путей



# Зондирование и промывание слезных путей





# Дакриоцистография

