ЛЕКЦИЯ №1

Анатомо-физиологические особенности нервной системы, кожи и подкожно-жировой клетчатки, костно-мышечной у детей различных возрастных групп

Преподаватель
Соломаха Е.В.

- Каждый день, в который вы не пополнили своего образования, хотя бы маленьким , но новым для вас кусочком знания, считается бесплодным и невозвратно погибшим.
  И.Я. Серебрийский

Литература

- Н.Г. Соколовская,
  В. Д.Тульчинская

« Педиатрия с детскими инфекциями» , издание 11-е, Ростов-на- Дону , «Феникс»

- Запруднов А.М. «Педиатрия с детский инфекциями». Учебник для медицинских колледжей
- Геппе «Пропедевтика детских болезней»

Задачи педиатрии

- Сохранение или возвращение (при болезни) состояния здоровья ребёнку, позволяющее максимально полно реализовать свой врождённый жизненный потенциал

Пропедевтика детских болезней

- «Пропедевтика» от греческого слова propaideo, что в переводе означает «обучаю предварительно». Хотя в современной медицине широко внедряются высокоинформативные лабораторные и инструментальные методы диагностики, методы физикального обследования ребенка остаются незаменимыми: умение оценить развитие ребенка и его соответствие возрастным нормам, выявить отклонения в состоянии здоровья.
- Цели изучения пропедевтики детских болезней — уметь выявить и правильно оценить проявления различных заболеваний у детей.

Особенности обследования ребёнка

- Трудность общения
- Контакт с ребёнком и родителями
- Дети раннего возраста – на руках у родителей
- Комната способствует положительному эмоциональному настрою ребёнка

Методика обследования ребёнка

- **СУБЪЕКТИВНЫЕ МЕТОДЫ:**

1.Жалобы

2. Анамнез жизни

3. Анамнез заболевания

- **ОБЪЕКТИВНЫЕ МЕТОДЫ**

1. **Осмотр**
2. **Пальпация**
3. **Перкуссия**
4. **Аускультация**
5. **Лабораторные и инструментальные данные**

АФО нервной системы

- Вес головного мозга 1/8-1/9 массы тела (у взрослых 1/40)
- Мозговая ткань богата водой
- Хорошее кровоснабжение головного мозга, отток крови замедлен, гематоэнцефалический барьер хорошо проницаем
- Борозды выражены слабо(макроскопически похож на мозг взрослого к 5-8 годам)
- Мозжечок развит слабо
- Серое вещество плохо дифференцируется от белого
- Нейроны веретенообразные, разветвлений мало
- Миелинизация нервных волокон незакончена к моменту рождения, продолжается до 7 лет
- Наиболее активно развивается гм до 6-8 лет

Мозг взрослого и ребёнка

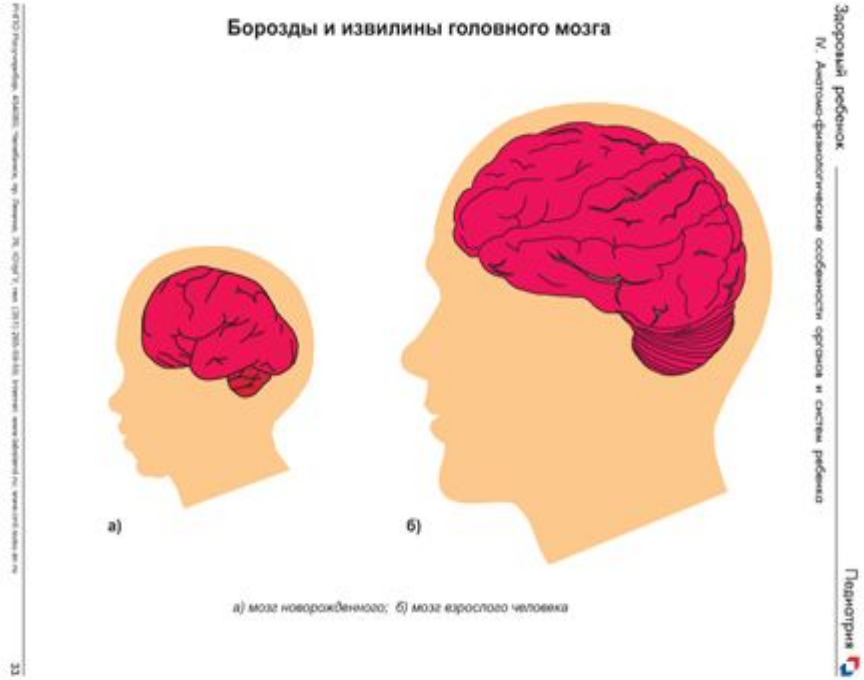

Рост нейронов в коре головного мозга и увеличение связей между ними

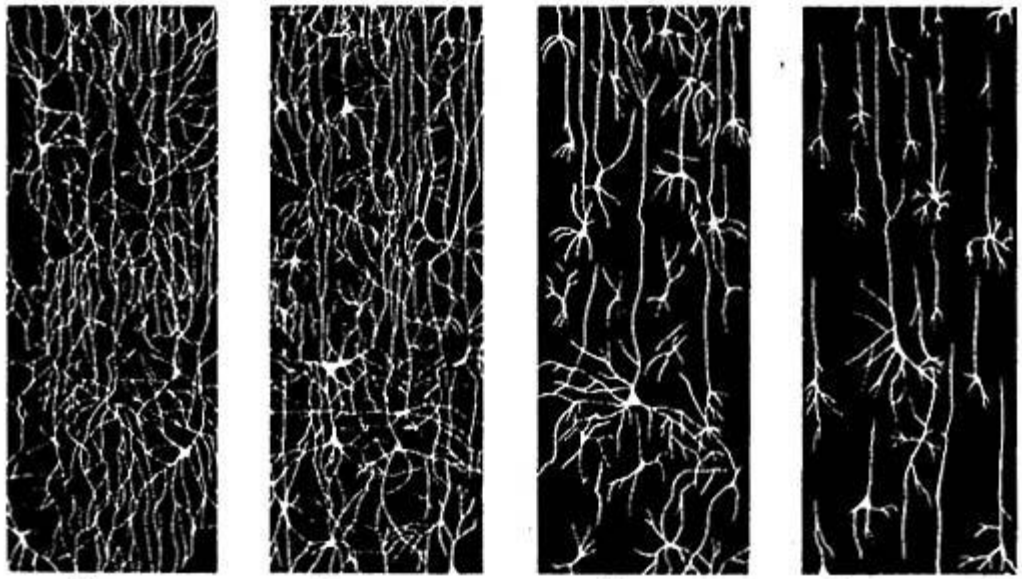

2 года | 15 месяцев | 3 месяца | Новорожденный

- Спиной мозг при рождении более законченный по строению.
- Длиннее, чем у взрослого
- Общее колличество спино-мозговой жидкости небольшое

Функциональные особенности нервной системы

- При рождении хорошо выражены безусловные рефлексы
- На их основе формируются условные рефлексы (1-я сигнальная система), т.е ребёнок учиться выполнять целенаправленные действия и говорить (2-я сигнальная система речь)

Безусловные рефлексы

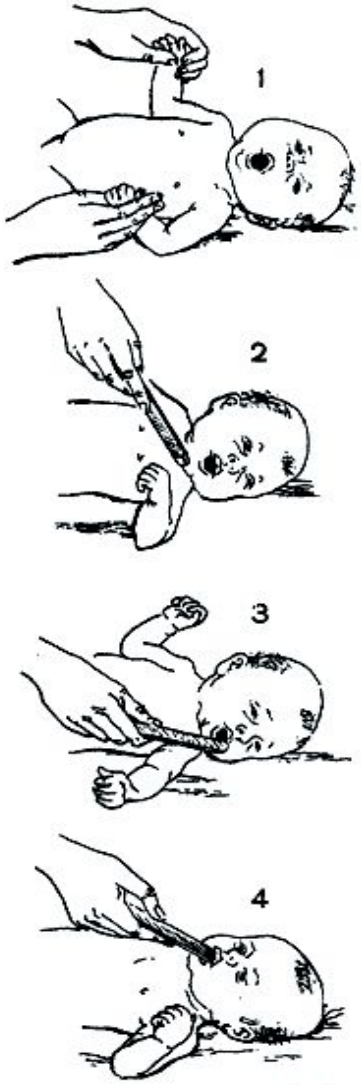

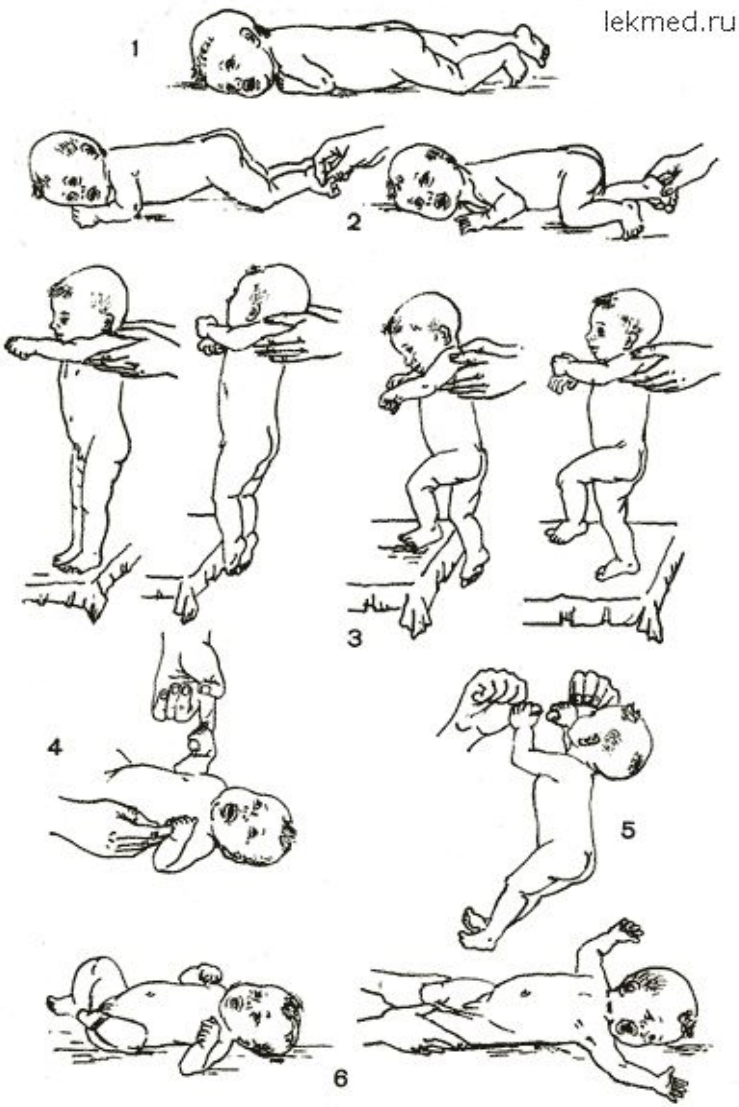

Методика исследования нервной системы

- **Жалобы**

-головная боль и головокружение

-рвота, срыгивания, крик

-слабость , недомогание

-нарушение чувствительности (болевая, тактильная, анестезия, гиперестезия)

-вегетативные нарушения (потливость, сердцебиение, чувство жара, приливы, непереносимость душных помещений)

Анамнез

- Информация о беременности и родах, наследственности, особенностях психомоторного развития , перенесённых заболеваниях, поведении, перегрузке занятиями

Осмотр

Состояние, самочувствие

Положение в постели или позу при стоянии

Сознание (ясное, затемнённое, ступор, сопор, отсутствует)

Настроение

Выражение лица

Состояние большого родничка

Симметрия лица и мимика

Психомоторное развитие

Физиологические рефлексы новорожденных (Моро, Бауэра, Робинсона,Бабкина)

Менингиальные симптомы (ригидность затылочных мышц, с-м Кернига, с-м Брудзинского,с-м Лессажа)

Устойчивость в позе Ромберга

Рис. 2. Определение менингеальных знаков у больного менингитом (источник: f-med.ru).

Симптом Лессажа

Строение кожи

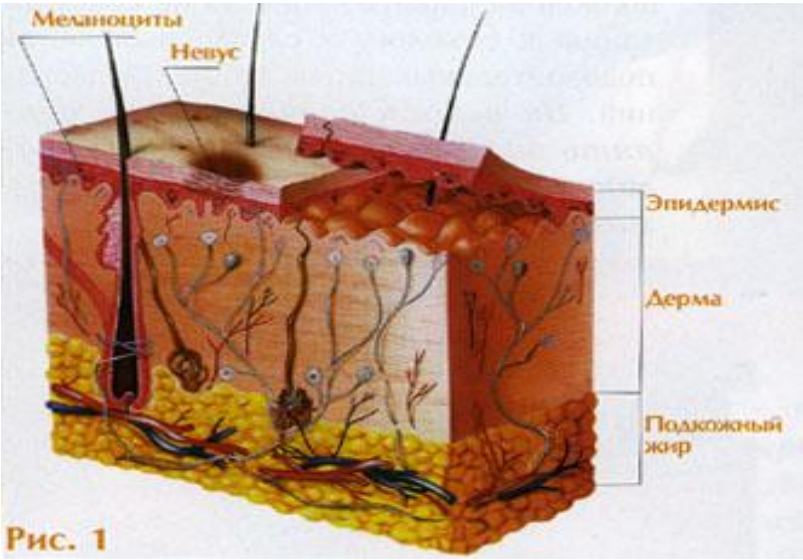

АФО кожи

- Эпидермис с тонким роговым слоем
- Базальная мембрана рыхлая, недоразвита
- Густая сеть широких капилляров
- Сальные железы хорошо функционируют
- Потовые железы функционируют плохо
- Волосы не имеют стержня, сменяются на 1-м году жизни
- Брови и ресницы выражены слабо
- Дыхательная,выделительная,синтезирующая,

регенераторная, чувствительная функции кожи развиты хорошо. Защитная функция и терморегуляция -плохо

АФО подкожно-жировой клетчатки

- Выражена на щеках, конечностях, меньше – на животе
- Нарастание массы жировой ткани на 1-м году жизни идёт за счёт увеличения числа жировых клеток.
- По составу – больше твердых жирных кислот

Методика исследования кожи и подкожно-жировой клетчатки

- Осмотр (сверху вниз)
- Цвет, наличие патологических элементов
- Венозная сеть на животе, спине, голове

Выраженная венозная сеть на голове, спине

Пальпация

- Определение эластичности, влажности, температуры кожи
- Определение тургора тканей
- Определение толщины пжк
- Эндотелиальные пробы (жгута и щипка)
- Дермографизм

Определение дермографизма

АФО костной системы

- Мало минеральных веществ, много органических
- Много хрящевой ткани
- В зонах роста хорошее кровоснабжение
- Надкостница толстая, эластичная

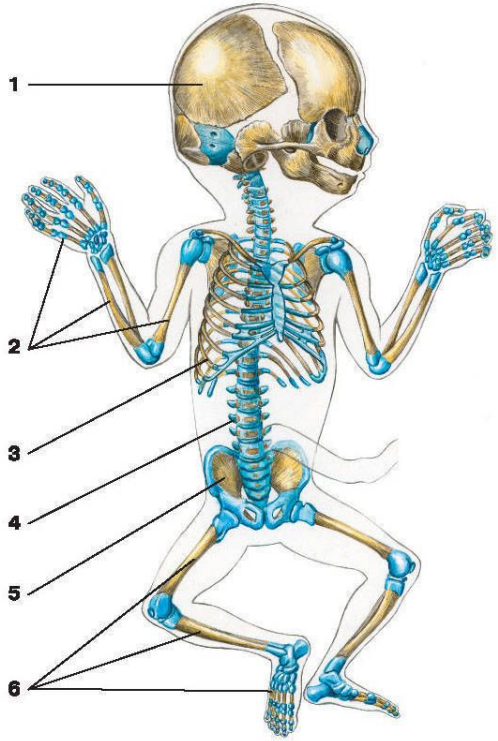

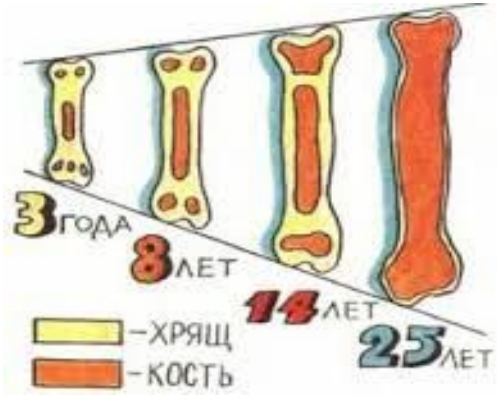

- Большой родничок закрывается к 12-18 мес, малый - к 3 мес.

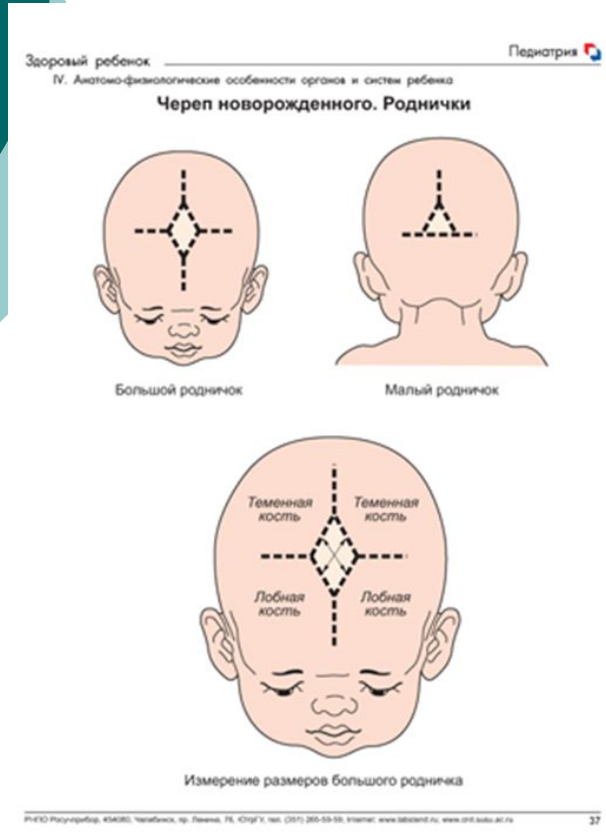

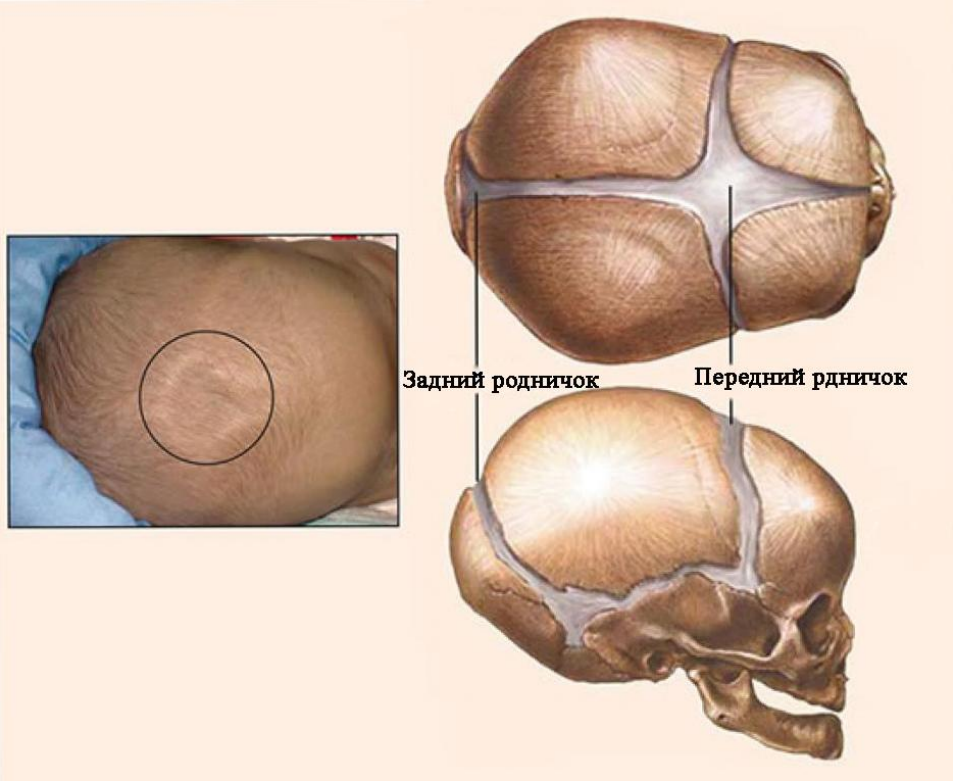

- **Прорезывание зубов** с 6 месяцев
- Кол-во молочных зубов=n-4,

n-месяца, прорезывание до 2-2,5лет, 20 молочных зубов

Смена молочных зубов на постоянные начинается с 6-7 лет, заканчивается к 11-12г

- **Позвоночник** при рождении без изгибов
- Изгибы формируются в связи с возникновением статических функций

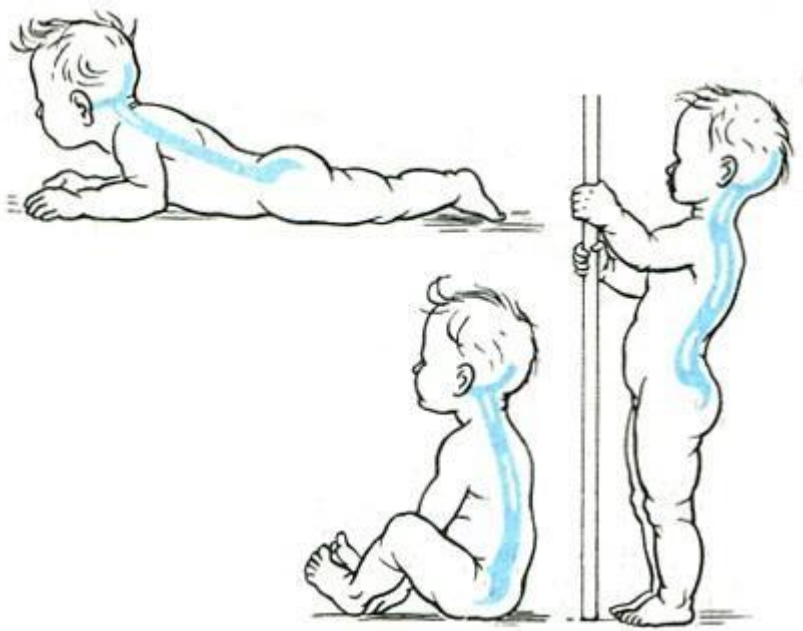

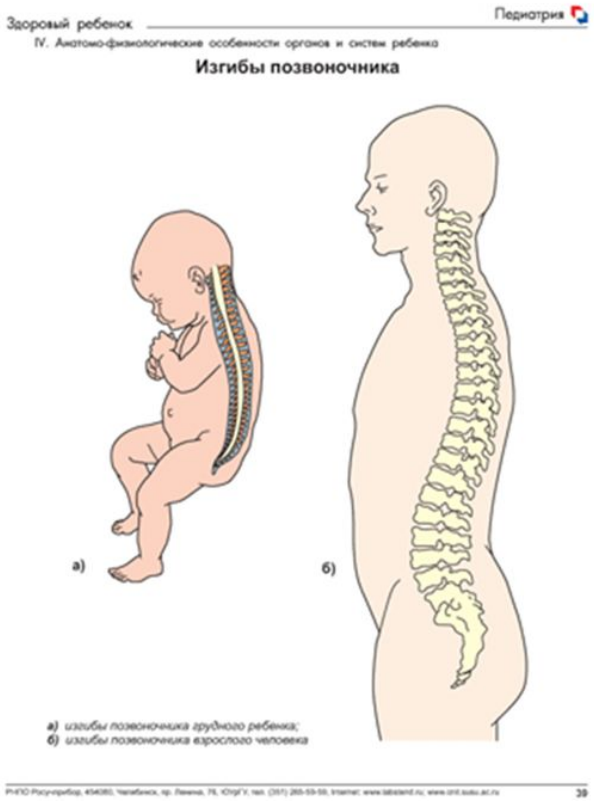

- **Грудная клетка** до 1 года имеет вид усечённого конуса
- Положение рёбер у детей до года под прямым углом от позвоночника
- Физиологическое опущение рёбер происходит к 1 году

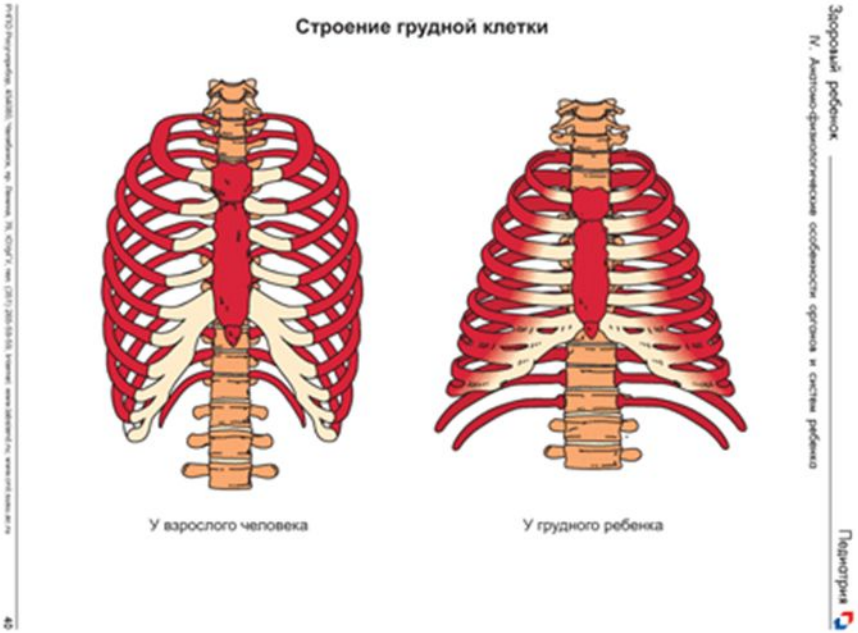

Методика исследования костной системы

ОСМОТР

- Определение формы головы, соотношение мозгового и лицевого черепа
- Количество и состояние зубов
- Форма грудной клетки, наличие деформаций
- Состояние позвоночника
- Форма конечностей и суставов
- Деформация стопы

Грудная клетка

Рисунок 1. Эмфизематозная (бочкообразная) грудная клетка у пациента с бронхиальной астмой

Нарушения осанки

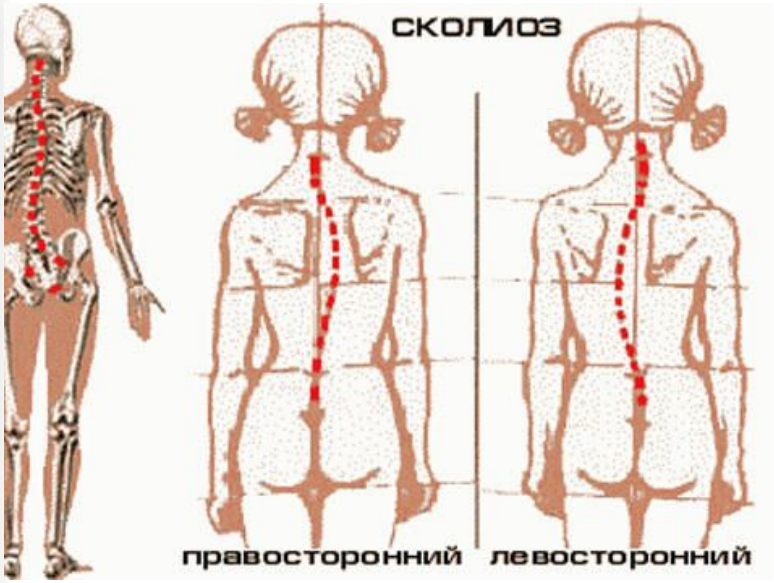

Деформации нижних конечностей

Пальпация

- Состояние костей черепа, родничков, швов
- Податливость, болезненность грудной клетки, утолщения на рёбрах
- Суставы: размеры, температура, болезненность, объём движений (активных и пассивных)

Определение резистентности грудной клетки

АФО мышечной системы

Мышцы развиты недостаточно, мышечные волокна тонкие

- Хорошее кровоснабжение
- Хорошая растяжимость
- Мышечный рельеф появляется к 5-7 годам, интенсивный рост в период полового созревания
- Физиологический гипертонус мышц-сгибателей у новорожденных, исчезает к 2,5 мес на верхних конечностях, 3-4 мес на нижних

Методика исследования мышечной системы

- Степень развития мышц
- Видимые пороки развития (грыжи, кривошея и др.)
- Определение мышечного тонуса визуально

Грыжи у детей

Кривошея

Пальпация

- Определение уплотнений, атрофии, болезненности
- Определение тонуса мышц
- Определение силы мышц
- Рефлексы новорожденного. Осмотр невролога.mp4

СПАСИБО ЗА ВНИМАНИЕ