

Диагностика и лечение эпилептических энцефалопатий детского возраста

Подготовила студентка 6 курса
Педиатрического факультета
Ерохина Елизавета

Ранняя младенческая эпилептическая энцефалопатия (синдром Отахара)

- Этиология: пренатальное поражение ГМ (врожденные мальформации, нейро-кожные синдромы, подострая диффузная энцефалопатия)
- Дебют: до 3-х месяцев, обычно на 1-ом месяце
- Основной тип приступов – тонические спазмы продолжительностью 10с в виде серий
- Также могут быть короткие фокальные приступы (гемиконвульсии)
- Критерий исключения – миоклонические приступы

Диагностика синдрома Отахара

- При неврологическом осмотре: задержка психического и моторного развития, геми- или тетрапарез, атрофия зрительного нерва, микроцефалия.
- ЭЭГ исследование: паттерн вспышка-угнетение (короткие диффузные разряды высокоамплитудных пик-волновых комплексов, после которых наблюдается резкое угнетение электроактивности вплоть до периодов «биоэлектрического молчания»)
- МРТ: структурные изменения в ГМ

Лечение синдрома Отахара

- Стартовая терапия – топирамат. Топамакс в высоких дозах (10-15 мг/кг/сут) в 2 приёма.
- Препарат второго выбора – вальпроевая кислота. Конвулекс (30-80 мг/кг/сут) в 3 приёма.
- Препарат третьего выбора - барбитуровая кислота. Фенобарбитал (5-15 мг/кг/сут) в 2 приёма.
- Препарат четвёртого выбора – вигабатрин. Сабрил (50-100 мг/кг/сут) в 2 приёма.

Синдром Отахара

- Возможны комбинации топирамата с вальпроатами или барбитуратами, бензодиазепинами.
- При полной неэффективности АЭП возможна их комбинация с ГКС (преднизолон, дексаметазон)
- Дискутируется вопрос о возможности хирургического лечения (фокальная кортикальная резекция при чётко локализованном структурном дефекте в мозге)
- Прогноз крайне тяжёлый, резистентность к терапии, трансформация в синдром Веста или злокачественную мультифокальную эпилепсию.

Ранняя миоклоническая энцефалопатия (синдром Айкарди)

- Этиология: определенную роль могут играть врожденные нарушения метаболизма
- Дебют: в первые 3 месяца, нередко на первой неделе жизни
- Облигатный тип приступов – эпилептический миоклонус в виде молниеносных фрагментарных подергиваний, преимущественно, в мышцах конечностей и лицевой мускулатуре.
- Характерно статусное течение приступов с самого начала заболевания

Диагностика синдрома Айкарди

- В неврологическом статусе: задержка психомоторного развития, диффузная мышечная гипотония.
- ЭЭГ исследование: паттерн вспышка-угнетение (более выражен во время сна); короткие диффузные разряды полиспайков (интериктально/во время приступа)
- МРТ – локальные структурные церебральные дефекты не выявляются.
- Скрининг на наследственные болезни метаболизма

Лечение синдрома Айкарди

- Стартовая терапия – вальпроаты. Конвулекс в дозе 30-100мг/кг/сут в 3 приёма.
- Препараты второго выбора – барбитураты. Фенобарбитал в дозе 5-20 мг/кг/сут в 2 приёма.
- Препараты третьего выбора – бензодиазепины. Фризом в дозе 5-15 мг/сут в 2-3 приёма.
- Рекомендуемые комбинации: вальпроаты+бензодиазепины, вальпроаты+барбитураты, барбитураты+бензодиазепины
- При полной неэффективности АЭП – комбинация их с ГКС.
- Прогноз безнадежный, резистентность к терапии, трансформируется в синдром Веста.

Синдром Веста

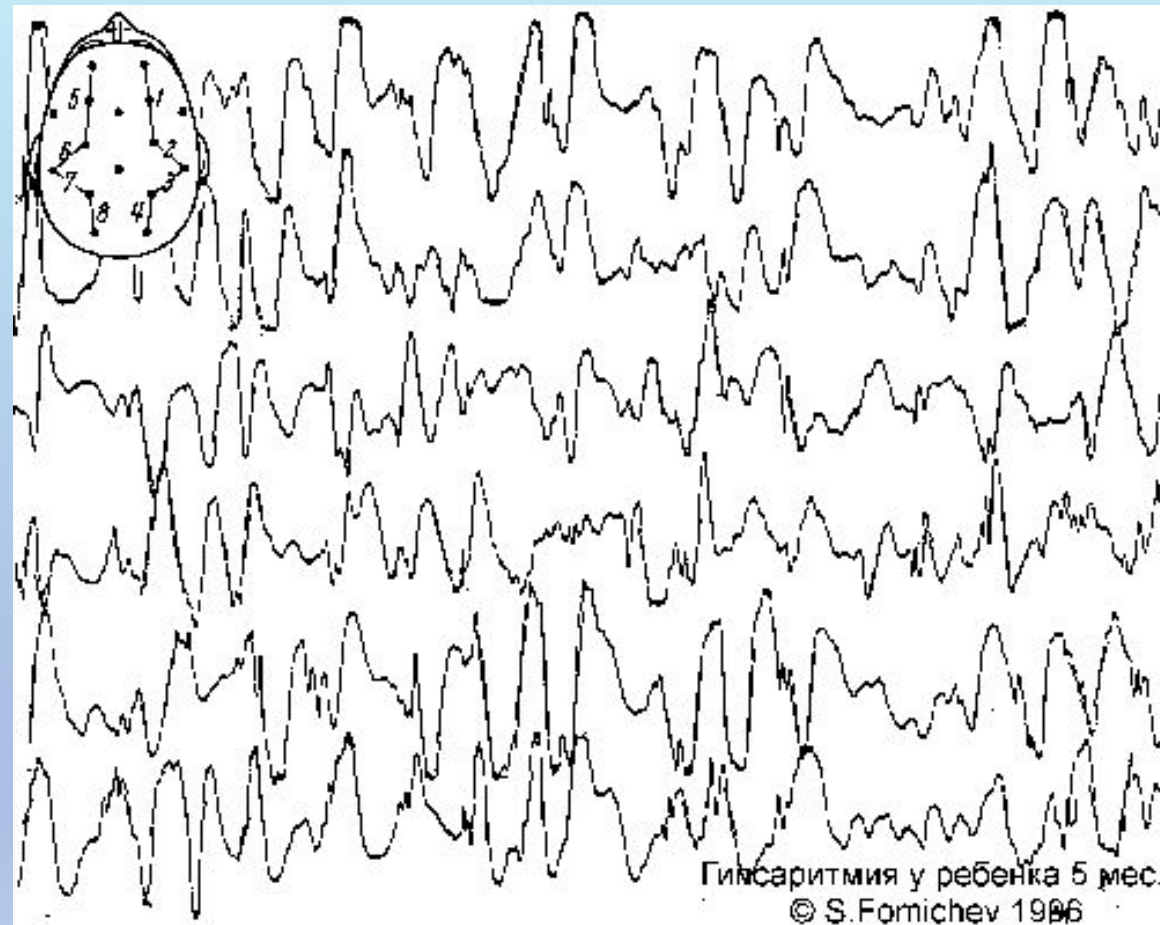
- Симптоматическая, или предположительно, симптоматическая, генерализованная форма эпилепсии.
- Этиология: мальформация сосудов ГМ изолированная или в комбинации с нейро-кожными синдромами; туберозный склероз; наследственные дефекты метаболизма; хромосомные аномалии; гипоксически-ишемическая энцефалопатия.
- Дебют: на первом году жизни, чаще - между 3-м и 7-м месяцами.
- Трансформация в фокальные формы эпилепсии, реже – в синдром Леннокса-Гасто

Диагностические критерии синдрома Веста

1. Особый тип эпилептических приступов – инфантильные спазмы (массивные миоклонические и (или) тонические, про- и (или) ретропульсии, симметричные и (или) ассиметричные, серийные и (или) изолированные спазмы аксиальной и конечностной мускулатуры)
2. Изменение на ЭЭГ в виде гипсаритмии
3. Задержка психомоторного развития

Диагностика синдрома Веста

- Неврологический статус: задержка психического и моторного развития, центральные парезы и параличи, косоглазие, микроцефалия
- ЭЭГ паттерн – гипсаритмия
- МРТ: пороки развития, последствия перинатальных



Гипсаритмия у ребенка 5 мес.
© S.Fornichev 1986

Дифференциальная диагностика

Состояния неэпилептической природы

- Аффективно-респираторные приступы
- Доброкачественный миоклонус сна

Другие эпилептические синдромы

- Синдром Отахара
- Синдром Айкарди
- Симптоматические фокальные эпилепсии

Лечение синдрома Веста

- Стартовое лечение – вигабатрин. Сабрил в дозе 50-150 мг/кг/сут в 2 приема.
- Препарат второго выбора – вальпроевая кислота. Конвулекс в дозе 30-100 мг/кг/сут в 3 приема.
- Препарат третьего выбора – топирамат. Топамакс в дозе 5-15 мг/кг/сут.
- При неэффективности монотерапии АЭП возможны комбинации: вигабатрин+вальпроаты, вальпроаты+топираматы.
- При неэффективности – ГКС (синактен-депо, метипред, преднизолон)

Тяжелая миоклоническая эпилепсия младенчества (**синдром Драве**)

- Криптогенный эпилептический синдром, имеющий черты как генерализованные, так и фокальные проявления.
- Дебют: на первом году жизни (обычно 2-10 мес.)
- Начало: с фебрильных судорог или с альтернирующих гемиконвульсий.
- В развернутой стадии: полиморфизм приступов (клонические приступы с альтернирующими гемиконвульсиями, атипичные абсансы, , фокальные моторные пароксизмы, генерализованные судорожные приступы)
- Облигатный симптом: миоклонические приступы – изолированные, ассиметричные, асинхронные подергивания в конечностях (редко в начале заболевания)

Диагностика синдрома Драве

- Неврологический статус: мышечная гипотония, атаксия, признаки пирамидной недостаточности, фотосенситивность, задержка психического и речевого развития – облигатный признак.
- ЭЭГ: выраженное замедление биоэлектрической активности, устойчивое доминирование тета-ритма с частотой 4-5 Гц с «вплетением» дельта-волн.
- МРТ: признаки диффузной кортикальной и субкортикальной дисплазии, умеренная вентрикуломегалия.

Лечение синдрома Драве

- Стартовое лечение – топирамат. Сабрил в дозе 3-10 мг/кг/сут в 2 приема.
- Препарат второго выбора – вальпроевая кислота. Конвулекс в дозе 30-100 мг/кг/сут в 3 приема.
- Препарат третьего выбора – барбитуровая кислота. Фенобарбитал в дозе 3-10 мг/кг/сут в 2 приема.
- При неэффективности монотерапии АЭП возможны комбинации: вальпроаты+топираматы, +бензодиазепины.
- Карбамазепин, ламотриджин, фенитоин противопоказаны ввиду высокого риска аггравации приступов.

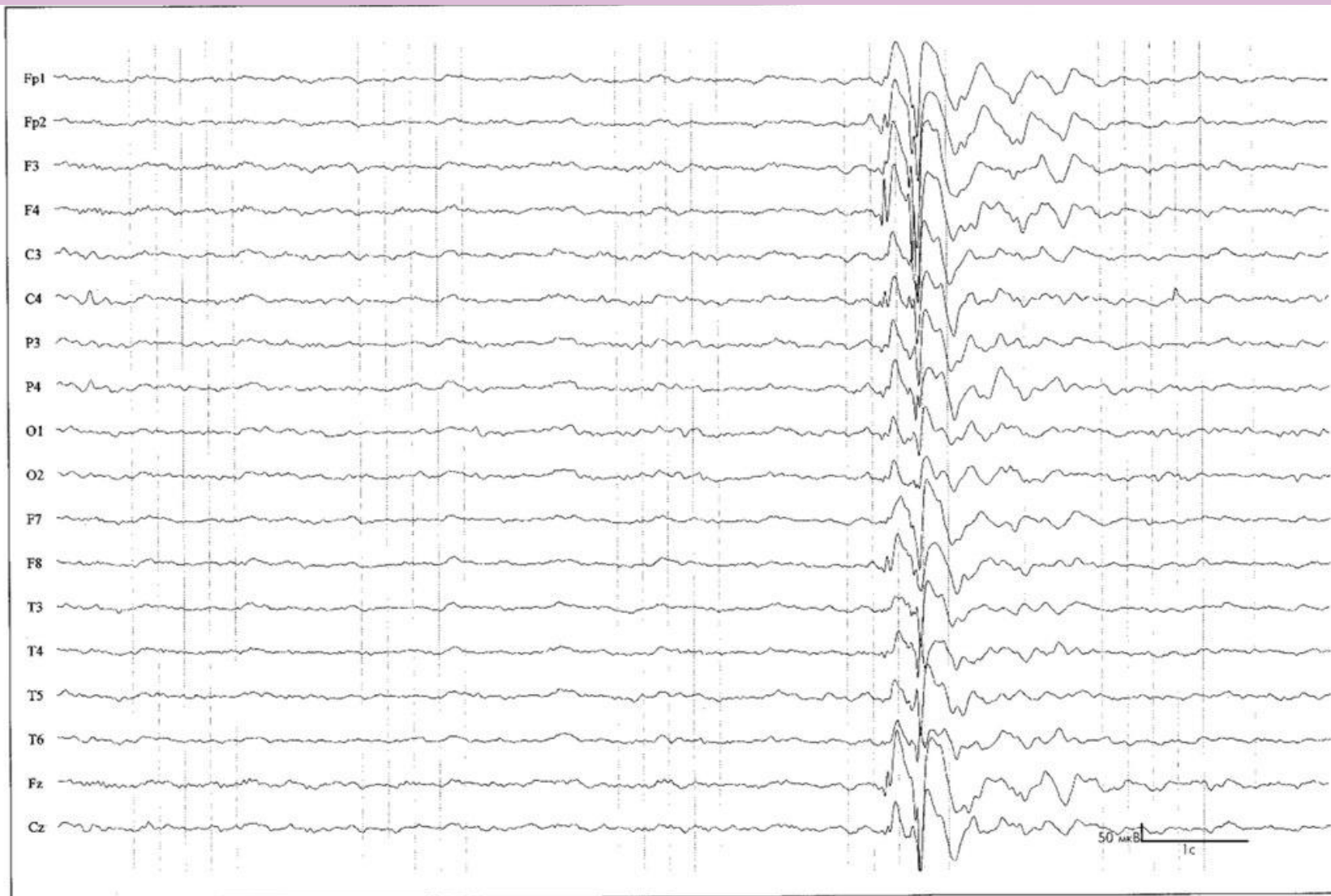

Рис. 8.3. Р.А., ж., 8 лет.

Диагноз: тяжелая миоклоническая эпилепсия младенчества.

Характер приступов: генерализованные судорожные, миоклонические, атипичные абсансы, простые парциальные.

ЭЭГ, бодрствование, миоклонический приступ (вздрагивание плеч с легким приподниманием рук). Короткий разряд генерализованной полипик-волновой активности. Обращает внимание в начале разряда акцент паттернов по отведениям F4 и Fz, а при его окончании акцент медленных волн по правой гемисфере.

Синдром Ландау-Клеффнера (приобретенная эпилептическая афазия)

- Предположительно идиопатическая форма эпилепсии
- Дебют: 3-7 лет.
- Речевые нарушения – кардинальный признак заболевания, развивается постепенно, нарушения поведения.
- Эпилептические приступы: фокальные моторные приступы (фаринго-оральные, гемифасциальные), атипичные абсансы. Наблюдаются у 75% пациентов.

Диагностика синдрома Ландау-Клеффнера

- Неврологический статус: сенсорная или тотальная афазия, нарушение поведения.
- ЭЭГ: высокоамплитудные региональные острые волны или комплексы острая-медленная волна, локализованные в задневисочных или теменно-височных областях.
- Необходимо проведение аудиограммы.

Дифференциальная диагностика

Нейросенсорная
тугоухость

Эпилептические
синдромы

- Синдром Леннокса-Гасто
- Синдром псевдо-Леннокса

Заболевания с
афазией

- Опухоли ГМ, нейроинфекции
- Демиелинизирующие процессы

Психические
заболевания

- аутизм
- Шизофрения, эндогенные психозы

Лечение синдрома Ландау-Клеффнера

- При эпилептической афазии без эпилептических приступов: монотерапия сукцинимидами или бензодиазепинами
- При сочетании с эпилептическими приступами:
 1. Стартовое лечение: вальпроевая кислота (Конвульсофин в дозе 30-70 мг/кг/сут в 3 приема)
 2. Препарат второго выбора: топирамат (топамакс по 3-7 мг/кг/сут в 2 приема)
 3. Препарат третьего выбора: леветирацетам (Кеппра в дозе 30-60 мг/кг/сут в 2 приема)

Оптимальные комбинации: вальпроаты+сукцинимиды, вальпроаты+топирамат, вальпроат+леветирацетам, +бензодиазепины.

ГКС – препараты резерва (синактен-депо, преднизолон, дексаметазон)

Карбамазепин противопоказан!

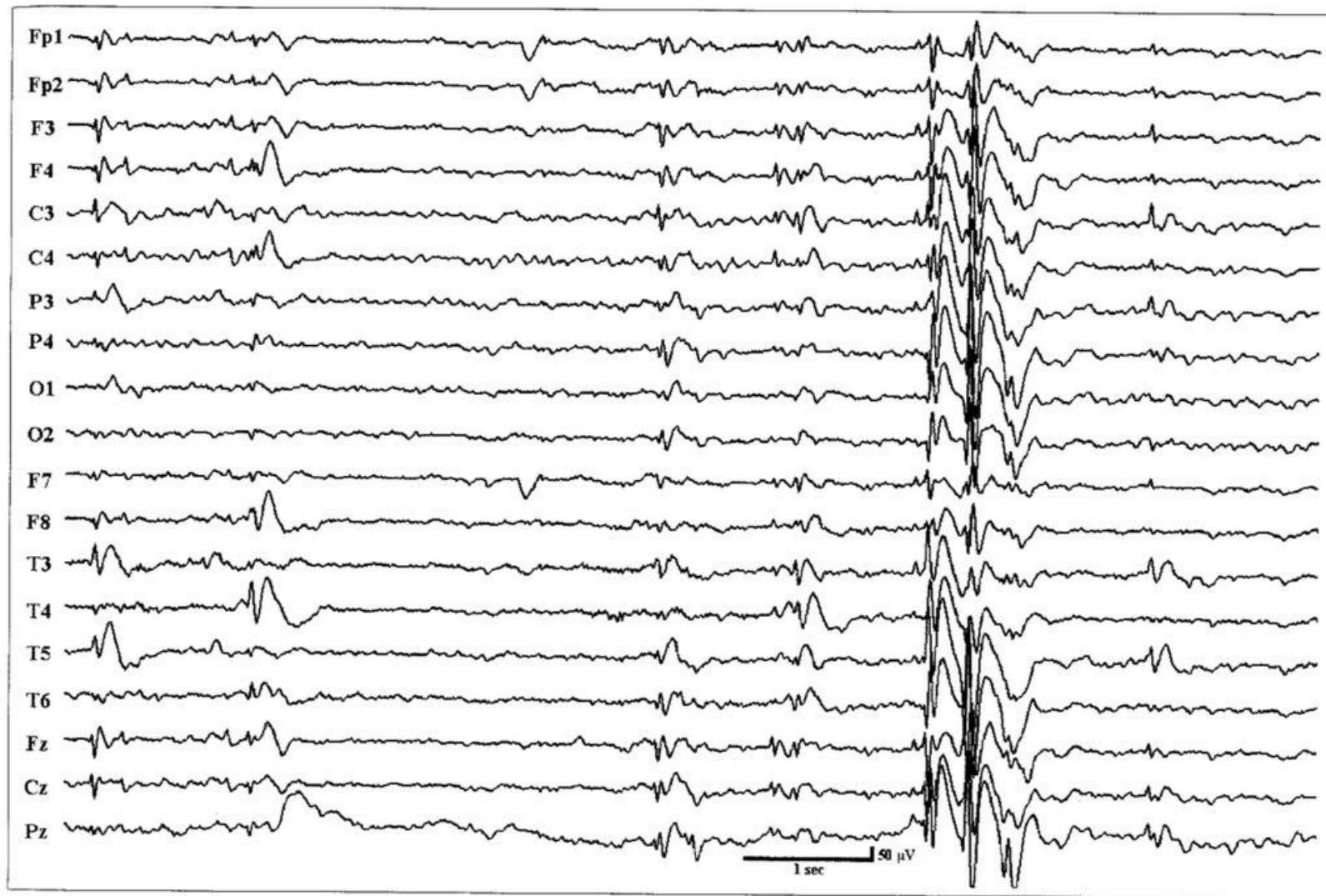


Рис. 25.5. Л.Э., м., 7 лет. (Тот же пациент, что на рис. 25.4.)

Диагноз: синдром Ландау-Клеффнера. Запись во время приступа атипичного абсанса: глаза заведены вверх, моргание, легкий кивок с опусканием плеч.

Характер приступов: гемифациальные, атипичные абсансы.

ЭЭГ, бодрствование, атипичный абсанс. Разряд диффузной регулярной эпилептиформной активности в виде комплексов острая-медленная волна с амплитудным преобладанием от правой гемисферы. Продолжительность разряда около 1 сек.

Синдром Леннокса-Гасто

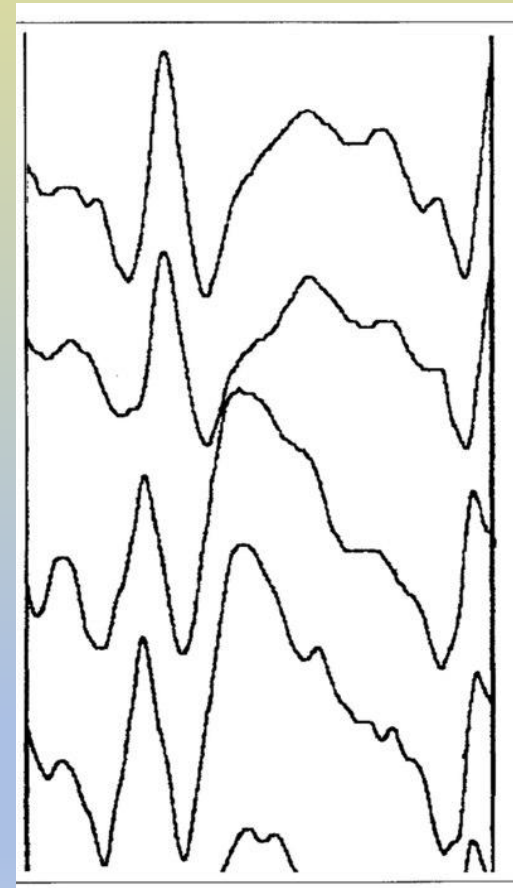
- Генерализованная криптогенная или симптоматическая форма эпилепсии.
- Дебют: от 2 до 8 лет, пик – 3-5 лет.
- В 20% трансформируется из синдрома Веста.
- Эпилептические приступы полиморфны.
- Эпилептические приступы: тонические (облигатный клинический симптом), атипичные абсансы, миатонические падения.
- Эпилептический статус у 75% пациентов.

Диагностика синдрома Леннокса-Гасто

- Неврологический статус: при криптогенном варианте очаговые симптомы отсутствуют, при симптоматическом могут быть центральные парезы, атаксия, дизартрия. Облигатный признак заболевания – интеллектуально-мнестические расстройства
- ЭЭГ: замедление основной активности, пробеги генерализованной быстрой активности около 20 Гц, высокоамплитудная генерализованная активность острая-медленная волна.
- МРТ: зависит от формы заболевания

Лечение синдрома Леннокса-Гасто

- Стартовая терапия: топирамат.
Топамакс 3-10 мг/кг/сут в 2 приема
- Препарат второго выбора:
вальпроевая кислота.
Конвульсофин 40-80 мг/кг/сут.
- Базовые комбинации:
топамакс+конвульсофин,
конвульсофин+финлепсин,
топамакс+конвульсофин+суксил
еп.



Синдром псевдо-Леннокса

- Предположительно идиопатическая форма эпилепсии
- В 5% роландическая эпилепсия может трансформироваться в СПЛ.
- Дебют: от 1.5 до 6 лет.
- Характерен полиморфизм приступов.
- Основной вид приступов – короткие фокальные моторные в виде фиринго-оральных, гемифациальных, фацио-брахиальных пароксизмов с нарушением речи, гиперсаливацией.
- Частота приступов нарастает, присоединяются атипичные абсансы и атонические пароксизмы.

Диагностика синдрома псевдо-Леннокса

- Неврологическое обследование: динамическая атаксия, атаксия, дисметрия, брадикинезия, когнитивные и речевые расстройства.
- ЭЭГ: высокоамплитудная эпилептиформная активность острая-медленная волна в передне-центральных отведениях.
- МРТ: изменения неспецифичны (умеренная кортикальные и субкорткальная атрофия)

Лечение синдрома псевдо- Леннокса

- Стартовое лечение: вальпроевая кислота (Конвульсофин в дозе 30-70 мг/кг/сут в 2-3 приема).
- Препараты второго выбора: топирамат (Топамакс в дозе 3-7 мг/кг/сут в 2 приема)
- Препарат третьего выбора: леветирацетам (Кеппрв в дозе 30-60 мг/кг/сут в 2 приема)
- Оптимальные комбинации: вальпроаты+топирамат, вальпроаты+леветирацетам, +бензодиазепины.
- ГКС (синактен-депо, преднизолон, метипред) при неэффективности АЭП.
- Карбамазепин и барбитураты не показаны.

Признак / форма	С-м Отахара	С-м Айкарди	С-м Веста	С-м Драве	С-м Леннокса-Гасто	С-м псевдо-Леннокса	С-м Ландау-Клеффнера
Возраст дебюта	До 3-х мес	До 3-х мес	1-ый год жизни	1-ый год жизни	От 2 до 8 лет	От 1.5 до 6 лет	От 3 до 7 лет
Характерный тип приступов	Тонические спазмы	Эпилептический миоклонус	Инфантильные спазмы	Миоклонический приступ	Тонические, миатонические, атипичные абсансы	Короткие фокальные моторные	Фокальные моторные, атипичные абсансы
Когнитивный дефицит	Выражен	Выражен	Выражен	Выражен	Выражен	Уменьшается с возрастом	Отсутствует
ЭЭГ	Паттерн вспышка-угнетение	Паттерн вспышка-угнетение	Гипсаритмия	Замедление, дом-ие тета-ритма	Замедление, острая медленная волна 2.5 Гц	ДЭПД	Острые волны в зад-вис/тем-вис областях
Реакция на АЭП	Резистентна	Резистентна	Эффективна в 60%	Резистентна	Резистентна	Резистентна	Эффективна
Препараты	Топирамат	Вальпроаты	Вигабатрин	Топирамат	Топирамат	Вальпроаты	Сукцинимид

Используемая литература

- «Эпилептические синдромы. Диагностика и терапия.» Мухин, Петрухин, Миронов
- «Эпилепсия. Атлас электро-клинический.» Мухин, Петрухин, Глухова
- Русский журнал детской неврологии №1 2017 год
- «Эпилептические спазмы: нозологическая характеристика и подходы к терапии» Оригинальные исследования и методики (Миронов)
- Детская неврология (Бадалян)