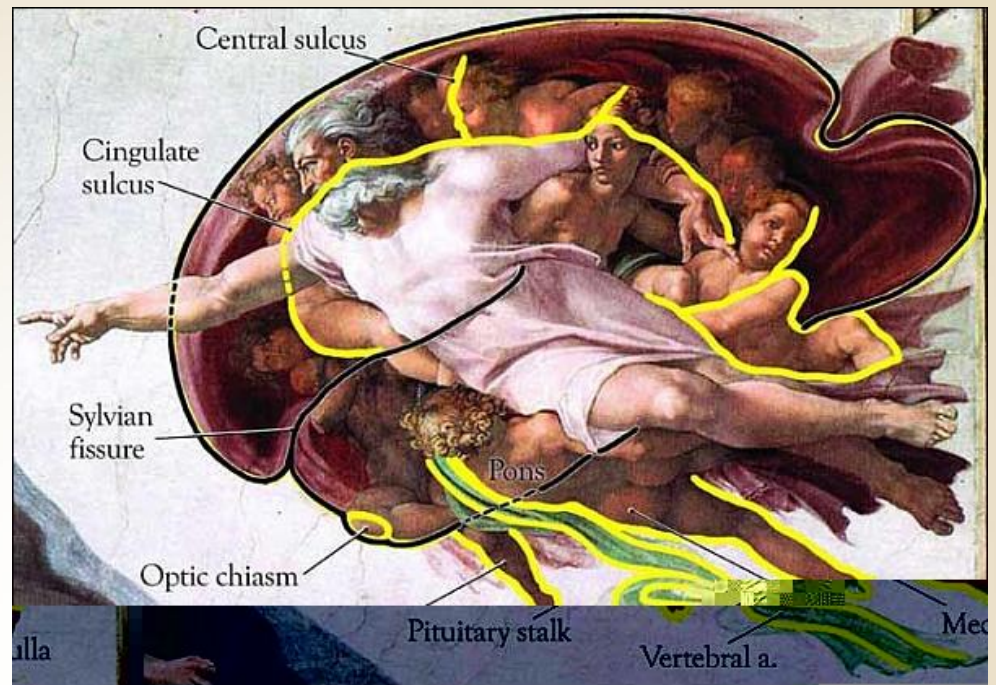




Болезнь Иценко-Кушинга

Клинический случай



«Всякий прикоснувшийся к вопросу о межуточной гипофизарной системе вскоре начинает чувствовать, что он стоит перед чем-то большим, сложным, но и бесконечно важным, глубоким и интересным»

Николай Михайлович Иценко, 1946 г.

Жалобы при поступлении

(больной В. 58 лет):

- Одышка при минимальной физической нагрузке
- Боли в спине и грудной клетке
- Головная боль диффузного характера
- Общая и мышечная слабость
- Сухость во рту, жажда
- Частые мочеиспускания
- Отеки нижних конечностей
- Прибавка массы тела
- Повышение АД максимально до 210/110 мм.рт.ст.
- Слезотечение

Анамнез заболевания:

- **14 лет** – повышение АД максимально до 210/110 мм.рт.ст. Наблюдался у кардиолога, принимал различные комбинации антигипертензивных препаратов.
- **9 лет** – прибавка в весе.
- **4 года** – изменение внешности по типу кушингоида, появление болей в спине (купировал приемом НПВС с кратковременным болеутоляющим эффектом), геморрагий на коже верхних конечностей. Консультирован ревматологом. На выполненной рентгенограмме позвоночника – признаки остеопороза.
- **Год назад (болен в течение 14 лет)** направлен ревматологом на консультацию к эндокринологу с диагнозом: Вторичный остеопороз.

Анамнез заболевания:

Обследование:

- **Кортизол в 8.00** – 922 нмоль/л
(норма 138-690)
- **Паратиреоидный гормон** – 109 пг/мл
(норма 11-67)
- **Кальций общий** – 2,28 ммоль/л
- **Тестостерон** – 0,8 нг/мл
(норма 1,9-7,4)



Анамнез заболевания:

□ МРТ грудного отдела позвоночника:

МР-картина дегенеративно-дистрофических изменений грудного отдела позвоночника, многоуровневых протрузий межпозвоночных дисков, перенесенной компрессии тел С7, Th1, Th4, Th10, L1-L4 (вероятно, как проявления **остеопоротической спондилопатии**).

Анамнез заболевания:

□ Диагноз направившего учреждения:

МЭН 1? Болезнь Иценко-Кушинга? Первичный гиперпаратиреоз?

Вторичный остеопороз (на фоне эндокринной патологии), тяжёлой степени с компрессией тел позвонков.

Гипогонадизм.

Ожирение Iст.

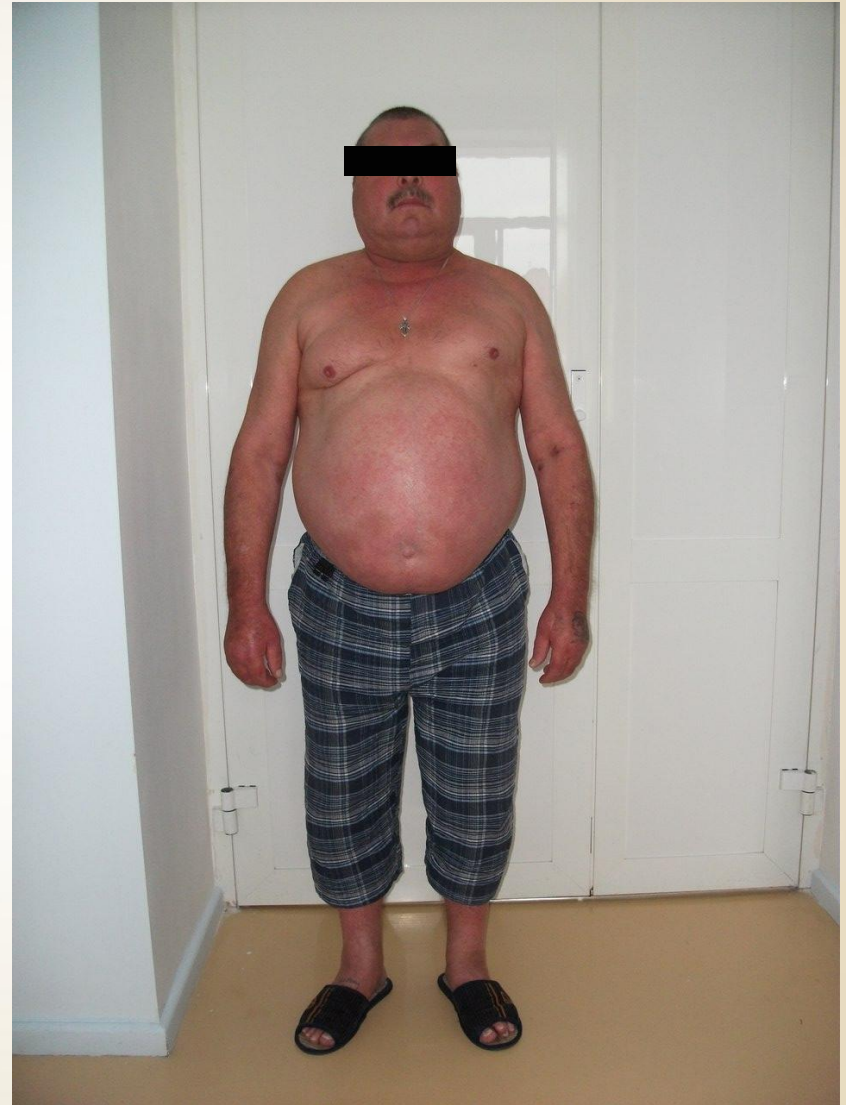

Анамнез жизни:

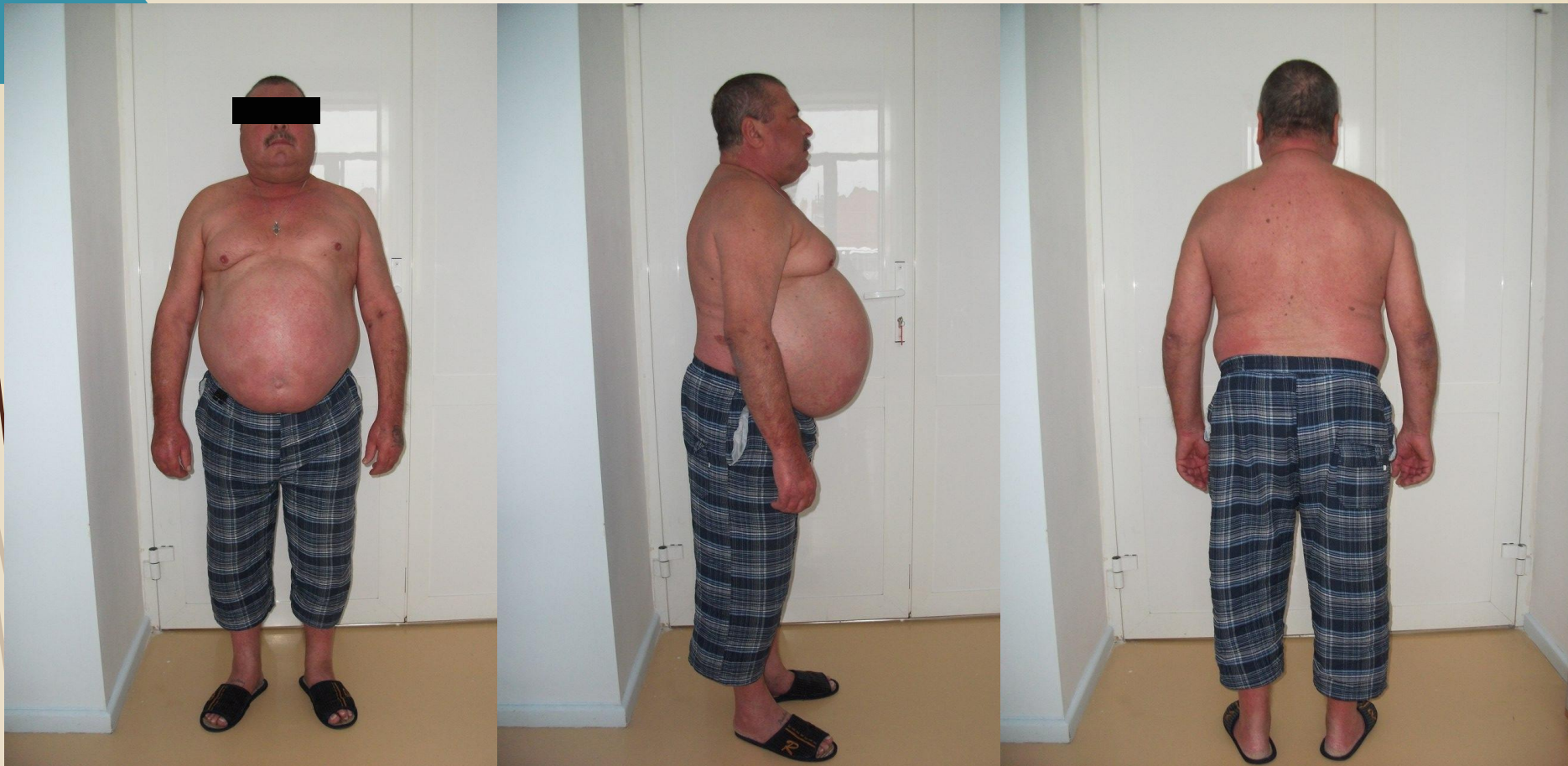- Артериальная гипертензия в течение 14 лет, резистентная к антигипертензивной терапии.
- Наследственность: не отягощена.
- Аллергологический анамнез: не отягощен.
- Непереносимость лекарственных препаратов: кашель на прием эналаприла, крапивница на внутривенное введение магния сульфата.
- Курение, злоупотребление алкоголем в течение многих лет (бросил два года назад).
- Прием каких-либо когда-либо гормональных препаратов отрицает.

Объективный статус:

- Рост 168 см,
- Вес 97 кг,
- (ИМТ=34,4),
- ИТБ=2,1.



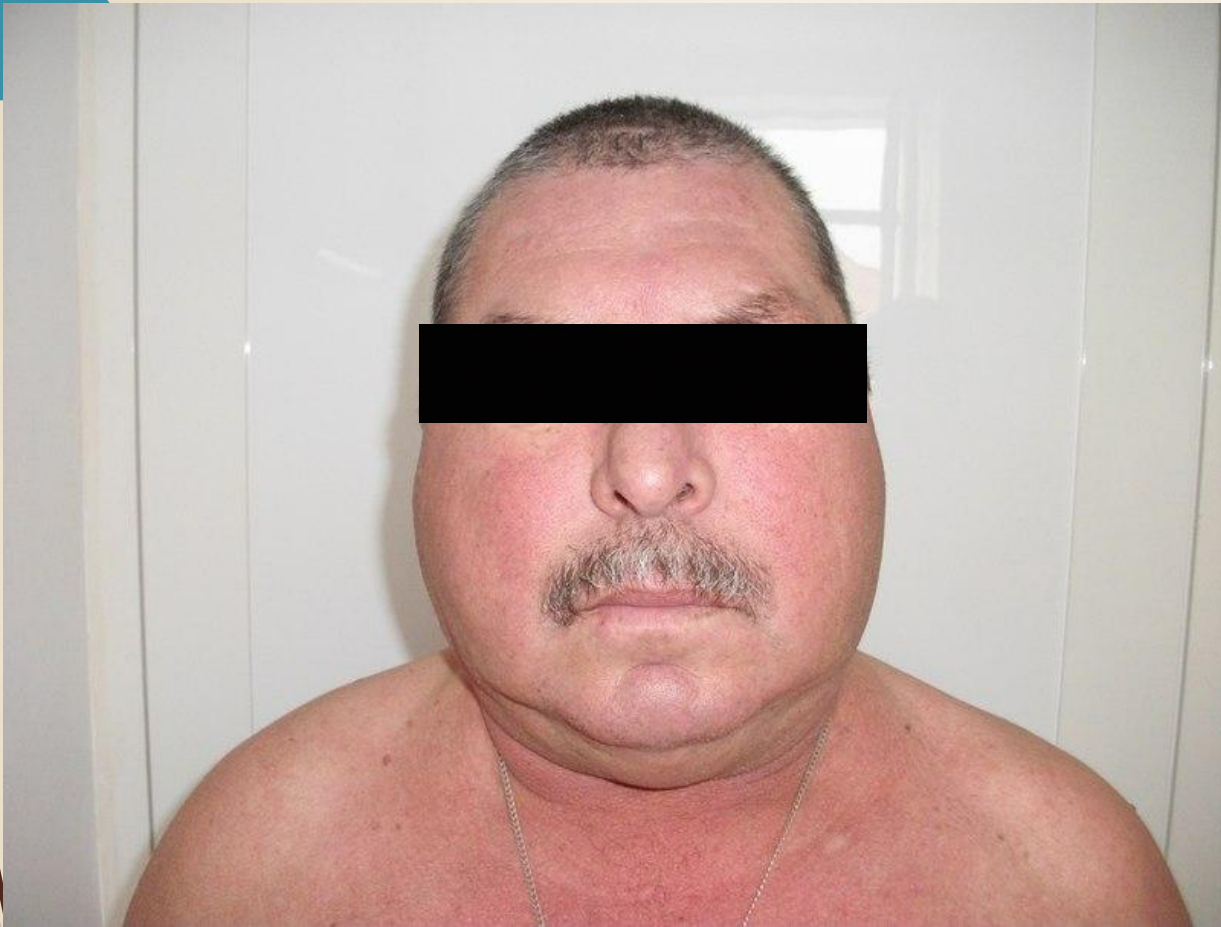Объективный статус:



Диспластическое ожирение
(абдоминальное перераспределение подкожно-жировой
клетчатки)

Гипотрофия мышц плечевого пояса, бедер

Объективный статус:

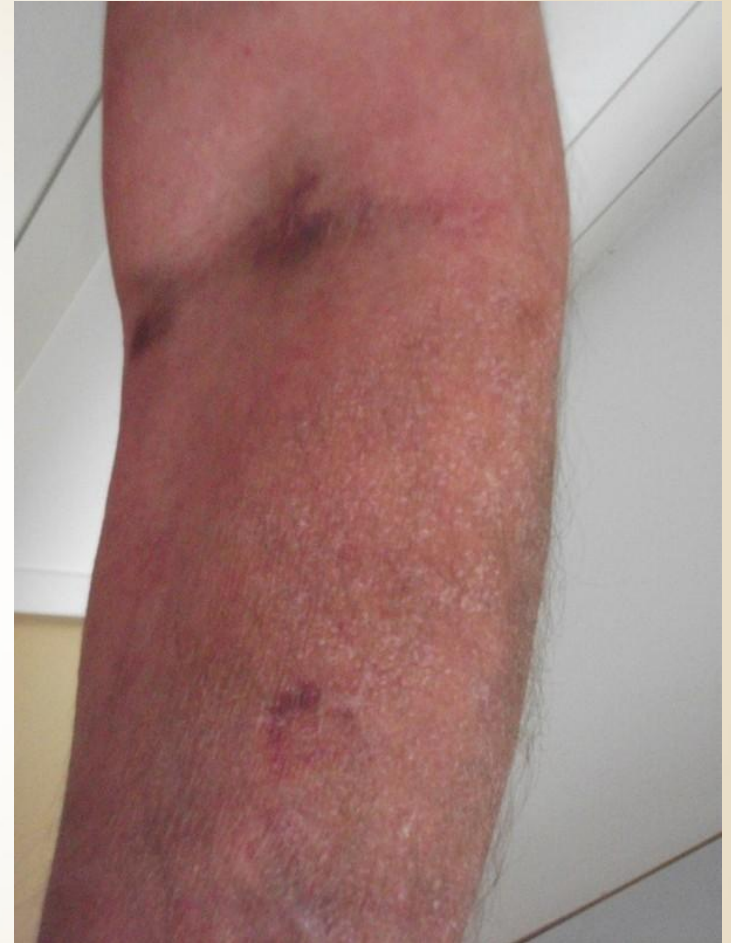
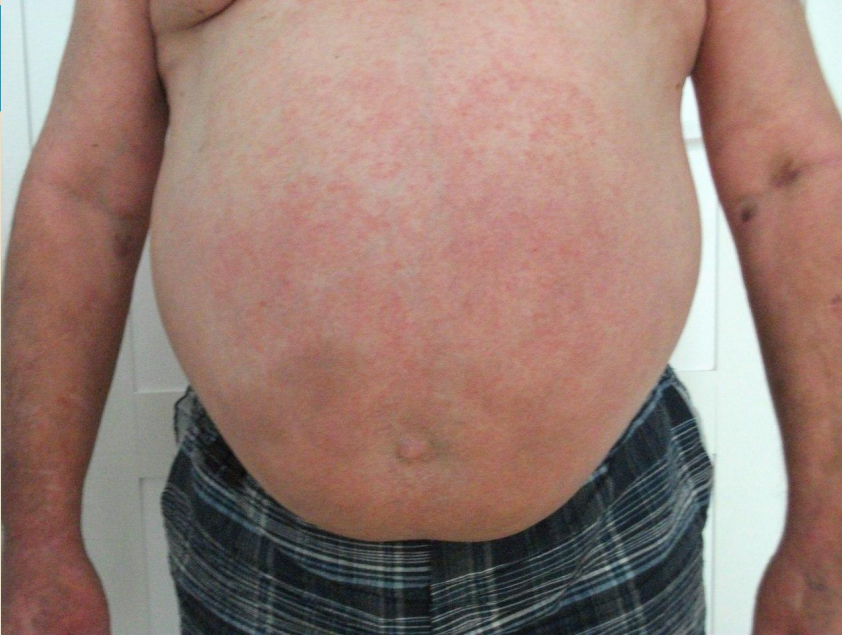
Лунообразное лицо, «матронизм»

Инъекция склер, слезотечение

Кожные покровы багрово-цианотической окраски (области и лица, шеи, верхней части груди), сухие

Объективный статус:



Тургор кожи умеренно снижен
Гиперпигментация в области шеи,
живота, локтевых суставов.

Стрий нет.

Множественные петехии на коже
верхних конечностей.

Умеренная отечность голеней.

Онихомикоз ногтей.

Снижение мышечной силы до 3 баллов.

Объективный статус:

- Область сердца внешне не изменена
- Тоны сердца приглушены, ритм правильный
- ЧСС 96 в мин.
- АД на обеих руках 165/100 мм.рт.ст.
- Живот увеличен в объеме за счет подкожно-жировой клетчатки, мягкий, при пальпации **безболезненный**
- Размеры печени по Курлову: 15x10x9 см
- Оволосение по мужскому типу

Предварительный диагноз:

Синдром гиперкортицизма? МЭН 1?

Артериальная гипертензия III ст. Риск 4. ХСН I.

Дегенеративно-дистрофические изменения грудного отдела позвоночника, многоуровневые протрузии межпозвоночных дисков, перенесенная компрессия тел С7, Th1, Th4, Th10, L1-L4.

Остеопоротическая спондилопатия?

Гипогонадизм?

Ожирение I степени (ИМТ=34,4).

Классификация гиперкортицизма:

1. Эндогенный
(патологический)

2. Экзогенный
(медикаментозный)

3. Функциональный
(ПсевдоКушинг)

**АКТГ-
ЗАВИСИМАЯ
ФОРМА**

- БОЛЕЗНЬ ИЦЕНКО-КУШИНГА
- АКТГ – ЭКТОПИРОВАННЫЙ СИНДРОМ

АКТГ-НЕЗАВИСИМАЯ ФОРМА

- СИНДРОМ КУШИНГА, ОБУСЛОВЛЕННЫЙ ОПУХОЛЬЮ,
- МИКРО-И МАКРОУЗЕЛКОВОЙ ДИСПЛАЗИЕЙ НАДПОЧЕЧНИКОВ
- НЕПОЛНЫЙ ИЛИ СКРЫТЫЙ ГИПЕРКОРТИЦИЗМ

- ОЖИРЕНИЕ
- МЕТАБОЛИЧЕСКИЙ СИНДРОМ
- ПУБЕРТАТНО-ЮНОШЕСКИЙ ДИСПИТУИТАРИЗМ
- АЛКОГОЛИЗМ
- ЗАБОЛЕВАНИЯ ПЕЧЕНИ, ПОЧЕК, СД
- БЕРЕМЕННОСТЬ
- ДЕПРЕССИЯ

Данные лабораторных исследований:

- ОАК: **НСТ 48,1%** (норма 33,0-45,0).
- Биохимический анализ крови:
 - креатинин 0,099 ммоль/л
 - кальций общий 2,51 ммоль/л,
кальций ионизированный 1,08 ммоль/л
 - мочевая кислота **459 мкмоль/л (202,3-416,5)**
 - холестерин **6,9 ммоль/л (норма 3,63-5,8)**
 - триглицериды **3,24 ммоль/л (норма 0,15-1,71)**
 - коэффициент атерогенности **5,5 (норма 0,0-4,0)**
- Коагулограмма: в норме.

Данные лабораторных исследований:

Гликемические профили (венозная плазма): (ммоль/л)

6.00		6,5	6,0		6,2
12.00	7,2	6,3	5,8	6,4	
16.00		6,9	7,0		
21.00		5,7	7,0		

Пероральный глюкозотолерантный тест:

гликемия натощак

6,2 ммоль/л

через 120 минут после нагрузки

8,0 ммоль/л

Гликированный гемоглобин:

6,3%.

Данные лабораторных исследований:

Гормональный профиль:

- ЛГ **0,77** мМЕ/мл (норма 1,7-8,6)
- Тестостерон **1,2** нг/мл (норма 1,9-7,4)
- ФСГ 4,3 мМЕ/мл (норма 0,7-11,1)
- Пролактин **17,18** нг/мл (норма 4,04-15,2)
- Пролактин (контроль):
8,21 нг/мл (норма 4,04-15,2)




Данные лабораторных исследований:

- ТТГ 0,578 мкМЕ/мл
- Т4св. 13,4 пмоль/л.
- Витамин Д-тотал **13,33** нмоль/л
(норма 75-100)
- Паратиреоидный гормон **81** пг/мл
(норма 11-67).



Данные лабораторных исследований:

□ Кортизол в суточном ритме:



□ Кортизол в слюне: **57** нмоль/л (норма 0-19) ↑

□ Адренокортикотропный гормон:

69,7 пг/мл (норма 5,0-60,0) ↑

Малая дексаметазоновая проба

Методика проведения:

- 1ый день — в 23:00 пациент принимает 1 мг дексаметазона (2 таблетки) per os.
- 2ой день — в 8:00 у пациента забирают кровь для определения содержания **кортизола**.

Положительный тест – снижение кортизола на 50% и более от исходного уровня (**< 50 нмоль/л**) - норма.

Отрицательный тест – нет подавления секреции кортизола – **эндогенный гиперкортицизм**.

Данные лабораторных исследований:

- Исходно кортизол **1258,0** нмоль/л.
- Малая дексаметазоновая проба:
кортизол 8.00 – **599,0** нмоль/л.
(*отрицательная*).

1. Эндогенный
(патологический)

~~2. Экзогенный
(медикаментозный)~~

~~3.
Функциональный
(ПсевдоКушинг)~~

**АКТГ-ЗАВИСИМАЯ
ФОРМА**
• БОЛЕЗНЬ
ИЦЕНКО-
КУШИНГА
• АКТГ –
ЭКТОПИРОВАННЫ
Й
СИНДРОМ

АКТГ-НЕЗАВИСИМАЯ ФОРМА
• СИНДРОМ КУШИНГА,
ОБУСЛОВЛЕННЫЙ ОПУХОЛЬЮ,
МИКРО-И МАКРОУЗЕЛКОВОЙ
ДИСПЛАЗИЕЙ
НАДПОЧЕЧНИКОВ
• НЕПОЛНЫЙ ИЛИ СКРЫТЫЙ
ГИПЕРКОРТИЦИЗМ

Большая дексаметазоновая проба

Методика проведения:

- 48-часовой тест, в ходе которого пациент принимает по 2 мг (4 таблетки) дексаметазона per os каждые 6 ч. Кровь для определения содержания кортизола забирают в 8:00.
- **Положительный тест** - снижение кортизола на 50% и более от исходного уровня – **Болезнь Иценко-Кушинга**.
- **Отрицательный тест** – нет подавления секреции кортизола – **Синдром Иценко-Кушинга либо АКТГ-эктопированный синдром**.

Данные лабораторных исследований:

- Исходно кортизол **1342,0** нмоль/л.
- Большая дексаметазоновая проба:
кортизол 8.00 – **265** нмоль/л. (*положительная*).

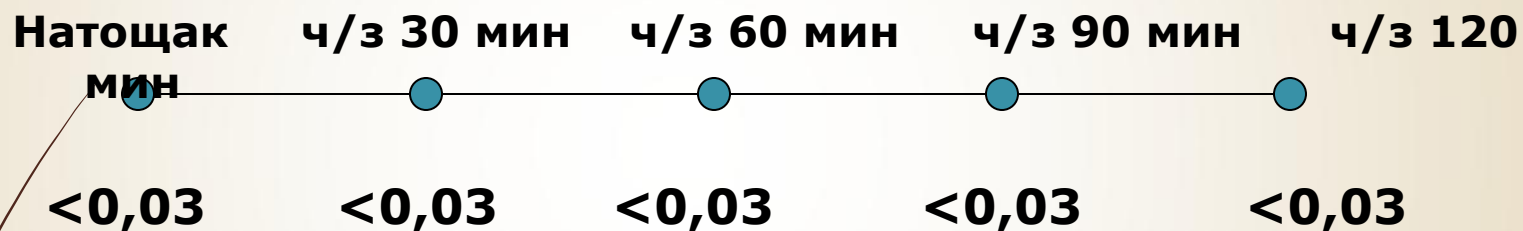
Дифференциальная диагностика

	БИК ?	АКТГ-ЭС	СИК
<i>Ритм АКТГ в плазме крови</i>	Повышен /реже нормальны. Ритм нарушен.	Значительно повышен. Ритм нарушен.	Снижен
<i>БПД</i>	Чаще положительная /реже отрицательная	Чаще отрицательная/ иногда положительная	Отрицательная
<i>Проба с КРГ</i>	Положительная	Отрицательная	Отрицательная
<i>Проба с десмопрессин</i>	Положительная	Отрицательная	Отрицательная

Данные лабораторных исследований:

Проба на подавление СТГ с глюкозой:

СТГ
(нг/мл)



Инсулиноподобный фактор роста:

147,0 нг/мл (норма 81,0-225,0)

Данные лабораторных исследований:

- ОАМ: сахар 1,0 ммоль/л, белок 0,12 г/л
- Суточная потеря белка с мочой:
0,09 г/сут (СД 900 мл)
- Анализ мочи на МАУ: 70,9 мг/л (норма 0,0-20,0).
- Суточный кальциурез: 2,57 ммоль/сут
(норма 2,50-7,50), СД 1500 мл.
- СКФ_{mdrd}: 53,2 мл/мин/1,73м².

Данные инструментальных исследований:

- Рентгенография органов грудной клетки: **наличие перелома переднего отрезка 7 ребра справа.**
- МСКТ-исследование брюшной полости, надпочечников: Гепатомегалия, МКБ, атерокальциноз. **Остеопоротическая спондилопатия.**
- МСКТ-исследование органов грудной клетки:
Проявления ХОБЛ. КТ-признаки липомы плевры справа. МКБ слева. **Диффузный остеопороз, остеопоротическая спондилопатия грудного отдела позвоночника, двухсторонние консолидированные переломы ребер.**
- Денситометрия: в поясничном отделе позвоночника и проксимальном отделе бедренной кости определяется снижение минеральной плотности **до уровня остеопении.**

Данные инструментальных исследований:

- **УЗИ органов брюшной полости:** Гепатомегалия (КВР 18,4 см, левая доля 9,4 см). Диффузные изменения печени, поджелудочной железы (стеатоз). Признаки холецистита. МКБ.
- **УЗИ щитовидной и паращитовидной желез:** Эхоструктура ЩЖ диффузно-неоднородная. Общий объем 9,5 см³. Заключение: диффузные изменения щитовидной железы. **Паращитовидные железы – без изменений.**

Данные инструментальных исследований:

- **МРТ-исследование sella-турецкой области:** Турецкое седло расширено. В полости седла определяются признаки неоднородного образования с признаками анте-, интра- и латероселлярного роста, общими размерами **15x17x20мм**. Средние и дорсальные отделы аденогипофиза не дифференцируются.
Заключение: МР-образование sella-турецкой области (аденома? краниофарингиома?).

Данные инструментальных исследований:

- **ЭКГ:** Синусовая тахикардия 93 в мин. Суправентрикулярные экстрасистолы. Признаки гипертрофии левого желудочка и коронарной недостаточности миокарда.
- **ЭХО-кардиография сердца и магистральных сосудов:** Атеросклероз аорты, створок аортального клапана. Незначительная аортальная регургитация 0-1 ст. Незначительная дилатация обоих предсердий. Умеренная концентрическая гипертрофия стенок ЛЖ. Сократительная способность ЛЖ в покое незначительно снижена. Незначительное повышение уровня СДЛА. Нарушение диастолической функции ЛЖ 1-й тип. **ФВ по Тайхольцу 52%, по Симпсону – 48%.**

Данные инструментальных, лабораторных исследований:

- **Исследование ФВД:** Заключение: умеренные нарушения функции внешнего дыхания по смешанному типу.
- **Общий анализ мокроты:** желтоватая, слизистая +++, гнойная, эпителий плоский 1-2 в п/зр, альвеолярные макрофаги 3-4 в п/зр, лейкоциты в большом количестве, эритроциты 3-4 в п/зр.

Консультации узких специалистов:

Консультация кардиолога:

Диагноз: Симптоматическая артериальная гипертензия III ст., риск IV на фоне кушингоидного синдрома. ИБС. Стенокардия напряжения ФК II. Постинфарктный (не уточненной давности) кардиосклероз. ХСН IIA, ФК III.

Рекомендовано:

- Коринфар-ретард 20 мг 2 раза в сут,
- метопролол 50 мг 2 раза в сут,
- торасемид 5 мг утром,
- валз 160 мг 2 раза в сут,
- верошпирон 50 мг 1 раз в сут,
- аторвастатин 20 мг вечером,
- моксонидин 0,2 мг 1 таб. 2 раза в сут.

В дообследовании рекомендовано:

Холтеровское мониторирование ЭКГ, консультация аритмолога.

Консультации узких специалистов:

Консультация пульмонолога:

Диагноз: ХОБЛ средне-тяжелое течение, неполная ремиссия. Эмфизема легких. ДН I-II.

Рекомендовано: форадил 1 капс. 2 раза в сут , бромгексин 8 мг 3 раза в сут, спирива 18 мкг 1 капсула в сутки постоянно, авелокс 400 мг 1 таблетка в сутки в течение 7 дней.

В дообследовании рекомендовано:

контроль общего анализа мокроты по месту жительства.

Консультации узких специалистов:

Консультация окулиста:

ОУ – на глазном дне диск зрительного нерва бледно-розовый, границы четкие, узкие артериолы, венулы расширены, в сетчатке единичные мелкие геморрагии.

Диагноз: Ретинопатия обоих глаз.

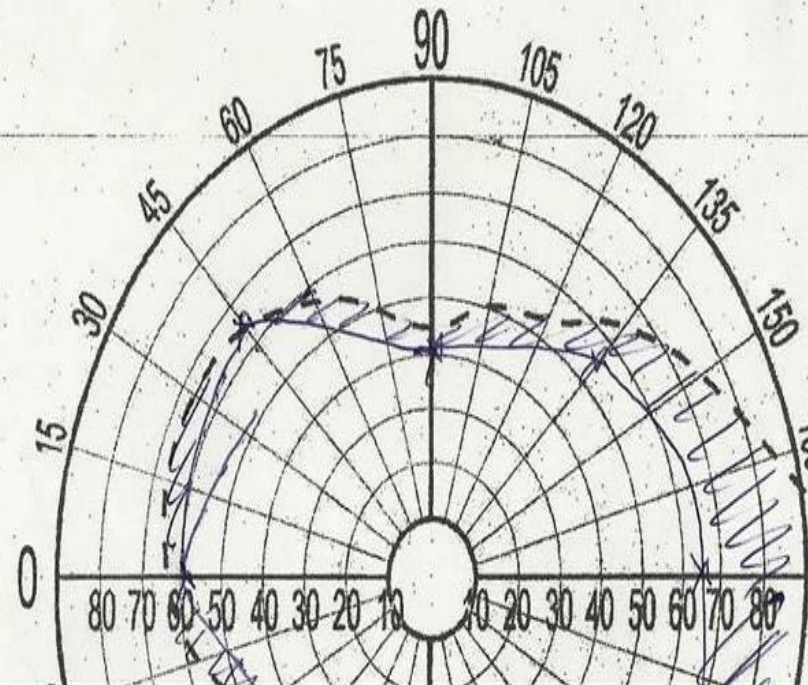
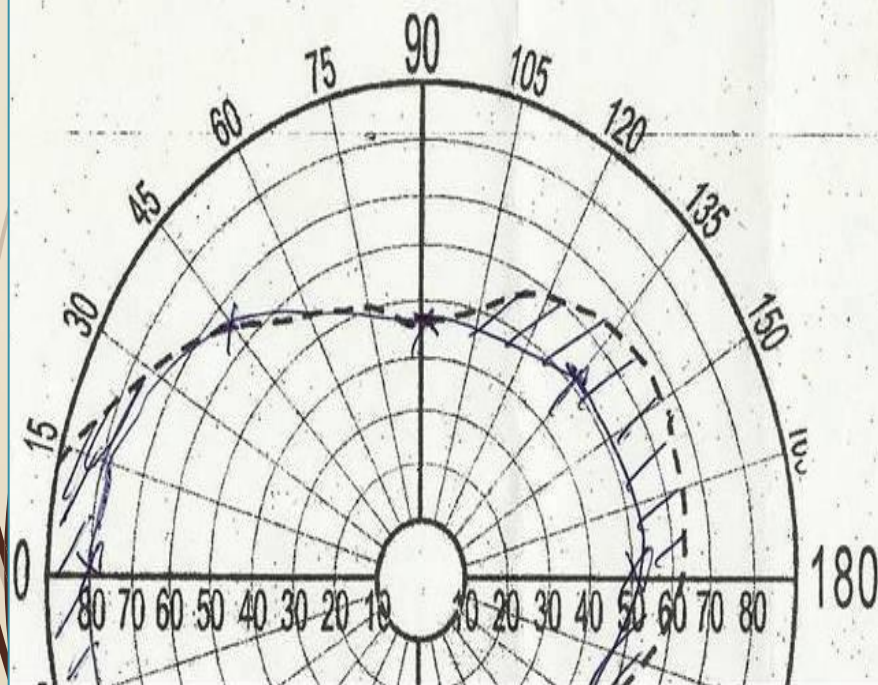
Периметрия:

Левый глаз

Правый глаз

Объект 5

Объект 5



ДИАГНОЗ:

- ▣ **Основной:** Макроаденома гипофиза с анте-, интра- и латероселлярным ростом, гормональноактивная, кортикотропинома. Болезнь Иценко-Кушинга. Торпидное течение. Тяжелая форма.
- ▣ **Осложнения:** Вторичный остеопороз тяжелой степени. Перелом переднего отрезка VII ребра справа. Патологические компрессионные переломы тел С7, Th1, Th4-Th10, L1-L4. Симптоматическая артериальная гипертензия III ст., риск IV. Нарушение гликемии натощак. Гипогонадотропный гипогонадизм. Ожирение степень I (ИМТ 34 кг/м²).
- ▣ **Сопутствующие:** ИБС. Стенокардия напряжения ФК II. Постинфарктный (не уточненной давности) кардиосклероз. ХСН IIА, ФК III. Выраженный артроз дугоотростчатых суставов. Многоуровневые протрузии межпозвоночных дисков грудного отдела позвоночника. Выраженные торакалгические и люмбагические синдромы. Дефицит витамина D. Мочекаменная болезнь. Хроническая болезнь почек С3а, А2. Жировой гепатоз. Дислипидемия. Ретинопатия обоих глаз. Липома плевры справа. ХОБЛ, средне-тяжелое течение, неполная ремиссия. Эмфизема легких. ДН I-II.

Рекомендации:

- Диета №9. Ограничение поваренной соли, животных жиров.
- Наблюдение эндокринологом по месту жительства.
- Консультация уролога амбулаторно (определения ПСА, проведение ПРИ, контроль НСТ).
- Консультация ревматолога амбулаторно, контроль уровня мочевой кислоты.
- Холтеровское мониторирование ЭКГ, консультация аритмолога.
- Контроль общего анализа мочи.

Консультация нейрохирурга в ФГБУ «ФЦН» Минздрава России (г.Тюмень) для решения вопроса об оперативном лечении гормональноактивной аденомы гипофиза (аденомэктомия).

Рекомендации:

Прием препаратов:

- Таб. Коринфар-ретард 20 мг по 1 таб. 2 раза в сутки, контроль ЧСС.
- Таб. Метопролол 50 мг 2 раза в сутки, контроль ЧСС.
- Таб. Торасемид 10-20 мг утром, контроль отеков, диуреза.
- Таб. Валз 160 мг 2 раза в день, контроль АД.
- Таб. Верошпирон 50 мг 1 раза в сутки.
- Таб. Доксазозин 2 мг 2 таб. в 22-00, контроль АД.
- Таб. Моксонидин 0,2 мг 1 таб. 2 раза в сут, контроль АД.
- Таб. Аторвастатин 20 мг вечером, контроль липидограммы.
- Капс. Альфакальцидол 0,25 мкг 2 раза в сутки, контроль уровня кальция, фосфора крови, ПТГ.
- Форадил 1 капс. 2 раза в сутки.
- Спирива 18 мкг 1 капсула в сутки постоянно.
- Авелокс 400 мг 1 таблетка в сутки в течение 7 дней, контроль общего анализа мокроты по месту жительства.

Благодаря этому мы можем видеть!

