Hydrocephalus

ГИДРОЦЕФАЛИИ. ДИАГНОСТИКА И ЛЕЧЕНИЕ. ШУНТИРУЮЩИЕ ОПЕРАЦИИ НА ГОЛОВНОМ МОЗГЕ.

План лекции:

1. Актуальность
2. Определение
3. Клиническая классификация
4. Анамнез
5. Клиника
6. Диагностика
7. Лечение
8. Осложнения и исход операции.
9. Заключение.

Актуальность

Гидроцефалия – состояние, характеризующееся избыточным количеством цереброспинальной жидкости (ЦСЖ) в желудочках, внутренних и наружных ликворосодержащих пространствах головного мозга. Гидроцефалия, как наиболее распространенная патология в детской нейрохирургии стоит на втором месте после нейротравмы. Ее актуальность обусловлена распространенностью этих патологических состояний, тяжестью клинических проявлений и недостаточной эффективностью распространен- ных методов лечения. Обструкция ликворных пространств, приводящая к окклюзионной гидроцефалии, является результатом, как пренатанальной, интранатальной, так и- постнатальной патологии, сопровождает опухолевый процесс головного мозга, сосудистую патологию, инфекционно-воспалительные заболевания ЦНС, а также является частым последствием, черепно-мозговой травмы

Figure 12.26a Formation, location, and circulation of CSF.

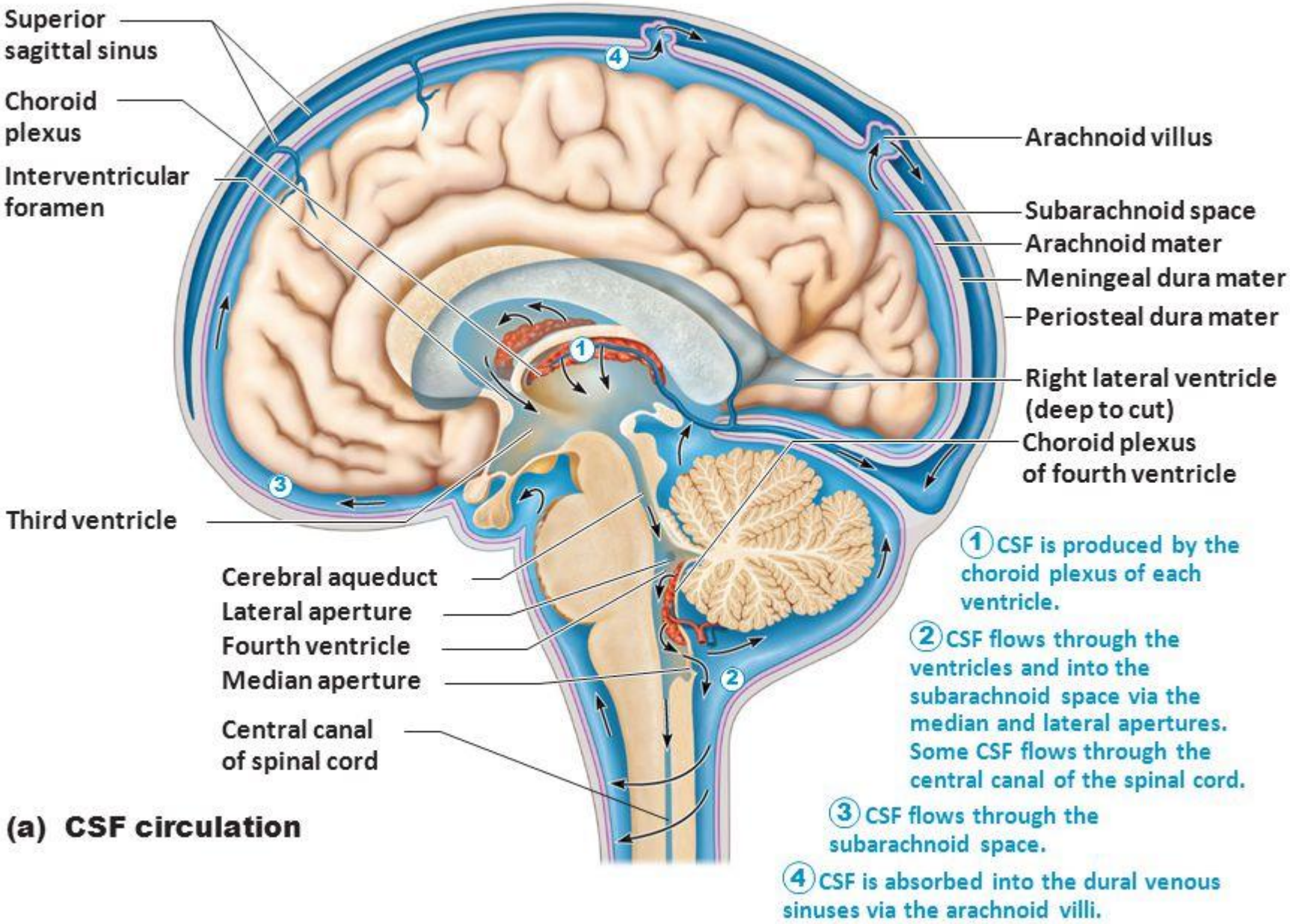

(a) CSF circulation

Copyright © 2010 Pearson Education, Inc.

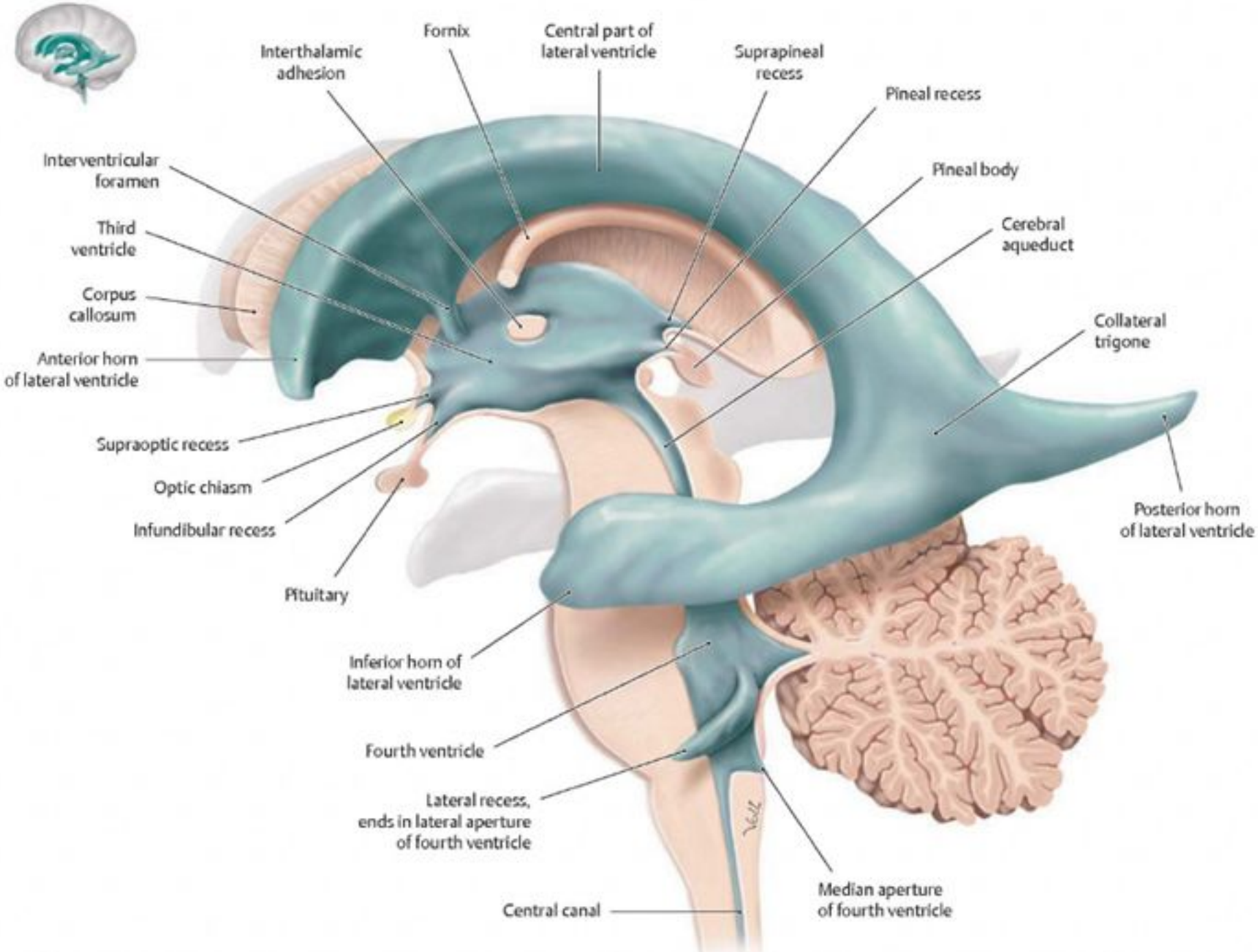
Fornix
Central part of lateral ventricle
Interthalamic adhesion
Suprapineal recess
Pineal recess
Interventricular foramen
Pineal body
Third ventricle
Cerebral aqueduct
Corpus callosum
Collateral trigone
Anterior horn of lateral ventricle
Supraoptic recess
Optic chiasm
Infundibular recess
Posterior horn of lateral ventricle
Pituitary
Inferior horn of lateral ventricle
Fourth ventricle
Lateral recess, ends in lateral aperture of fourth ventricle
Median aperture of fourth ventricle
Central canal

Патофизиология

- Сосудистые сплетения секретируют ЦСЖ со скоростью 0,20--¯0,35 мл/мин
- Объем боковых и третьего желудочков взрослого –20 мл
- Общий объем ЦСЖ – 120 мл

Гидроцефалия

Гидроцефалия (от др.-греч.ὕδωρ — вода и κεφαλή — голова), водянка головного мозга — заболевание, характеризующееся избыточным скоплением цереброспинальной жидкости в желудочковой системеголовного мозга в результате затруднения еѐ перемещения от места секреции (желудочки головного мозга) к месту абсорбции в кровеносную систему (субарахноидальное пространство) — окклюзионная гидроцефалия, либо в результате нарушения абсорбции — арезорбтивная гидроцефалия. Также встречается гиперсекреторная гидроцефалия, обусловленная избыточной продукцией ликвора.

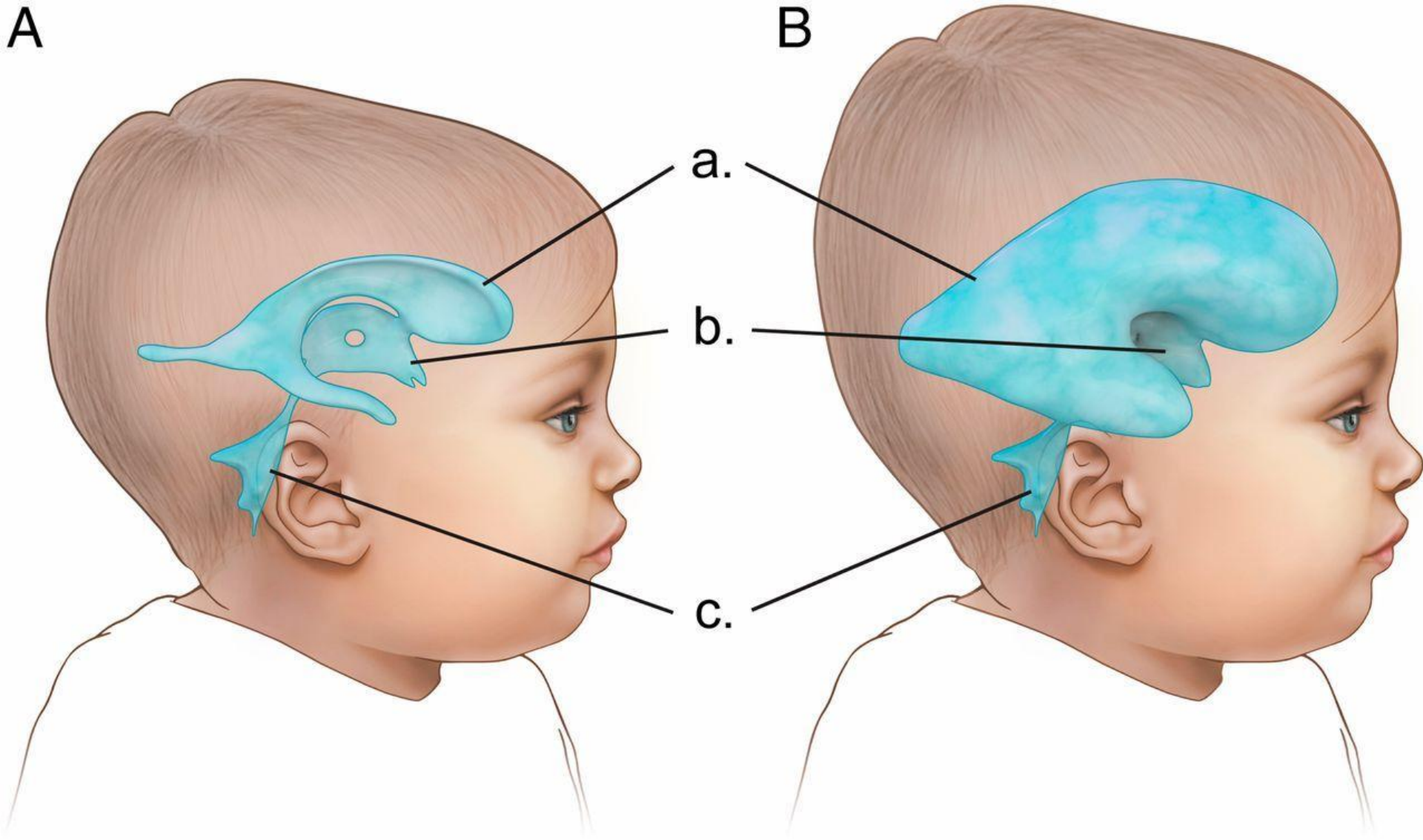
A
B
a.
b.
c.

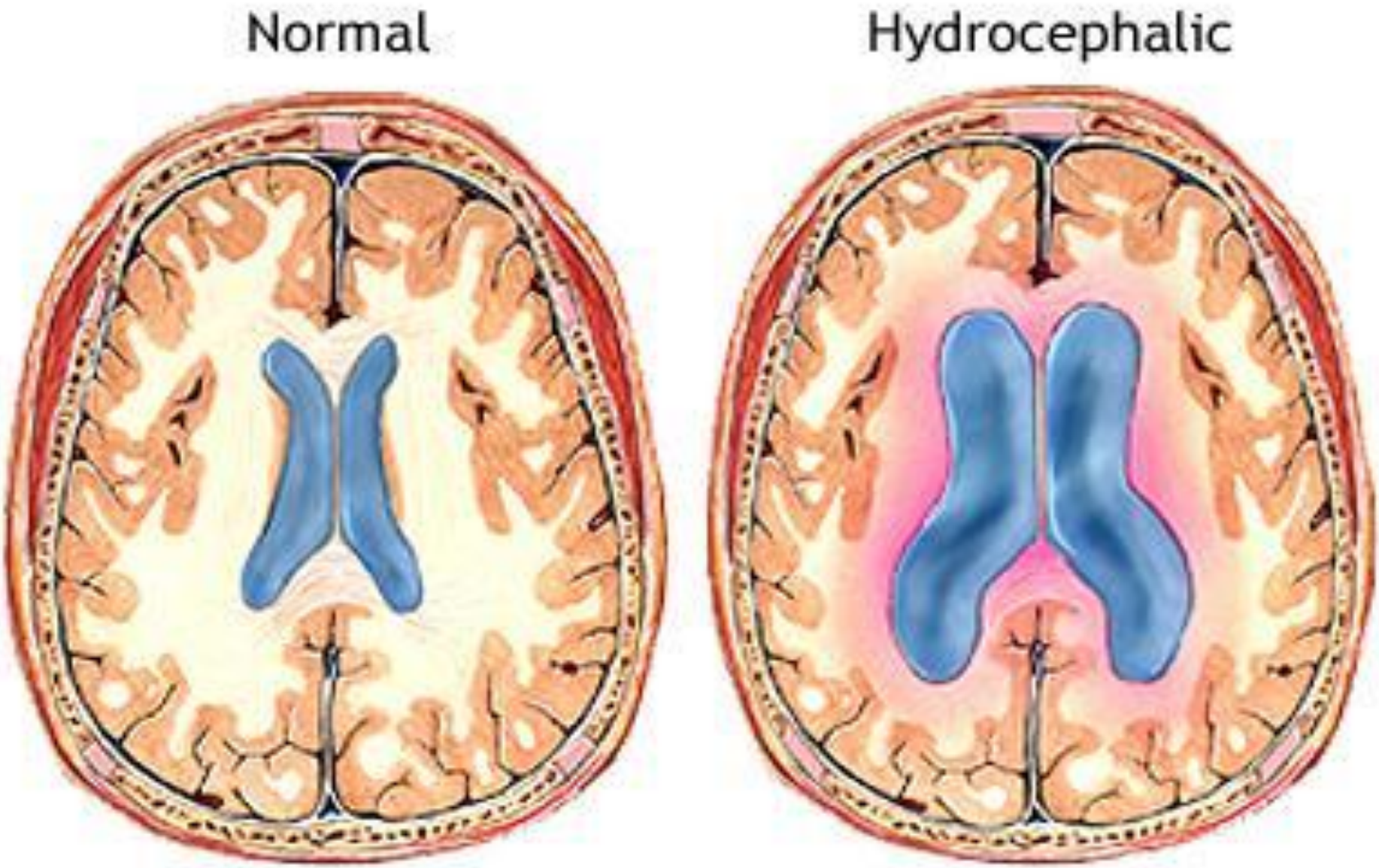

A.D.A.M.

Клиническая классификация

- По наличию сообщения между полостями желудочков мозга и субарахноидальным пространством:

  Сообщающаяся гидроцефалия. Данная форма болезни предполагает свободное сообщение ликвороносных пространств – развитие патологии связано с нарушением нормального соотношения процессов резорбции и продукции ликвора.

✔ Арезорбтивная

✔ Гиперпродукционная

✔ смешанная форма болезни, при которой процессы продукции ликвора преобладают над процессами его резорбции.

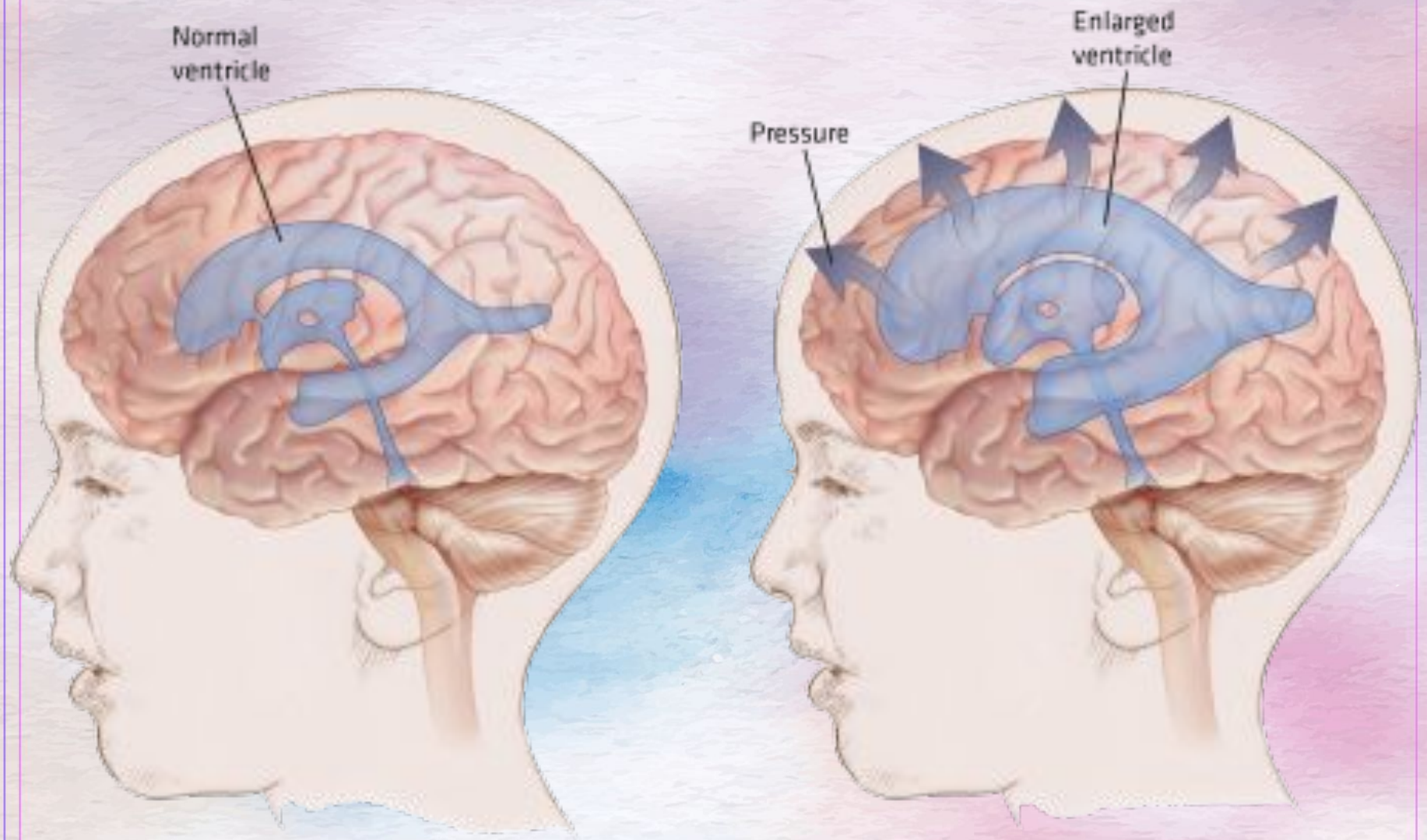
Normal
ventricle
Pressure
Enlarged
ventricle

Сообщающаяся (открытая) гидроцефалия

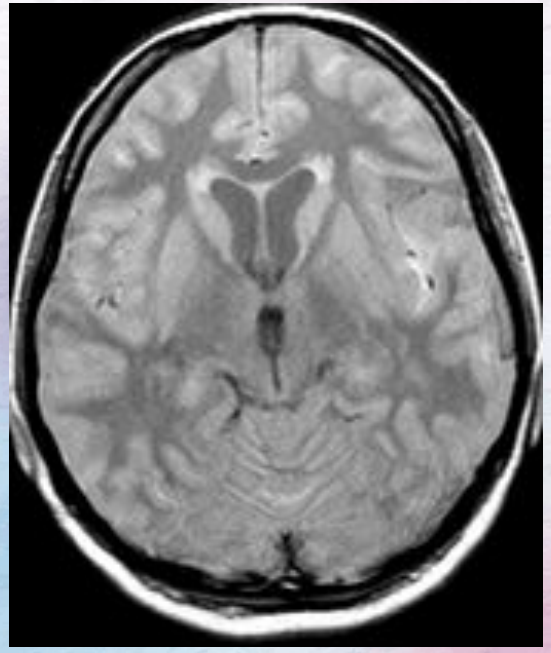
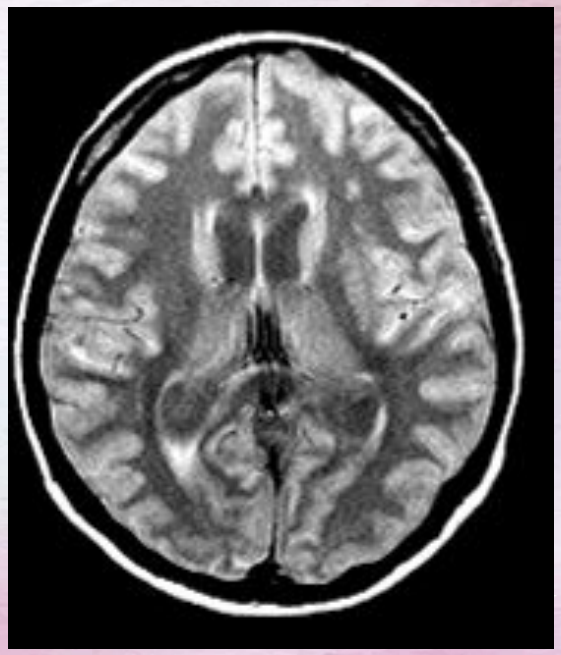

Открытая арезорбтивная гидроцефалия при субарахноидальном кровоизлиянии (разрыв аневризмы левой средней мозговой артерии)

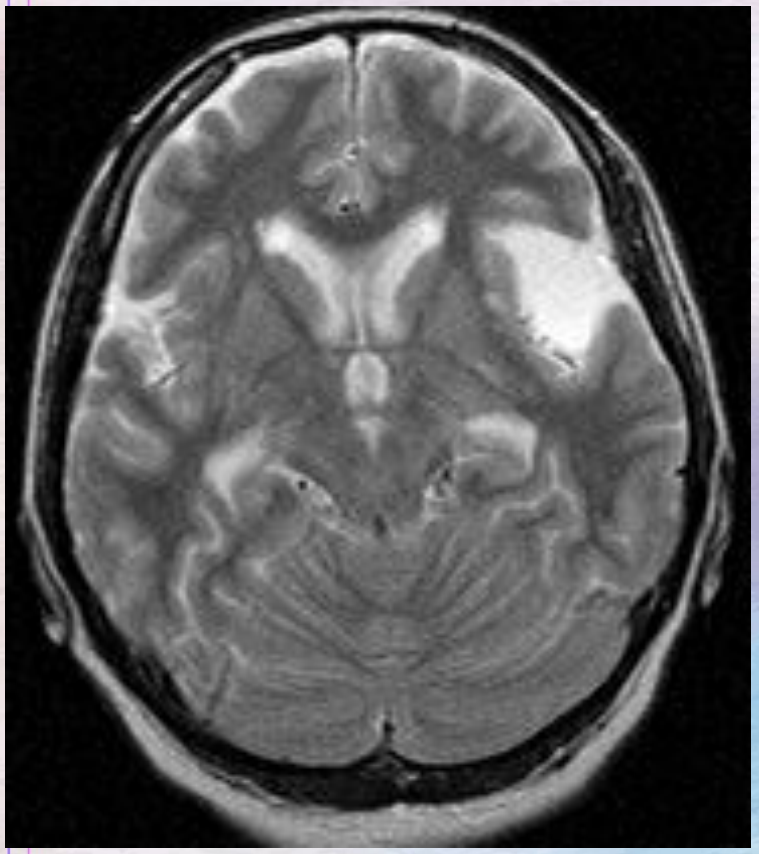

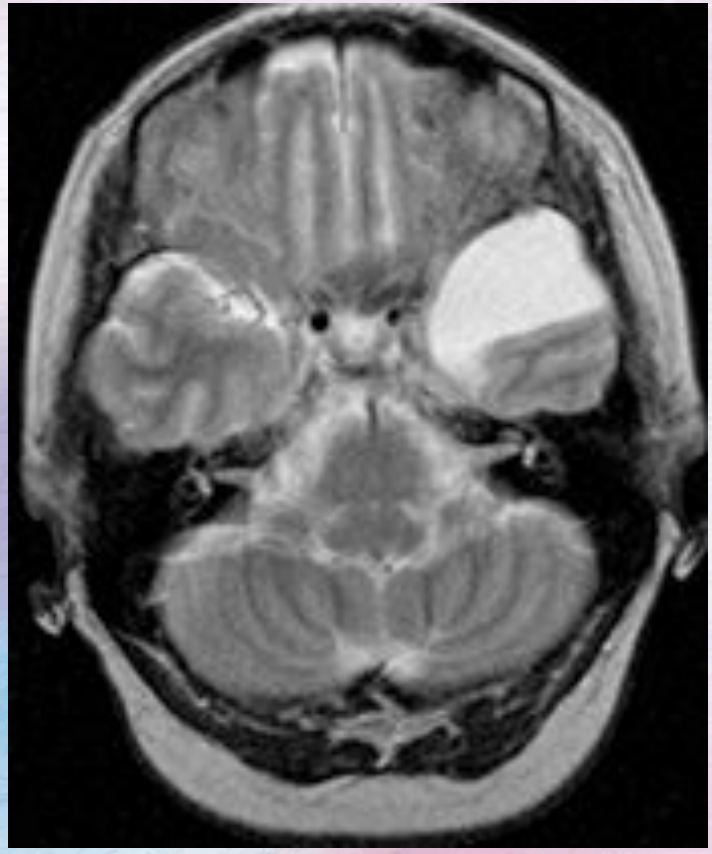

врожденная арахноидальная киста средней черепной ямы (продолжение предыдущего слайда).

Признаки сохраненного, и даже ускоренного ликворотока в ≪узких≫ местах желудочковой системы (сильвиев водопровод и отверстиеМажанди), выпадение сигнала на Т2--‑взвешенных изображениях

Закрытая гидроцефалия (оклюзионная). Болезнь развивается в результате разобщения ликвороносных путей на различных уровнях. В случае если окклюзия имеет место на уровне межжелудочкового отверстия, наблюдается расширение одного бокового желудочка. Окклюзия на уровне III желудочка приводит к расширению обоих боковых желудочков, а окклюзия на уровне IV желудочка и водопровода мозга (тривентикулярная форма) вызывает расширение боковых и III желудочка. Если же окклюзия имеет место на уровне большой затылочной цистерны, происходит расширение всей желудочковой системы мозга;

Hydrocephaly

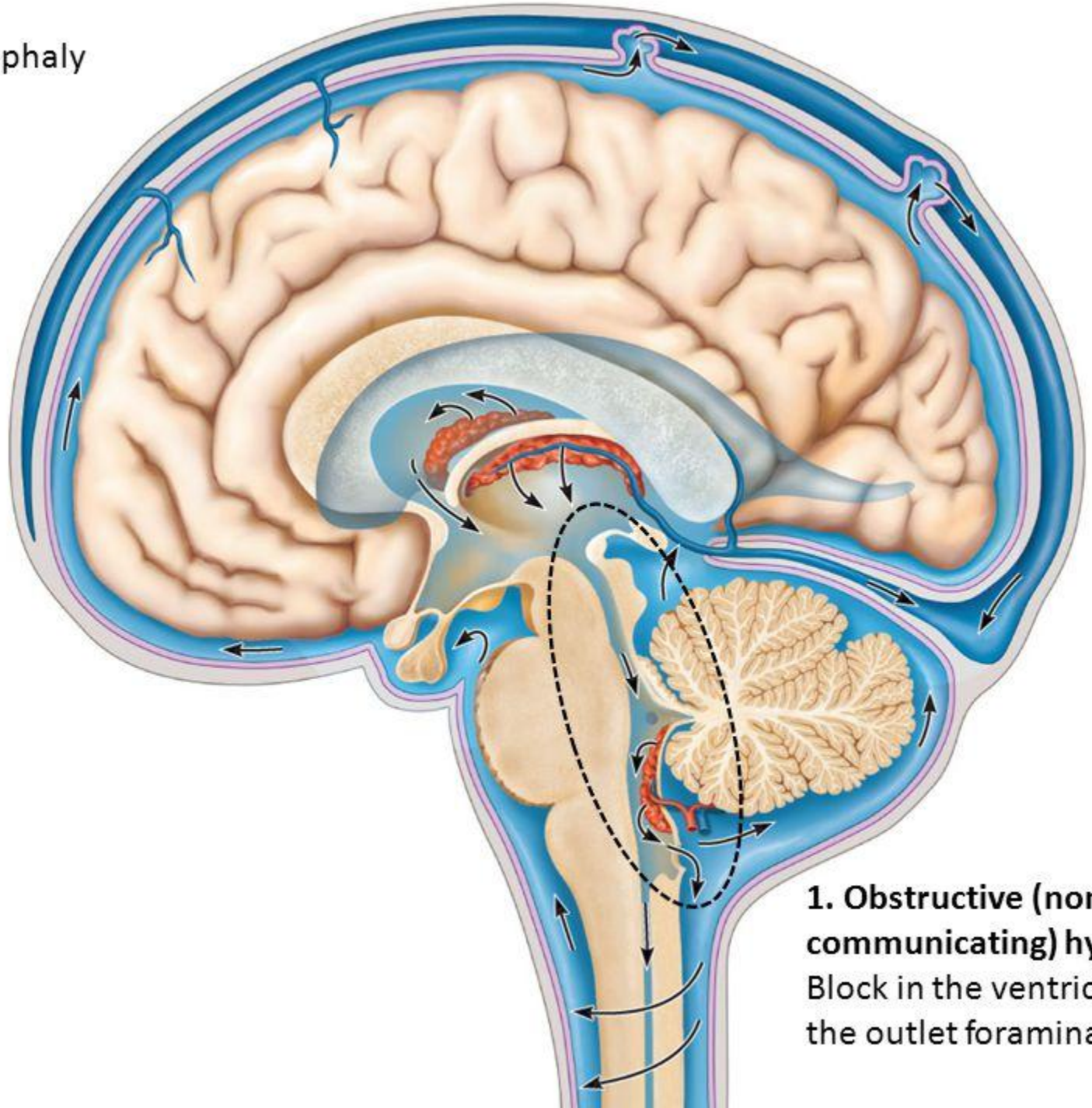

1. Obstructive (non-communicating) hydrocephalus.
Block in the ventricular system or the outlet foramina.

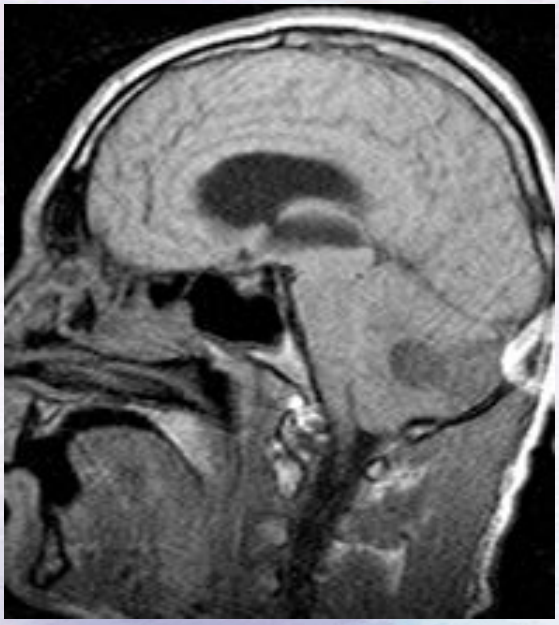

Эпидуральный абсцесс затылочной области справа с формированием абсцесса
В правом полушарии мозжечка,
Окклюзионная тривентрикулярная декомпенсированная гидроцефалия.
Тромбоз правых поперечного и сигмовидного синусов.

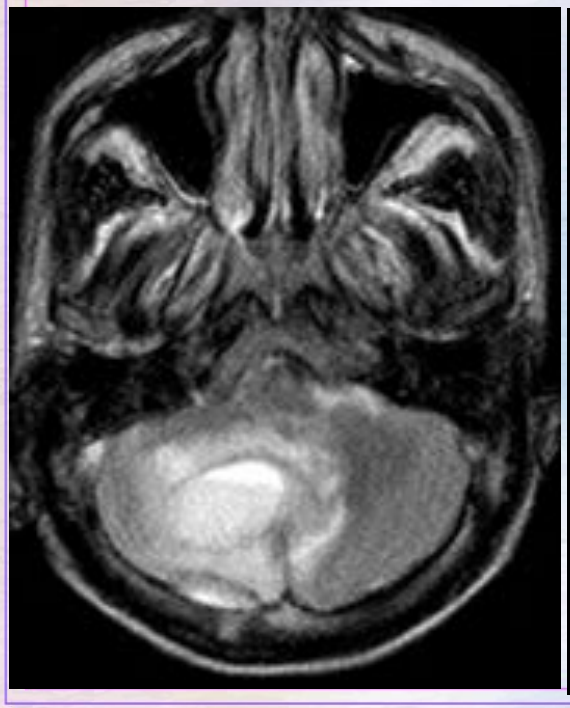

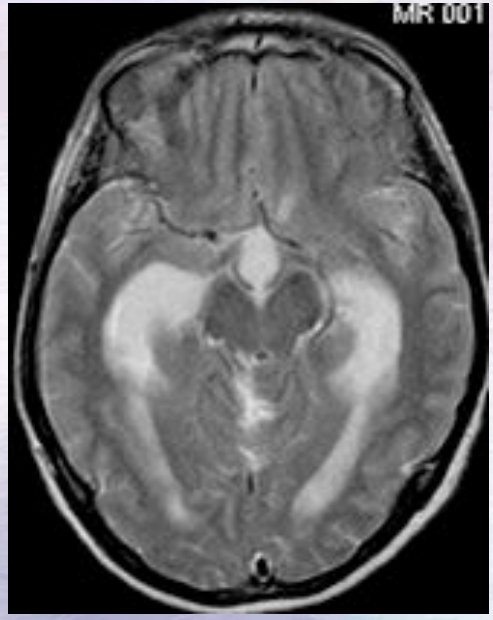

Метастаз меланомыв мозжечок, окклюзионная тетравентрикулярная гидроцефалия. Обращает на себя внимание гиперсигнал на Т1--- взвешенном изображении

Гидроцефалия exvacua. Является следствием уменьшения объѐма мозговой паренхимы, наступившего в результате атрофии, при патологических состояниях ЦНС, которые сопровождаются атрофическими изменениями (болезнь Альцгеймера, болезнь Крейтцфельдта-Якоба), или при старении организма (физиологическая норма). Данная форма гидроцефалии не является истинной, поскольку она обусловлена не нарушениями ликвородинамики, а является следствием заполнения спинномозговой жидкостью «свободных» пространств внутри черепа

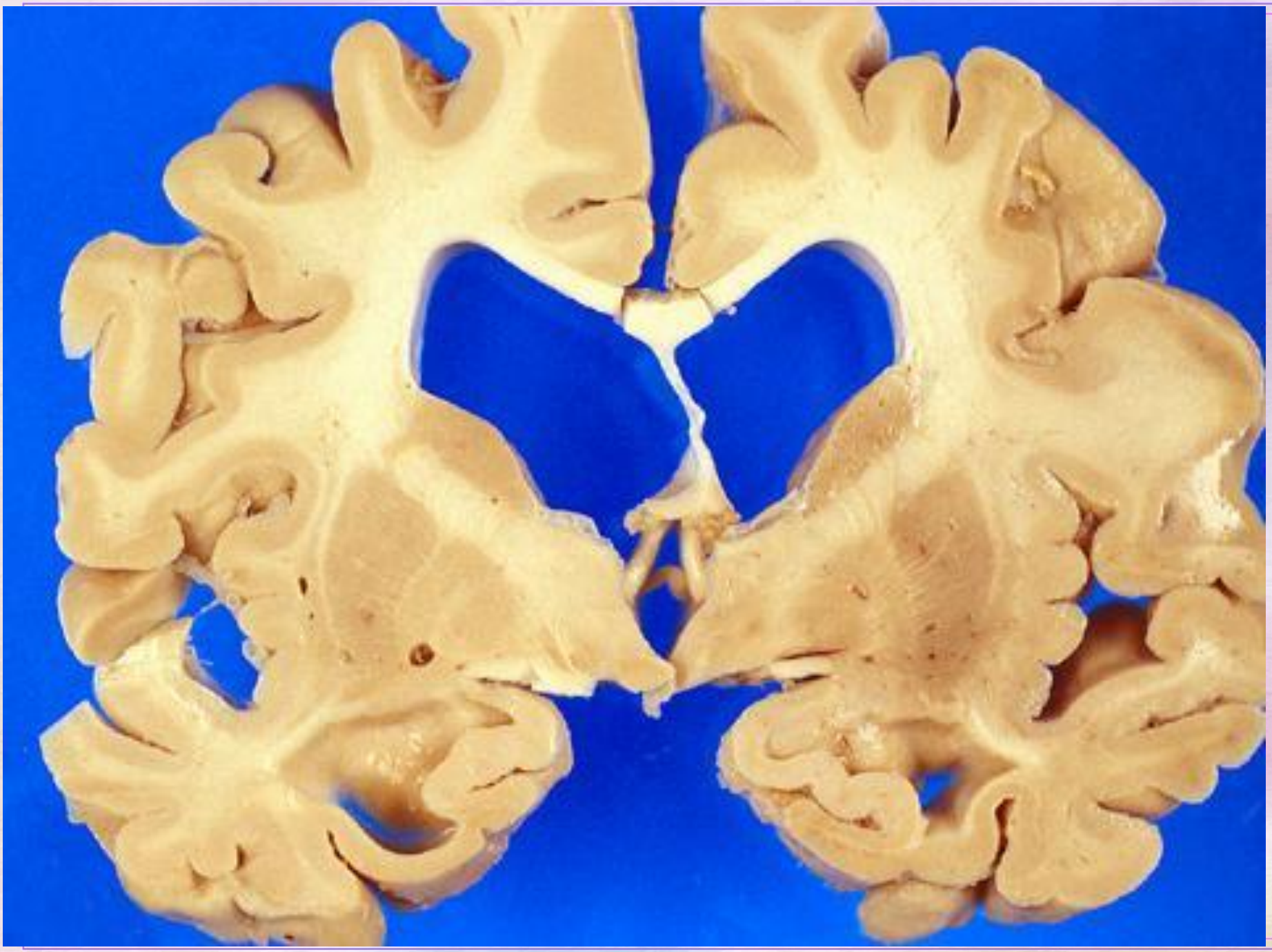

- По преимущественному накоплению ликвора:

✔ Внутренняя (желудочковая) гидроцефалия — гидроцефалия, характеризующаяся скоплением ликвора преимущественно в желудочках головного мозга

✔ Наружная гидроцефалия — гидроцефалия со скоплением ликвора преимущественно в субарахноидальном пространстве

✔ Общая гидроцефалия — гидроцефалия со скоплением ликвора как в желудочках, так и в субарахноидальном пространстве.

- По типу ликворного давления:

✔ Гипертензивная;

✔ Нормотензивная;

✔ Гипотензивная.

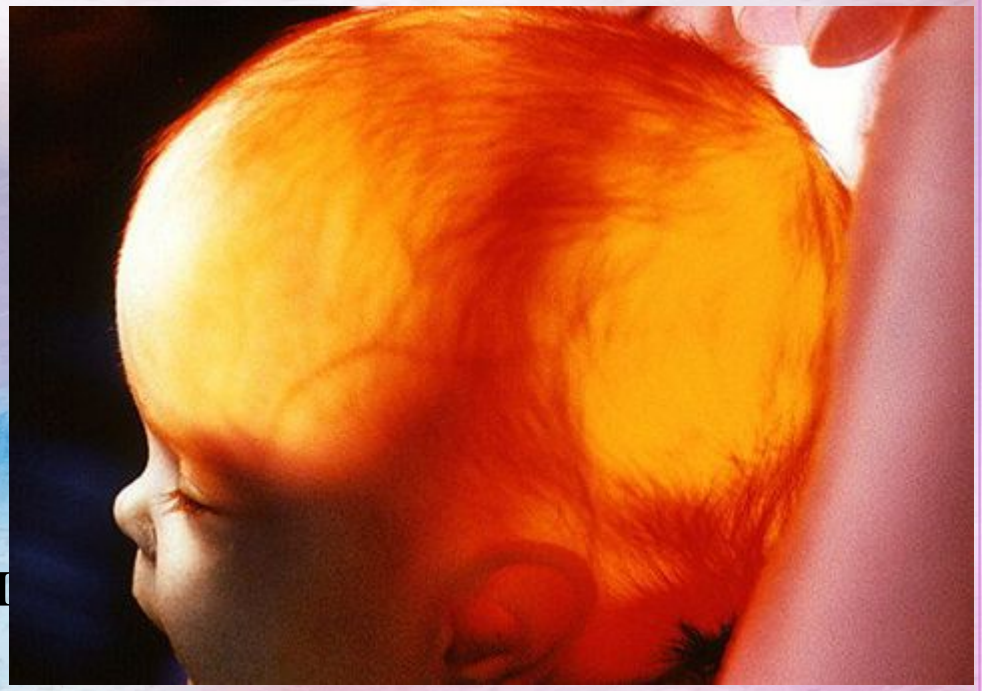

- По стадии течения:

✔ Прогрессирующая

✔ Субкомпенсированная

✔ Компенсированная

Нормотензивная гидроцефалия

- Редко встречается до 60 лет
- Имеется расширение желудочков в отсутствие повышения давления ликвора при люмбальной пункции и отсутствие отека диска зрительного нерва
- При суточном мониторинге выявляются эпизоды повышения ликворного давления
- Клиника – триада Хакима-Адамса

- Острая – развивается в течение дней
- Подострая – в течение недель
- Хроническая – в течение месяцев и лет

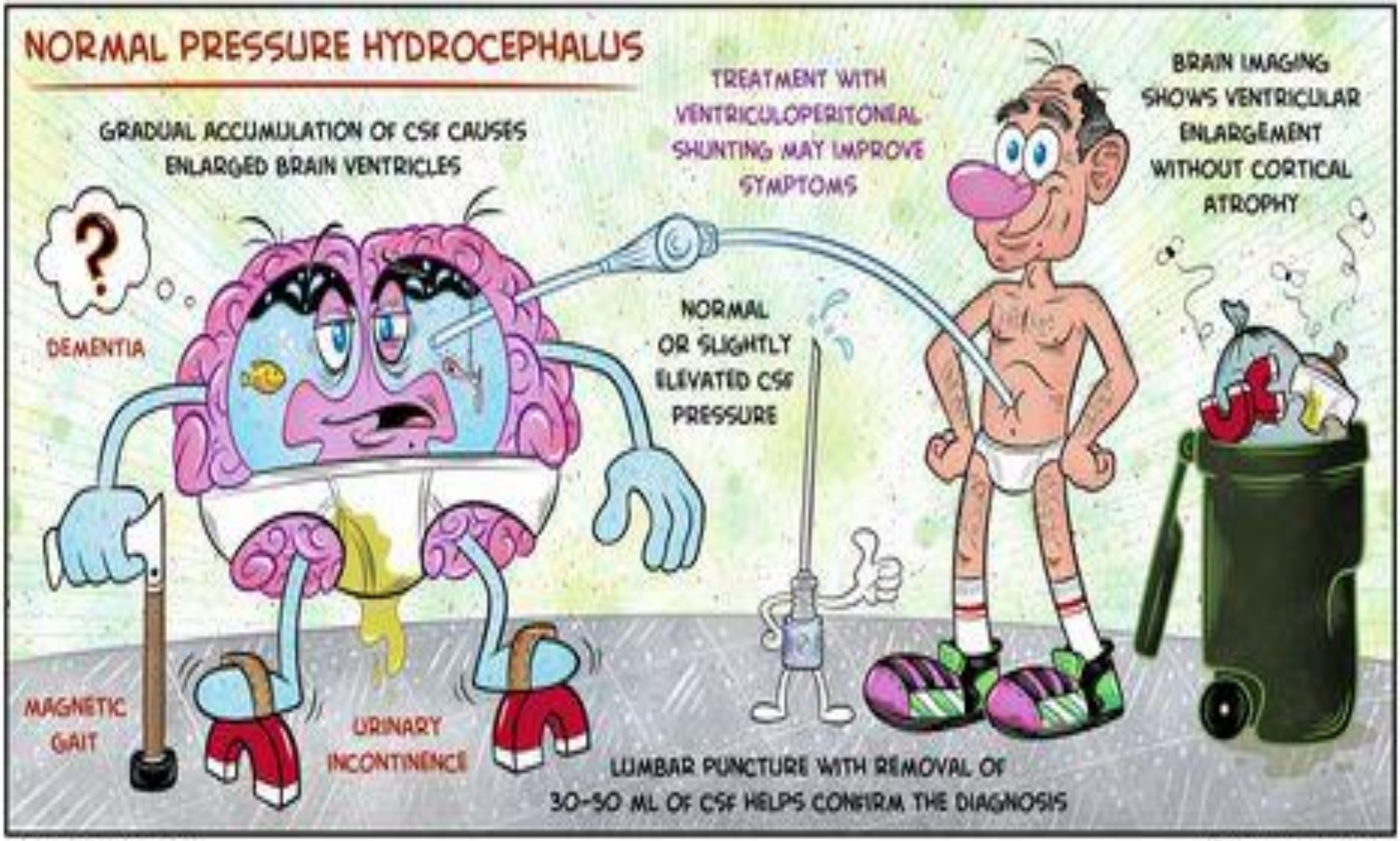
NORMAL PRESSURE HYDROCEPHALUS
GRADUAL ACCUMULATION OF CSF CAUSES ENLARGED BRAIN VENTRICLES
TREATMENT WITH VENTRICULOPERITONEAL SHUNTING MAY IMPROVE SYMPTOMS
BRAIN IMAGING SHOWS VENTRICULAR ENLARGEMENT WITHOUT CORTICAL ATROPHY
?
DEMENTIA
NORMAL OR SLIGHTLY ELEVATED CSF PRESSURE
MAGNETIC GAIT
URINARY INCONTINENCE
LUMBAR PUNCTURE WITH REMOVAL OF 30-50 ML OF CSF HELPS CONFIRM THE DIAGNOSIS
WWW.MEDCOMIC.COM
© 2016 JORGE MUNIZ

Соответственно анатомии ликворных путей существует следующая классификация:

- ✔ Окклюзия одного или обоих отверстий Монро;
- ✔ Блокада полости 3-го желудочка;
- ✔ Стеноз или окклюзия сильвиева водопровода;
- ✔ Окклюзия (или нераскрытие) отверстий 4-го желудочка;
- ✔ Нарушение проходимости субарахноидальных пространств.

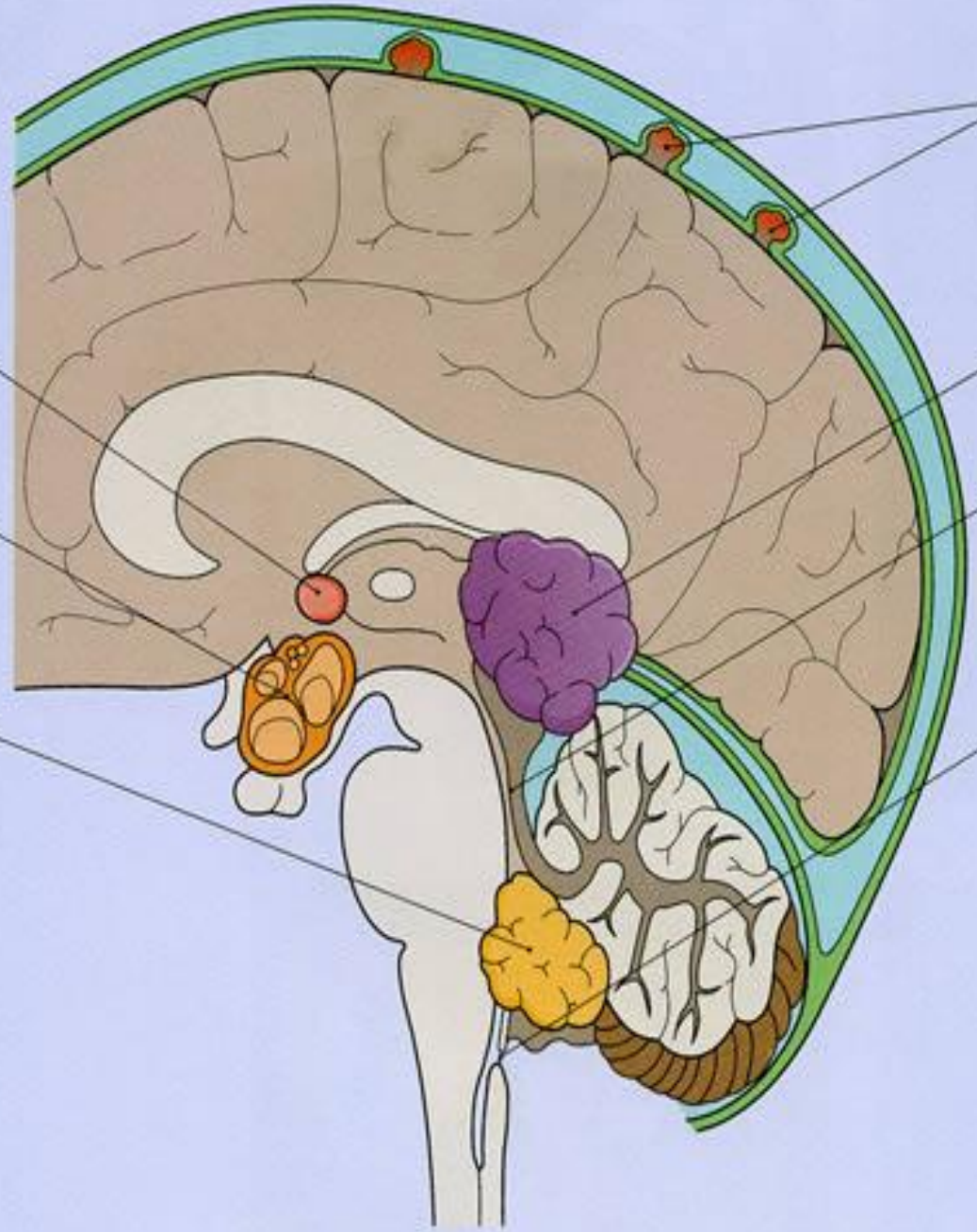
Absorptive obstruction
Arachnoiditis
(Posthemorrhagic)
Postmenigitic
Venous thrombosis
Foramen of Monro
Gliosis
Colloid cysts
Pineal region
Tumors
Third ventricle
Chiasmal gliomas
Craniopharyngiomas
Arachnoid cysts
Cerebral aqueduct
Aqueductal stenosis
Aqueductal forking
Subependymal gliosis
Periaqueductal gliomas
Fourth ventricle
Medulloblastomas
Ependymomas
Astrocytomas
Dandy–Walker cysts
Basilar obstruction
Arachnoiditis
Chiari malformations

С учетом полученного нейроизображения:

- ✔ моновентрикулярная;
- ✔ бивентрикулярная;
- ✔ тривентрикулярная;

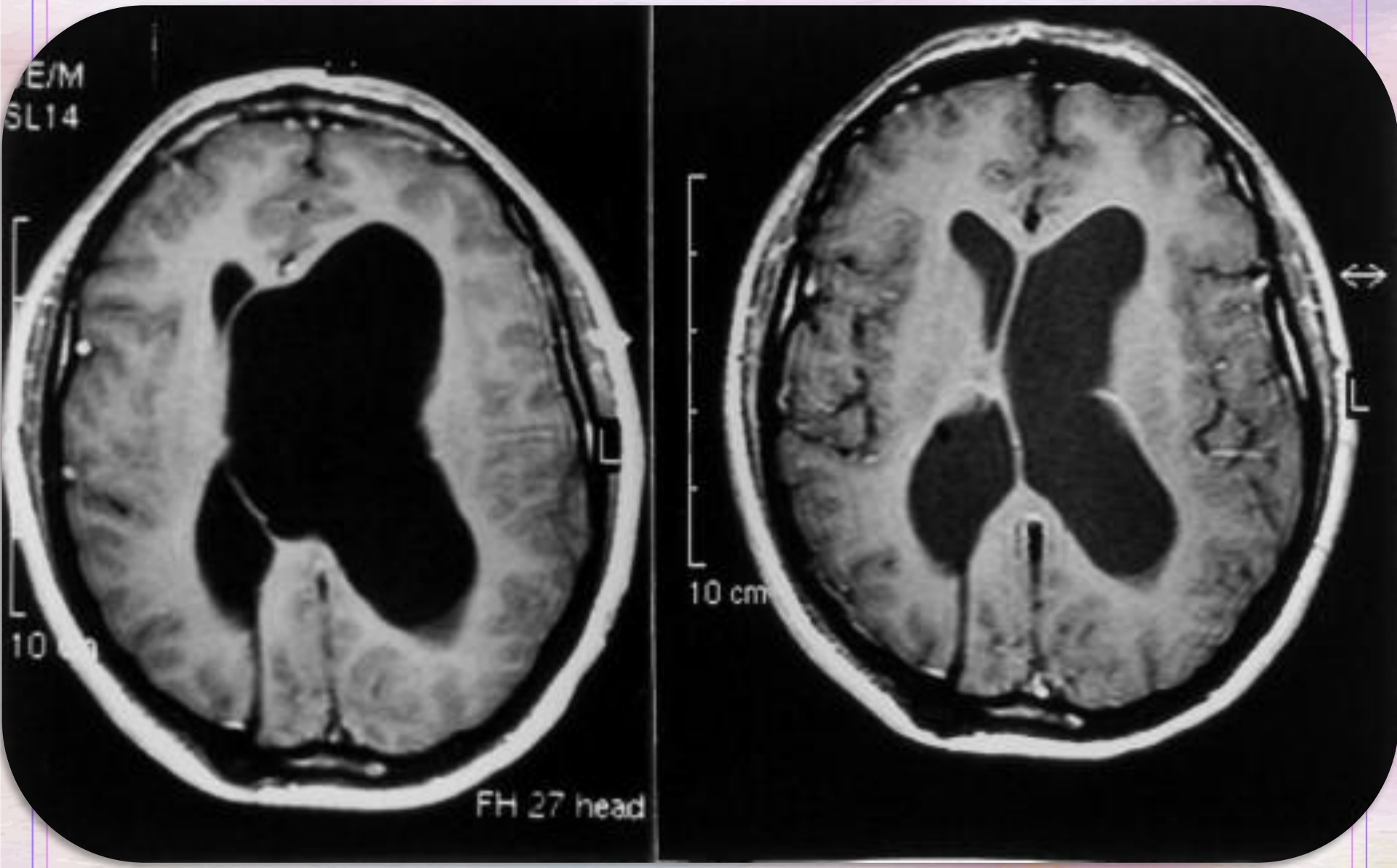
E/M
SL14
10
FH 27 head
10 cm
L
L

Жалобы:

- прогрессирующее увеличение размеров головы;
- беспокойство, частые срыгивания (у младенцев);
- отставание в психофизическом развитии;
- головные боли; тошнота, рвота, головокружение;
- снижение памяти;
- нарушение контроля мочеиспускания;
- снижение зрения;
- судороги;
- глазодвигательные расстройства.
- слабость в нижних конечностях

Анамнез:

- перенесѐнные матерью во время беременности инфекционные заболевания (цитомегаловирусная инфекция);
- ЧМТ;
- менингиты, менингоэнцефалиты;
- опухоли головного мозга;
- ранее перенесенные острые нарушения мозгового кровообращения

Причины у детей

- Врожденные мальформации
- Аномалия Денди-Уокера
- Аномалия Киари 1 и 2
- Агенезия отверстия Монро
- Врожденный токсоплазмоз
- Синдром Бикерса-Адамса (стеноз сильвиева водопровода)
- Опухоль
- Кровоизлияние
- Инфекция
- Повышение венозного давления
- Гипервитаминоз А (ятрогения) – повышение секреции ЦСЖ

Физикальное обследование:

- патологически большая голова,
- тонкая кожа,
- парез взора вверх – «симптом заходящего солнца»
- просвечивание костей черепа,
- выбухание вен скальпа
- расхождение швов черепа
- выбухание родничка.

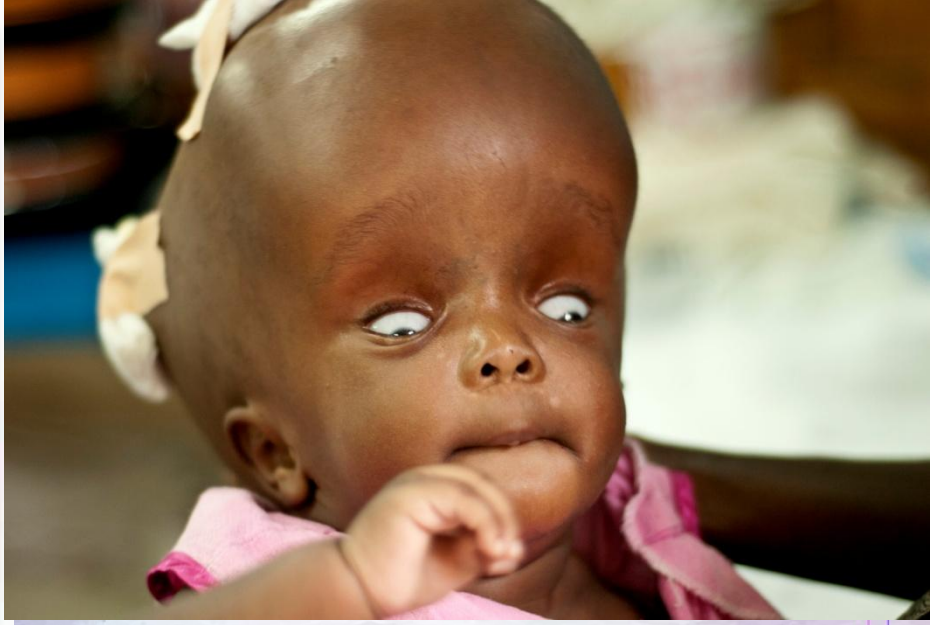

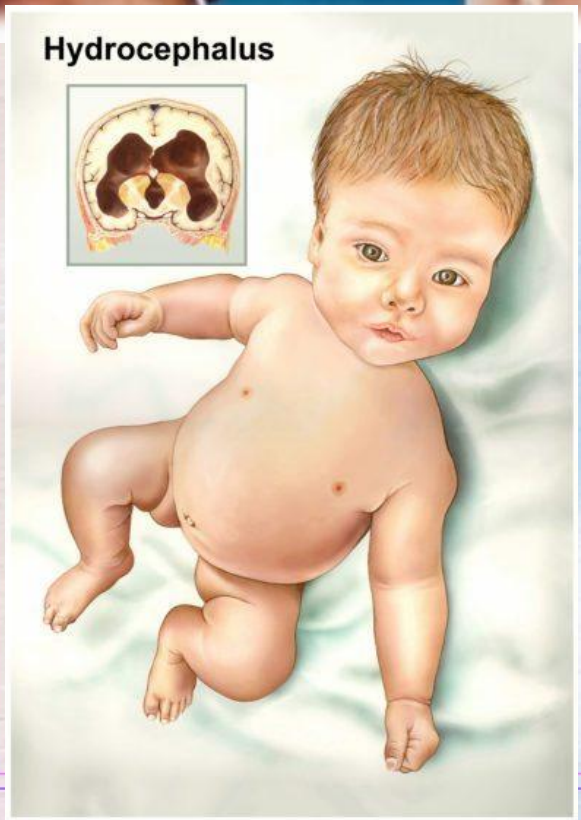
Hydrocephalus

Symptoms

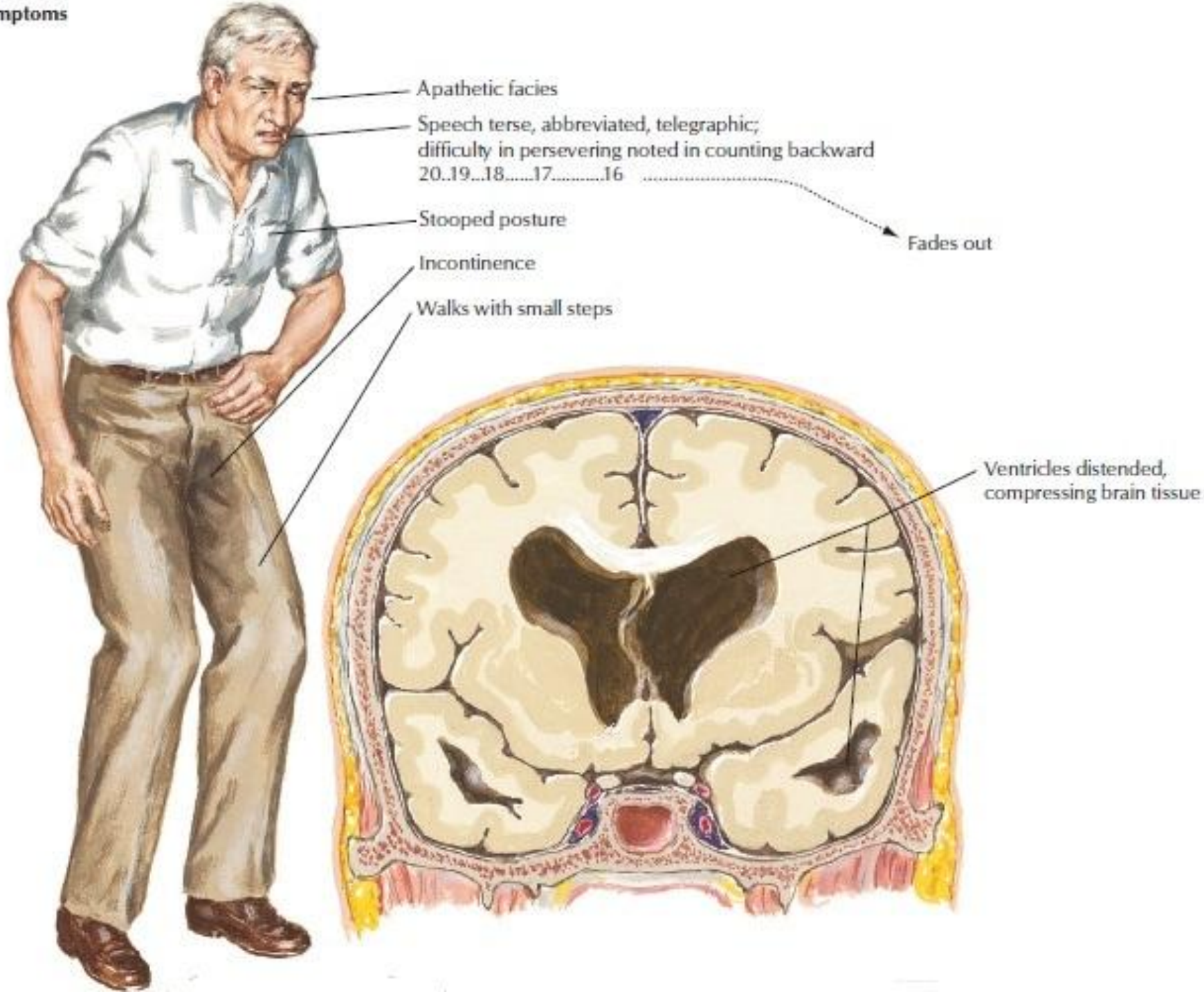
Apathetic facies
Speech terse, abbreviated, telegraphic;
difficulty in persevering noted in counting backward
20..19...18.....17.....16
Fades out
Stooped posture
Incontinence
Walks with small steps
Ventricles distended,
compressing brain tissue

- Когнитивные расстройства
- Головные боли гипертензионного характера
- Боли в шее
- Тошнота
- Рвота (более часто бывает по утрам)
- Нарушения зрения (эпизоды потемнения в глазах)
- Двоение в глазах
- Нарушения ходьбы – шаткость походки
- Сонливость
- Нарушение функции тазовых органов

Диагностика

1. Изучении анамнеза
2. Клиники
3. Лабораторных и инструментальных методах обследования.
4. Нейросонография, транскраниальная ультрасонография (ТУС);
5. Краниографические исследования;
6. Определение внутричерепного давления (ВЧД);
7. Офтальмоскопия;
8. Радионуклидная цистернография;
9. Инфузионно-дренажные тесты;
10. Компьютерная томография (КТ);
11. Магнитно-резонансная томография (МРТ);

Инструментальные исследования:

- ❖ УЗИ головного мозга – выявляет степень расширения желудочков мозга и внутрижелудочковые кровоизлияния.
- ❖ КТ: признаки гидроцефалии:
- ✔ расширение боковых желудочков и III-го желудочка
- ✔ перивентрикулярное мозговое вещество: имеется понижение плотности на КТ
- ✔ % – норма – пограничное значение >50% – признак ГЦФубрали
- ❖ МРТ: признаки гидроцефалии: ширина обоих височных рогов ≥2 мм (при отсутствии гидроцефалии височные рога должны быть чуть видны), а сильвиева и межполушарная щели, а также мозговые извилины не видны, илиширина обоих височных рогов ≥2 мм и отношение максимальной ширины передних рогов к расстоянию между внутренними костными пластинками на этом уровне >0,5.

Нейросонография

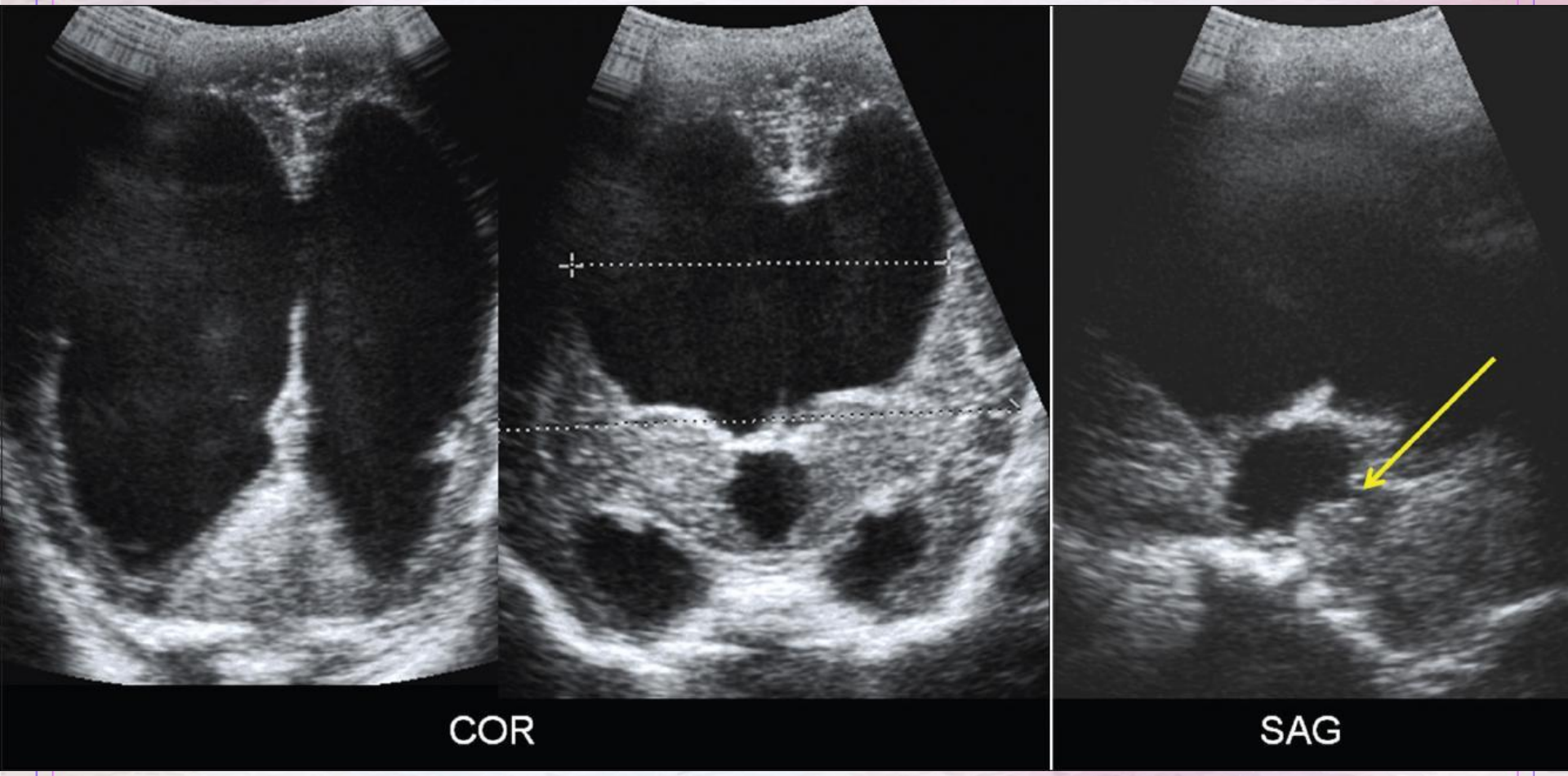

Voluson
E8
Kongaika, Meilani
082972 GA=18w1d
4C-D/OB
11.8cm / 1.1 / 59Hz
MI 1.2
TIs 0.3
FETAL DIAGN INST OF THE PAC 2
07/23/2008 01:40:08 PM
2+3.Trim.
Har-low
Pwr 100
Gn -4
C6 / M5*
E3
SRI II 2 / CRI 2

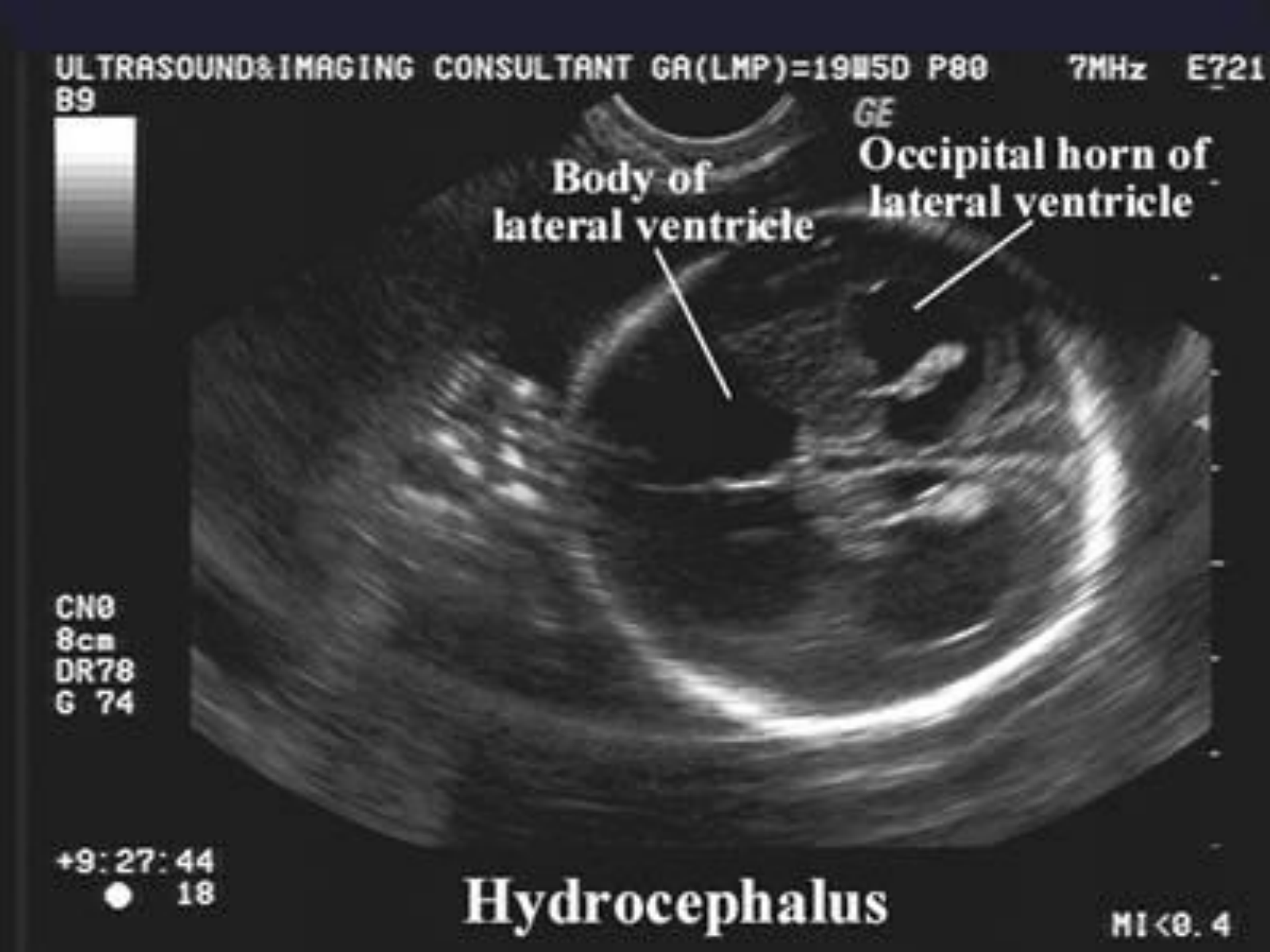
ULTRASOUND&IMAGING CONSULTANT GA(LMP)=19W5D P80
7MHz
E721
B9
GE
Body of lateral ventricle
Occipital horn of lateral ventricle
CN0
8cm
DR78
G 74
+9:27:44
18
Hydrocephalus
MI<0.4

Симптомы при визуализации

- Расширения лобных и височных рогов боковых желудочков
- Истончение плаща мозга
- Увеличение высоты мозолистого тела,натяжение и разрыв прозрачной перегородки
- Смещение дна третьего желудочка вниз, вплоть до сдавления гипофиза

Компьютерная томография

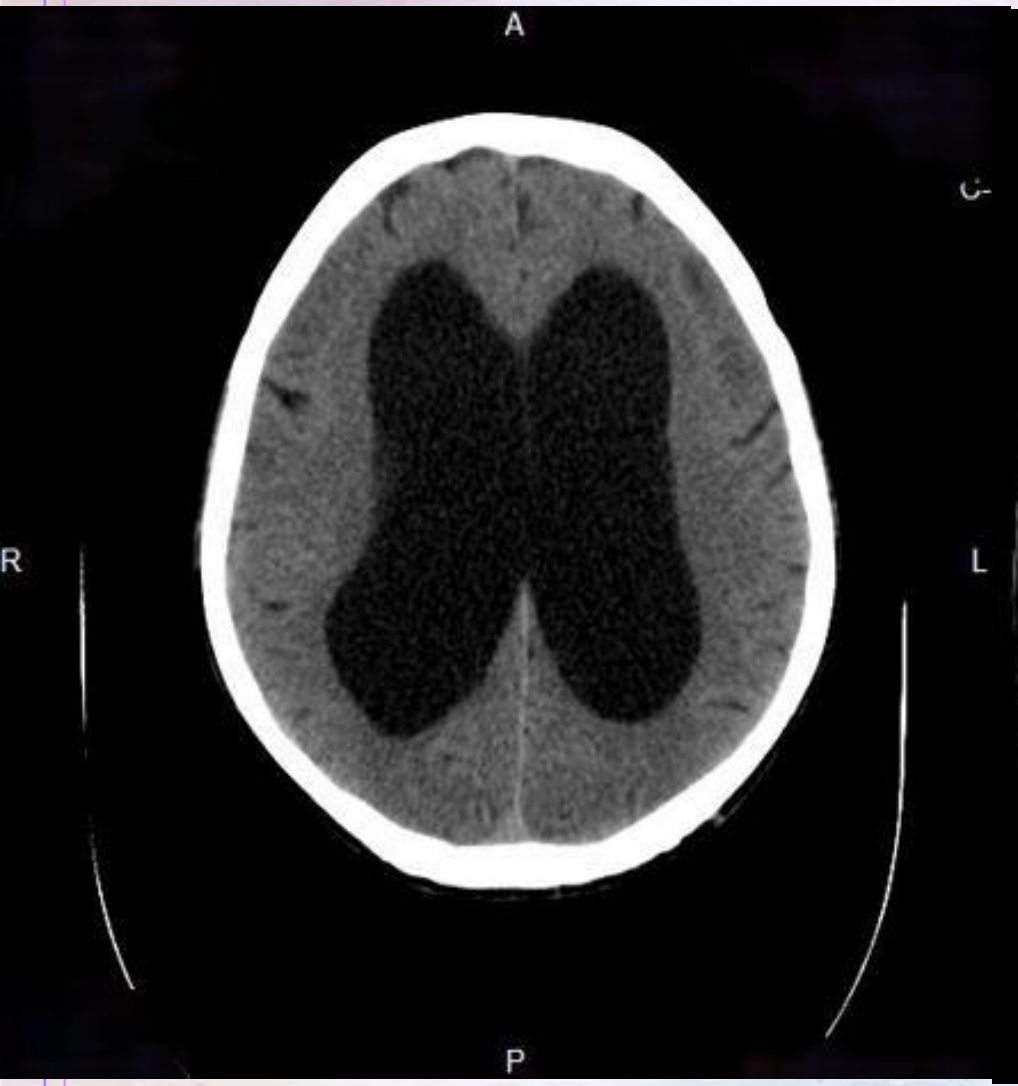

Магнитно-резонансная томография

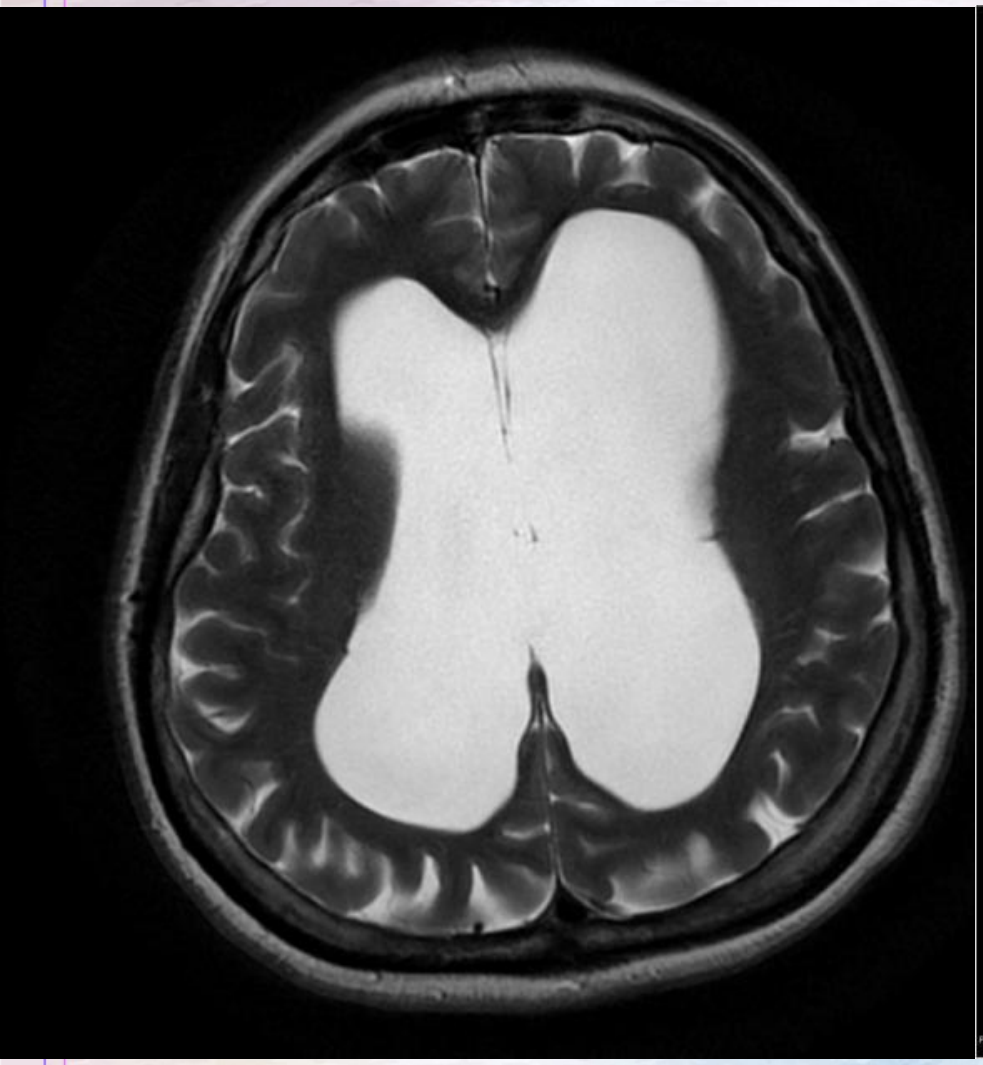

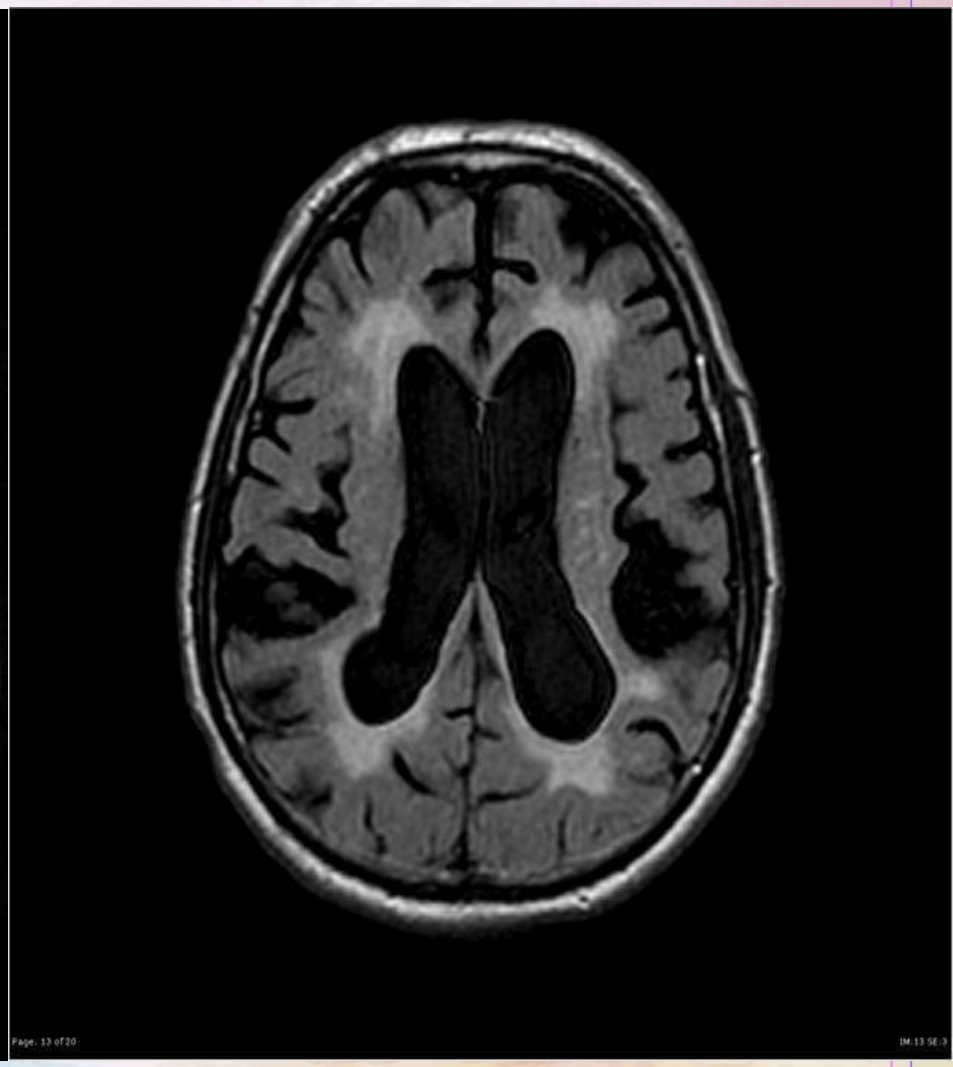

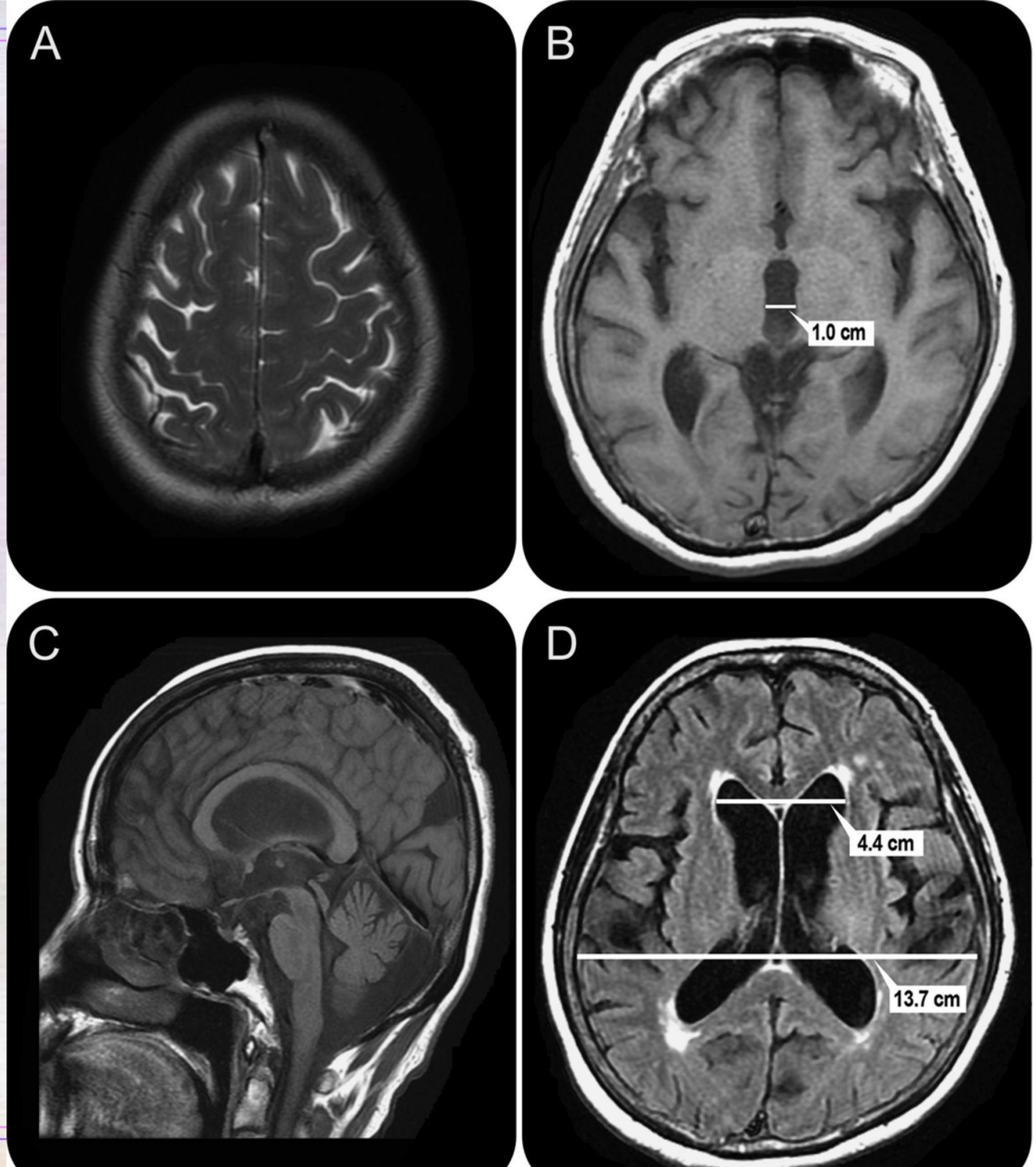
A
B
1.0 cm
C
D
4.4 cm
13.7 cm

Исследование глазного дна

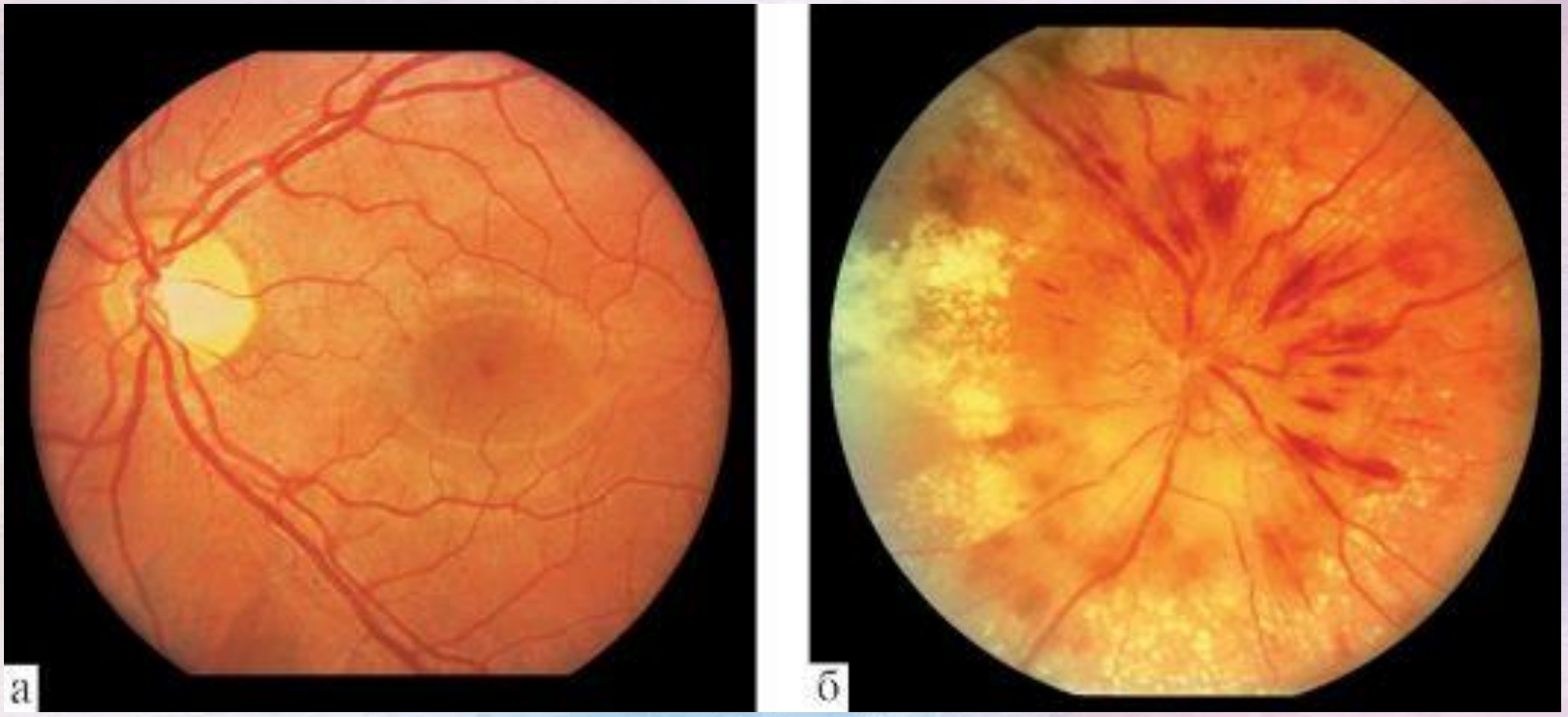

Сосудистая система глаза напрямую связана с сосудистой системой мозга. При повышении внутричерепного давления затрудняется отток крови по венам глазного дна. Это приводит к появлению отека дисков зрительных нервов (застойные диски), мелких кровоизлияний в сетчатку. Наличие застойных дисков зрительных нервов на глазном дне является прямым признаком повышения внутричерепного давления. При длительно существующем отеке дисков развивается снижение зрения, которое приводит в далеко зашедших стадиях к необратимым последствиям, в том числе и к слепоте.

Люмбальная пункция

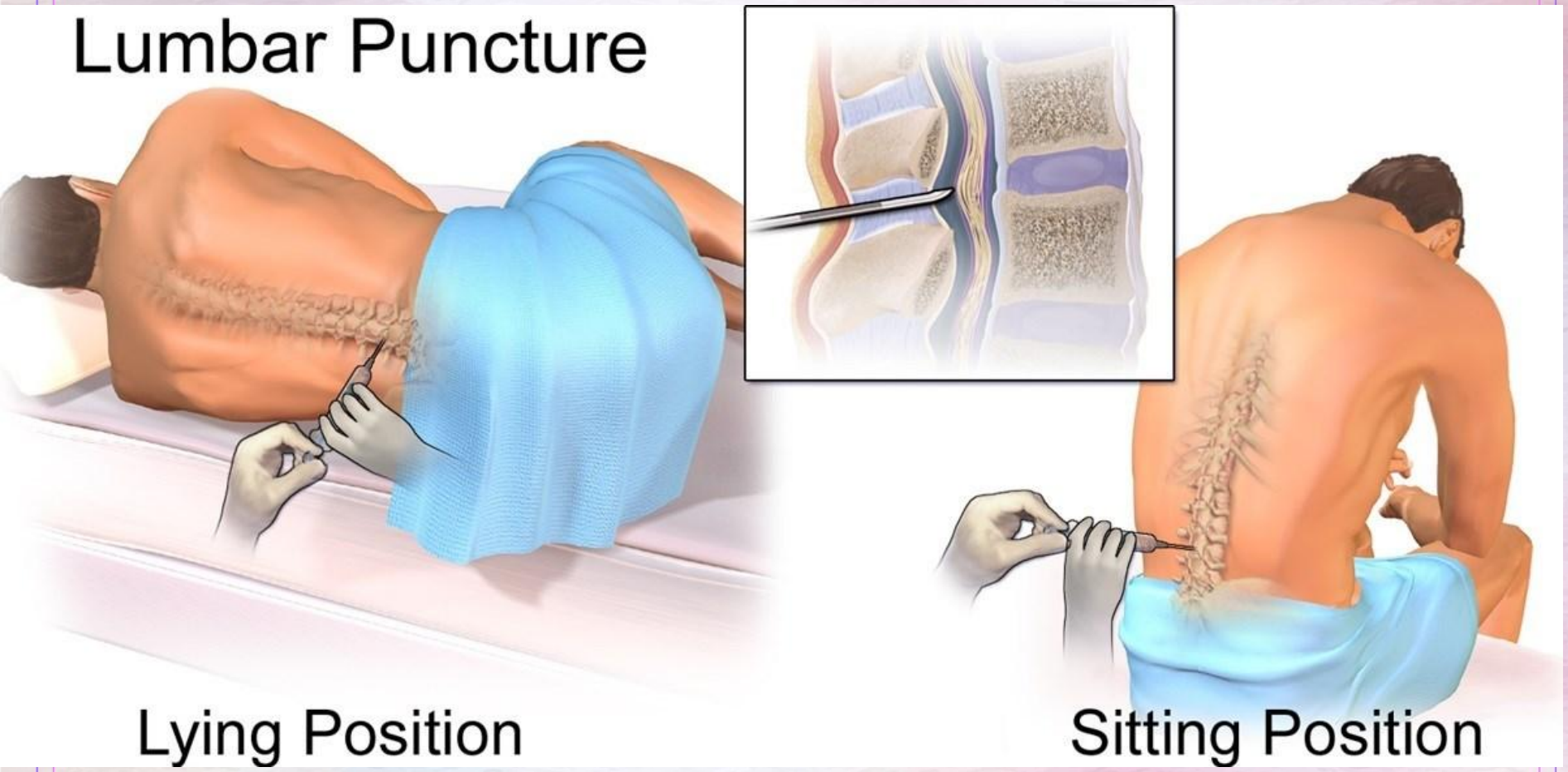

Цели лечения:

Главной целью хирургического лечения у больных с гидроцефалией является снижение внутричерепного давления, уменьшение неврологических нарушений, нормализация когнитивных функций при минимальных осложнениях.

Медикаментозное лечение

- перечень основных лекарственных средств (имеющих 100% вероятность применения) для снижения внутричерепного давления назначают диуретики: ***ацетазоламид по 30-50мг/кг в сутки***
- перечень дополнительных лекарственных средств (менее 100%вероятность применения) ***раствор сульфат магния 25% по 20-40мг /кг внутримышечно***

Хирургическое вмешательство

Главной целью хирургического лечения у больных с гидроцефалией является снижение внутричерепного давления, уменьшение неврологических нарушений, нормализация когнитивных функций при минимальных осложнениях.

Все методы хирургического лечения делятся на операции применяемые при окклюзионной гидроцефалии, при сообщающейся гидроцеафлии (арезорбтивной, гиперсекреторной) и универсальные применяемые при любой форме гидроцефалии.

Методики хирургического лечения:

1. Подкожный вентрикулярный резервуар Ommaya.
2. Вентрикулосубгалеальное дренирование
3. Люмбоперитонеальное шунтирование;
4. Вентрикуловенозное шунтирование;
5. Коагуляция сосудистых сплетений;
6. Вентрикулоперитонеальное шунтирование;
7. Эндоскопическая вентрикулостомия III желудочка
8. Вентрикулоатриальное шунтирование.
9. Эндоскопическая пластика водопровода мозга
10. Эндоскопическая транссептостомия (интервентрикулостомия).
11. Вентрикулоцистерностомия.

В настоящее время известно множество вариантов шунтирования с имплантацией силиконовых клапанных систем, из которых наиболее часто используют вентрикулоперитонеальное.

Все устройства можно разделить на две большие категории:

- шунты первого поколения, которые были разработаны в период 1960—1970-х годов
- шунты второго поколения, существенно более сложные и направленные на преодоления феномена гипердренирования.

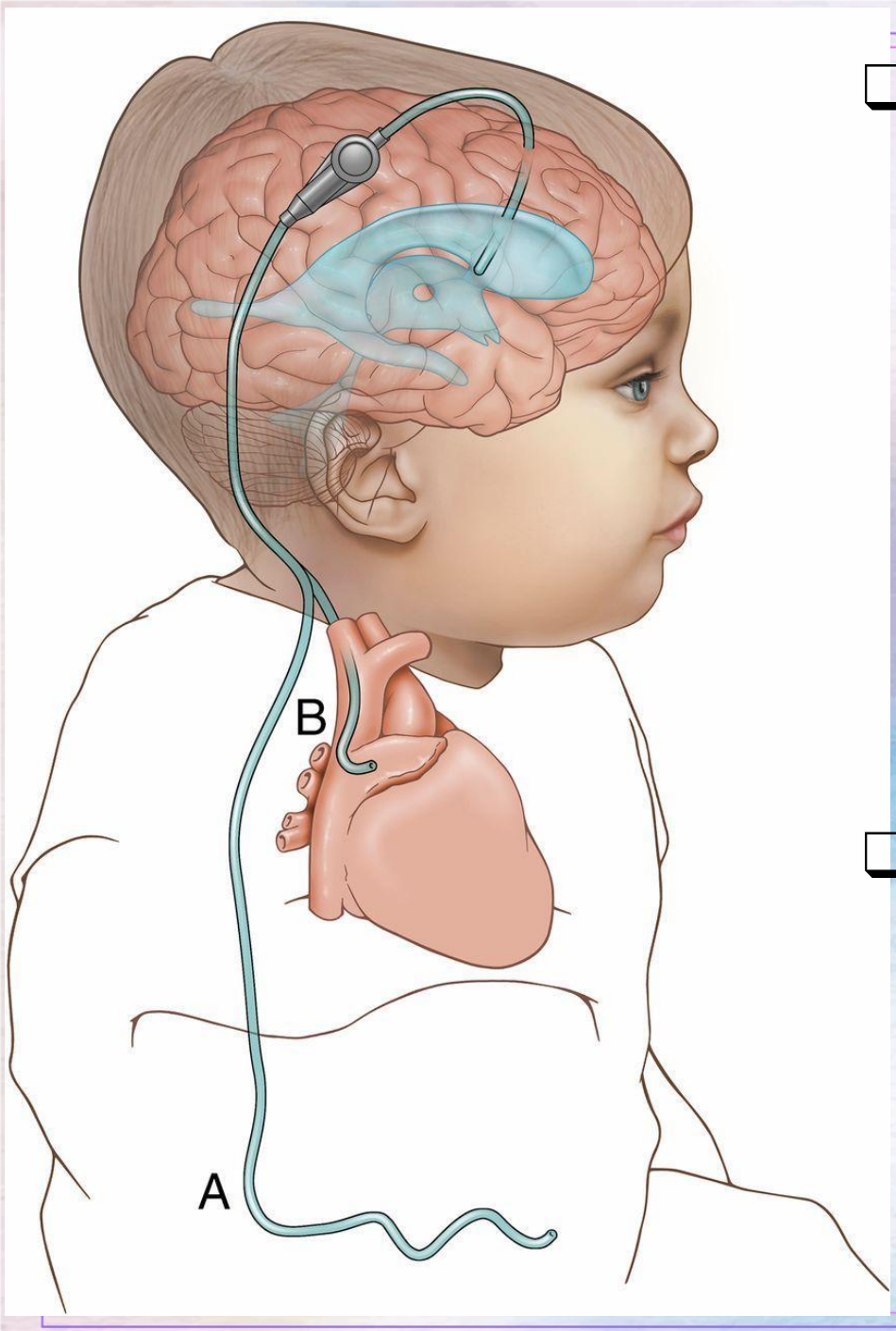

- Наиболее распространенной операцией является вентрикуло-перитонеальное шунтирование (ВПШ). Посистеме силиконовых катетеров ликвор избокового желудочка головного мозга оттекает в брюшную полость, где всасывается между петлями кишечника.
- Вентрикуло-атриальное шунтирование – вид операции, когда ликвор отводится в правое предсердие

Вентрикулоперитонеальное шунтирование

Для установки вентрикулоперитонеального шунта наносятся несколько небольших разрезов кожи. Одинразрез делается на скальпе (коже волосистой части головы).

Через этот разрез накладывается небольшое отверстие в черепе и надсекается твердая мозговая оболочка (защитный листок, окружающий головной мозг).

Через это отверстие вводится вентрикулярный (проксимальный) катетер, конец которого устанавливается в боковом желудочке. Клапан обычно имплантируется выше или позади ушной раковины.

К клапану присоединяются оба катетера. Дистальный катетер проводят в специально созданном подкожном тоннеле к животу.

На коже живота делается небольшой разрез (около 1 см). Затем конец дистального катетера вводится в брюшную полость. После операции кожные разрезы закрываются маленькими асептическими повязками.

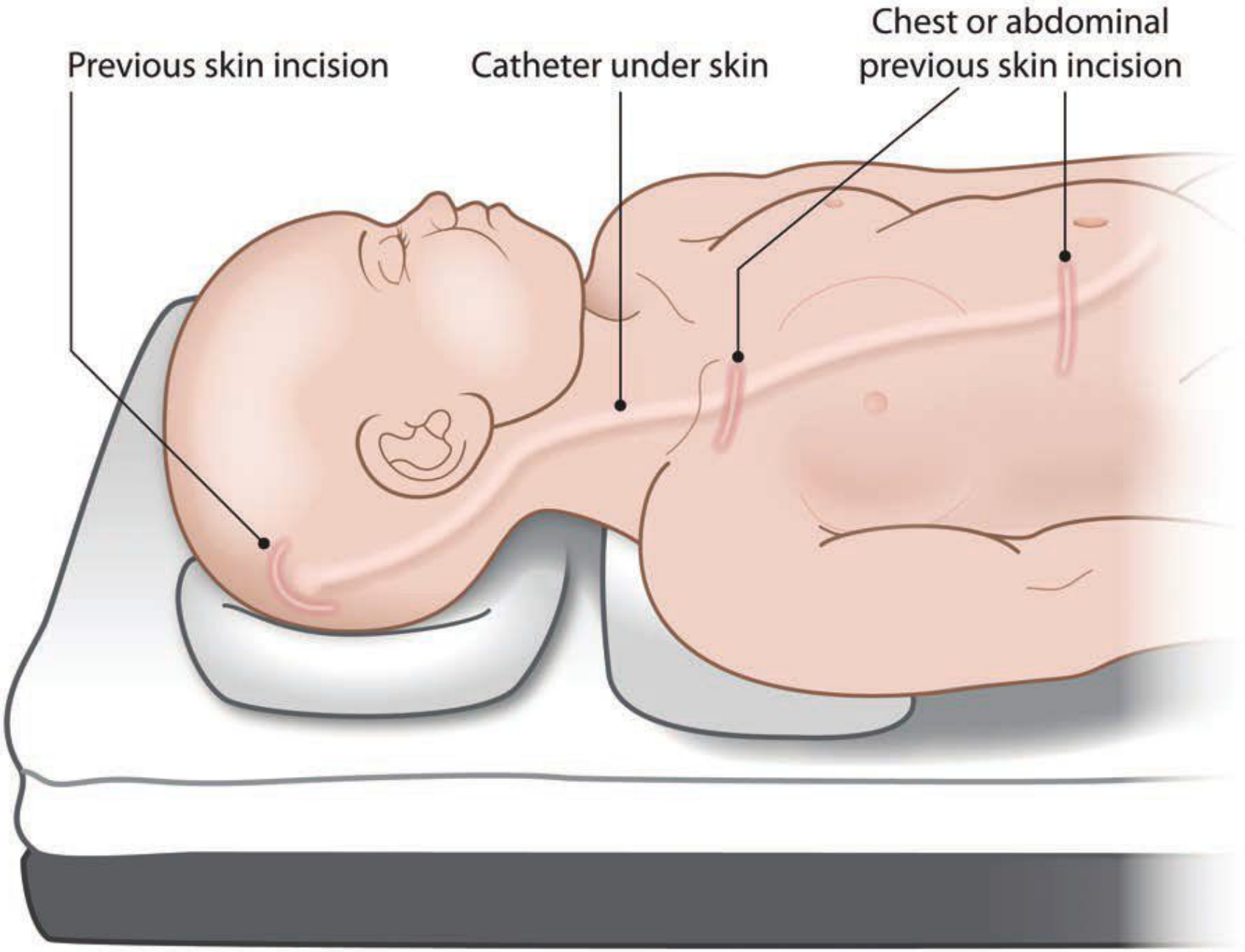
Previous skin incision
Catheter under skin
Chest or abdominal
previous skin incision

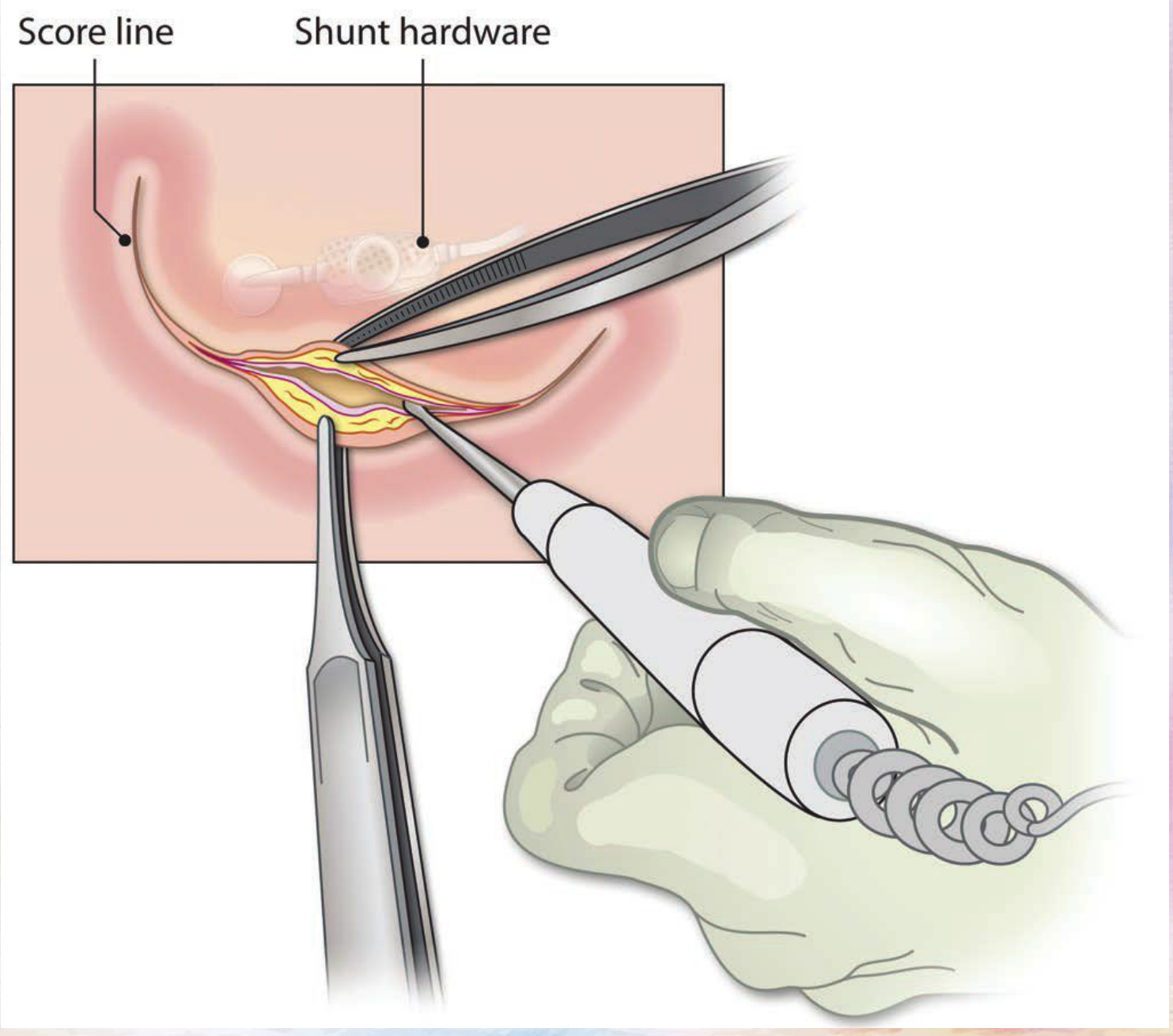
Score line
Shunt hardware

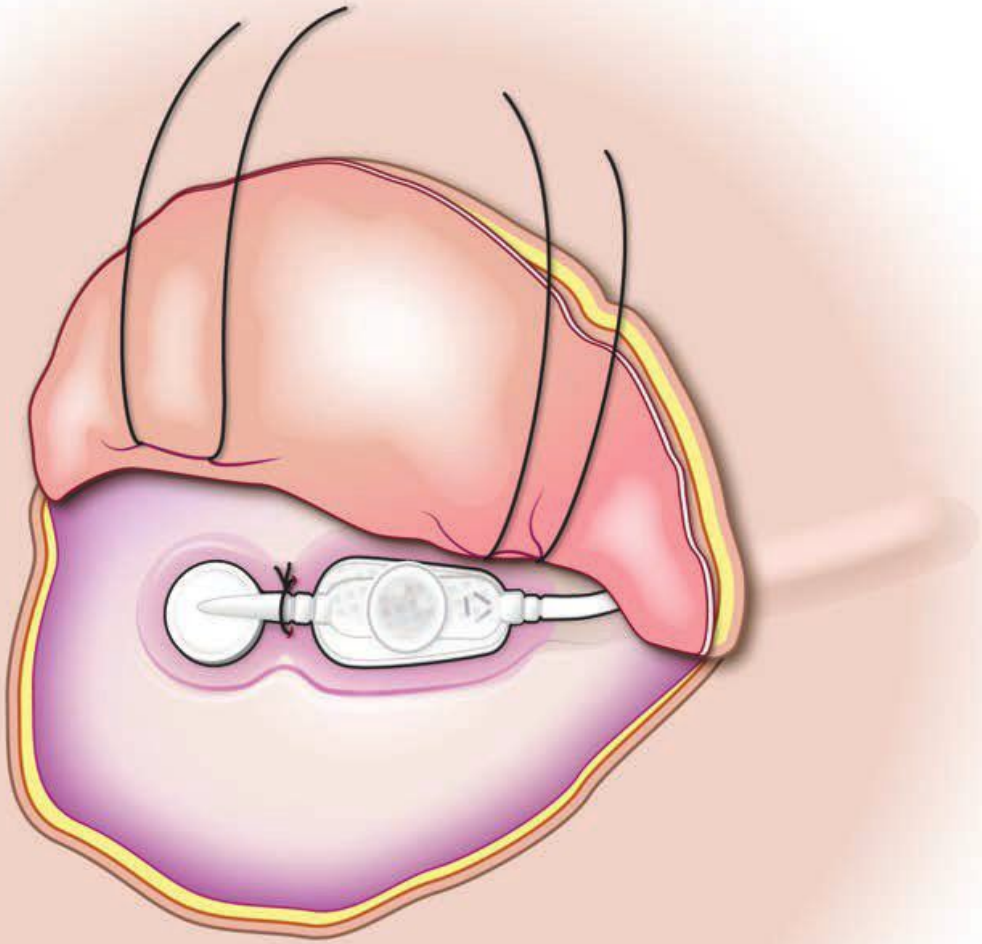

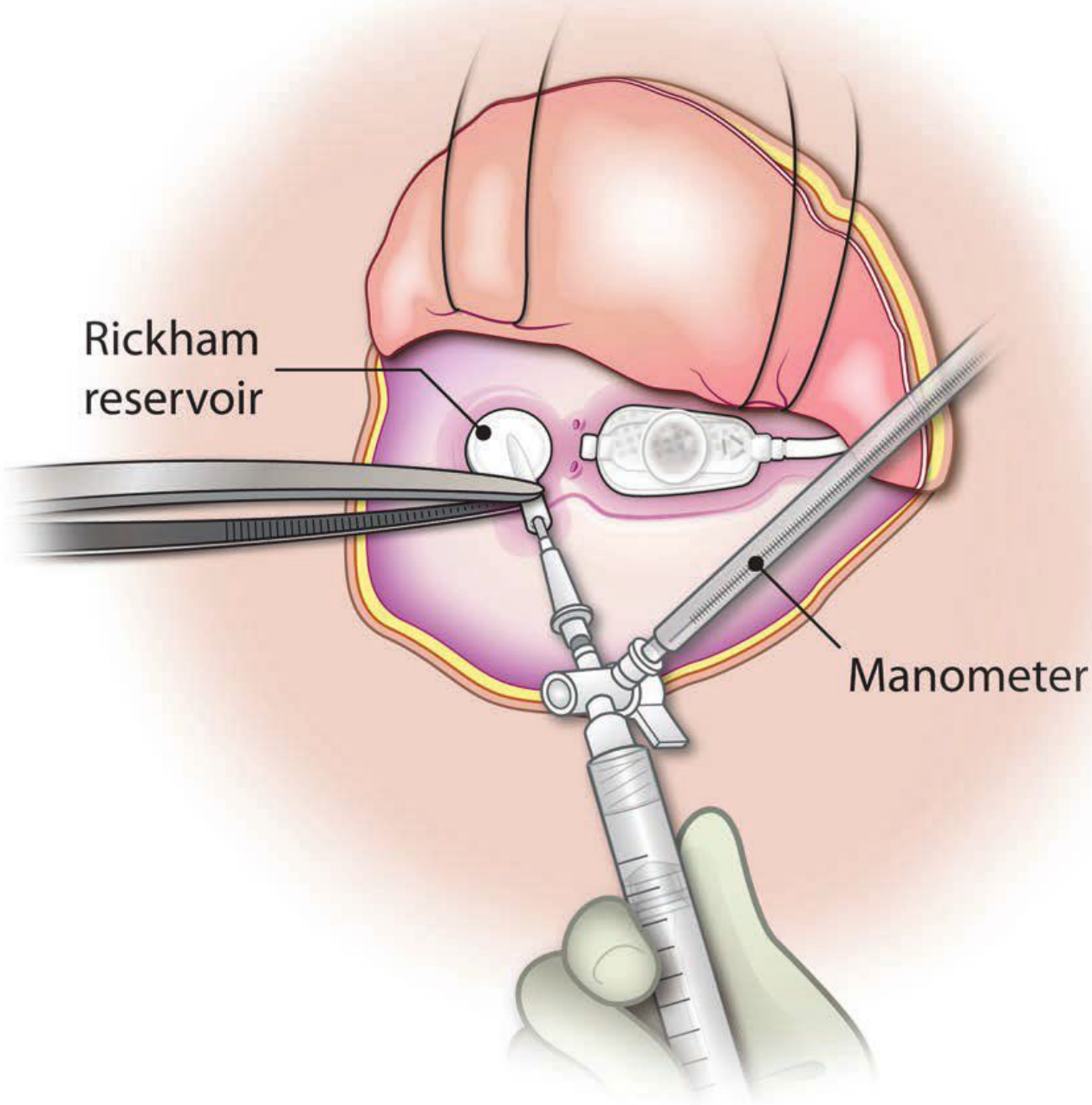
Rickham
reservoir
Manometer

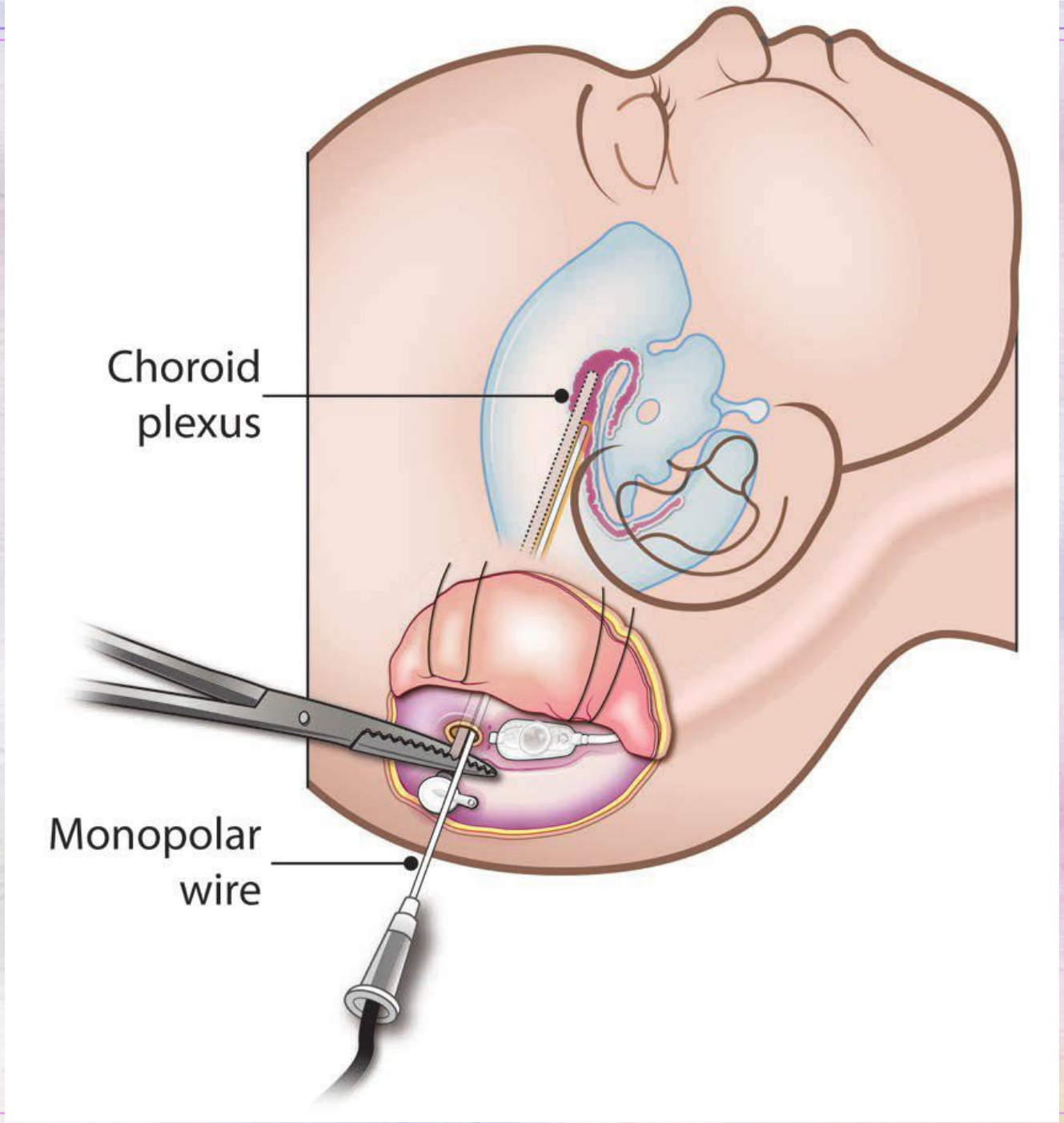
Choroid
plexus
Monopolar
wire

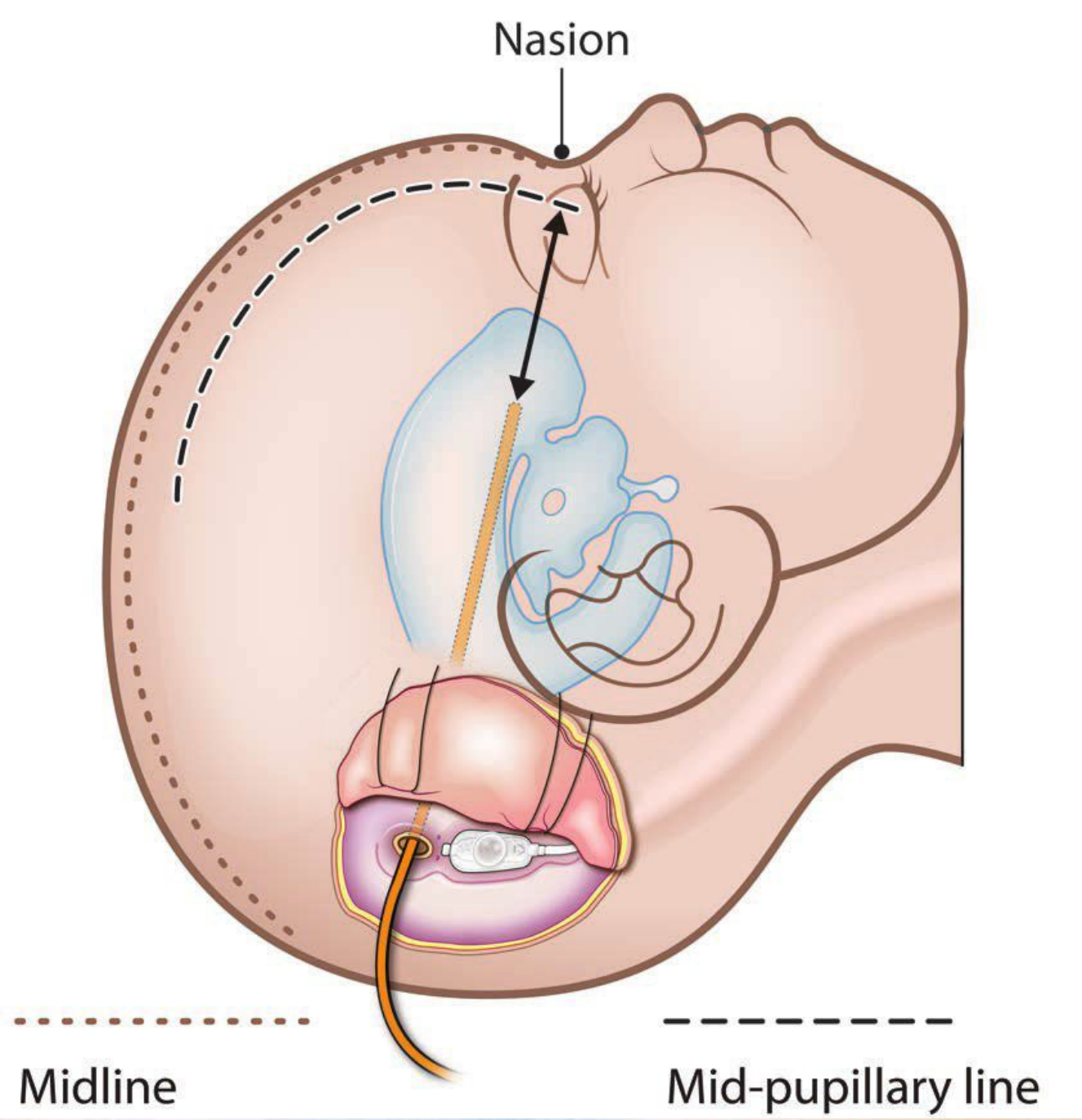
Nasion
Midline
Mid-pupillary line

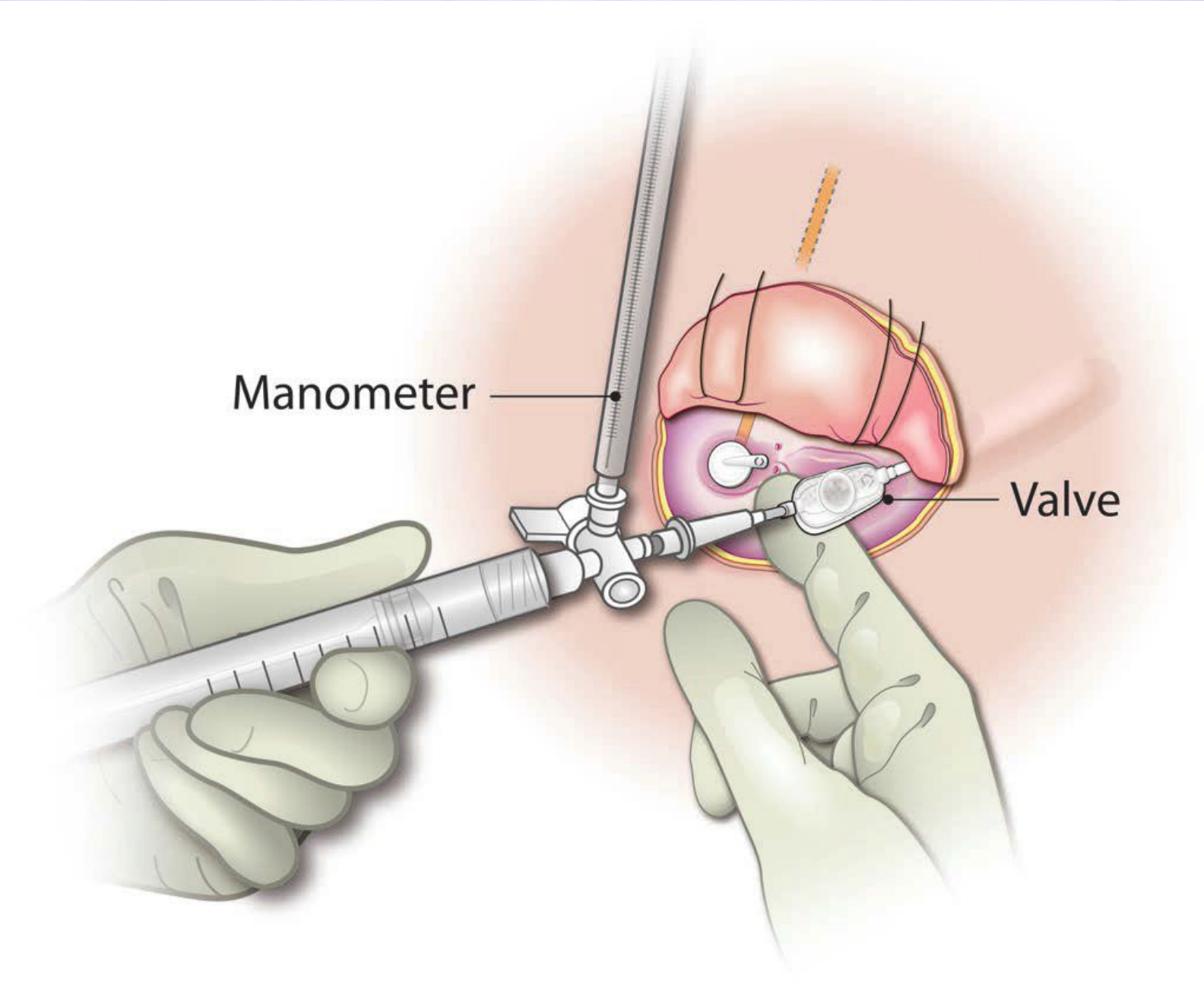
Manometer
Valve

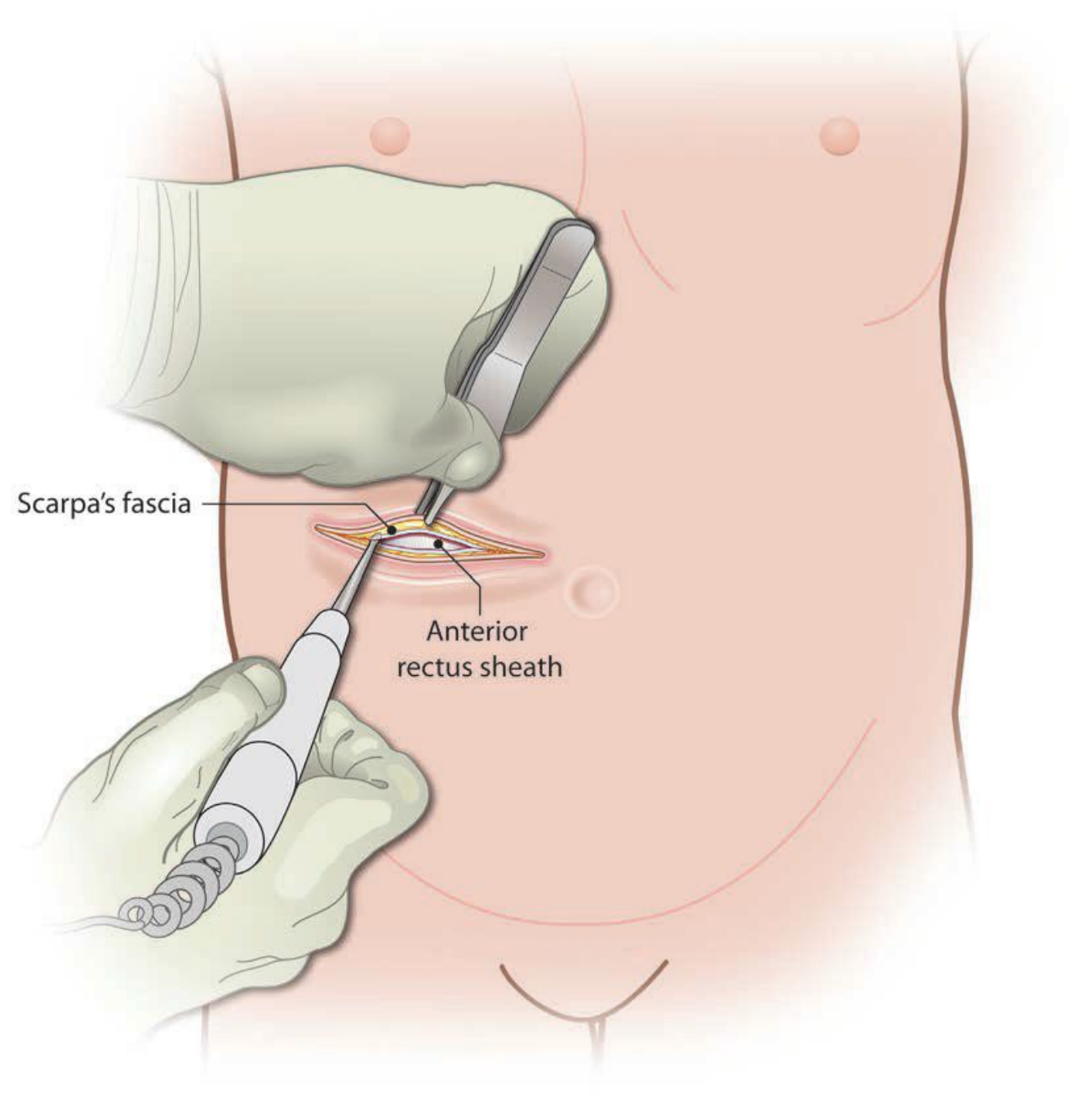
Scarpa's fascia
Anterior
rectus sheath

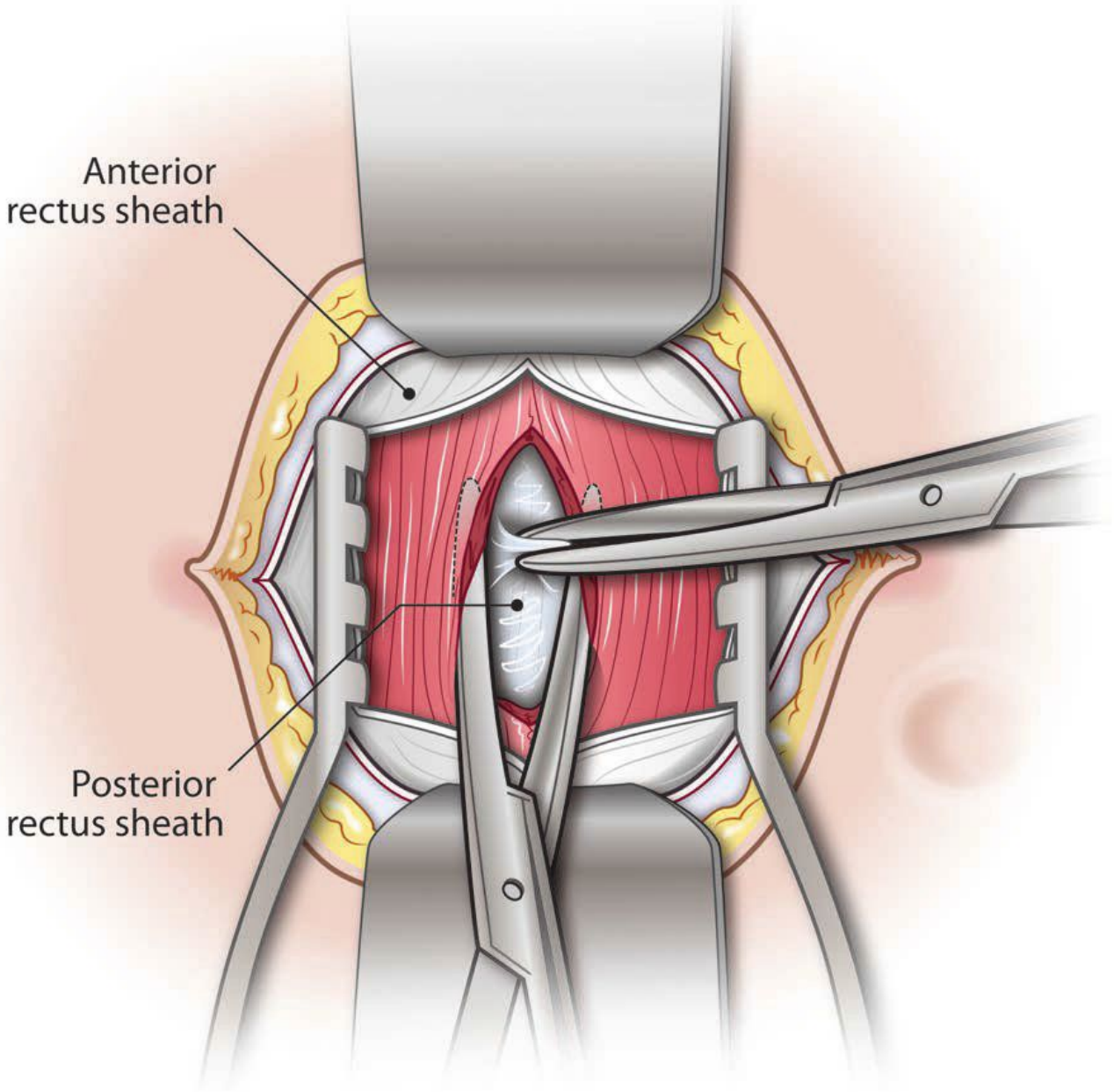
Anterior
rectus sheath
Posterior
rectus sheath

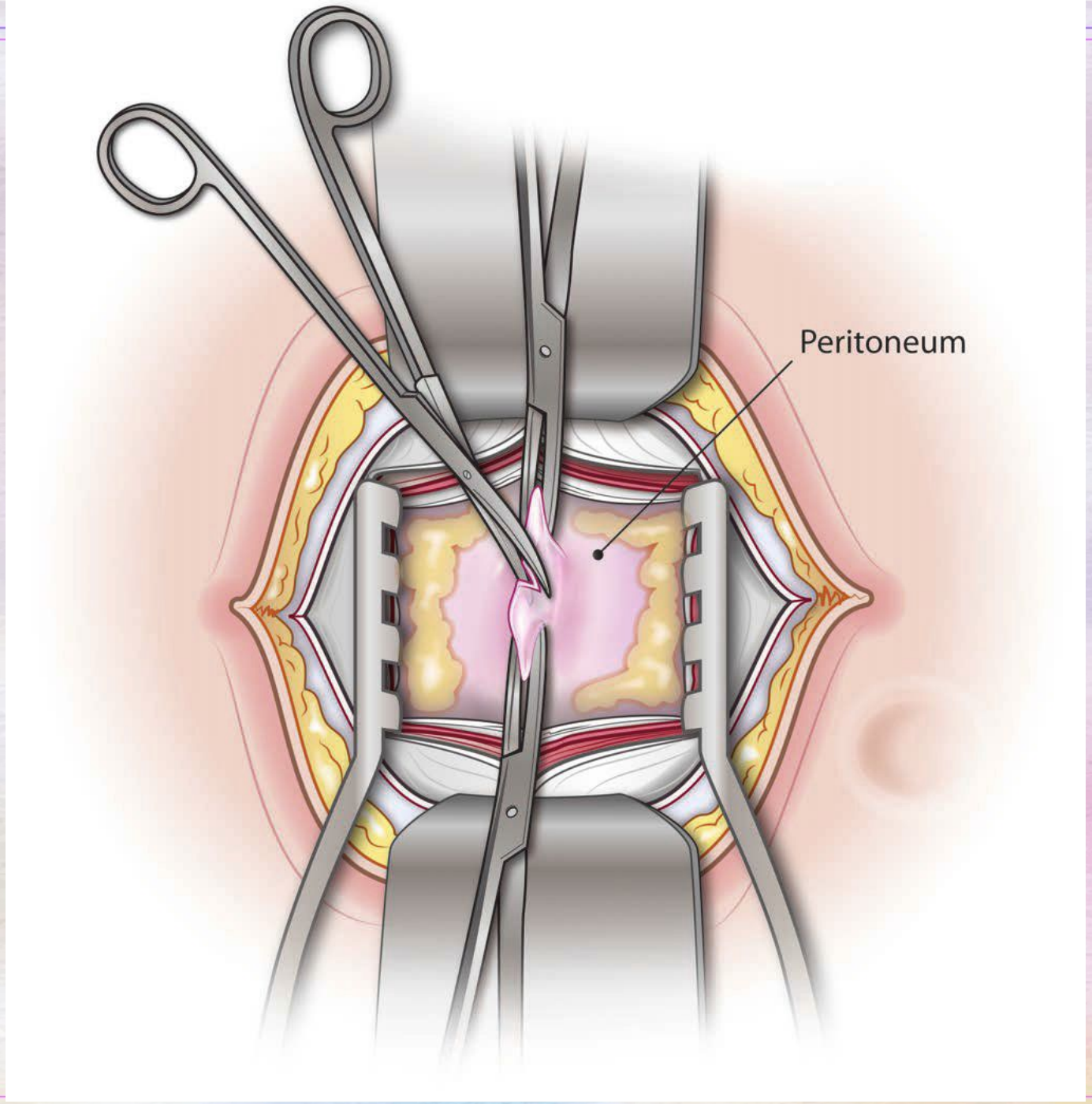
Peritoneum

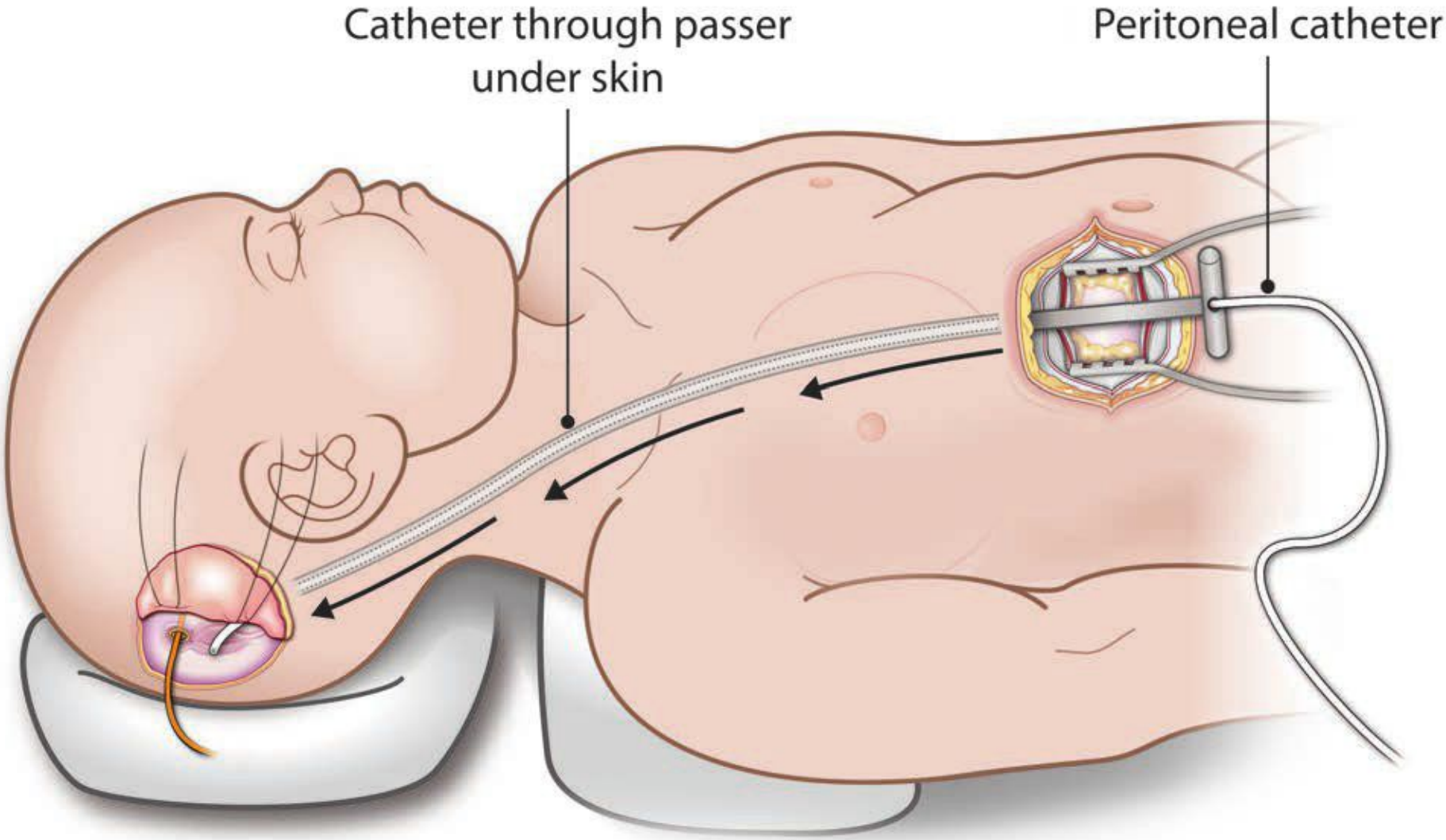
Catheter through passer
under skin
Peritoneal catheter

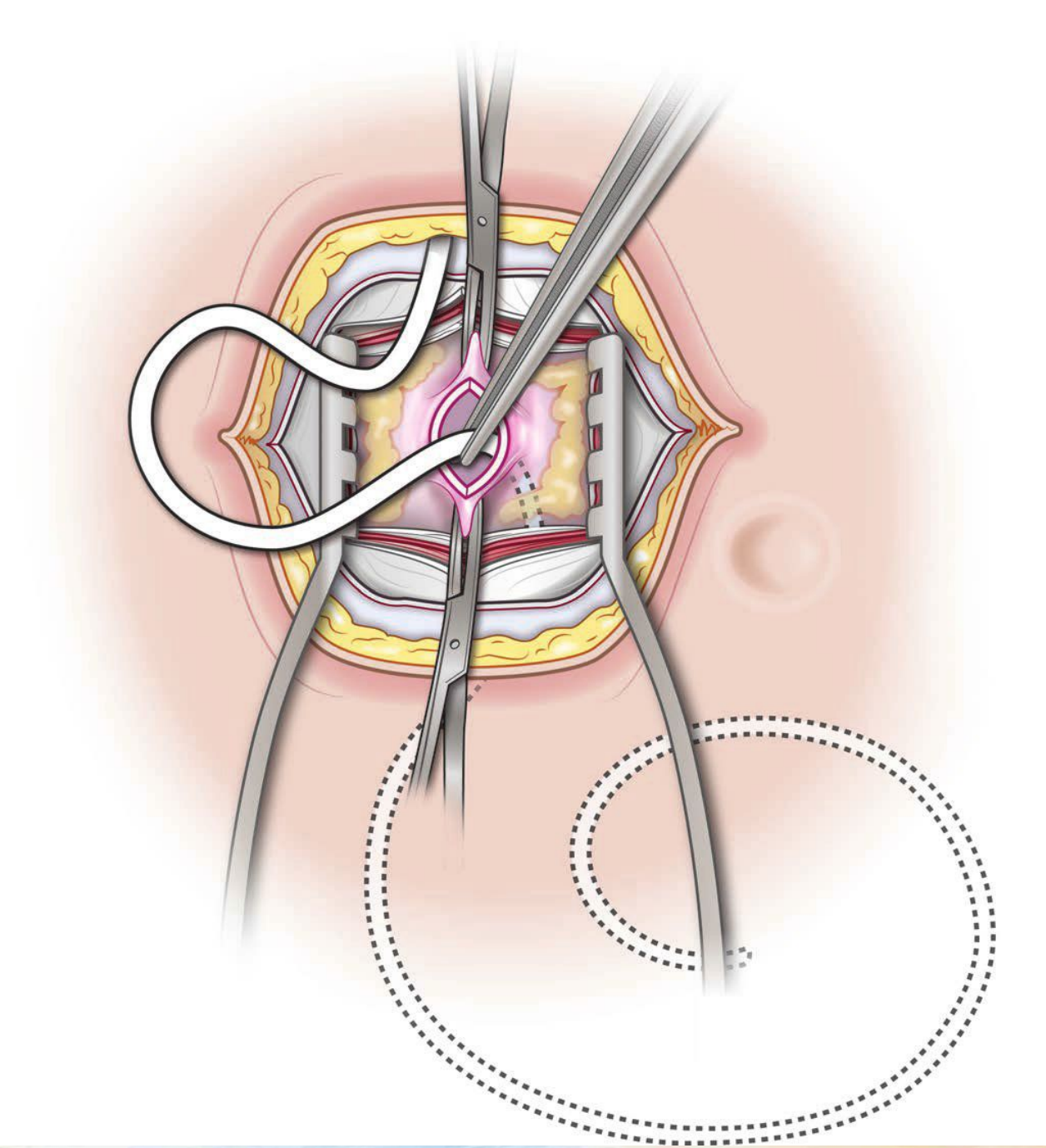

Клапаны Delta®
(клапаны с фиксированным давлением открытия и антисифонным механизмом)

Клапаны Strata® II
(клапаны с регулируемым давлением открытия и антисифонным механизмом)



Инструменты Strata для настройки давления открытия в клапанах Strata

Инструмент StrataVarius™ для настройки давления открытия в клапанах Strata

Pressure scale
MIETHKE
ghOst
Productions

Вентрикулосубгалеальное шунтирование

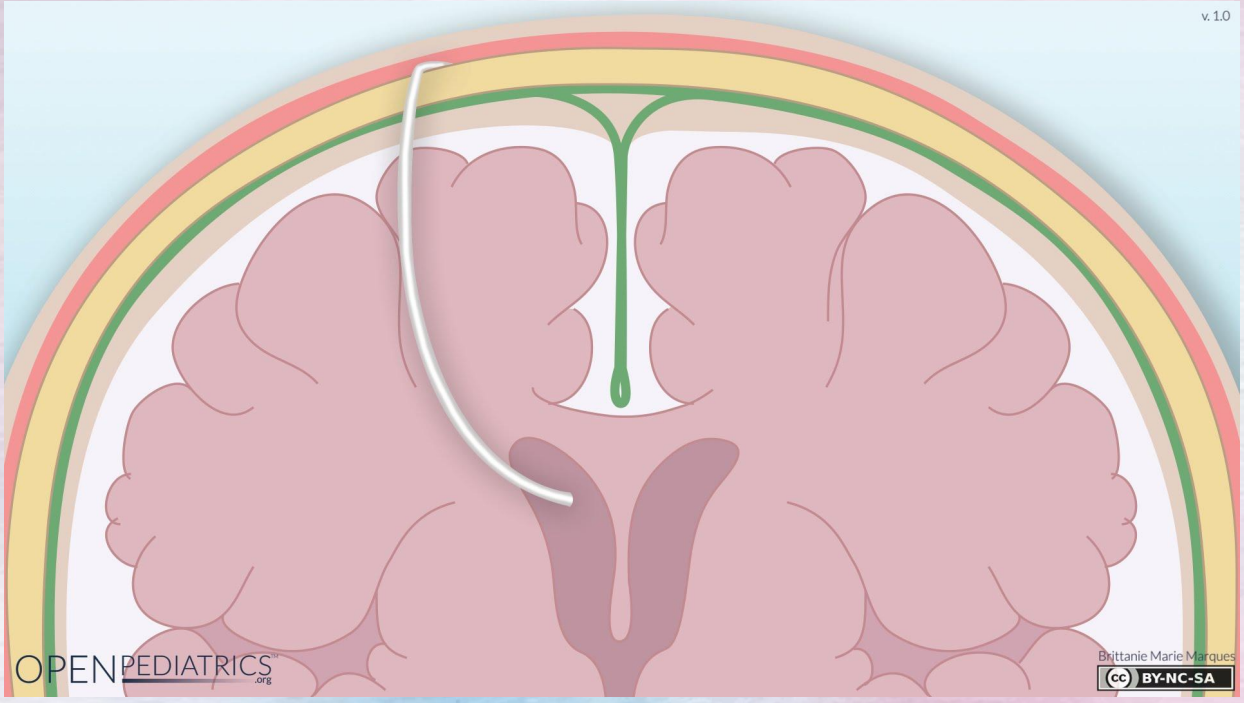

Показанием для проведения вентрикулосубгалеального шунтирования является:

1. Прогрессирующая гидроцефалия после внутрижелудочковых кровоизлияний (ВЖК).
2. 2. Острая нейроинфекция (вентрикулит) при прогрессирующей гидроцефалии после первичного удаления инфицированных элементов шунта.

Техника выполнения:

1. У детей с открытым большим родничком в боковом углу родничка со смещением кожных покрово проводится разрез мягких тканей головы до 4мм.
2. Вскрывается твердая мозговая оболочка (ТМО).
3. Пунктируется передний рог прилежащего боковго желудочка под УС наведением.
4. Устанавливается дренажная трубка, которая за «муфту» фиксируется к ТМО.
5. Проводится формирование субгалеального кармана путем отслоения апоневрола от надкостницы не менее 40-50 мм в диаметре.
6. Гемостаз. Дистальный отдел трубки устанавливается в субгалеальный карман.
7. При закрытом родничке дренирование осуществляется через фрезевой отверстие.
8. Пункция субгалеального кармана производится по мере накопления ликвора.
9. Выведение ликвора осуществляется до пассивного истечения через иглу.
10. Пункции проводятся до полной санации ликвора.

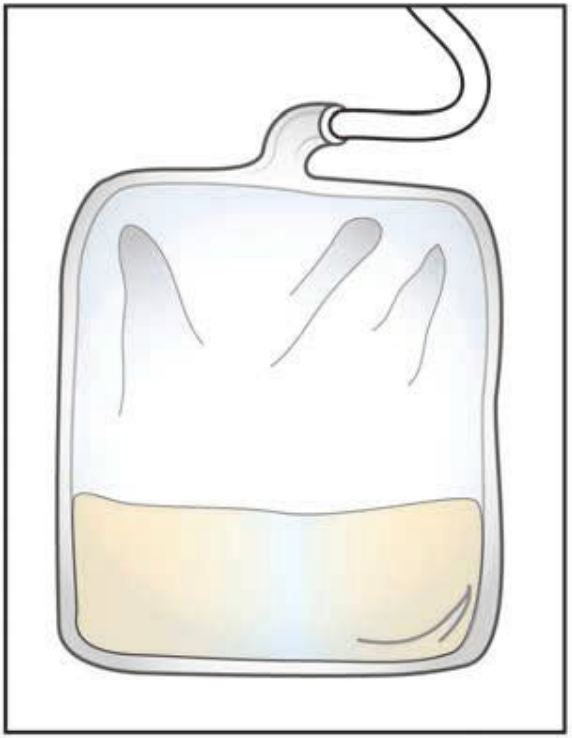

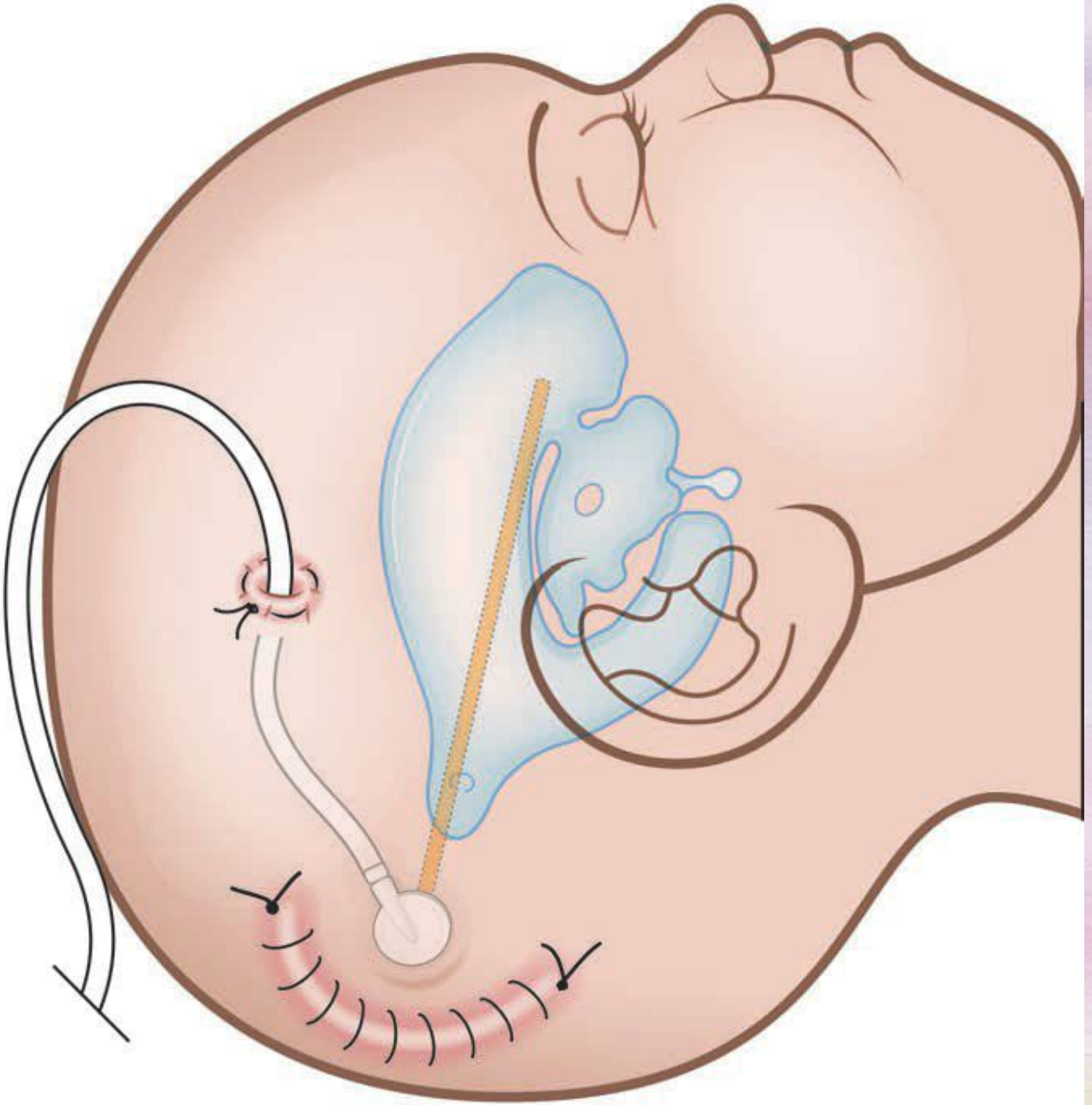

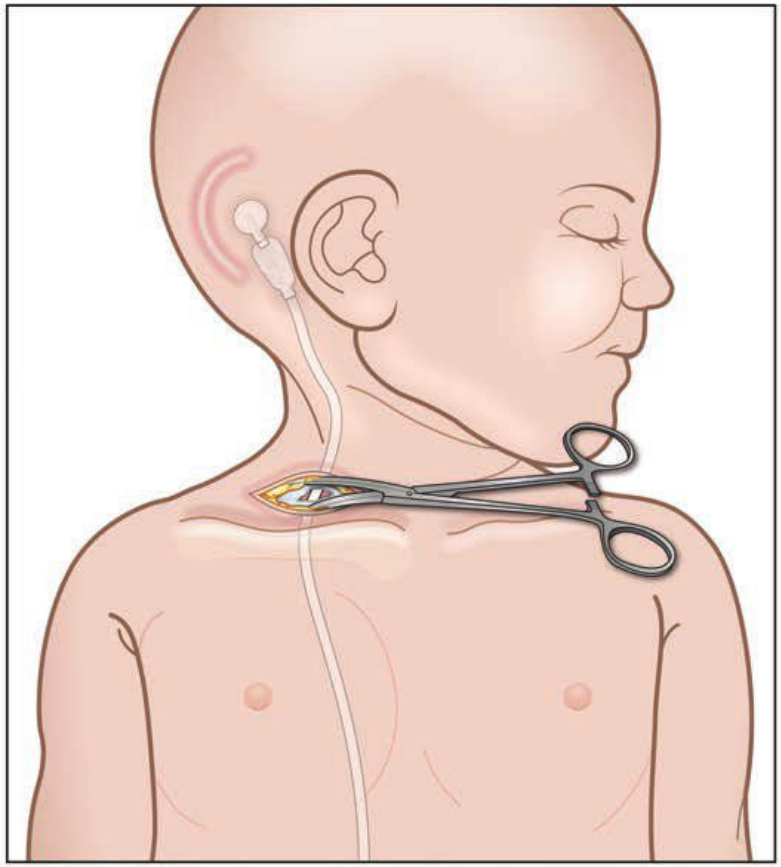

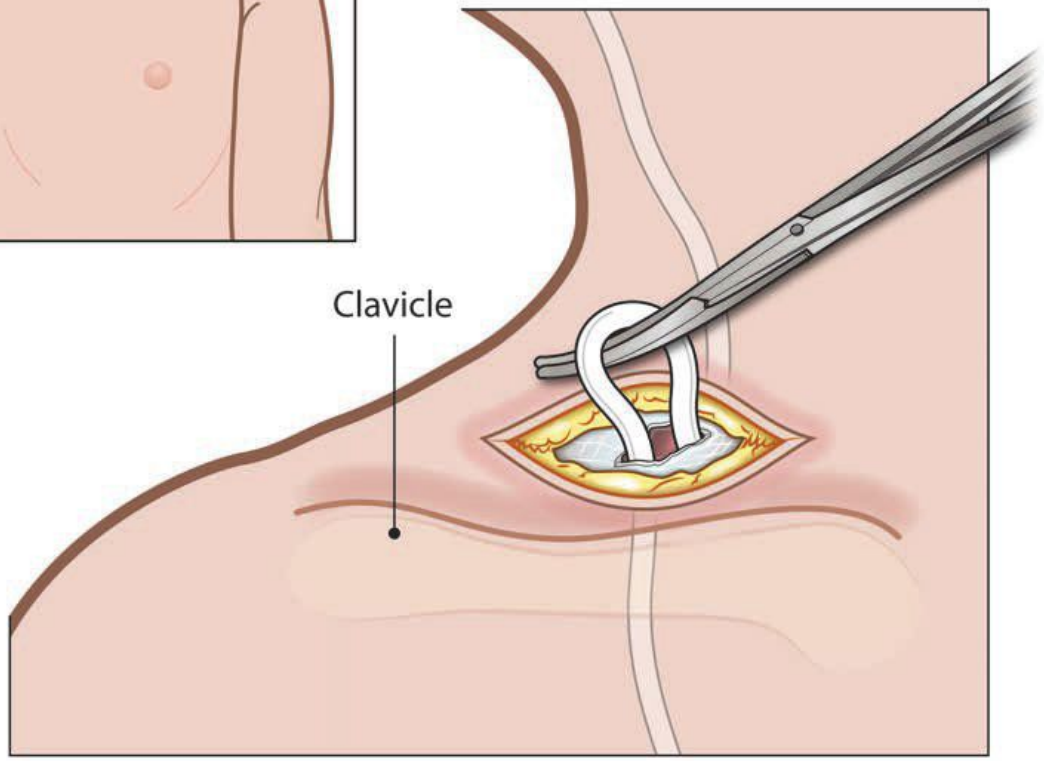
Clavicle

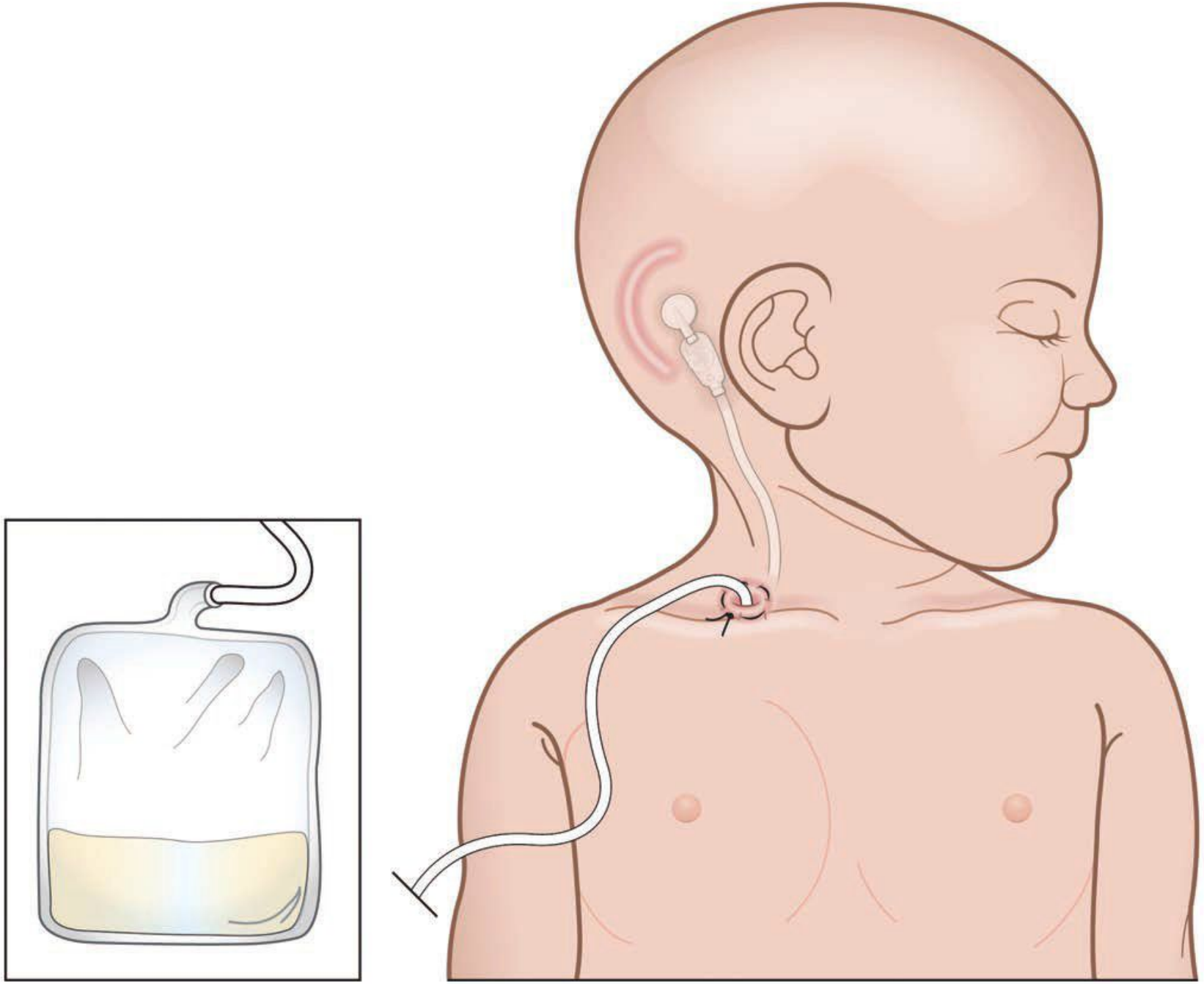

Вентрикулоатриальное шунтирование

1. Обезболивание — эндотрахеальный наркоз.
2. Операцию начинают с диссекции на шее и имплантации кардиального катетера.
3. Идеальным местом для локализации кончика кардиального катетера является область впадения верхней полой вены в правое предсердие, так как в этой области движение крови отличается турбулентностью, что снижает риск тромбирования катетера.

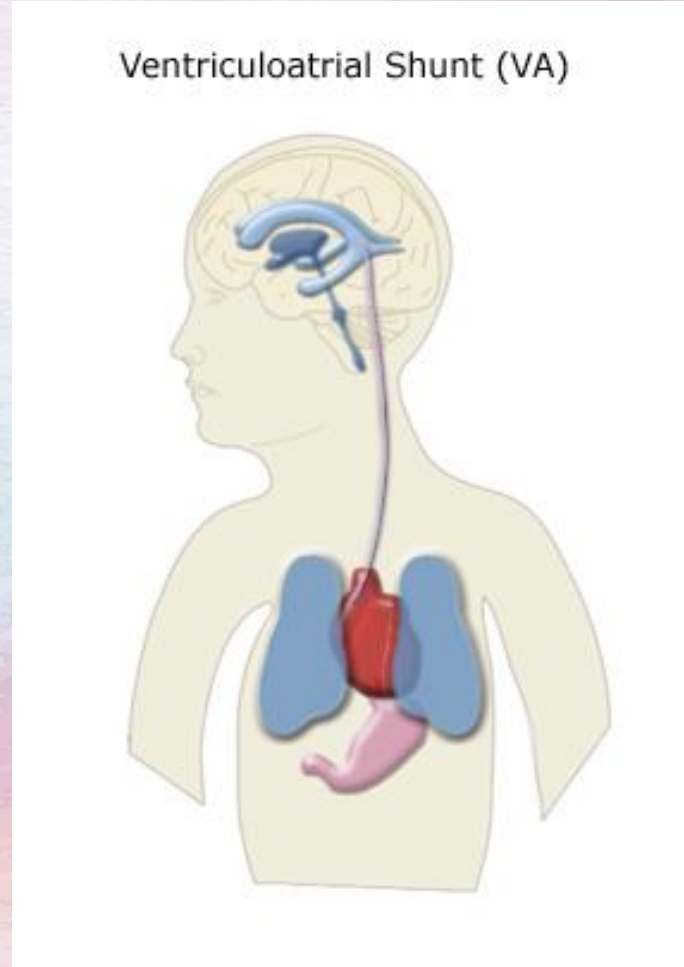

Для контроля за положением кардиального катетера полезно воспользоваться одним из следующих способов.

- Во-первых, это интраоперационная флюороскопия, с помощью которой можно локализовать рентгеноконтрастный катетер. У взрослых его кончик должен находиться на уровне ThVI-VIII, у детей - на уровне ThX. Это самый простой, но не самый точный способ. Изображение может исказиться из-за дивергенции и отклонения оси рентгеновской трубки.
- Другой способ предполагает использование кардиального катетера в качестве электрода ЭКГ, для чего его заполняют физиологическим раствором. При попадании катетера в просвет правого предсердия зубец Р изменяет свою конфигурацию из направленной вниз на двухфазную. Краниальный этап операции с имплантацией вентрикулярного катетера, клапана и их соединения с дистальным катетером аналогичен описанному в разделе о вентрикулоперитонеальном шунте.

Люмбоперитонеальное шунтирование

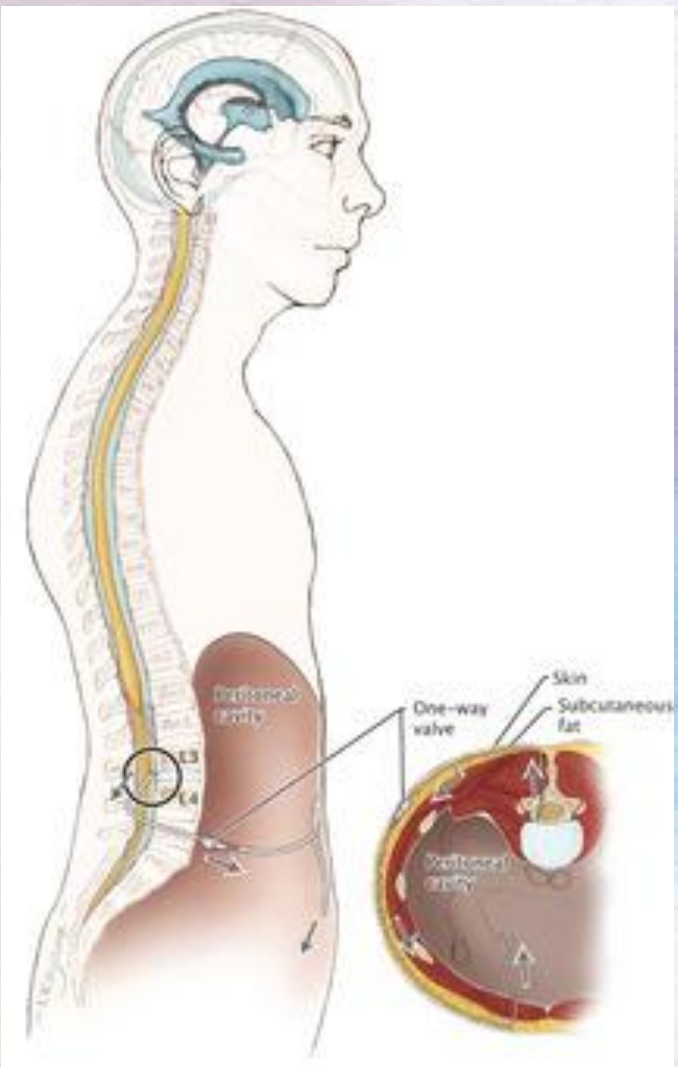

Обезболивание — эндотрахеальный наркоз. Намечают места разрезов в поясничной области, в проекции межостистого промежутка LIII—LIV, на животе и для промежуточного разреза на боку выше гребня подвздошной кости. Производят разрезы на пояснице (5 мм) и на боку (около 1 см). Через поясничный разрез стандартной иглой длиной 9 см. производят люмбальную пункцию в LIII—LIV. Через иглу проводят катетер. Катетер проводят подкожно в рану на боку и временно перекрывают. В околопупочной области кожу разрезают, выделяют брюшину и, вскрыв ее на участке до 3—4 мм, имплантируют в брюшную полость перитонеальный катетер устройства на глубину до 15 см.

Виды оперативных эндоскопических вмешательств при гидроцефалии:

- эндоскопическая вентрикулоцистерностомия дна III желудочка,
- акведуктопластика,
- вентрикулокистоцистерностомия,
- септостомия,
- эндоскопическое удаление внутрижелудочковой опухоли головного мозга,
- эндоскопическая установка шунтирующей системы.

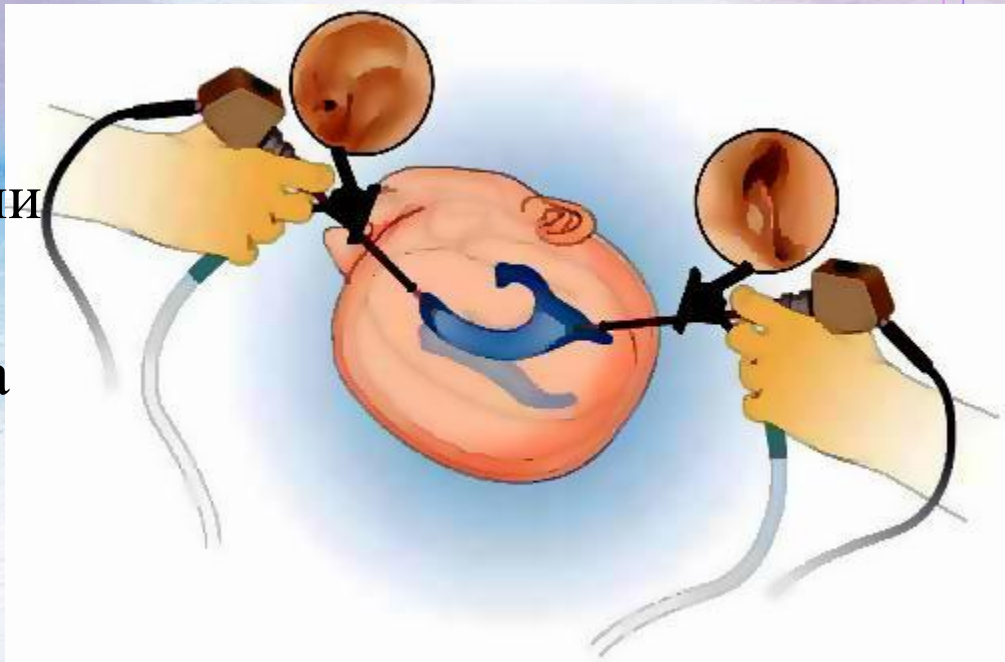

Эндоскопическая вентрикулостомия III желудочка

- Цель операции — перфорация дна III желудочка и создание анастомоза между полостью желудочков и базальными цистернами .
- Вентрикулостомия III желудочка наиболее целесообразна у больных с окклюзией на уровне водопровода мозга или в области задней черепной ямки.
- Обезболивание - эндотрахеальный наркоз.
- В премоторной области, обычно справа, из небольшого линейного раз- реза кожи накладывают фрезевое отверстие на 1 — 1,5 см кпереди от коро- нарного шва и на 3—4 см в сторону от сагиттального шва.
- Передний рог ка- нюлируют троакаром эндоскопа с углом зрения 0° или 30°. Если эндоскоп сориентировать на воображаемую точку, в которой сре- динная плоскость головы пересекается с биаурикулярной линией, то в поле зрения попадает межвентрикулярное отверстие (Монро)

У больных с окклюзионной гидроцефалией оно обычно широкое. Эндоскоп продвигают глубже, в просвет III желудочка, и фенестрируют его дно по средней линии в промежутке между мамиллярными телами сзади и коническим углублением спереди, которое соответствует воронке гипофиза.

Необходимо удостовериться в том, что фенестрирована не только ткань серого бугра, но и диэнцефальный листок арахноидальной мембраны Лилликвиста, который прилежит к нему снизу и образует верхнюю стенку межножковой цистерны .

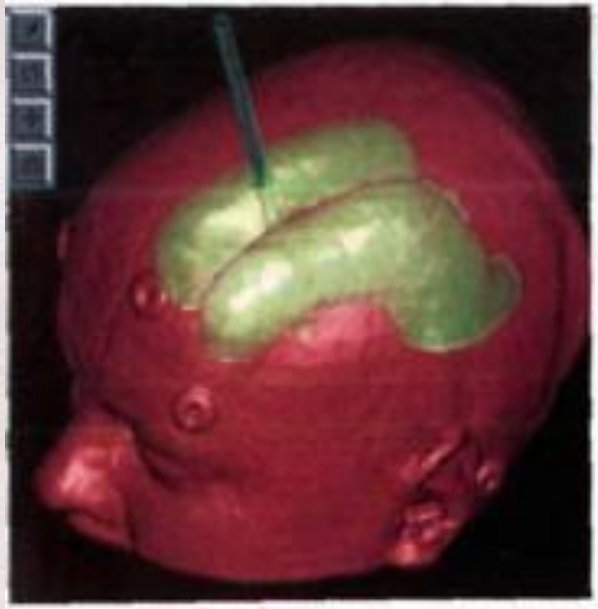

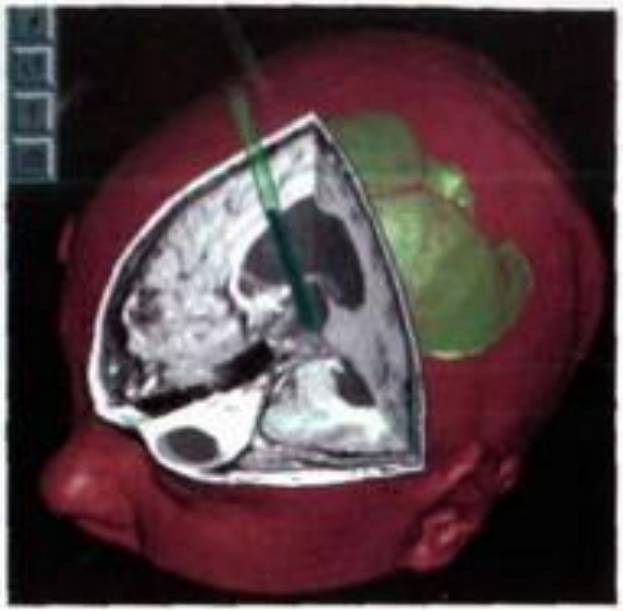

Эндоскопическая пластика водопровода мозга.

В отдельных случаях у больных с так называемой мембранозной окклюзией водопровода мозга производят его реканализацию путем эндоскопической акведуктопластики.

У таких пациентов ростральное устье водопровода мозга прикрыто тонкой и эластичной соединительнотканной мембраной, образовавшейся вследствие менингита или кровоизлияния.

Перфорировать ее несложно, однако перед тем, как прибегнуть к этой процедуре, необходимо очень тщательное обследование с помощью МРТ.

Попытки бужирования водопровода при стенозах, обусловленных глиозом или инфильтративно растущими опухолями покрышки среднего мозга, неприемлемы из-за практически не- минуемых и стойких глазодвигательных расстройств.

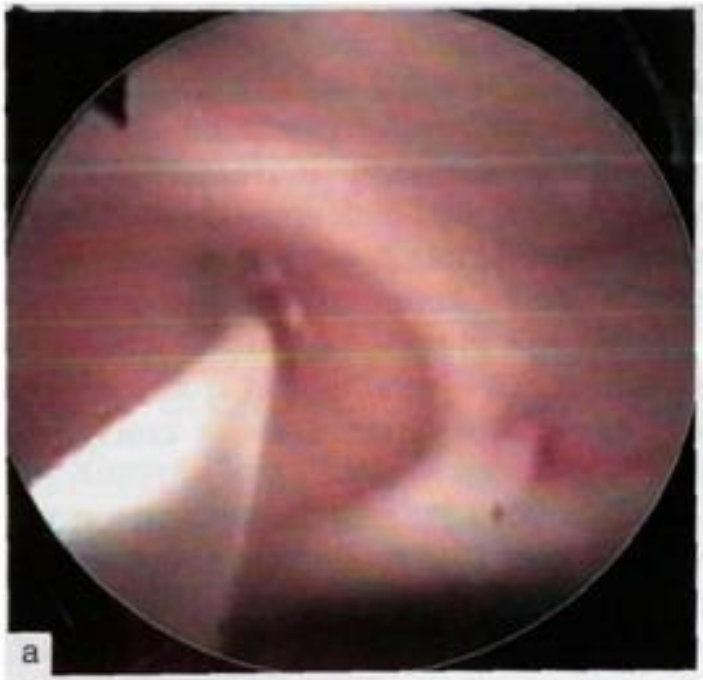
а

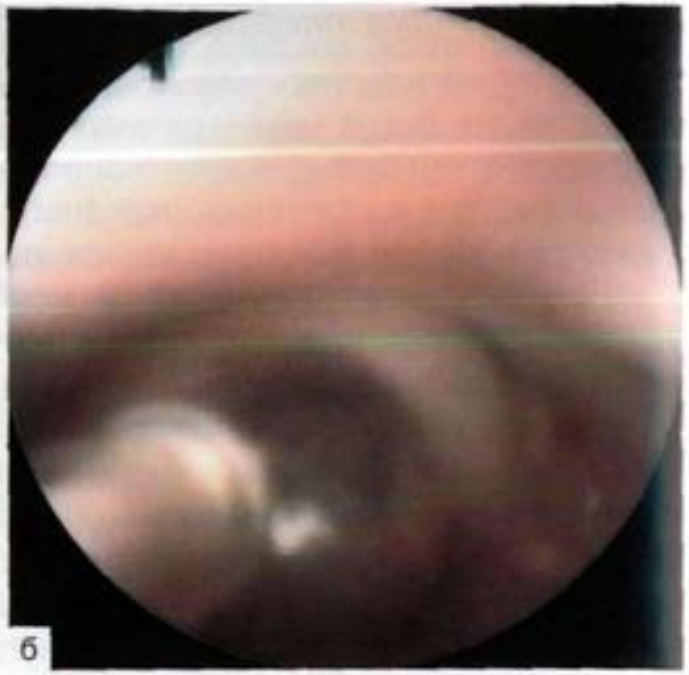
б

SL
в

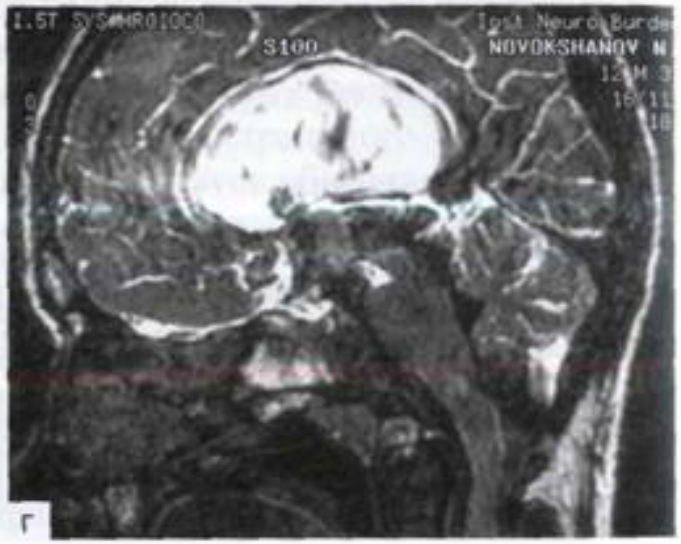
1.5T SYSMHR010C0
S100
NOVOKSHANOV N
г

Осложнения

Рассматривая возможные осложнения шунтирующих операций, следует иметь в виду не только непосредственные послеоперационные осложнения, но и проявления, возникающие спустя дни, недели и даже годы после вмешательства. В отличие от других операций, представляющих наибольший риск во время самого вмешательства, большинство наиболее часто встречающихся осложнений шунтирования возникает в более поздние сроки.

Самыми значительными осложнениями являются непроходимость шунтирующей системы, инфекции, чрезмерный отток спинномозговой жидкости и механические дефекты системы. Пациенты и их близкие должны знать признаки осложнений, связанных с шунтом, и понимать, что в любое время может потребоваться повторное вмешательство для замены нефункционирующего компонента системы.

Симптомы осложнений, связанных с шунтом	
• Нарушение координации движений и равновесия • Изменение личности и спутанность сознания • Недержание мочи • Лихорадка (повышение температуры)	• Покраснение и отек кожи походу шунта • Головная боль • Проблемы с пробуждением от сна и поддержанием бодрствования • Судороги • Параличи

Прогноз

- Связан напрямую с причиной
- Около 50% пациентов с кровоизлиянием в желудочки будут нуждаться в шунте
- После удаления опухоли ЗЧЯ около 20% пациентов будут нуждаться в шунте
- Около 50% детей моложе 1 года с успехом лечатся консервативно