

**ЛУЧЕВАЯ ДИАГНОСТИКА
ИНФЕКЦИОННЫХ ВОСПАЛИТЕЛЬНЫХ
ЗАБОЛЕВАНИЙ ЛЕГКИХ
(пневмонии, инфекционные легочные деструкции)**

О П Р Е Д Е Л Е Н И Е

ПНЕВМОНИИ – группа инфекционных заболеваний, основным морфологическим проявлением которых являются воспалительные изменения в респираторных отделах легких без признаков некроза легочной ткани.

Самостоятельное
заболевание

Легочная форма
общего
инфекционного
заболевания
(корь, бруцеллез и
др.)

Осложнение
другого
патологического
процесса,
травмы,
операции

МЕТОДЫ ЛУЧЕВОЙ ДИАГНОСТИКИ ПРИ ПНЕВМОНИЯХ

МЕТОДЫ	ПОКАЗАНИЯ
Рентгенография органов грудной полости в двух проекциях	Начало заболевания; через 7-10 дней; перед выпиской **
Компьютерная томография	При клинической картине пневмонии или при высокой вероятности развития пневмонии, но при сомнительных или нормальных данных рентгенографии.
УЗИ	При подозрении на плевральный выпот

****** При неблагоприятном течении процесса, в том числе при развитии осложнений, частота и вид рентгенологических исследований определяются по клиническим показаниям.

Отсутствие положительной динамики при контрольном рентгенологическом исследовании:

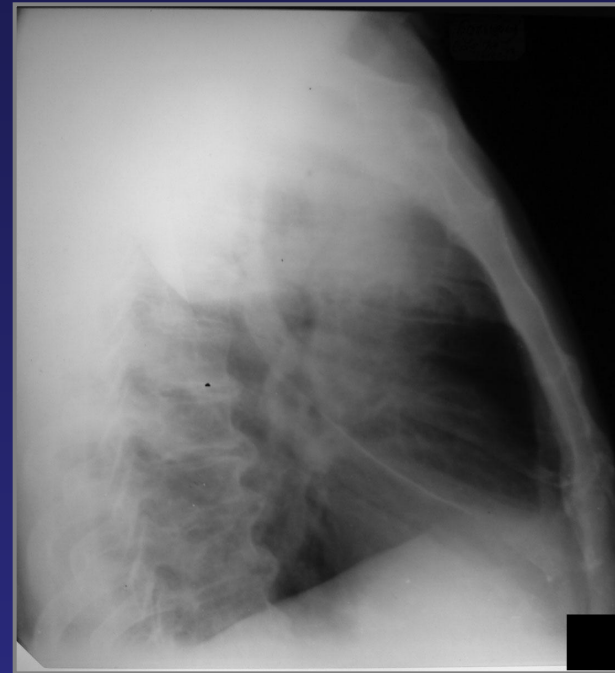
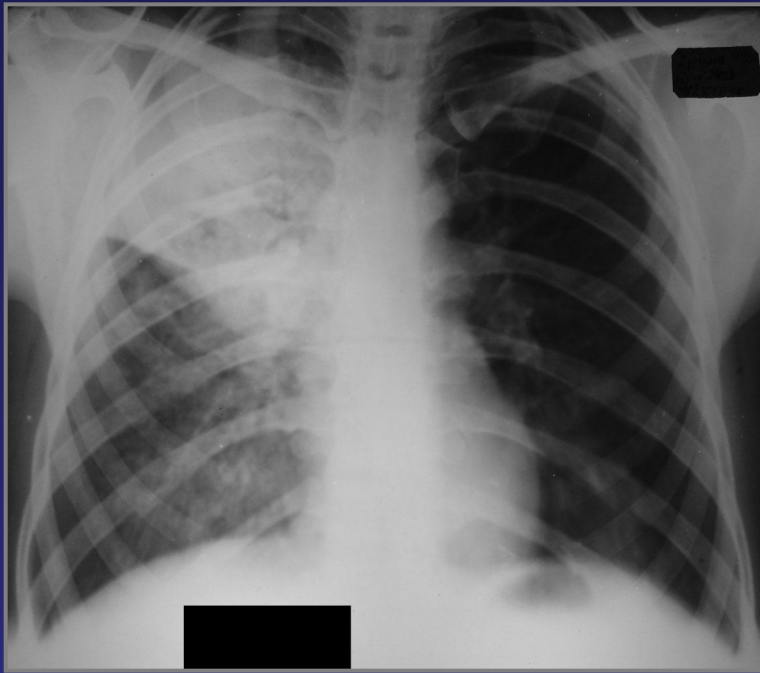
- **Возбудители не чувствительны к выбранным антибиотикам.**
- **В зоне пневмонической инфильтрации происходит формирование абсцесса.**
- **Пневмония возникла в результате обструкции крупного бронха.**

Ограничения **Rg** и КТ при пневмониях

Ни один из визуальных методов исследования не позволяет определить:

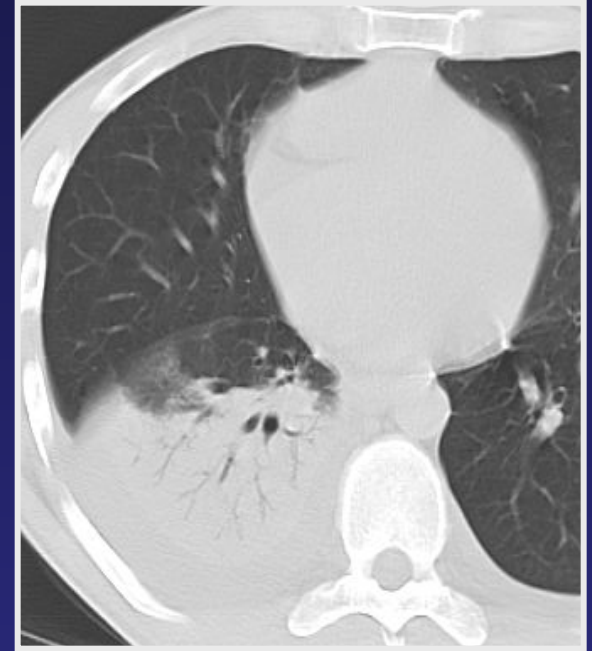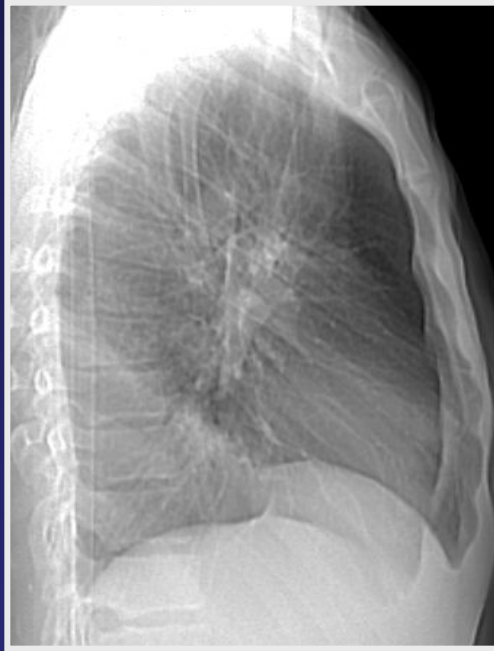
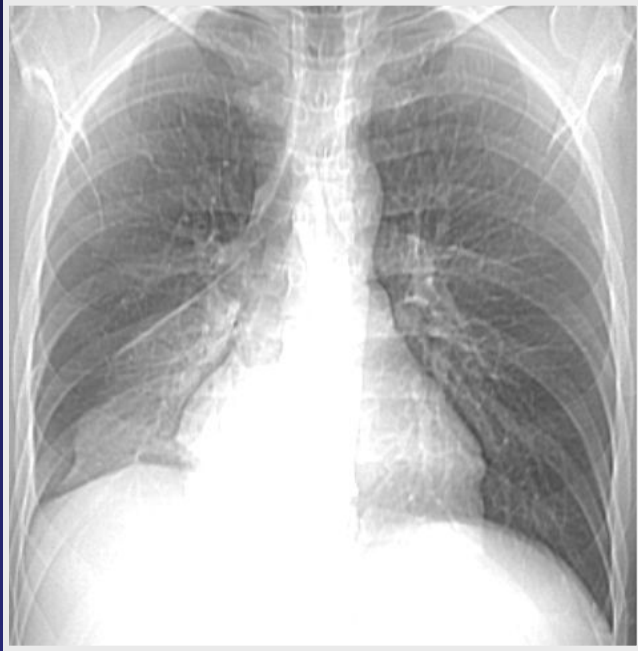
- Тяжесть течения заболевания;
- клиническую картину заболевания;
- прогноз развития воспаления легких – осложнения, затяжное течение, исход (разрешение, формирование пневмосклероза);
- этиологию воспалительного процесса.

ОБЩИЕ РЕНТГЕНОЛОГИЧЕСКИЕ ПРИЗНАКИ ПНЕВМОНИЙ



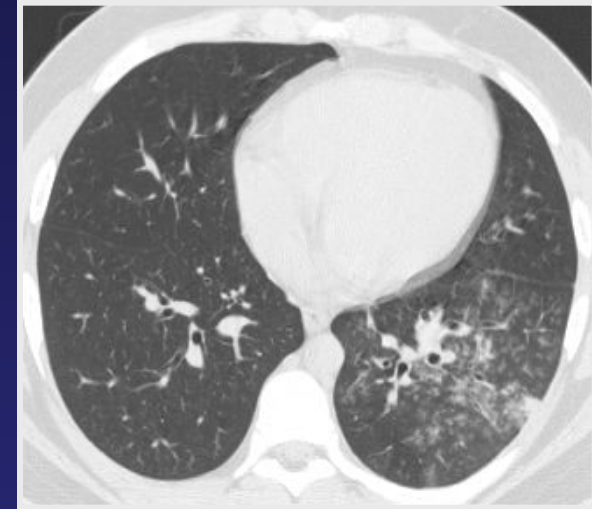
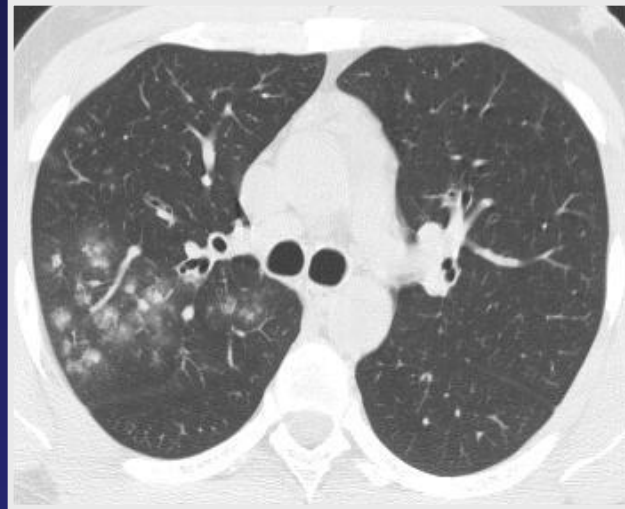
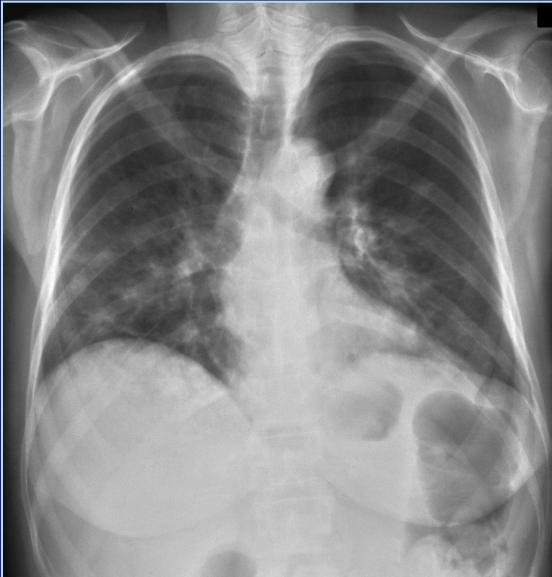- локальное понижение воздушности легочной ткани (затенение)
- нечеткие контуры уплотненного участка, за исключением мест соприкосновения с междолевой плеврой;
- видимость воздушных просветов бронхов в уплотненном участке

АЛЬВЕОЛЯРНЫЙ (плевропневмонический) ТИП ИНФИЛЬТРАЦИИ



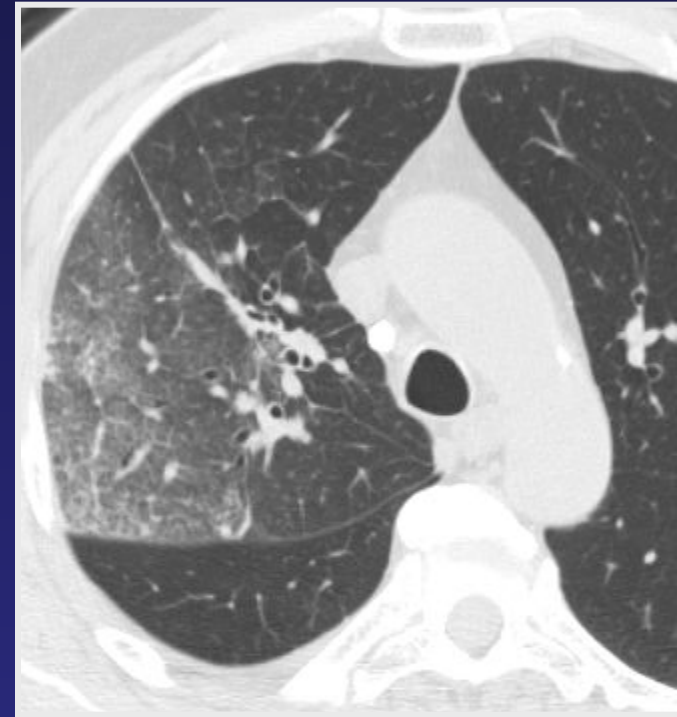
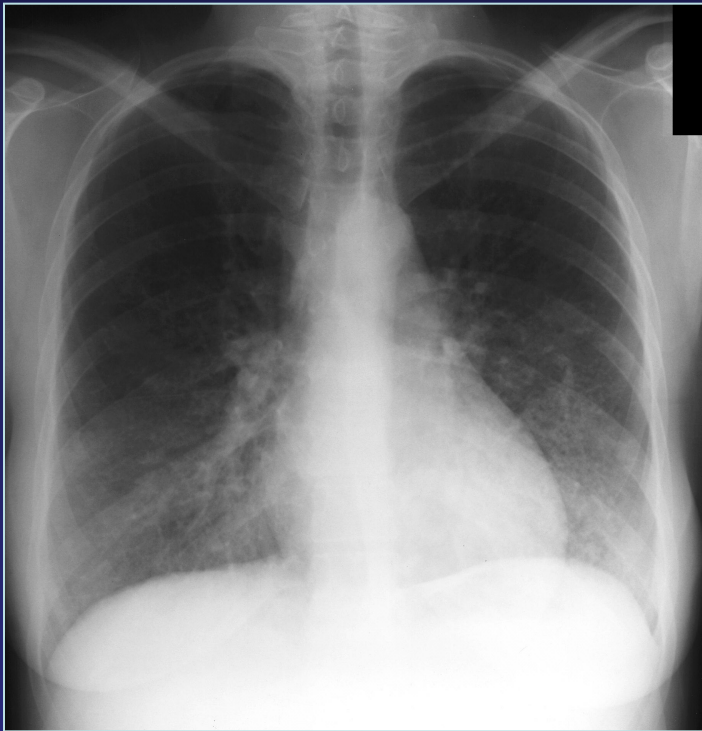
- Альвеолярный (плевропневмонический) тип инфильтрации развивается при локализации воспалительного процесса в альвеолярной ткани.
- Инфекционные агенты: пневмококки (90-95%), палочка Фридлендера, стафилококки.
- Рентгенологические признаки: участок инфильтрации однородной структуры, средней интенсивности; в зоне инфильтрации отчетливо видны воздушные просветы бронхов (симптом «воздушной бронхографии»).
- Патологический процесс чаще локализуется в задненижних отделах легкого (в пределах одного или двух сегментов, реже целой доли) и прогрессирует в передневерхнем направлении.

ОЧАГОВЫЙ (бронхопневмонический) ТИП ИНФИЛЬТРАЦИИ



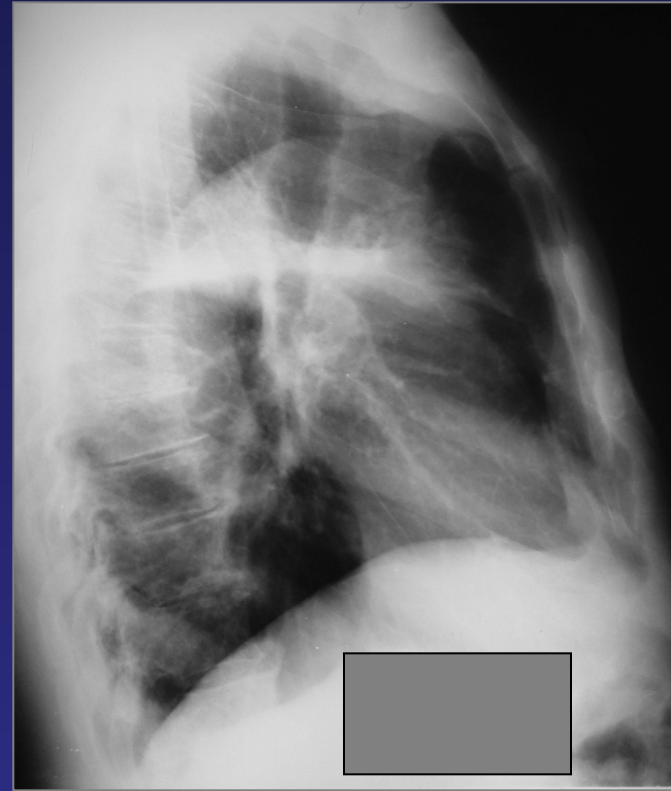
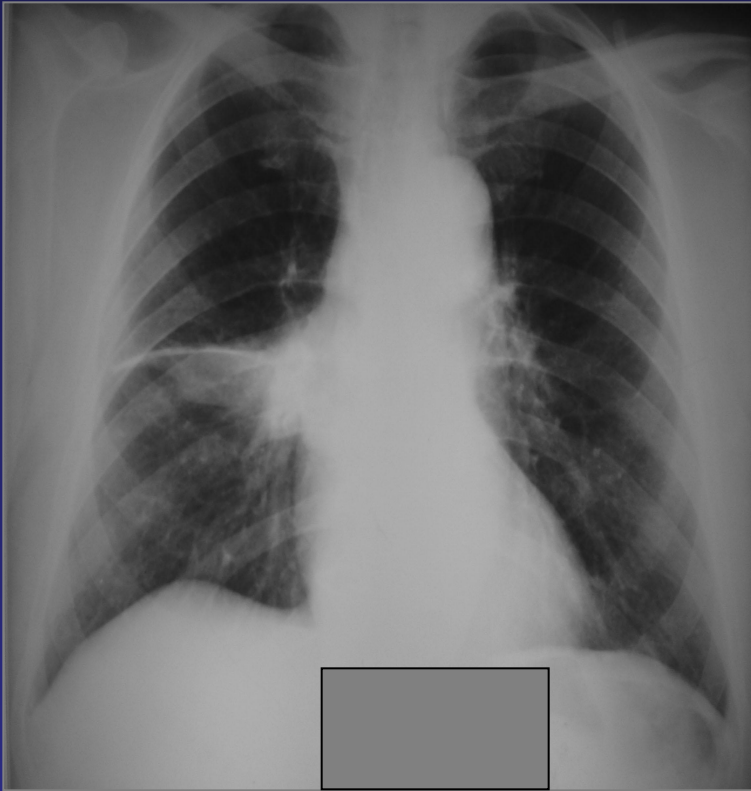
- Очаговый тип инфильтрации возникает при остром воспалении альвеолярной ткани легкого, которое развивается на основе уже возникшего бронхита или бронхиолита.
- Инфекционные агенты: стафилококки, стрептококки, палочка инфлюэнцы, синегнойная палочка.
- Рентгенологические признаки: участок инфильтрации легочной ткани неоднородной структуры, состоящий из полиморфных очагов с нечеткими контурами; зона инфильтрации занимает один или несколько сегментов; часто встречается двусторонняя локализация.
- Около 10% бронхопневмоний не выявляются при рентгенографии.

ИНТЕРСТИЦИАЛЬНЫЙ ТИП ИНФИЛЬТРАЦИИ



- Патологический процесс локализуется в интерстициальной ткани легкого, преимущественно в стенках альвеол.
- Инфекционные агенты: вирусы, микоплазма.
- Рентгенологические признаки: один или несколько участков уплотнения легочной ткани, однородной структуры, низкой интенсивности (симптом «матового стекла»), без четких контуров; усиление легочного рисунка.
- Решающая роль в выявлении интерстициальной пневмонии принадлежит КТВР.

ПЕРИСЦИССУРИТ – Воспалительный процесс, локализующийся по периферии долей и примыкающий к междолевым щелям.



Рентгенологические признаки:

- ✓ наличие четкого контура по ходу междолевой плевры,
- ✓ нечеткость очертаний на границе с междолевой плеврой;
- ✓ воздушные просветы сегментарных бронхов на фоне затемнения;
- ✓ отсутствие объемного уменьшения пораженного отдела легкого (обычное расположение и нормальная конфигурация междолевой щели);
- ✓ умеренное расширение корня, повышение его плотности на уровне расположения перисциссурита.

ОСНОВНЫЕ ГРУППЫ ПНЕВМОНИЙ

- I. ПЕРВИЧНЫЕ или ВНЕБОЛЬНИЧНЫЕ ПНЕВМОНИИ
- II. ВТОРИЧНЫЕ или ВНУТРИГОСПИТАЛЬНЫЕ ПНЕВМОНИИ
- III. АСПИРАЦИОННЫЕ ПНЕВМОНИИ
- IV. ПНЕВМОНИИ В УСЛОВИЯХ ПОДАВЛЕННОГО ИММУНИТЕТА

ВНЕБОЛЬНИЧНЫЕ ПНЕВМОНИИ

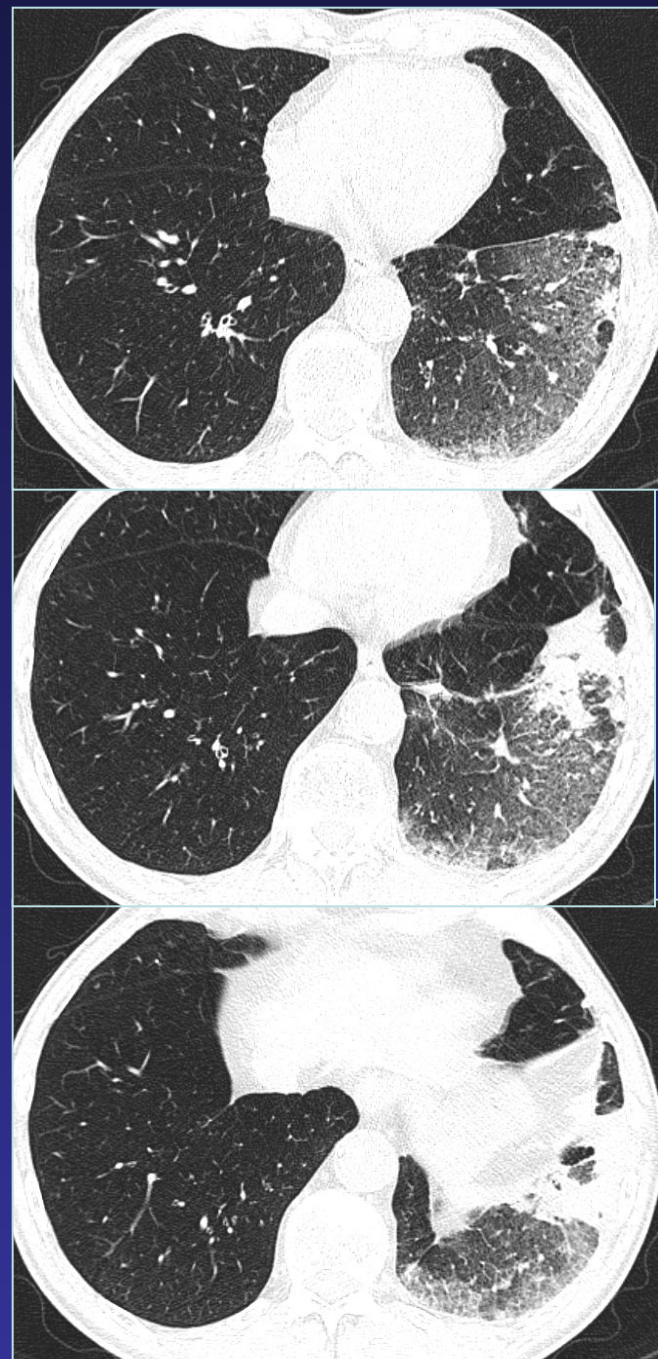
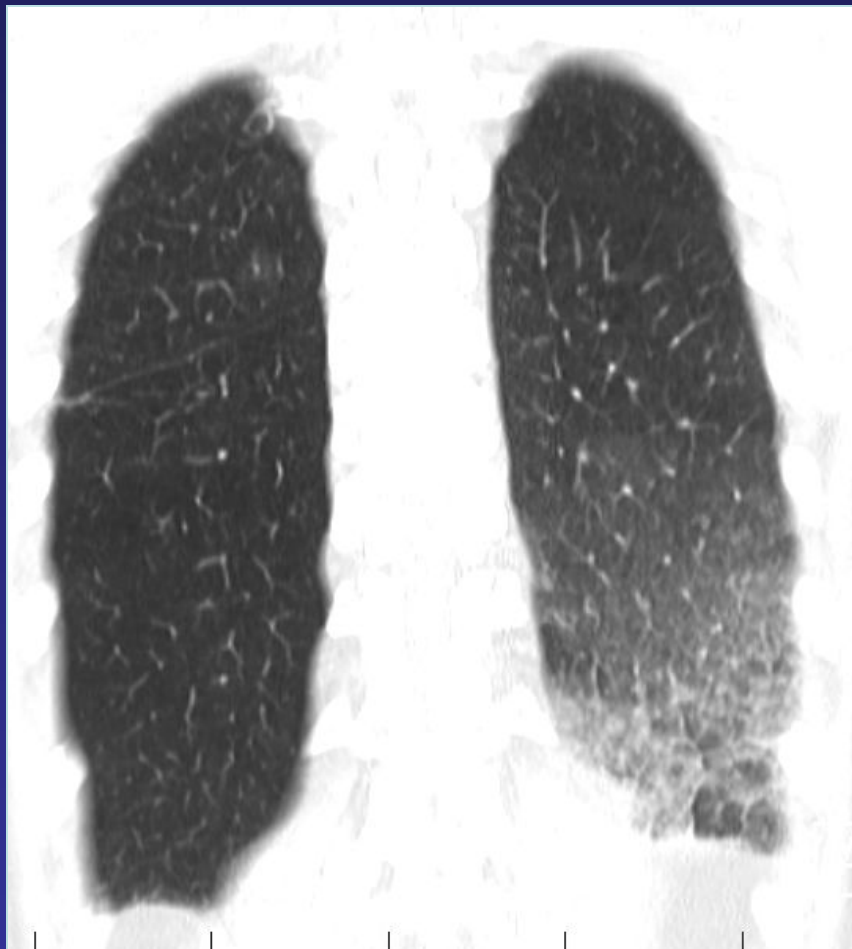
- Возникают у здоровых людей при отсутствии у них заболеваний или патологических состояний, способствующих развитию инфекционного заболевания.
- Основные инфекционные агенты: пневмококки, микопlasма.
- Возбудители проникают в легкие через дыхательные пути (бронхогенно) обычно на фоне переохлаждения, стрессовой ситуации или острого респираторного заболевания.
- Рентгенологическая картина определяется типом инфильтрации и стадией воспалительного процесса.

ПНЕВМОКОККОВАЯ ПНЕВМОНИЯ

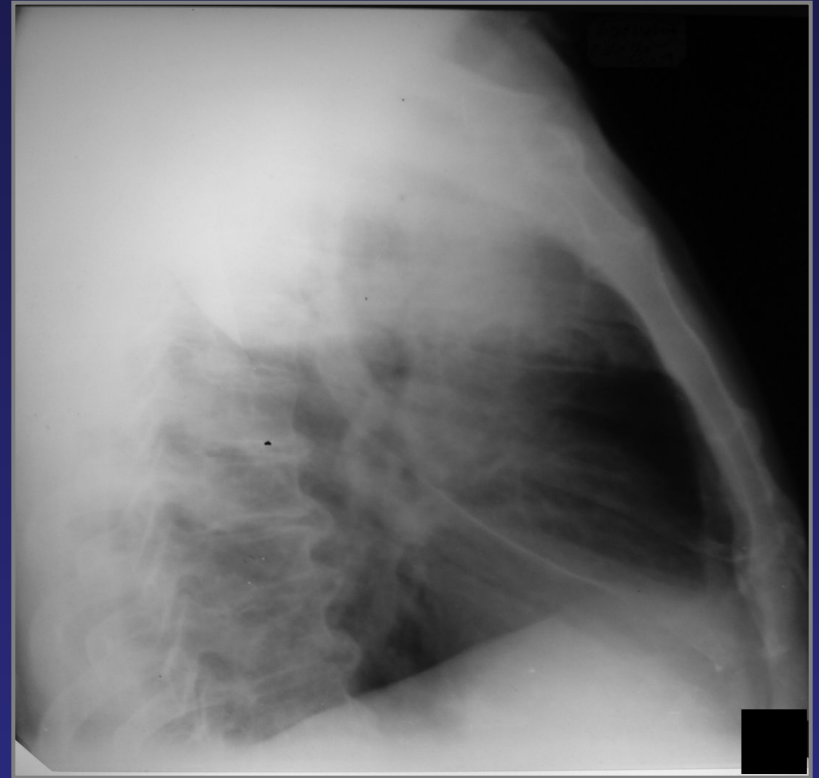
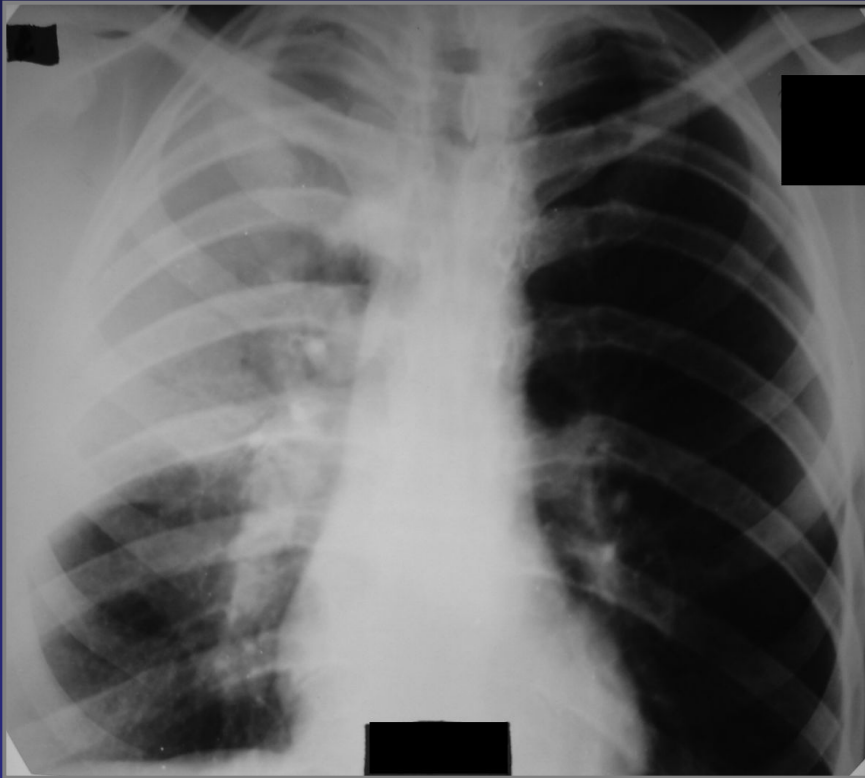
- ▣ Развивается как самостоятельное заболевание.
- ▣ Характеризуется острым началом и яркой клинической картиной.
- ▣ Развивается вследствие аспирации или ингаляции патогенных возбудителей через дыхательные пути.
- ▣ Рентгенологическая картина определяется стадией воспалительного процесса.
- ▣ Дифференциальный диагноз: инфильтративный туберкулез, абсцесс, ателектаз.

ПНЕВМОКОККОВАЯ ПНЕВМОНИЯ

стадия прилива: диффузное снижение прозрачности участка легочной ткани без явных границ за счет гиперемии в зоне воспаления.



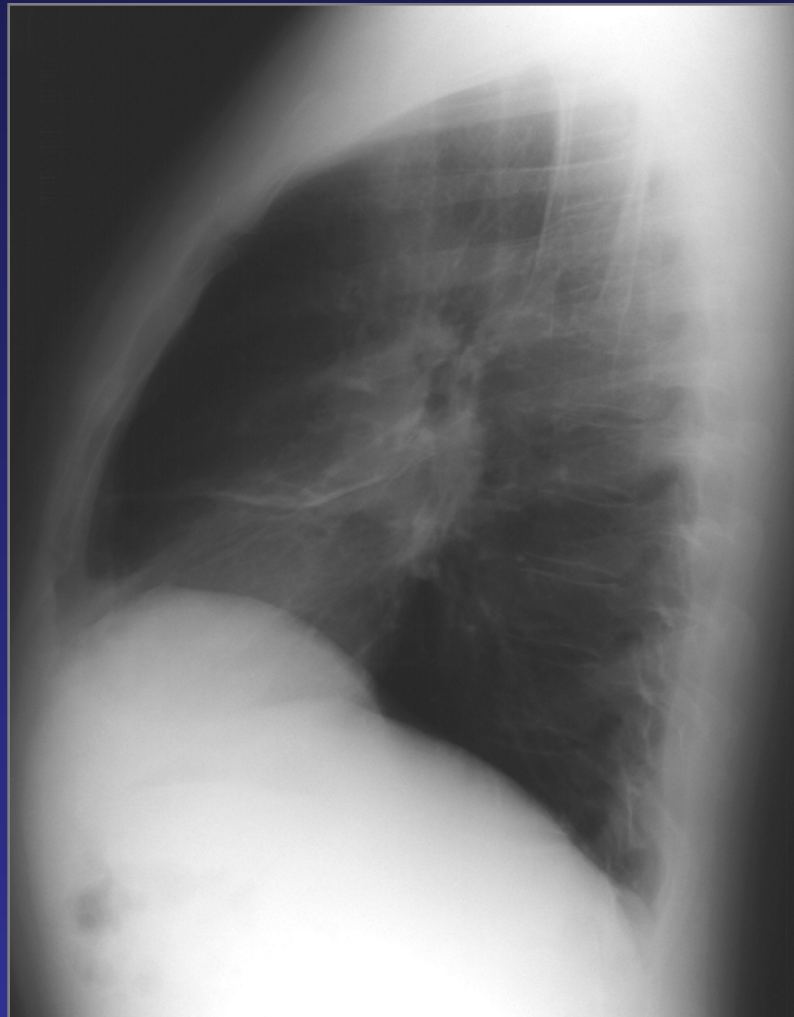
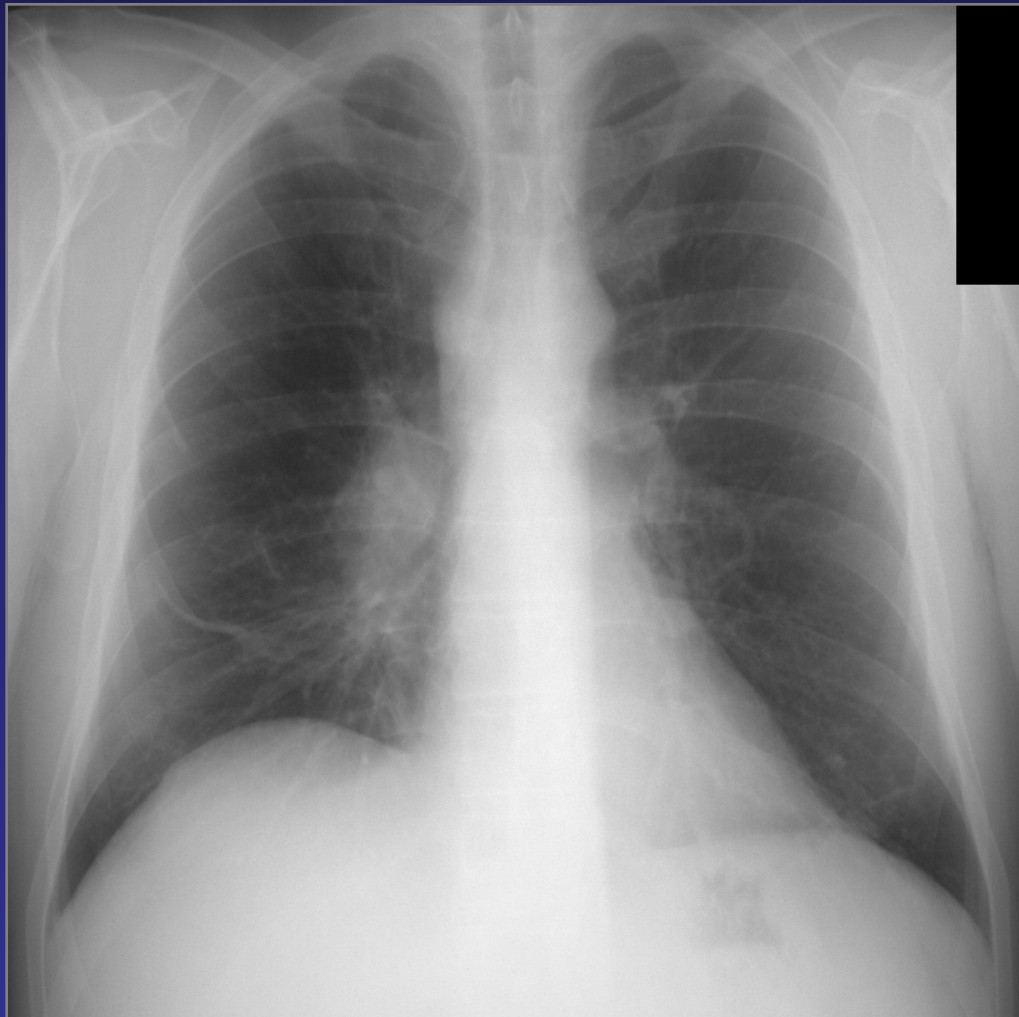ПНЕВМОКОККОВАЯ ПНЕВМОНИЯ



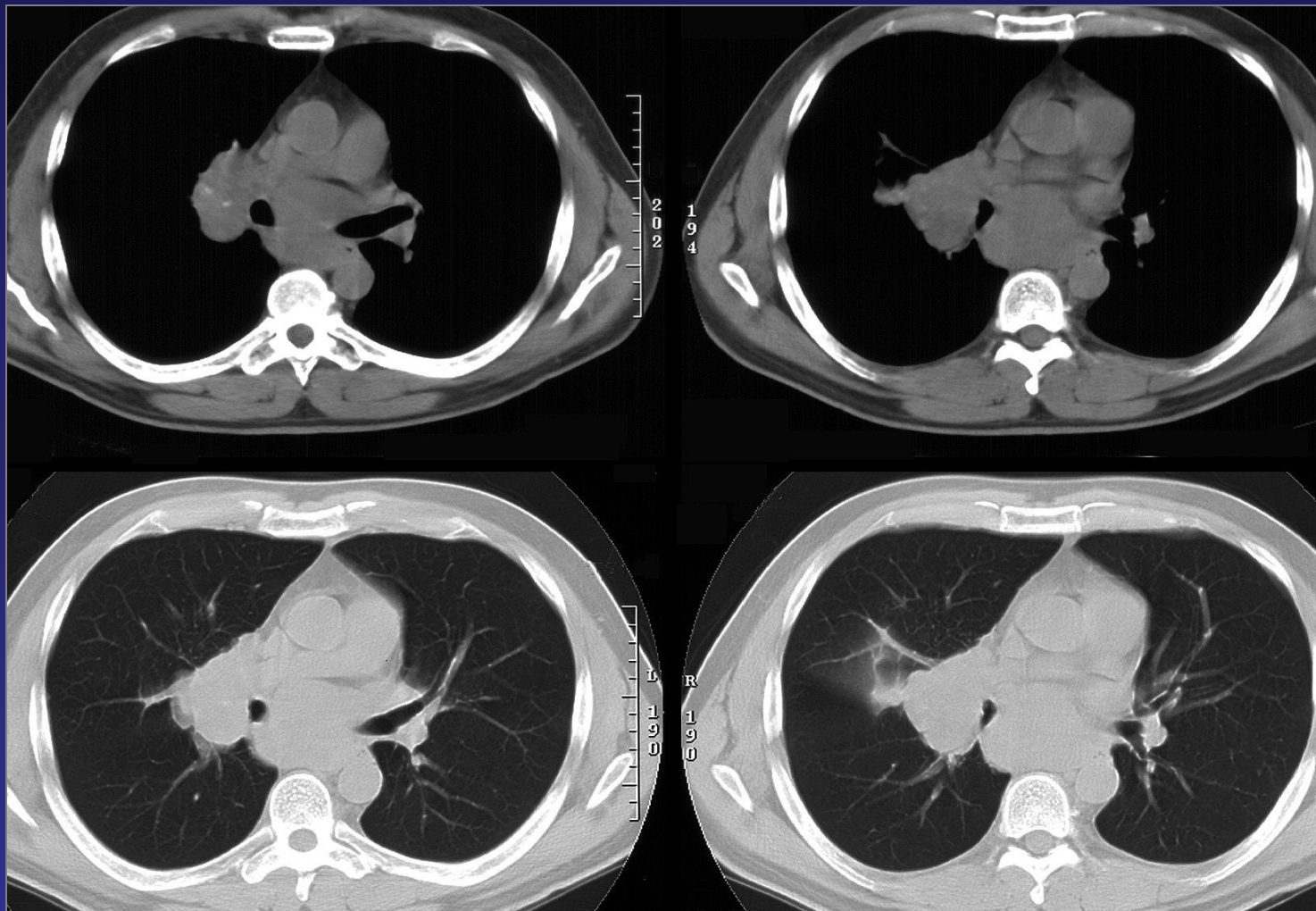
Рентгенологические признаки:

- *стадия опеченения: зона альвеолярной инфильтрации долевой или сегментарной протяженности, однородной структуры, средней интенсивности с сохраненными воздушными просветами бронхов.*
- *стадия разрешения: тень инфильтрата становится менее интенсивной, неоднородной, размеры ее уменьшаются.*

ДИФФЕРЕНЦИАЛЬНЫЙ ДИАГНОЗ



ДИФФЕРЕНЦИАЛЬНЫЙ ДИАГНОЗ

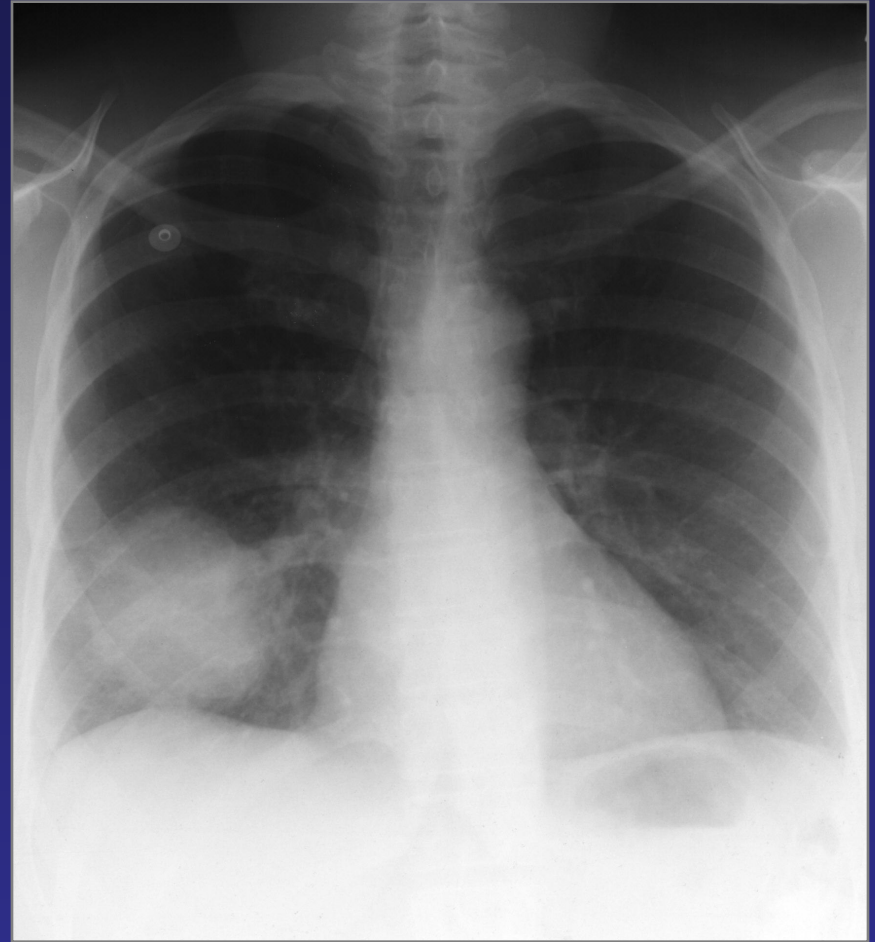
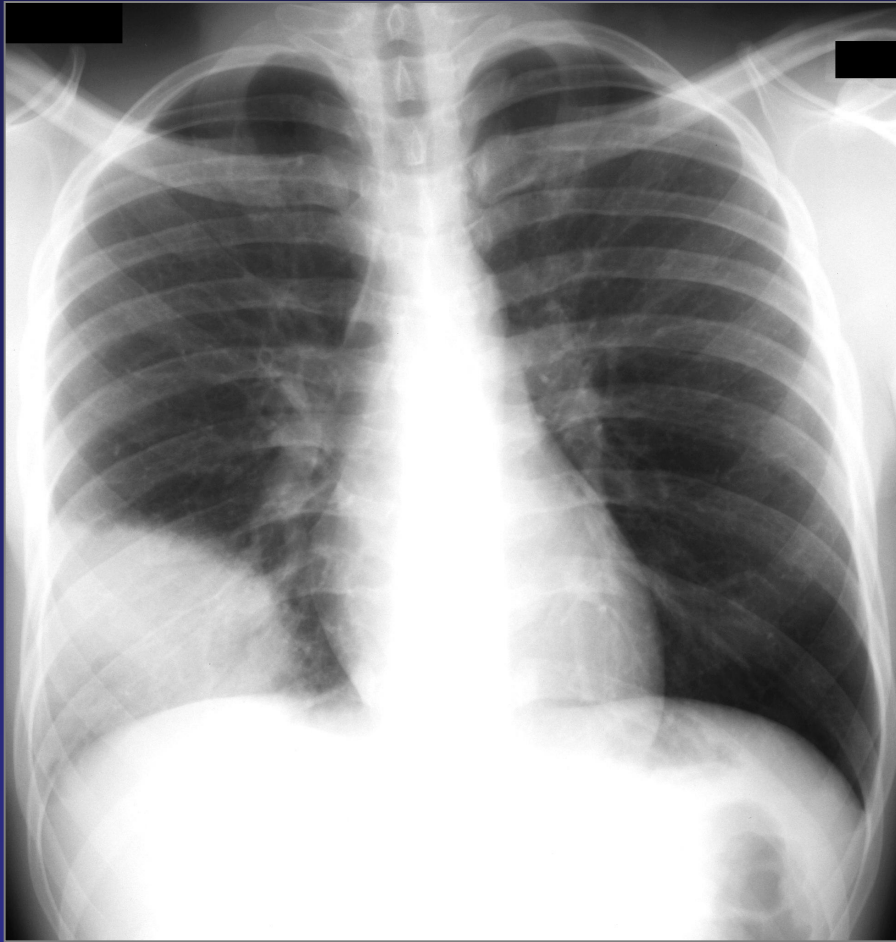
Узловая форма центрального рака легкого

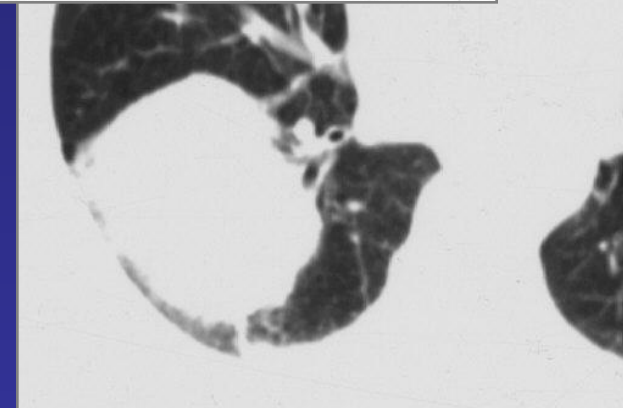
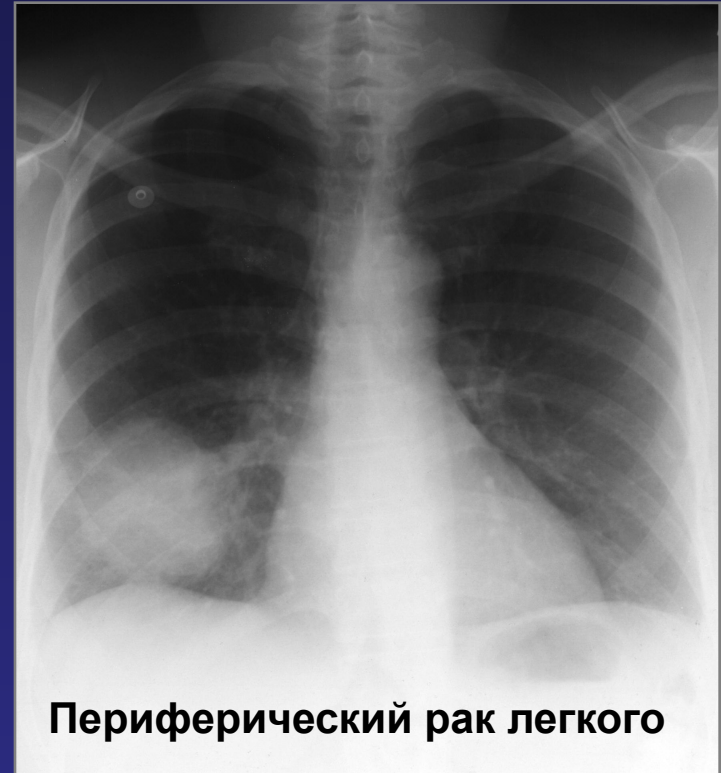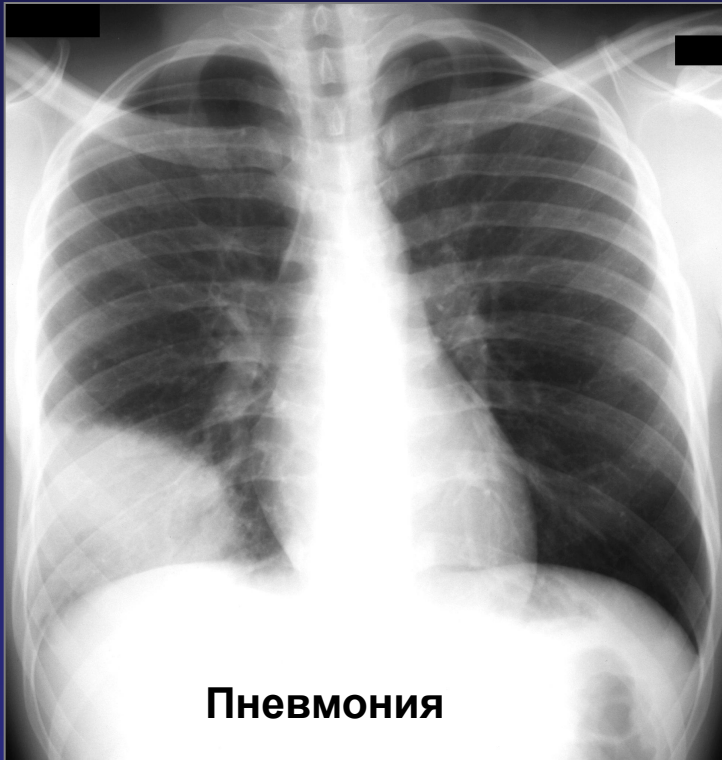ДИФФЕРЕНЦИАЛЬНЫЙ ДИАГНОЗ: пневмония и рак легкого

1. Наличие тени прикорневого узла характерно для рака легкого.
2. Полное рассасывание изменений под влиянием лечения при пневмонии и неполное их исчезновение при центральном раке.
3. Определение на рентгенограммах (томограммах) просвета соответствующего бронха (сегментарного, долевого, промежуточного, главного) при пневмонии и культы этого бронха при центральном раке.
4. Отсутствие при бронхоскопии с биопсией морфологических изменений в бронхах при пневмонии и гистологическое или цитологическое подтверждение рака легкого, диагностированного при этом исследовании.

ДИФФЕРЕНЦИАЛЬНЫЙ ДИАГНОЗ: пневмония и периферический рак



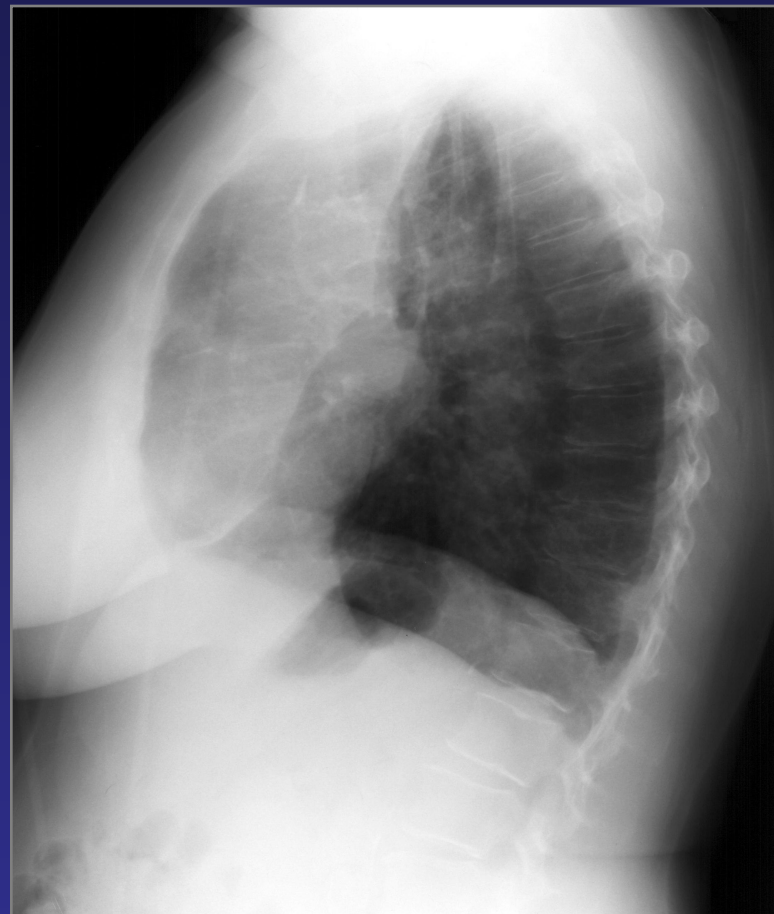
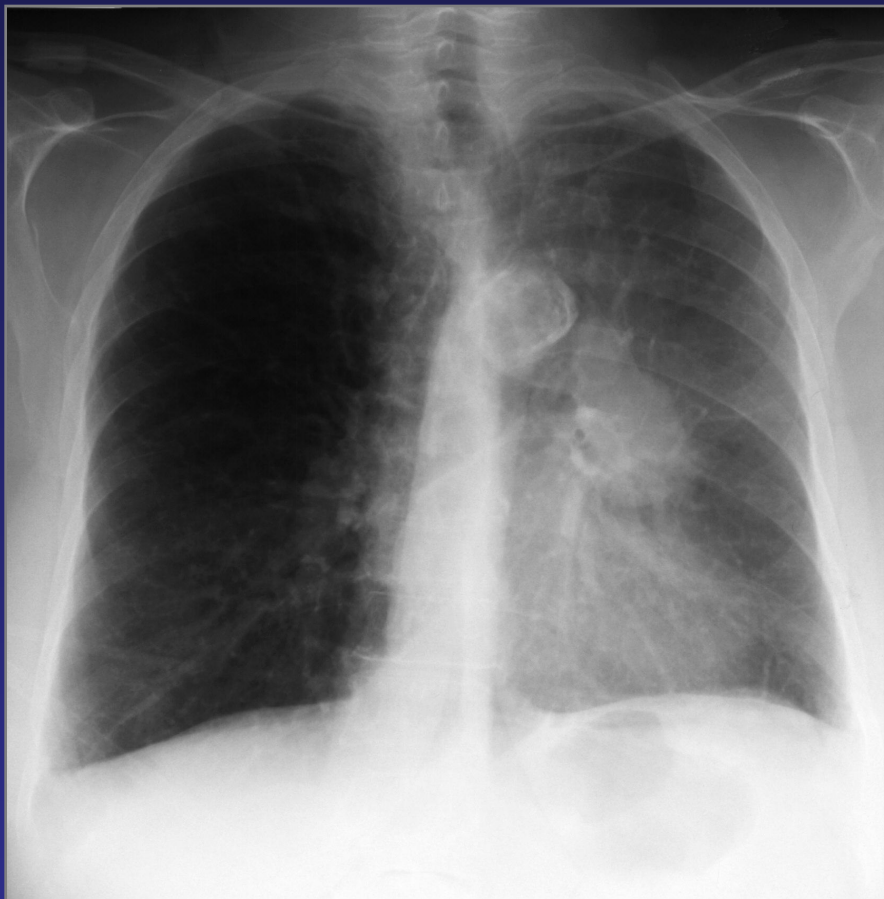ДИФФЕРЕНЦИАЛЬНЫЙ ДИАГНОЗ



Д/Д критерии:

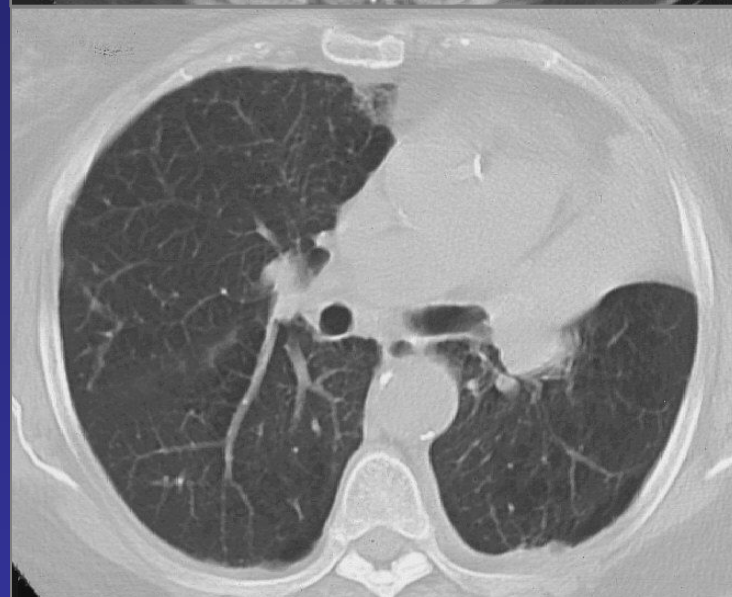
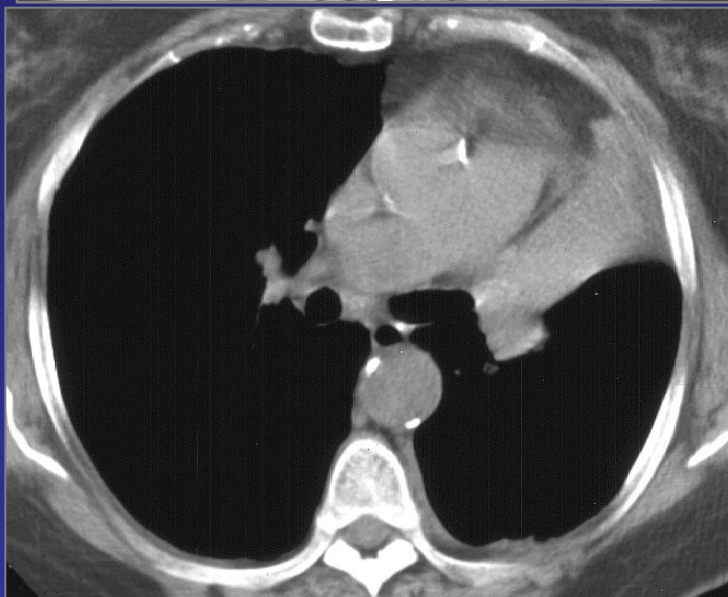
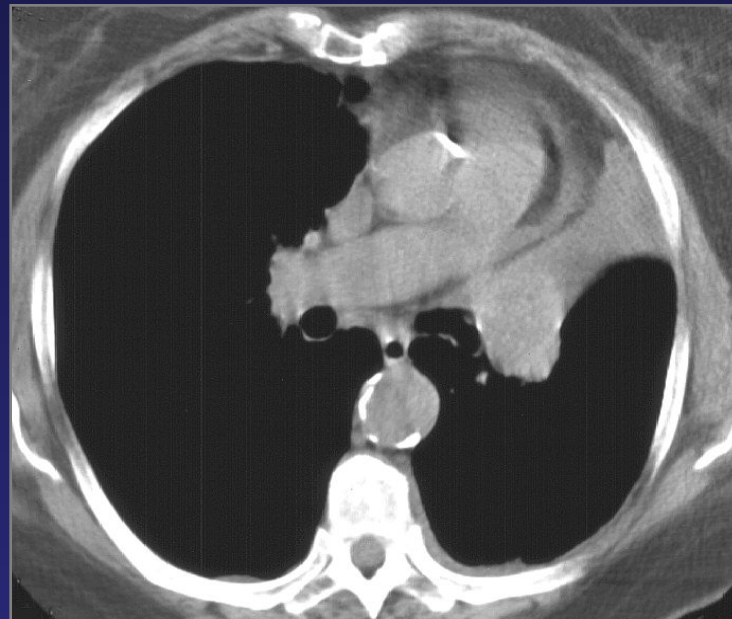
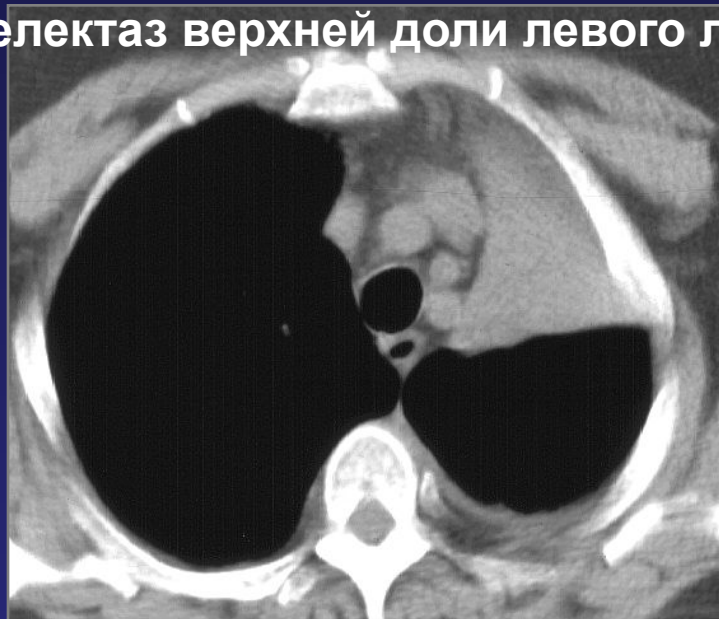- ✓ Видимые просветы бронхов.
- ✓ Динамика на фоне лечения.

ДИФФЕРЕНЦИАЛЬНЫЙ ДИАГНОЗ

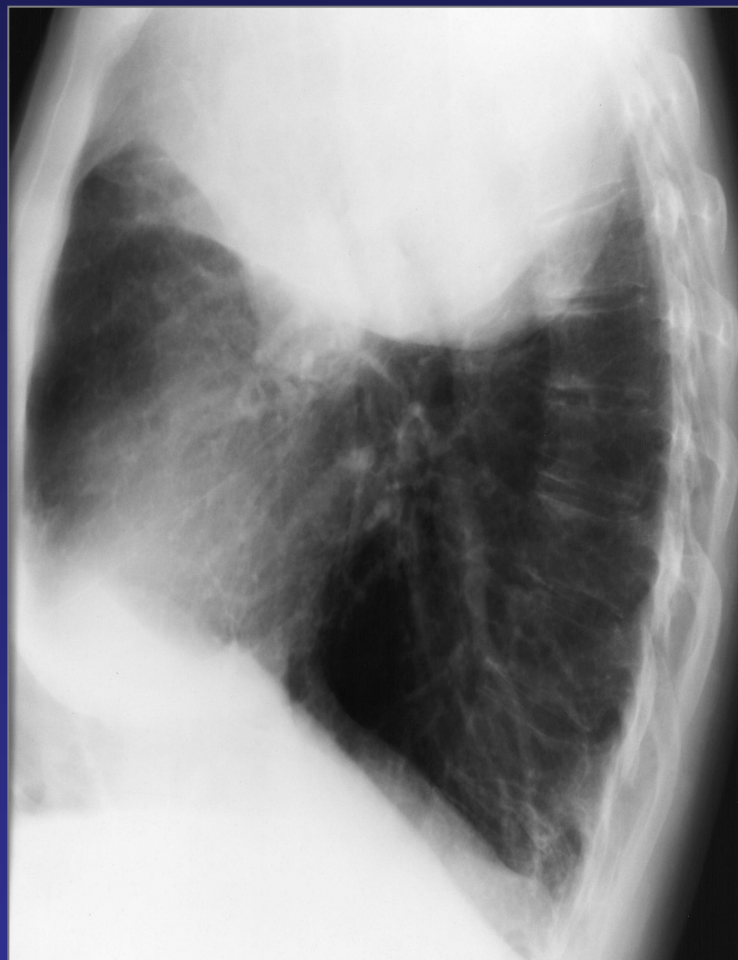
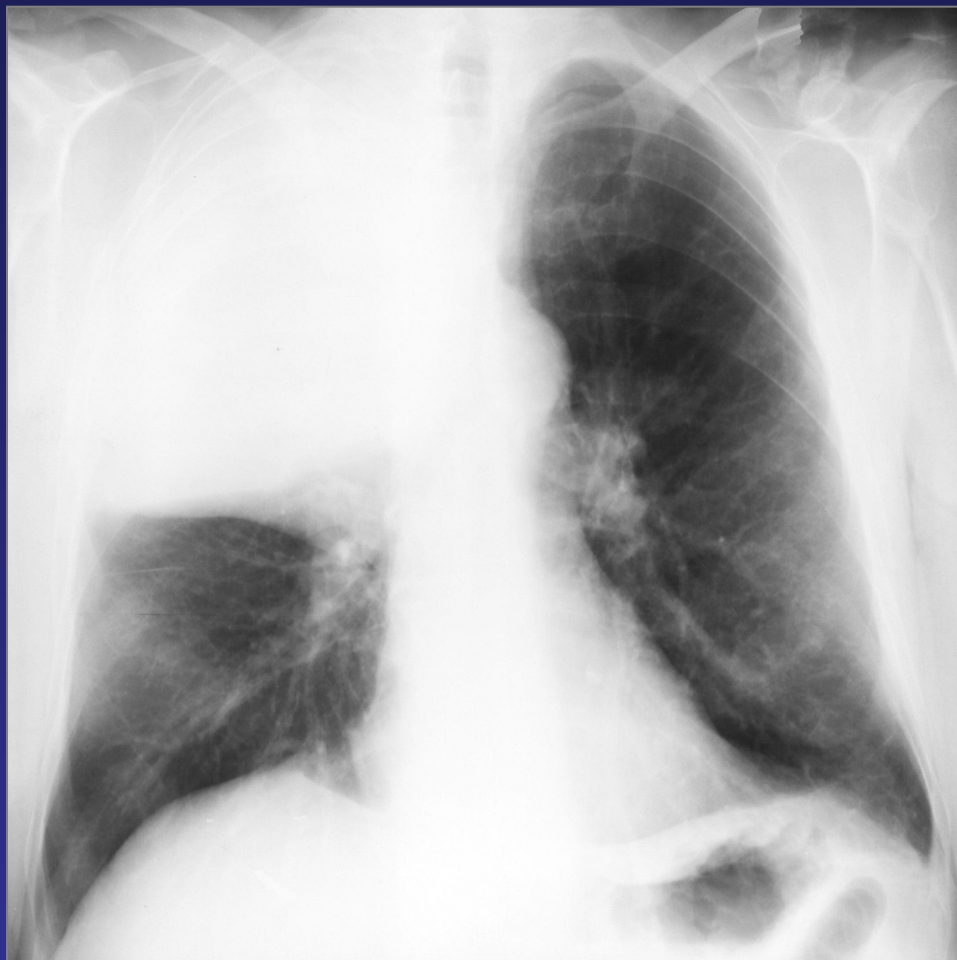

ДИФФЕРЕНЦИАЛЬНЫЙ ДИАГНОЗ

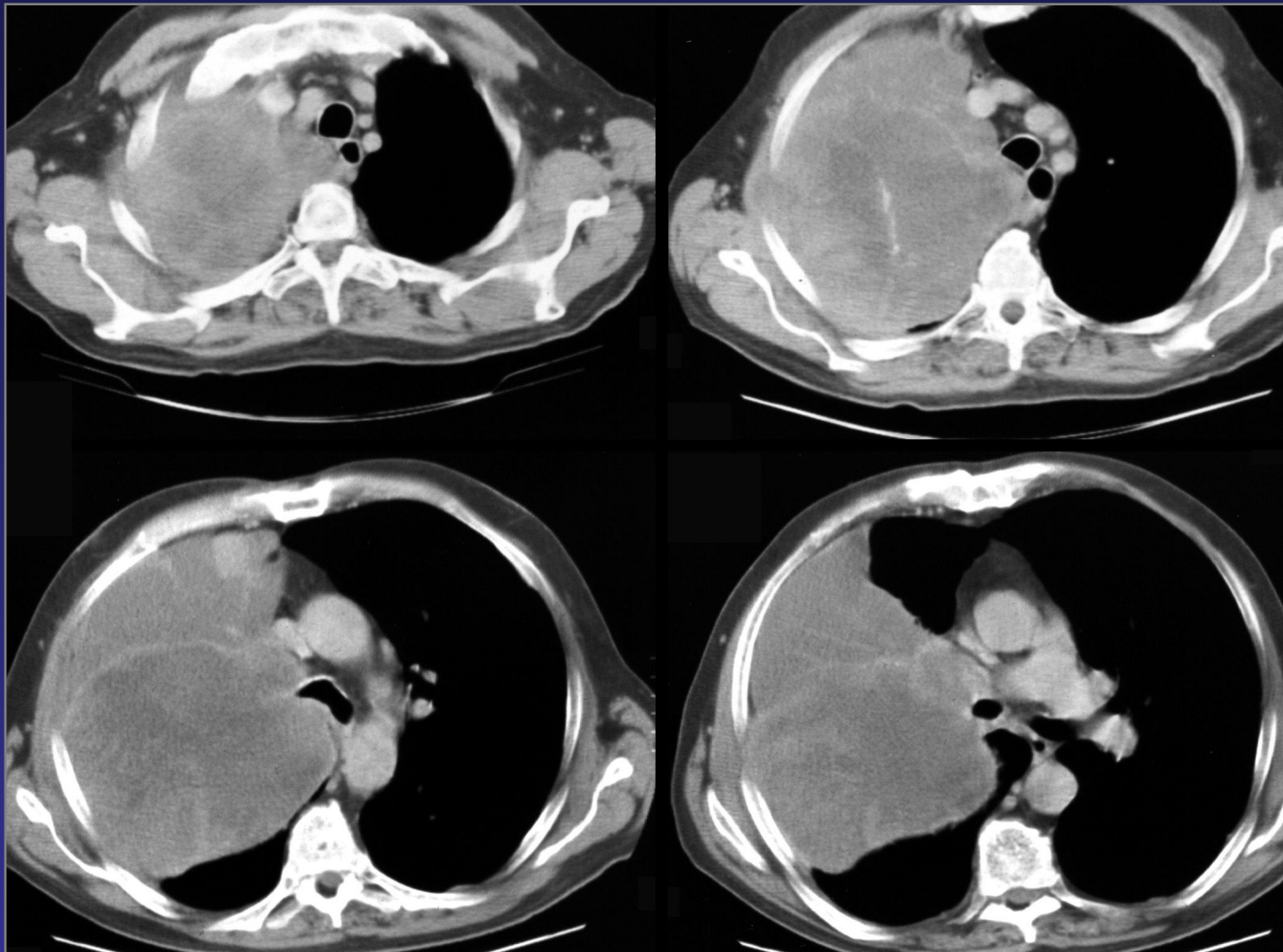
Ателектаз верхней доли левого легкого



ДИФФЕРЕНЦИАЛЬНЫЙ ДИАГНОЗ

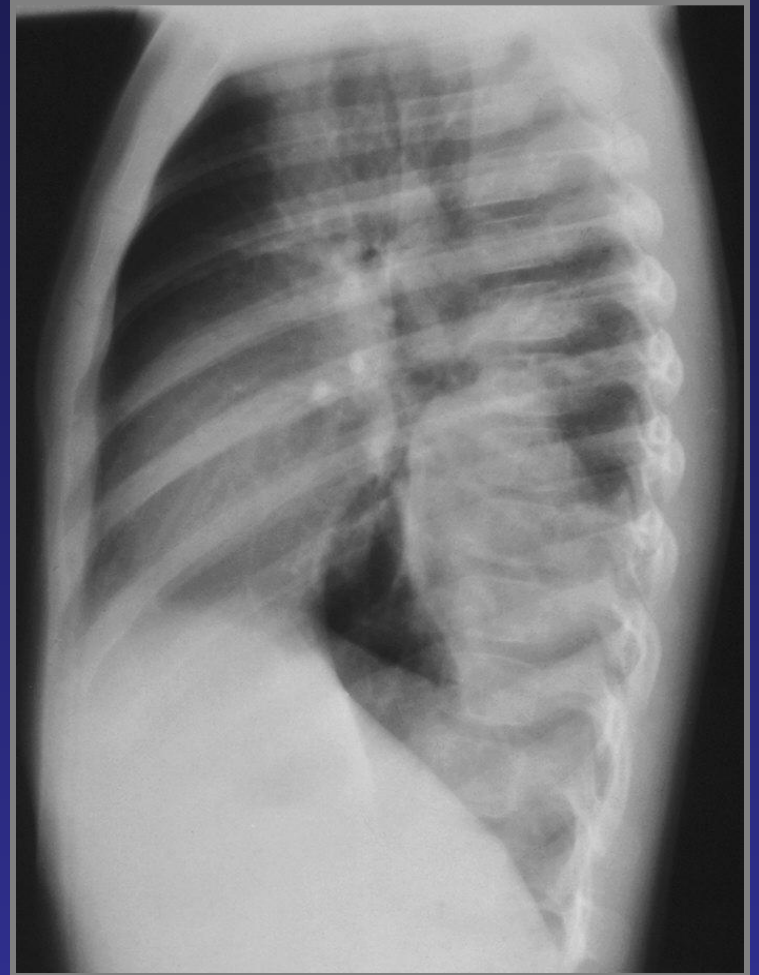
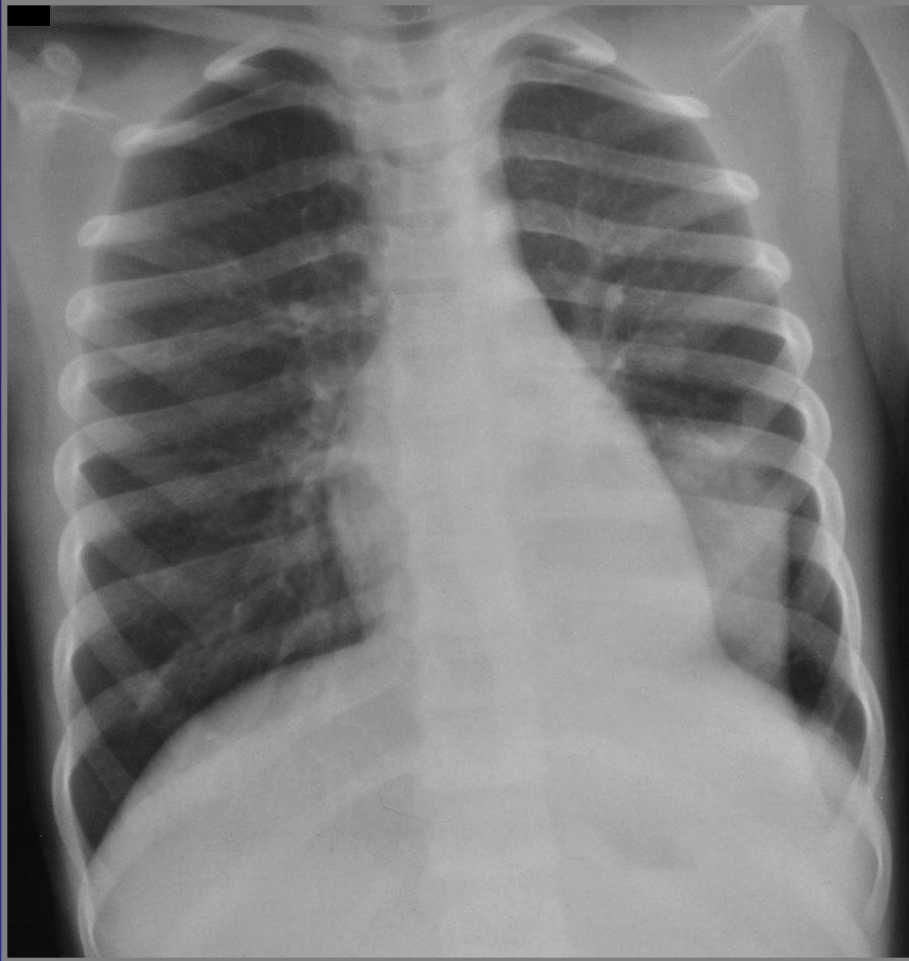


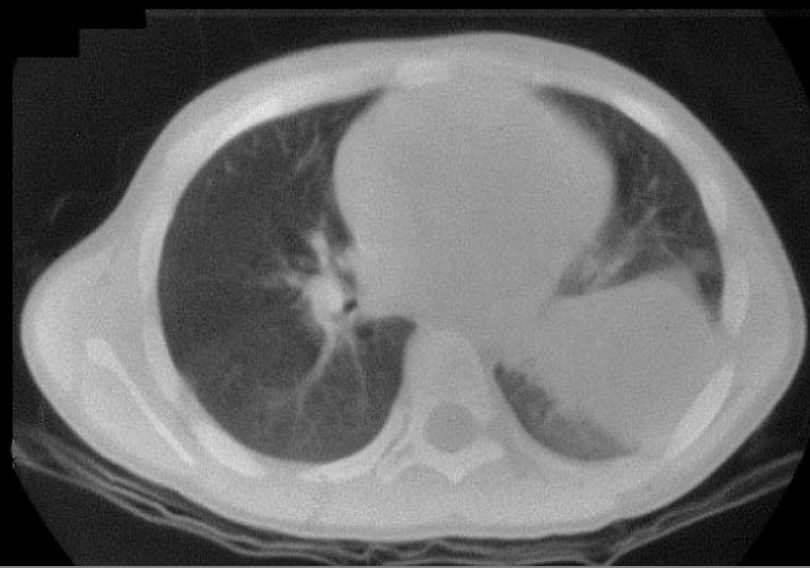
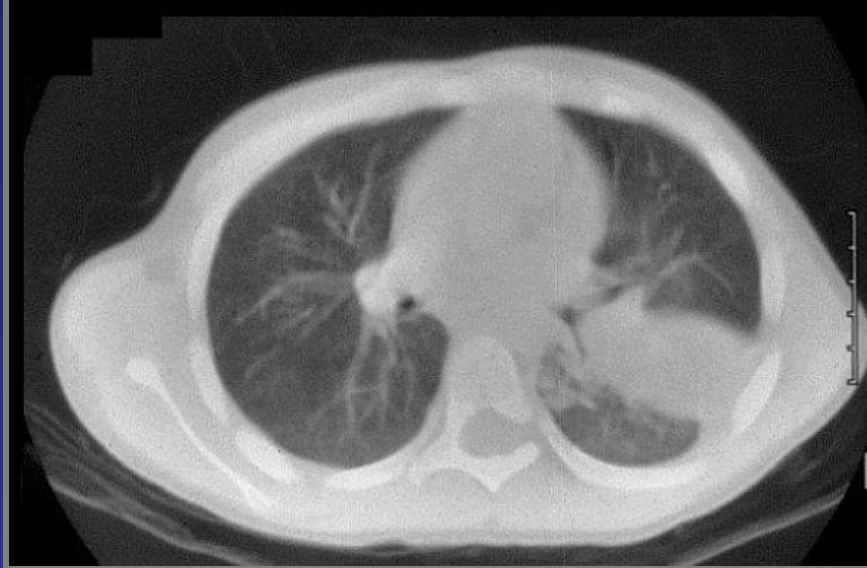
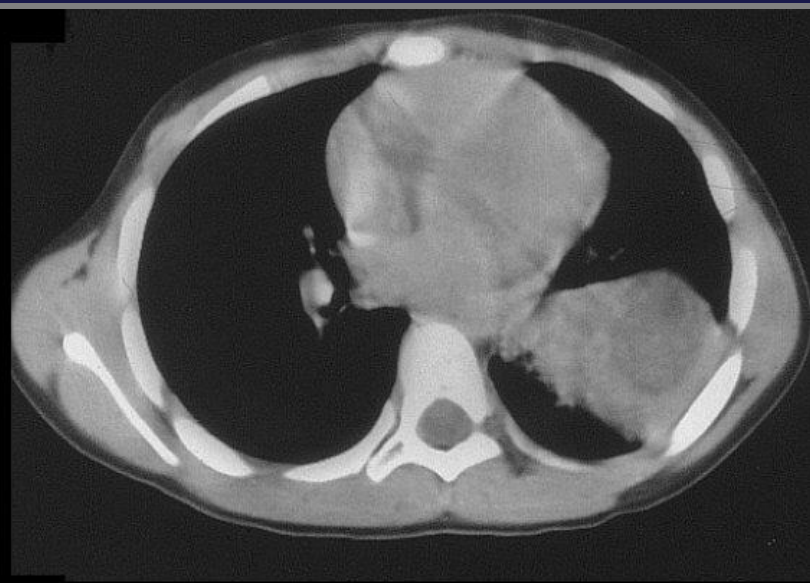
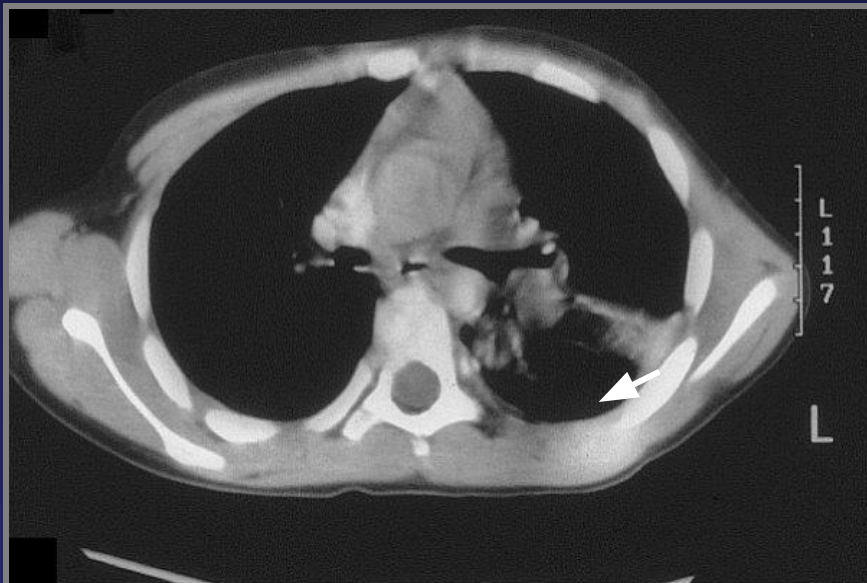
ДИФФЕРЕНЦИАЛЬНЫЙ ДИАГНОЗ



Опухоль верхнего средостения

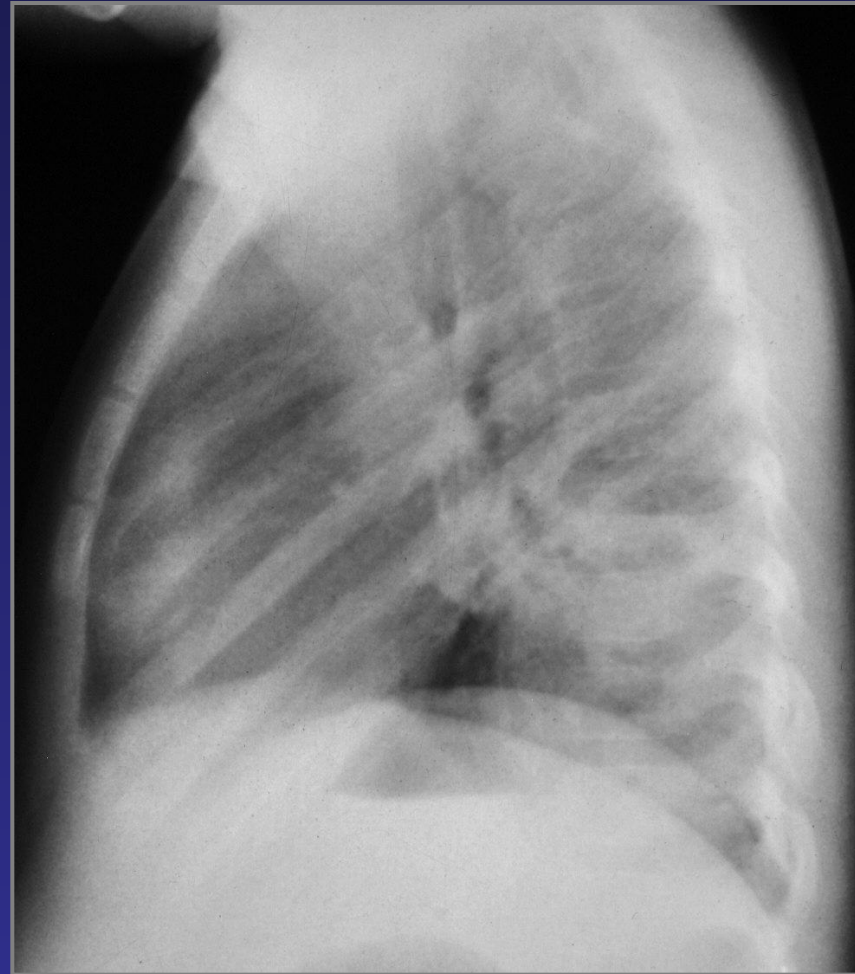
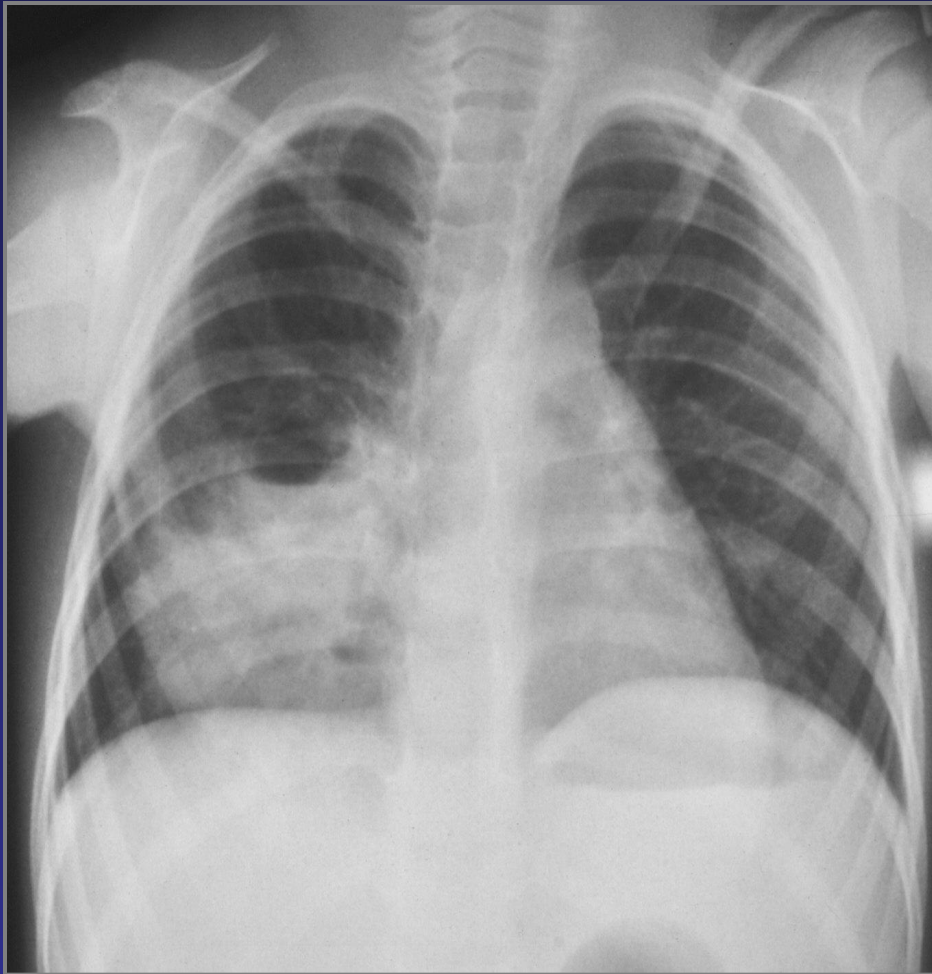
ДИФФЕРЕНЦИАЛЬНЫЙ ДИАГНОЗ



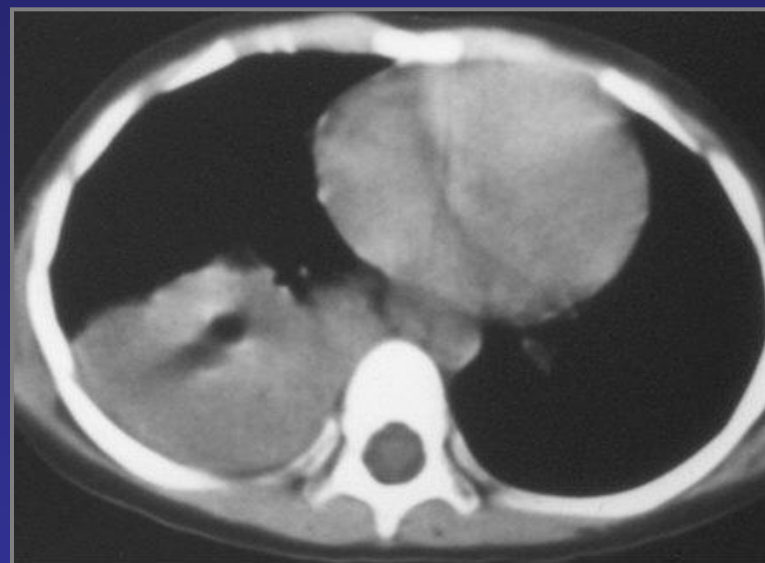
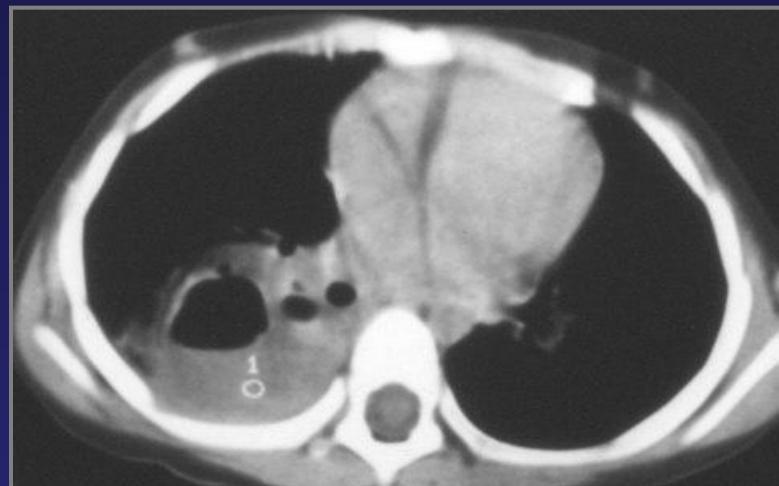
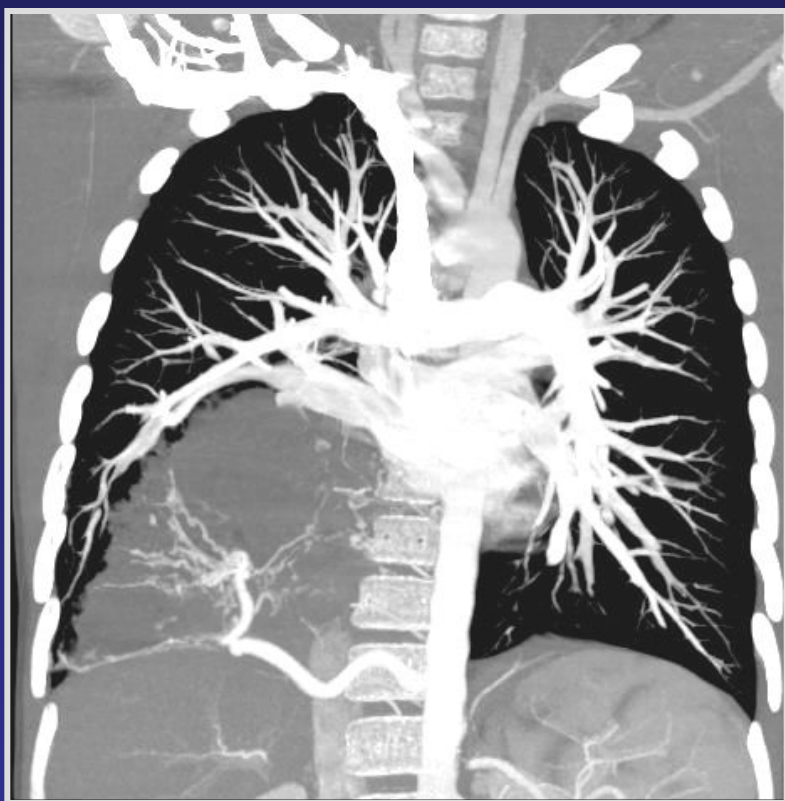

Туберкулезный бронхоаденит, осложненный ателектазом

ДИФФЕРЕНЦИАЛЬНЫЙ ДИАГНОЗ



ВНУТРИЛЕГОЧНАЯ СЕКВЕСТРАЦИЯ

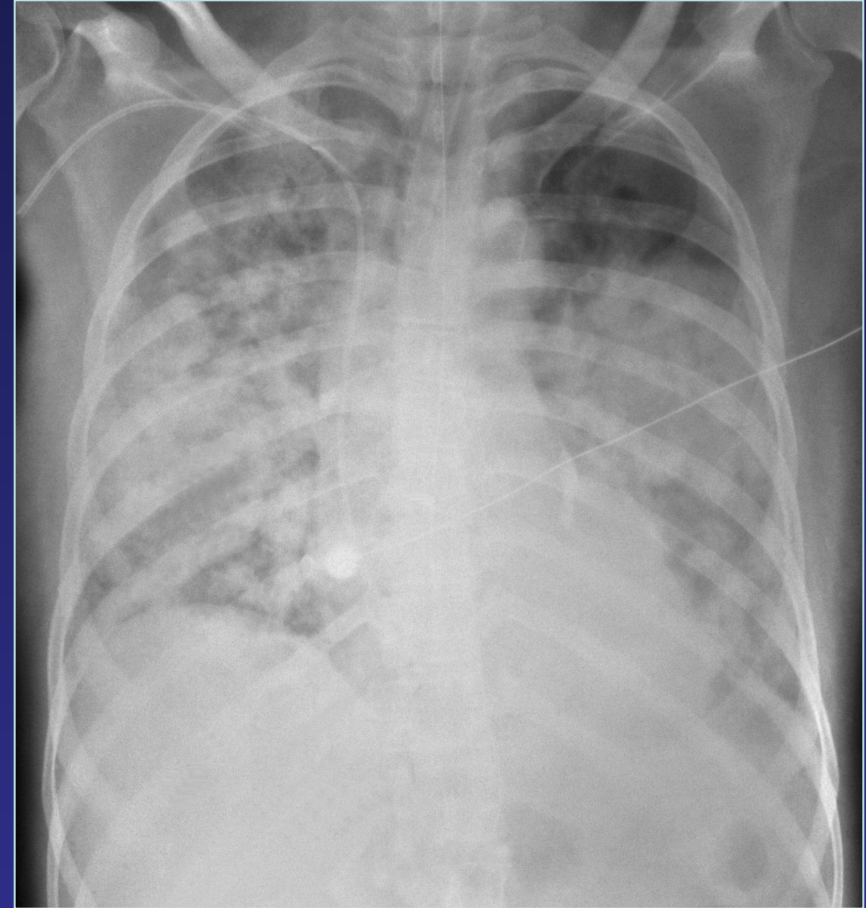
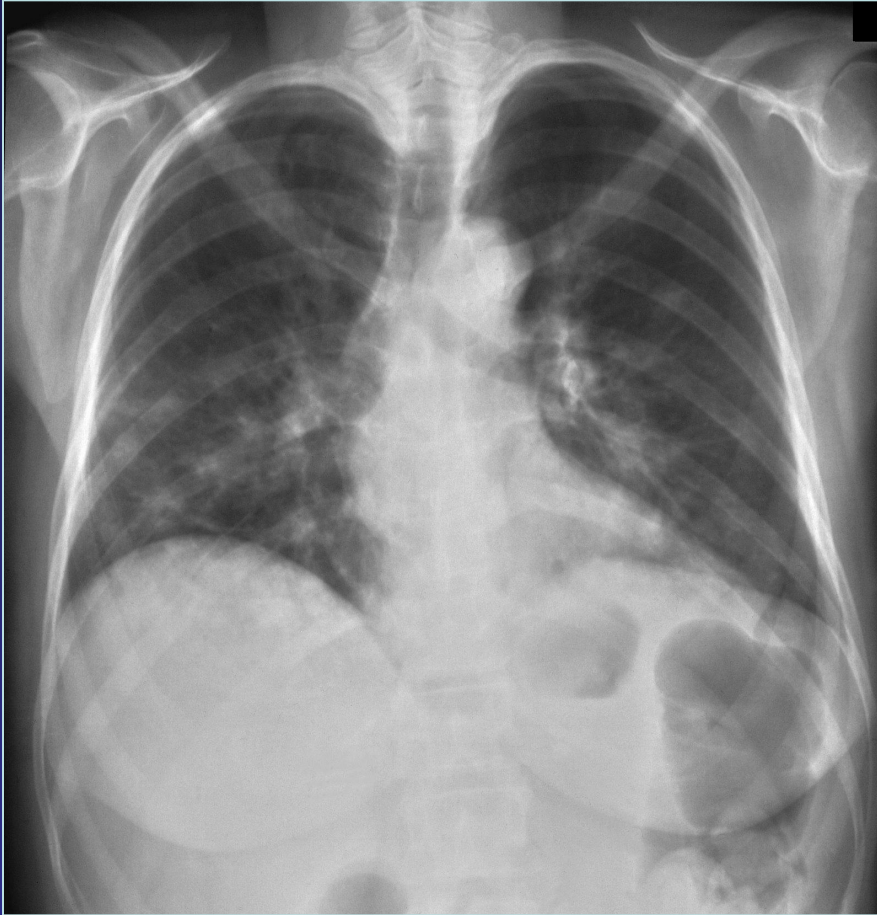

СТАФИЛОКОККОВЫЕ ПНЕВМОНИИ

ПЕРВИЧНЫЕ

- Возникают у детей, пожилых людей и лиц с ослабленным иммунитетом.
- Характерна сезонность (зима, осень).
- Развивается бронхогенным путем на фоне острой респираторной вирусной инфекции.
- Клиническая картина: кашель, слизисто-гнойная мокрота, кровохарканье, лейкоцитоз с нейтрофильным сдвигом. У детей – м.б. молниеносное течение с летальным исходом.
- Рентгенологические признаки: двусторонне поражение, полиморфизм изменений, склонность к деструкции.

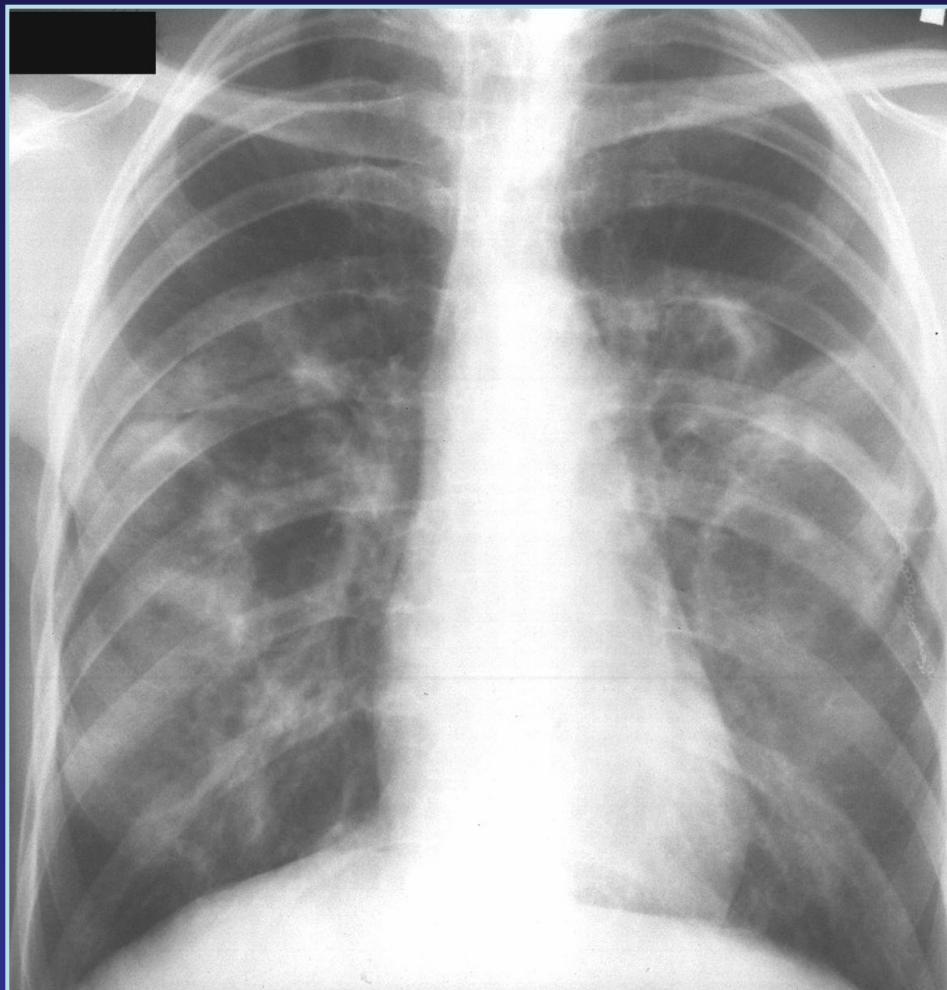СТАФИЛОКОККОВЫЕ ПНЕВМОНИИ



Отрицательная динамика в течение 5 дней

St.aureus

СТАФИЛОКОККОВЫЕ ПНЕВМОНИИ



Многочисленные полости деструкции различного размера в сочетании с инфильтрацией легочной ткани.

СТАФИЛОКОККОВЫЕ ПНЕВМОНИИ

ВТОРИЧНЫЕ

- Возникают при гематогенном распространении инфекции при остром или хроническом гнойном процессе.

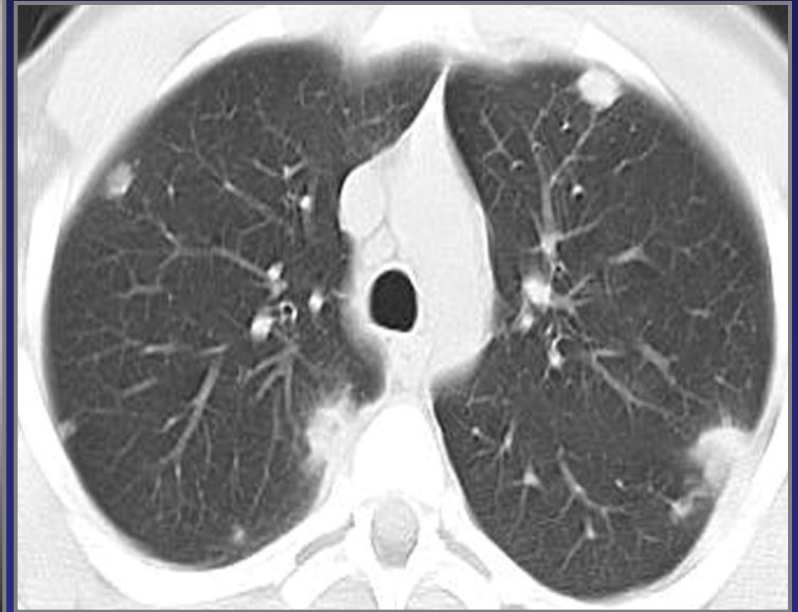
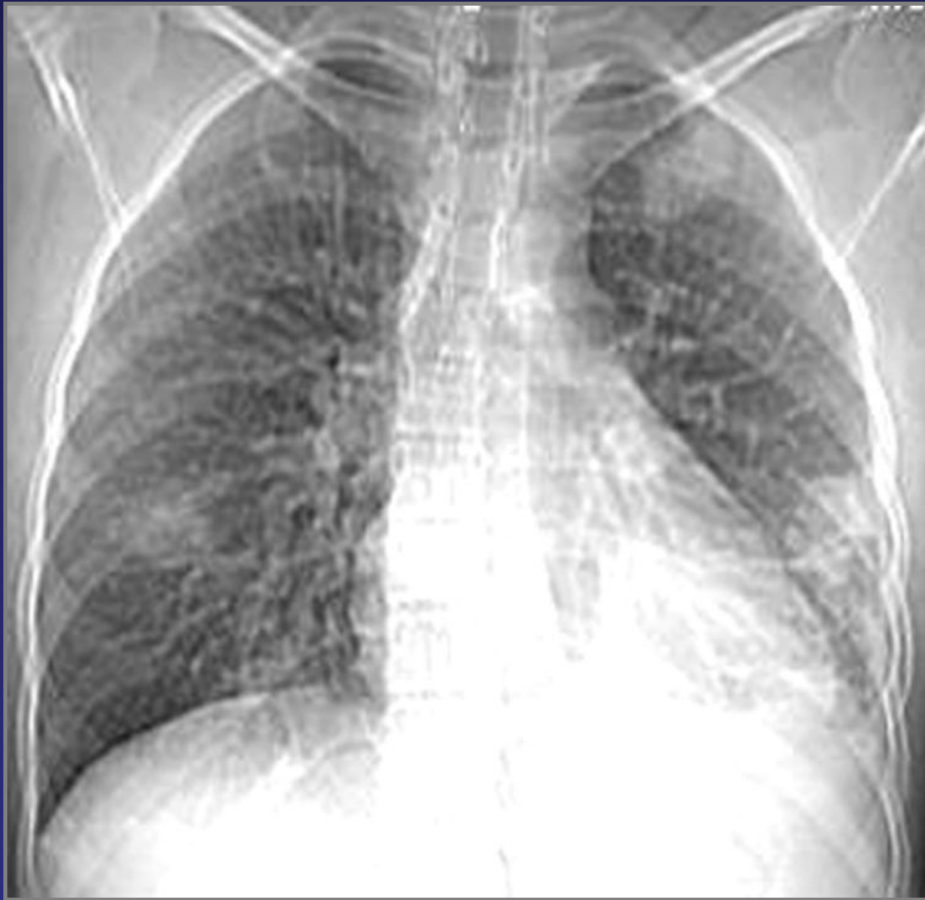Особенности рентгенологической картины:

- полиморфизм изменений
- быстрая динамика лучевых симптомов

Дифференциальный диагноз:

нагноившиеся кисты, множественные истинные абсцессы легких, подострый диссеминированный туберкулез легких.

СТАФИЛОКОККОВЫЕ ПНЕВМОНИИ



□ Рентгенологические признаки:

- множественные инфильтраты округлой формы, 1-2 см в диаметре;
- двустороннее поражение;
- тонкостенные полости деструкции;

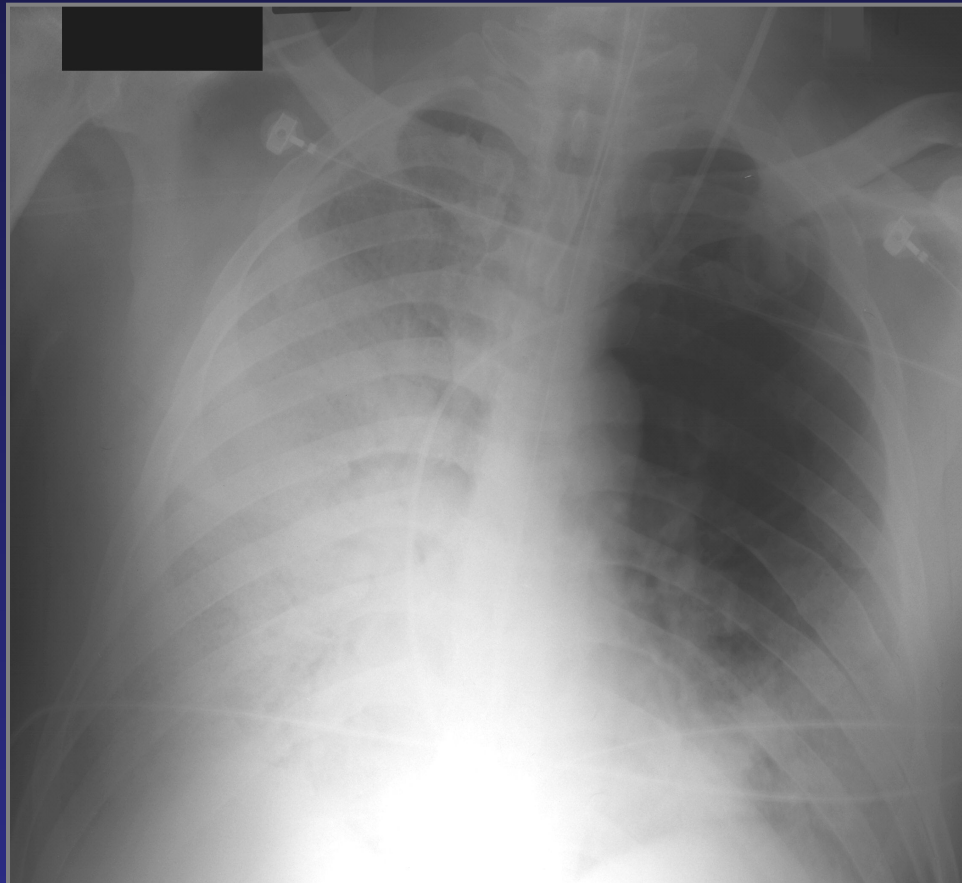
ПНЕВМОНИИ, вызванные грамотрицательной инфекцией

- ▣ Развивается у лиц среднего и пожилого возраста, страдающих хроническими заболеваниями (алкоголизм, диабет).
- ▣ Инфекционные агенты: клебсиелла, синегнойная палочка, протейс, легионелла.
- ▣ Тяжелое клиническое течение, высокая летальность.

Дифференциальный диагноз:

истинный абсцесс легкого; казеозная пневмония.

ПНЕВМОНИИ, вызванные грамотрицательной инфекцией

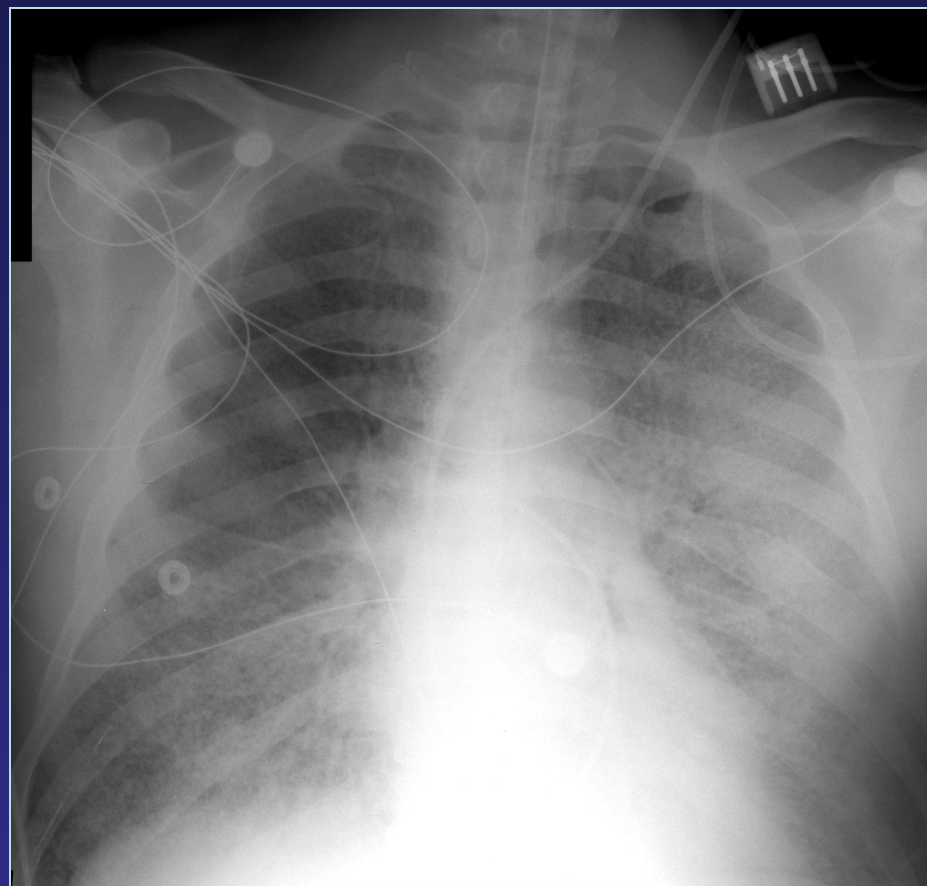
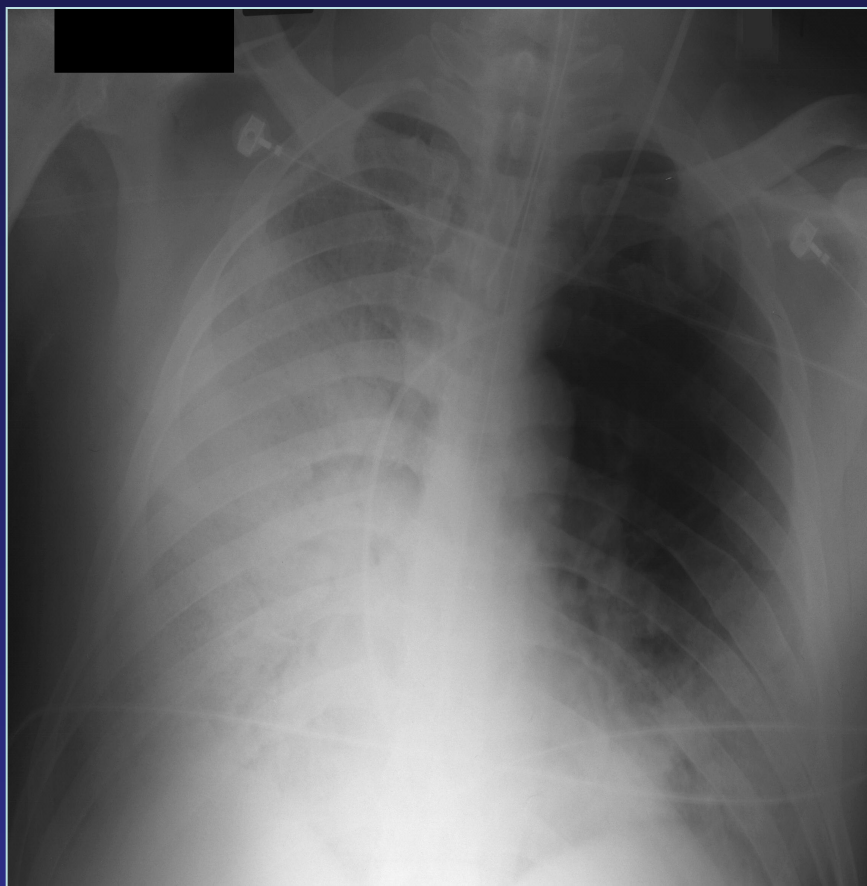


Рентгенологические признаки

обширное доленое затемнение (чаще локализуется в верхней доле правого легкого);

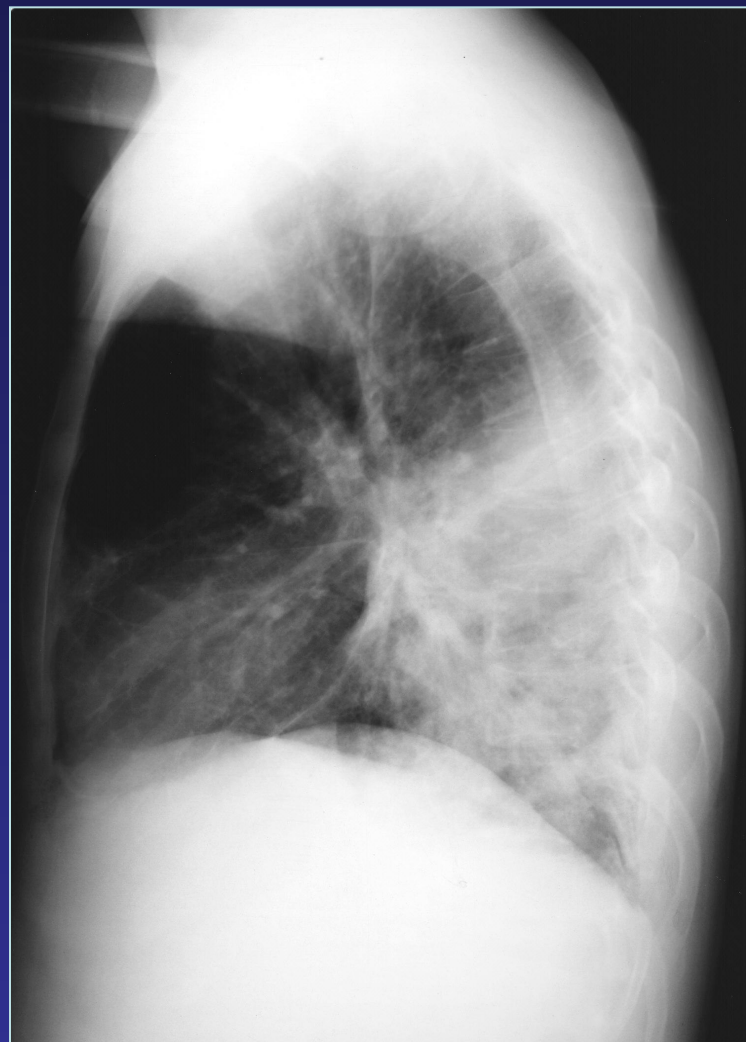
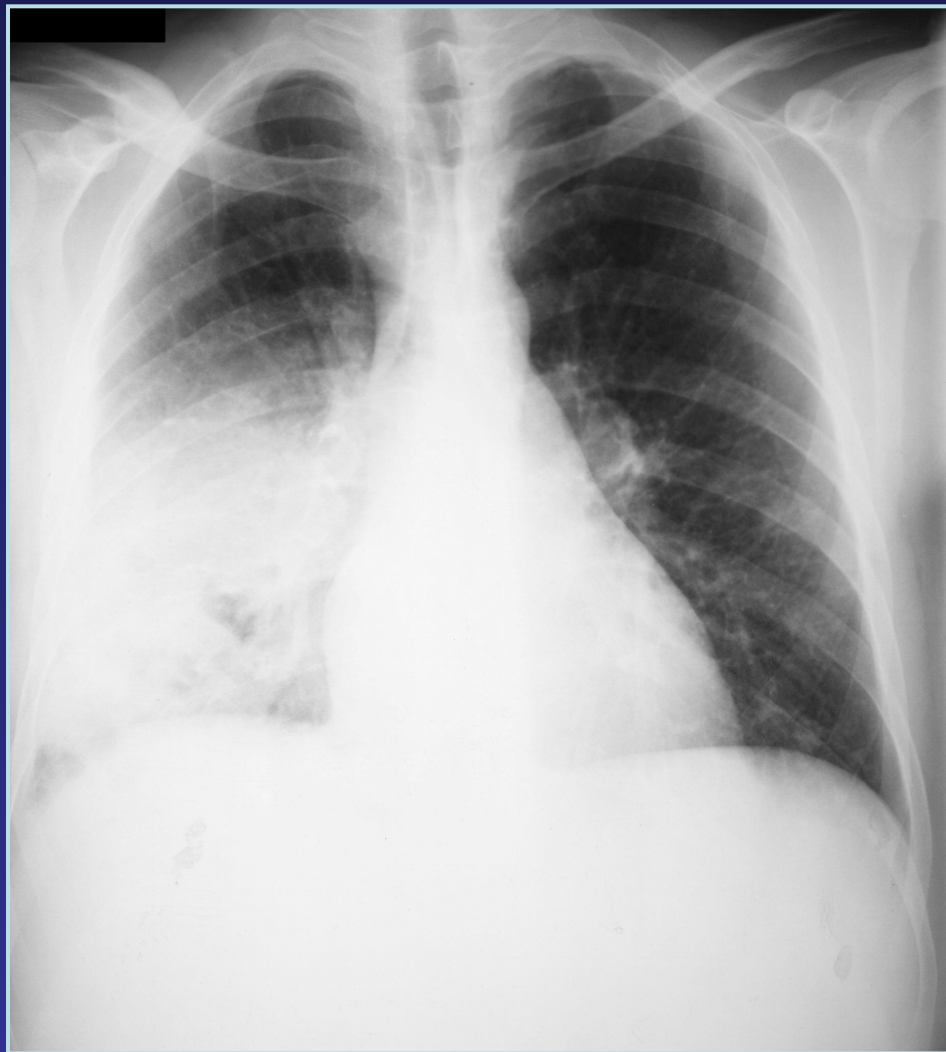увеличение объема пораженной доли, междолевая плевра провисает, средостение может быть смещено в здоровую сторону;

ПНЕВМОНИИ, вызванные грамотрицательной инфекцией

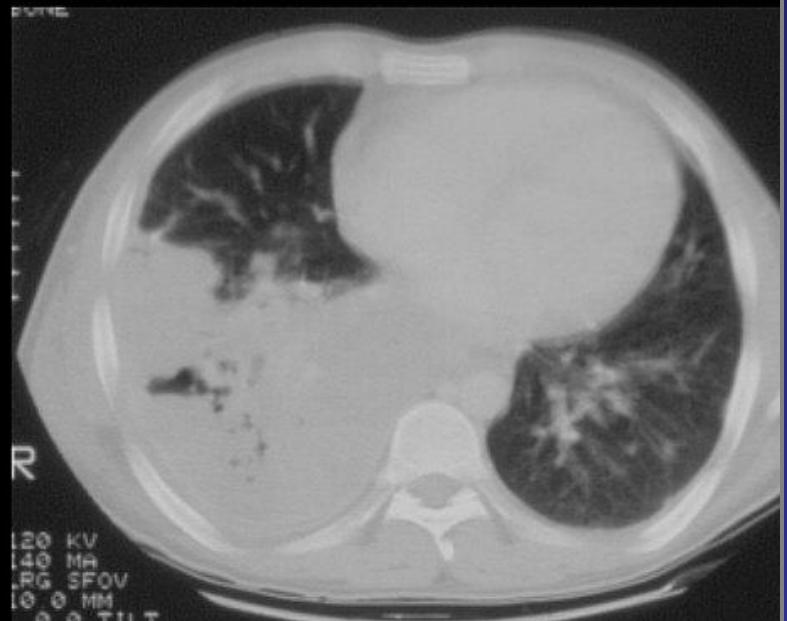
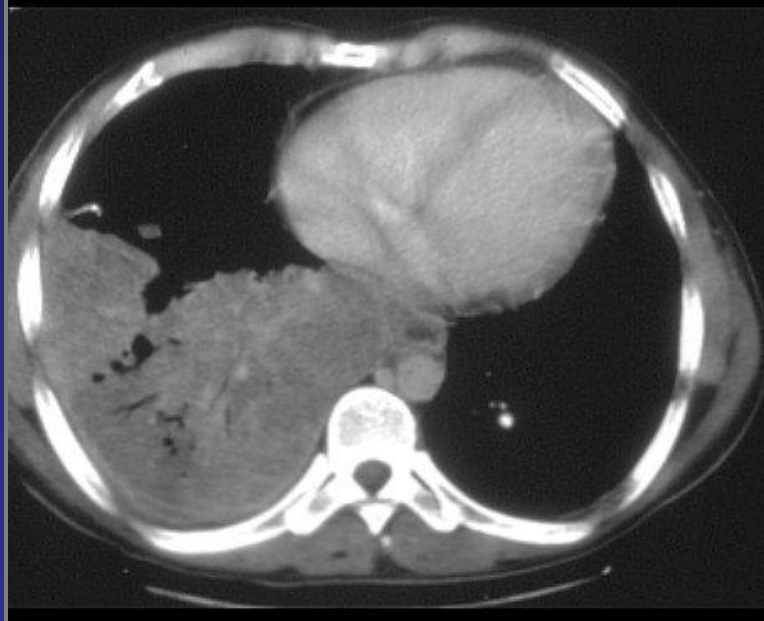
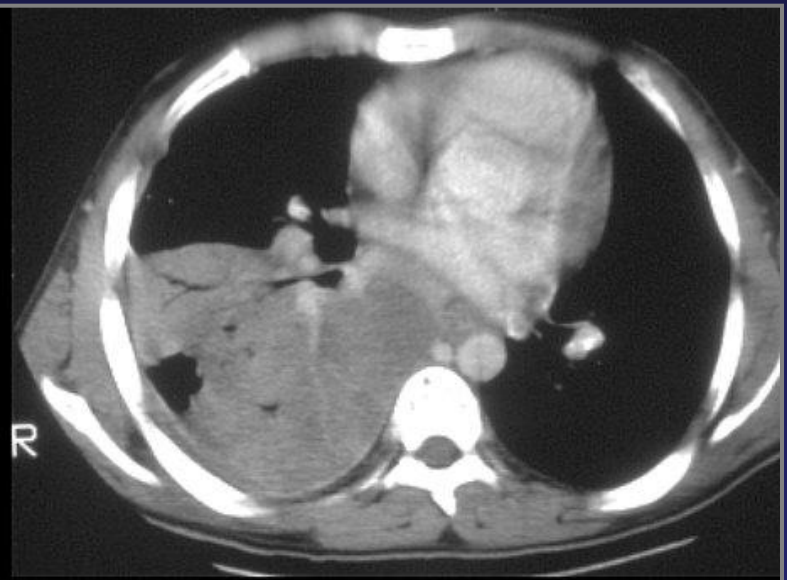
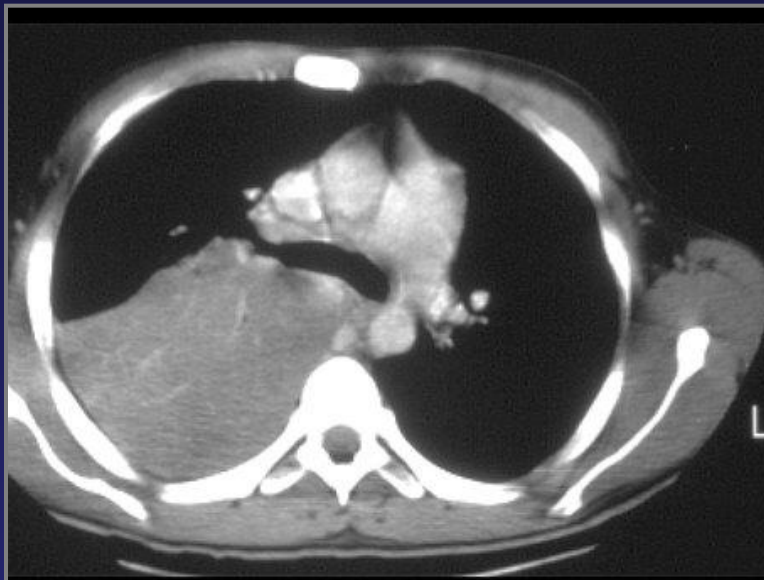


Динамика пневмонии на фоне лечения.

ПНЕВМОНИИ, вызванные грамотрицательной инфекцией



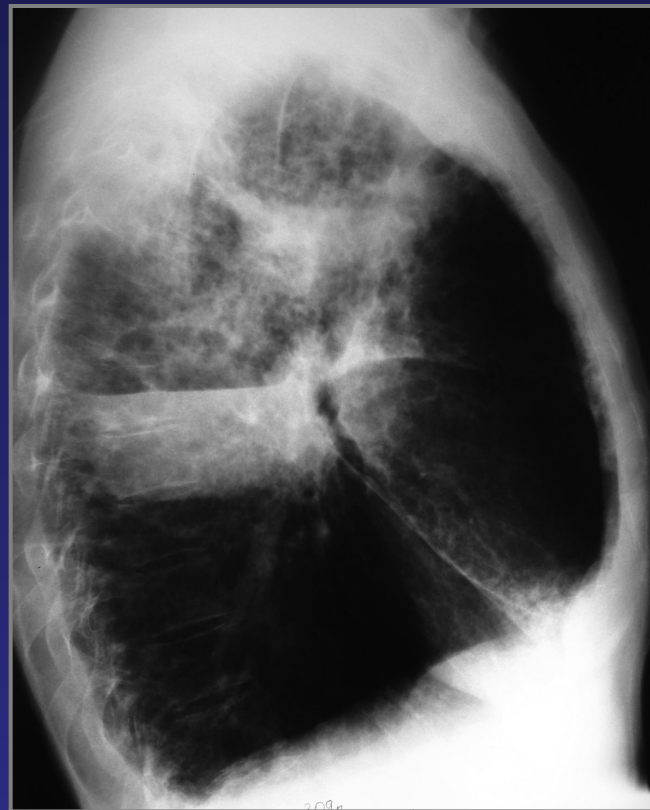
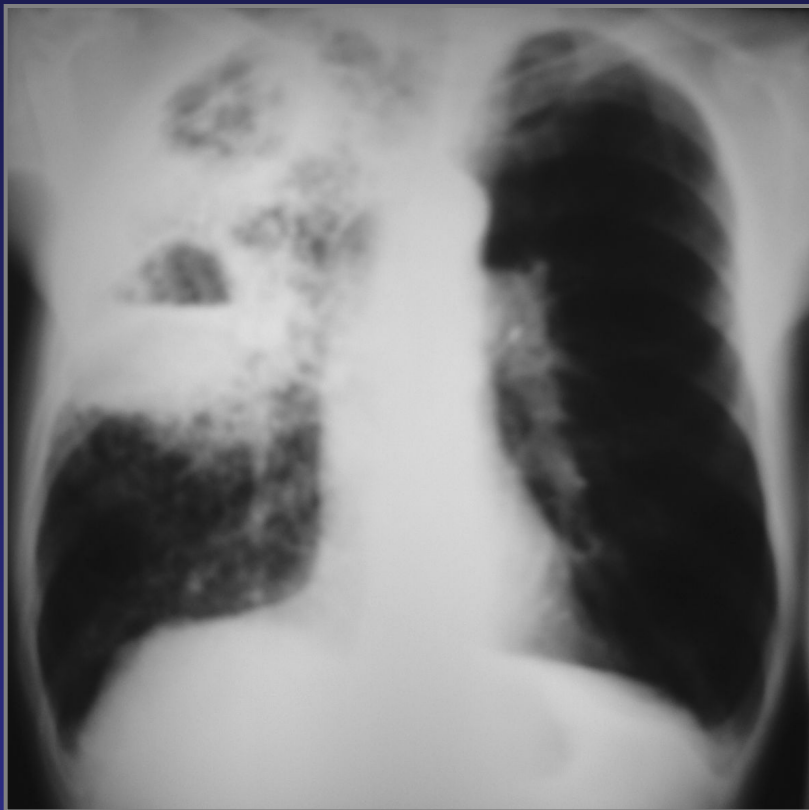
Пневмония, вызванная *K. pneumoniae*



Пневмония, вызванная *K. pneumoniae*

Характерно быстрое появление полостей деструкции в структуре инфильтрата

ПНЕВМОНИИ, вызванные грамотрицательной инфекцией



Пневмония Фридлендера

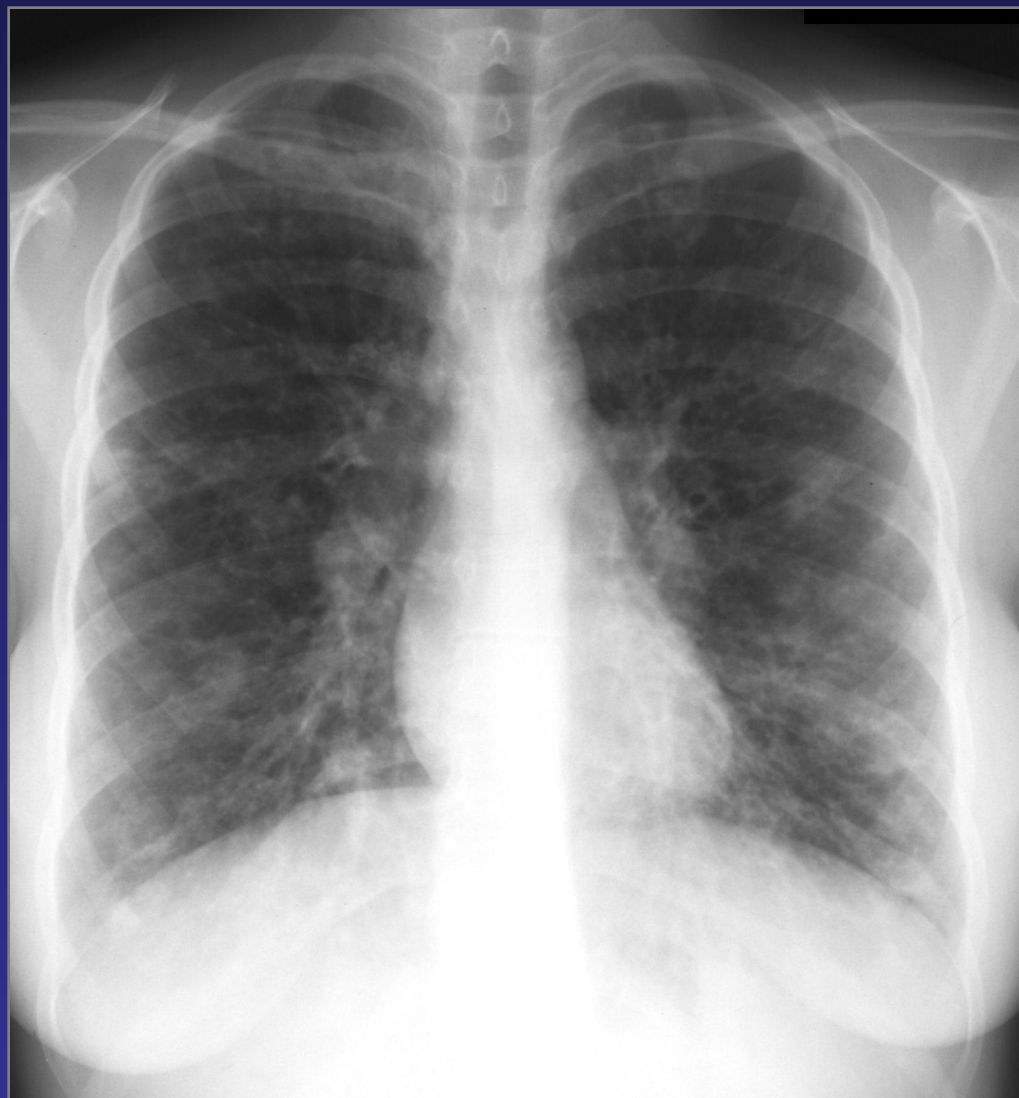формирование множественных абсцессов, которые сливаясь, образуют большую полость с горизонтальным уровнем;

- осложнения: эмпиема, пиопневмоторакс

ПНЕВМОНИЯ, вызванная синегнойной палочкой

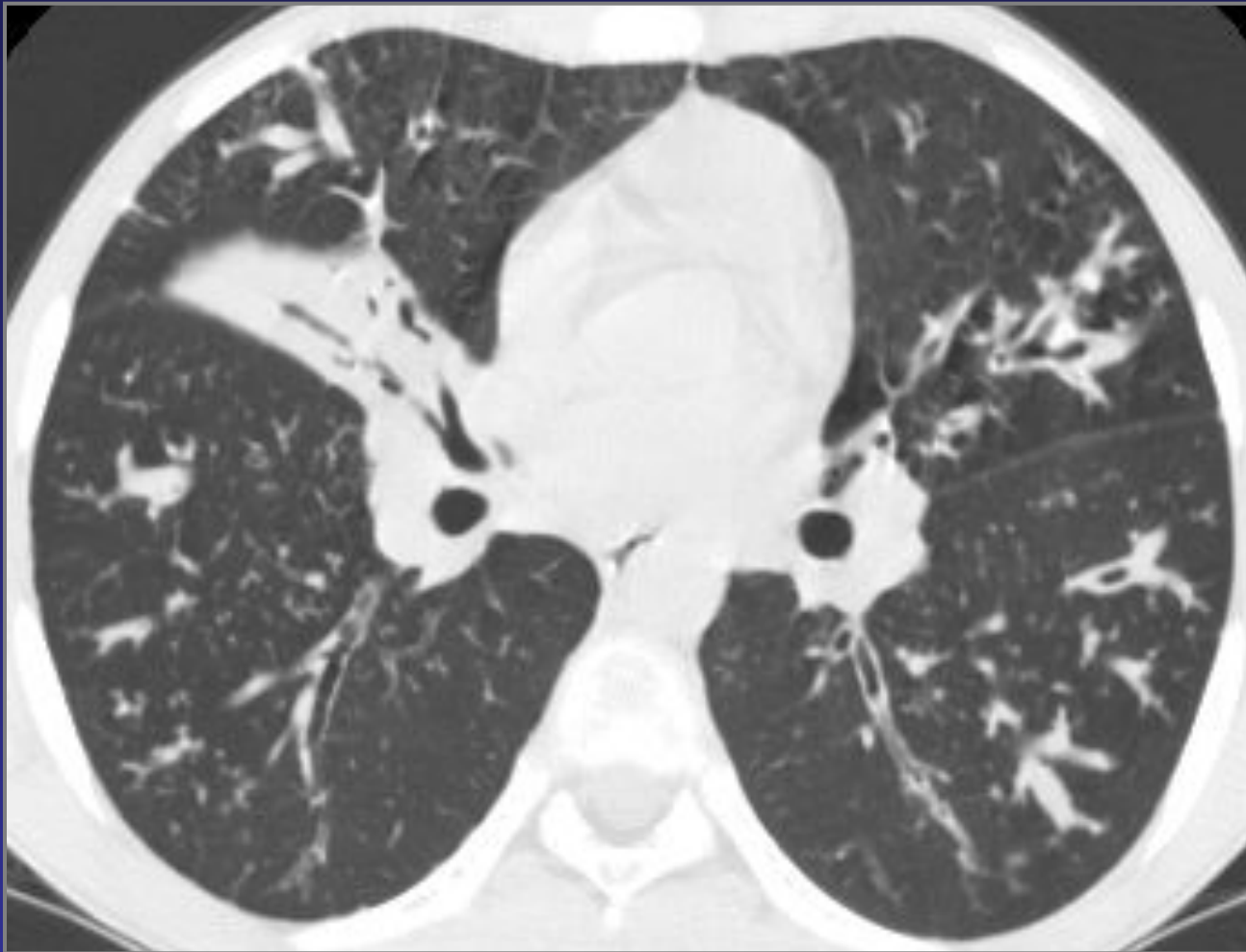(*Pseudomonas aeruginosa*)

- Обычно развивается у больных с кистозным фиброзом, тяжелыми ожогами, нейтропенией.
- Рентгенологическая картина разнообразная.
- Характерной особенностью является склонность к абсцедированию и диссеминация.



ПНЕВМОНИЯ, вызванная синегнойной палочкой

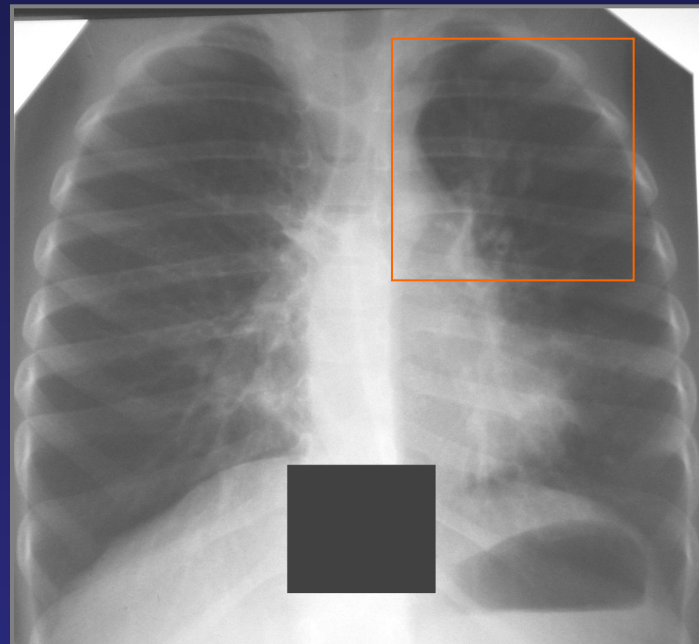
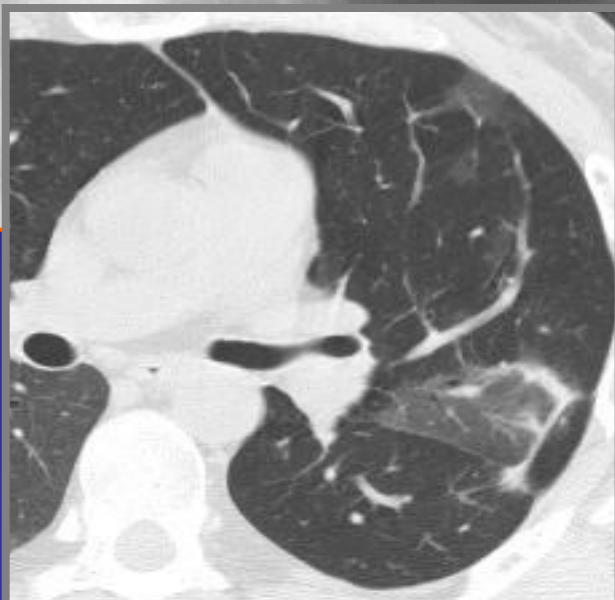
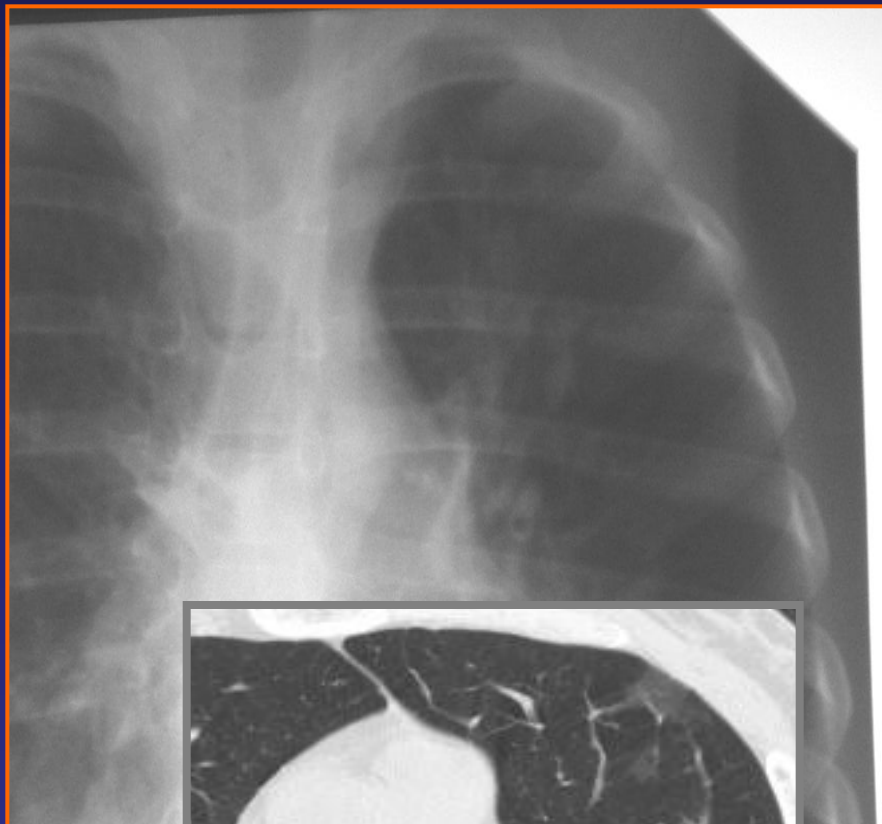
(*Pseudomonas aeruginosa*)



ВИРУСНЫЕ ПНЕВМОНИИ

- ▣ Возникают у детей и подростков.
- ▣ Инфекционные агенты: адено- и риновирусы, вирусы гриппы.
- ▣ Характеризуется интерстициальным типом изменений легочной ткани.
- ▣ Рентгенологические признаки:
 - усиление и деформация легочного рисунка по ячеистому типу;
 - мелкие очаговые тени малой интенсивности;
 - преобладание изменений в прикорневых отделах;
 - реакция корней легких;
 - разрешение начинается с исчезновения очаговых теней, интерстициальные изменения могут сохраняться до 2-4 недель.

ВИРУСНЫЕ ПНЕВМОНИИ



Вирусная пневмония у ребенка 7 лет. В проекции верхней доли левого легкого определяются мелкоочаговые тени, двустороннее усиление сосудистого рисунка в прикорневых отделах, расширение корней легких, нечеткость их контуров.

ГРИППОЗНАЯ ПНЕВМОНИЯ

- ▣ Регистрируется при эпидемии гриппа.
- ▣ Развивается примерно у 10% больных гриппом.
- ▣ Инфекционные агенты: вирусы гриппа (типы А и В).
- ▣ В клинической картине преобладают признаки токсикоза: гипертермия, головная боль, ломота в теле, тошнота, рвота.
- ▣ Летальный исход отмечается при несвоевременной госпитализации, отягощенном анамнезе преимущественно у лиц старше 50 лет.
- ▣ Характеризуется интерстициальным типом изменений легочной ткани.

ИЗМЕНЕНИЯ В ЛЕГКИХ ПРИ ГРИППЕ

Непосредственное действие вируса.

Одышка. Цианоз.

Сухой кашель

Примесь крови в мокроте

Аускультация: большое количество разнокалиберных хрипов

Тахикардия, гипотония.

Тяжелая дыхательная недостаточность.

Летальный исход.

Присоединение вторичной микрофлоры

Может развиваться в любые сроки (обычно на 3-5-й день болезни).

Сухой кашель сменяется влажным.

Мокрота слизисто-гнойная или гнойная.

Боль в грудной клетке, одышка.

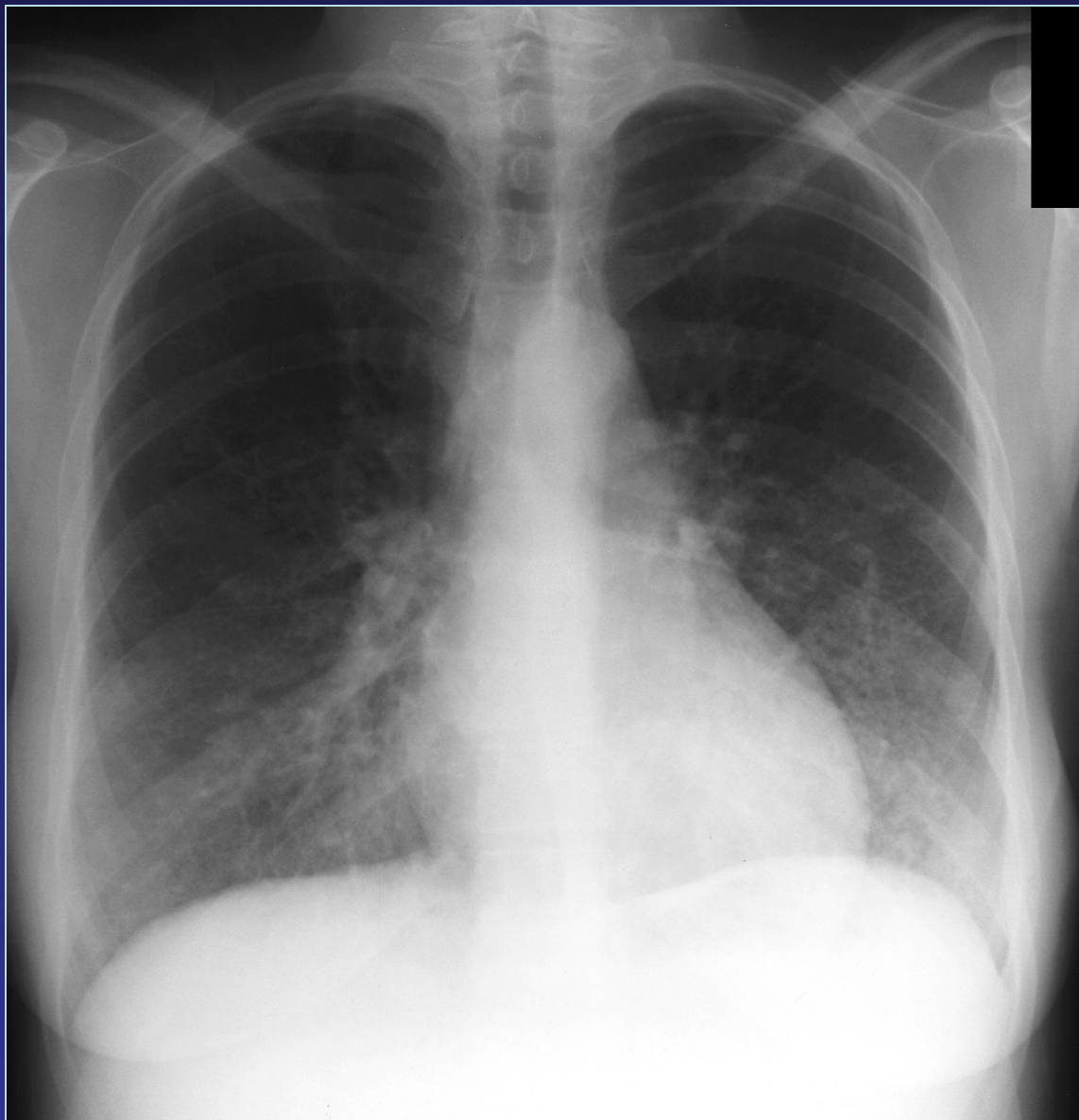
Аускультация: локальное ослабление дыхания, крепитация или мелкопузырчатые влажные хрипы.

Возбудитель: стрептококк (70%), стафилококк (деструкция).

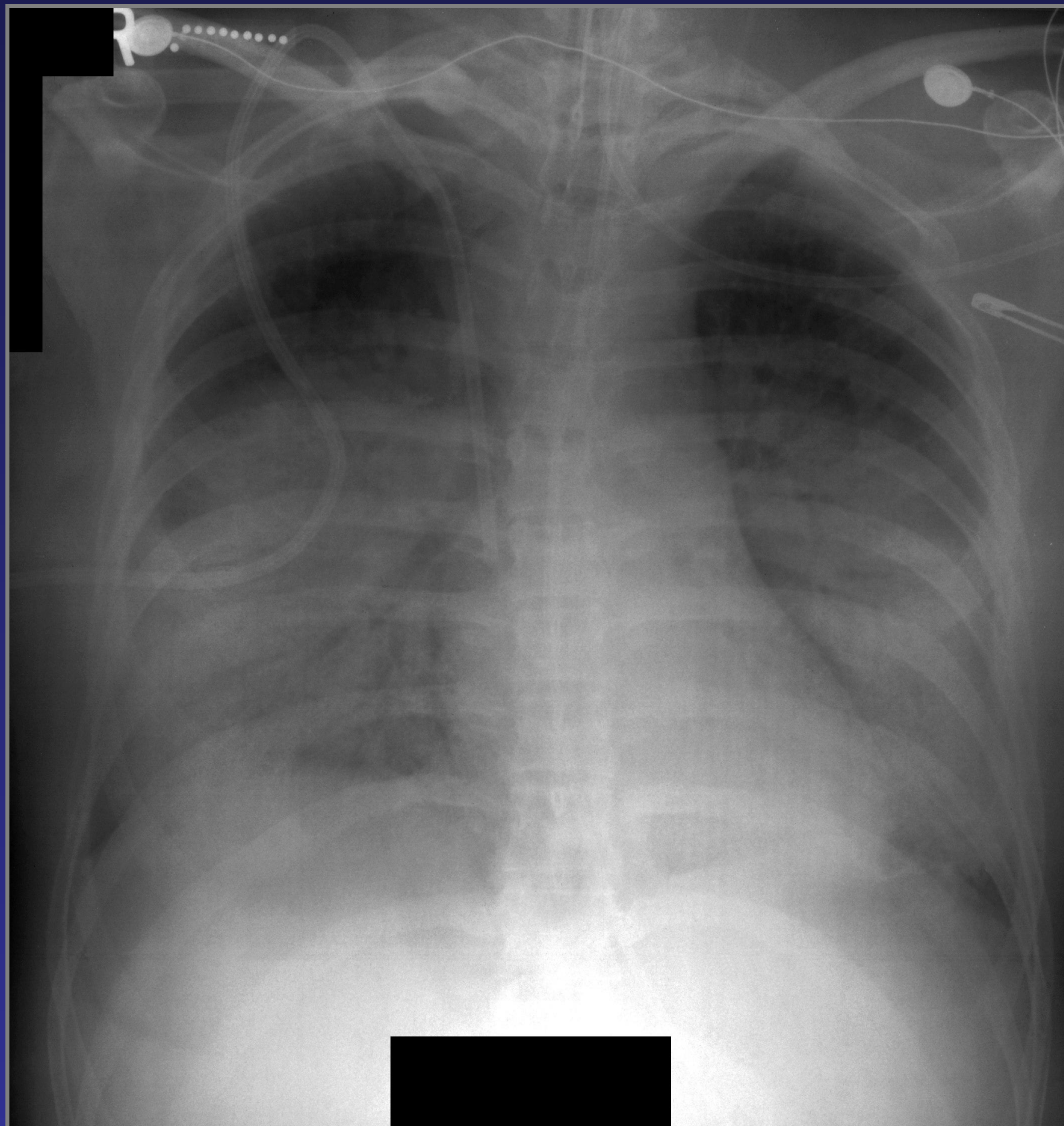
РЕНТГЕНОЛОГИЧЕСКАЯ КАРТИНА ИЗМЕНЕНИЙ В ЛЕГКИХ ПРИ ГРИППЕ

Фаза 1 - сосудистое полнокровие	Двустороннее усиление легочного рисунка, обусловленное расширением крупных сосудистых теней.
Фаза 2 – интерстициальный отек	На фоне преобладающего сосудистого компонента определяется периваскулярный отек и отек междольковых и альвеолярных перегородок.
Фаза 3 – альвеолярный отек	Характеризуется пропотеванием форменных элементов крови в альвеолы. Неравномерное уплотнение легочной ткани альвеолярного типа.
Фаза 4 – диффузный альвеолярный отек	Обширное или тотальное уплотнение легочной ткани, обусловленное отеком.

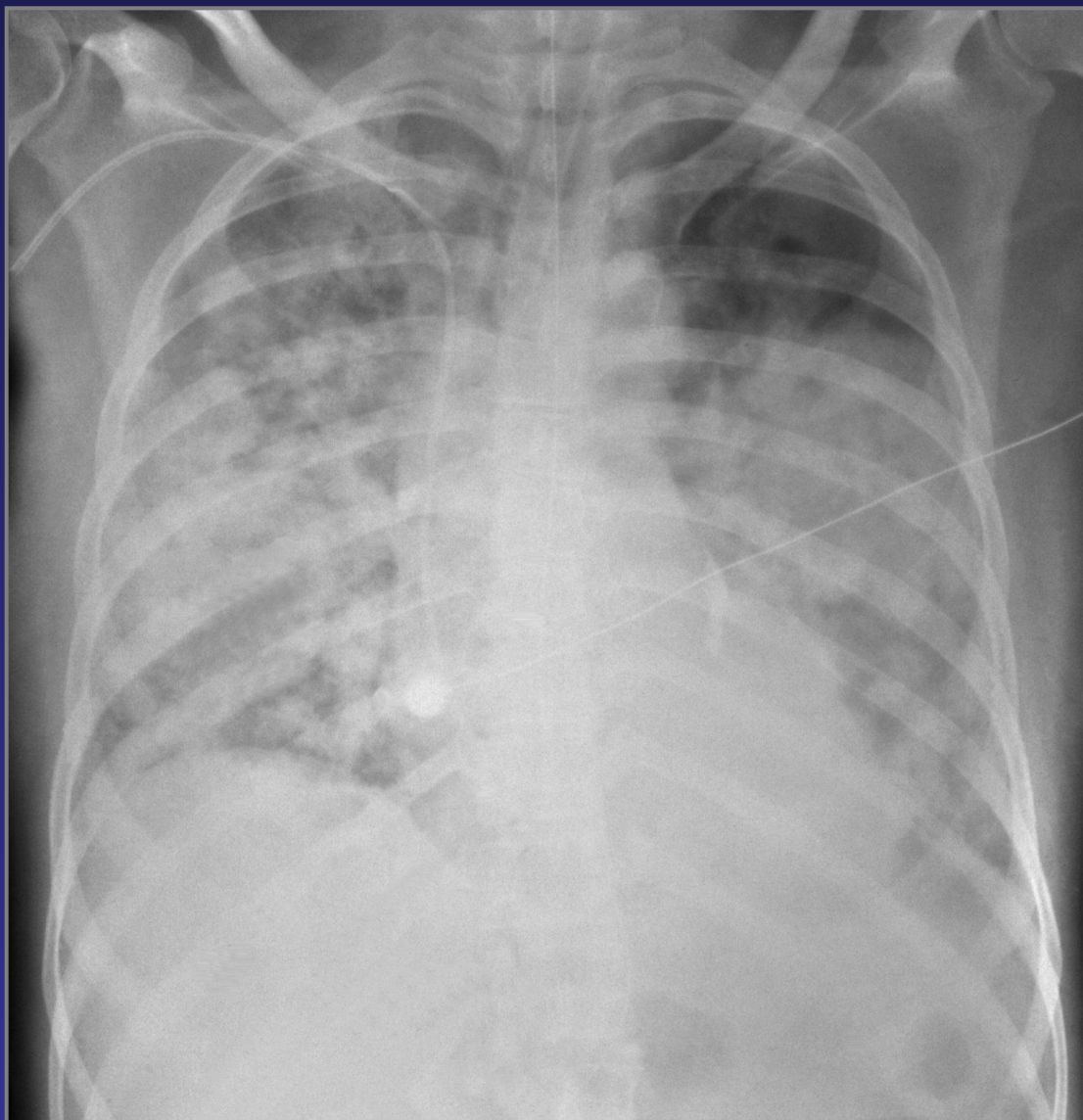
ГРИППОЗНАЯ ПНЕВМОНИЯ



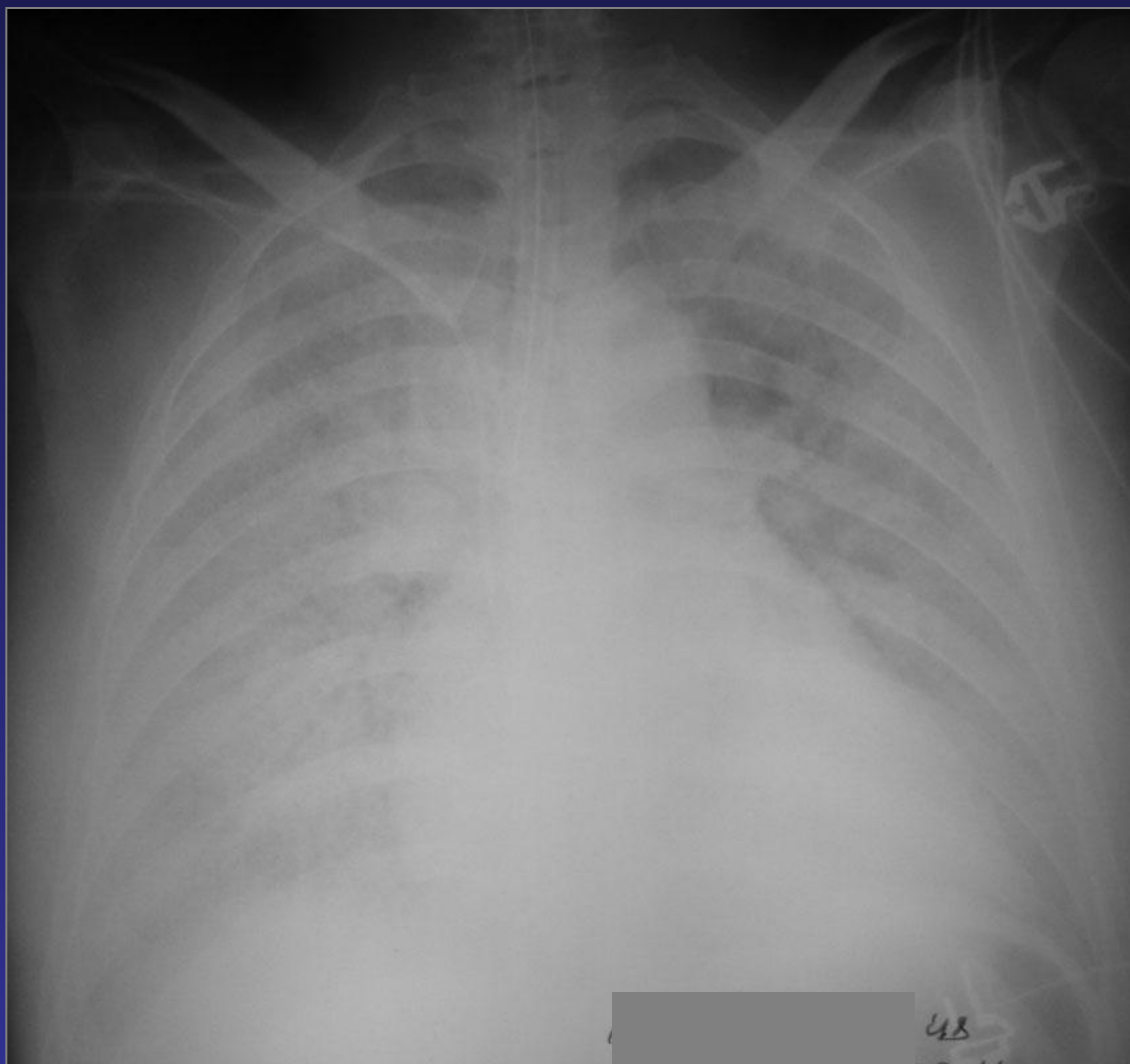
ГРИППОЗНАЯ ПНЕВМОНИЯ

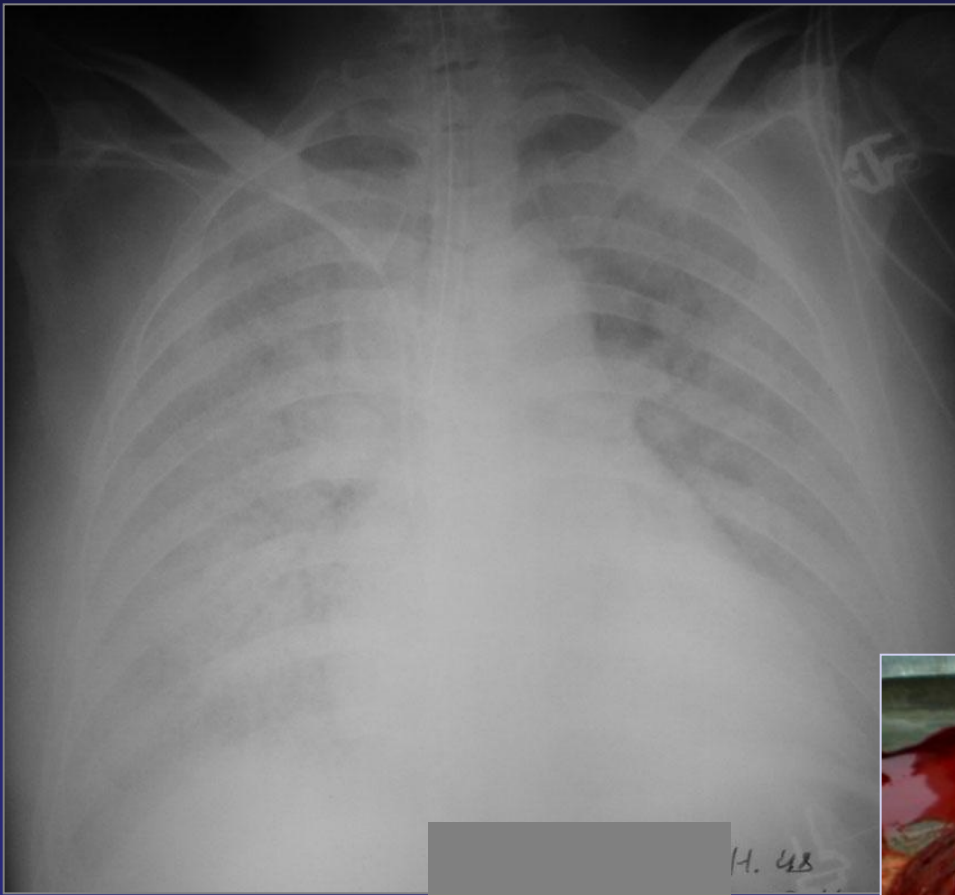


ГРИППОЗНАЯ ПНЕВМОНИЯ

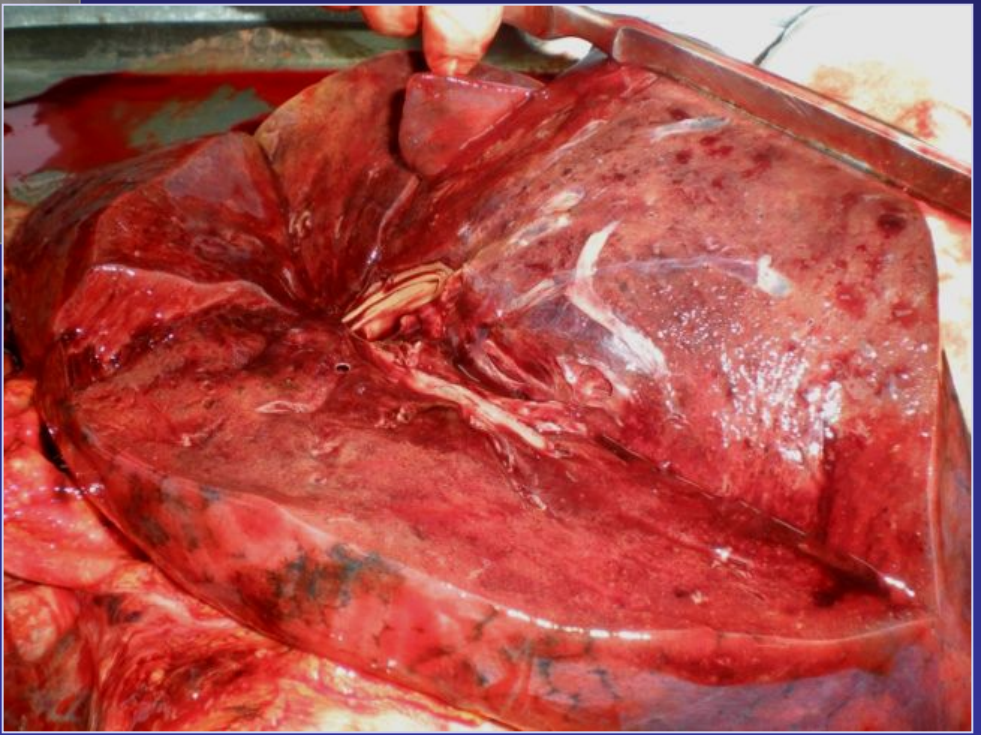

ГРИППОЗНАЯ ПНЕВМОНИЯ





H. 68



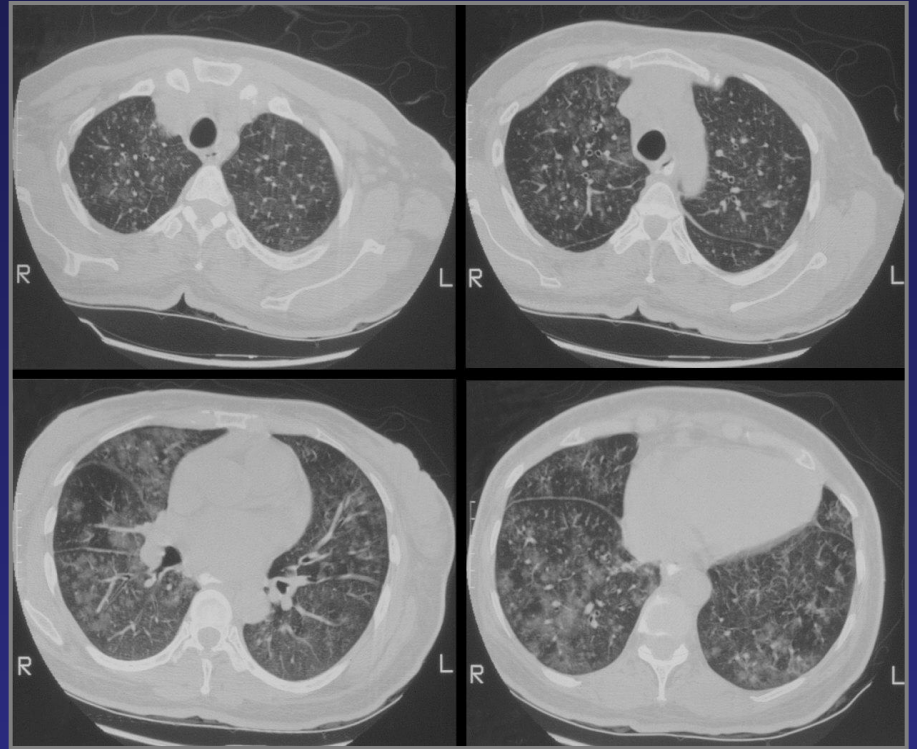
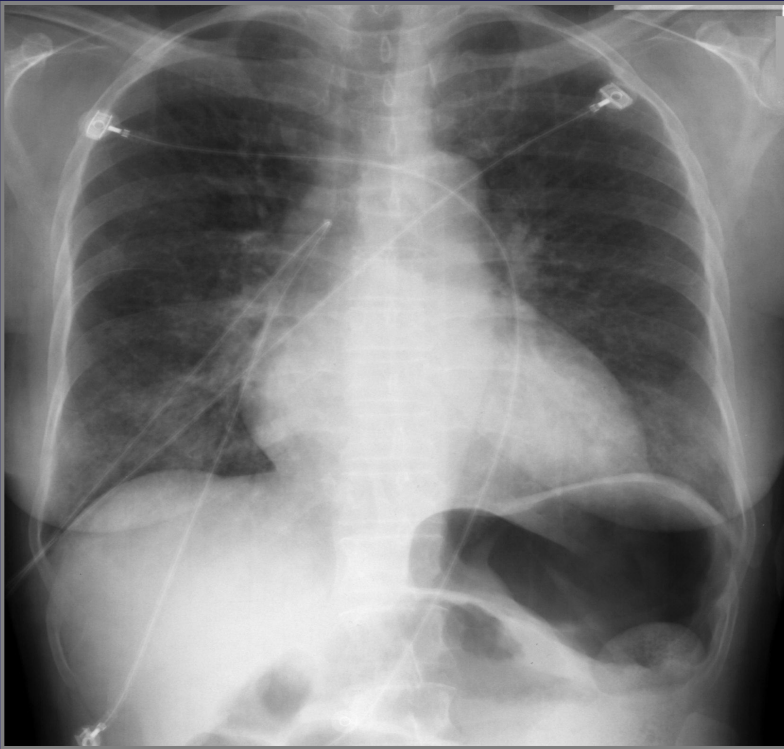МИКОПЛАЗМЕННАЯ ПНЕВМОНИЯ

- Возникают у детей и лиц молодого возраста.
- Характеризуются инфильтрацией альвеол и интерстициальной ткани.
- Рентгенологические изменения более обширные, чем данные физикального обследования.
- Рентгенологические признаки многообразные:
 - интерстициальные изменения;
 - по типу бронхопневмонии;
 - по типу бронхиолита;
 - двустороннее поражение;
 - плевральный выпот, распад не характерны;
 - разрешается в течение более длительного времени, чем бактериальная или вирусная пневмонии.

Дифференциальный диагноз:

с пневмониями всех других типов. Ведущая роль в диагностике принадлежит серологической идентификации микроорганизма.

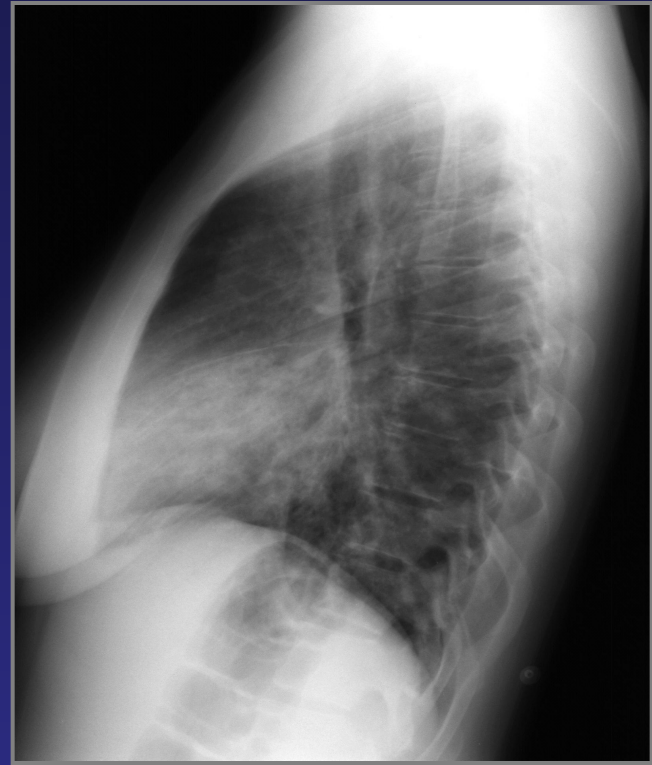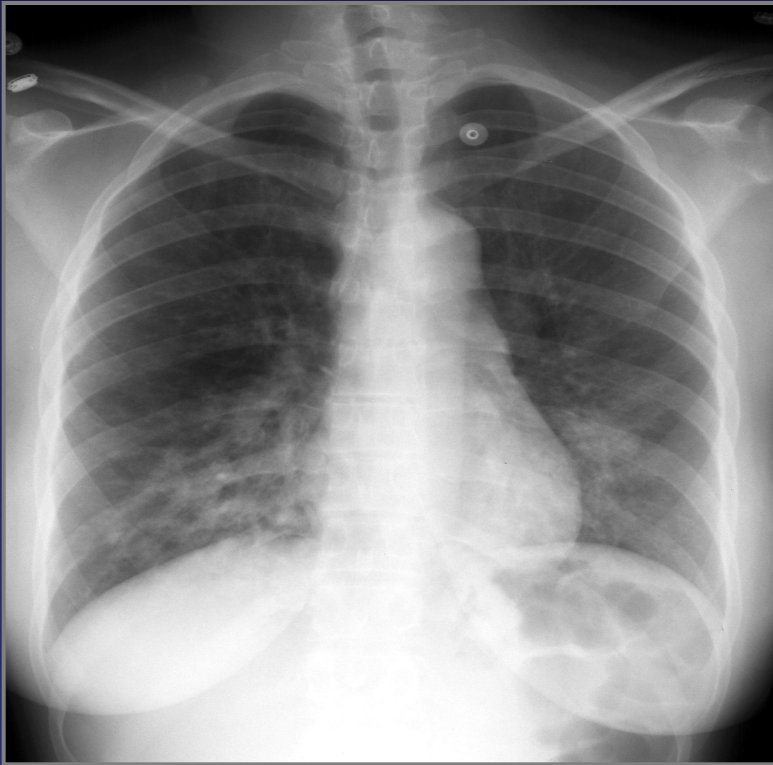МИКОПЛАЗМЕННАЯ ПНЕВМОНИЯ



Рентгенологические признаки:

- по типу бронхопневмонии – очаговоподобные или полисегментарные затемнения на фоне усиленного легочного рисунка.

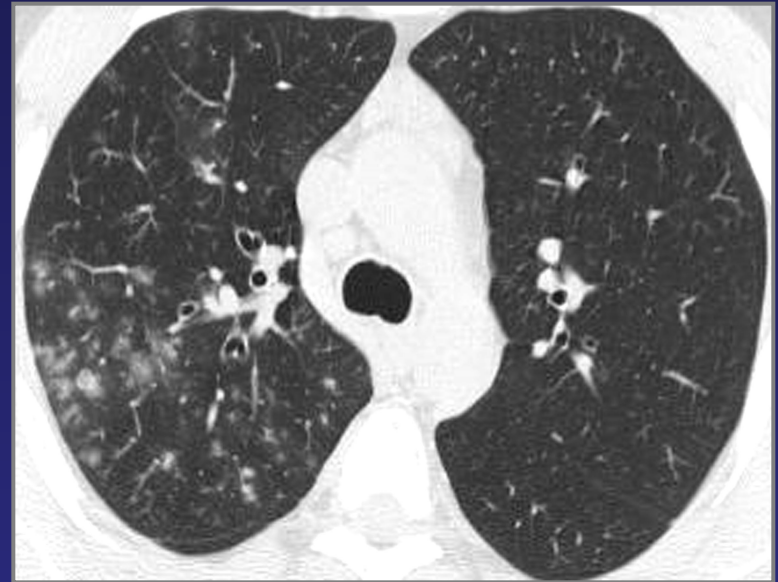
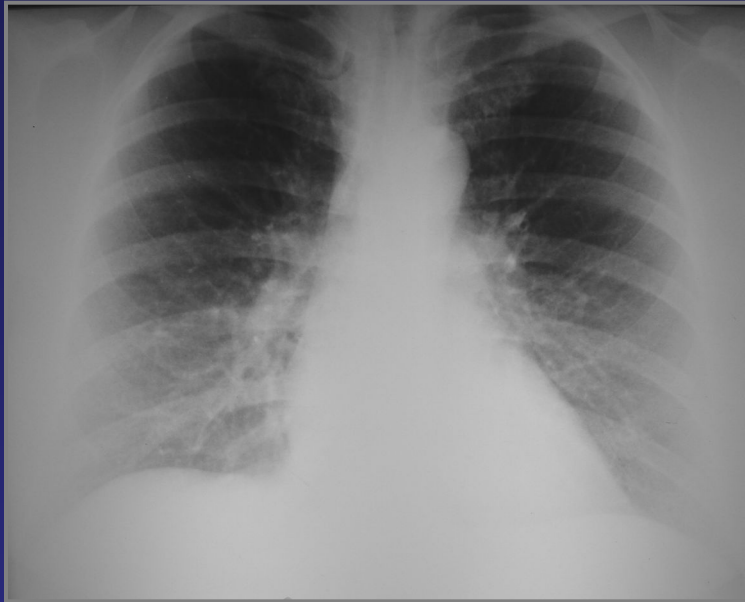
МИКОПЛАЗМЕННАЯ ПНЕВМОНИЯ



Рентгенологические признаки:

- по интерстициальному типу – усиление легочного рисунка, нечеткость и деформация бронхосудистых пучков.

МИКОПЛАЗМЕННАЯ ПНЕВМОНИЯ

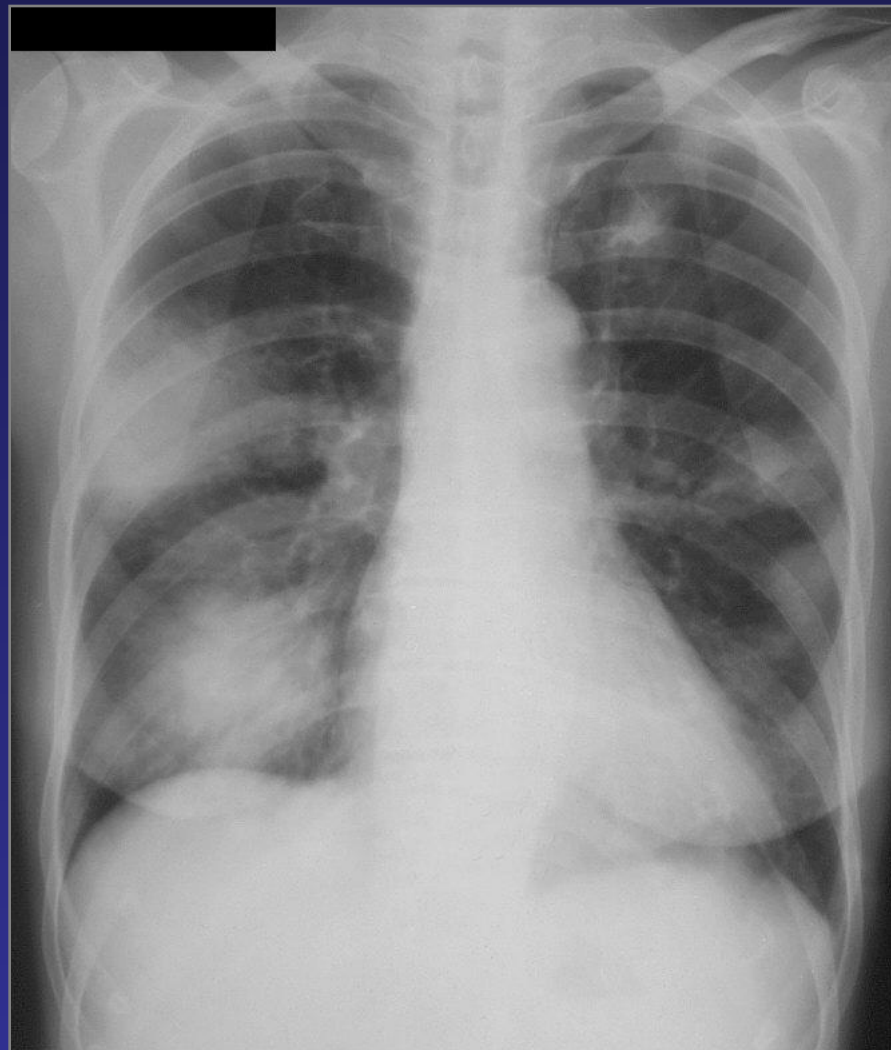


Рентгенологические признаки:

- по типу бронхиолита – усиление легочного рисунка;
- КТ: Y-образные структуры, расположенные на расстоянии 3-5 мм от реберной плевры. Изменения обусловлены заполнением внутридольковых бронхов патологическим содержимым с последующим расширением их просвета.
- Клиника: бронхообструктивный синдром.

ПНЕВМОНИЯ ЛЕГИОНЕРОВ (легионеллез)

- ▣ Встречается в виде эпидемий.
- ▣ Является пневмонической формой болезни легионеров.
- ▣ Окончательный диагноз устанавливается на основании серологического обследования.
- ▣ Рентгенологические признаки:
 - ранняя стадия: односторонние очаговые тени или округлые инфильтраты на фоне усиленного легочного рисунка;
 - по мере прогрессирования формируются обширные долевые затемнения, процесс распространяется на оба легких;
 - выпот – часто,
 - деструкция – не характерна.



Рентгенологическая характеристика пневмонических инфильтратов

	Пневмококковая пневмония	Стафилококковая пневмония	Фридлендеровская пневмония	Вирусная пневмония
Сроки возникновения инфильтрата	В первые 1-2 дня	От 1-го до 3-4 дня	В первые 24 часа	3-5 дней от начала заболевания
Локализация	Чаще в пределах одной доли	Чаще в нескольких долях	Чаще в одной доле	Часто в обеих нижних долях
Структура тени	Однородная	Однородная	Неоднородная	Усиление легочного рисунка
Интенсивность тени	Высокая	Средняя, высокая	Средняя, высокая	Низкая
Размеры пораженного участка	Незначительно уменьшены	Не изменены	Часто увеличены	Не изменены
Состояние бронхов	«воздушная бронхограмма»	«воздушная бронхограмма»	Видны частично	Чаще не видны или видны плохо
Распад	Редко	Как правило	Как правило	Отсутствует
Состояние корня	Расширен и гомогенизирован	Расширен	Расширен	Расширен
Состояние плевры	Поражается часто	Часто – выпот, м.б. спонтанный пневмоторакс	Выпот и пиопневмоторакс	Редко
Сроки обратного развития	3-4 недели, часто с восстановлением воздушности легочной ткани	4-6 недель, без полного восстановления нормальной картины	2-3 месяца, развитие пневмофиброза	Несколько недель с восстановлением воздушности легочной ткани

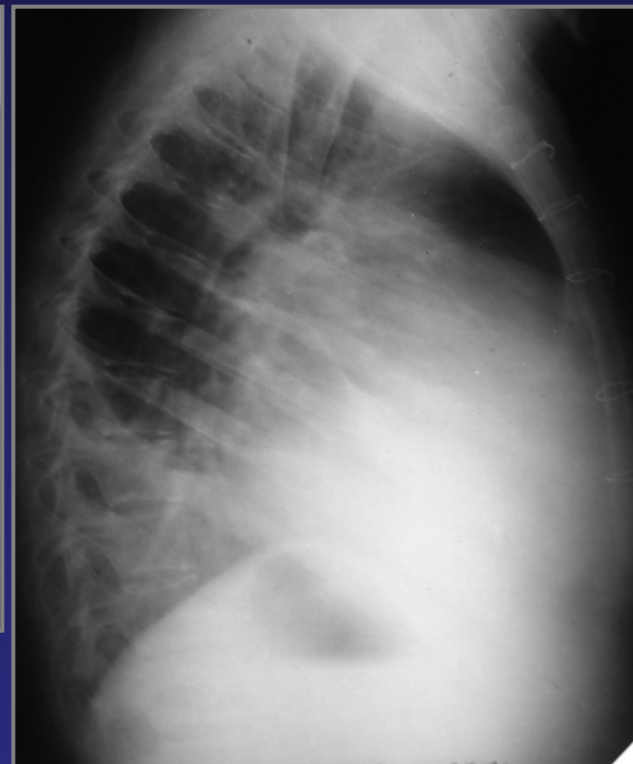
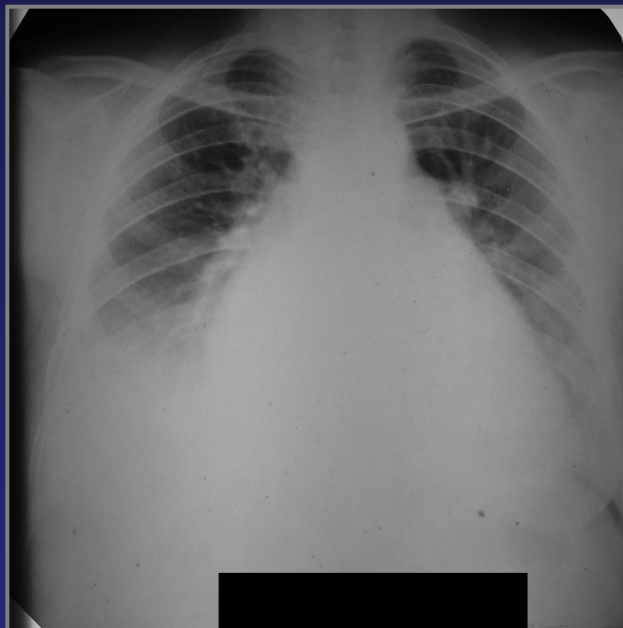
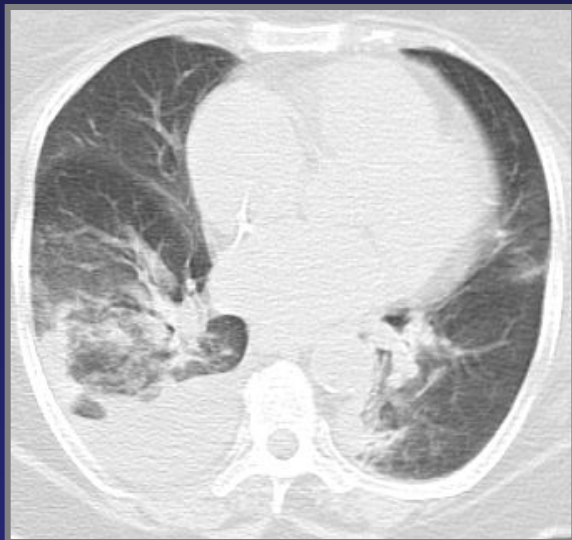
Тактика лучевого обследования при внебольничной пневмонии

- 1.** Основной методикой лучевого обследования больных с предполагаемой или установленной пневмонией является рентгенография органов грудной полости в двух проекциях. Для уточнения данных рентгенографии может быть использована линейная или компьютерная томография.
- 2.** Основным рентгенологическим признаком пневмонии является локальное уплотнение (затенение, участок инфильтрации) легочной ткани. При отсутствии симптома уплотнения легочной ткани рентгенологическое заключение о наличии пневмонии является неправомерным.
- 3.** Рентгенологическое исследование проводится в начале заболевания и не ранее чем через 14 дней от начала АБ лечения. Рентгенологическое исследование может быть выполнено и в более ранние сроки при возникновении осложнений или существенном изменении клинической картины заболевания.

Тактика лучевого обследования при внебольничной пневмонии

4. Рентгенологическая картина внебольничной пневмонии не имеет корреляции с этиологией пневмонии, степенью тяжести её клинического течения или не позволяет определить прогноз заболевания.
5. При рентгенологическом исследовании пневмонии в динамике изменения в легочной ткани постепенно уменьшаются, но сохраняются более длительное время, чем клиническая симптоматика.
6. Затяжное или рецидивирующее течение пневмонии является показанием для проведения томографического и бронхологического исследования для исключения центрального рака легкого, а также других воспалительных процессов в легочной ткани. Компьютерная томография имеет существенные преимущества в сравнении с линейной томографией в оценке состояния легочной ткани и бронхов.

ВНУТРИБОЛЬНИЧНЫЕ (госпитальные) ПНЕВМОНИИ



- Являются осложнением многочисленных заболеваний и патологических состояний.
- Трудности рентгенологической диагностики связаны с наличием сопутствующих патологических изменений в легочной ткани и плевре (отек, ателектаз, гидроторакс).
- Большинство пневмоний характеризуется бронхопневмоническим типом инфильтрации и локализуется в нижних долях (особенно в верхушечных и задних базальных сегментах, чаще правого легкого).

Факторы, влияющие на выявление вторичных пневмоний

1. Используемые методики рентгенологического обследования.

Полноценное многопроекционное рентгенологическое исследование в условиях рентгеновского кабинета значительно повышает выявление вторичных пневмоний.

Проведение рентгенографии палатным аппаратом значительно снижает качество снимков.

Выполнение одного снимка в прямой задней проекции, в положении лежа, на неглубоком вдохе затрудняет интерпретацию изменений в легких.

Частые причины диагностических ошибок:

- высокое положение диафрагмы в положении больного лежа на спине приводит к уменьшению объема и уплотнению нижних долей;
- гиповентиляция при недостаточно глубоком вдохе приводит к понижению прозрачности легочной ткани;
- накопление жидкости в плевральной полости вызывает сгущение легочного рисунка в наддиафрагмальных отделах.

Факторы, влияющие на выявление вторичных пневмоний

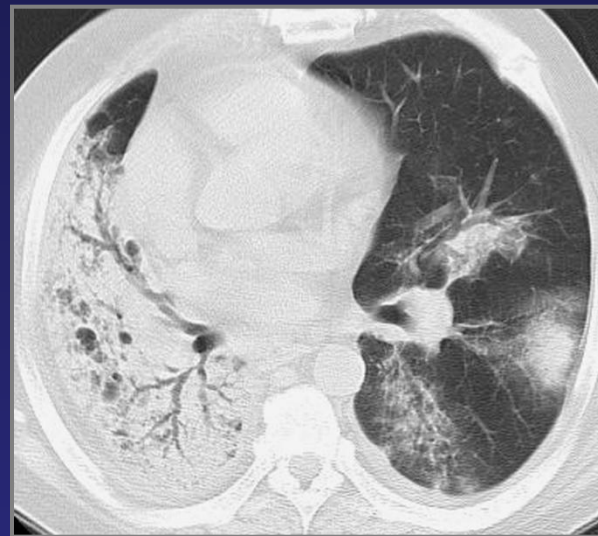
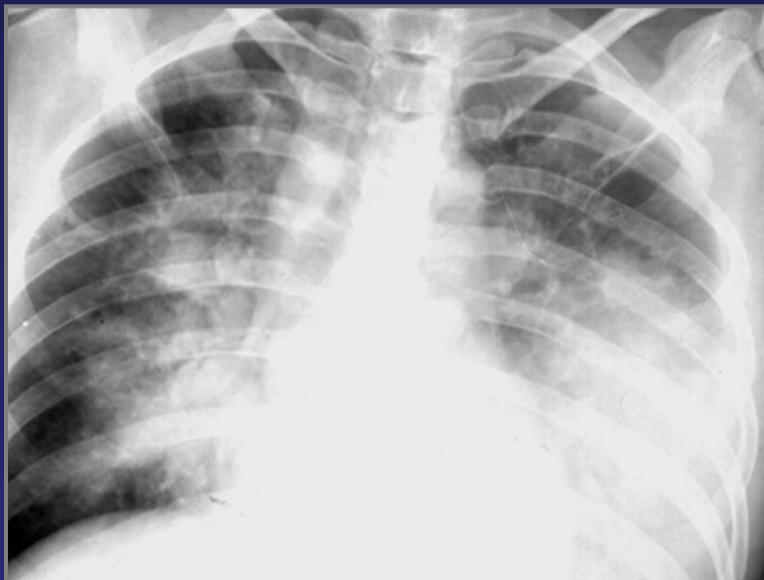
2. Наличие сопутствующих патологических изменений в легочной ткани и плевре: отек легких, застойные изменения, ателектаз, гидроторакс.

Основной задачей рентгенологического исследования является своевременное выявление или исключение основного заболевания или патологического процесса на фоне которого потенциально может развиваться вторичная пневмония.

Заключение о развитии пневмонии больше основывается на клинических симптомах, чем на рентгенологических данных, в том числе результатах КТ.

Чем более выражено уплотнение легочной ткани в результате неинфекционного процесса, (отека, гиповентиляции), тем меньше вероятность выявления вторичной пневмонии при рентгенологическом исследовании.

АСПИРАЦИОННЫЕ ПНЕВМОНИИ



- Характер патологического процесса в легких определяется видом аспирации.
- Нейтральные жидкости (вода, кровь) : бронхопневмония.
- Кислое желудочное содержимое: химический пневмонит, присоединение инфекции вызывает развитие обширной пневмонии.
- Типичные признаки: двустороннее поражение, локализация в нижних долях, склонность к абсцедированию.

**ПНЕВМОНИИ
У БОЛЬНЫХ
ИММУНОДЕФИЦИТОМ**

ПНЕВМОНИИ У БОЛЬНЫХ С ИММУНОДЕФИЦИТОМ

- Пневмонии у больных с иммунодефицитом имеют важное клиническое значение, т.к. являются основной причиной их смерти.
- Инфекционные агенты: простейшие (*Pneumocystis carinii*), патогенные грибы (*Aspergil*, *Histoplasma capsulatum*, *Coccidioidis immitis*), бактерии (*Streptococcus pneumonia*, *Haemophilus influenza*), вирусы (*Cytomegalovirus*).
- Этиология воспалительного процесса существенно зависит от характера и длительности основного заболевания: нейтропения - бактериальная и грибковая инфекция; лимфопения - вирусная и протозойная инфекция.
- Рентгенологическая диагностика проводится с учетом клинической картины заболевания. Исследование начинают с обзорной рентгенографии легких в двух проекциях. У 10-15% больных изменения на рентгенограммах могут отсутствовать. В этих случаях показано проведение КТ.

ПНЕВМОНИИ У БОЛЬНЫХ ХОБЛ

ИНФЕКЦИОННЫЕ ФАКТОРЫ:

- бактерии 50-60%
- вирусы 20-25%

НЕИНФЕКЦИОННЫЕ ФАКТОРЫ:

- ТЭЛА
- атмосферные поллютанты



Инфекционное обострение ХБ\ХОБЛ
Пневмония

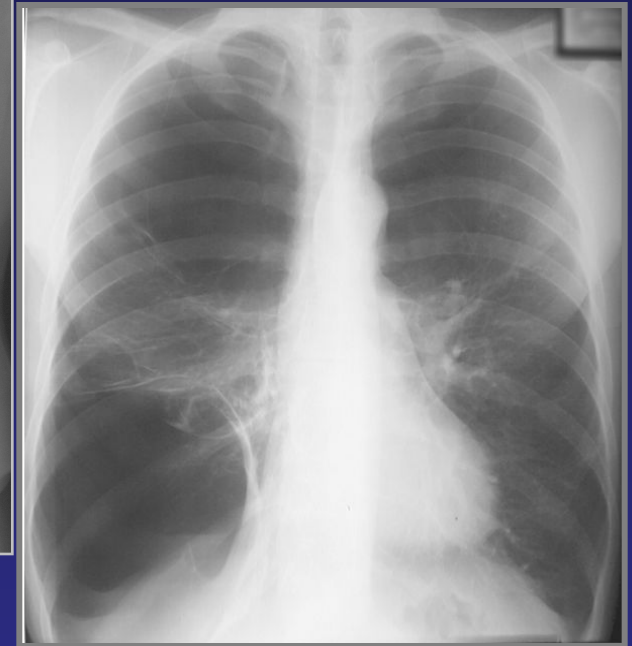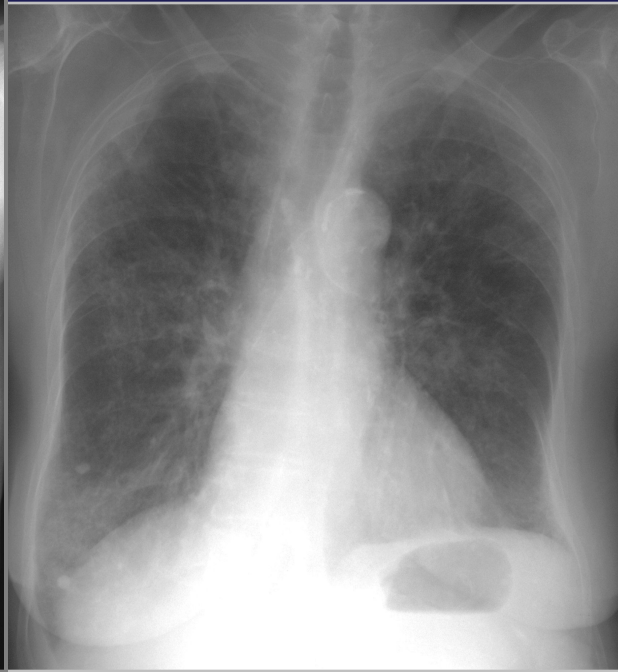
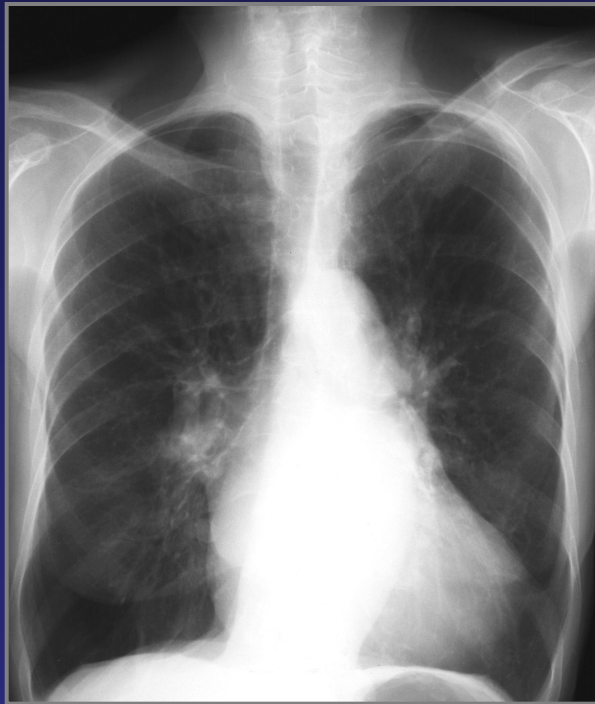Наиболее часто встречающиеся респираторные возбудители при ХОБЛ

Возбудитель	Частота %
<i>Haemophilus influenzae</i>	20-54
<i>Streptococcus pneumoniae</i>	10-25
<i>Moraxella catarrhalis</i>	10-30
Enterobacteriaceae	< 10
<i>Pseudomonas aeruginosa</i>	4-15
<i>Staphylococcus aureus</i>	< 5
<i>Mycoplasma pneumoniae</i>	< 1
<i>Chlamydia pneumoniae</i>	< 1
<i>Klebsiella pneumoniae</i>	< 1
Вирусы	20-35

Диагностика пневмонии на фоне ХОБЛ

- Пневмония при ХОБЛ была обнаружена в 70,9% наблюдений.
- Пневмония при ХОБЛ не была выявлена в 34,7% случаев.
- У наблюдавшихся в поликлинике пневмония на фоне ХОБЛ не была распознана в 82,1% случаев.
- Среди субъективных причин гипо- и гипердиагностики пневмоний 25% приходится на неправильную трактовку данных рентгенологического исследования легких.

Трудности выявления пневмонии на фоне ХОБЛ при рентгенологическом исследовании

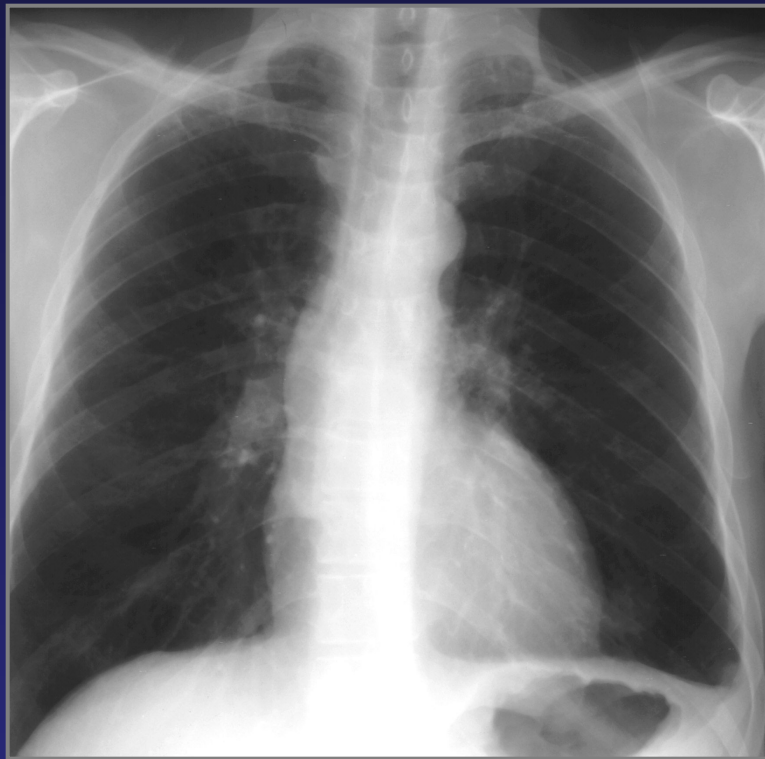

- ✓ Проявления основного заболевания, нивелирующие или симулирующие пневмонию.
- ✓ Отсутствие данных предшествующих рентгенологических обследований.
- ✓ «Рентгенонегативные» пневмонии.

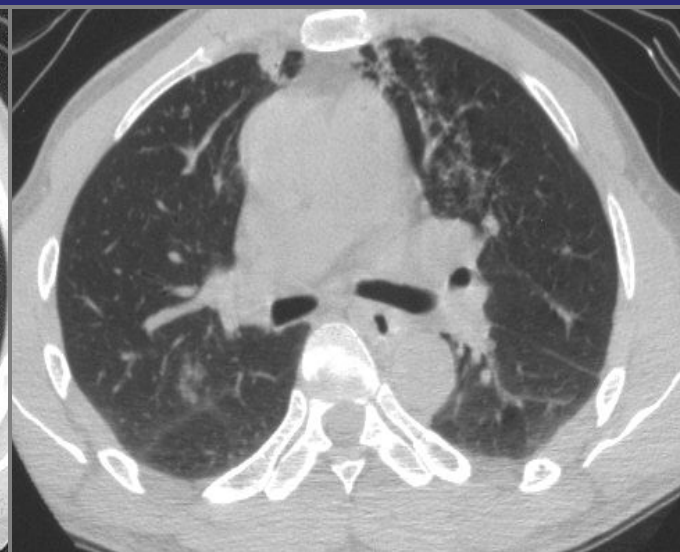
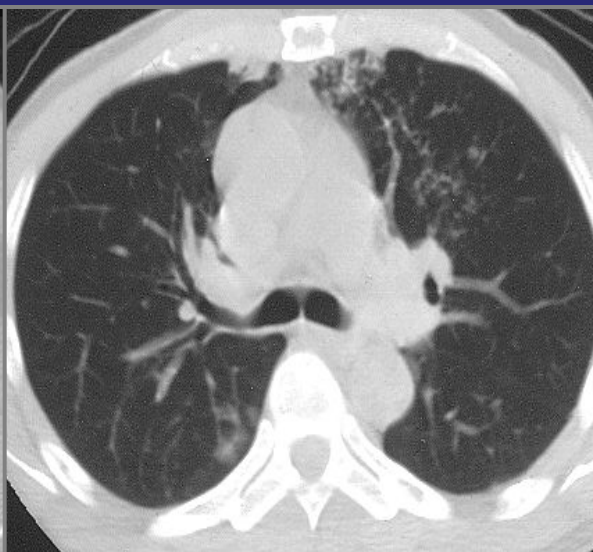
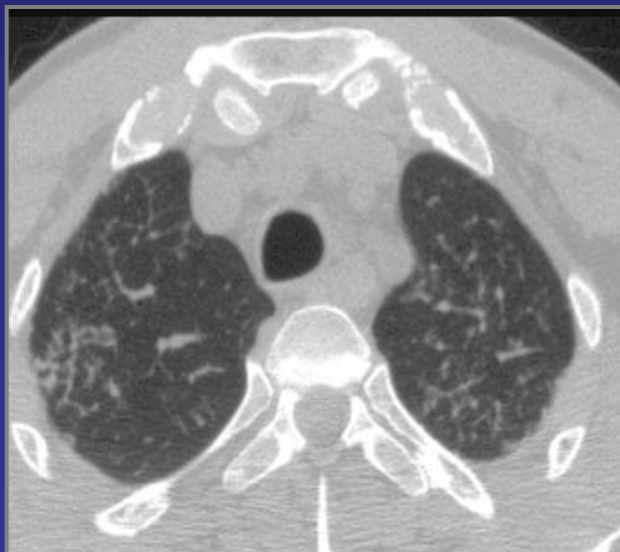ПНЕВМОЦИСТНАЯ ПНЕВМОНИЯ

- Возбудитель: *Pneumocystis carinii*
- Пневмоцистная пневмония – самая распространенная оппортунистическая инфекция дыхательных путей у ВИЧ-инфицированных больных (встречается в 60-80% случаев).
- Риск развития пневмонии увеличивается при снижении лимфоцитов CD ниже 200(мкл в степени-1).
- Клинические проявления: лихорадка, одышка, непродуктивный кашель.
- Диагностические критерии: наличие возбудителя в БАЛ. Отсутствие возбудителя в мокроте не исключает пневмоцистную пневмонию.

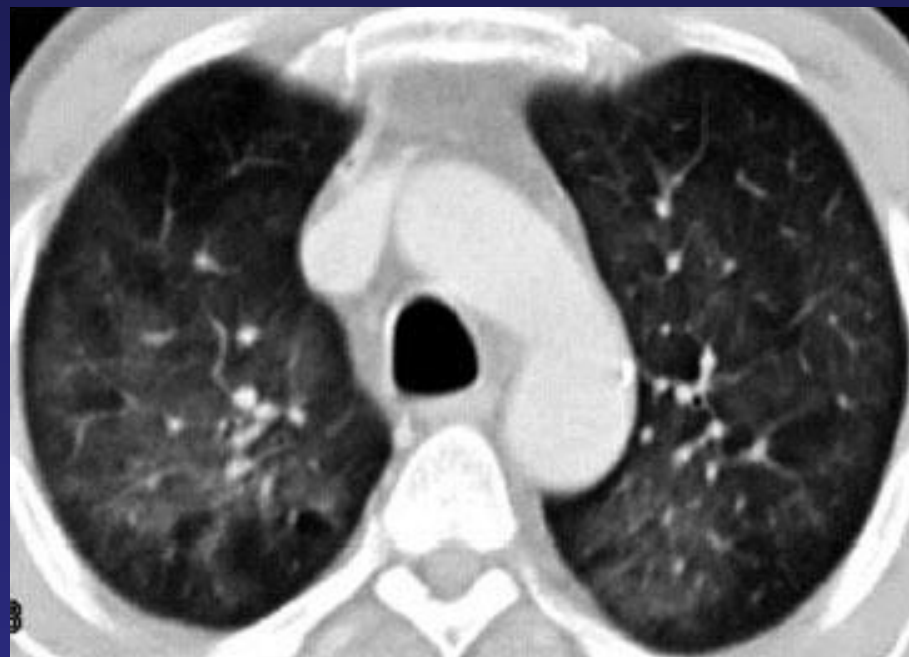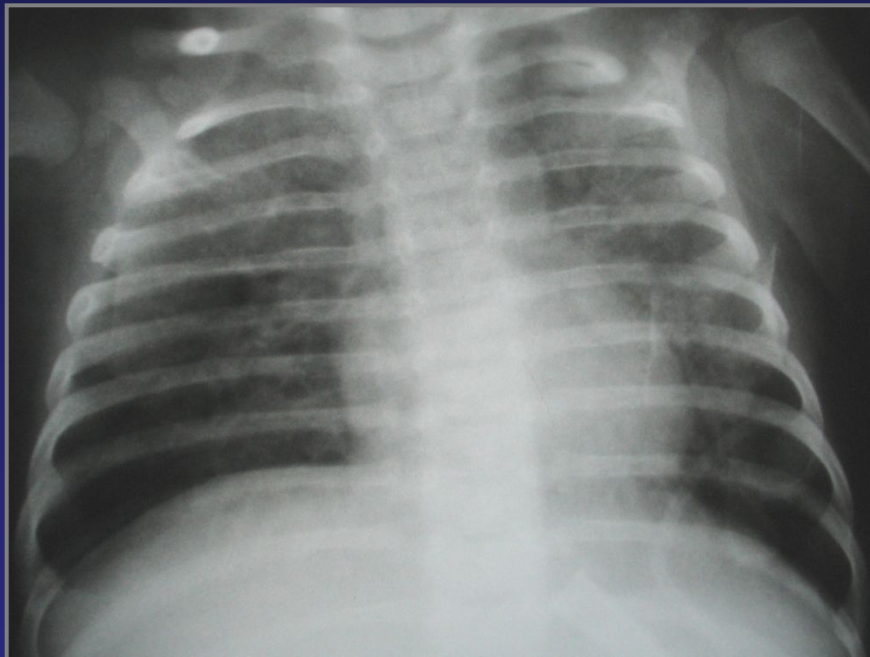
ПНЕВМОЦИСТНАЯ ПНЕВМОНИЯ



В начале заболевания – двусторонние участки интерстициальной инфильтрации в субплевральных зонах, обычно несимметричные.

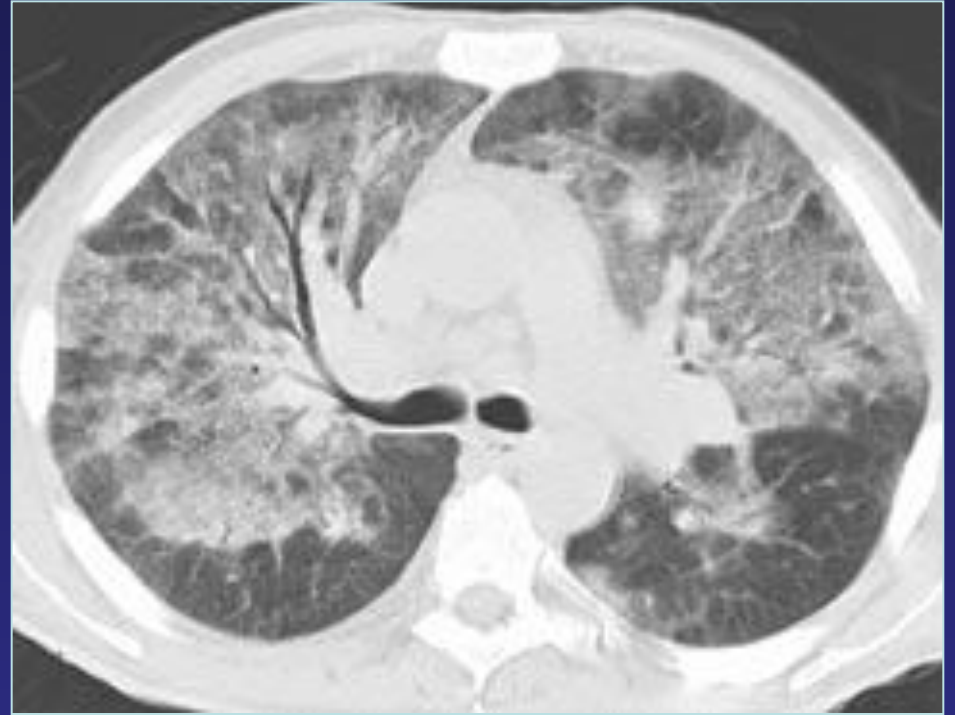
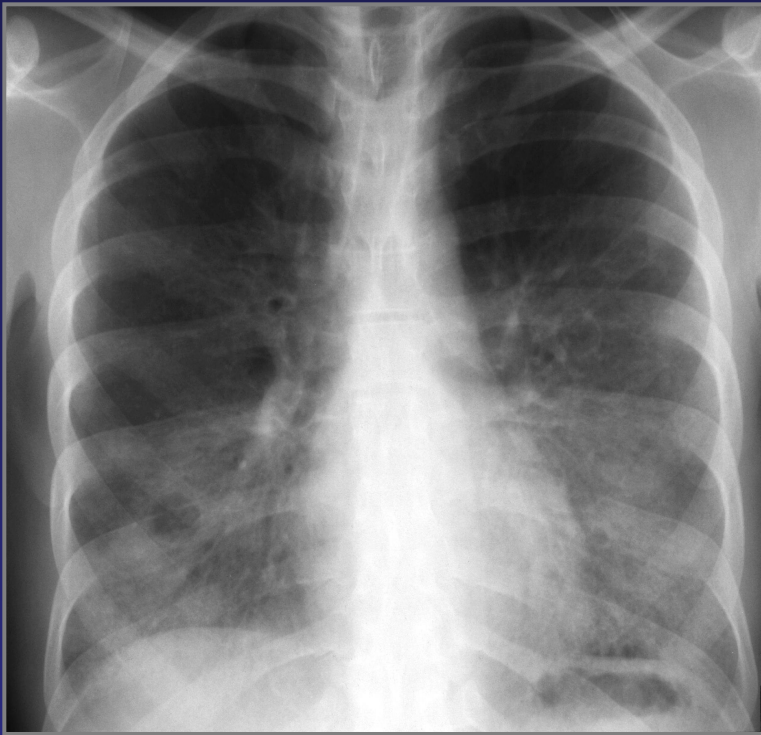
ПНЕВМОЦИСТНАЯ ПНЕВМОНИЯ



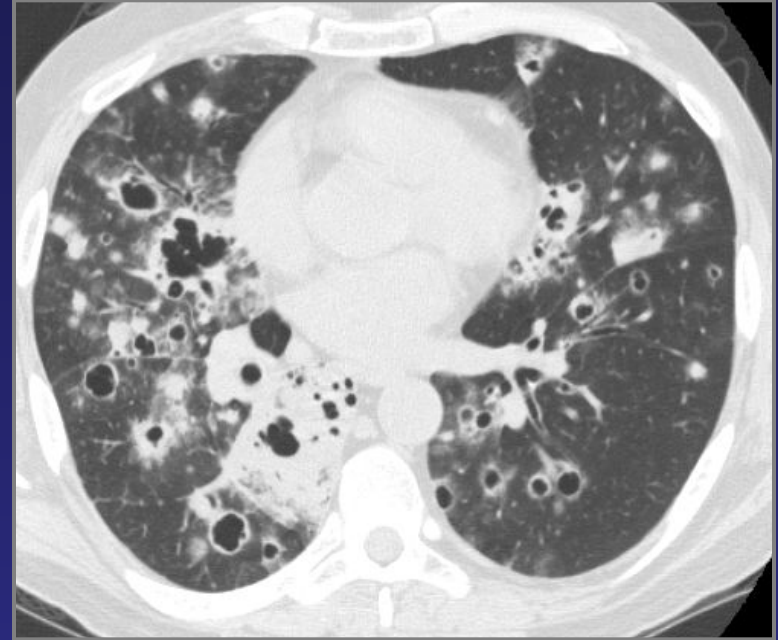
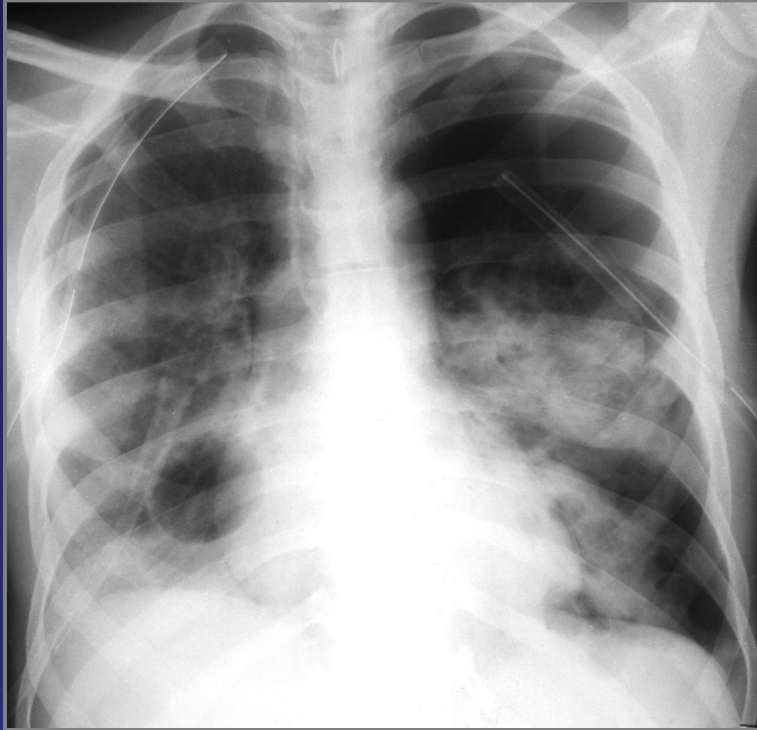
При отсутствии лечения размеры инфильтратов увеличиваются, они сливаются и формируют двусторонние обширные уплотнения легочной ткани по типу матового стекла.

ПНЕВМОЦИСТНАЯ ПНЕВМОНИЯ



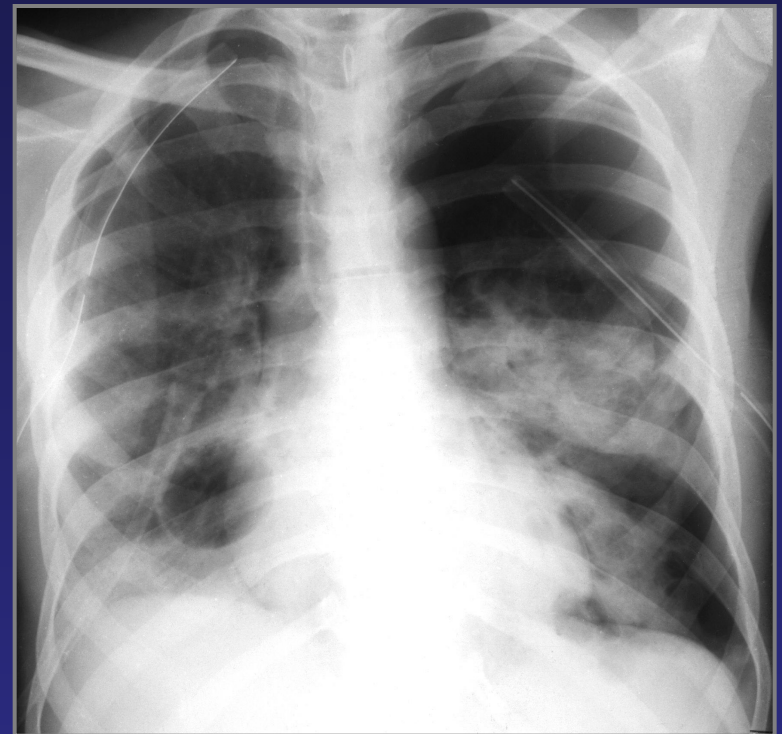
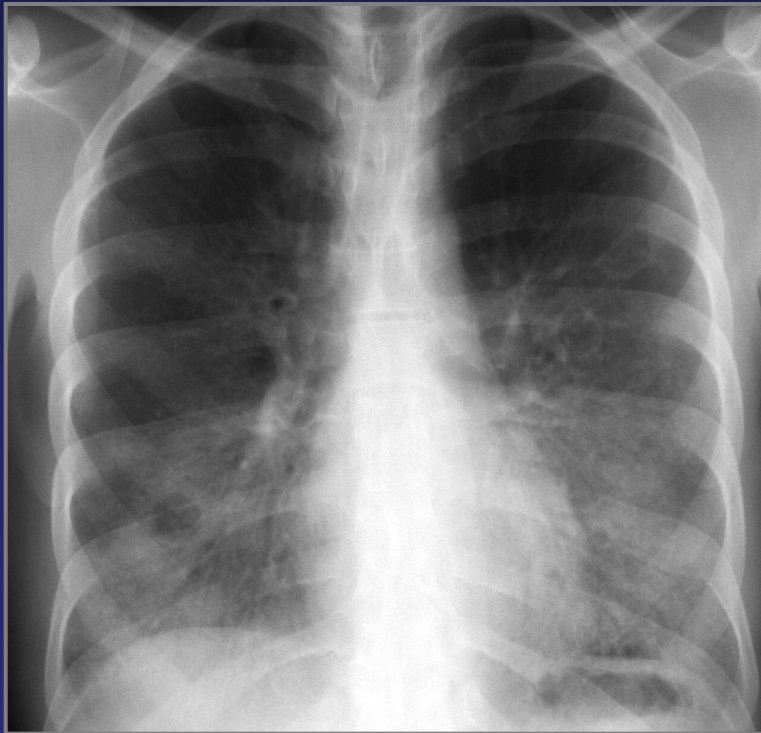
При прогрессировании заболевания изменения приобретают распространенный альвеолярный характер.

ПНЕВМОЦИСТНАЯ ПНЕВМОНИЯ



длительное течение может приводить к формированию воздушных полостей, пневматоцеле, которые являются причиной спонтанного пневмоторакса.

ПНЕВМОЦИСТНАЯ ПНЕВМОНИЯ

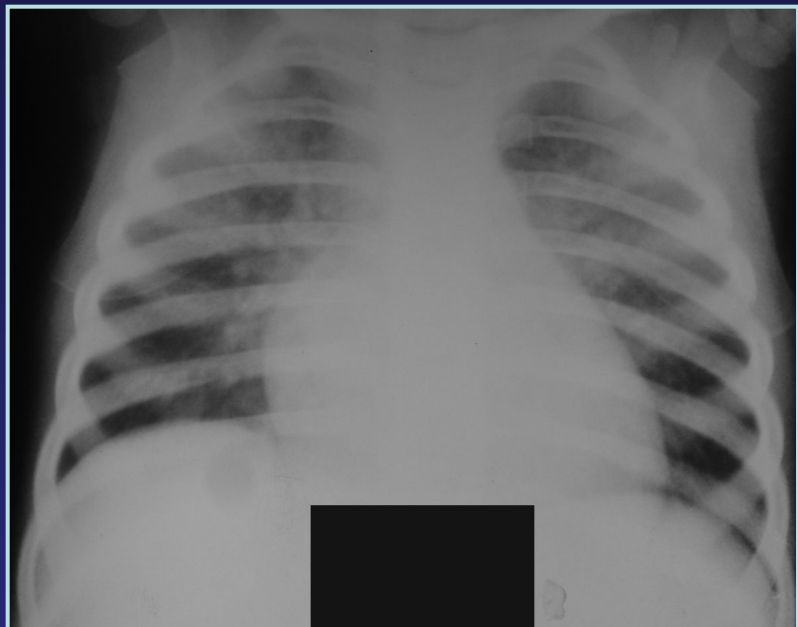


Пневмоцистная пневмония в динамике

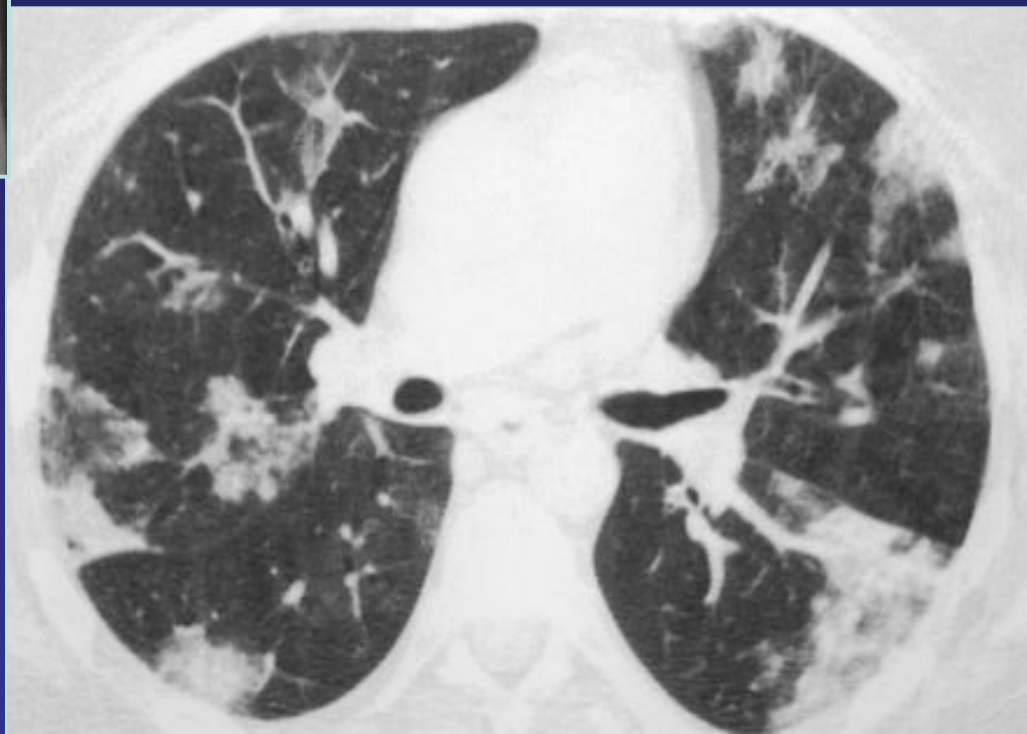
ЦИТОМЕГАЛОВИРУСНАЯ ПНЕВМОНИЯ

- Возбудитель: *Cytomegalovirus*
- Развивается у 10-40% пациентов после пересадки костного мозга (в течение 30-100 дней после трансплантации).
- У ВИЧ-инфицированных больных развивается при снижении лимфоцитов CD ниже 100 (мкл в степени-1).
- Клинические симптомы: лихорадка, непродуктивный кашель, одышка, гипоксемия.
- Диагностические критерии: обнаружение возбудителя в БАЛ, в биоптатах, полученных при трансбронхиальной биопсии легкого.
- Рентгенологическая и КТ картина многообразная.

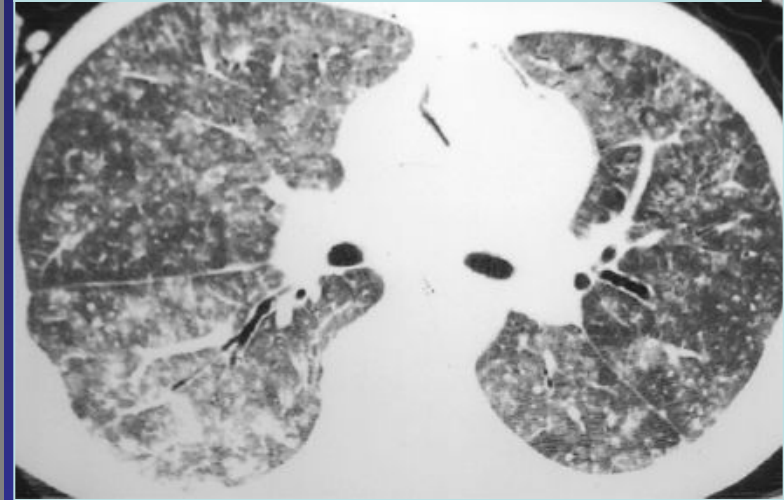
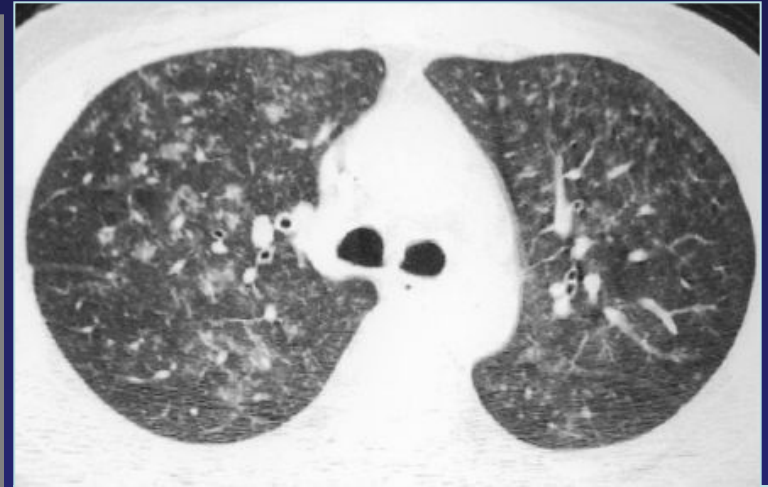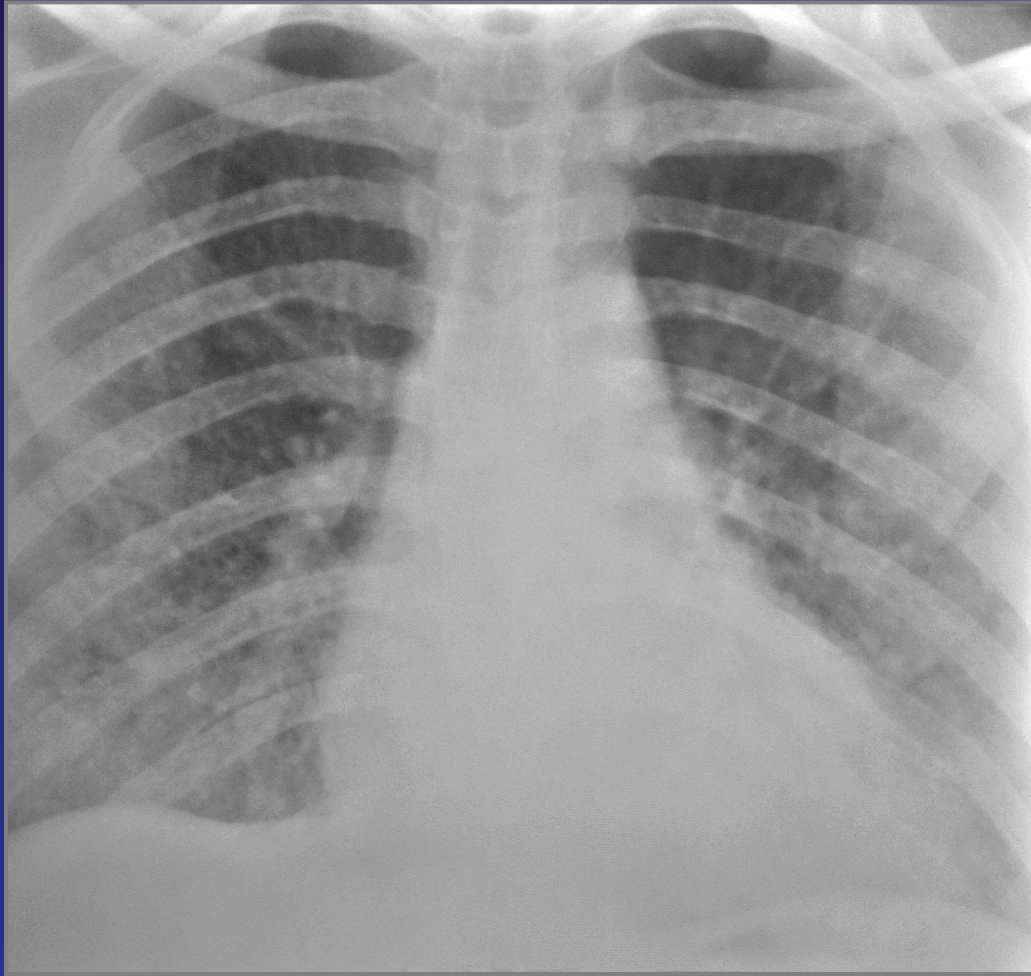
ЦИТОМЕГАЛОВИРУСНАЯ ПНЕВМОНИЯ



Клиновидные уплотнения легочной ткани



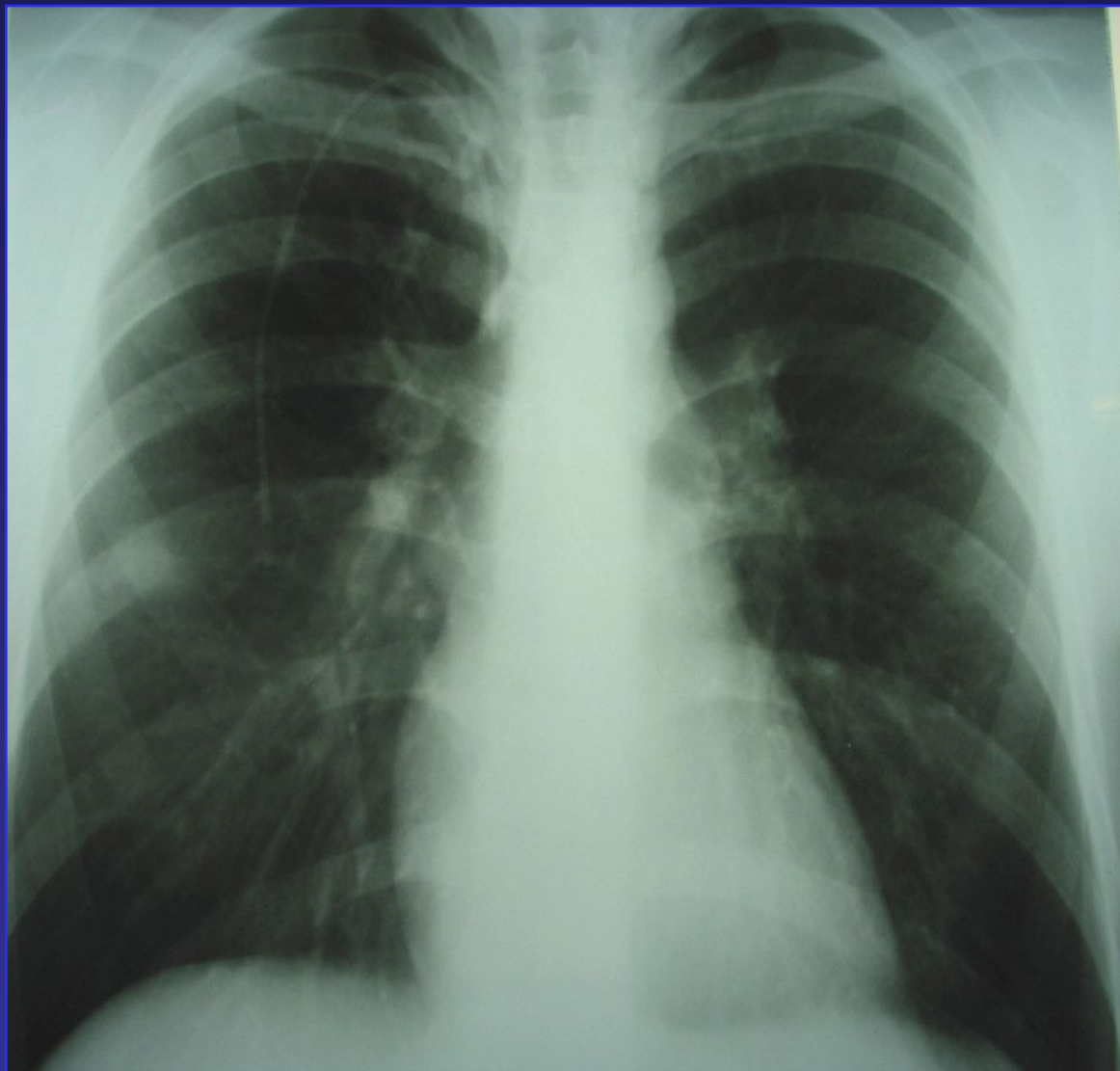ЦИТОМЕГАЛОВИРУСНАЯ ПНЕВМОНИЯ



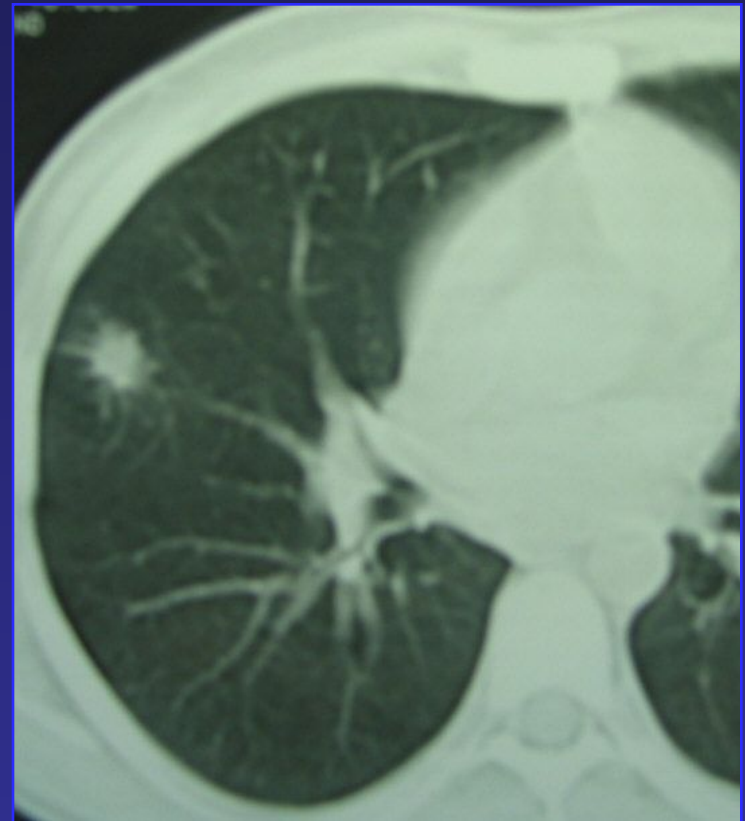
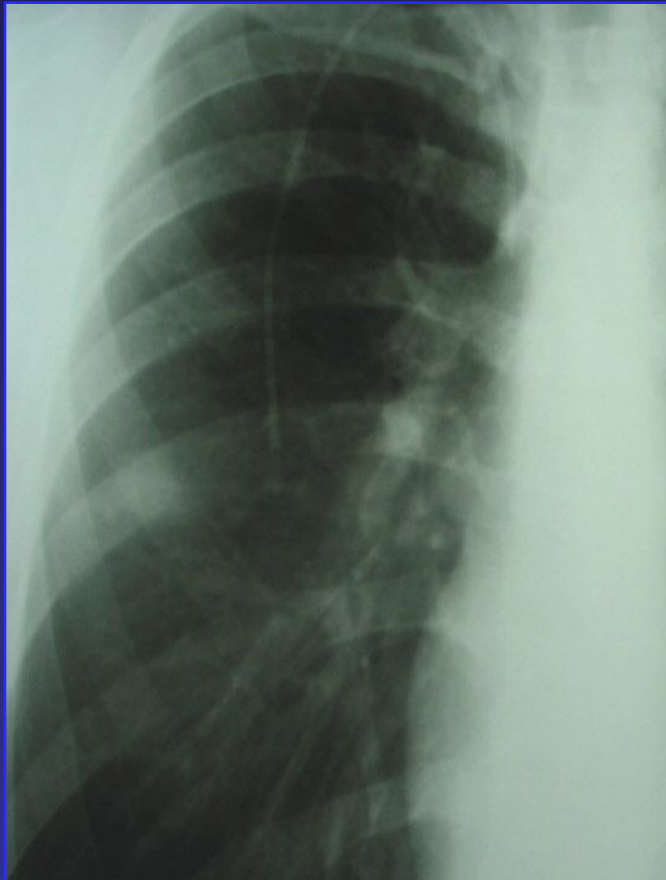
Инвазивный аспергиллез легких

- Возбудитель: *Aspergillus spp*
- Возникает у больных в условиях подавленного иммунитета.
- Отличается тяжестью клинических проявлений: лихорадка, непродуктивный кашель, при развитии инфарктов может симулировать клинику ТЭЛА.
- Летальность высокая -50-85%*.
- Диагностические критерии: выявление возбудителя в БАЛ.

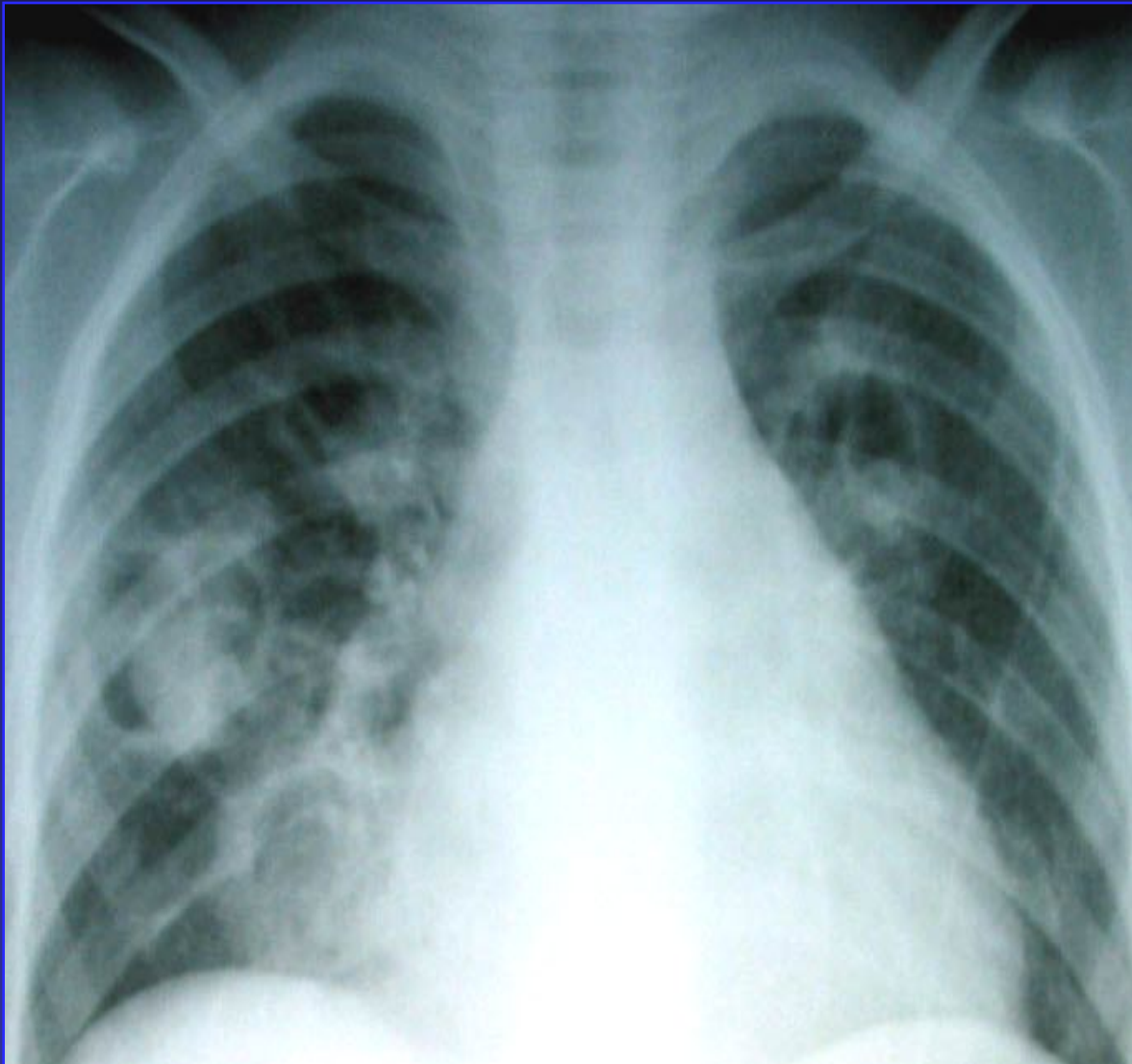
Инвазивный аспергиллез легких



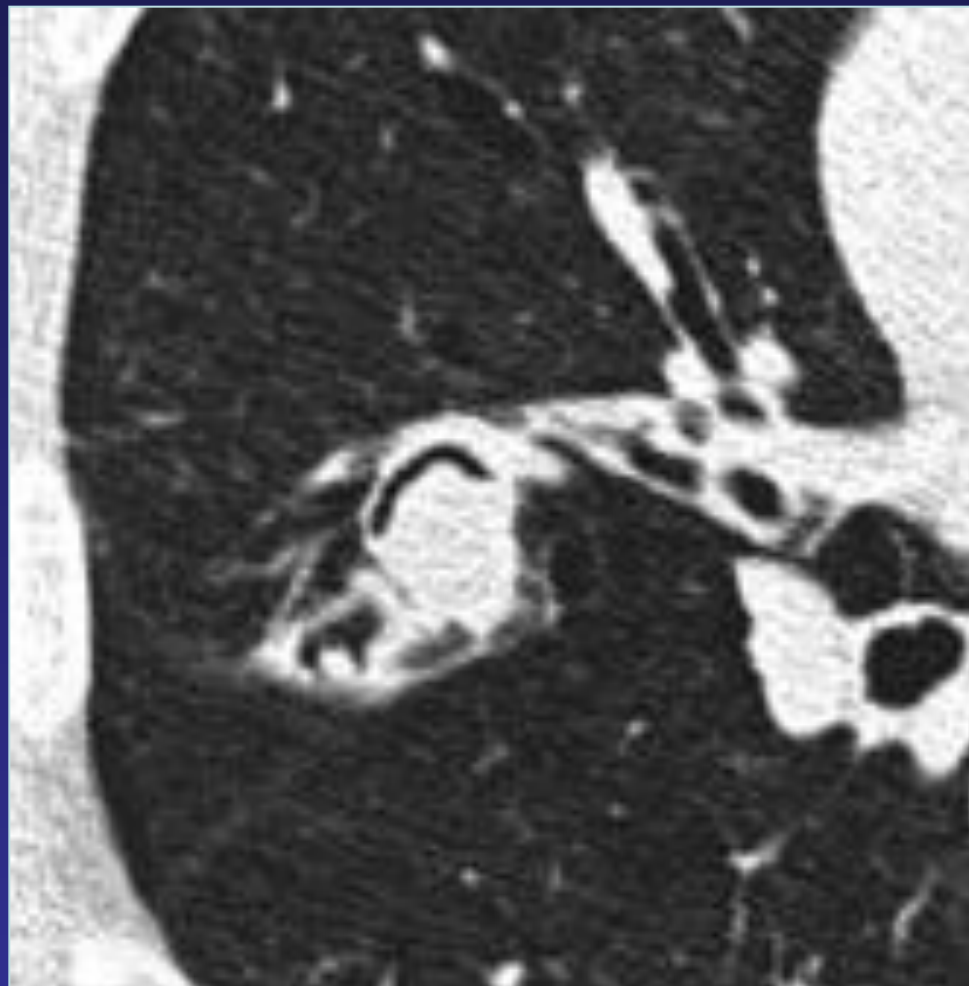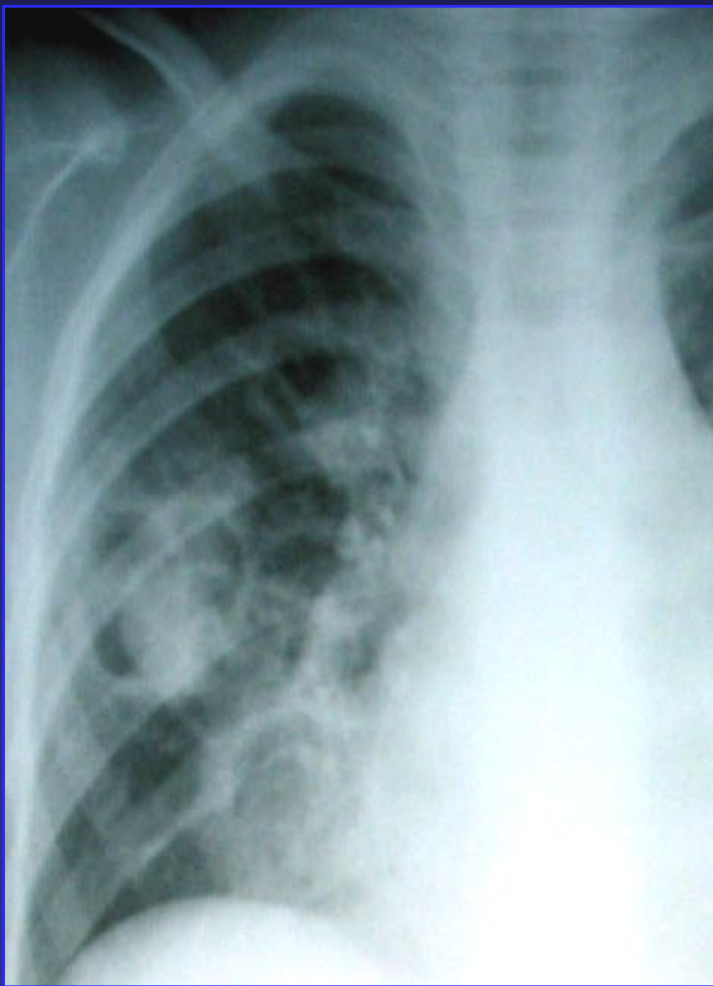
Инвазивный аспергиллез легких



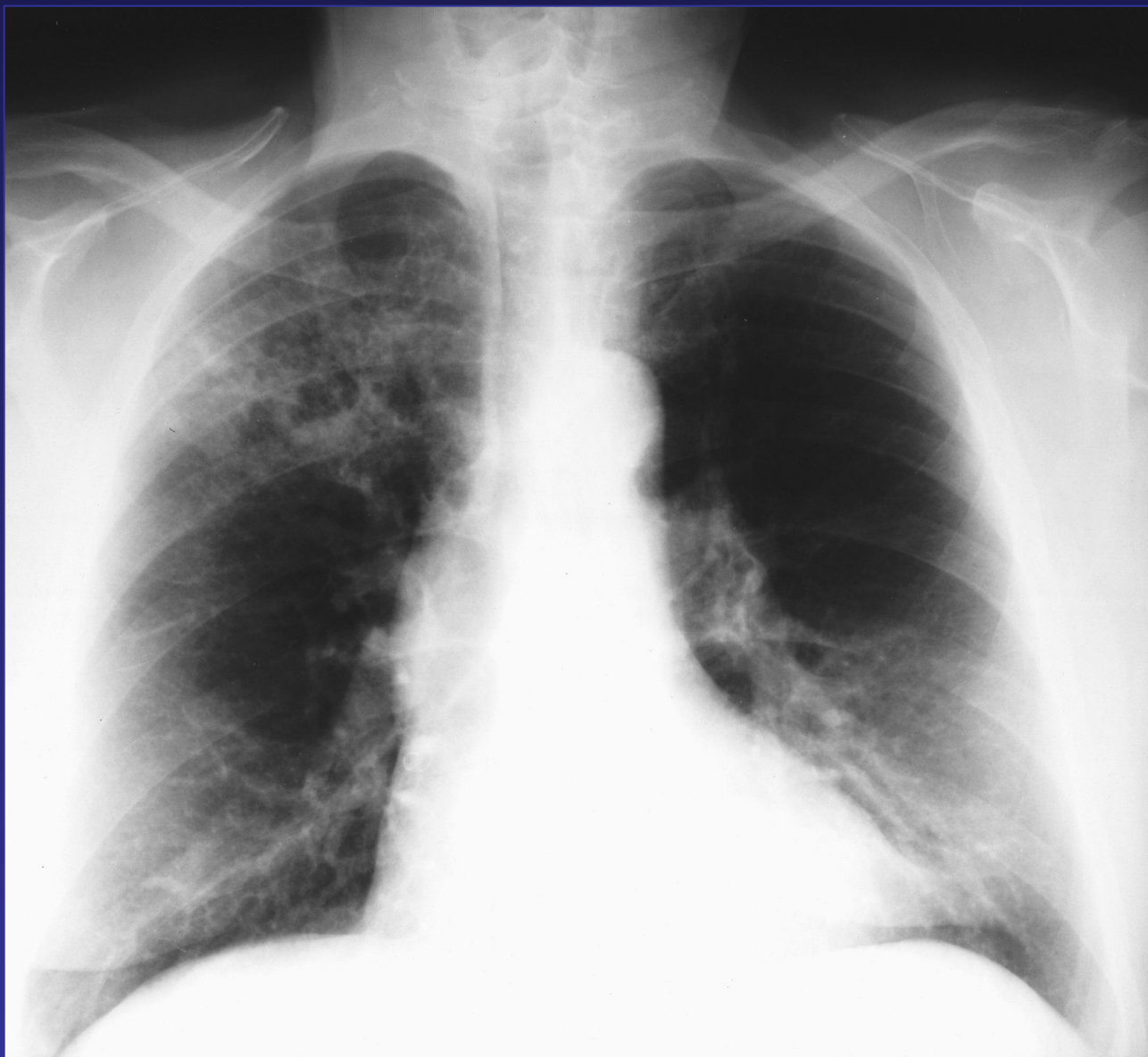
Инвазивный аспергиллез легких



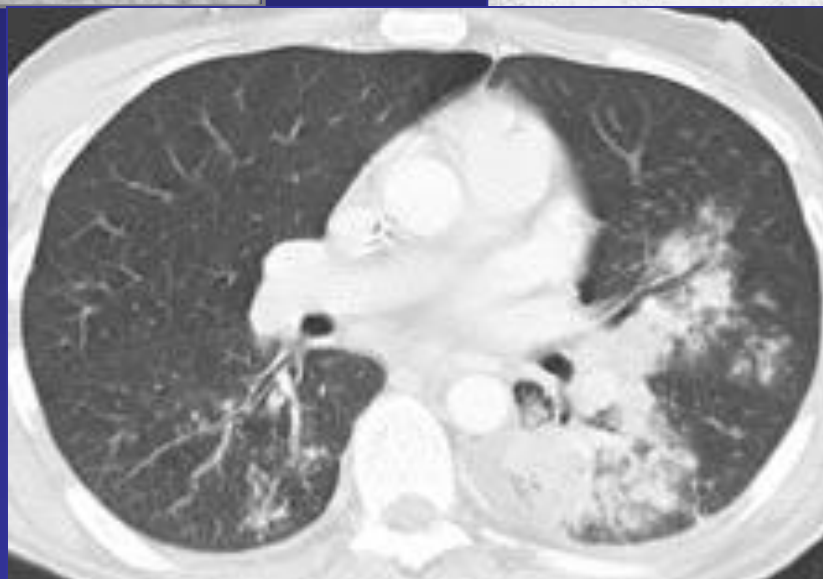
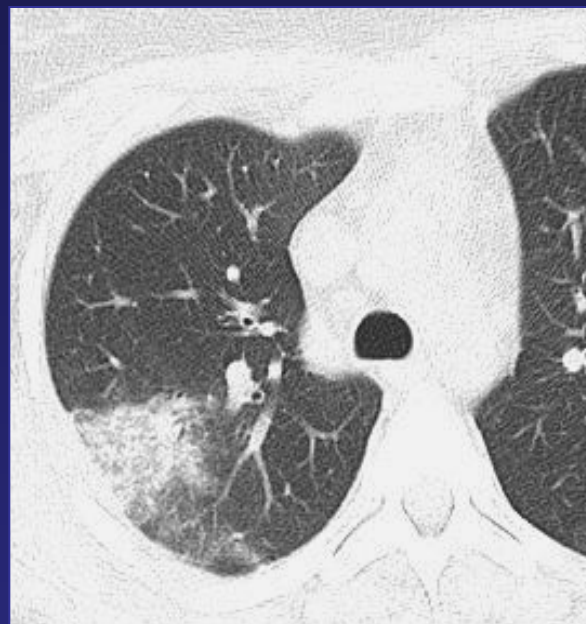
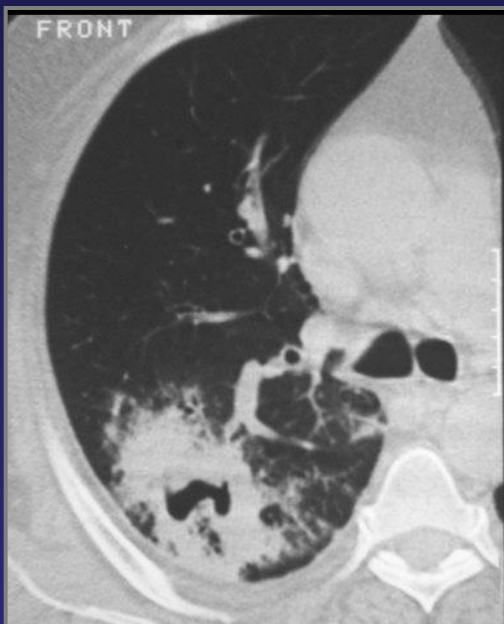Инвазивный аспергиллез легких



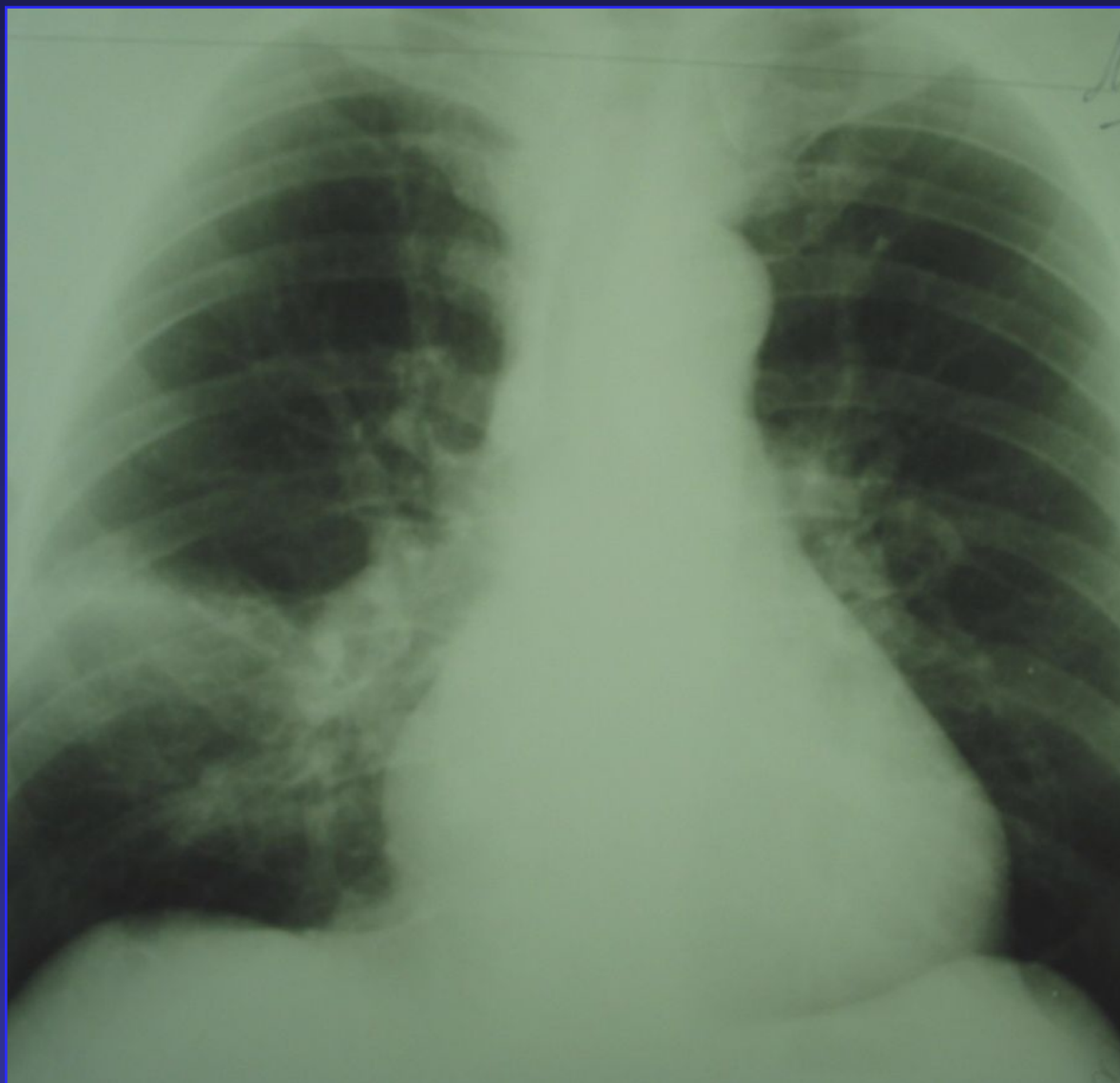
Инвазивный аспергиллез легких



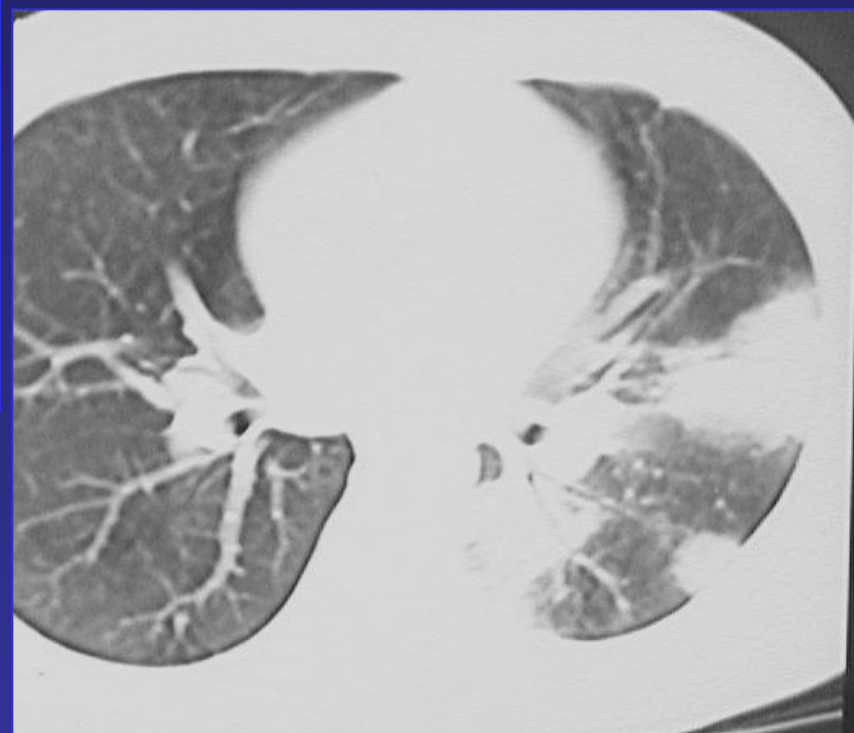
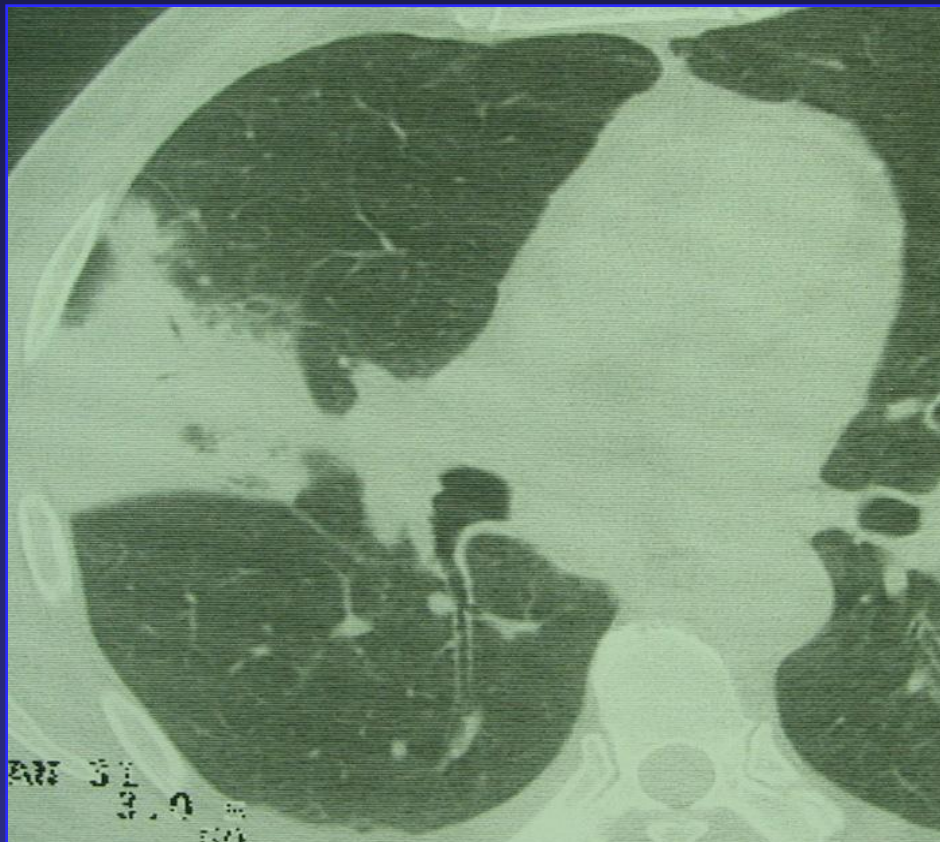
Инвазивный аспергиллез легких



Инвазивный аспергиллез легких



Инвазивный аспергиллез легких



Микозы у ВИЧ-инфицированных пациентов

- Высокая частота
- Микозы легких – одна из основных причин смерти у ВИЧ-инфицированных больных.
- Тяжесть клинических проявлений
- Многообразии возбудителей микозов
- Определенные клинические формы микозов считаются значимыми для определения стадии ВИЧ-инфекции
- Развитие микоза свидетельствует о прогрессировании процесса и о переходе бессимптомной стадии в клинически значимую

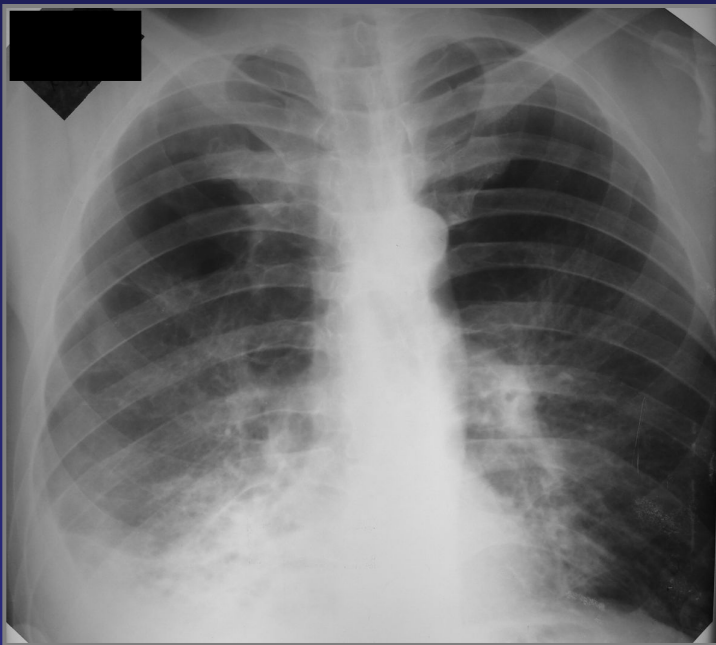
ДИФФЕРЕНЦИАЛЬНЫЙ ДИАГНОЗ ЛЕГОЧНОЙ ИНФЕКЦИИ у ВИЧ-инфицированных больных

Уровень CD4 лимфоцитов	Легочная инфекция
> 500 мл/мм	бактериальная пневмония
200-500 мл/мм	бактериальная пневмония туберкулез
< 200 мл/мм	Пневмоцистная пневмония
< 100 мл/мм	Грибковая инфекция, цитомегаловирус

ОСЛОЖНЕНИЯ ПНЕВМОНИЙ

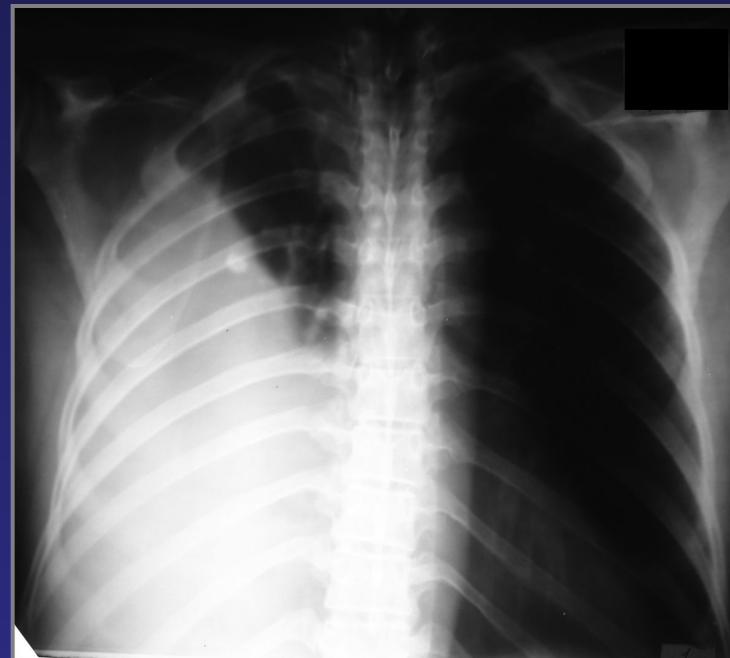
ОСЛОЖНЕНИЯ ПНЕВМОНИЙ

ЭКССУДАТИВНЫЙ ПЛЕВРИТ – 30-50% больных.



Ограниченный плеврит

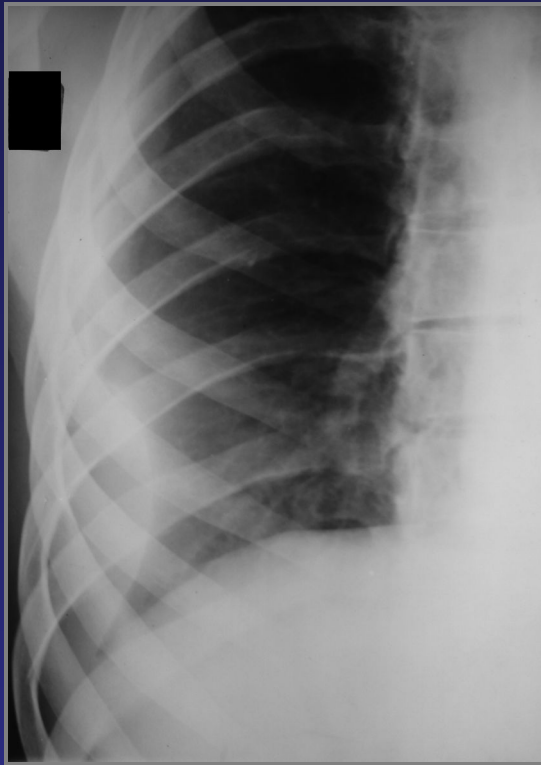
Контур правого купола диафрагмы нечеткий, латеральный синус затемнен, инфильтрация легочной ткани в базальных отделах правого легкого.



Обширный плеврит

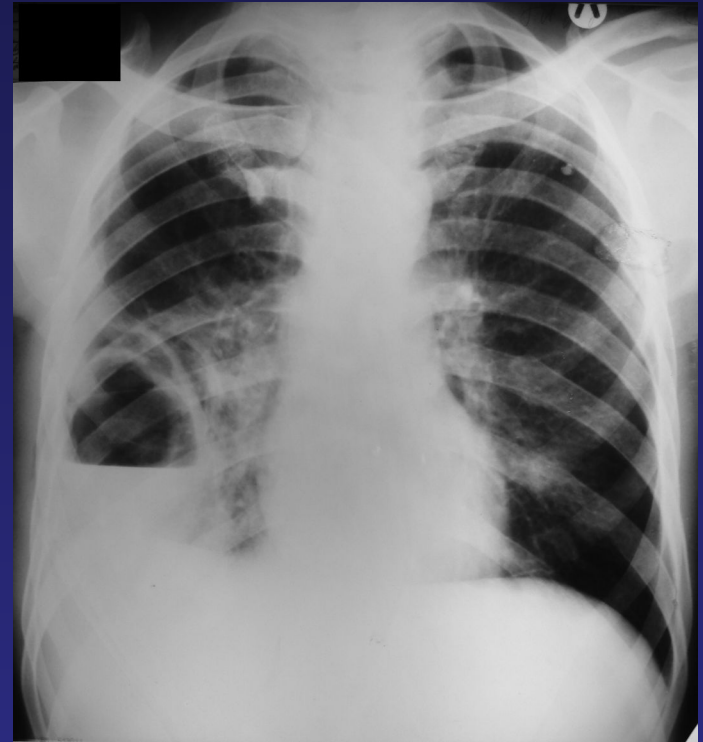Справа вдоль костальной плевры интенсивное однородное затемнение с косой верхней границей (линия Дамуазо).

ОСЛОЖНЕНИЯ ПНЕВМОНИЙ



Правосторонний паракостальный осумкованный плеврит

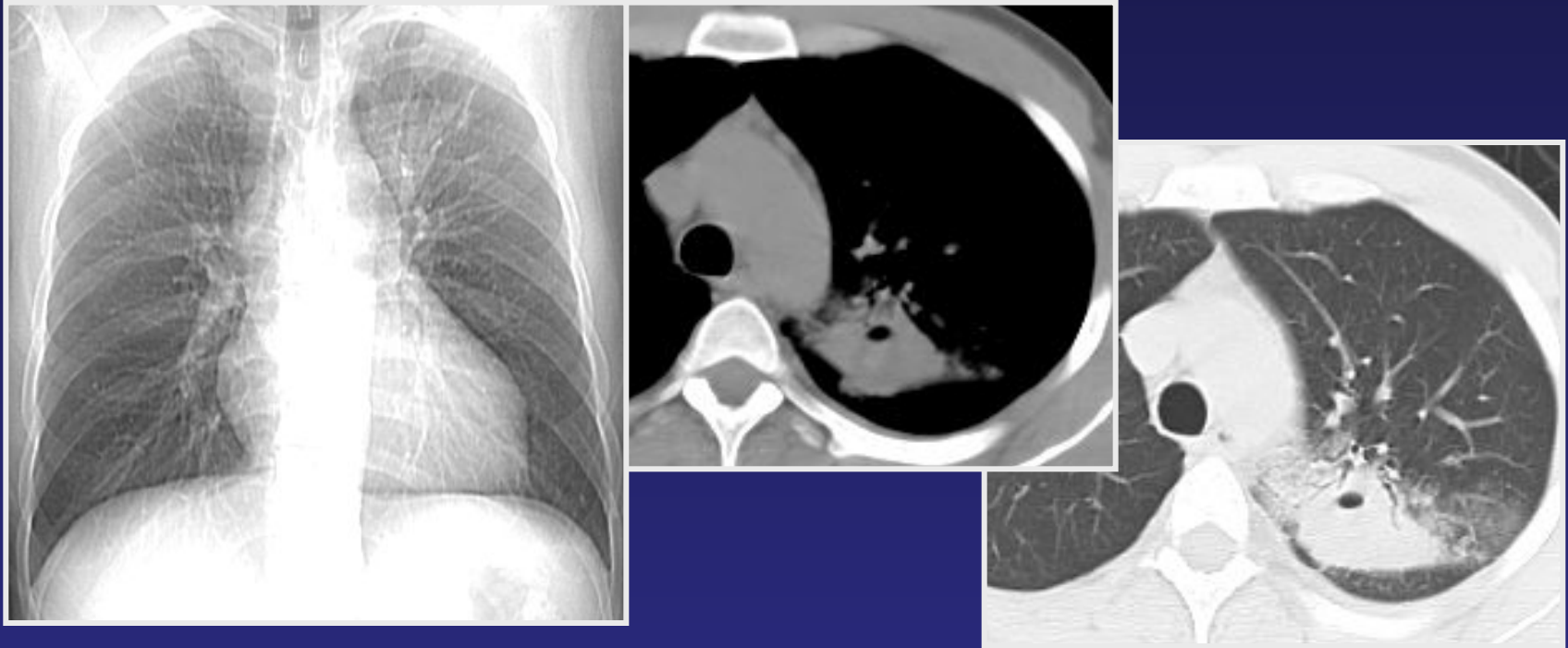
Паракостальное интенсивное затемнение широким основанием прилежит к реберной плевре, выпуклый контур направлен в сторону легочной ткани



Правосторонний пиопневмоторакс (эмпиема плевры)

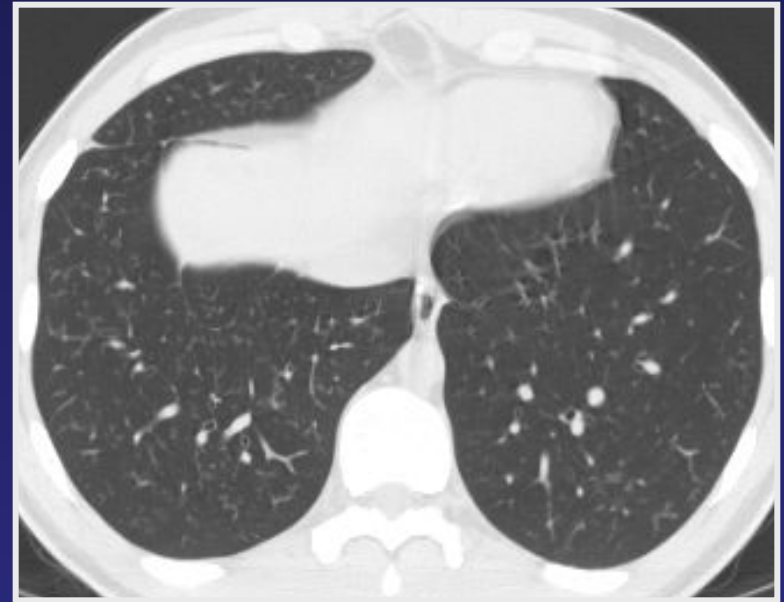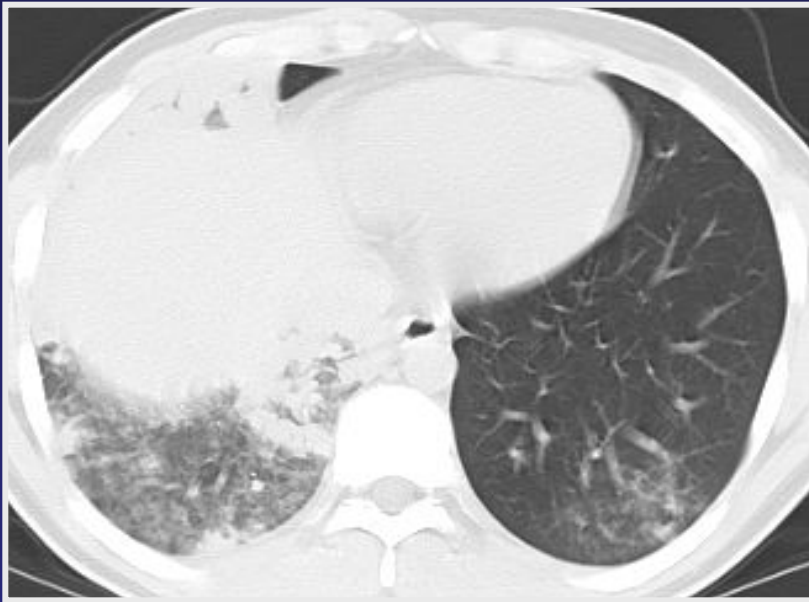Справа паракостально определяется полость эмпиемы с горизонтальным уровнем.

ОСЛОЖНЕНИЯ ПНЕВМОНИЙ



- Абсцедирование возникает в результате проникновения в зону пневмонической инфильтрации гноеродной флоры.
- Клинически характеризуется резким ухудшением самочувствия на фоне АБТ либо отсутствием положительной клинической и рентгенологической динамики процесса в течение первых 10-15 дней лечения.
- Рентгенологические признаки: повышение интенсивности тени инфильтрата, исчезновение в нем воздушных просветов бронхов; увеличение объема пораженной части легкого; появление деструкции.

ИСХОДЫ ПНЕВМОНИЙ



**КТ исследования в динамике с интервалом в 21 день:
благоприятное течение двусторонней нижнедолевой
бронхопневмонии пневмонии с полным восстановлением
нормальной структуры легочной ткани.**

ИСХОДЫ ПНЕВМОНИЙ

ЗАТЯЖНАЯ ПНЕВМОНИЯ- состояние при котором клинические и рентгенологические изменения сохраняются в течение 3 месяцев.

□ Без знания анамнеза и при отсутствии рентгенологического архива отличить острую пневмонию от затяжной практически невозможно.

□ Во всех случаях затяжной пневмонии показано тщательное обследование пациента, включающее бронхоскопию и КТ, для выявления причин неблагоприятного течения заболевания или исключения другого патологического процесса, имеющего сходную клинико-рентгенологическую картину.

□ Развитие затяжной пневмонии:

- медленное, но полное разрешение;
- исход в ограниченный пневмосклероз;
- переход в хроническую стадию.

ПОСТПНЕВМОНИЧЕСКИЙ ПНЕВМОСКЛЕРОЗ

ПРИЧИНЫ РАЗВИТИЯ:

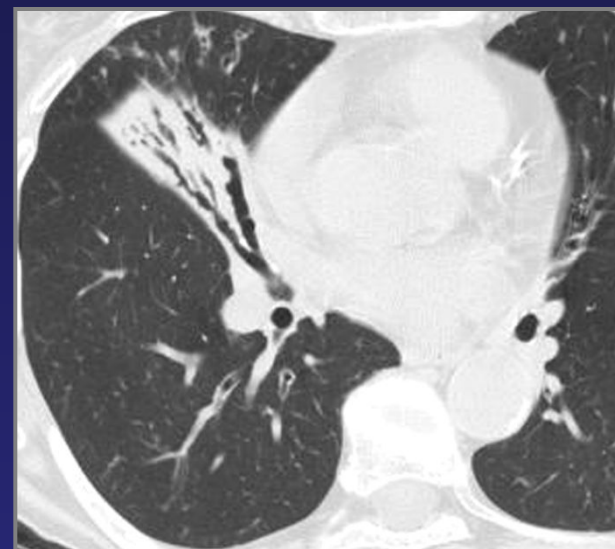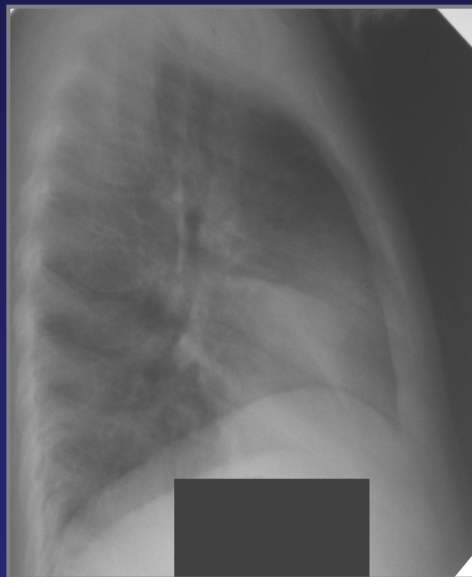
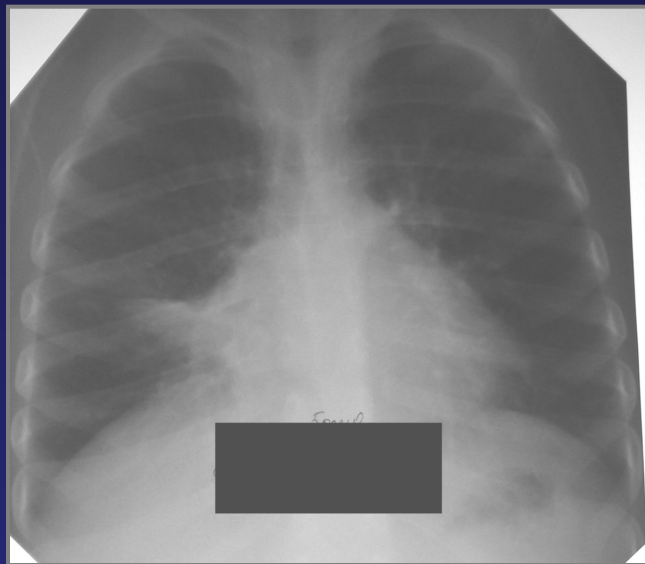- избыточная пролиферация соединительнотканых элементов при первичном поражении интерстиция;
- организация воспалительного экссудата с формированием карнификации.

Рентгенологические варианты скиалогической картины постпневмонического пневмосклероза:

- ателектатический
- тяжистый
- сетчатый
- опухолеподобный шаровидный
- опухолеподобный прикорневой

Для всех форм постпневмонического пневмосклероза характерна стабильная рентгенологическая картина!!!

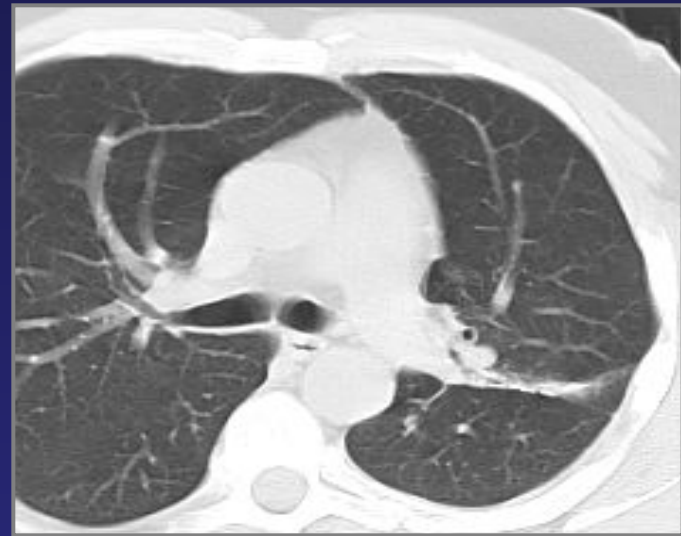
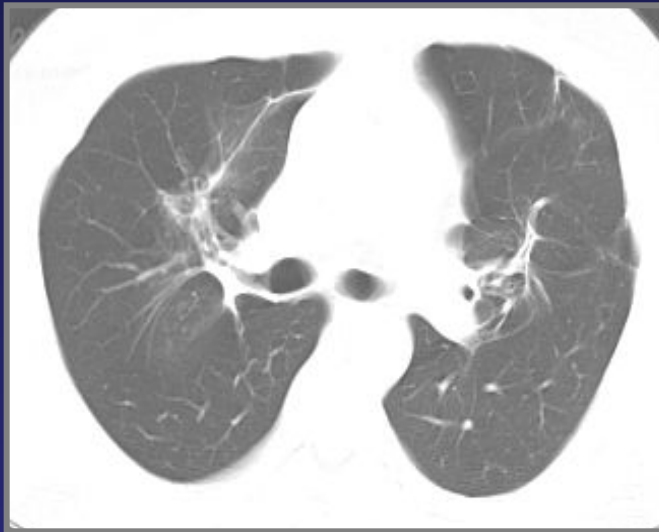ПОСТПНЕВМОНИЧЕСКИЙ ПНЕВМОСКЛЕРОЗ



АТЕЛЕКТАТИЧЕСКИЙ ПНЕВМОСКЛЕРОЗ (фиброателектаз):

- значительное уменьшение объема пораженного участка легкого;
 - неравномерное уплотнение пораженных сегментов;
 - сближенные и деформированные бронхи;
 - частая локализация – средняя доля.

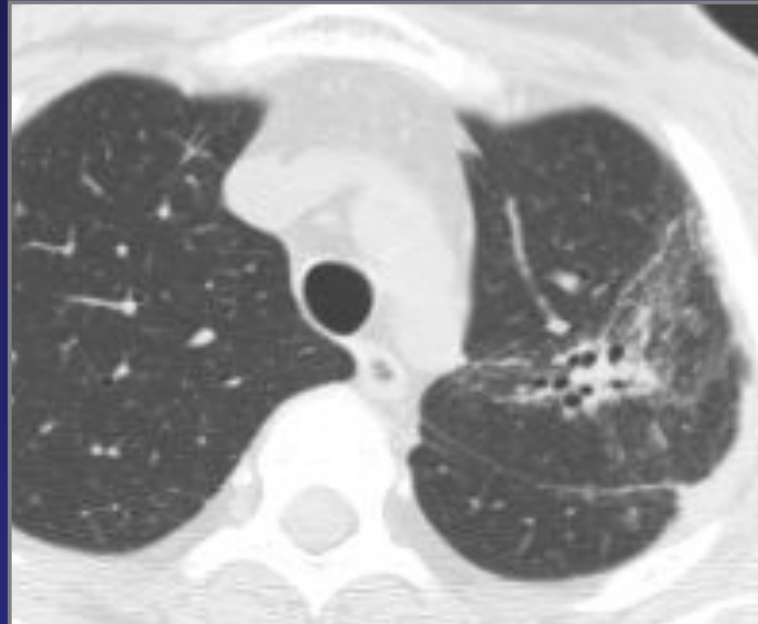
ПОСТПНЕВМОНИЧЕСКИЙ ПНЕВМОСКЛЕРОЗ



ТЯЖИСТАЯ ФОРМА представляет собой перибронхиально-периваскулярный склероз:

- имеет сегментарный характер;
- пораженные отделы уменьшены незначительно;
- рентгенологически имеют вид грубых тяжей, идущих от корня легкого к периферии соответственно направлению бронхососудистых элементов.

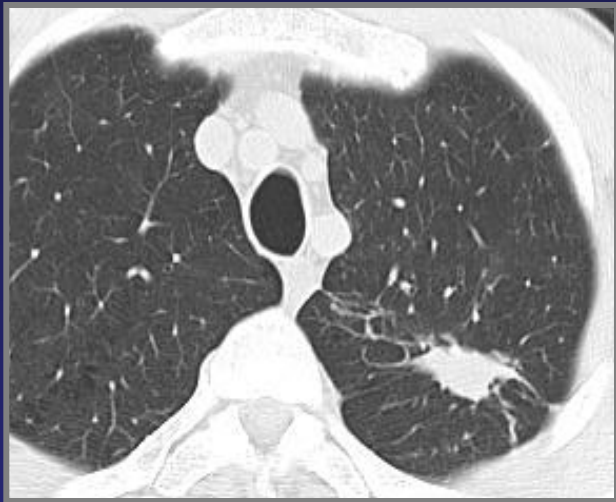ПОСТПНЕВМОНИЧЕСКИЙ ПНЕВМОСКЛЕРОЗ



СЕТЧАТАЯ ФОРМА характеризуется избыточным развитием соединительной ткани в междольковых перегородках, стенках бронхиол, мелких бронхах:

усиление, деформация, сетчатая трансформация легочного рисунка на ограниченном участке.

ПОСТПНЕВМОНИЧЕСКИЙ ПНЕВМОСКЛЕРОЗ



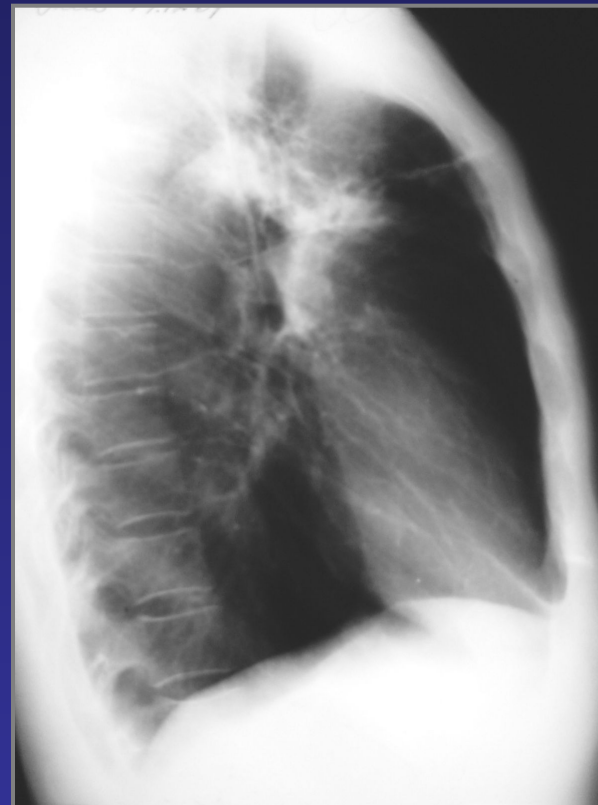
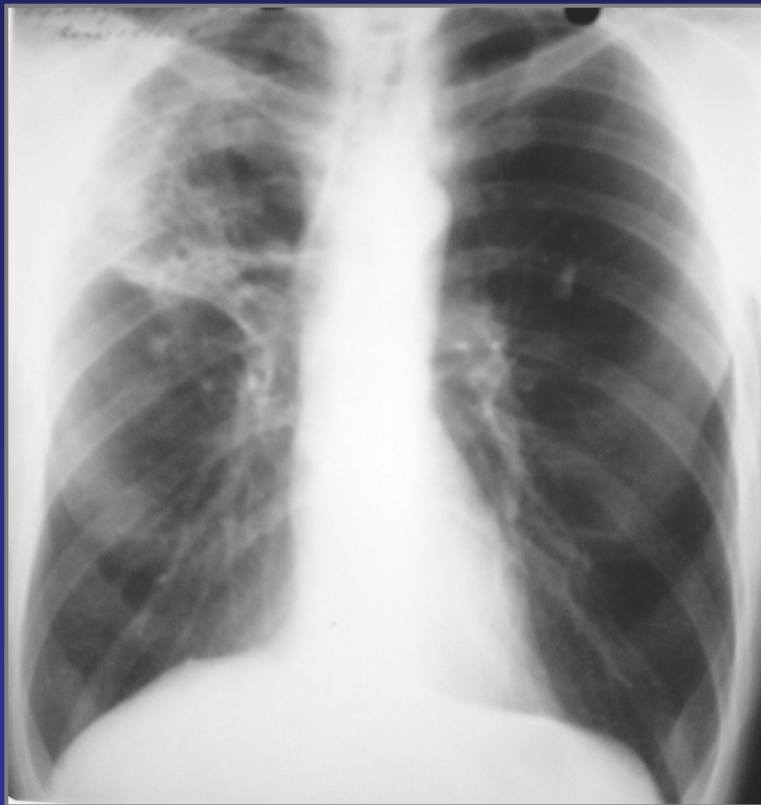Опухолеподобный шаровидный

ОПУХОЛЕПОДОБНЫЙ ШАРОВИДНЫЙ ПНЕВМОСКЛЕРОЗ представляет собой периферически расположенный карнифицированный фокус. Рентгенологическая картина: локальное неоднородное уплотнение неправильно-округлой формы, пронизанное тяжами, неровные нечеткие контуры.

ОПУХОЛЕПОДОБНЫЙ ПРИКОРНЕВОЙ ПНЕВМОСКЛЕРОЗ рентгенологически имеет вид узлоподобной тени неправильно-округлой формы в прикорневой области с неровными контурами, неоднородной структуры, с отходящими от нее плотными линейными тяжами.

ХРОНИЧЕСКАЯ ПНЕВМОНИЯ

Хроническая пневмония – локализованный процесс, являющийся результатом неразрешившейся острой пневмонии, морфологическим субстратом которого наряду с воспалительной инфильтрацией легочной ткани, является пневмосклероз, и клинически проявляющийся в повторных обострениях воспаления в пораженной части легкого.



ИНФЕКЦИОННЫЕ ДЕСТРУКЦИИ ЛЕГКИХ

```
graph TD; A[ИНФЕКЦИОННЫЕ ДЕСТРУКЦИИ ЛЕГКИХ] --> B[АБСЦЕСС ЛЕГКОГО]; A --> C[ГАНГРЕНА ЛЕГКОГО]; A --> D[ГАНГРЕНОЗНЫЙ АБСЦЕСС];
```

АБСЦЕСС ЛЕГКОГО

ГАНГРЕНА ЛЕГКОГО

ГАНГРЕНОЗНЫЙ
АБСЦЕСС

Инфекционные деструкции легких – группа неспецифических воспалительных процессов, основным морфологическим признаком которых является гнойно-некротическое воспаление легочной ткани с последующим образованием полостей деструкции.

АБСЦЕСС ЛЕГКОГО

Определение:

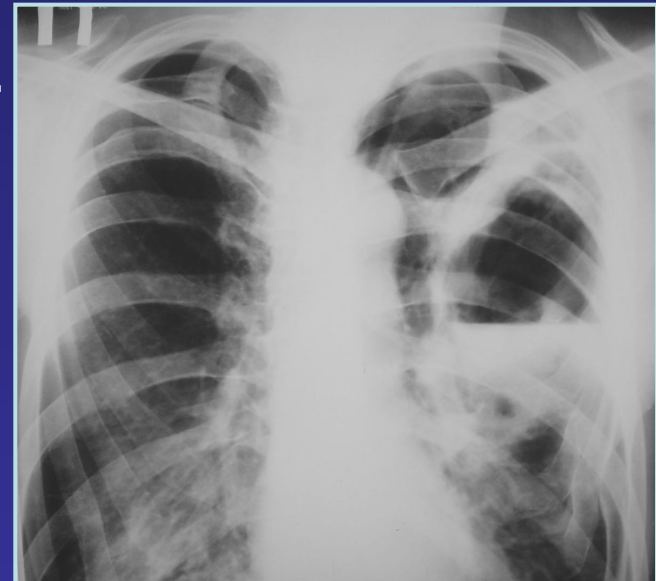
Абсцесс легкого (простой, гнойный абсцесс) – некротический очаг в легочной паренхиме, который характеризуется полным отграничением некротических масс от окружающей их легочной ткани посредством пиогенной капсулы и быстрым гнойным расплавлением участка некроза.

По генезу:

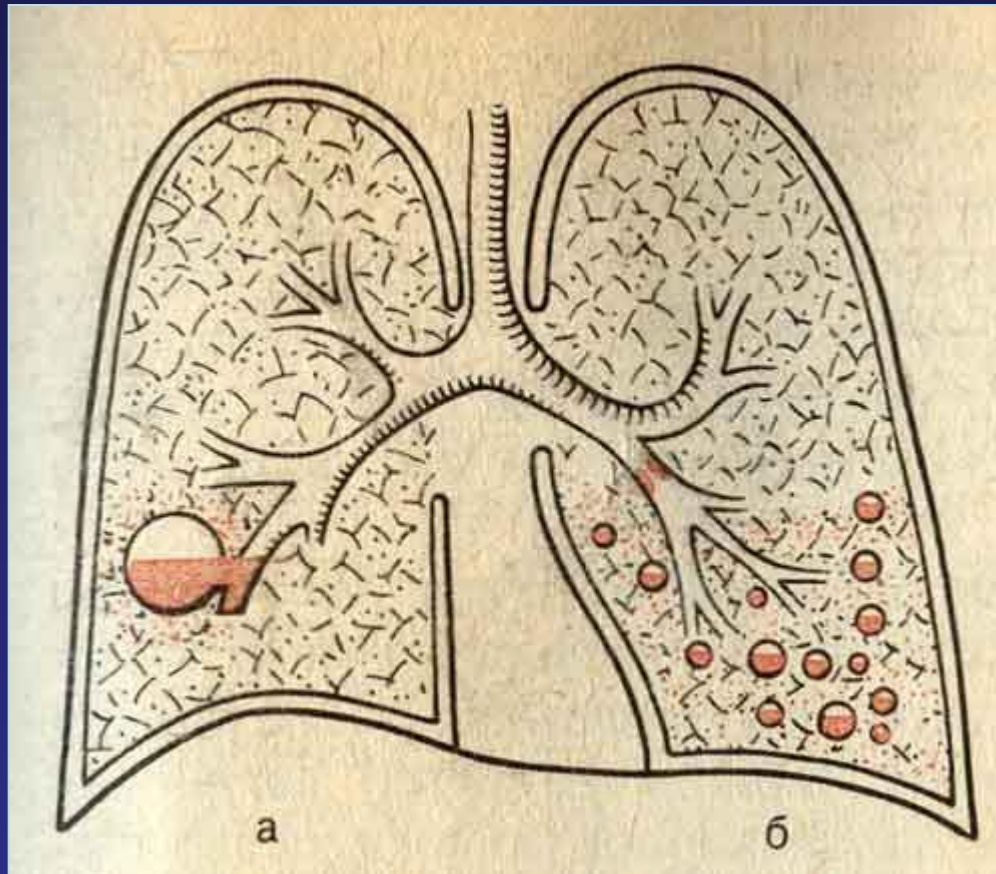
Бронхогенные (аспирационные, пневмонические);
Гематогенные (септические);
Травматические (при ранениях грудной клетки).

По давности заболевания:

Острые (до 3-х месяцев)
Хронические (более 3-х месяцев)



АБСЦЕСС ЛЕГКОГО

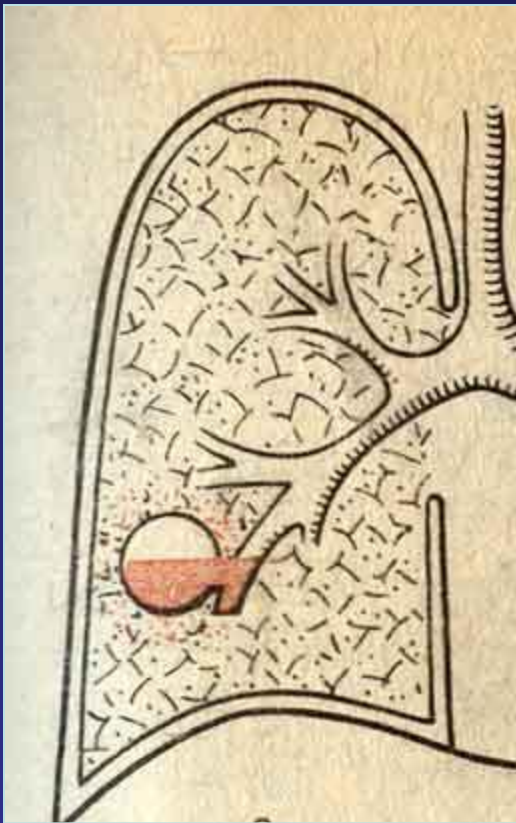


Одиночный

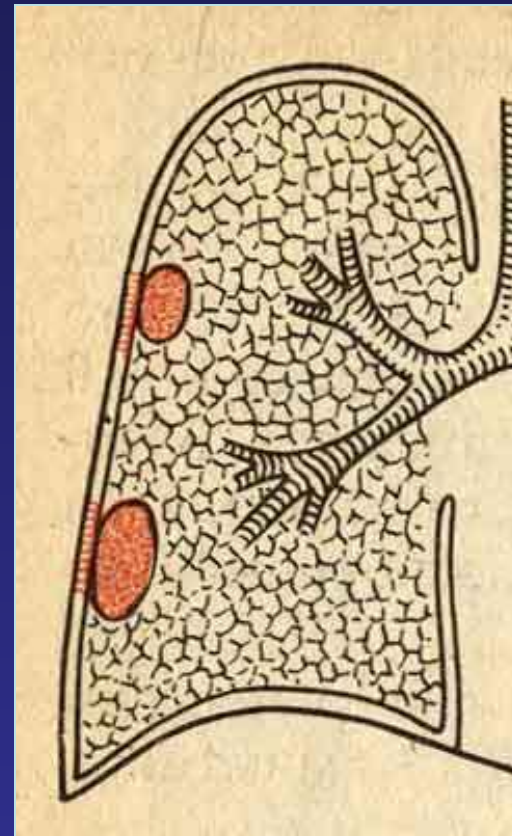
**Множественные
(односторонние, двусторонние)**

АБСЦЕСС ЛЕГКОГО

По отношению к корню легкого:

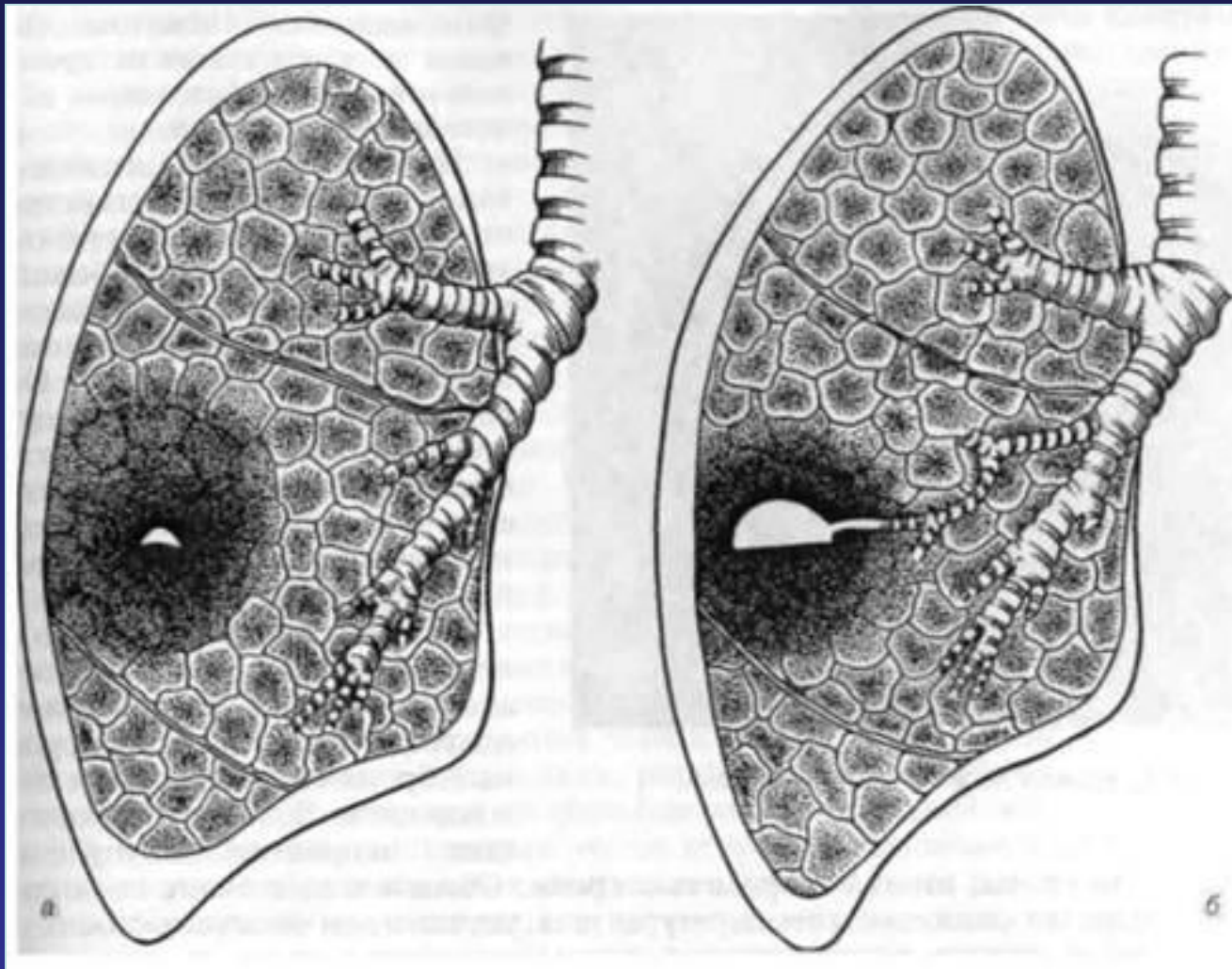


**Центральный
(прикорневой)**



**Периферический
(кортикальный)**

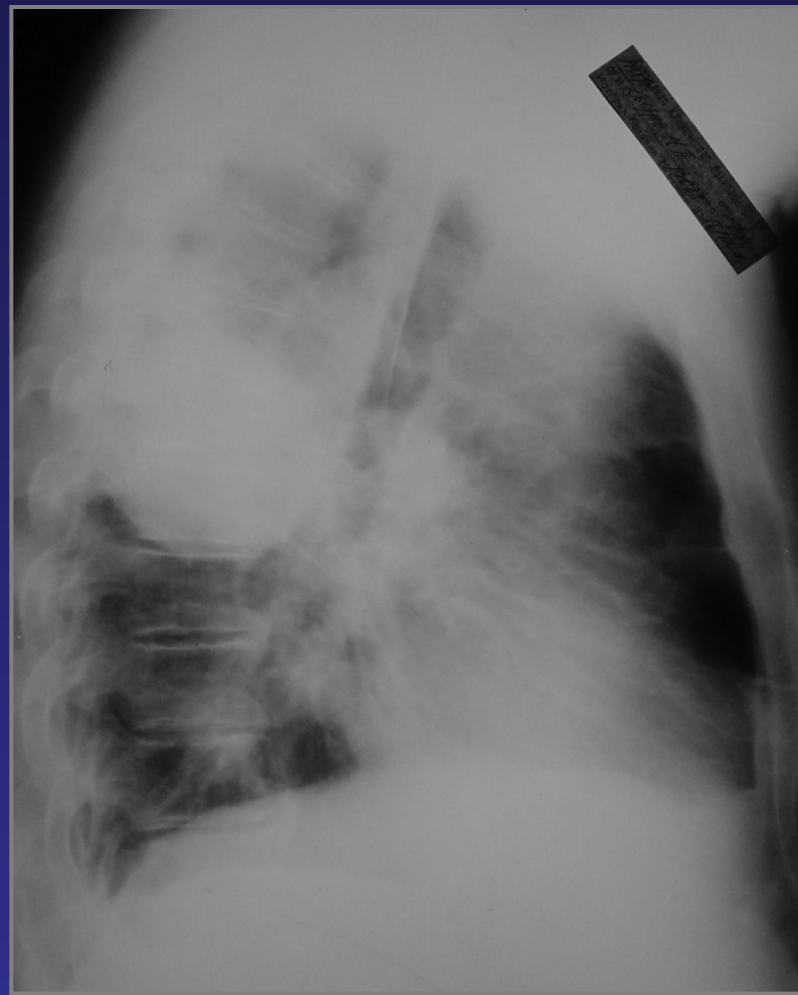
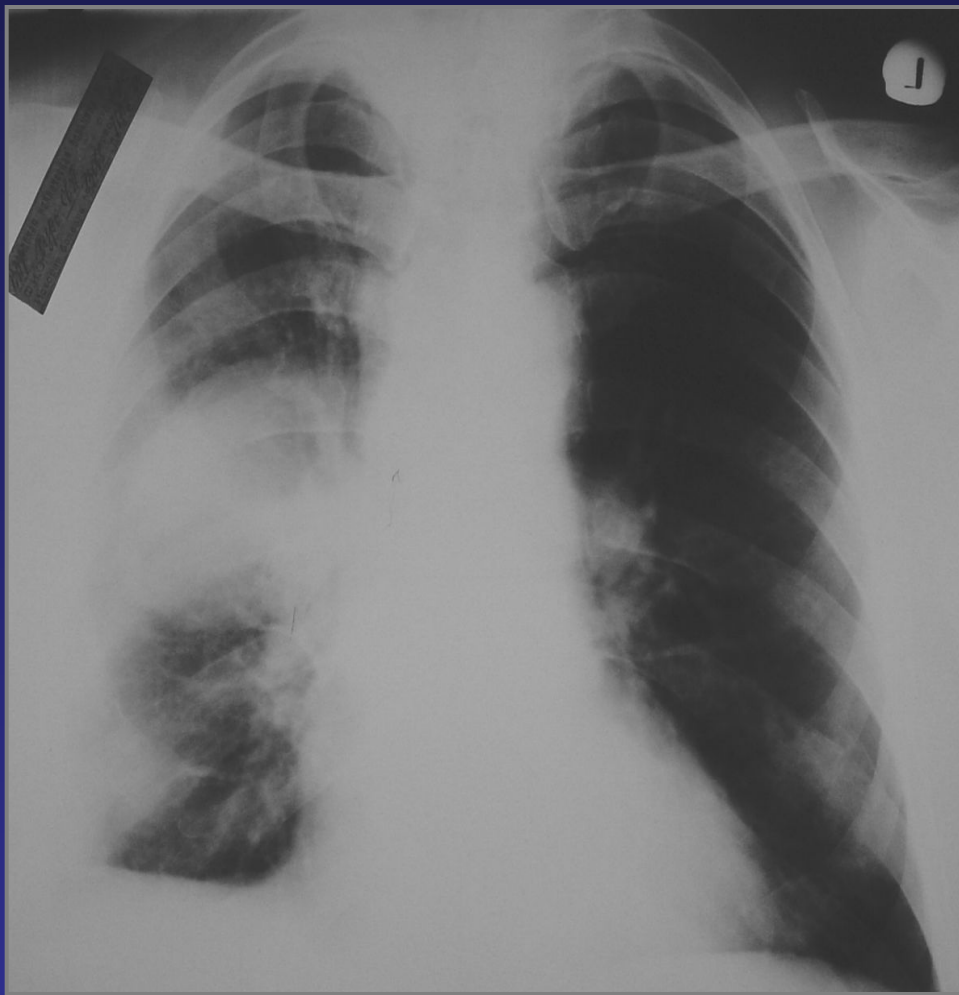
АБСЦЕСС ЛЕГКОГО: патоморфология



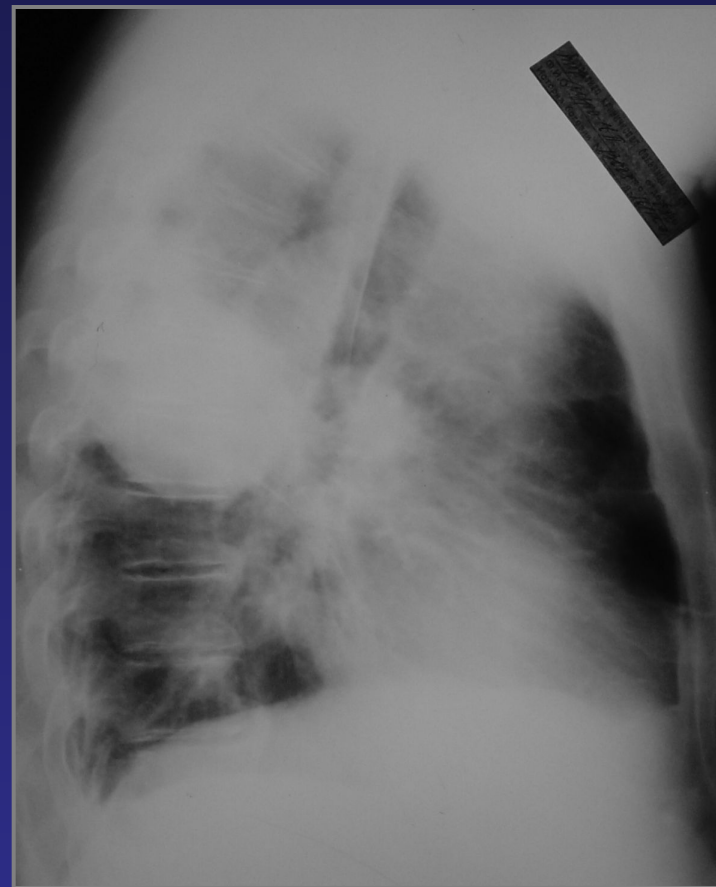
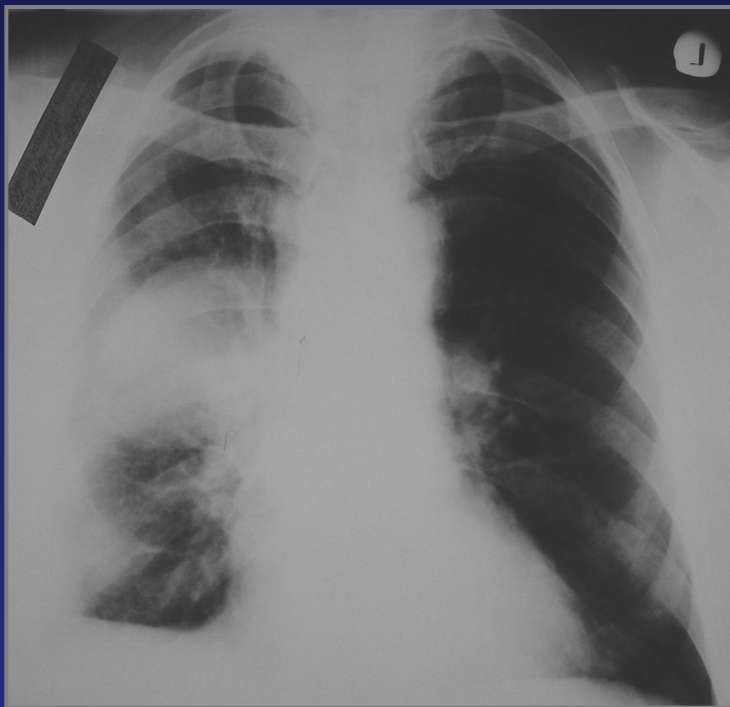
Стадия формирования абсцесса

Стадия дренирования абсцесса

ОСТРЫЙ АБСЦЕСС ЛЕГКОГО



ОСТРЫЙ АБСЦЕСС ЛЕГКОГО



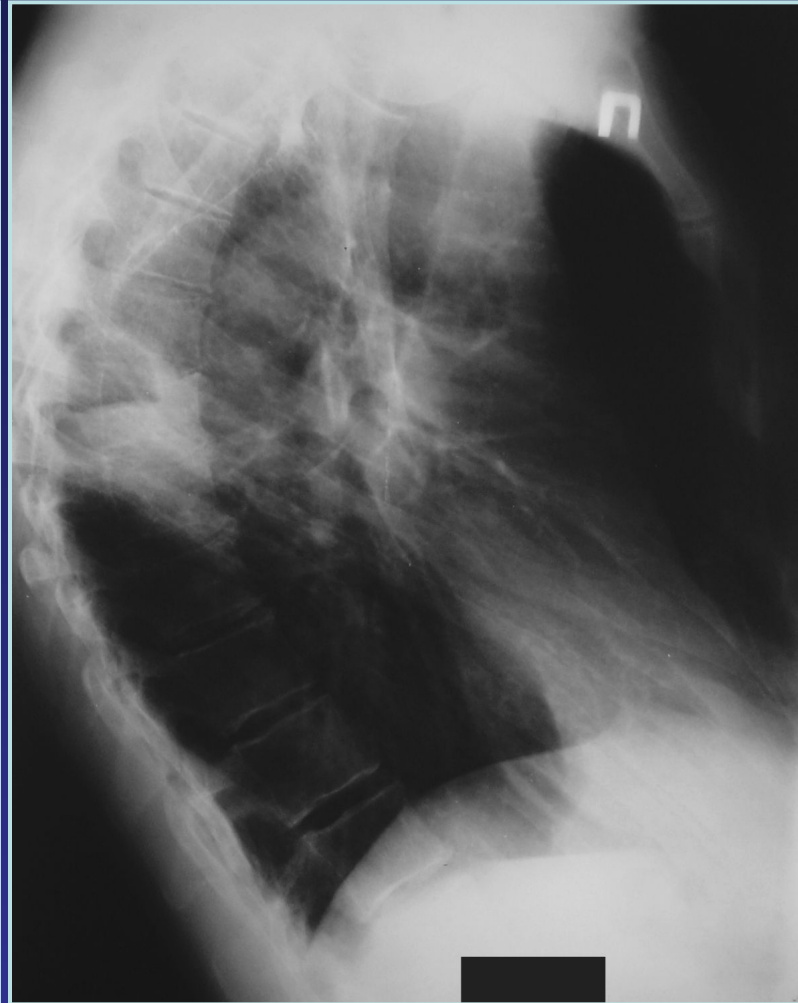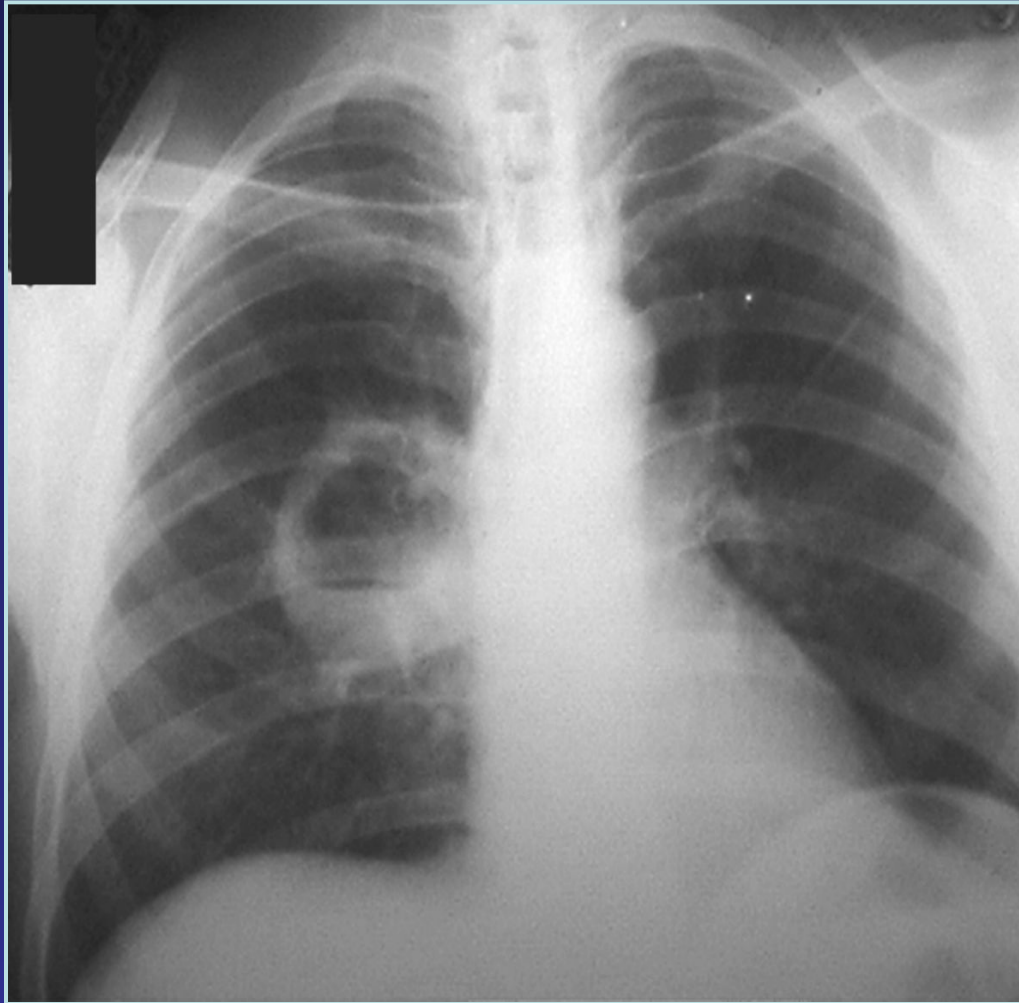
Рентгенологические признаки:

- интенсивное гомогенное уплотнение легочной ткани без четких контуров и видимых просветов бронхов;
- объем пораженной части легкого увеличен;
- размеры переменны, в большинстве случаев не менее 3 см.

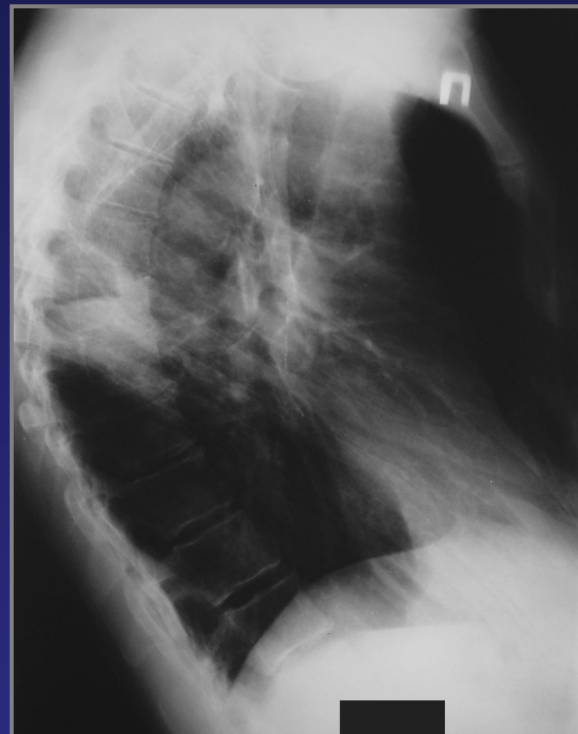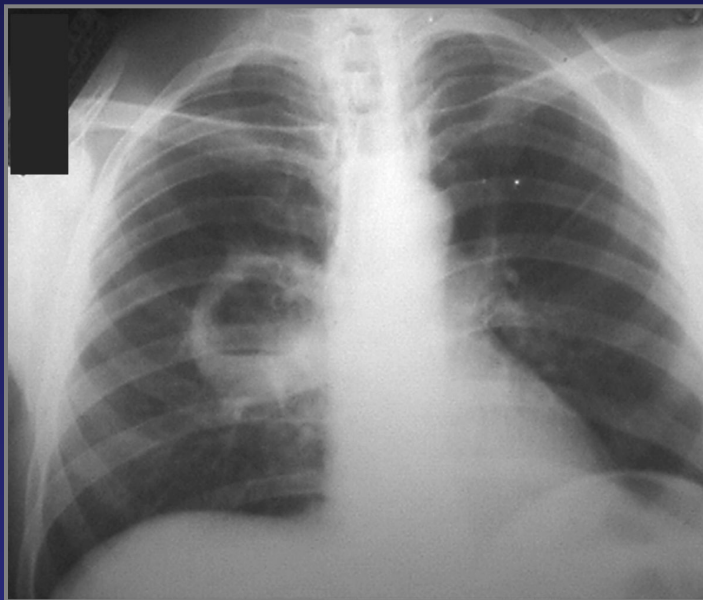
Дифференциальный диагноз:

Плевропневмония, инфильтративный туберкулез легких.

ОСТРЫЙ АБСЦЕСС ЛЕГКОГО



ОСТРЫЙ АБСЦЕСС ЛЕГКОГО



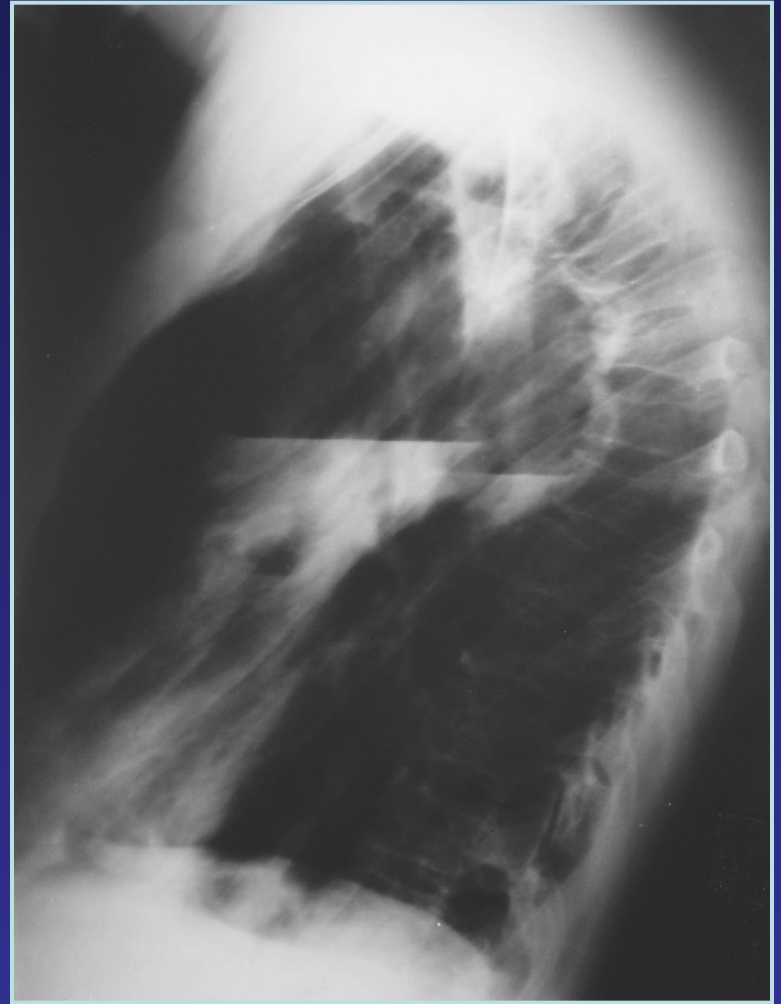
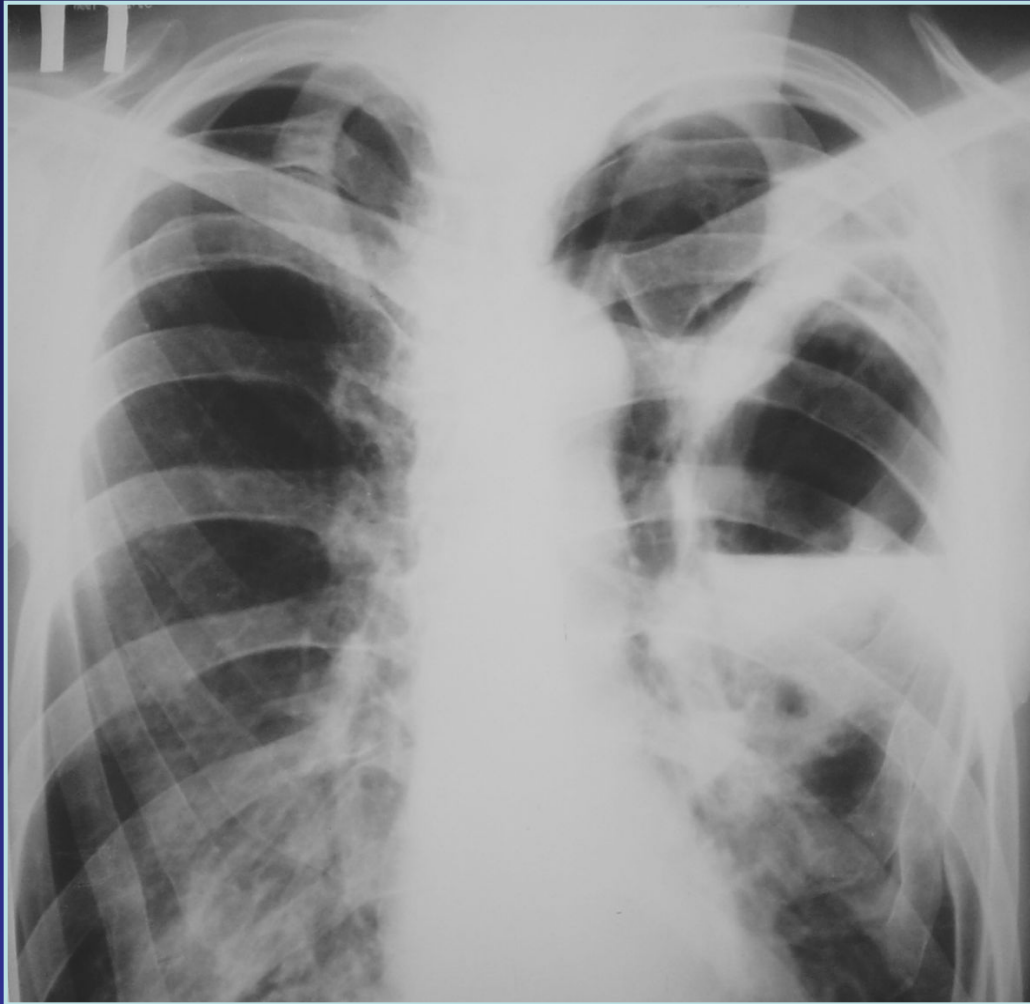
Рентгенологические признаки:

- полость с горизонтальным уровнем;
- стенки абсцесса имеют неравномерную толщину;
- внутренний контур полости обычно ровный и четкий;
- наружные контуры нечеткие, размытые;
- в окружающей легочной паренхиме – воспалительная инфильтрация.

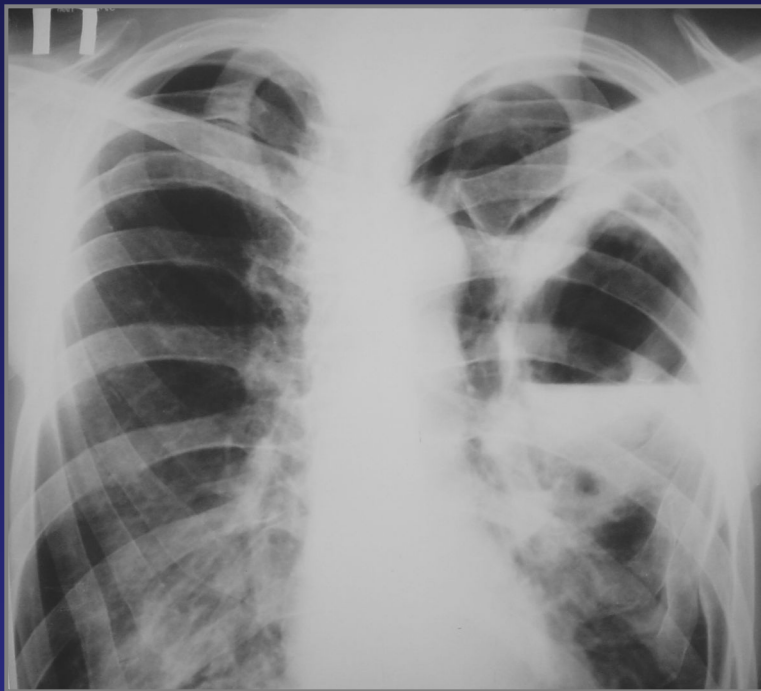
Дифференциальный диагноз:

Распадающийся периферический рак, каверна, эхинококковая киста.

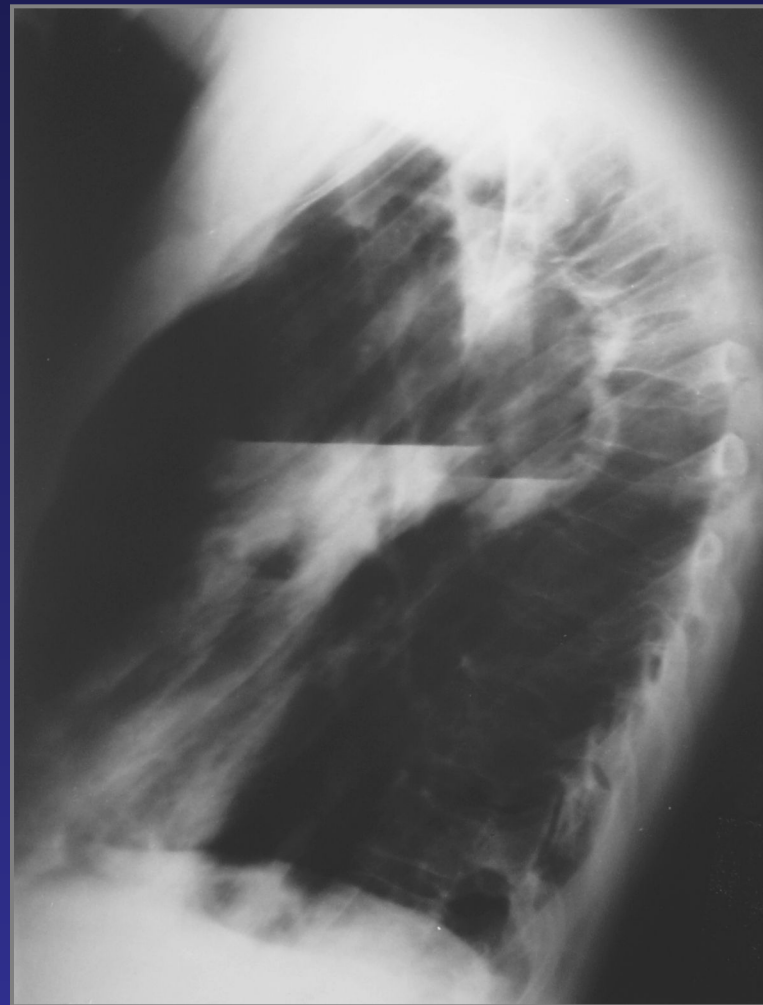
ОСТРЫЙ АБСЦЕСС ЛЕГКОГО



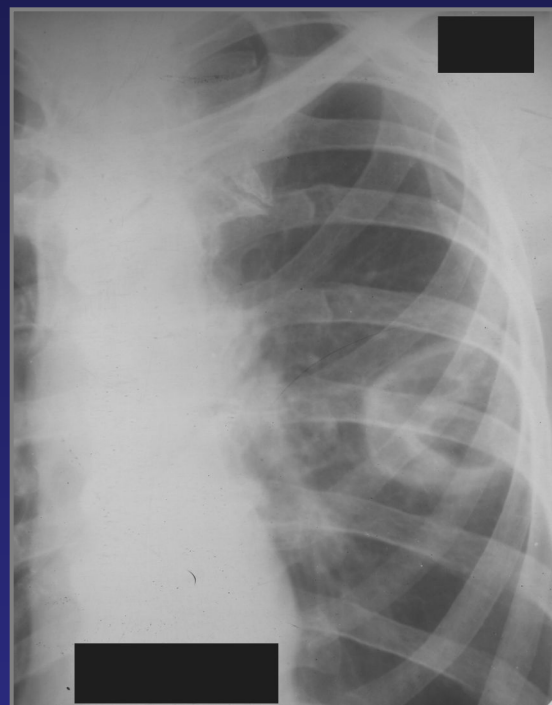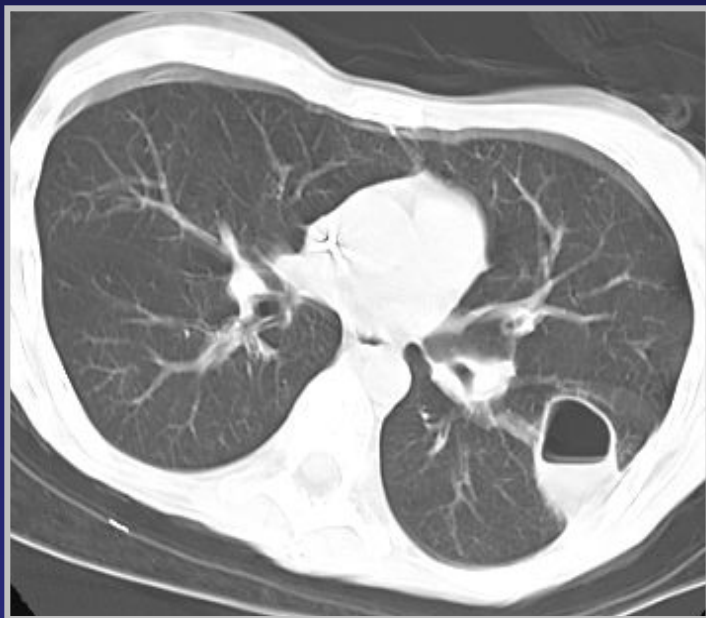ОСТРЫЙ АБСЦЕСС ЛЕГКОГО



Неровность внутренних контуров абсцесса обусловлена пристеночными секвестрами. Наличие секвестров всегда свидетельствует об активности воспалительного процесса.

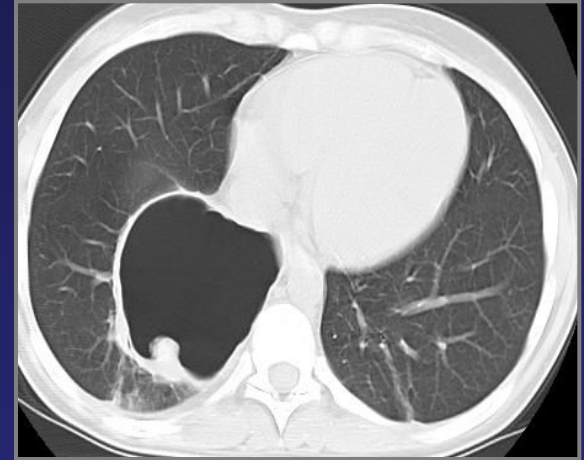
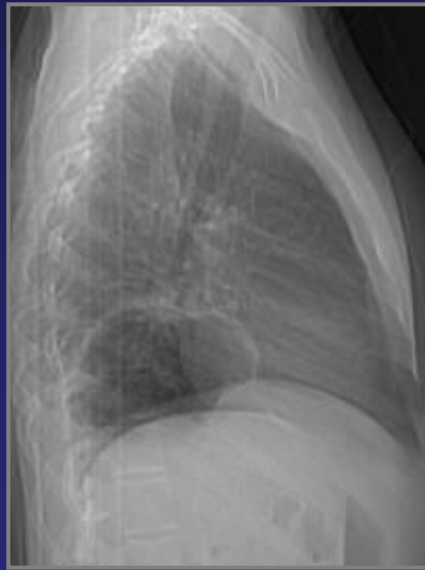
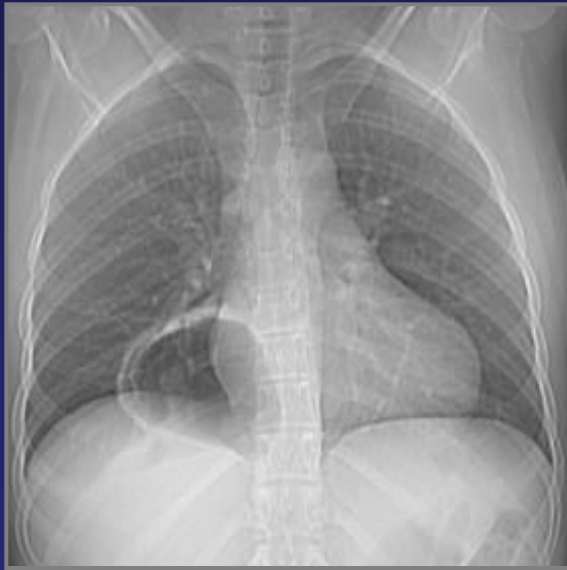

ОСТРЫЙ АБСЦЕСС ЛЕГКОГО



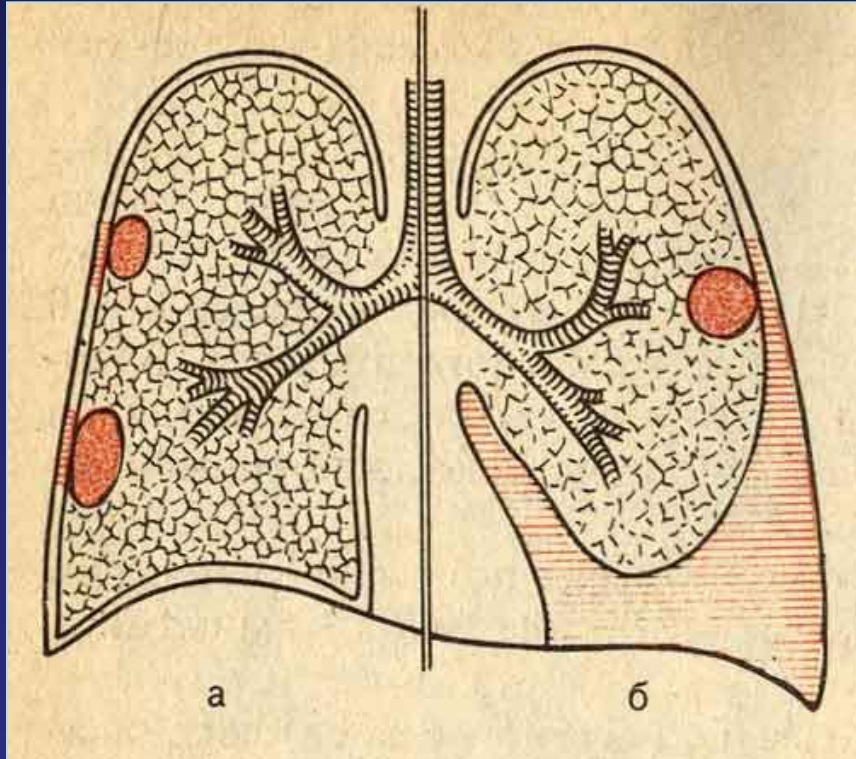
- По мере отторжения некротических масс формируется капсула абсцесса, стенки становятся равномерными по толщине с ровными внутренними контурами.
- Постепенно происходит уменьшение размера полости, исчезновение перифокальной инфильтрации и уровня жидкости.
- В течение 1-3 месяцев формируется тонкостенная полость или происходит ее полная облитерация.

ХРОНИЧЕСКИЙ АБСЦЕСС ЛЕГКОГО

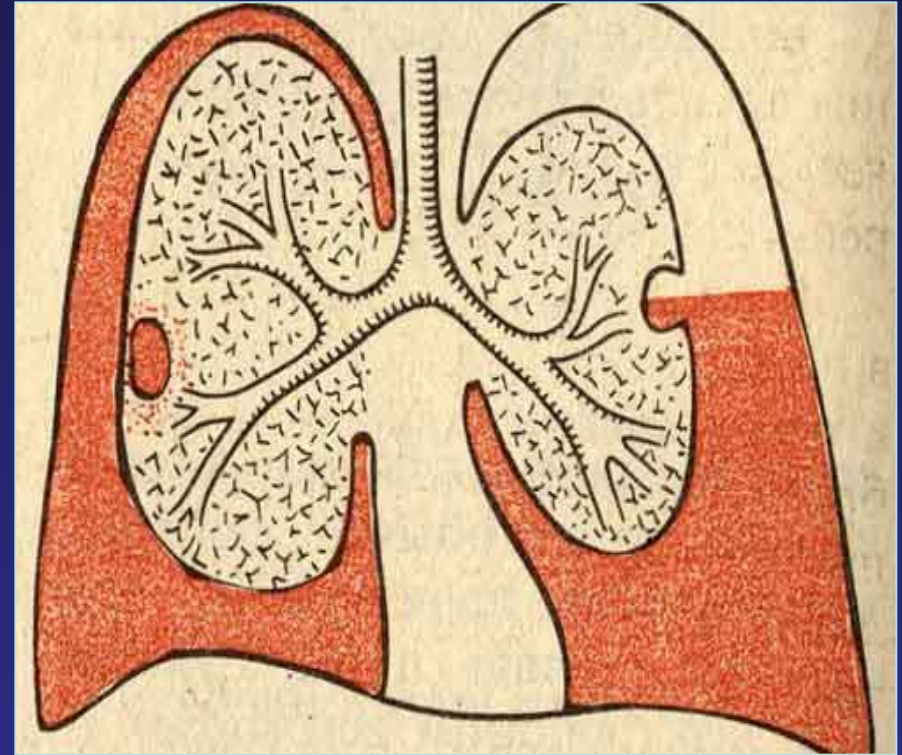


- Длительно текущий (более 3 месяцев) нагноительный процесс, который является исходом острого гнойного или гангренозного абсцесса.
- Отличается рецидивирующим течением с обострениями и ремиссиями.
- Рентгенологическая картина характеризуется наличием полости неправильной формы, окруженной зоной пневмосклероза с вторичными бронхоэктазами. Объем пораженной части легкого уменьшен.
- Признаки обострения процесса: полость увеличивается в размерах, приобретает округлую форму, в ней появляется уровень жидкости и секвестры; выявляется перифокальная инфильтрация легочной ткани.

ОСЛОЖНЕНИЯ АБСЦЕССА ЛЕГКОГО



Экссудативный плеврит



Пиопневмоторакс

ГАНГРЕНОЗНЫЙ АБСЦЕСС ЛЕГКОГО

Гангренозный абсцесс – переходная форма между абсцессом и гангреней, при котором формируется полость, содержащая медленно расплавляющиеся секвестры, а некроз и распад легочной ткани имеют менее распространенный характер, чем при гангрене.

Рентгенологическая картина характеризуется обширной инфильтрацией легочной ткани на фоне которой формируется полость больших размеров, содержащая пристеночные и свободные секвестры.

ГАНГРЕНА ЛЕГКОГО

Определение:

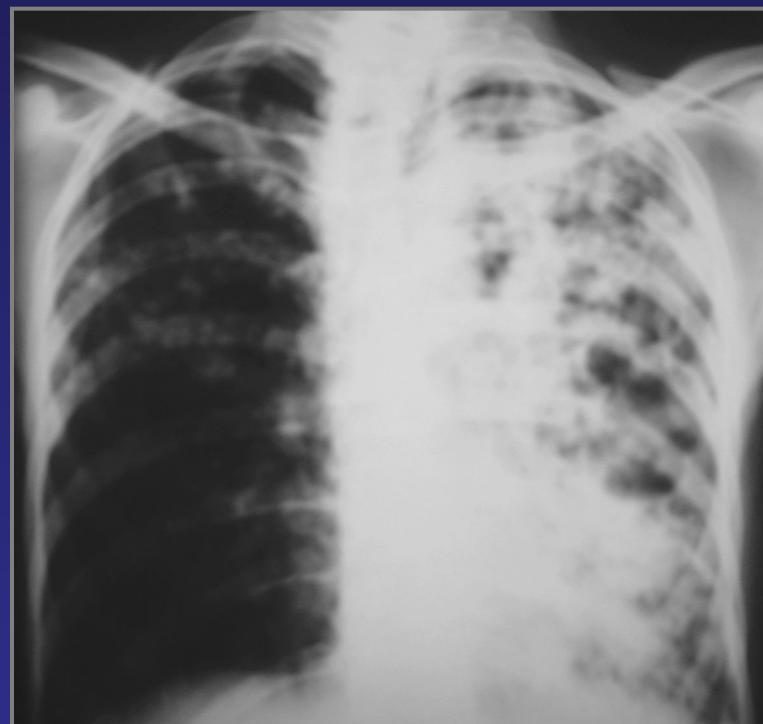Гангрена легкого – острое прогрессирующее гнилостное расплавление легочной ткани без четкого ограничения.

Рентгенологические признаки:

- выраженная инфильтрация легочной ткани;
- множественные неправильной формы полости деструкции с неравномерно утолщенными стенками, содержащие горизонтальный уровень жидкости и секвестры.

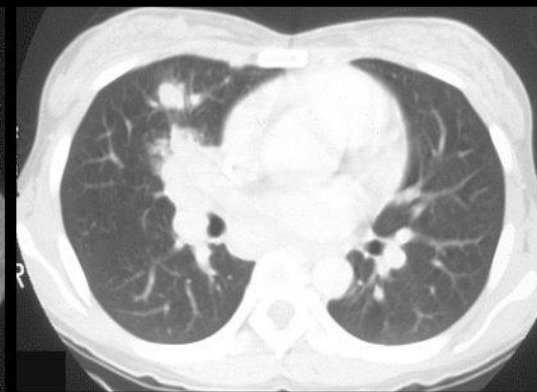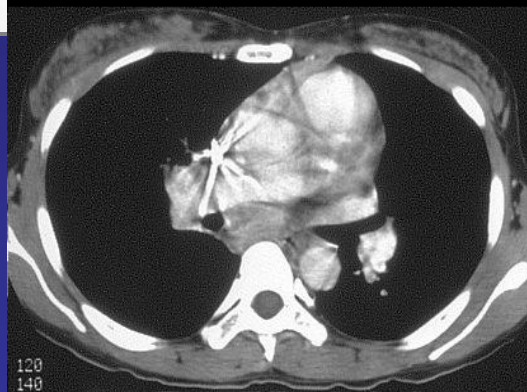
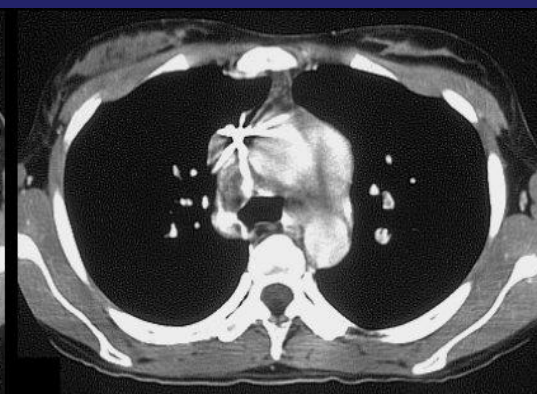
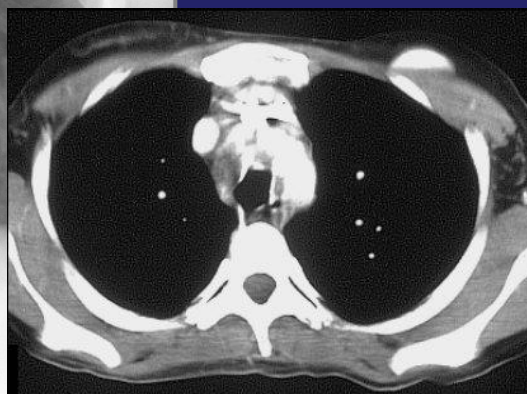
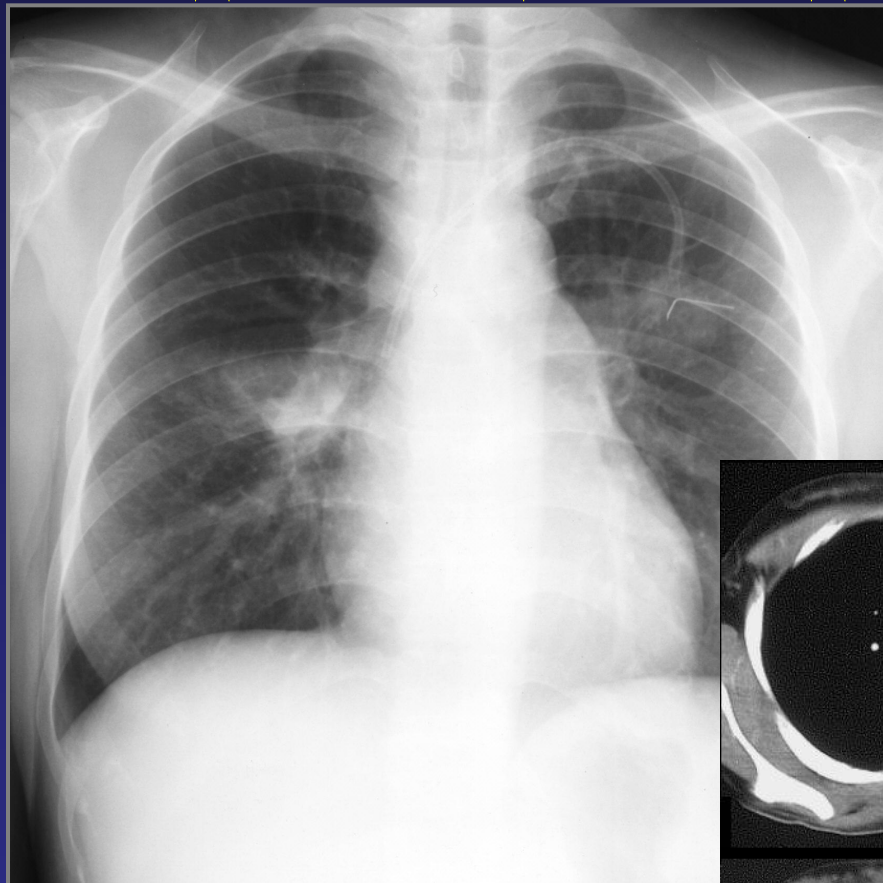
Дифференциальный диагноз:

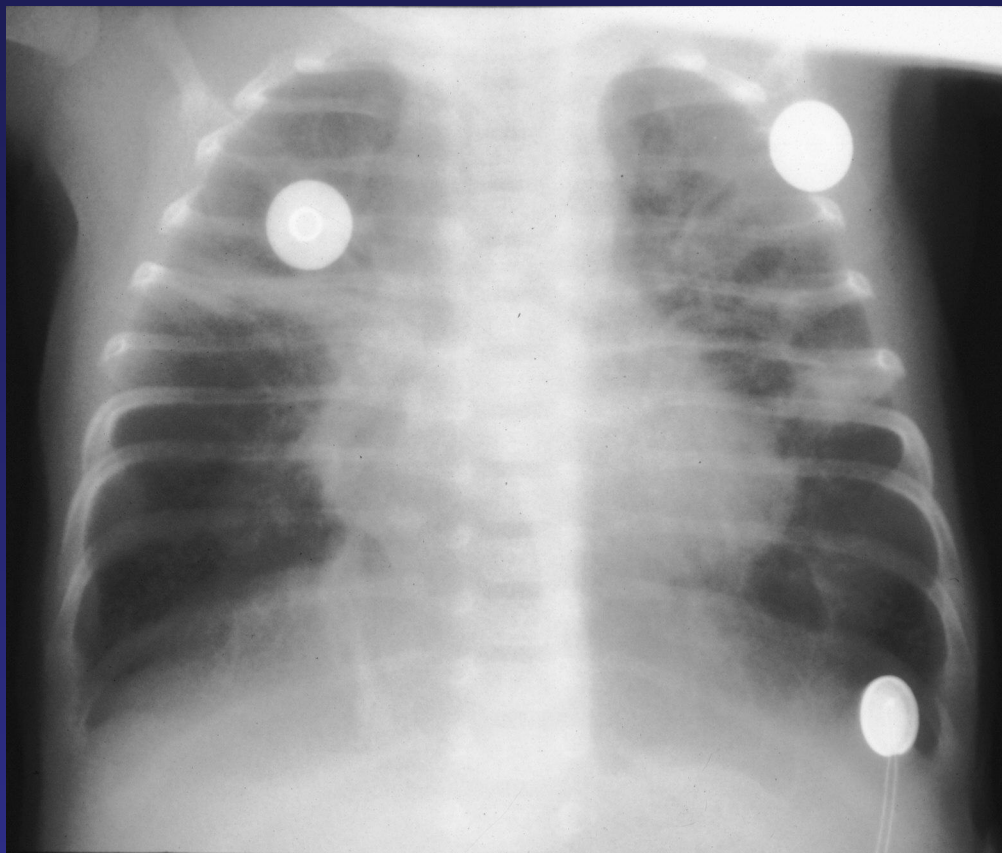
Казеозная пневмония.



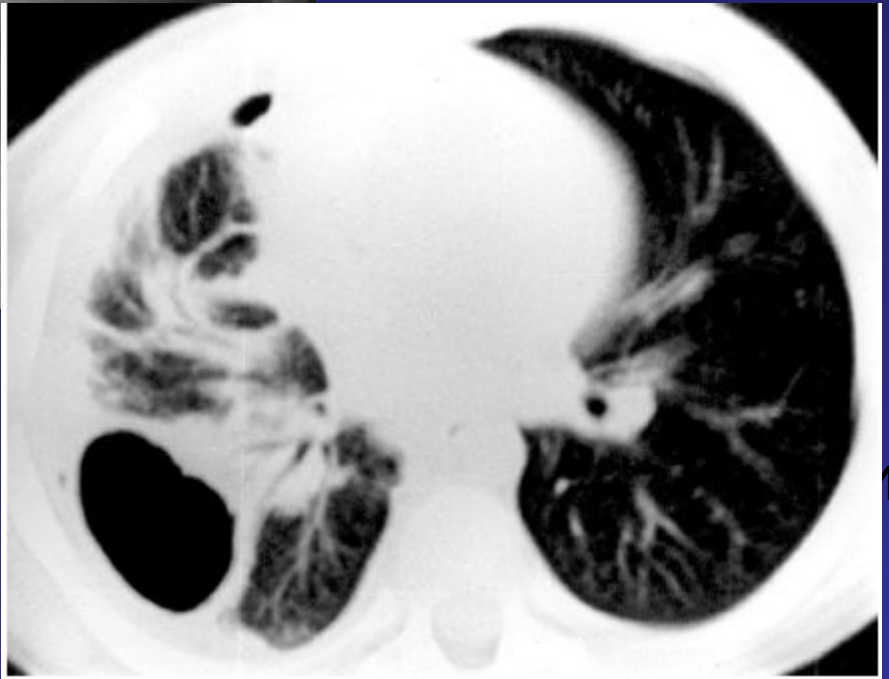
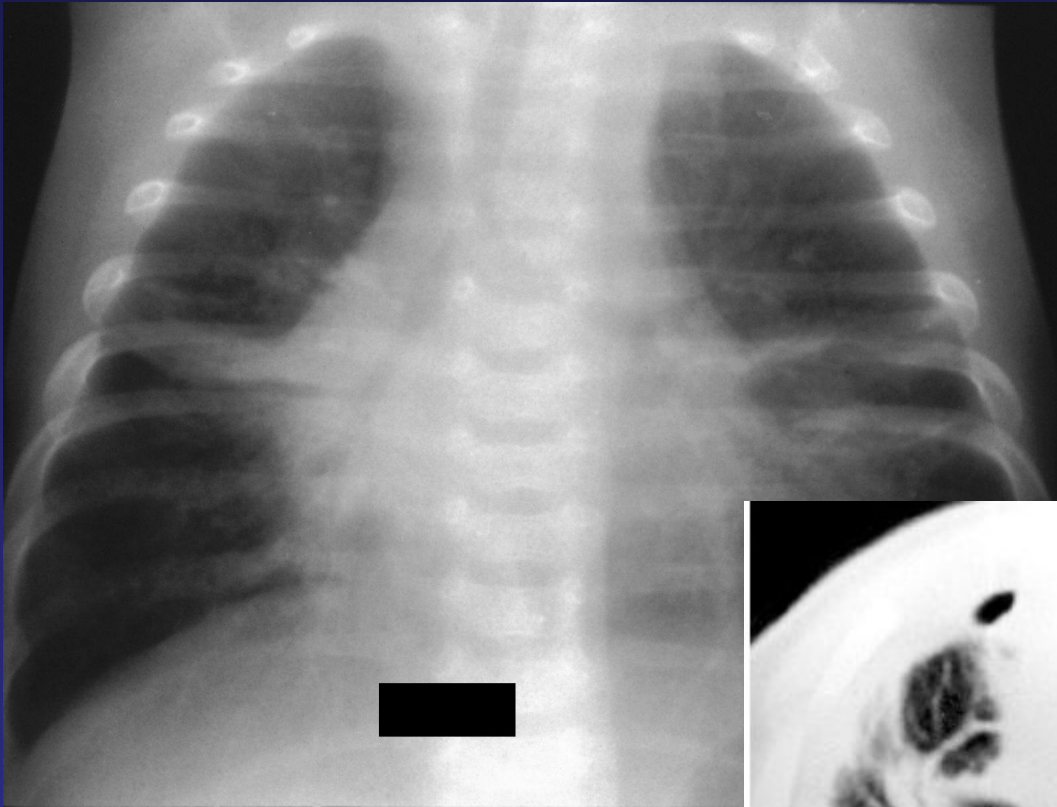
СПАСИБО ЗА ВНИМАНИЕ

ДИФФЕРЕНЦИАЛЬНЫЙ ДИАГНОЗ ПНЕВМОНИИ

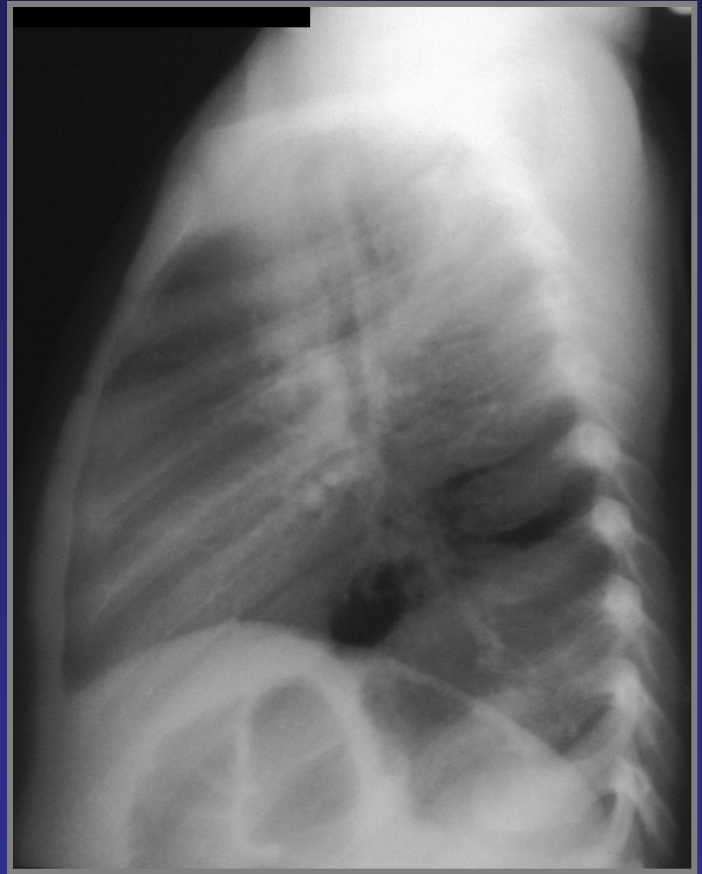
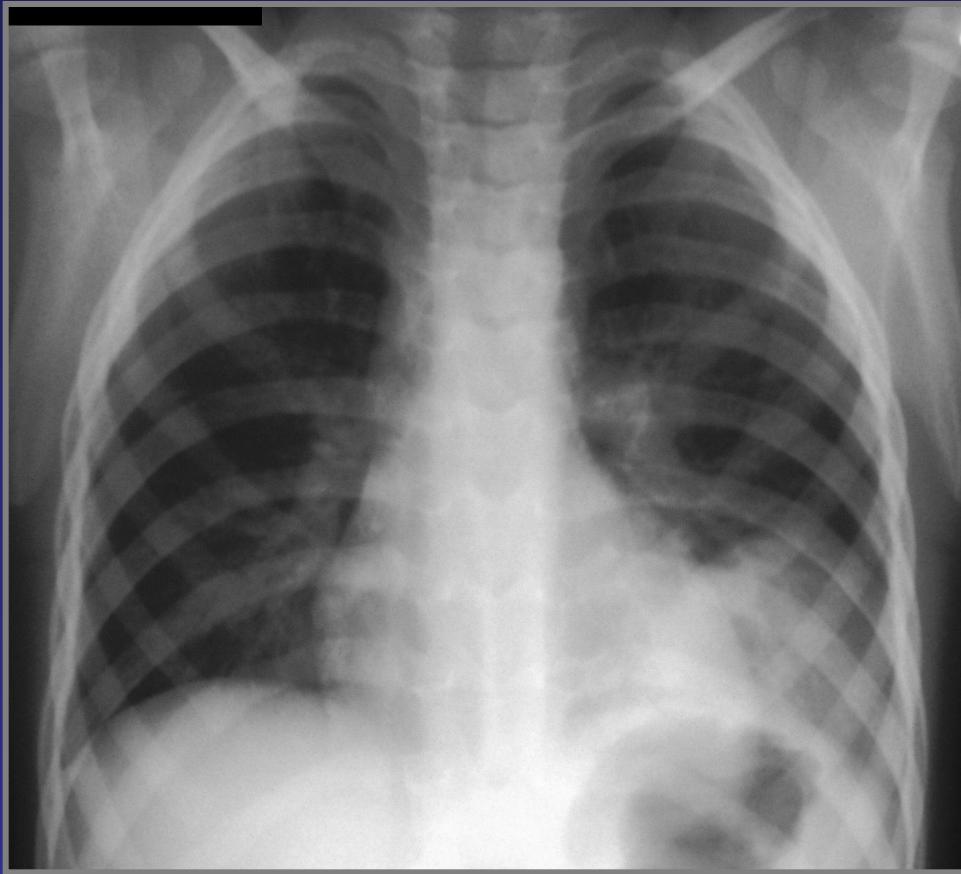


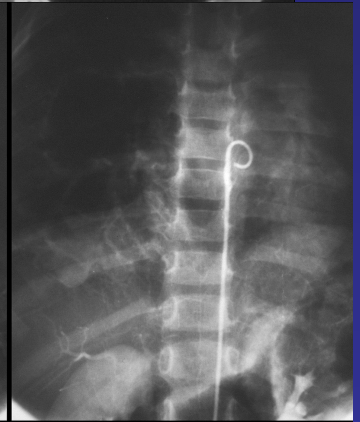
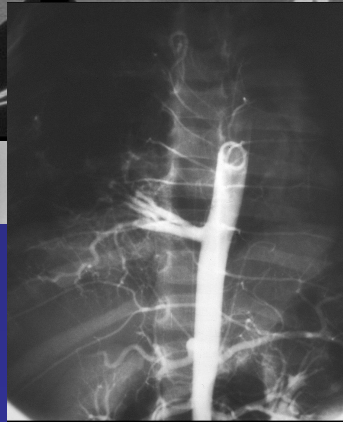
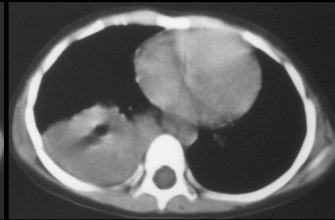
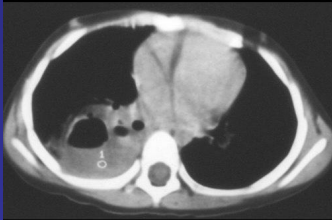
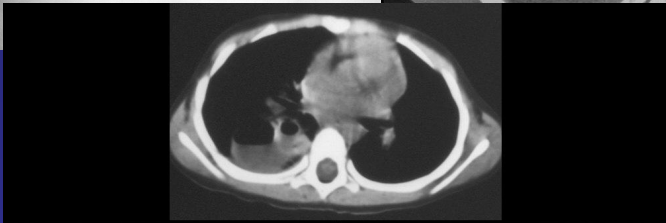
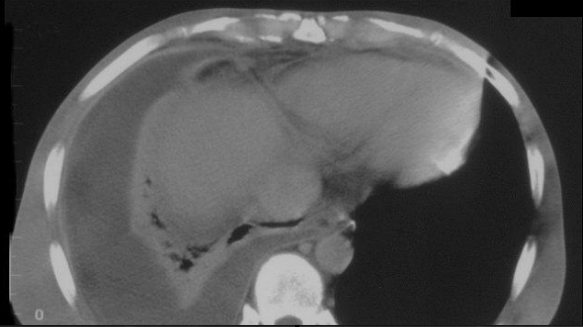
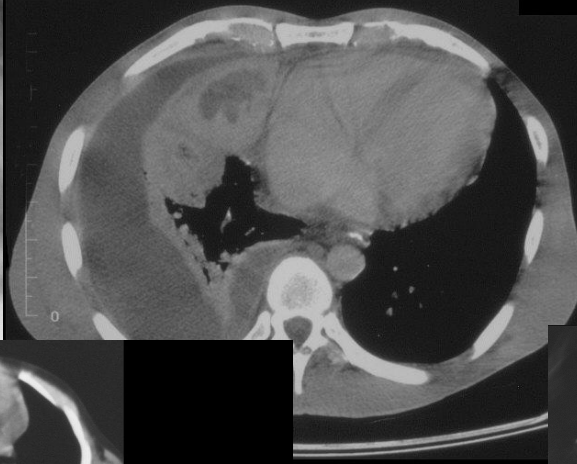
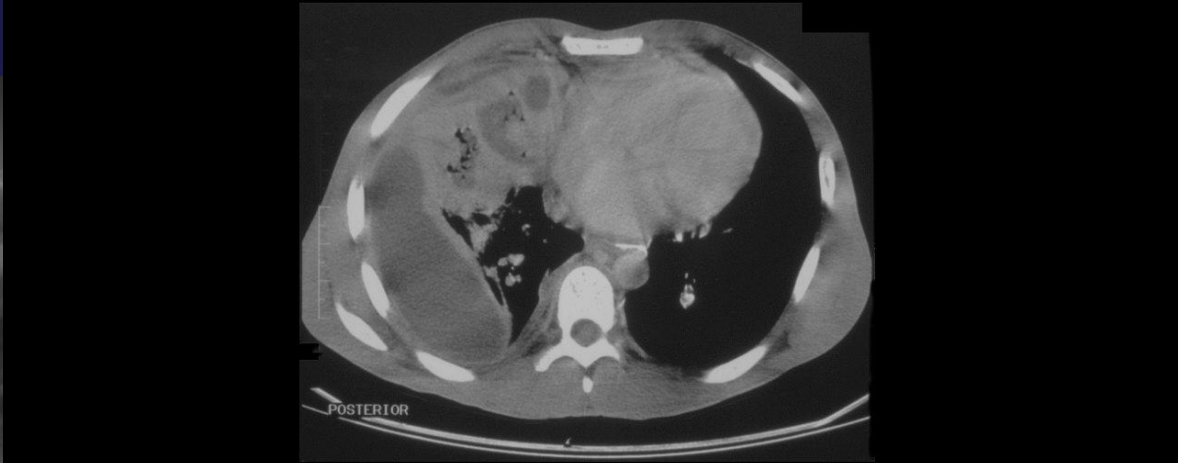
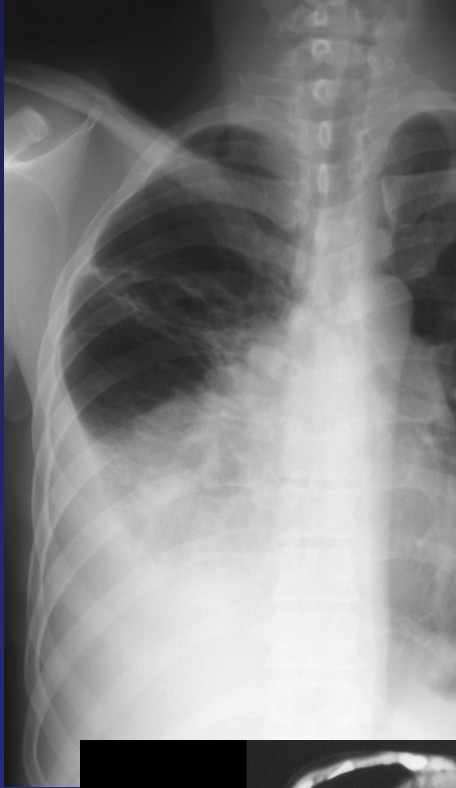


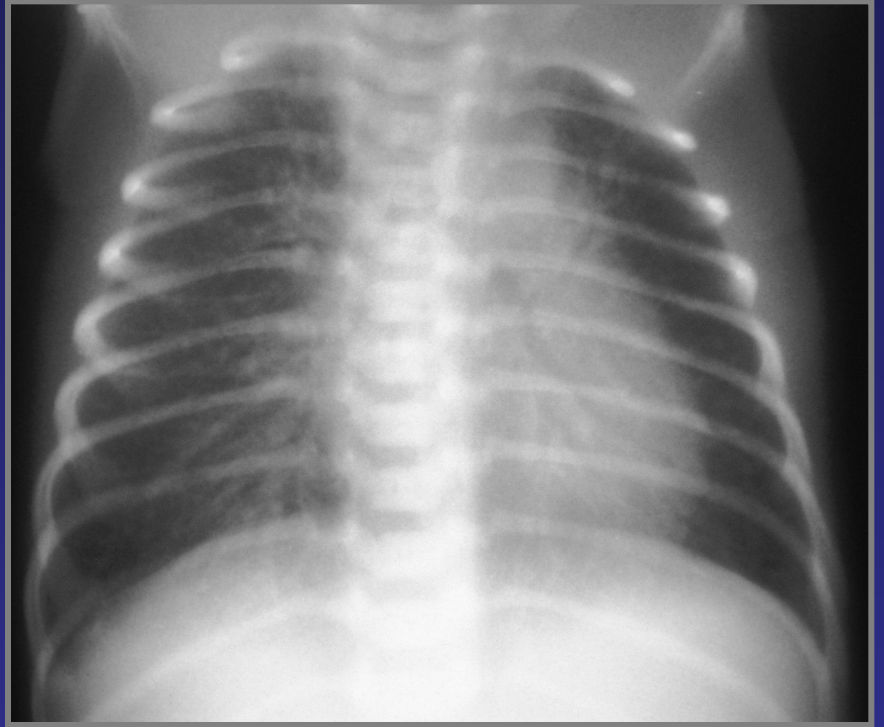
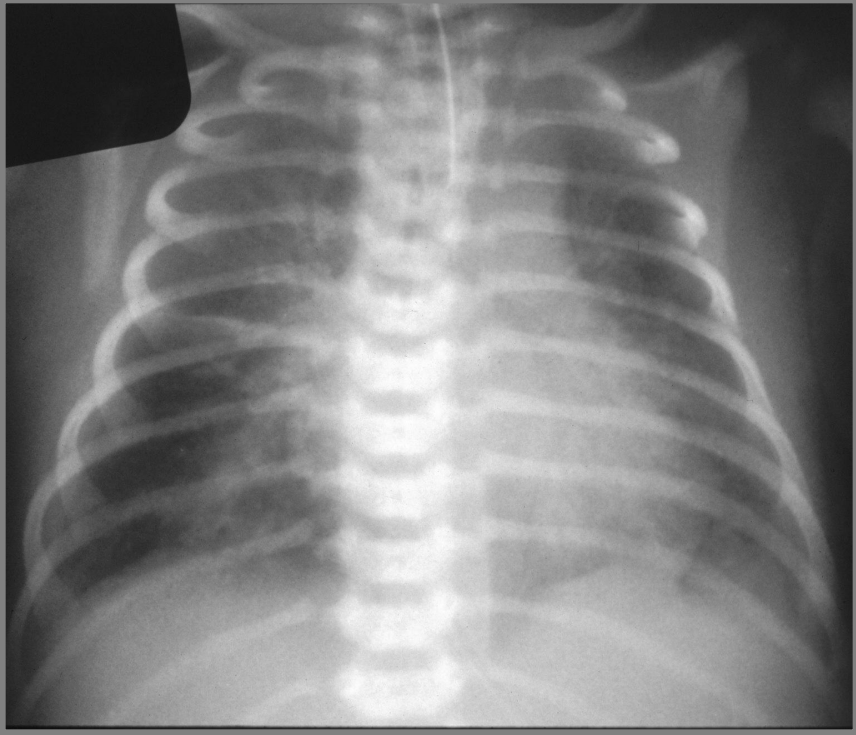
СИНЦИТИАЛЬНЫЙ ВИРУС

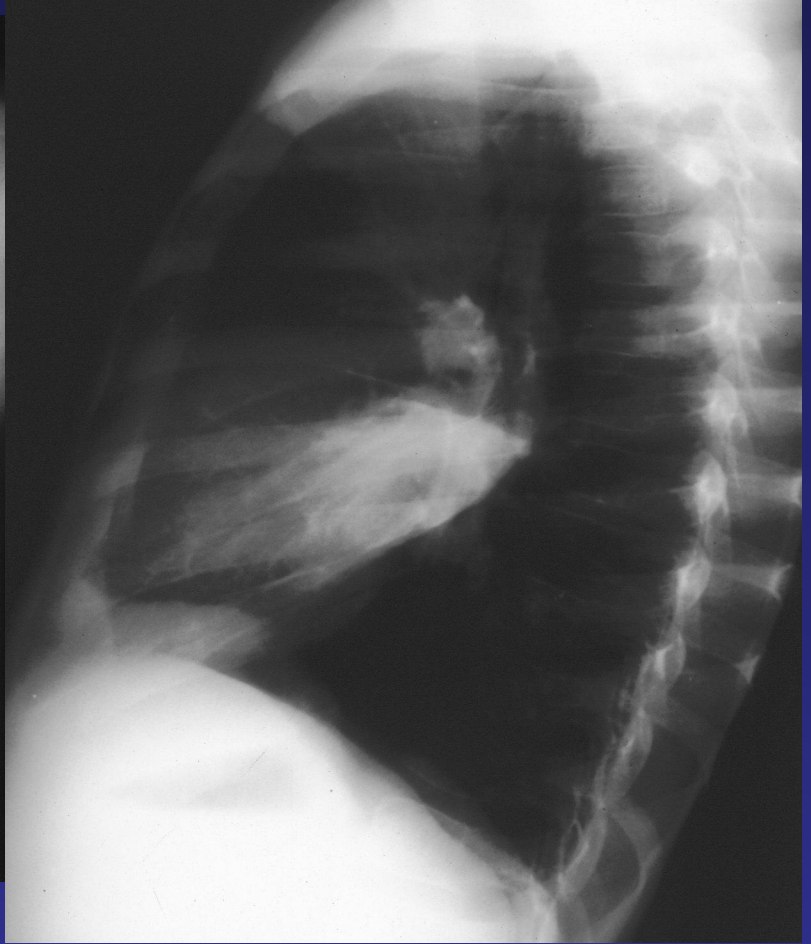
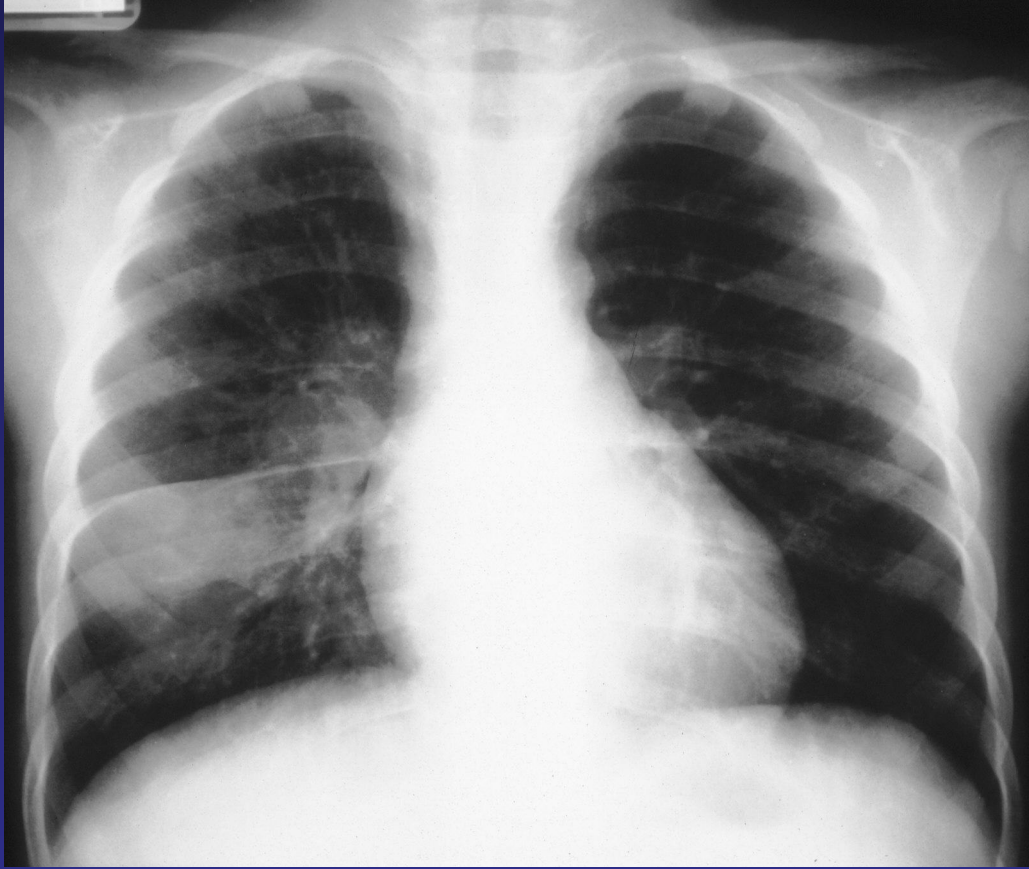


ДИИ



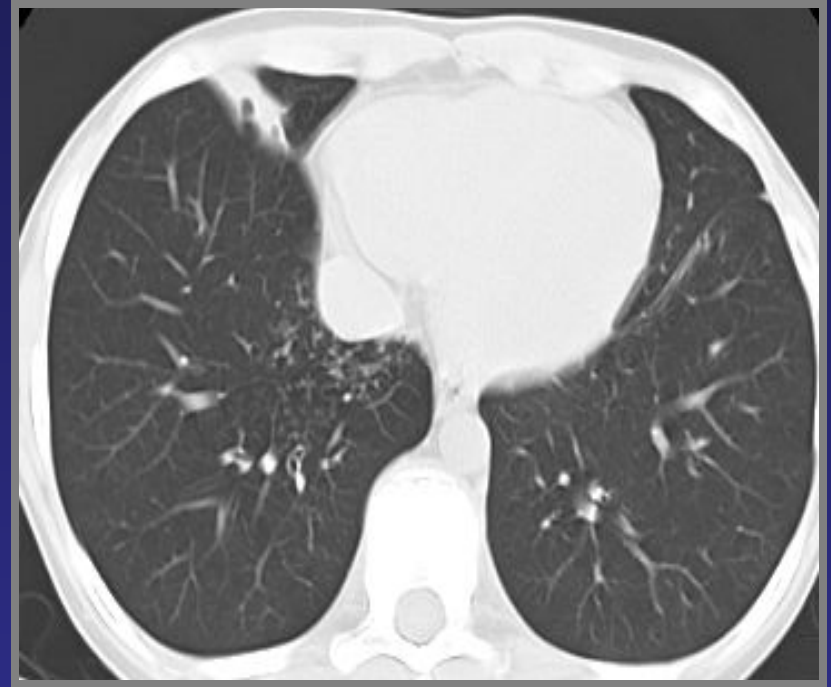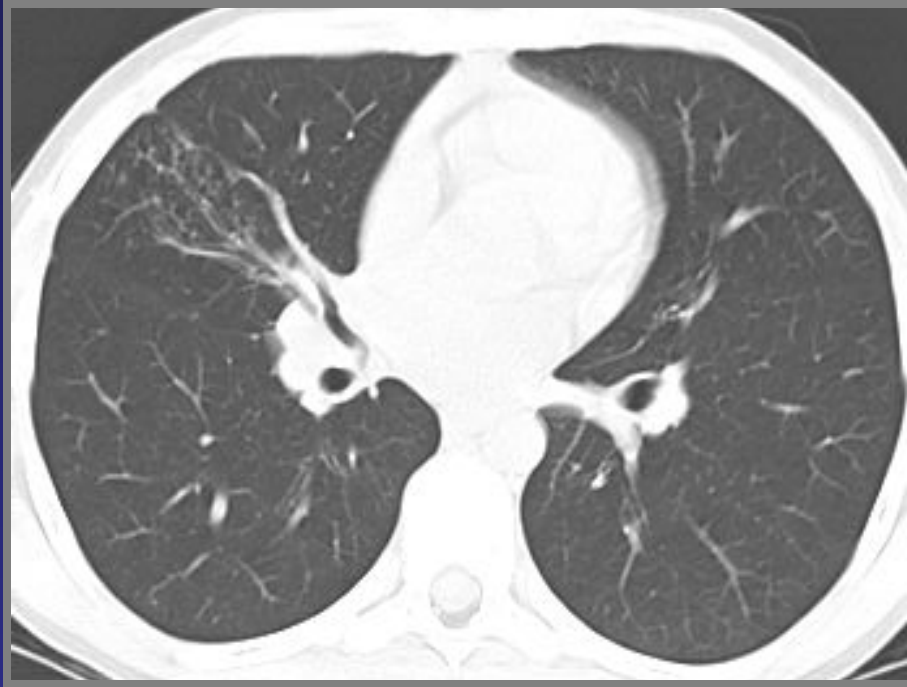






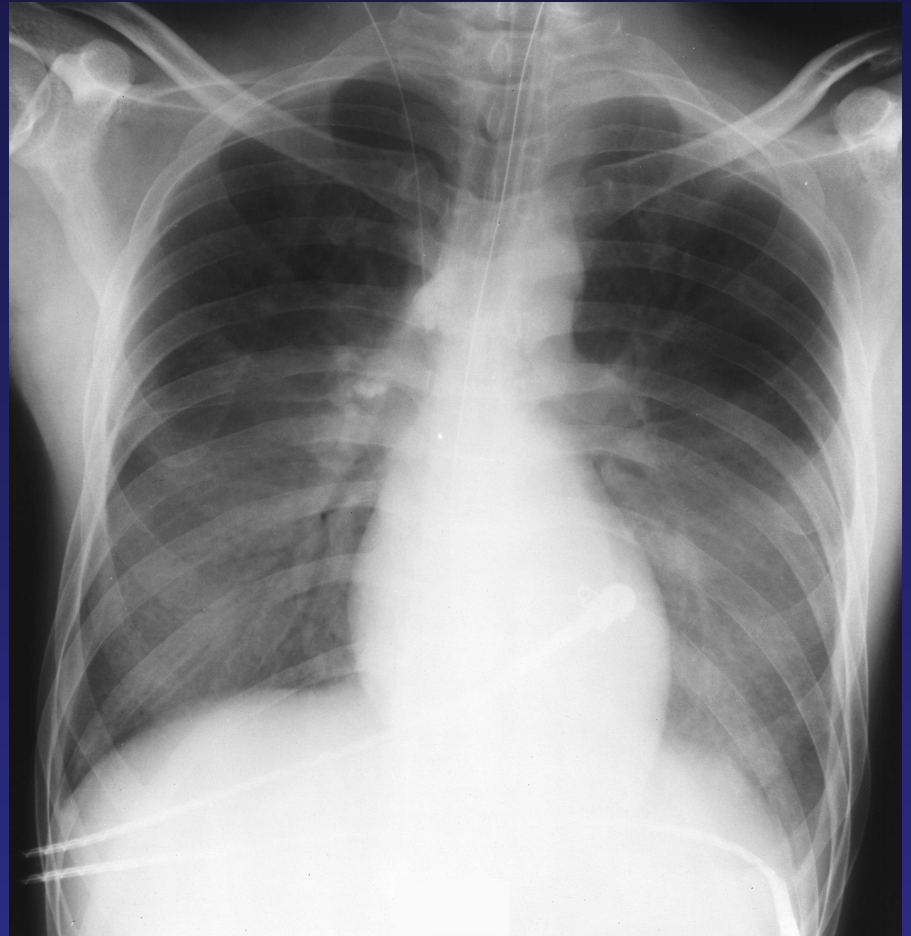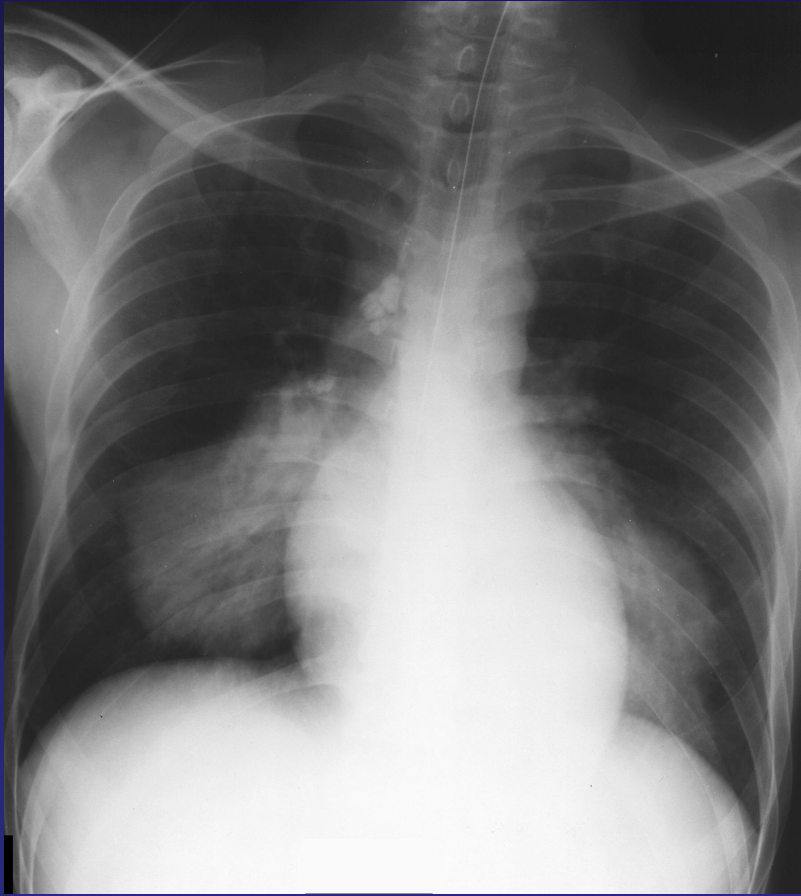
ТУБЕРКУЛЕЗНЫЙ БРОНХОАДЕНИТ

Больной Б., 13 лет



КТ семиотика:

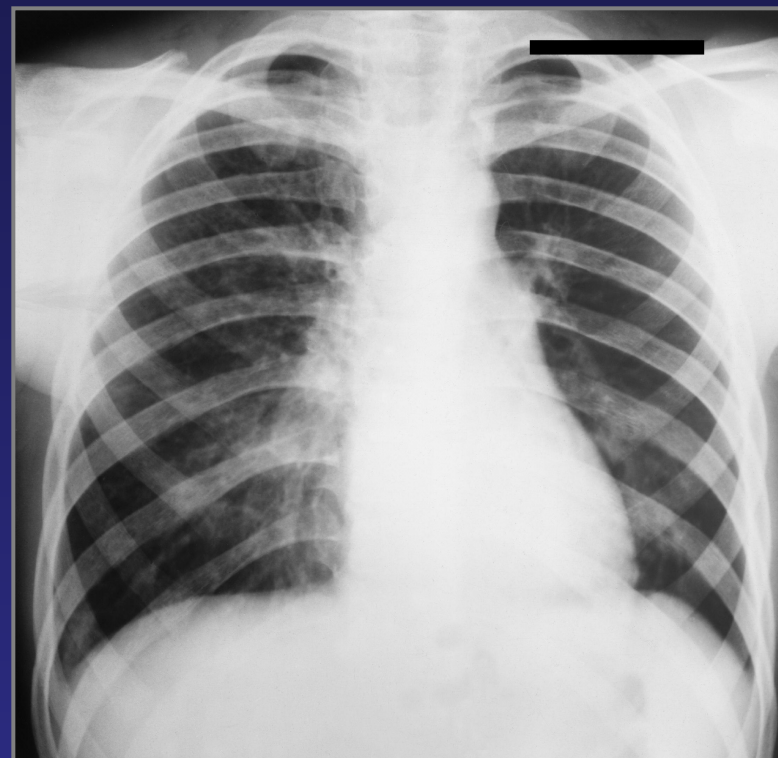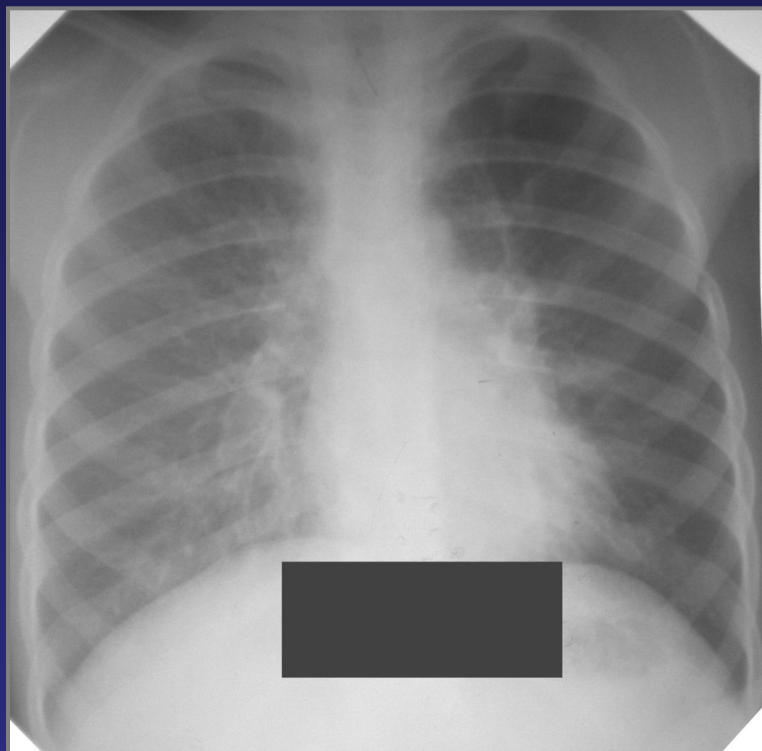
одностороннее увеличение лимфатических узлов перитрахеобронхиальной группы



Рентгенологические признаки:

**крупноочаговая сливная геморрагическая пневмония;
быстрое развитие патологических изменений в легких;
поражение легочной ткани не всегда равномерное;
Клиника: кровохарканье, тяжелая ДН и ССН.**

ГРИППОЗНАЯ ПНЕВМОНИЯ



Рентгенологические признаки:

- усиление и деформация легочного рисунка по ячеистому типу;
- мелкие очаговые тени малой интенсивности;
- локализация в средних и нижних отделах одного или обоих легких;
- реакция корней легких.