



# **Рак слизистой оболочки полости рта.**

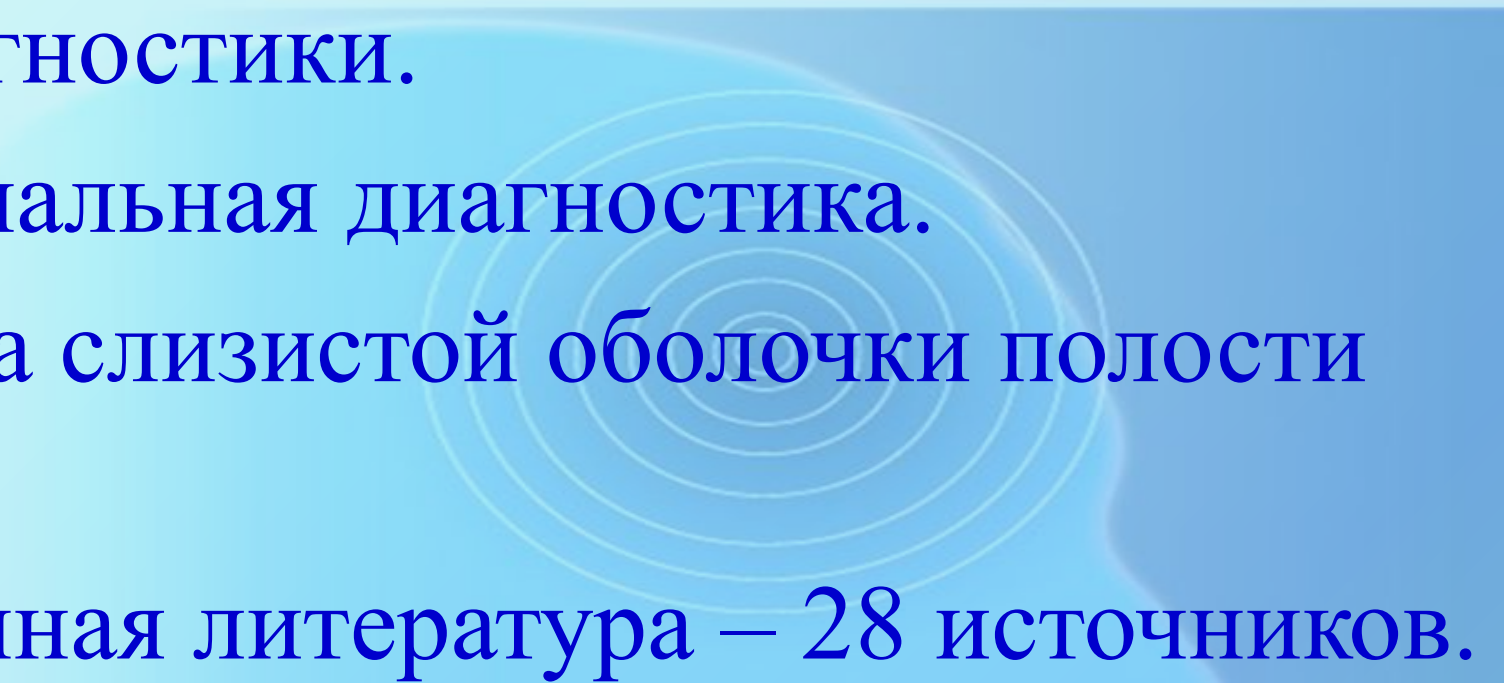
**Выполнила: Оскенбаева Е.К.**

**Проверил: Адилбаев Г.Б.**

**Группа: 12-001**

# Содержание:

- 1. Клиническая анатомия.
- 2. Этиологические факторы, патогенез.
- 3. Предраковые заболевания и тактика их ведения, лечение.

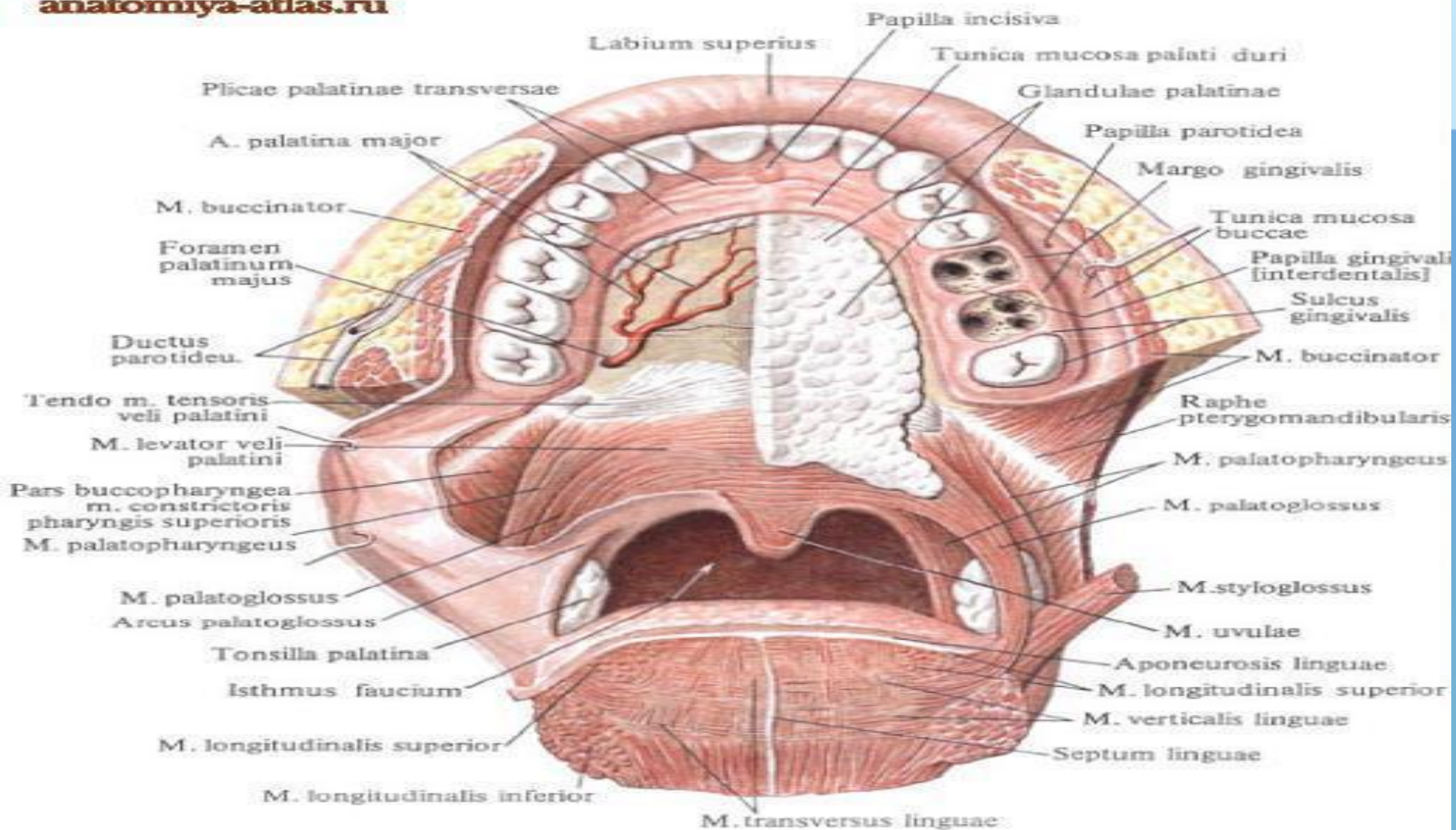
- 5. Клиническая картина.
  - 6. Методы диагностики.
  - 7. Дифференциальная диагностика.
  - 8. Лечение рака слизистой оболочки полости рта
  - 9. Использованная литература – 28 источников.
- 

# 1. Клиническая анатомия.

Полость рта является начальным отделом пищеварительного тракта и обладает характерными анатомо-топографическими свойствами. В формировании полости рта участвуют многие органы и ткани: язык, дно полости рта, нижняя и верхняя челюсти, щеки, твердое и мягкое небо, язычок, передние небные дужки.

**Твердое небо** состоит из небных отростков верхней челюсти и горизонтальных пластинок небных костей. Своим задним краем лишь на 0,5 см не доходит до задней стенки глотки. С боков твердое небо ограничено альвеолярными отростками. Слизистая оболочка твердого неба в передних отделах плотно сращена с надкостницей, имеет вид складок(рис.1).

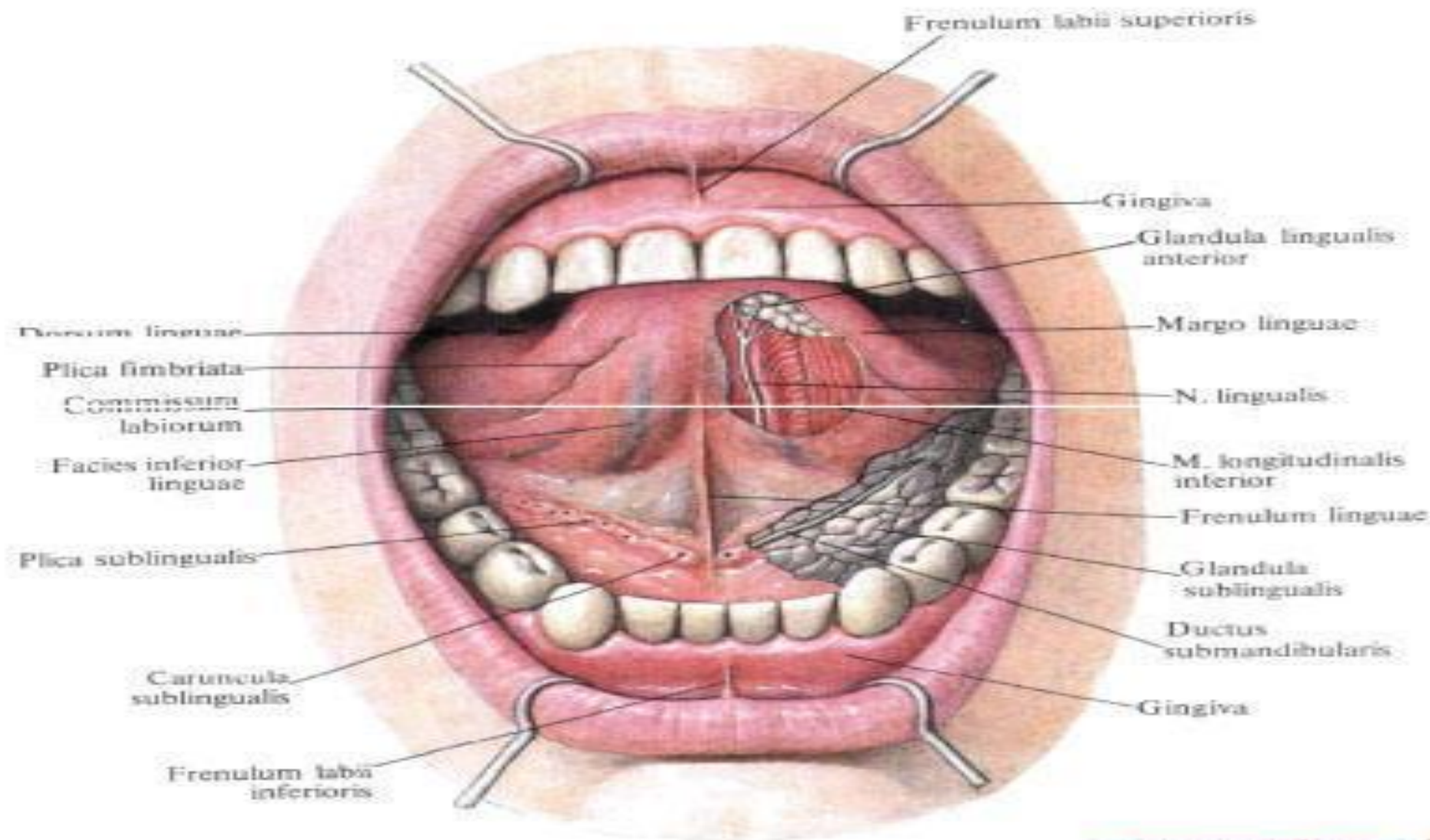




- **Дно полости рта** формируется челюстно-подъязычной мышцей (*m. mylohyoidei*), которая следует под подъязычной костью к челюстно-подъязычной линии нижней челюсти. Напряжение этой мышцы заставляет язык подниматься.

- **Язык** – мощный мышечный орган(рис.2). Его разделяют на два отдела: 1) передний, включающий вершину и тело, лежащий в ротовой полости; 2) задний, представленный корнем и находящийся в области зева. Язык под слизистой окружен апоневрозом, к которому прикрепляются мышцы языка. К собственным мышцам языка принадлежат продольные, поперечные и вертикальные мышцы. Подъязычные железы лежат непосредственно под слизистой оболочкой в клетчатке между нижней челюстью с *m.mylohyoideus*(рис.3,4).





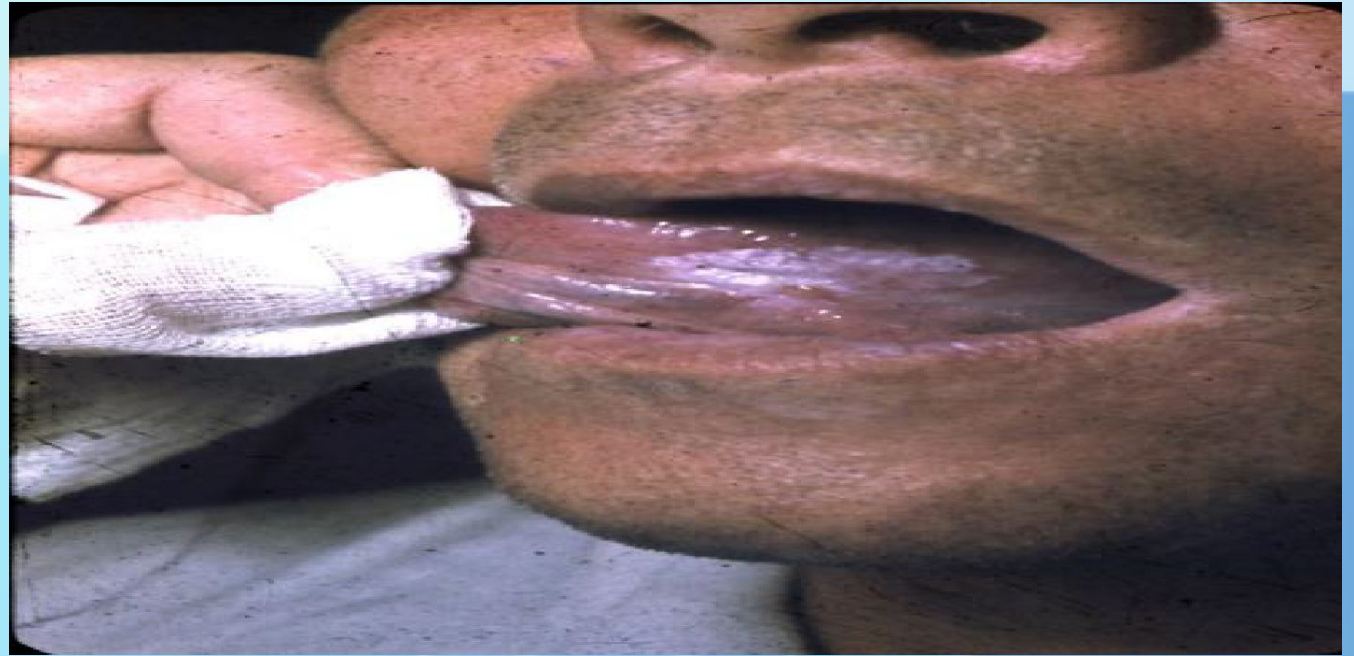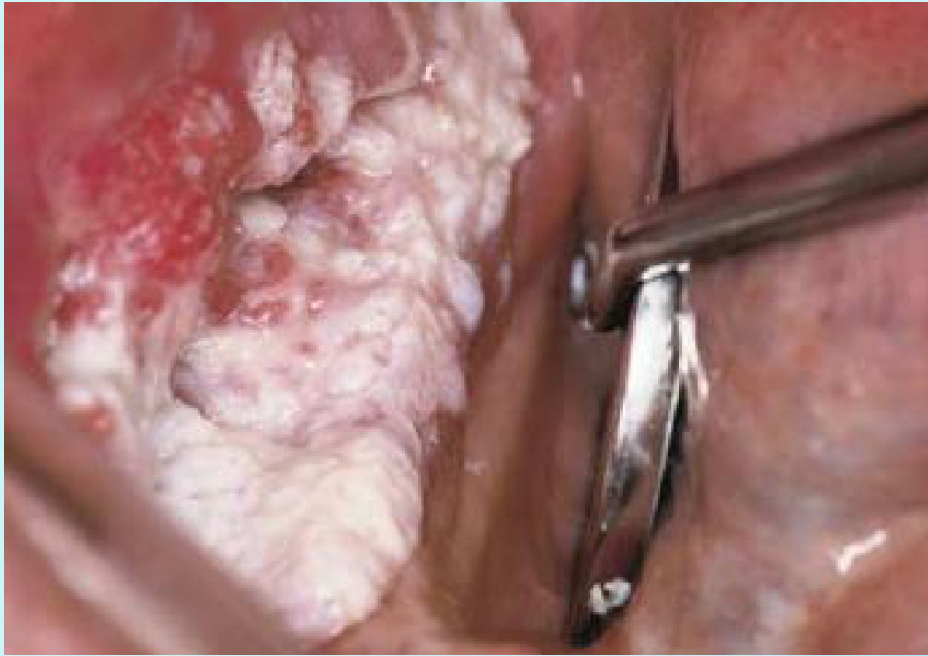
## 2. Этиологические факторы, патогенез.

- В развитии рака слизистой оболочки полости рта из предопухолевых заболеваний значительную роль играют неблагоприятные факторы. К ним относятся курение, инфекционно-токсические процессы, раздражающие факторы (алкоголь, кислоты, пряности, горячая пища и др), вирус папилломы человека (16, 18 тип).

# 3. Предраковые заболевания и тактика их ведения, лечение.

- В полости рта предраковые процессы развиваются довольно часто.
- А. Процессы с высокой частотой озлакоствления(облигатные)
  - 1.Болезнь Боуэна
- Б.Процессы с малой частотой озлакоствления(факультативные)
  - 1.Верукозная лейкоплакия
  - 2.Папилломатоз
  - 3.Эрозивно-язвенная и гиперкератотическая формы красной волчанки и красного плоского лишая.
  - 4.Послелучевой стоматит





## **Верукозная и простая лейкоплакия**



- В диагностике предопухолевых процессов важное значение имеет микроскопическое исследование. Эти процессы гистологически характеризуются многими изменениями и прежде всего нарушением созревания эпителия. Теряется контакт между рядом лежащими клетками и полярность базальных клеток, происходит атипическое ороговение клеток, изменяются формы и размеры клеток и ядер, а также характер митозов. Иногда определяются многие из этих признаков и при условии отсутствия инвазии гистологи часто склоны относить эти процессы к карциноме *in situ*.

- Лечение предраковых заболеваний хирургическое - иссечение, криодеструкция, электрокоагуляция, химиопревенция. Операцию выполняют отступя на 5 мм от края поражения. Если предраковый процесс охватил значительную часть органа, можно произвести поэтапную криодеструкцию, электрокоагуляцию или фотодинамическую терапию отдельных участков поражения.

## 4. Клиническая картина.

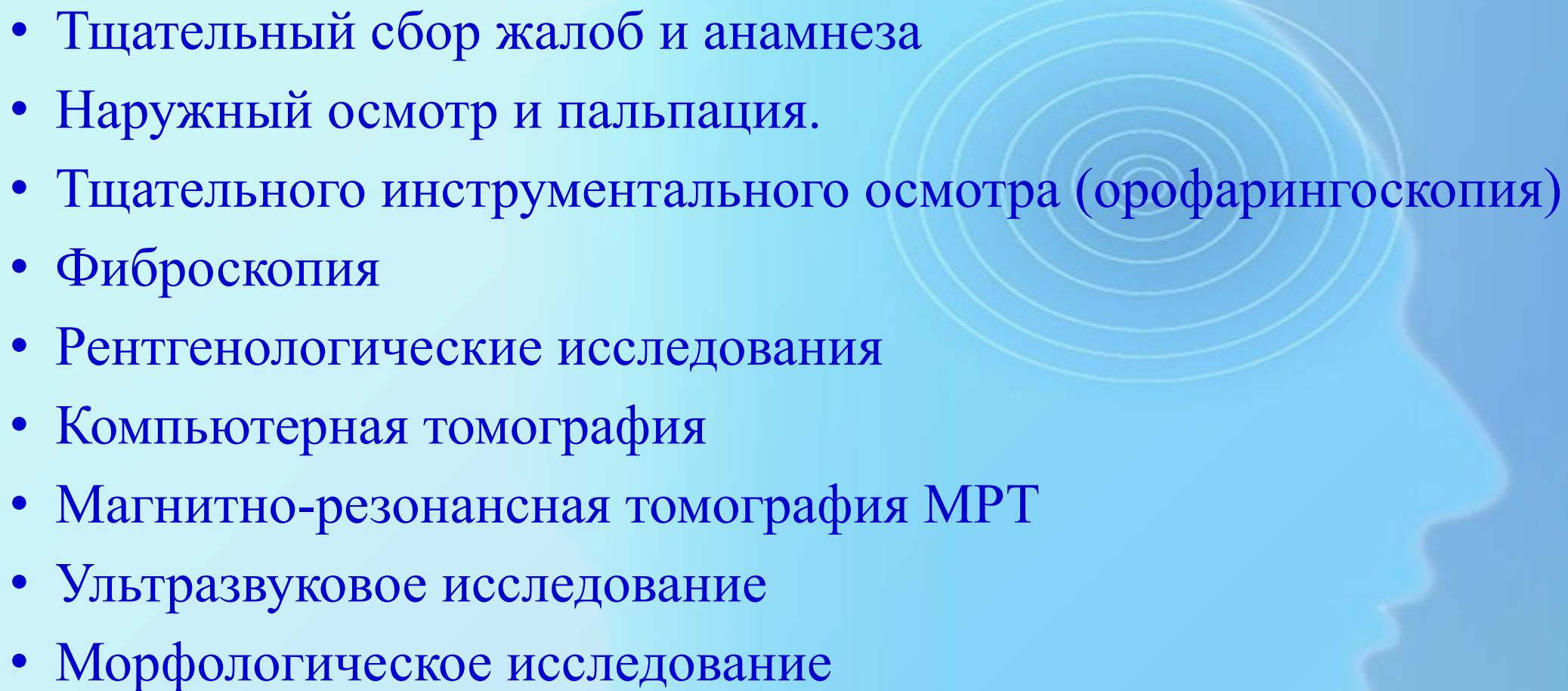
- Различают 3 периода развития рака органов полости рта: начальный, развитой и период запущенности
- **Начальный период:** В это время чаще отмечается непривычное ощущение в зоне патологического очага. При осмотре полости рта могут быть обнаружены 40 различные изменения: уплотнение слизистой оболочки подлежащих тканей, поверхностные язвы, папиллярные новообразования, белые пятна и др.. В этом периоде необходимо тщательно осматривать органы ротовой полости, так как установлено, что почти в 10% случаев при первых обращениях к врачу местные поражения слизистой оболочки не были выявлены.

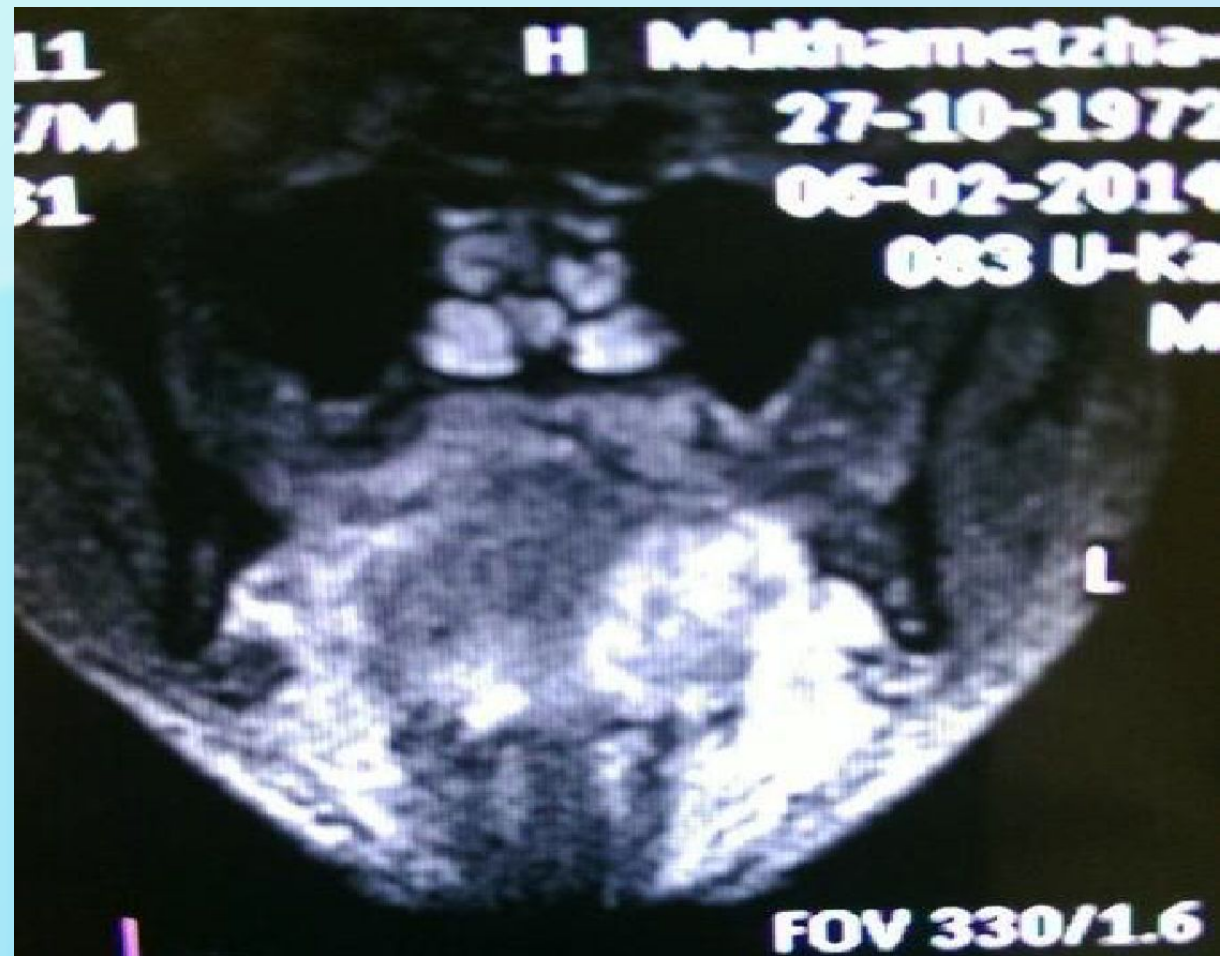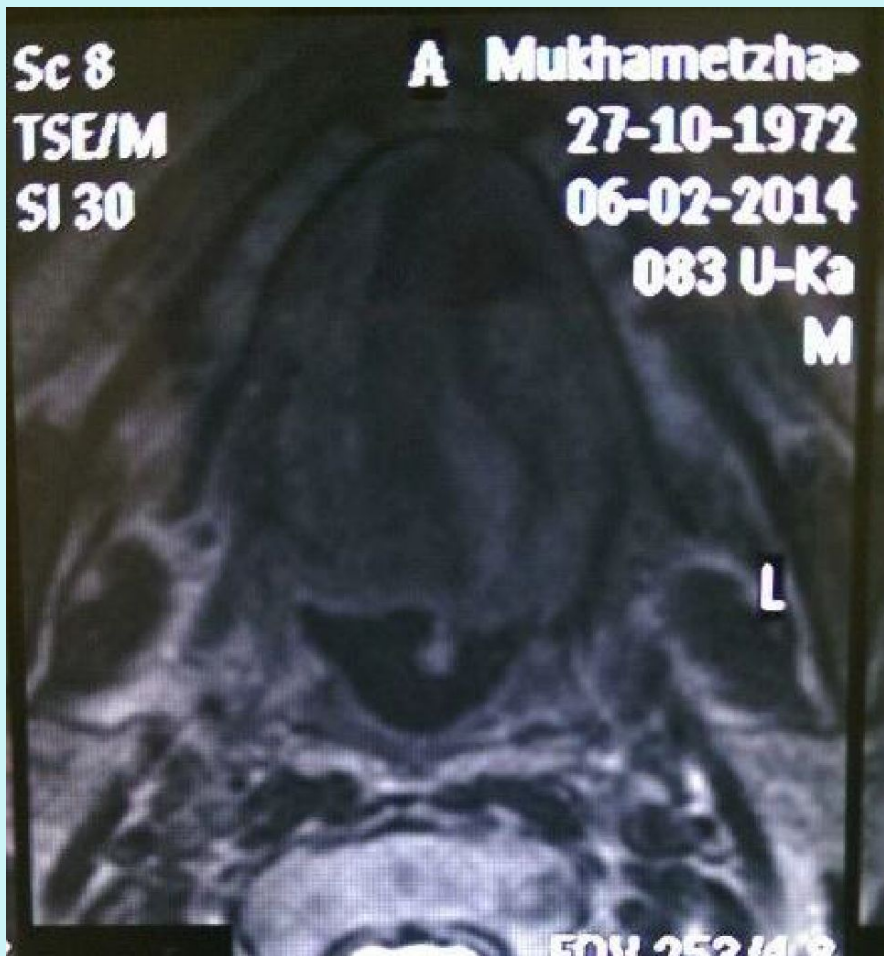
- **Развитой период** характеризуется появлением многочисленных симптомов. Беспокоят боли разной интенсивности, хотя иногда, боли могут отсутствовать. Боли становятся мучительными, имеют локальный характер или иррадиируют в ту или иную область головы, чаще ухо, височную область. Обычно усиливается саливация в результате раздражения слизистой оболочки продуктами распада.



- **Период запущенности.** Рак органов полости рта быстро распространяется, опухоль разрушает окружающие ткани и должна быть отнесена к агрессивным. Рак языка быстро инфильтрирует дно полости рта ; рак слизистой оболочки альвеолярной части нижней челюсти – костную ткань, щеку, кожу и т.д. Исключительно злокачественное течение имеет рак корня языка, распространяющийся на глотку и небные дужки.

# Методы диагностики

- Тщательный сбор жалоб и анамнеза
  - Наружный осмотр и пальпация.
  - Тщательного инструментального осмотра (орофарингоскопия)
  - Фиброскопия
  - Рентгенологические исследования
  - Компьютерная томография
  - Магнитно-резонансная томография МРТ
  - Ультразвуковое исследование
  - Морфологическое исследование
- 
- The background of the slide is a light blue gradient. On the right side, there is a faint, stylized silhouette of a human head in profile, facing right. Inside the head area, there are several concentric white circles, resembling a target or a ripple effect. The overall aesthetic is clean and professional.



МРТ - рак левой половины языка с распространением на корень языка, мышцы дна полости рта и с минимальным переходом за срединную линию вправо



# Дифференциальная диагностика.

- Новообразования малых слюнных желез (полиморфная аденома, мукоэпидермоидная опухоль) локализуются обычно в задних отделах языка. Растут они медленно и чаще сбоку от средней линии языка, имеют округлую форму и покрыты неизменной подвижной слизистой оболочкой. На ощупь они плотные. Их диагностика не всегда легка, поставить диагноз помогают результаты цитологического исследования пунктата.



- Лейкоплакические пятна могут давать повод думать о раке тогда когда они грубеют, утолщаются, окружаются венчиком гиперемии или когда делаются шероховатыми, меняют свой цвет и на них появляются трещины. Такие лейкоплакии указывают на приближающееся или уже наступившее озлокачествление и требуют принятия нужных мер лечения.

- Некоторое сходство с раком могут представлять доброкачественные разрастания **сосочков языка-папилломы и папиллимы**, располагающиеся на боковом крае языка в заднем его отделе. Внимание больного и беспокойство обычно привлекают боли воспалительного характера. Пальпация выявляет полное отсутствие инфильтрации в подлежащей ткани и изъязвления, но могут определяться лишь гиперемия и гипертрофия сосочков

- Туберкулезные язвы в отличие от рака наиболее часто локализируются близ кончика языка или на спинке, а не по зубному краю языка у больных туберкулезом легких. Туберкулезные язвы не менее болезненны, чем раковые, но края их не утолщены валообразно не выворочены, как язвы раковые, а наоборот, истончены и подрыты, на ощупь мягки, дно не глубокое, покрыто белыми грануляциями.

- Зоб корня языка имеет шаровидную форму, темно-вишневый цвет, выступает в просвет глотки, локализуется чаще в середине корня языка. Может вызывать затруднение глотания, речи, иногда кровоточит. Диагноз ставится на основании осмотра цитологического исследования пунктата из зобного



# Лечение рака слизистой оболочки полости рта

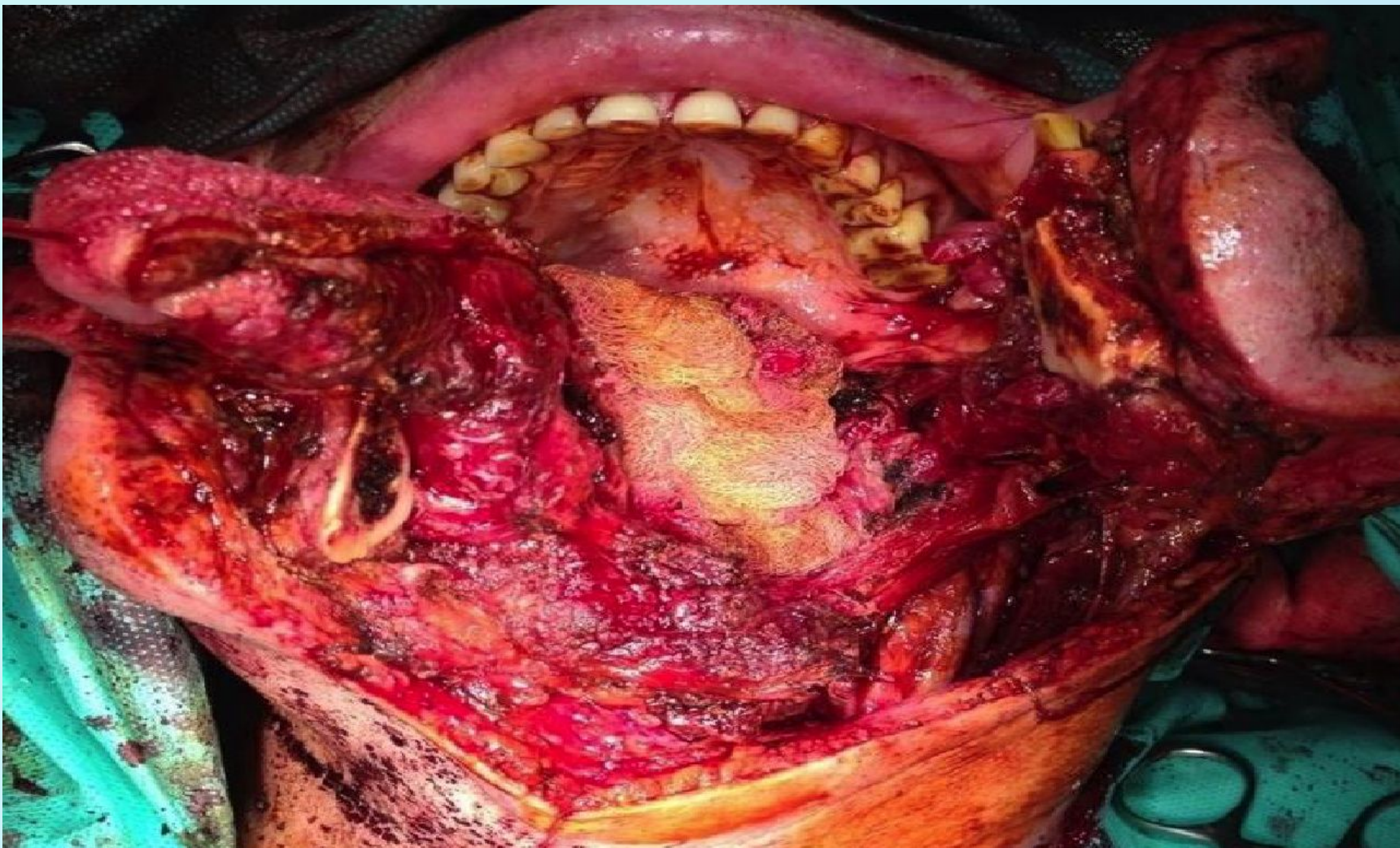- **Лечение рака органов полости рта в зависимости от стадии заболевания**
- **I–II стадии (T1–2 N0 M0).** Применяется один метод лечения. Проводится хирургическое вмешательство. Иссечение опухоли и селективная шейная диссекция. При противопоказаниях и отказе к оперативному лечению
- **48** проводится дистанционная, брахи- или сочетанная лучевая терапия в СОД 70 Гр, включающая подчелюстную зону регионарного метастазирования.
- **III–IVА стадии (T1–4a N1–2c M0).** III–IVА стадии (T1–2 N1–2 M0). Лечение комбинированное. Хирургическое лечение с шейной диссекцией и пластикой дефекта с послеоперационным курсом лучевой терапии до СОД-40-50 Гр.

- **IVB стадии (T1-4 N3 M0, T4b N1-3 M0 )**. Лечение комплексное: индукционные курсы полихимиотерапии с последующей химиолучевой терапией включающей дистанционную лучевую или брахитерапию с еженедельным введением цисплатина. При достижении регрессии и перехода опухоли в состояние операбельности, широкое иссечение опухоли, с элементами реконструктивно-пластической хирургии, радикальная шейная диссекция.
- **IVC стадия (T1 – 4 N1-3 M1)**– паллиативная химиолучевая терапия.

# Хирургический метод

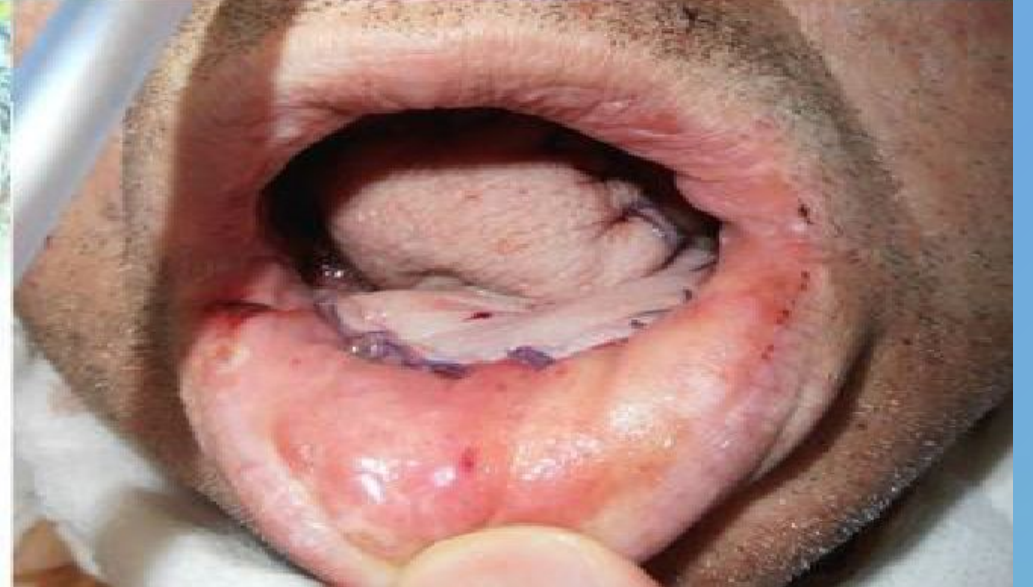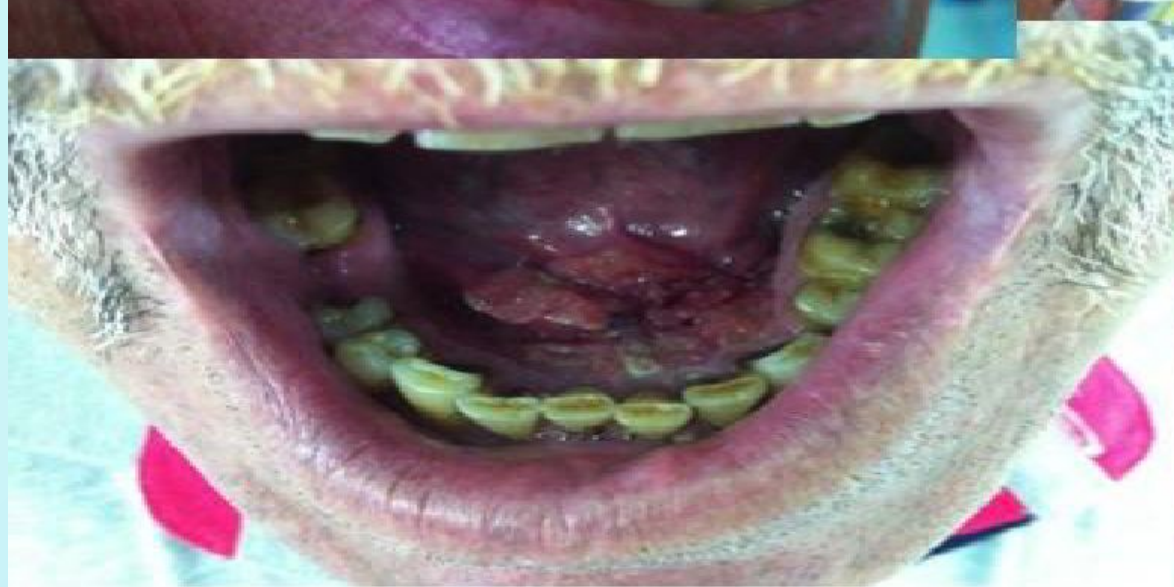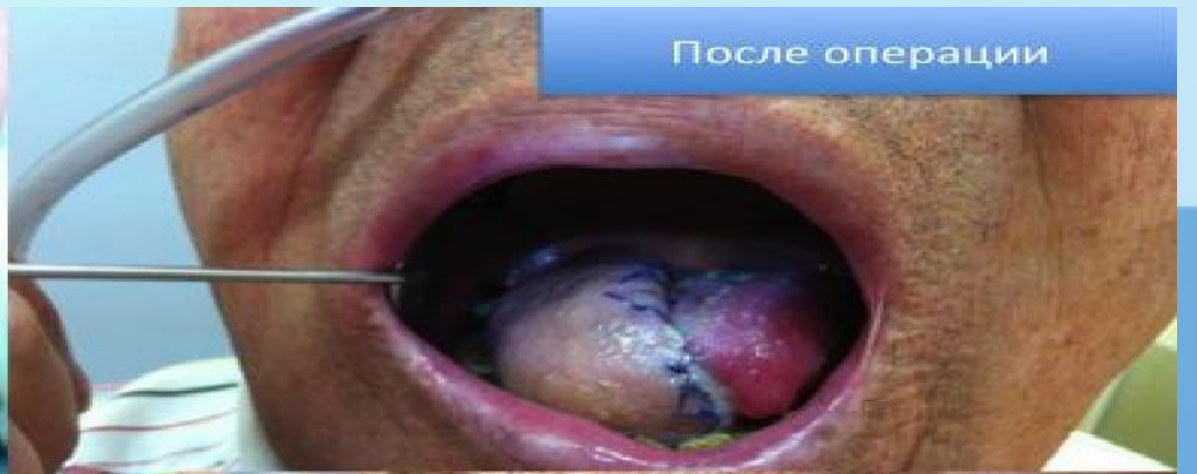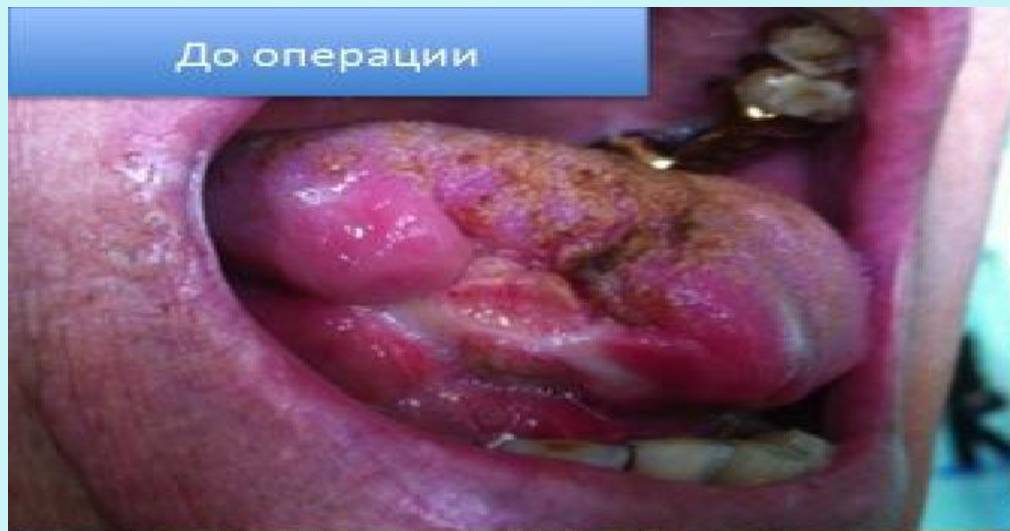
- **Операции при местнораспространенном раке подвижной части языка и дна полости рта**
- **Операции при раке слизистой оболочки щеки и альвеолярной части нижней челюсти**





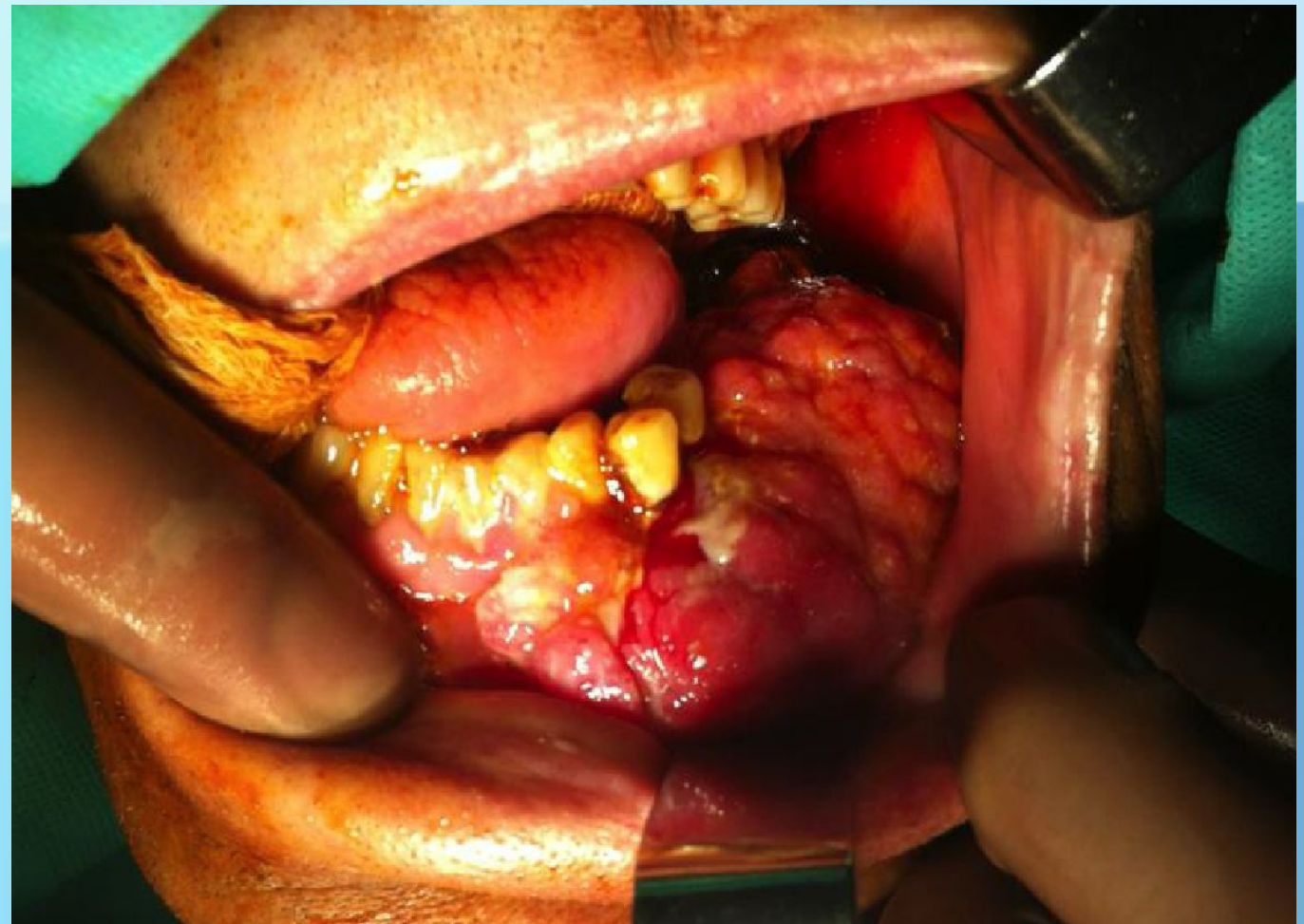
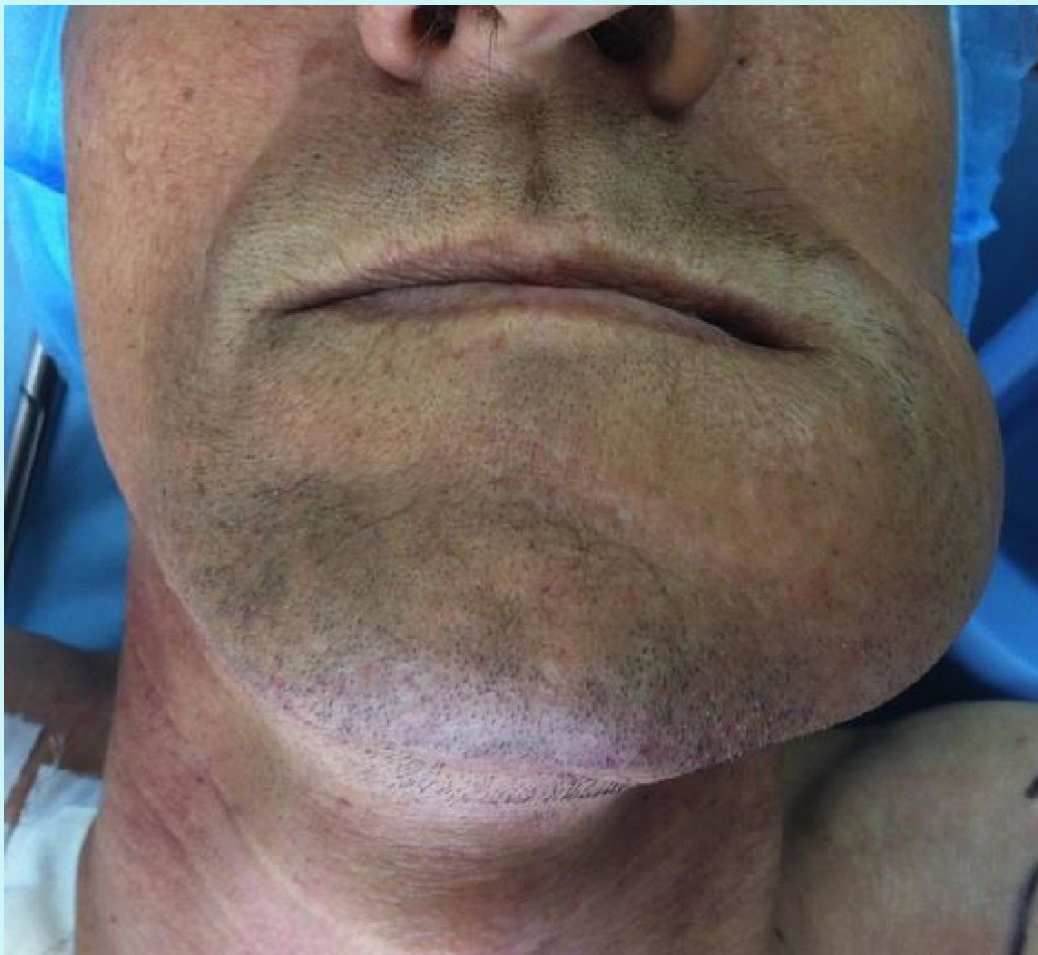Доступ срединная мандибулотомия, для удаления опухоли языка с распространением на корень





Выкроен и подготовлен к трансплатации лучевой лоскут для наложения микрохирургического анастомоза





**Внешний вид больного и внутриротовой  
СНИМОК**

# Лучевая терапия

- В зависимости от особенностей опухолевого роста у каждого конкретного больного цели лучевой терапии разные: ее применяют как самостоятельный метод лечения, или как комбинированного метода в сочетании с оперативным вмешательством, или как составную часть комплексной терапии в сочетании с хирургическим лечением и химиотерапией(. Самостоятельно применяется только у 55 больных I и II стадиями, при противопоказаниях к проведению хирургического лечения.



# Химиотерапия.

- Лекарственные препараты используют в качестве: а) неоадьювантной химиотерапии с последующим оперативным лечением или лучевой терапией; б) адьювантной химиотерапии после хирургического или лучевого лечения (эффективность адьювантной химиотерапии пока не доказана). В задачу неоадьювантной химиотерапии входит: 1) уменьшение массы опухоли, 2) уничтожение микрометастазов, 3) проведение операции в 56 абластичных условиях



# Использованная литература

- Пачес А.И. Опухоли головы и шеи. М.: Медицина, 2013; с. 315–30.
- Абисатов Х. А. Рак слизистой полости рта. В рук. Абисатова Х.А. «Клиническая онкология». Т. II. Алматы: Арыс, 2007. с. 90-108.
- Адильбаев Г.Б. Реконструктивно-пластические операции при комбинированном лечении злокачественных опухолей головы и шеи. Диссертация док.мед.наук Алматы 1998.
- Решетов И.В., Чисов В.И., и др. Микрохирургическая реконструкция слизистой оболочки полости рта и глотки толстокишечно-сальниковым аутотрансплантантом у онкологических больных // Материалы всероссийской научно-практической конференции с междунар. участием «Опухоли головы и шеи», 2006.- С. 100
- Письменный И.В. Рак языка хирургическое лечение. //Евразийский онкологический журнал, 2014,№3. Материалы VIII съезда онкологов и радиологов стран СНГ, Казань, стр. 188.