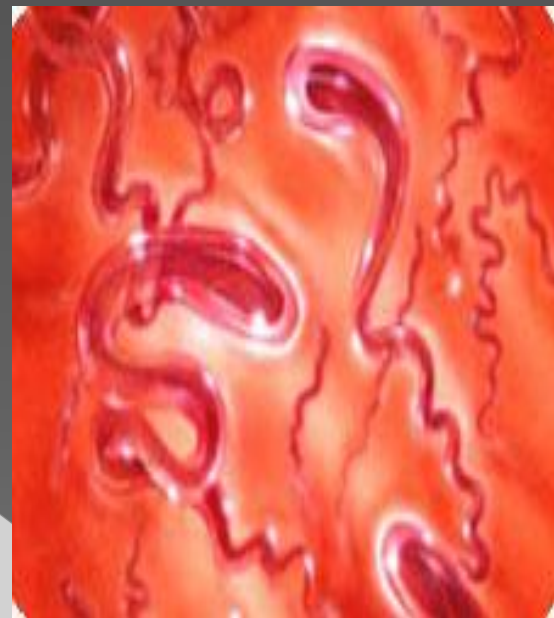


# *Сифилис*



***Сифилис*** – антропофильное  
хроническое инфекционное  
венерическое заболевание,  
циклическое течение которого  
характеризуется чередованием  
периодов активных клинических  
проявлений и латентных.

# Исторические аспекты

- Название болезни «сифилис» происходит от имени пастуха Syphilus, мифологического героя поэмы итальянского врача и поэта G. Fracastoro.(1590). За дерзость по отношению к богам пастух был наказан ими болезнью половых органов.
- Употребляемый синоним сифилиса «lues» в переводе с латинского означает «зараза, заразная болезнь».
- Сифилис был известен с глубокой древности, его описания упоминаются в египетских, китайских, индийских папирусах до нашей эры.
- Первое средство для излечения сифилиса – соединения ртути и ртутные мази предложил

**Возбудитель сифилиса – бледная трепонема – был открыт в 1905 году.**

- Она относится к порядку *Spirochaetales*, семейству *Spirochaetaceae*, роду *Трепонема*, виду *Treponema pallidum*.
- Название «бледная» она получила из-за своей слабой способности воспринимать окраску.
- Бледная трепонема имеет спиралевидную форму с 8-12 закругленными завитками, длина ее 6-10 мкм. Установлено, что под



# Пути заражения

- Сифилис относится к венерическим болезням (ЗППП)
- Входные ворота инфекции – поврежденная кожа и слизистые оболочки
- Пути заражения – половой, редко – бытовой, контактный, профессиональный
- Прямой путь заражения – трансфузионный, вертикальный (от

# Сифилис чередование проявлений

Инкубационный  
период

• 3-4 недели

Первичный  
период

• 6-8 недель

Вторичный

- свежий-3-5 недель
- рецидивный-2-3 года

Третичный

- десятки лет, иногда до конца жизни

При переливании  
глубоком инфици  
оболочек, когда б  
непосредственно  
развивается без с  
лимфаденита («о

Инкубационный период

• 8 недель

Вторичный

- свежий-3-5 недель
- рецидивный-2-3 года

Третичный

- десятки лет, иногда до конца жизни

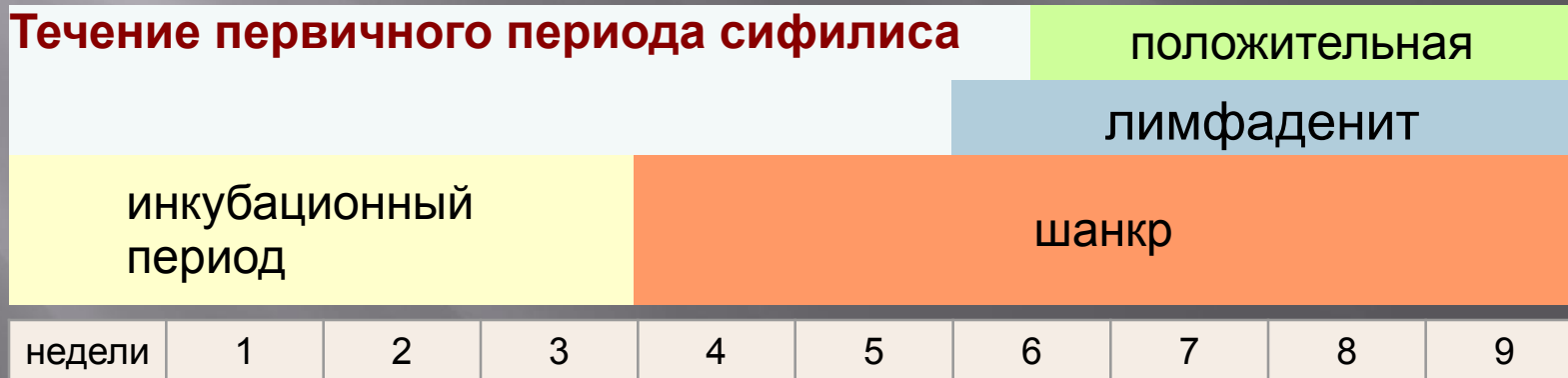# Скрытый сифилис

- Ранний скрытый сифилис (не более 2 лет от момента заражения)
- Поздний скрытый сифилис ( более 2 лет )
- Неуточненный скрытый сифилис



# Первичный период сифилиса

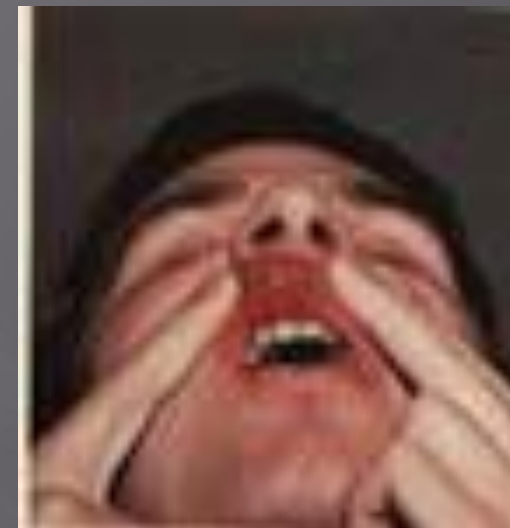- Первичный период сифилиса при классическом течении начинается через 3-4 недели после заражения и продолжается 5-6 недель.
- В настоящее время отмечается укорочение (до 2 недель) или удлинение (до 6 месяцев) инкубационного периода сифилиса, что связано с приемом даже незначительной дозы антибиотиков групп тетрациклина, эритромицина (макролидов), пенициллина.



# Твердый шанкр

- Развитие твердого шанкра начинается с появления воспалительного красного пятна, которое через два дня инфильтрируется и превращается в папулу, не сопровождающуюся субъективными ощущениями. Вскоре папула эрозируется или изъязвляется.
- Сформировавшийся типичный твердый шанкр представляет собой круглую или овальную безболезненную язву или эрозию.
- В основании ее пальпируется плотный пластинчатый или узелковый инфильтрат
- Края твердого шанкра пологие, неподрытые, дно блестящее красного цвета или покрыто тонким слоем серо-желтого налета.

- Шанкры могут быть одиночными или множественными, карликовыми и гигантскими ( до 2 мм и свыше 1,5 см соответственно), обычный шанкр имеет размеры 0,5-1,0 см.
- Безболезненный шанкр становится болезненным, когда он находится в углу рта, на миндалинах, в складках заднего прохода и около наружного отверстия мочеиспускательного канала.
- На шейке матки первичная сифилома имеет вид кольцевидной или полулунной эрозии, на грудном соске в виде полулуния, в анальной складке, на краю препуциального мешка, в углах рта шанкр представлен трещиной.



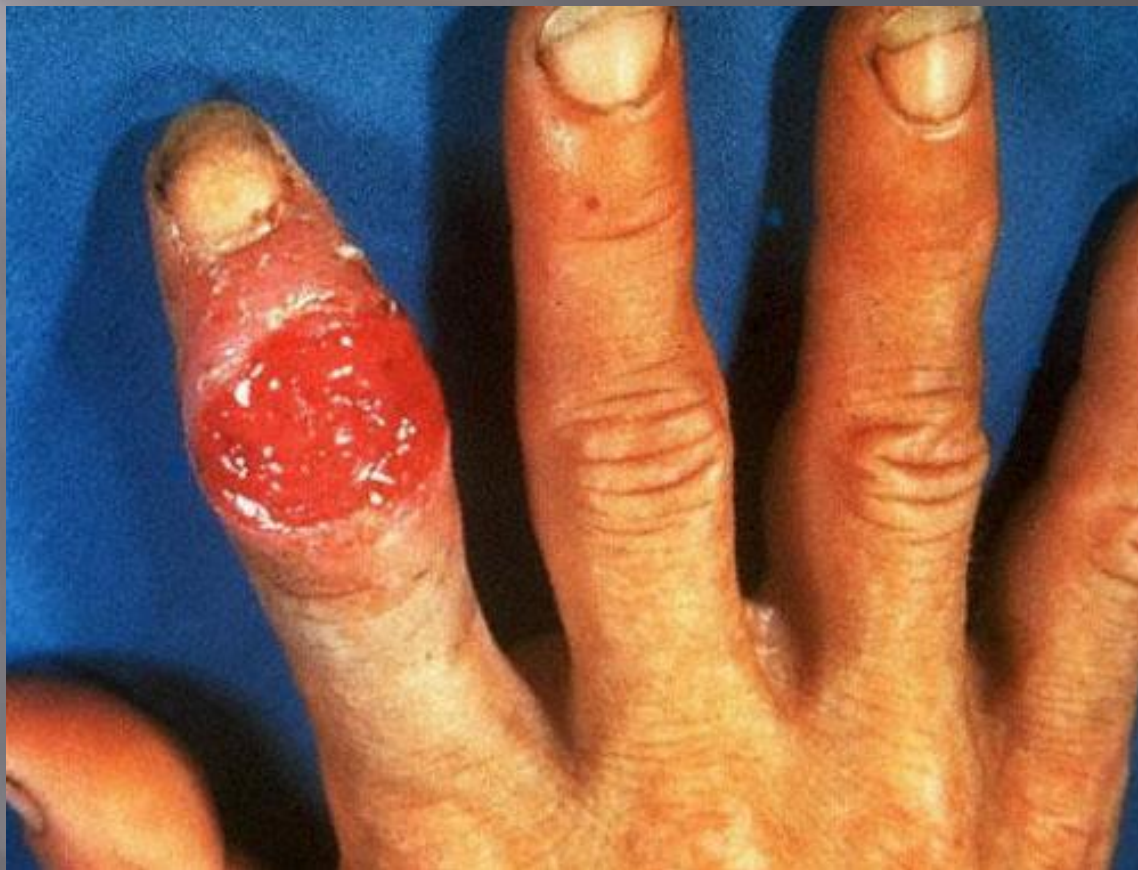# Атипичные шанкры

- Шанкр-амигдалит наблюдается на небной миндалине. миндалина увеличена, уплотнена, синюшной окраски, при глотании больной ощущает болезненность. Дефекта ткани нет. Общих явлений нет. Поражение одностороннее, в процесс вовлекаются подчелюстные, шейные лимфоузлы.

# Атипичные шанкры

- На пальцах кисти может развиваться шанкр-панариций, который локализуется на концевой фаланге. Палец опух, булавовидно вздут, синюшно-красного цвета с багровым оттенком. Образуется глубокая язва с неровными краями. Её дно покрыто гнойным отделяемым и некротическими массами, может быть отторжение ногтя. Шанкр-панариций очень болезненен, особенно при пальпации, часто сопровождается пульсирующей болью. Возможны явления интоксикации.

# Шанкр-панариций



# Атипичные шанкры

- ▣ **Индуративный отек** – это безболезненный плотный отек, который располагается у мужчин преимущественно в области крайней плоти и мошонки, у женщин – в области клитора, больших и малых половых губ. За счет этого очень плотного отека орган увеличивается в объеме в 2-3 раза. Островоспалительные явления отсутствуют, при надавливании углубление не образуется. Кожа приобретает темно-красный цвет с синюшным оттенком, иногда цвет кожи не меняется.

# Сифилитический лимфаденит

- **Сифилитический бубон** характеризуется увеличением близлежащих к шанкру лимфоузлов и появляется спустя 5-14 дней после появления шанкра. Периферические лимфоузлы плотные, безболезненные, подвижные, не спаянные между собой, кожа над ними не изменена. Увеличиваются обычно все периферические лимфоузлы, но чаще одна группа лимфоузлов, расположенная ближе к шанкру более крупных размеров.



## Осложнения твердого шанкра

- **Эрозивный баланопостит** покраснение, отечность наличие эрозий с гнойным отделяемым в области головки полового члена и крайней плоти
- **Фимоз** отек и увеличение крайней плоти вследствие чего невозможно открыть головку полового члена
- **Парафимоз** ущемление головки полового члена суженным препуциальным кольцом
- **Гангренозный твердый шанкр** некроз (омертвление тканей) в пределах твердого шанкра ,грозит самоампутацией полового члена
- **Фагеденизм** некроз твердого шанкра и окружающей здоровой кожи

- В более редких случаях приходится проводить дифференциальную диагностику от бактериальных эрозивных баланопоститов, кандидозного баланопостита, поражения кожи при трихомониазе, острых язв Люшпитца, генитальной аллергии, чесотки, онкологических заболеваний вульвы и полового члена.

# Вторичный сифилис

- происходит распространение инфекции в организме по лимфатическим и кровеносным сосудам.
- характеризуется разнообразными клиническими проявлениями в виде локализованных или диффузных поражений кожи и слизистых оболочек (розеолы, папулы, пустулы), генерализованной лимфаденопатии и поражения внутренних органов - т.е. там, где произошла локализация спирохет.
- начинается через 3-4 месяца после заражения и может продолжаться в течении нескольких лет, чередуясь со скрытым ранним сифилисом - в течении нескольких месяцев наблюдаются высыпания, которые самопроизвольно исчезают и спустя некоторое время появляются вновь.

# Периоды вторичного сифилиса

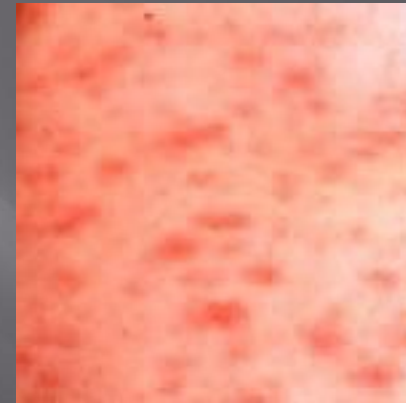- свежий (*syphilis II recens*),
- рецидивный (*syphilis II recidiva*),
- скрытый (*syphilis II latens*)

# Общими признаками высыпаний при вторичном периоде сифилиса

- Отсутствие субъективных ощущений (зуда, болезненности)
  - Плотность элементов
  - Темно-красная окраска
  - Четкие правильные округлые или круглые очертания элементов без склонности к слиянию
  - Невыраженность шелушения поверхности (чаще отсутствует, а если встречается - то отмечается по периферии очага)
  - Склонность к самопроизвольному исчезновению без атрофии и рубцевания
- ▣ Наиболее частые проявления вторичного сифилиса:
    - розеолезный сифилид,
    - папулезный сифилид, включая ладонно-подошвенную форму,
    - широкие кондиломы,
    - сифилитическая лейкодерма
    - сифилитическая ангина,
    - сифилитическое облысение.

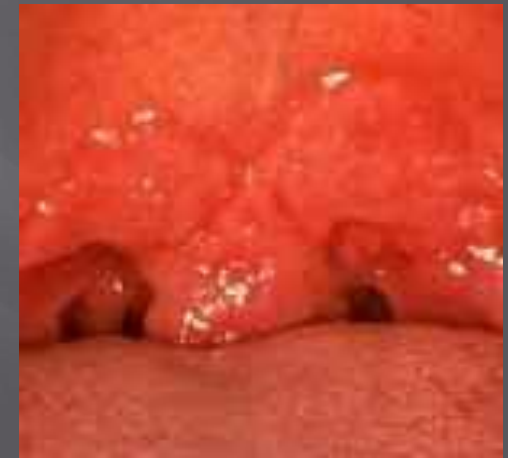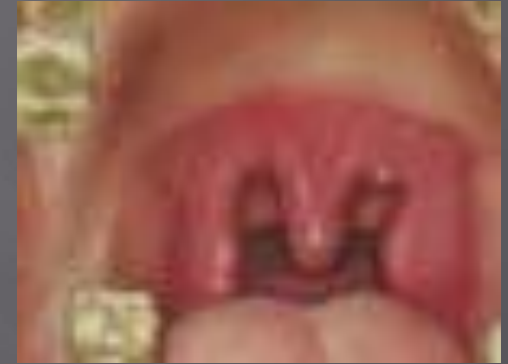Розеолезный сифилитид - наиболее частое проявления вторичного сифилиса, означающее, что бледная спирохета распространилась по организму.

- Проявляется пятнами (розеолами) неостровоспалительного характера, сначала розовой, а затем бледно-розовой окраски, с нерезкими очертаниями, округлой или овальной формы, размером 1-1,5 см в диаметре, с гладкой поверхностью.
- Розеолы не сливаются, не возвышаются над окружающей кожей, не склонны к периферическому росту.
- Частая локализация боковые поверхности туловища, живот.



# Сифилитическая ангина

- Розеолезные пятна на слизистой оболочке рта, зева, мягкого неба диагностируются как специфическая эритематозная ангина.
- Пораженная область имеет застойно-красный цвет, иногда с медным оттенком, гладкую поверхность и четкие очертания.
- Субъективные ощущения часто отсутствуют, но иногда может ощущаться неловкость при глотании.
- Сифилиды на слизистых оболочках при вторичном сифилисе, особенно в период рецидива, могут быть единственным клиническим проявлением болезни и имеют важное эпидемиологическое значение, т. к. содержат большое количество бледных трепонем



# Разновидности розеолезного сифилида

- Эрозивные сифилиды.

На поверхности пятен появляются островки мацерированного эпителия, отслоение которого обуславливает образование эрозии.

В отделяемом эрозий обилие бледных трепонем.

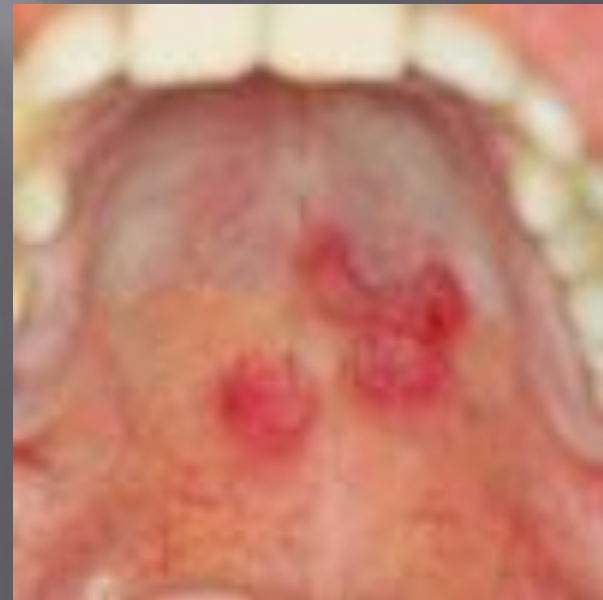
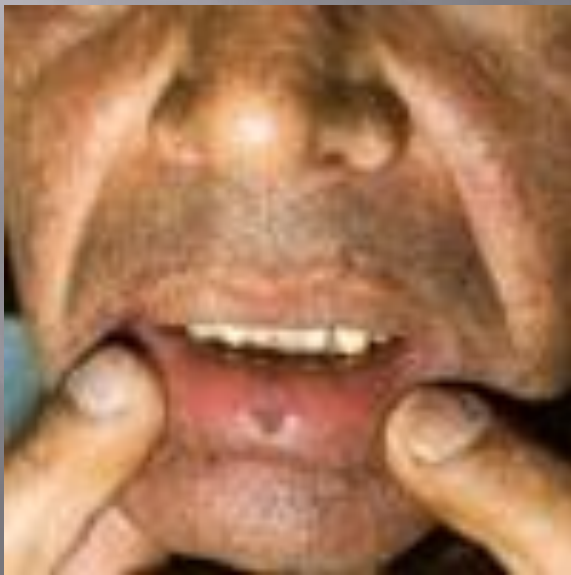
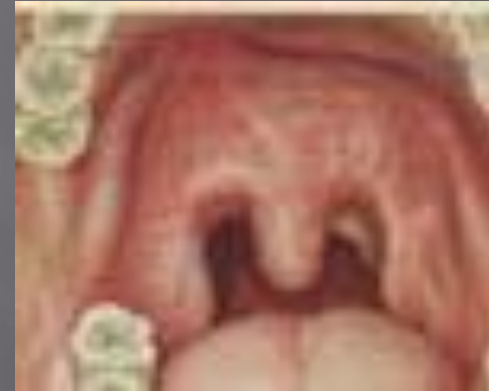
# Папулезный сифилид возникает при рецидиве вторичного сифилиса

- представляет собой узелки (папулы) округлой формы, плотноэластической консистенции, полушаровидной формы, величиной от чечевицы до горошины.
- поверхность папул в первые дни гладкая, блестящая, затем шелушащаяся с характерной шелушащейся каймой по периферии в виде "воротничка" Биетта.
- локализация папул может быть любая. Есть излюбленные локализации - половые органы, ладони, подошвы, область ануса.

# Папулезный сифилид слизистых

- Папулезная ангина
- Папуло-эрозивный сифилид

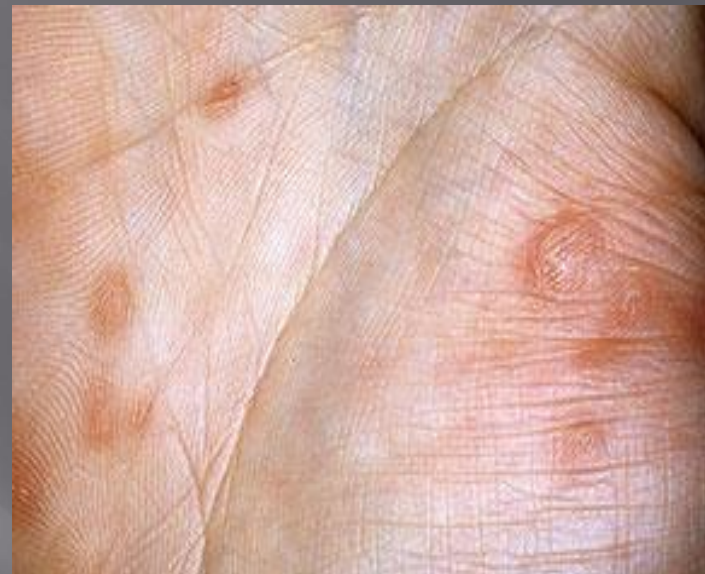

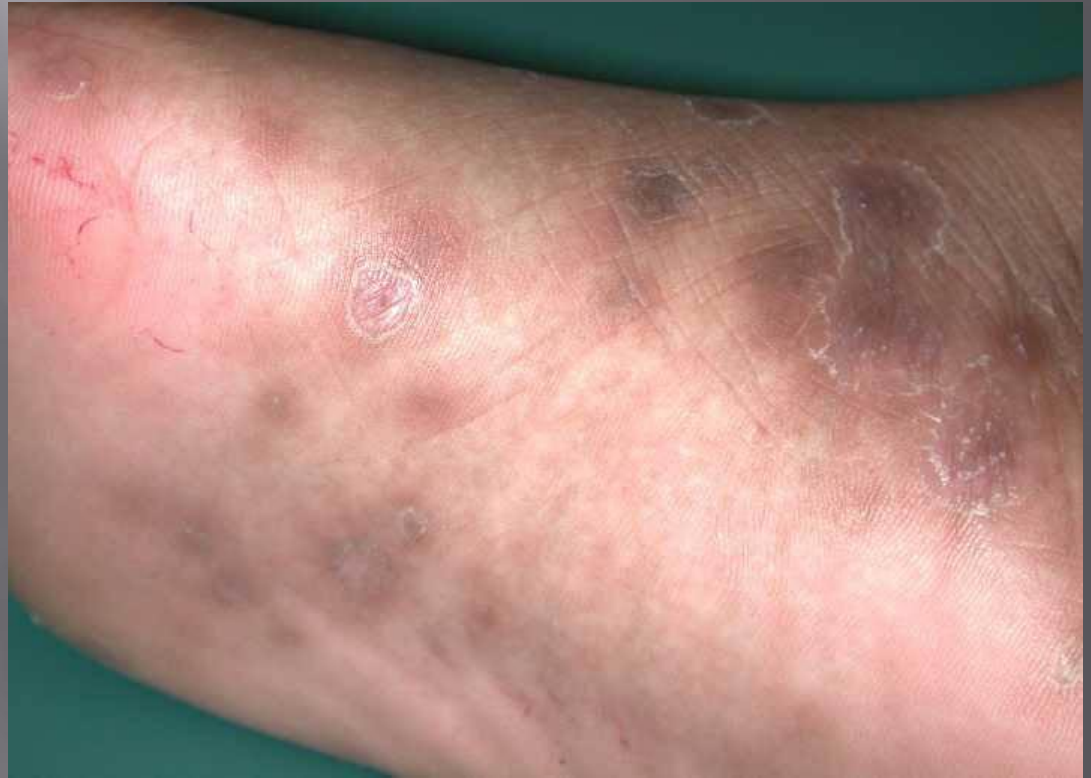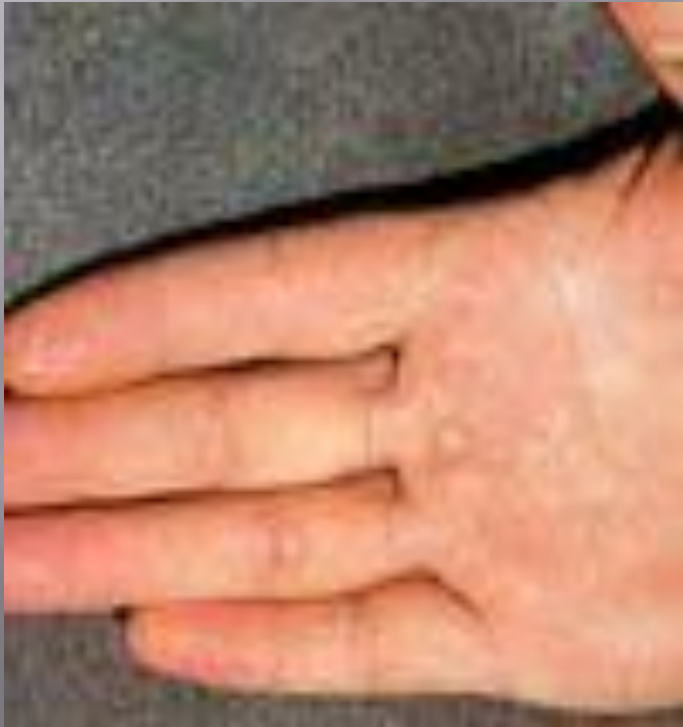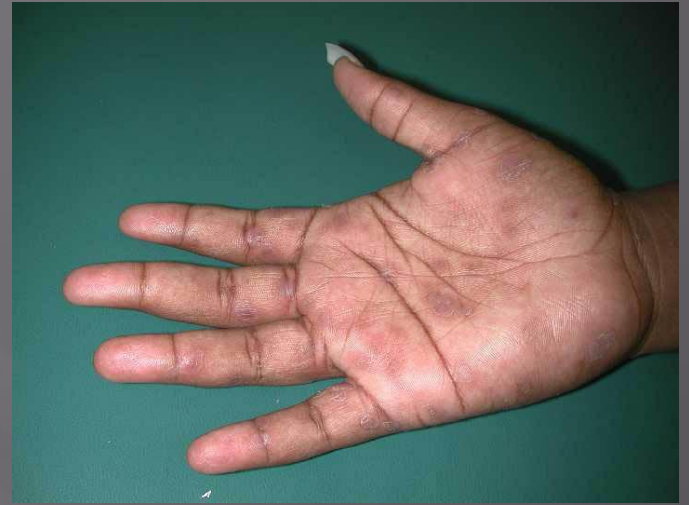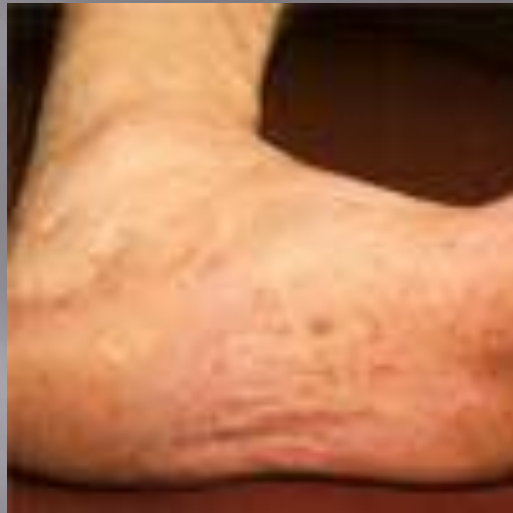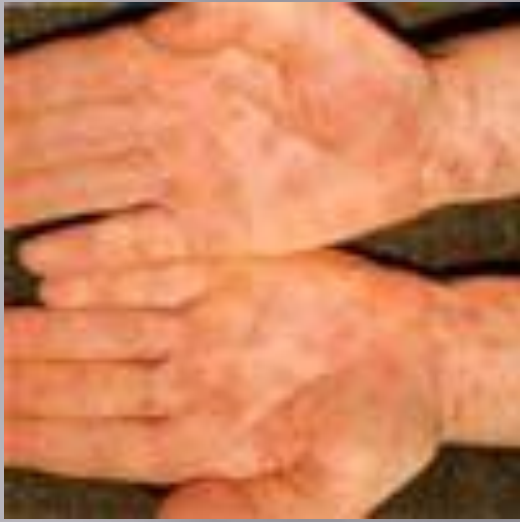# Широкие кондиломы

- Мокнувший папулезный сифилид формируется в складках кожи в результате мацерации и трения. Вегетирующие папулы формирующиеся из мокнущих папул, склонных к гипертрофии и слиянию, часто с глубоким инфильтратом, покрытых беловатым налетом разбухшего рогового слоя с серозным отделяемым.
- Широкие кондиломы нередко бывают единственным проявлением вторичного периода.
- Наиболее частая локализация область ануса, поэтому часто приходится отличать широкие кондиломы от остроконечных кондилом (анальных бородавок) и геморроидальных узлов.

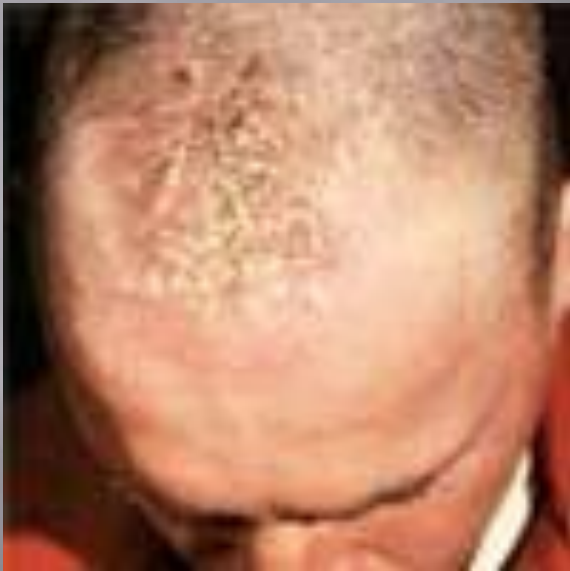# Ладонно-подошвенный папулезный сифилид

- Представляет собой утолщенные узелки в виде "мозолей" резко отграничены от окружающей кожи.
- Поверхность папул ладонно-подошвенного сифилида гладкая, эритематозно-бурого или лилово-красного оттенка.
- В процессе роста папулезные элементы в центре растрескиваются с образованием по окружности шелушащегося бордюра.
- Очень часто больные принимают эту форму сифилиса за обычные мозоли и не обращаются за медицинской помощью.



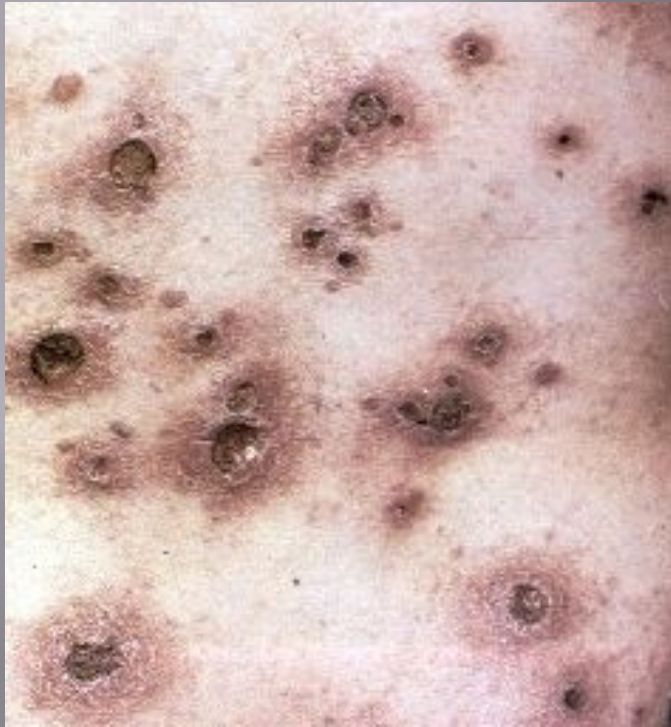

# Другие разновидности папулезного сифилида



- Себорейный сифилид
- Псориазиформный сифилид
- Лентикулярный сифилид 0.3-0.5 см в диаметре

# Пустулезный сифилид



- Возникает у ослабленных истощенных больных с пониженной реактивностью.
- Элемент сыпи представляет собой папулу, в центре которой происходит гнойное расплавление инфильтрата

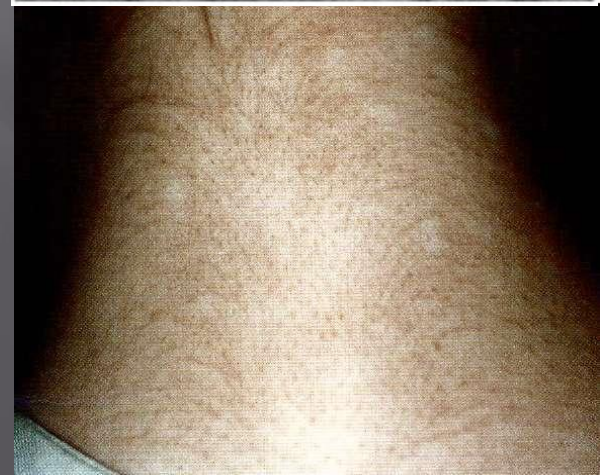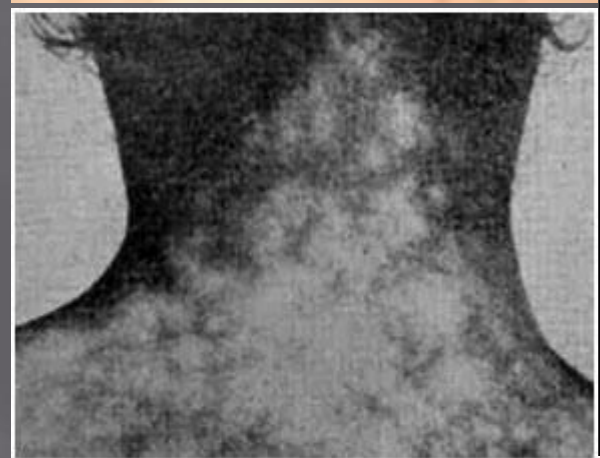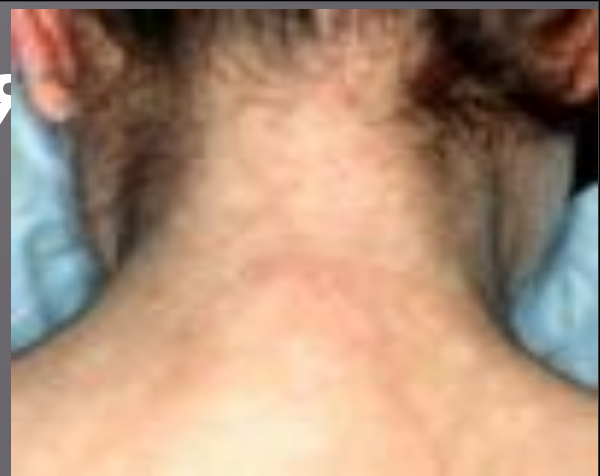# Разновидности пустулезного сифилица

- Поверхностные пустулезные сифилиды (импетигиозный, угревидный, оспенновидный) чаще возникают при вторичном свежем сифилисе, глубокие пустулезные сифилиды (эктиматозный, рушиевидный) преимущественно при вторичном рецидивном.



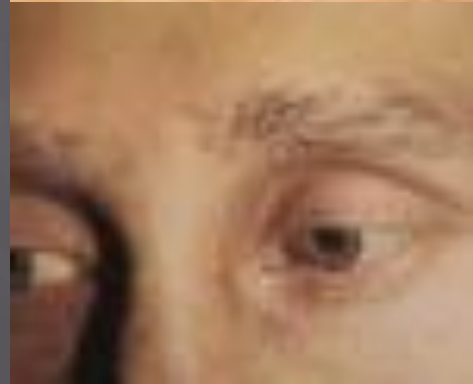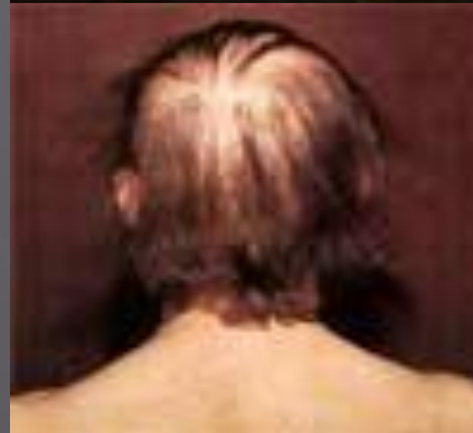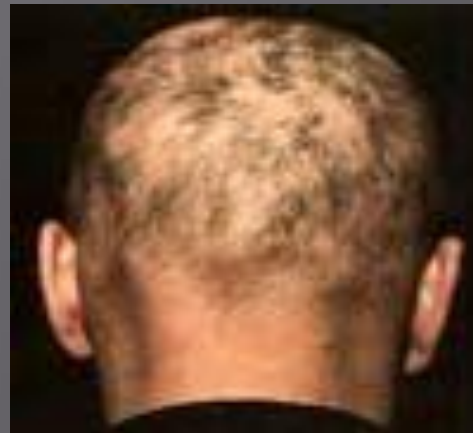# Сифилитическая лейкодерма

- В настоящее время встречается редко, ранее была настолько специфичным признаком сифилиса, что получила название "ожерелье Венеры".
- Проявляется образованием светлых овальных или округлых очагов на фоне общего желтовато-буроватого потемнения кожи.
- Чаще сифилитическая лейкодерма локализуется на боковых поверхностях шеи, иногда на передней поверхности груди, в подмышечной области, на верхних конечностях
- Различают пятнистую, сетчатую и мраморную лейкодерму.



# Сифилитическая алопеция

- Сифилитическая алопеция (облысение) характеризуется участками выпадения волос очень малых размеров среди волос, имеющих обычную густоту - волосы на голове напоминают мех, изъеденный молью.
- Различают диффузную и мелкоочаговую алопецию.
- Редко приходится дифференцировать сифилитическую алопецию от гнезной алопеции и микозов волосистой части головы



# Поражения внутренних органов при вторичном сифилисе

## ▣ Поражение нервной системы

- ▣ Скрытый менингит
- ▣ Острый генерализованный менингит
- ▣ Базальный(подострый) менингит
- ▣ Сифилитическая гидроцефалия
- ▣ Ранний менинговаскулярный сифилис
- ▣ Менингомиелит
- ▣ Невриты

## ▣ Поражение органов чувств

- ▣ Ранняя сифилитическая тугоухость
- ▣ Паренхиматозный кератит
- ▣ Сифилитический увеит
- ▣ Сифилитический хориоретинит

## ▣ Неврит зрительного нерва

▣

▣

## ▣ Поражение сердечно-сосудистой системы

Сифилитический миокардит - наиболее частая форма поражения сердца при вторичном сифилисе

## Поражение печени

Острый сифилитический гепатит

## Поражение пищеварительного тракта

Острый сифилитический гастрит  
Сифилитическая язва желудка

## Поражение почек

Сифилитический нефроз  
Сифилитический нефрит

## Поражение опорно-двигательного аппарата

Сифилитический полиартрит  
Сифилитическая артралгия  
Сифилитические периостит и остеомиелит

# Третичный сифилис

- Наиболее часто он развивается на 3-5 году заболевания. Клинические проявления третичного сифилиса - локализованные, органнне, им свойственны не пролиферативные, а деструктивные изменения, они оставляют после себя рубцы или рубцовую атрофию.
- Поражения в виде бугорков и гумм могут развиваться в любых органах и тканях, но чаще всего поражаются кожа и слизистые оболочки, кости, сосудистая и нервная системы, внутренние органы. Сифилиды кожи третичного периода – бугорки и гуммы – представляют собой патогистологически хроническую инфекционную гранулему.

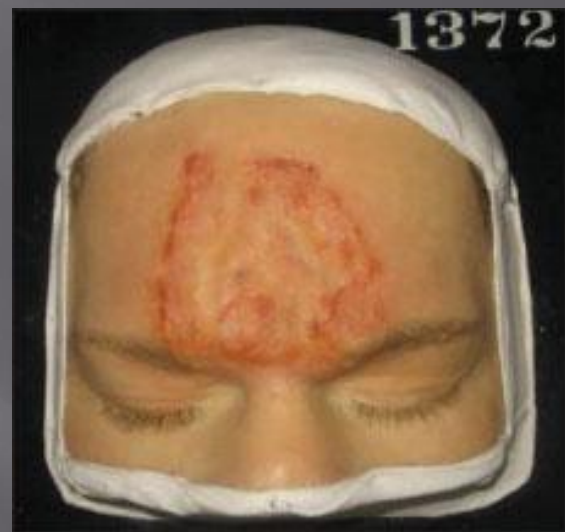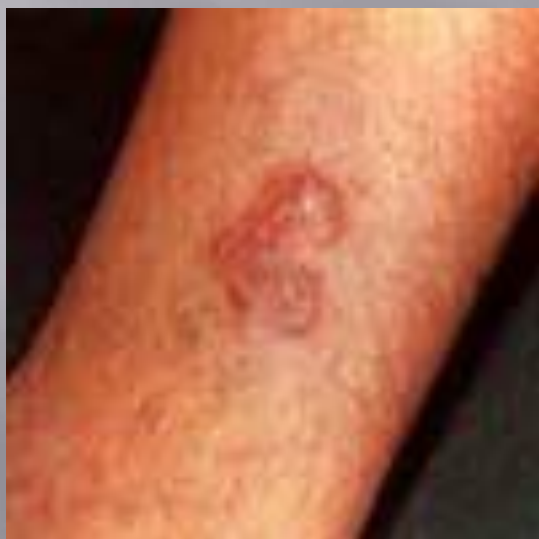# Характеристика третичных сифилидов

- Размер – от нескольких мм до десятков см
- Количество – малочисленность
- Локализация - располагаются преимущественно на одной стороне тела, склонны к группированию, образуют глубокие инфильтраты и язвы.
- Субъективные ощущения - высыпания не вызывают субъективных ощущений, боли или зуда.

# Бугорковый сифилид

- Сифилитические бугорки полушаровидной формы, темно-красного цвета, плотной консистенции.
- Изъязвляются с образованием рубца или разрешаются с развитием рубцовой атрофии.
- Рубец мозаичный по рельефу ( различная глубина залегания отдельных рубчиков) и различного цвета ( розового, бурого, белесоватого ).
- На рубце никогда не появляются новые бугорки.
- Бугорки появляются толчкообразно, их развитие медленное, течение продолжительное- от нескольких месяцев до нескольких лет.
- Различают сгруппированный, серпигинирующий, карликовый и бугорковый сифилид «площадкой».

# Бугорковый сифилид

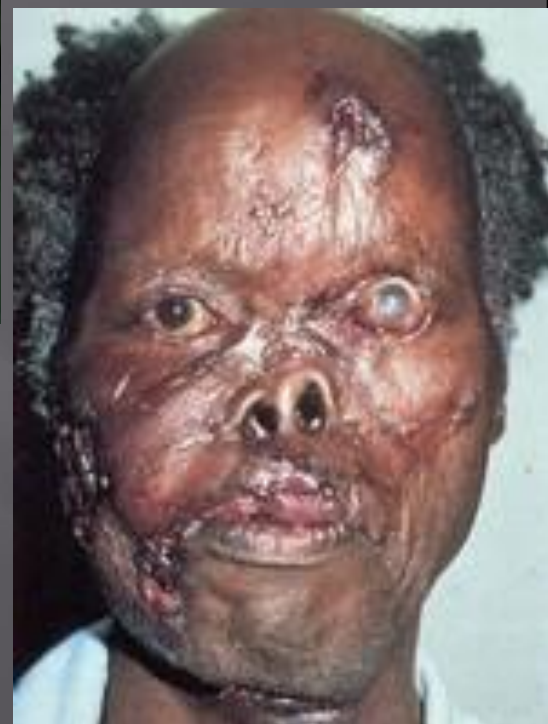
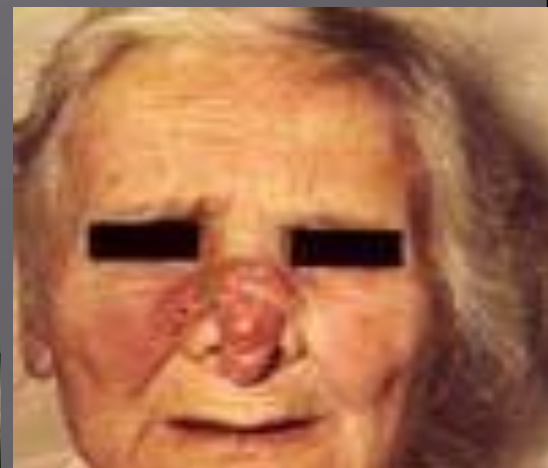
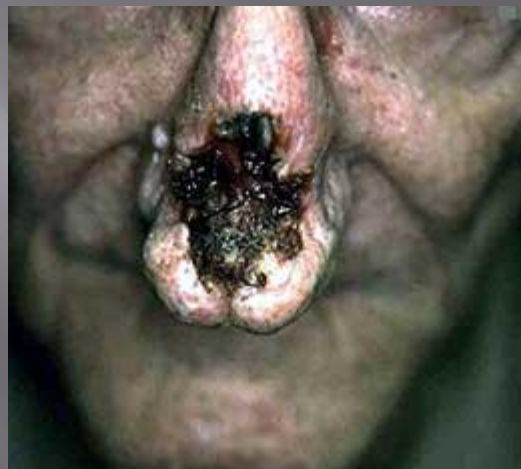# Гуммозный сифилид

- Сифилитическая гумма – воспалительный узел шаровидной формы, плотной консистенции, кожа над ним медно-красного цвета.
- Гумма постепенно увеличивается в размере, ее цвет приобретает бурый или синюшный оттенок. Затем гумма вскрывается.
- Из образовавшегося отверстия выделяется большое количество прозрачной, вязкой, похожей на клей жидкости ( название «гумма» происходит от латинского «gummi»-камедь, густой сок,выступающий у многих деревьев на поверхности коры при ее повреждении и обычно быстро затвердевающий).
- Отверстие увеличивается в размерах и превращается в язву.
- Гуммозная язва круглой формы с плоскими, валикообразно возвышающимися, неподрытыми краями. Характерным клиническим признаком язвы является гуммозный стержень – грязно-серые или серозно-желтые некротические массы, крепко фиксированные на дне язвы.
- После отторжения гуммозного стержня язва рубцуется.
- Иногда гумма не изъязвляется, оставляя после себя рубцовую атрофию.
- Как правило гумма не вызывает субъективных ощущений.
- Продолжительность существования - от нескольких недель до нескольких лет.



- Гуммы бывают единичные, сгруппированные, в виде диффузного гуммозного инфильтрата.
- Фиброзные гуммы локализуются вблизи разгибательных поверхностей крупных суставов и представляют собой безболезненные хрящевидной плотности узлы величиной 1.5-2 см, цвет кожи над ними не изменен.



# Гуммозный сифилид

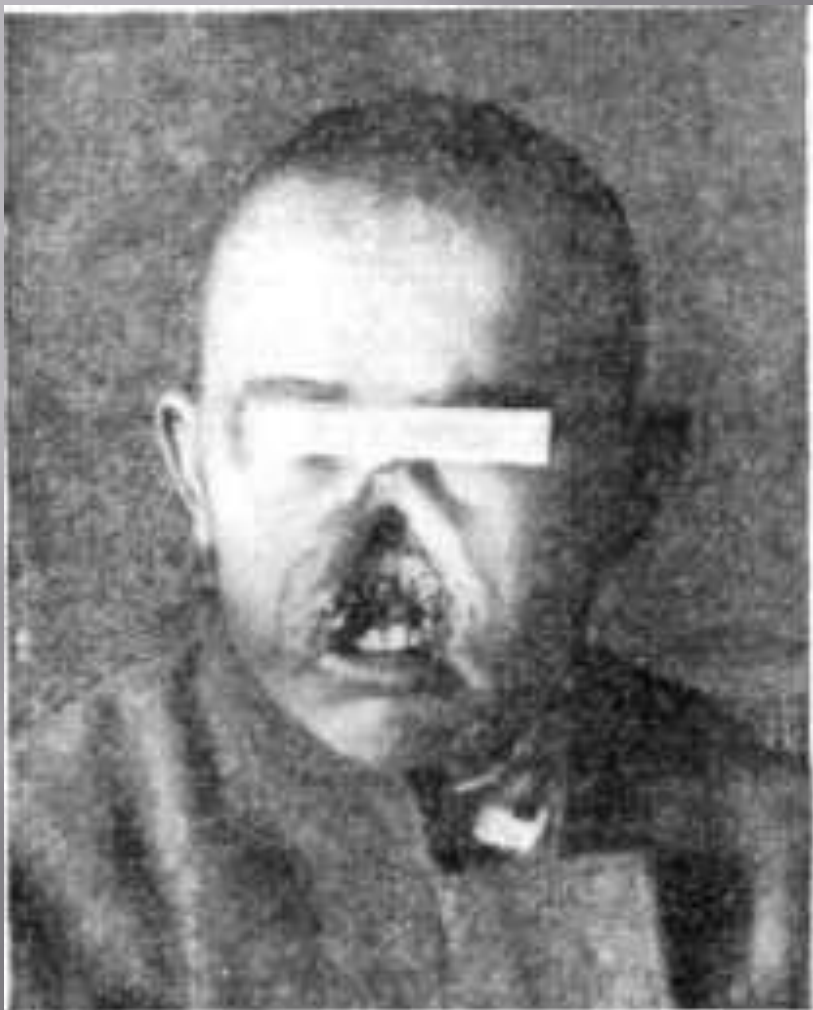
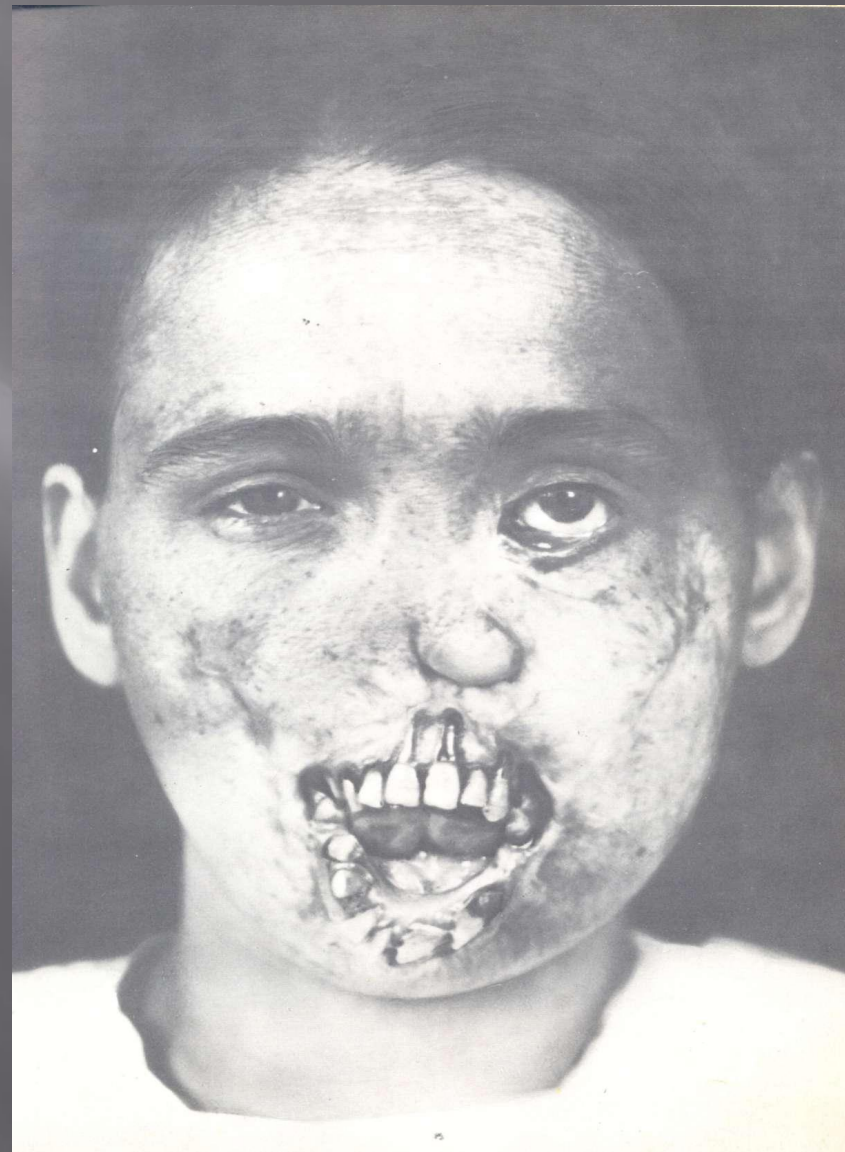
Рис. 197. Гуммозный сифилид.

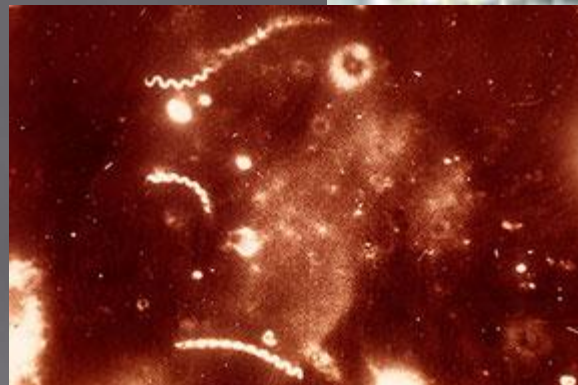
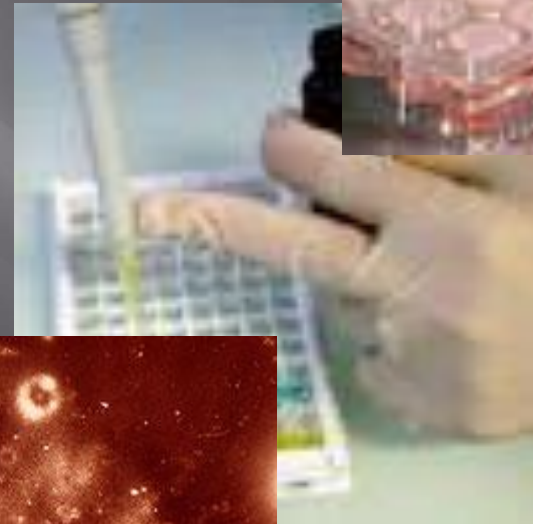


# Дифференциальная диагностика третичного сифилиса

- Бугоркового сифилюда проводится с туберкулезной волчанкой, папуло-некротическим туберкулезом кожи, розовыми угрями, кольцевидной гранулемой, туберкулоидной лепрой.
- Гуммозный сифилит следует отличать от липомы, колликувативного туберкулеза кожи, уплотненной эритемы Базена, лепрозной лепры, гипертонической язвы голени, плоскоклеточного рака.

# Лабораторная диагностика сифилиса

- Исследование трепонем в темном поле зрения
- ПЦР
- МРП с кардиолипиновым АГ
- РВ с кардиолипиновым и трепонемным АГ
- РИФ
- РИБТ



# Лечение сифилиса

- Лечение сифилиса проводят по схемам, изложенным в «Инструкции по лечению и профилактике сифилиса» МЗ Украины.
- **Специфическое лечение** назначают больным сифилисом, **превентивное** проводят с целью предупреждения сифилиса лицам, находившимся в половом или тесном бытовом контакте с больным ранними формами сифилиса, **пробное лечение** назначают при подозрении на сифилитическую инфекцию, когда специфическое поражение внутренних органов не удается подтвердить убедительно.

# Лечение сифилиса

- Основными для лечения сифилиса являются антибиотики и препараты висмута (бийохинол, бисмоверол, пентабисмол).
- Антибиотиками выбора являются пенициллины: натриевая и калиевая соли бензилпенициллина, бициллин-1, 3, 5, феноксиметилпенициллин, бензатин-пенициллин, новокаиновая соль пенициллина.
- При непереносимости пенициллинов назначают тетрациклины ( доксициклин, тетрациклин), макролиды (эритромицин, азитромицин), цефалоспорины (цефалозин).
- Также целесообразно назначение биогенных стимуляторов, витаминотерапии, пиротерапии, иммуномодуляторов.
- Наружно на сифилиды используют примочки 0,05 % раствора хлоргексидина биглюконата, мази «Ацемин» .

**Спасибо за  
внимание!**