

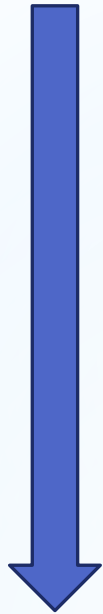**Геморрагический инсульт. Классификация.  
Патогенетические механизмы. Клиника, диагностика.  
Лечебная тактика. Виды оперативных вмешательств.**



## \* Геморрагический инсульт



Паренхиматозное  
(внутричерепное  
нетравматическое  
кровоизлияние)  
20-25% в структуре  
ОНМК



Субарахноидальное  
кровоизлияние 5% в  
структуре ОНМК

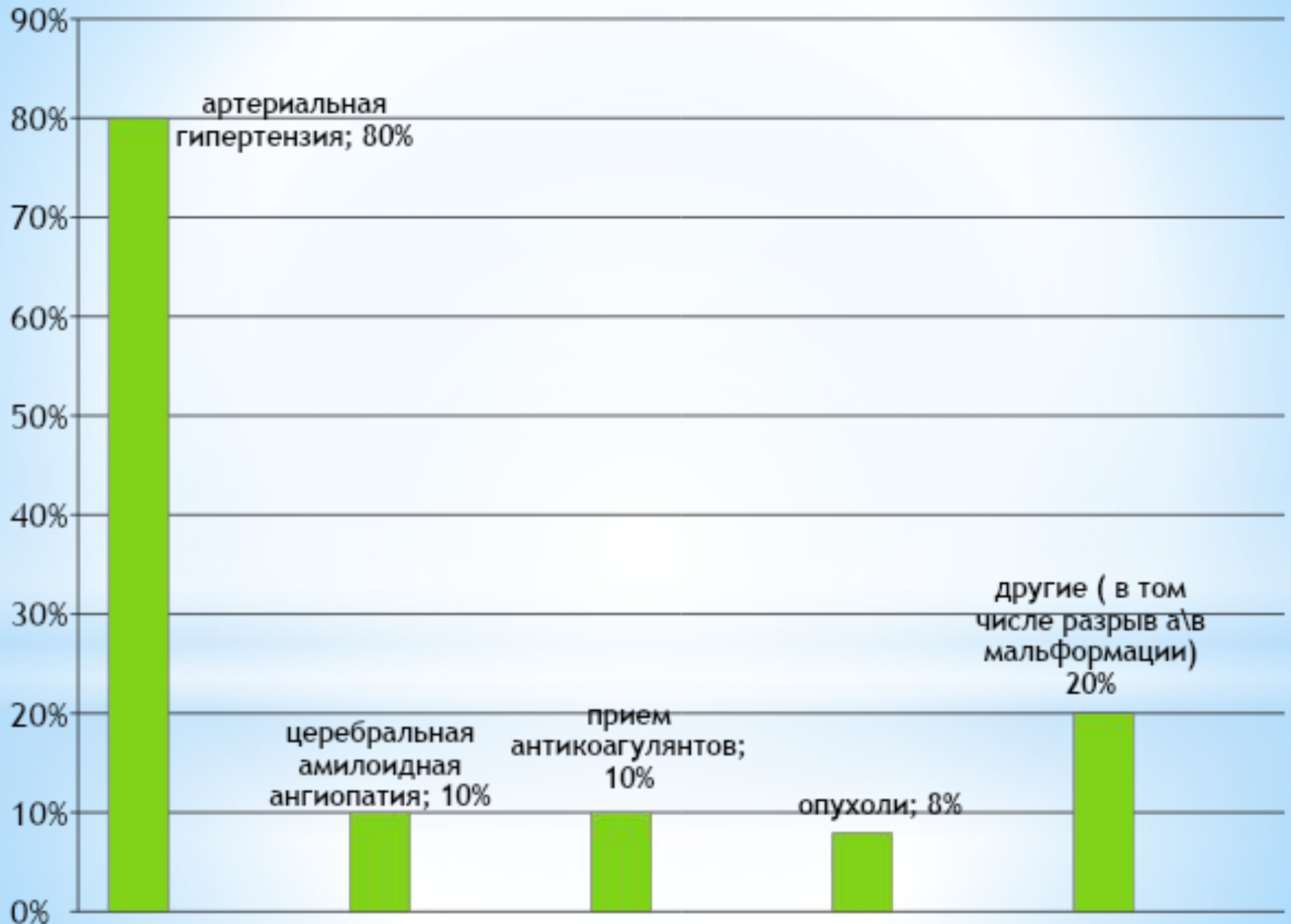
Паренхиматозно-  
субарахноидальное

Паренхиматозно-  
вентрикулярное

## \* Внутричерепные кровоизлияния (ВК)

это клиническая форма ОНМК, возникающая вследствие разрыва интрацеребрального сосуда или повышенной проницаемости его стенки и проникновения крови в паренхиму мозга.

## Наиболее частые причины внутримозгового кровоизлияния



# Патогенез внутримозгового кровоизлияния

\*

Путем диapedеза

В результате разрыва сосуда

артериальная гипертензия и гипертонические кризы (резкое расширение артерий с увеличением мозгового кровотока, обусловленное срывом его саморегуляции при высоком артериальном давлении).

В этих условиях артерии утрачивают способность к сужению и пассивно расширяются. Под повышенным давлением кровь заполняет не только артерии, но и капилляры и вены.

спазмы или параличи мозговых артерий и артериол

функционально-динамические нарушения сосудистого тонуса.

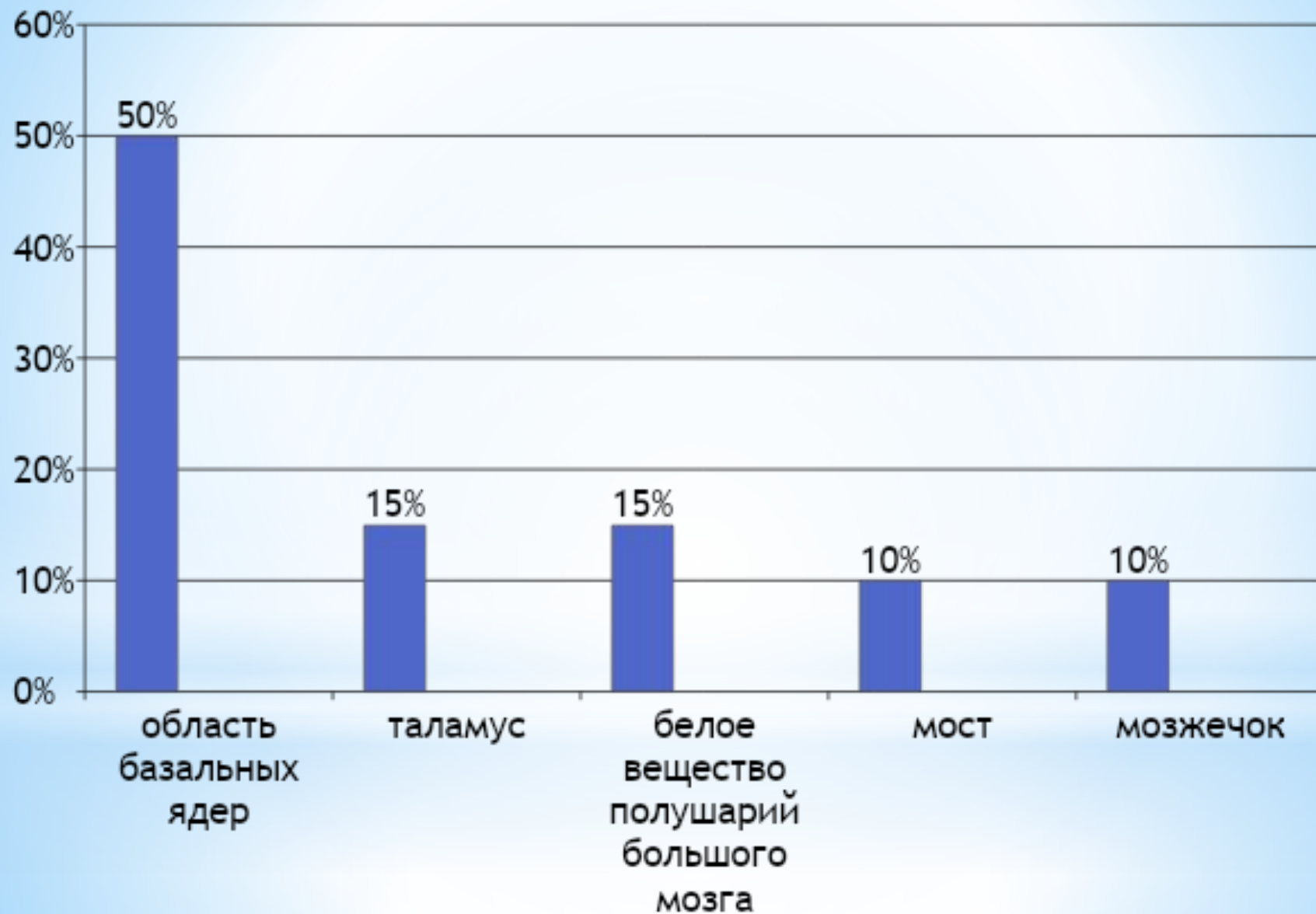
деорганизация стенок небольших перфорирующих артерий мозга (липогиалиноз, фибриноидный некроз) и образование микроаневризм

разрыв измененной перфорирующей артерии (в большинстве случаев - лентикулостриарной артерии или корково-медуллярной артерий) или микроаневризмы

Стенки сосудов становятся проницаемыми для плазмы и эритроцитов.

кровоизлияние продолжается от нескольких минут до часов, пока в месте разрыва не образуется тромб

## Гипертензивное внутримозговое кровоизлияние (локализация)



\* Гематомы в полушариях большого мозга - в 94 -96%

**латеральные** гематомы чаще в области скорлупы, распространяются в семиовальный центр и к коре островка,

**медиальные** локализуются в области зрительного бугра и подбугорья

**смешанные** захватывают подкорковые ганглии, зрительный бугор, внутреннюю капсулу, скорлупу, ограду и распространяются в белое вещество

\* Гематомы в полушариях мозжечка (латеральные, медиальные, смешанные относительно зубчатого ядра)- в 3-5%

\* Гематомы в стволе мозга - в 1-2%

**\* Разрыв артерио-венозной мальформации или мешотчатой аневризмы**

Разрыв аневризмы  
передней  
соединительной  
артерии



гематома в  
передних отделах  
полушарий большого  
мозга

разрыв аневризмы  
задней  
соединительной  
артерии



гематома в средней  
части височной  
доли

разрыв аневризмы  
средней мозговой  
артерии



гематомы в  
области  
латеральной  
борозды  
(сильвиевой щели)



**\* Амилоидная ангиопатия -нередкая причина ВМК в пожилом возрасте, не связана с системным амилоидозом**

отложение амилоидного белка в средней оболочке и адвентиции мелких корковых артерий и артериол

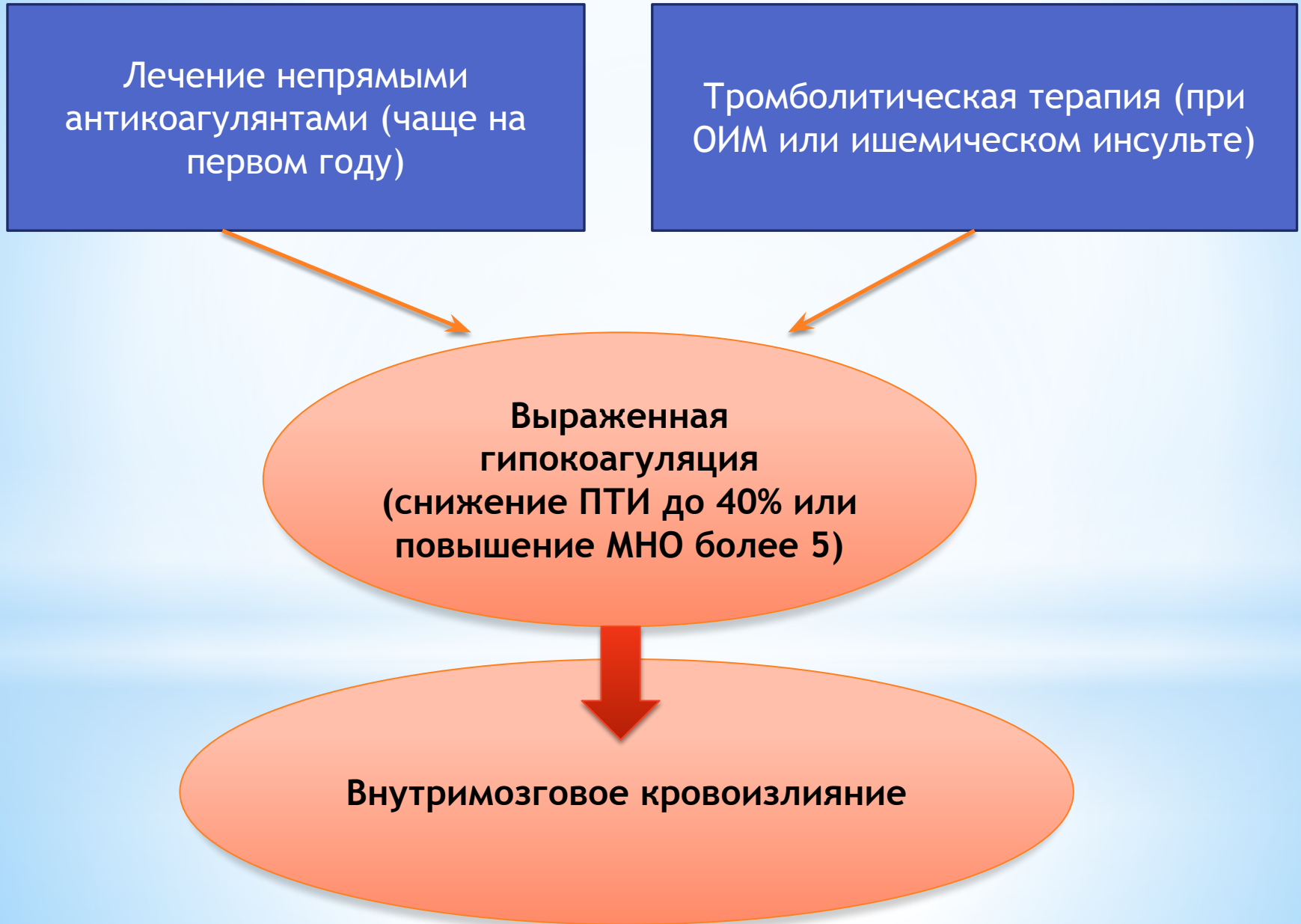

возникновение милиарных аневризм и фибриноидный некроз пораженных сосудов, которые могут разорваться при подъеме АД или незначительной травме



Гематомы обычно локализуются в белом веществе с распространением в одну или несколько долей полушарий большого мозга (лобарная гематома).

\* **Антикоагулянтная и тромболитическая терапия**



## Другие причины внутримозгового кровоизлияния

- \* Кровоизлияние в опухоль головного мозга составляет примерно 5% от всех причин ВМК. Сравнительно часто метастазирование в мозг осложняется кровоизлиянием. Гематомы могут располагаться в необычных для первичного кровоизлияния отделах мозга.
- \* Гематологические заболевания (глубокая тромбоцитопения - менее  $20 \times 10^9$ /л), гемофилия, другие геморрагические заболевания и синдромы), артерииты, синдром мойя-мойя, расслоение артерии, тромбоз внутричерепных вен.
- \* Алкоголизм с нарушением функции печени и гипокоагуляцией.
- \* Прием наркотиков (амфетамин, кокаин, метамфетамин). В большинстве случаев это кровоизлияние развивается по типу геморрагического пропитывания.
- \* Генетический дефект строения соединительной ткани (дисплазии). Инсульты у молодых людей, детей и подростков.

## Патоморфология внутримозгового кровоизлияния

При артериальной гипертензии гематомы составляют большинство случаев кровоизлияния (85%), возникают в подкорковых узлах и распространяются в прилежащее белое вещество мозга.

Гематома - полость, заполненная жидкой кровью и ее сгустками.

Латеральные гематомы (кнаружи от внутренней капсулы)

Медиальные гематомы (кнутри от внутренней капсулы)

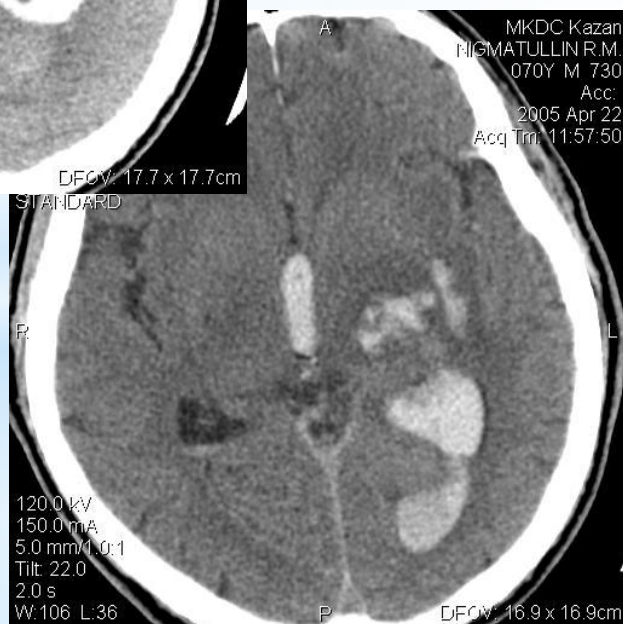
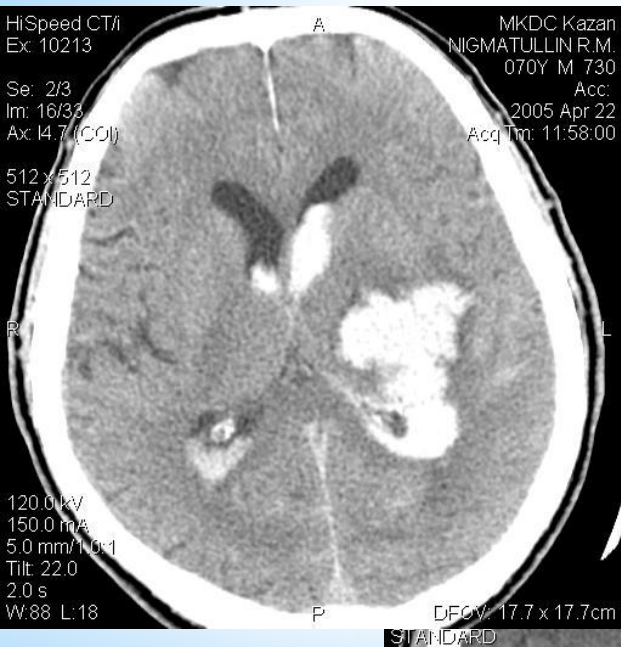
Обширные, так называемые смешанные гематомы, разрушающие внутреннюю капсулу и структуры мозга по обе стороны от нее

Лобарные (долевые)

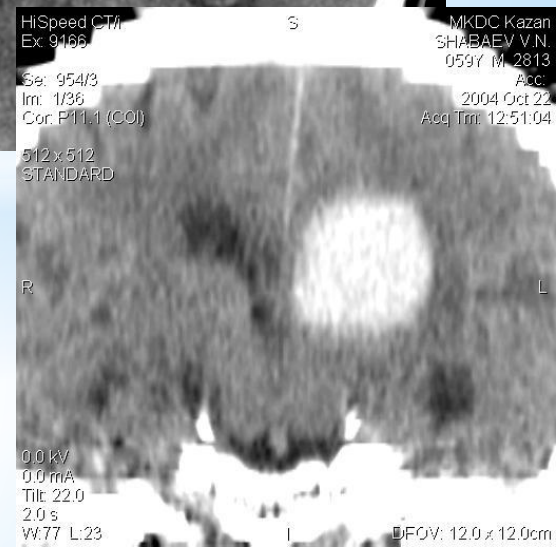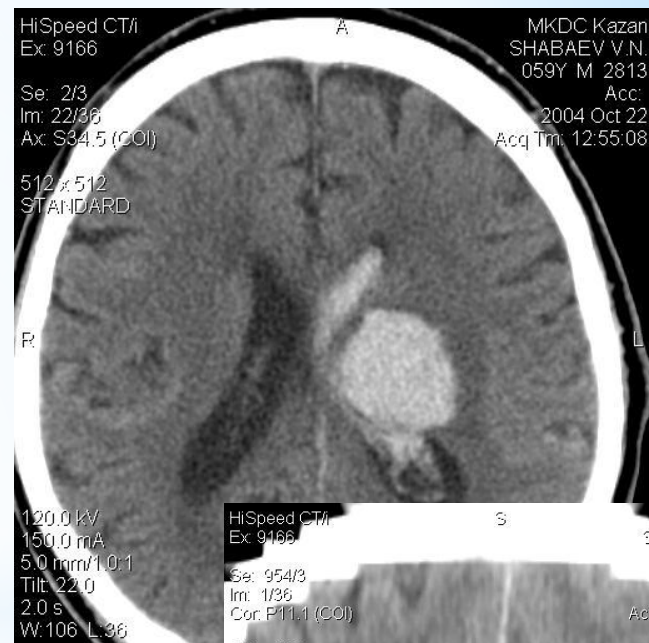
Паренхиматозно-вентрикулярные

Паренхиматозно-субарахноидальные

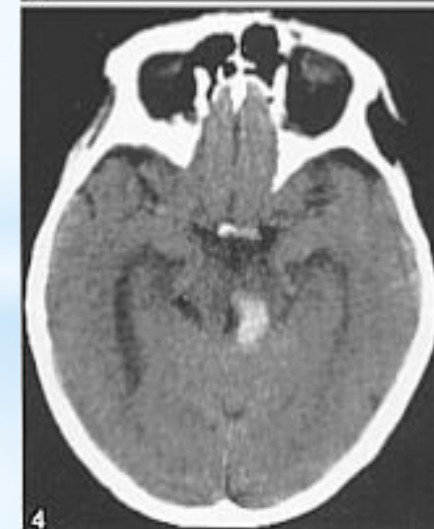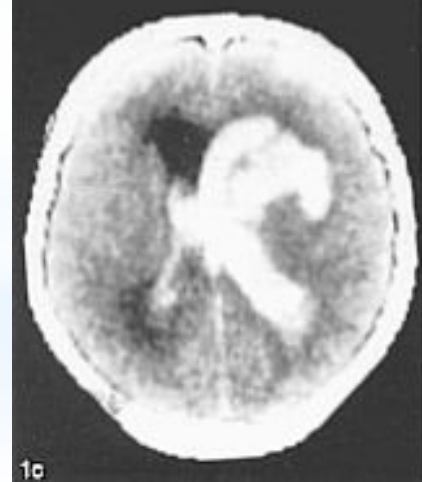
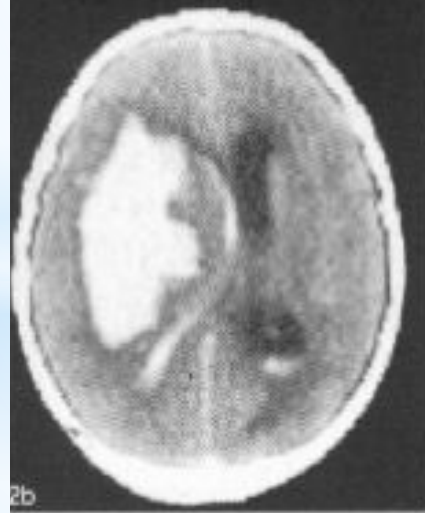
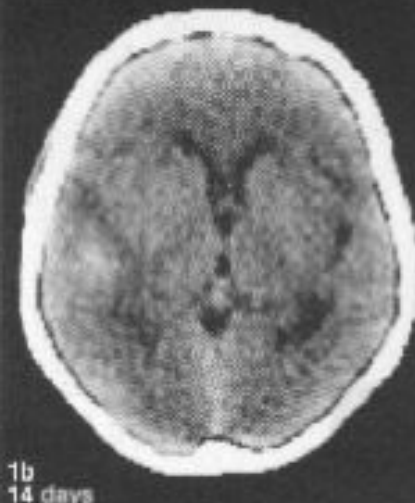
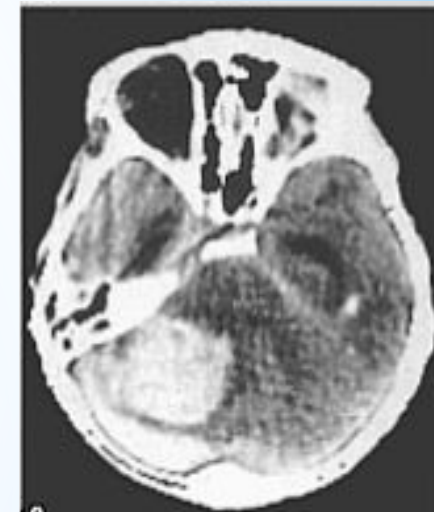
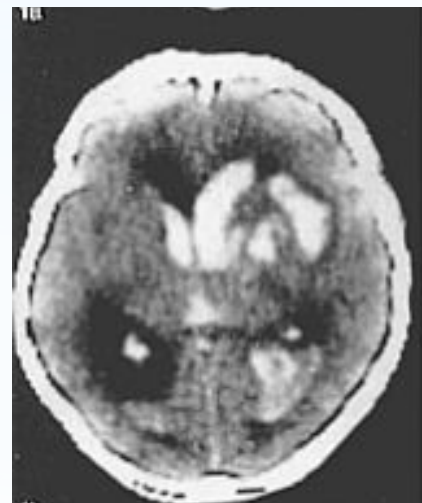
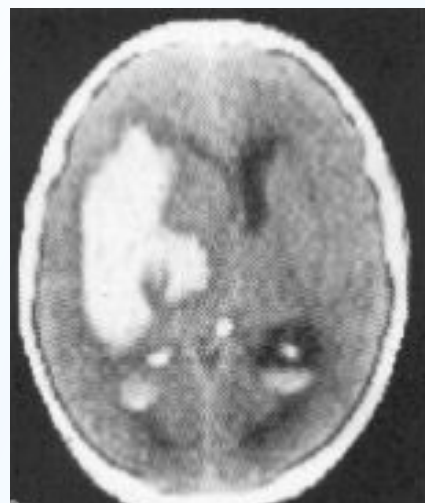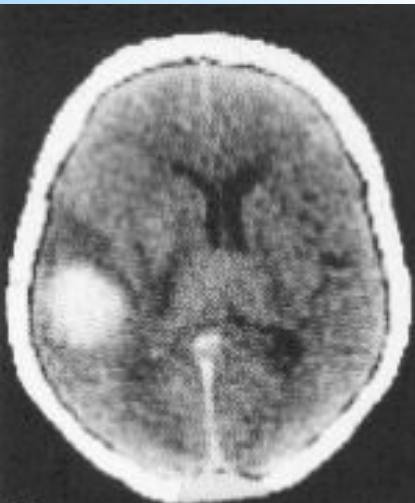
# \* Острый геморрагический инсульт (смешанная гематома с прорывом)



# Острый геморрагический инсульт (медиальная гематома с прорывом)



# \* Различные локализации ВК



## Патогенез внутримозгового кровоизлияния

Сдавление гематомой вещества мозга и резкое повышение внутричерепного давления.

Гибель нервной ткани в месте гематомы

Ишемия вследствие механического сдавления и некоторой вазоконстрикции, вызванной поступлением крови в субарахноидальное пространство и вещество мозга

Вазогенный отек (внутриклеточный)

Цитотоксический отек (внеклеточный)

Увеличение объема мозга и развитие внутричерепной гипертензии

Дислокационный синдром

## \* Клиническая картина внутримозгового кровоизлияния.

- \* Для кровоизлияния в мозг характерны:
  - \* -длительно существующая артериальная гипертония, нередко с кризовым течением
  - \* -развитие инсульта во время эмоционального или физического перенапряжения, приема алкоголя
  - \* -высокое артериальное давление в первые минуты, часы после начала инсульта
  - \* -возраст больных не является определяющим моментом, однако для кровоизлияний характерен более молодой возрастной диапазон



**\* Клиническая картина внутримозгового кровоизлияния.  
Общемозговой, вегетативный синдромы.**

- \* -бурное развитие неврологической и общемозговой симптоматики, приводящей нередко уже через несколько минут к коматозному состоянию больного (особенно это характерно для кровоизлияния в ствол мозга или мозжечок)
- \* -характерный вид больных -багрово-синюшное лицо, особенно при гиперстенической конституции, при этом тошнота или неоднократная рвота
- \* -редкость преходящих нарушений мозгового кровообращения в анамнезе
- \* -выраженная общемозговая симптоматика, преобладающая над очаговой
- \* жалобы на внезапную головную боль в определенной части головы за несколько секунд или минут до появления очаговой неврологической симптоматики.
- \* -психомоторное возбуждение, генерализованные эпилептические припадки
- \* -менингеальные симптомы

\*

## **Клиническая картина внутримозгового кровоизлияния. Очаговые симптомы**

- \* Наиболее частый симптом - центральный гемипарез, который может сопровождаться разнообразными изменениями мышечного тонуса - понижением или повышением, нередко пароксизмальным повышением с развитием горметонических судорог
- \* При сдавлении среднего мозга (развивается при смещении медиальных отделов височной доли в вырезку намета мозжечка)- расширение зрачка на стороне пораженного полушария.
- \* Кровоизлияние в базальные ядра и внутреннюю капсулу проявляется контралатеральной гемиплегией, гемианестезией, парезом мимических мышц и языка по центральному типу, гомонимной гемианопсией, афазией (при поражении доминантного полушария) или анозогнозией (при поражении субдоминантного полушария).

## \* Клиническая картина внутримозгового кровоизлияния. Очаговые симптомы

- \* При кровоизлиянии в таламус возникают контралатеральная гемианестезия и гемиатаксия (при поражении переднебоковых отделов), гемианопсия (при поражении заднебоковых отделов), иногда преходящий гемипарез (вследствие поражения внутренней капсулы) и глазодвигательные расстройства (миоз, парез взора вверх или сходящееся косоглазие).
- \* Возможны пространственная дезориентация, амнезия, сонливость, апатия и речевые нарушения (при поражении доминантного полушария).
- \* Через несколько дней или недель после инсульта могут развиваться гиперпатия, дизестезия и спонтанная боль на стороне, противоположной кровоизлиянию (центральная постинсультная боль).

# Клиническая картина внутримозгового кровоизлияния.

## Очаговые симптомы

- \* При кровоизлиянии в белое вещество полушарий большого мозга (лобарная гематома) неврологические нарушения менее выражены, менингеальные симптомы часто отсутствуют в начале заболевания, сознание сохранено примерно у половины больных, головная боль нередко носит локальный характер и соответствует месту образовавшейся гематомы.
- \* Кровоизлияние в лобную долю обычно проявляется контралатеральным парезом руки, лица и языка по центральному типу, возможна моторная афазия (при поражении доминантного полушария).
- \* Кровоизлияние в теменную долю сопровождается контралатеральной гемигипестезией
- \* Кровоизлияние в затылочную долю - проявляется контралатеральной гомонимной гемианопсией
- \*

# Клиническая картина внутримозгового кровоизлияния. Очаговые симптомы

- \* Кровоизлияние в височную долю доминантного полушария - проявляется сенсорной афазией
- \* Небольшие по размерам гематомы или ограниченные диапедезные кровоизлияния проявляются только очаговыми неврологическими симптомами и по течению напоминают ишемический инсульт.
- \* Постепенное развитие симптомов наблюдается при кровоизлиянии, возникающем как осложнение антикоагулянтной терапии.
- \* В редких случаях небольшие кровоизлияния возникают в клинически "немых" областях мозга и протекают бессимптомно.

- \* **Субтенториальные гематомы (кровоизлияния в ствол и мозжечок) протекают более тяжело!**
- \* При сдавлении мозгового ствола могут наблюдаться нарушения ритма дыхания, глазодвигательные расстройства, децеребрационная ригидность, горметонии.
- \* Кровоизлияние в мозжечок обычно проявляется головокружением, тошнотой и повторной рвотой при сохранении сознания. Больных часто беспокоит головная боль в затылочной области, у них обычно выявляются нистагм и атаксия в конечностях. В дальнейшем возможны сдавление мозгового ствола с развитием геми- или тетрапареза, расстройства глотания и фонации, поражения лицевого (VII) и отводящего (VI) нервов, нарушения сознания.
- \* При кровоизлиянии в мост может развиваться кома или (при ограниченном поражении) контралатеральный гемипарез и гомолатеральный парез мимических мышц и мышц, иннервируемых отводящим нервом (или межъядерная офтальмоплегия либо полуторный синдром).
- \* При поражении ножки мозга - гомолатеральный паралич глазодвигательного нерва (III) и контралатеральная гемиплегия (синдром Вебера) или гемиатаксия (синдром Бенедикта);

## \* Осложнения острого периода ВК

- ✓ **Дислокационный синдром** (височные и височно-теменные объемом  $30\text{см}^3$  до 75%): нарастание расстройств сознания, односторонний мидриаз, смена полушарного на стволовой парез взора, расстройства витальных функций
- ✓ **Острая окклюзионная гидроцефалия** - в первые 4-8ч., нарастает к началу 2-3 суток, 4-7 сутки - стабилизация

## \* Осложнения острого периода ВК

✓ **Прорыв крови в желудочковую систему** (в 30-85% в течение 2-3 суток).

Характеризуется угнетением сознания, горметонией, гипертермией, расстройством витальных функций

✓ Латеральные и лобарные – редко прорываются,

✓ подкорково-капсулярные в 40% - в центральную часть бокового желудочка,

✓ при таламических – до 80% при объеме более 10 см<sup>3</sup>,

✓ теменно-затылочные – в задний рог,

✓ теменно-височные - в нижний рог бокового желудочка (по 9,4%), медиальные мозжечковые – в 4 желудочек

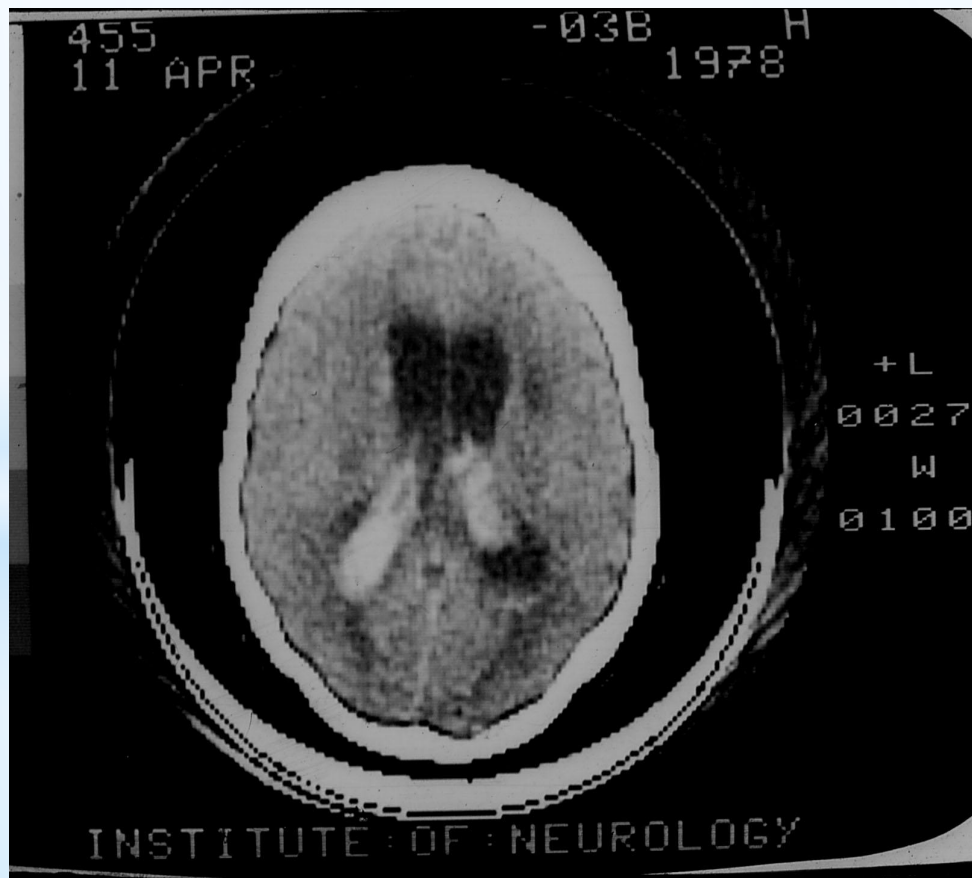
(D.Stula,

1997)



# Внутрижелудочковое кровоизлияние

- чаще встречается при разрывах аневризм передней соединительной артерии с прорывом крови через терминальную пластинку и заполнением III и бокового желудочков



# \* Прогноз ВК

## • Неблагоприятные симптомы:

- Нарушение сознания в дебюте заболевания
- Значительный объем и медиальная локализация гематомы
- Прорыв крови в желудочки
- Высокое систолическое АД
- Раннее развитие застойных дисков зрительных нервов
- Перенесенный в прошлом инсульт или инфаркт миокарда
- Нарушения витальных функций

(В.В.Лебедев, В.В.  
Крылов,2000)

# \* Лучевые методы диагностики внутримозгового кровоизлияния

## Компьютерная томография

Является общепринятым (рутинным) методом

Точность диагностики кровоизлияний в мозг при бесконтрастной КТ доходит до 100%.

Позволяет определить локализацию и размеры гематомы, смещение структур мозга, гидроцефалию и прорыв крови в желудочки, а также исключить другие заболевания (например, инфаркт мозга или опухоль).

## Магнитно-резонансная томография

В первые сутки кровоизлияния в мозг можно не выявить патологии

По истечении первых суток информативность метода возрастает

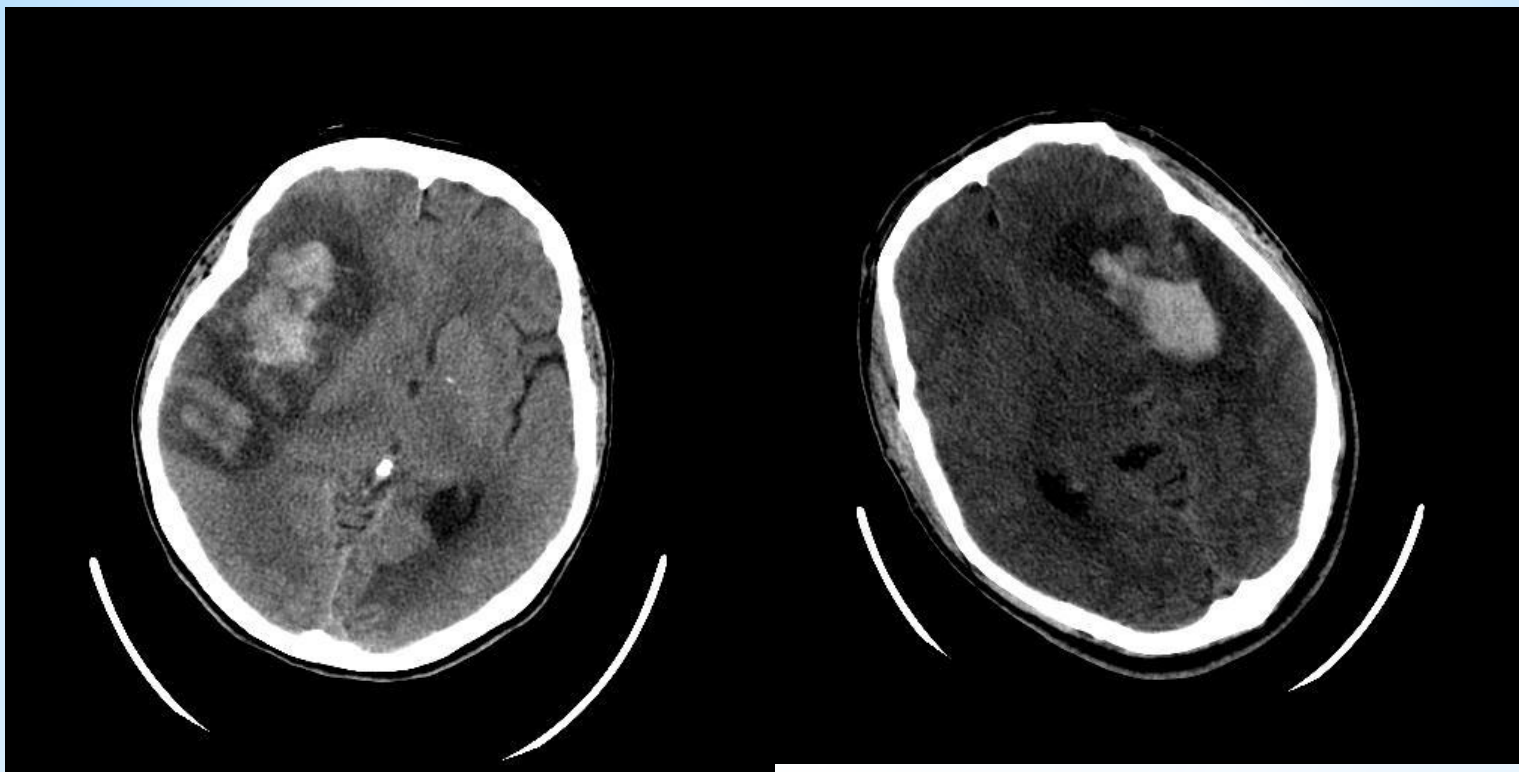
Позволяет иногда обнаружить сосудистые мальформации

Использование МРТ для ранней диагностики кровоизлияний в мозг ограничено высокой стоимостью и недостаточной распространенностью мультимодальных магнитно-резонансных томографов. Имеются противопоказания.

## Оценка размеров гематомы

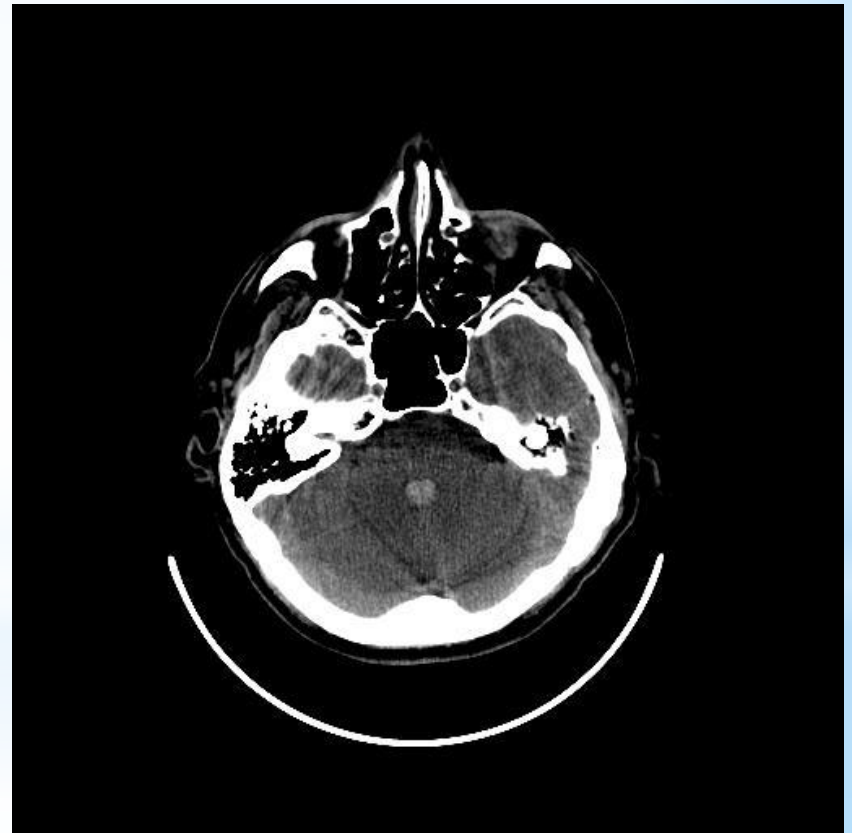
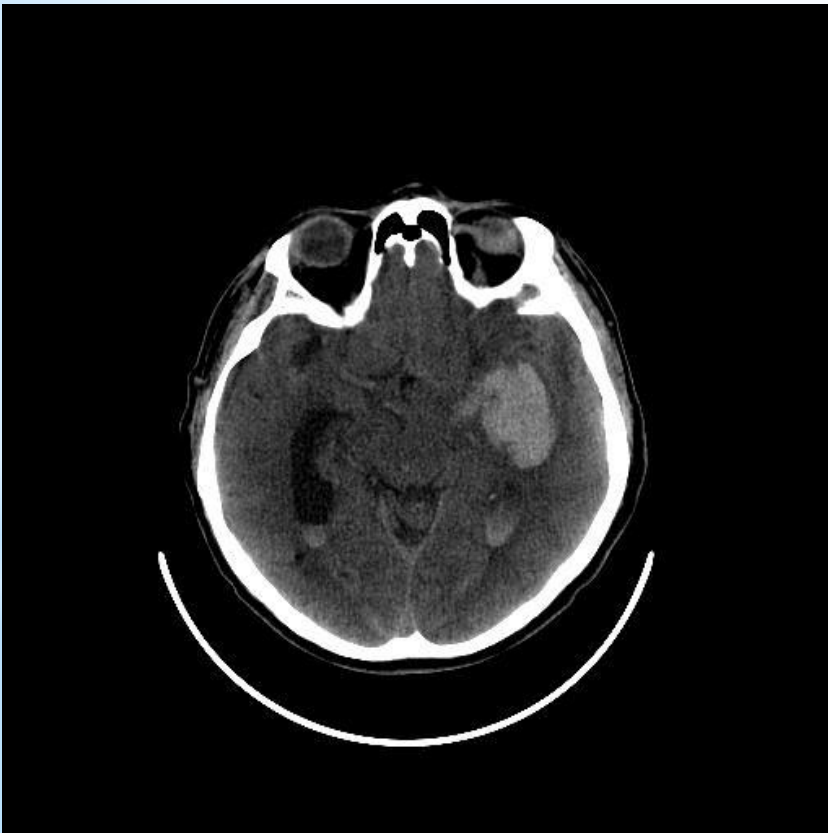Формула: объем гематомы в мл ( $\text{см}^3$ ) =  $(A \times B \times C) / 2$ , где **A** и **B** - перпендикулярные диаметры в области наибольшего размера гематомы (в сантиметрах), а **C** - толщина гематомы = (число срезов КТ, на которых определяется гематома) **X** (толщина срезов).

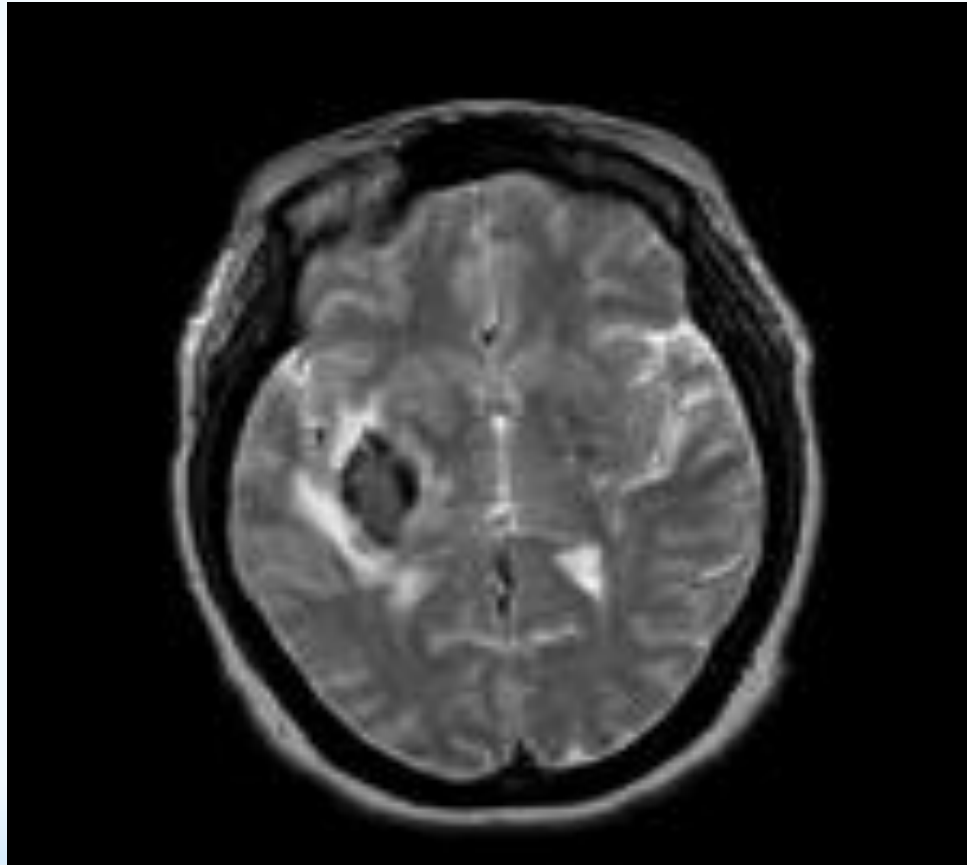
Кровь внутри желудочков в расчет не включают



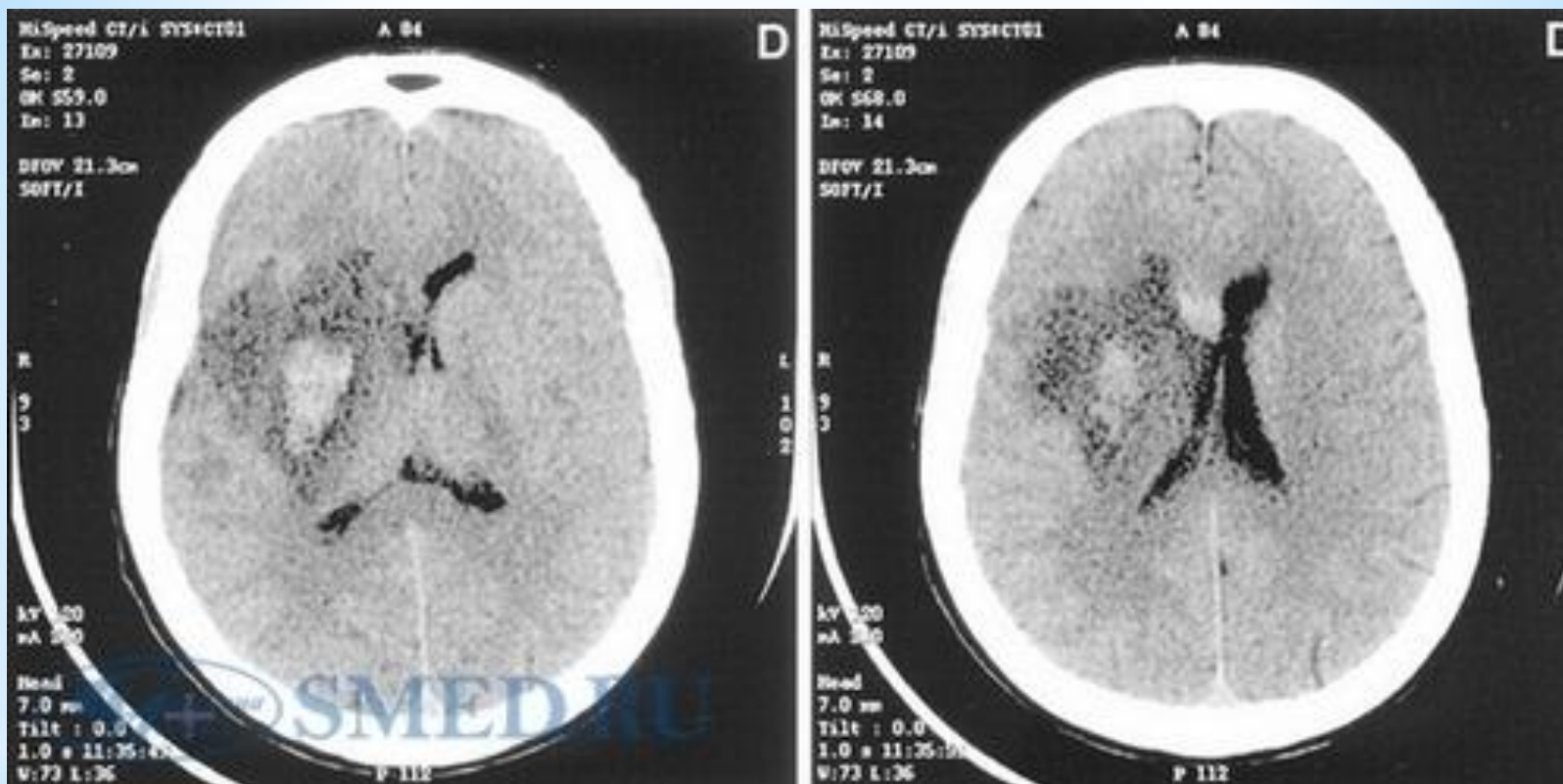
**\* Паренхиматозное  
кровоизлияние**

**\*Субарахноидально-паренхиматозно-  
вентрикулярное кровоизлияние**



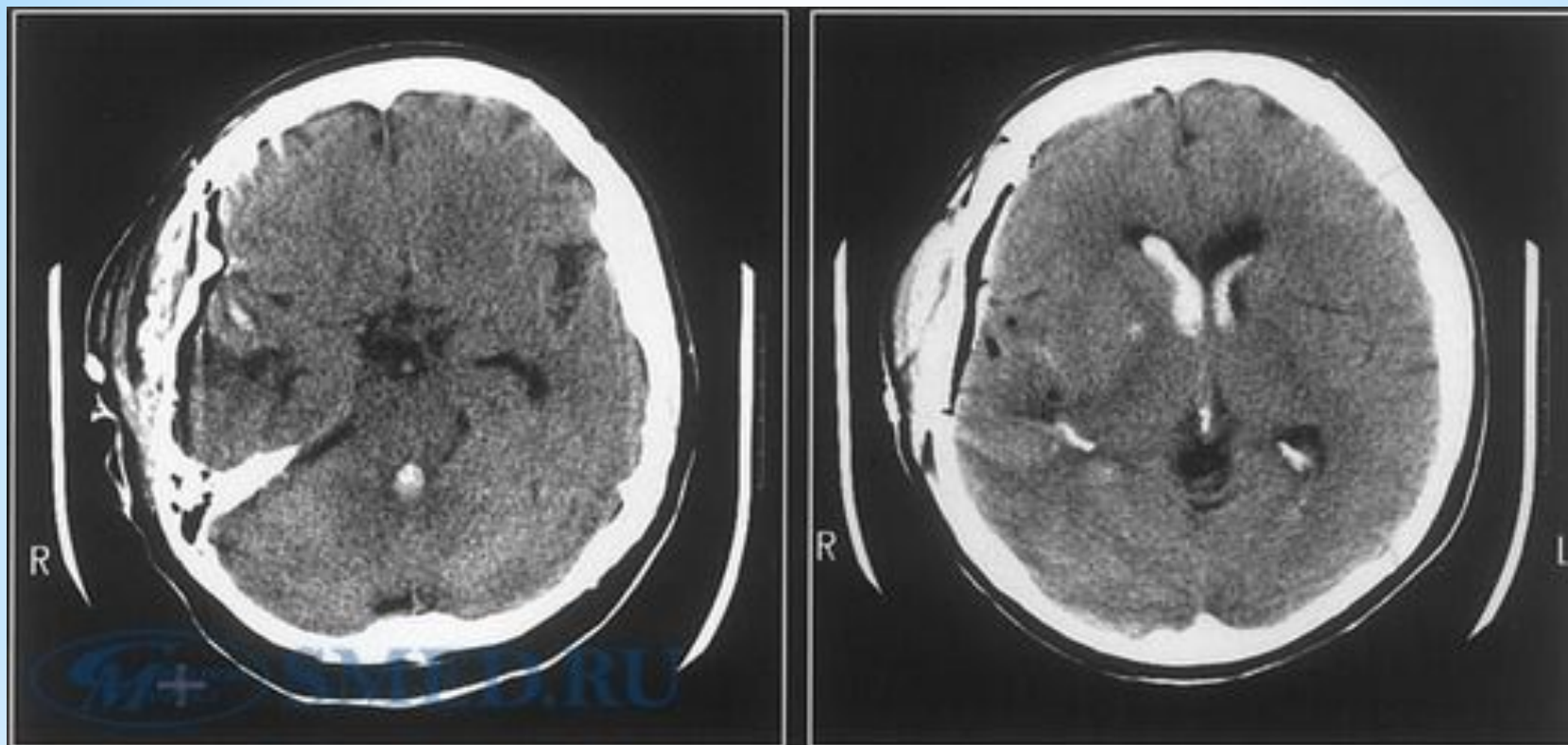


МРТ при глубинном внутримозговом  
кровоизлиянии

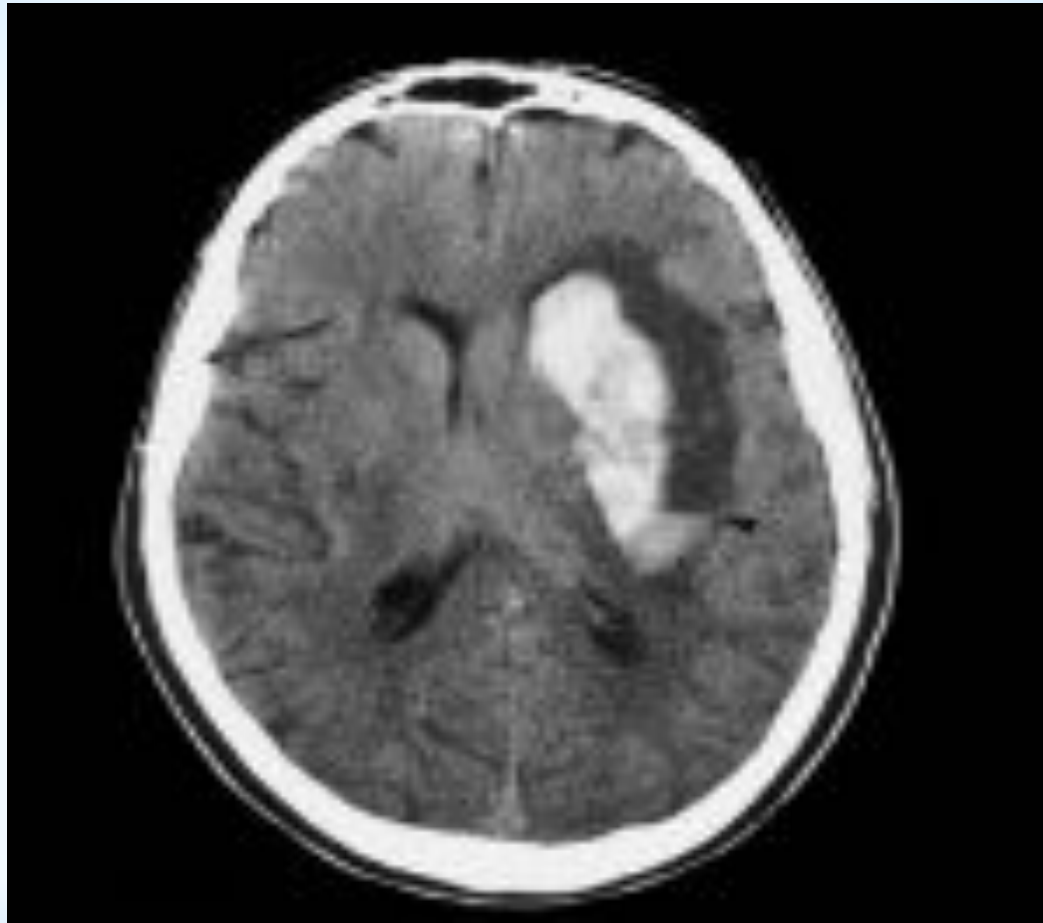


- \* КТ через 2 часа (слева) и МРТ через 3 часа (справа) от начала заболевания. Обширное левостороннее внутримозговое кровоизлияние.

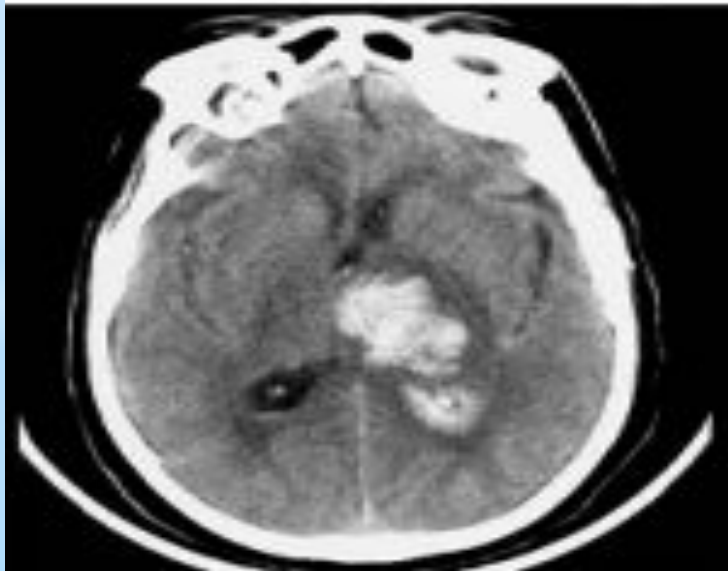
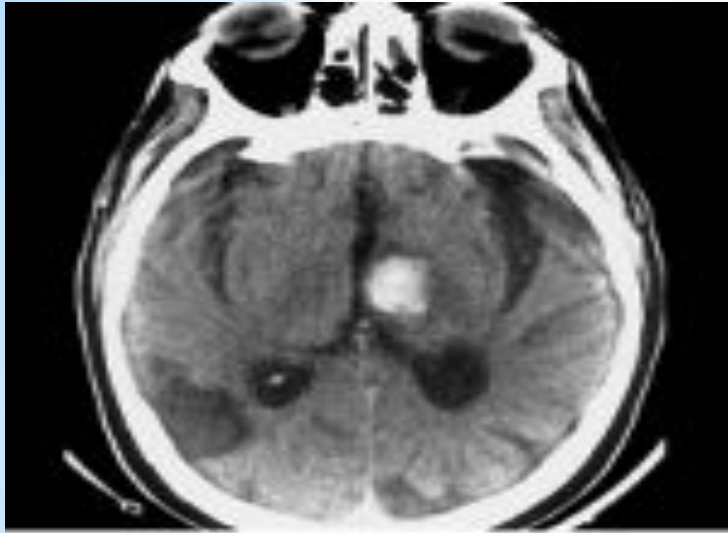




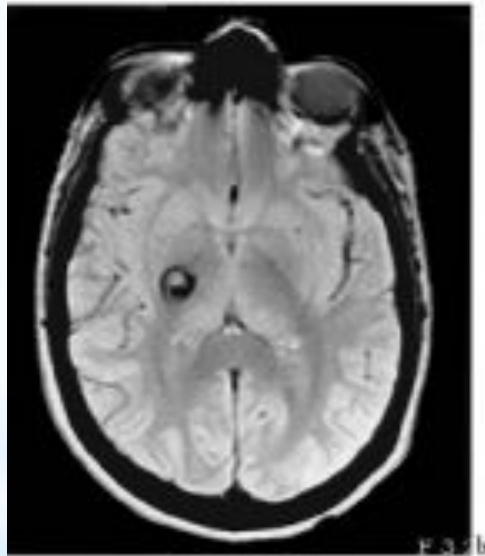
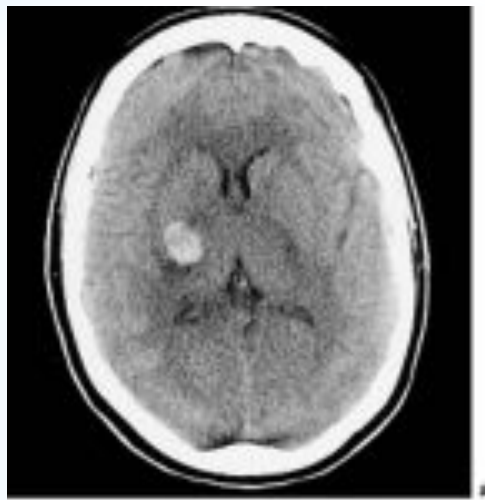
- \* КТ головы (через 6 дней от начала инсульта) с признаками кровоизлияния в 4 желудочек (слева) и боковые желудочки (справа) головного мозга.



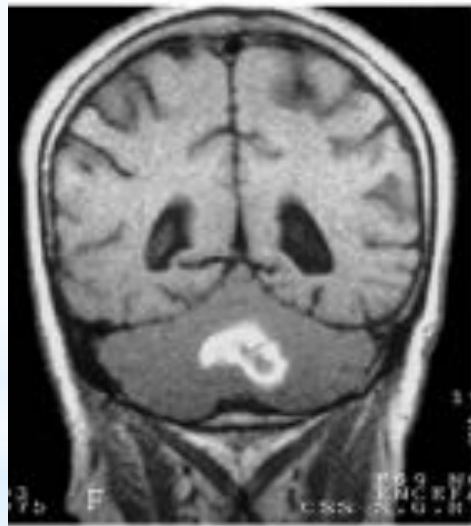
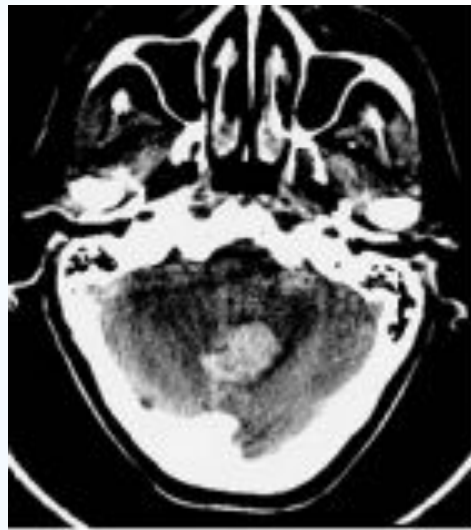\* КТ. Уровни жидкости в большом путаменальном кровоизлиянии. Гематома представлена глубокой, более свежей и компактной частью, и более поверхностной и жидкой составляющей, в которой определяется уровень (показано стрелкой) между двумя жидкостными компонентами.



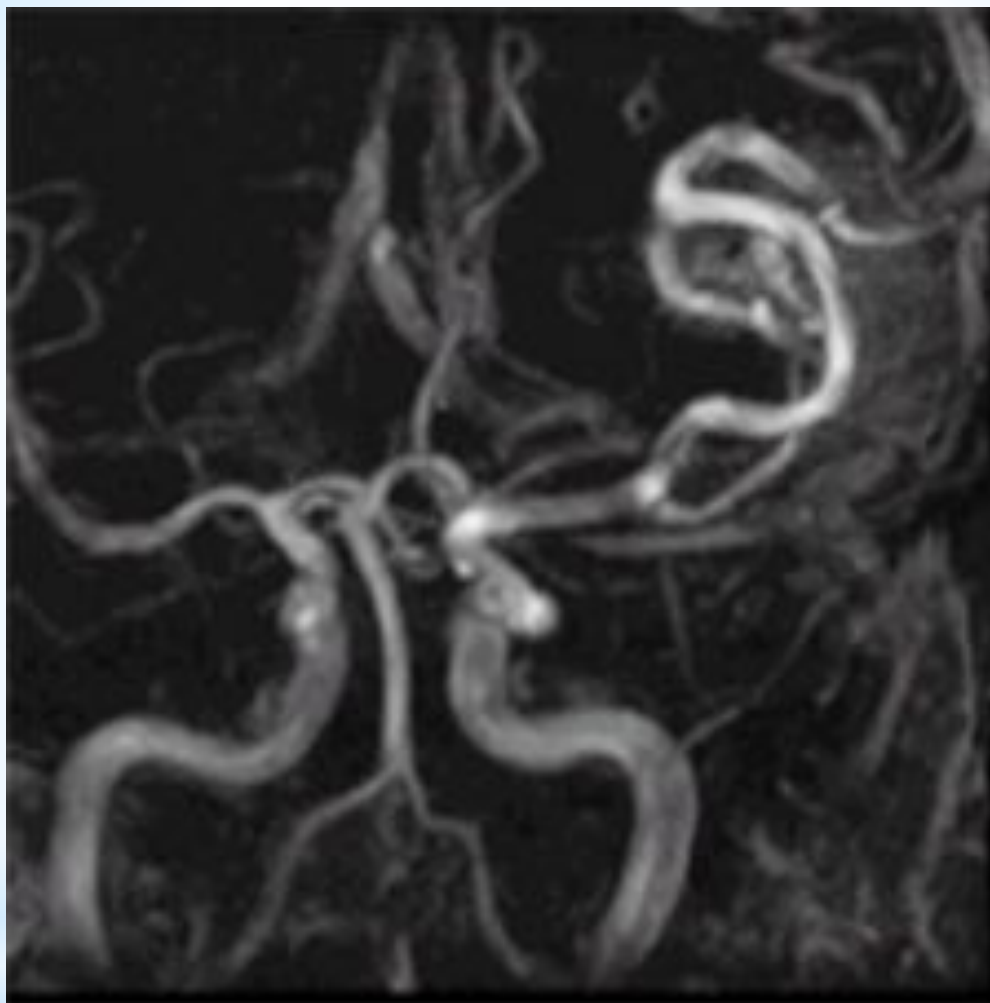
\* Кровоизлияния в таламус. На верхнем КТ изображении видно таламическое кровоизлияние ограниченных размеров, и в теменной области противоположного полушария зона поражения клиновидной формы - след предшествующего гематоме инфаркта мозга. На нижнем КТ срезе представлено кровоизлияние в таламус большого размера с масс эффектом (смещением срединных структур мозга) и деформацией 3-го желудочка.



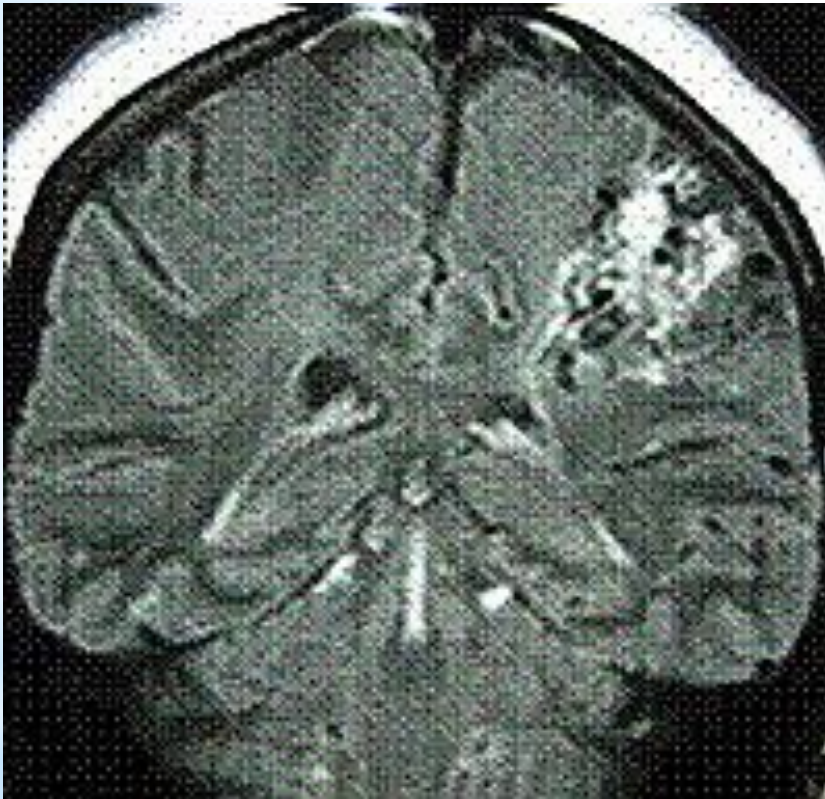Кровоизлияние в мозг, связанное с разрывом кавернозной ангиомы у женщины 22 лет. На верхнем (а) КТ изображении видно кровоизлияние в области заднего бедра внутренней капсулы. Внизу (b) представлена МРТ той же больной в перфузионно взвешенном режиме, на которой видно, что причиной кровоизлияния является кавернозная ангиома.



- \* Свежее парамедианное кровоизлияние в мозжечок (а) КТ срез. На нижнем снимке (b) МРТ в режиме T1 того же больного через неделю.



\* МРТ признаки мальформации головного мозга



**Артерио-венозная мальформация**

## \* **Дополнительные методы исследования при внутримозговом кровоизлиянии**

**Спинномозговая пункция и ЭХО-ЭС (при недоступности КТ или МРТ)**

- \* При массивных кровоизлияниях примесь крови в ЦСЖ обнаруживается уже через несколько часов с момента заболевания.
- \* При ограниченных лобарных гематомах примесь крови в ЦСЖ иногда отмечается только спустя 2-3 сут с момента кровоизлияния в мозг.
- \* В редких случаях, когда кровь не попадает в подпаутинное пространство, не отмечается существенных изменений ЦСЖ.



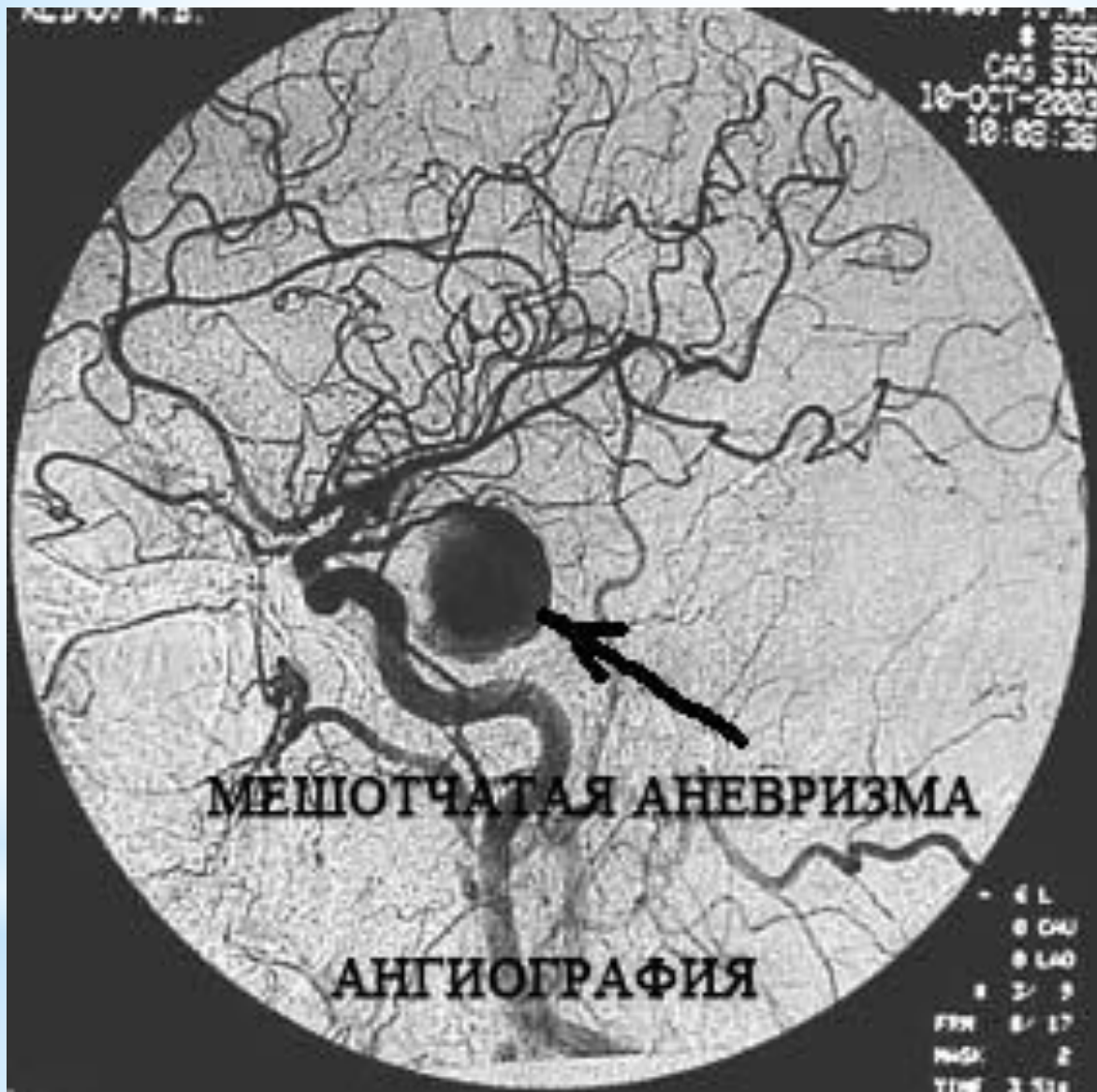**Вероятность ошибки не менее 10%**



## Дополнительные методы исследования при внутримозговом кровоизлиянии

### Церебральная ангиография

- \* когда у молодых больных не обнаружено факторов риска кровоизлияния и при КТ, МРТ и МР-ангиографии не выявляют причину ВМК для исключения мешотчатой аневризмы, артериовенозной мальформации
- \* для исключения опухоли мозга или васкулита
- \* в случаях планируемого хирургического лечения при внутримозговом кровоизлиянии.



# 1000  
CAG 517  
10-OCT-2003  
10:00:36

МЕШОТЧАТАЯ АНЕВРИЗМА

АНГИОГРАФИЯ

- 4 L  
0 CAG  
0 LAD  
# 2 / 3  
FRM 8 / 17  
PWS: 2  
TIME 3.514

## Дополнительные методы исследования при внутримозговом кровоизлиянии

- \* клинический и биохимический анализы крови для уточнения диагноза возможных причин инсульта: патология крови, системные заболевания, диагностики вторичных осложнений (пневмония, инфекции мочевых путей), контроля за состоянием водно-электролитного баланса и газового состава крови, контроля параметров гемостаза и гемокоагуляции, оценки проводимой гемодилюции.
- \* общий анализ мочи для диагностики вторичных осложнений
- \* Рентгенография легких по показаниям
- \* Электрокардиография для исключения острого инфаркта миокарда, нарушений сердечного ритма
- \* Офтальмоскопия -выявление геморрагий на глазном дне
- \* ЭЭГ при судорожном синдроме
- \* ЭХО-КГ, холтеровское мониторирование, СМАД по показаниям.
- \* Консультация нейрохирурга с определением показаний для хирургического лечения
- \* Консультация кардиолога, эндокринолога, гематолога по показаниям

Медикаментозных специфических методов лечения геморрагического инсульта в настоящее время нет.

**Только базисная терапия и хирургическое лечение.**

#### Показания к хирургическому лечению:

- \* Путаменальное и субкортикальное кровоизлияния объемом более 30-40 мл, сопровождающееся выраженным неврологическим дефицитом.
- \* Кровоизлияние в мозжечок объемом более 15 мл, сопровождающееся дислокацией IV желудочка и/или окклюзионной гидроцефалией.
- \* Кровоизлияние в таламус, сопровождающееся гемотампонадой желудочков и/или окклюзионной гидроцефалией, при которой показан вентрикулярный дренаж.

#### Противопоказания к хирургическому лечению:

- \* Угнетенное сознание до состояния комы (оценка по шкале ком Глазго до 8 баллов)
- \* тяжелые соматические заболевания (почечная, печеночная, сердечно-сосудистая, легочная патология в стадии декомпенсации, коагулопатии, сепсис).

## \* Методы хирургического лечения внутримозгового кровоизлияния

при путаменальных гематомах у больных без нарушения сознания или с его угнетением не глубже оглушения



**пункционная аспирация гематомы с использованием метода стереотаксиса (навигационной установки)**  
. можно сочетать с локальным фибринолизом сгустков крови.  
Продолжительность дренирования гематомы при строгом соблюдении правил асептики может составить до 5 суток.

при гематомах лобарного, латерального и смешанного типов и гематомах мозжечка



**Открытые операции с ревизией полости гематомы для выявления возможных небольших сосудистых мальформаций**

при окклюзионной гидроцефалии, окклюзии IV-III желудочков или сильвиева водопровода, а также их тампонадой



**Вентрикулярное дренирование**

## \* Консервативное ведение при внутримозговом кровоизлиянии

При небольших путаменальных гематомах (менее 30 мл) и небольших (до 15 мл) кровоизлияниях в мозжечок и ясном сознании больного или в случаях, когда с момента кровоизлияния прошло более недели, рекомендуется консервативное ведение в условиях отделения интенсивной терапии. Однако при появлении симптомов сдавления мозгового ствола необходимо экстренное хирургическое лечение.

Ведение пациента в блоке нейрореанимации осуществляется в соответствии с принципами базисной терапии инсульта

- \* контроль и обеспечение функционирования жизненно важных функций (дыхание, центральная гемодинамика)
- \* - мониторинг и коррекция уровня оксигенации
- \* - контроль температуры тела, купирование головной боли
- \* - контроль основных параметров гомеостаза
- \* - контроль за глотанием
- \* - контроль за состоянием мочевого пузыря, кишечника, кожных покровов.
- \* Лечение сопутствующих неврологических нарушений (отек головного мозга, судорожный синдром, острая окклюзионная гидроцефалия, дислокация)
- \* Ранние реабилитационные мероприятия
- \* Профилактика и терапия висцеральных осложнений (пневмония, ТЭЛА, тромбозы глубоких вен нижних конечностей, пролежни, пептические язвы и др.)

## \* Консервативное ведение при внутримозговом кровоизлиянии

- Больные должны находиться на постельном режиме в течение не менее 2 сут. после стабилизации неврологических нарушений и нормализации сознания. В среднем строгий постельный режим рекомендован не менее 3 недель при консервативном лечении.
- Рекомендуется лежать на спине и избегать действий, связанных с напряжением (борьба с запорами, кашлем)
- Поднятие головного конца кровати на 30 градусов (избегать наклонов и поворотов головы!)
- Для уменьшения головной боли применяют ненаркотические анальгетики.
- Обеспечение адекватной оксигенации.
- *Показания к ИВЛ:*
- *Угнетение сознания ниже 8 баллов по шкале ком Глазго*
- *Тахипноэ 35-40 в 1 минуту, брадикапноэ менее 12 в 1 минуту*
- *Снижение  $pO_2$  менее 60 мм.рт.ст., а  $pCO_2$  более 50 мм.рт.ст. в артериальной крови и жизненная емкость легких менее 12 мл\кг массы тела*
- *Нарастающий цианоз*
- Купирование судорожного синдрома, коррекция уровня глюкозы, первичная и вторичная нейропротекция проводятся также как при ишемическом инсульте.
- Лечение отека мозга и повышенного ВЧД проводят так же, как и при ишемическом инсульте. Предполагается, что предпочтительнее использование маннитола (0,7-1,0 г/кг первоначально, а затем 0,25-0,5 г/кг каждые 3-5 ч).

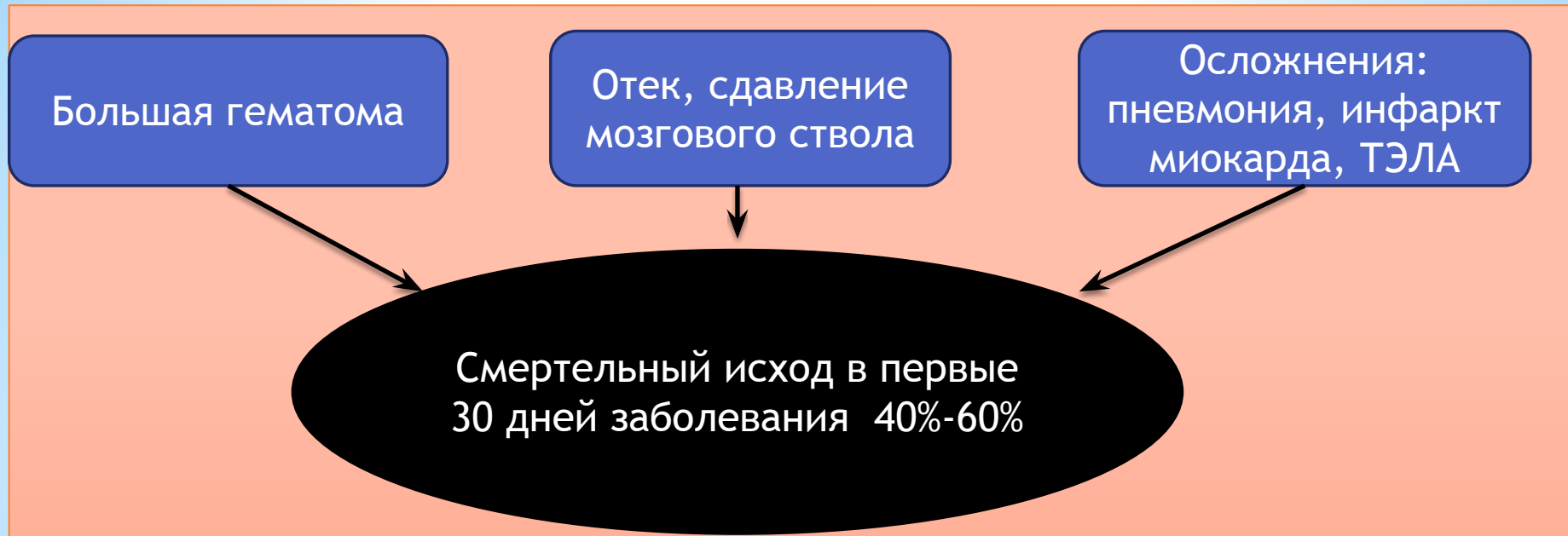## Гемостатическая терапия внутримозгового кровоизлияния

- \* Гемостатическая терапия проводится при кровоизлиянии, вызванном антикоагулянтами и обусловленном тромбоцитопенией.
- \* -при кровоизлиянии, вызванном гепарином - вводят в/в 25мг протамина сульфат. Через 10 мин проводят повторное измерение АЧТВ. Если сохраняется повышенное значение показателя, вводят еще 10 мг препарата. Введение повторяют до восстановления необходимого значения АЧТВ.
- \* -при кровоизлиянии, вызванном непрямыми антикоагулянтами (варфарин) необходимо снижение МНО путем введения свежзамороженной плазмы (СЗП) в дозе 20 мл на 1 кг массы тела в комбинации с витамином К. Вначале в/в вводят витамин К в течение 10 мин и половину дозы СЗП (10 мл на 1 кг массы тела). Одна доза СЗП составляет 200-250мл. После повторного измерения МНО, повторяют инфузию СЗП в дозе 10 мл на 1 кг массы тела каждые 20-30 мин до восстановления необходимого уровня МНО
- \* -при кровоизлиянии, обусловленным тромбоцитопенией - тромбоцитарная масса для поддержания числа тромбоцитов на уровне >50 тыс/мкл.

**не рекомендуется использование аминокaproновой кислоты и рекомбинантного фактора VIIa, способствующих развитию тромбоэмболических осложнений, превышающих гемостатический эффект.**



# Прогноз



Плохие прогностические факторы исхода кровоизлияния: нарушение сознания (особенно кома), гемиплегия, гипергликемия, возраст больного старше 70 лет, объем супратенториальной гематомы более 40-50 мл (по данным КТ, МРТ), значительное смещение срединных структур мозга, попадание крови в желудочковую систему мозга.

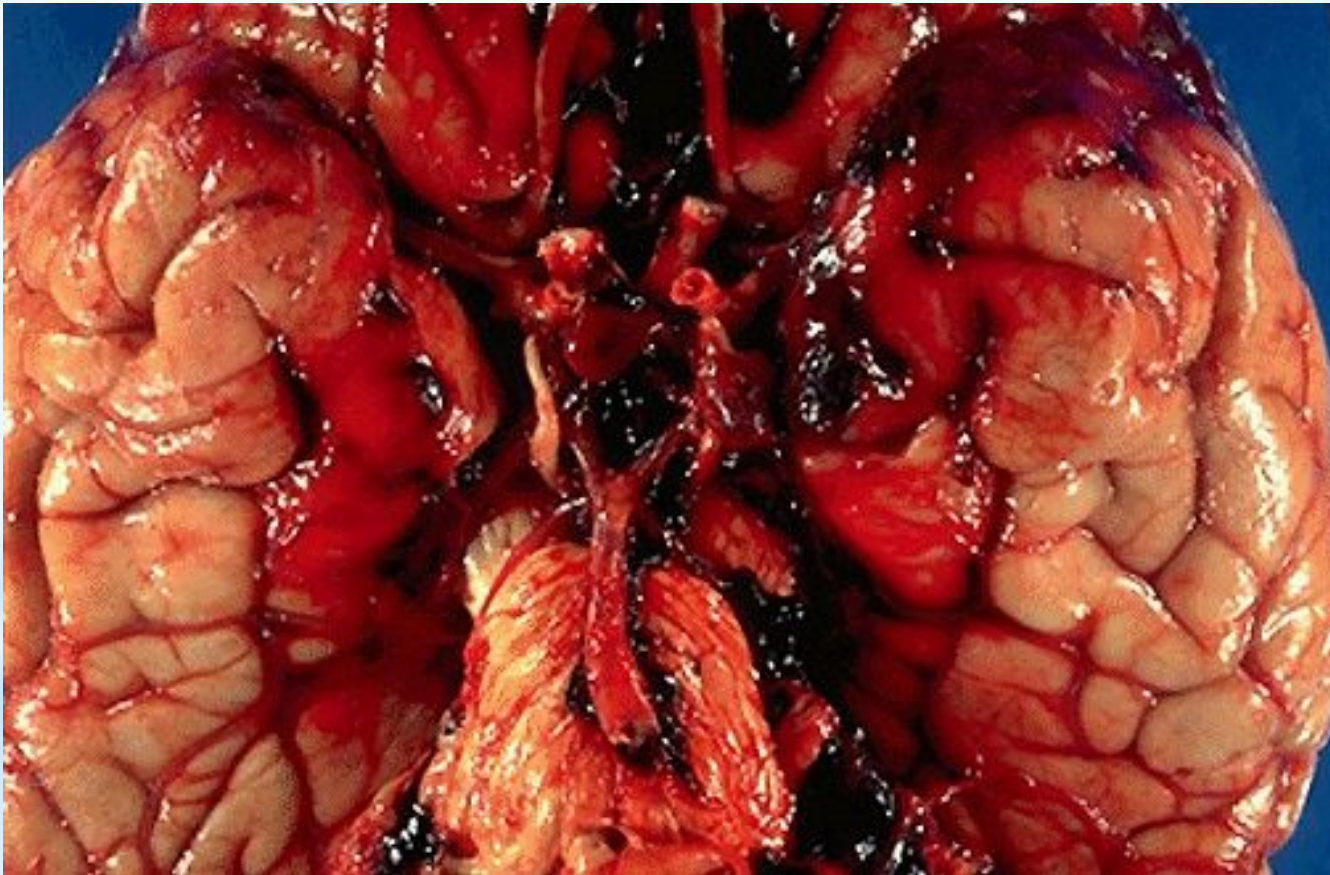
Наиболее высокая смертность наблюдается при кровоизлиянии в мозговой ствол. Она значительно ниже при небольших кровоизлияниях в мозжечок, хвостатое ядро или при лобарной гематоме.

## \* Прогноз

Из оставшихся в живых большинство больных имеют стойкие неврологические нарушения, однако восстановление обычно лучше, чем при ишемическом инсульте, потому что кровоизлияние оказывает менее разрушительное действие на ткань мозга, чем инфаркт.

Среди больных, перенесших внутримозговое кровоизлияние, повторное кровоизлияние возникает всего в 4 % случаев. Однако у больных с аневризмой и АВМ риск повторного кровоизлияния значительно выше и колеблется в течение первого года от 6 до 16 %.

## \*Субарахноидальное кровоизлияние



**\* Субарахноидальное кровоизлияние. Причины**

**Разрыв  
артериальной мешотчатой  
аневризмы (от 70 % до 85 %  
случаев)**

**разрыв  
артериовенозной  
мальформации**

артериовенозные свищи в  
твердой оболочке  
головного мозга

Разрыв микотической аневризмы,  
образование которой обусловлено  
инфицированной артериальной  
эмболией (при инфекционном  
эндокардите) и развитием  
септической дегенерации  
эластической мембраны и мышечной  
оболочки артериальной стенки

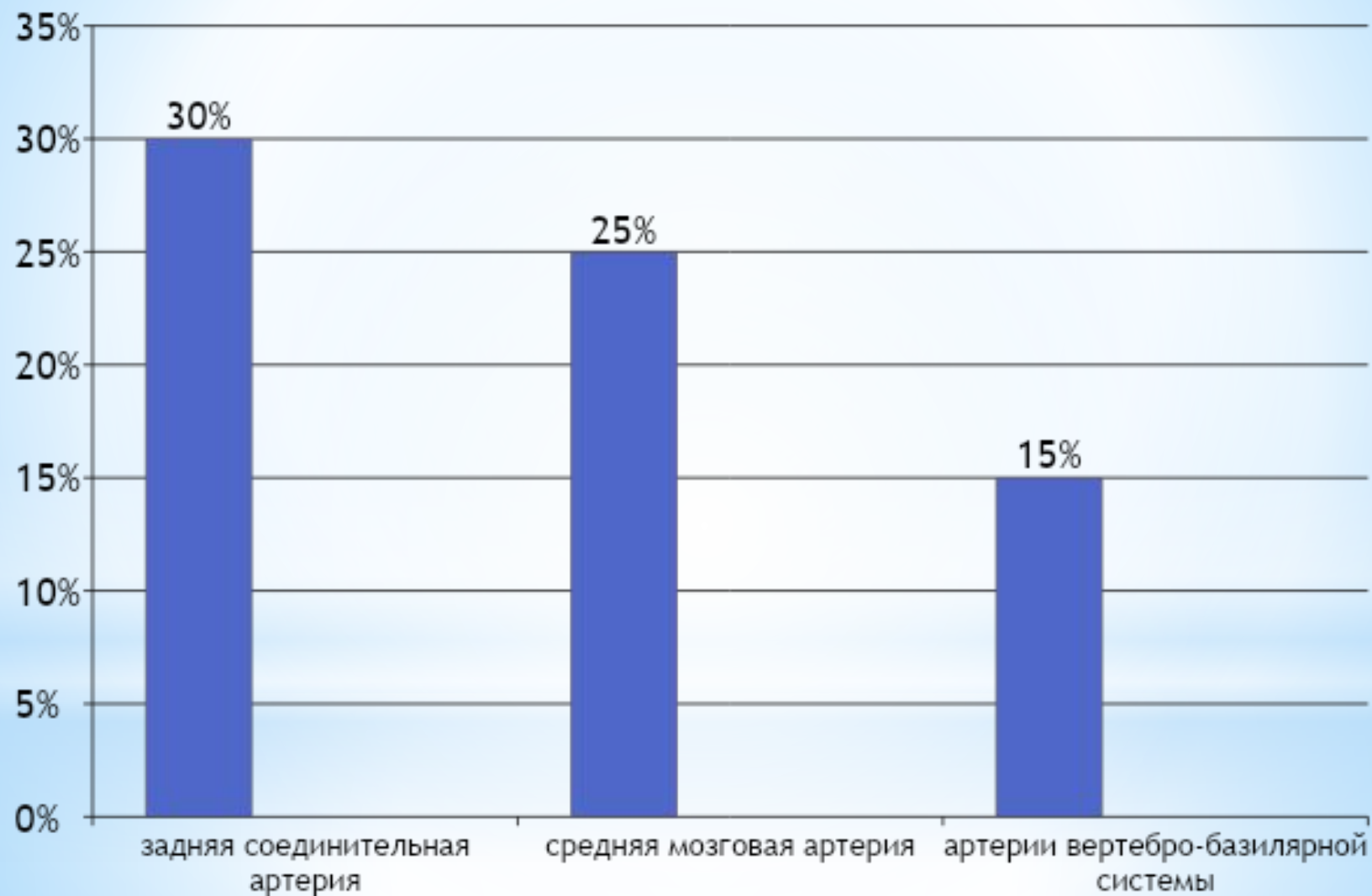**кавернозные  
мальформации  
(кавернозные  
гемангиомы)**

**венозные  
мальформации  
(венозные  
гемангиомы)**

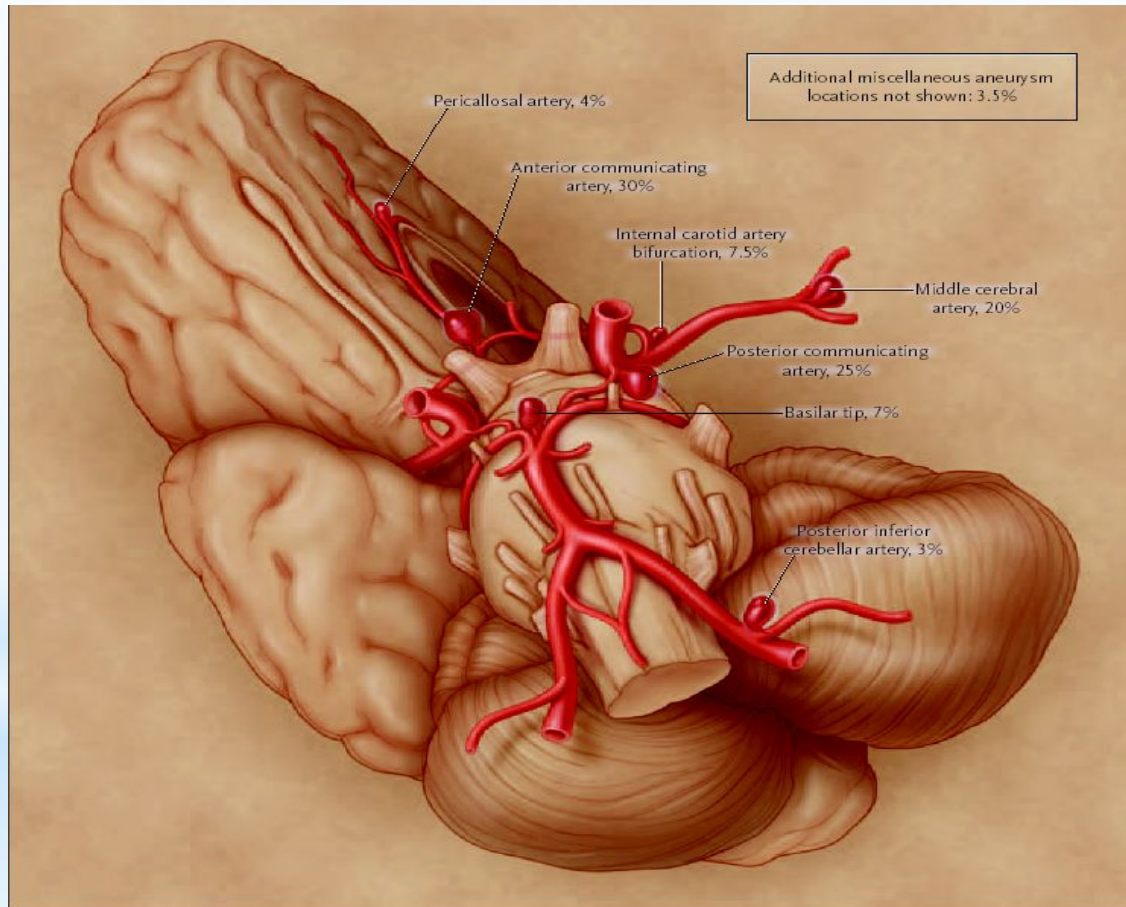
Расслоение позвоночной и реже сонной  
артерии (может возникнуть вследствие  
травмы шеи, особенно при ротации или  
гиперэкстензии головы, мануальной  
терапии на шейном отделе или  
спонтанно.

Веретенообразные аневризмы у больных  
артериальной гипертонией и  
церебральным атеросклерозом  
(преимущественно в базилярной,  
внутренней сонной, средней или передней  
мозговой артерии)

\* Наиболее частая локализация артериальных аневризм



\* Аневризма - локальное расширение просвета артерии вследствие изменений или повреждений ее стенок



# \* Этиология

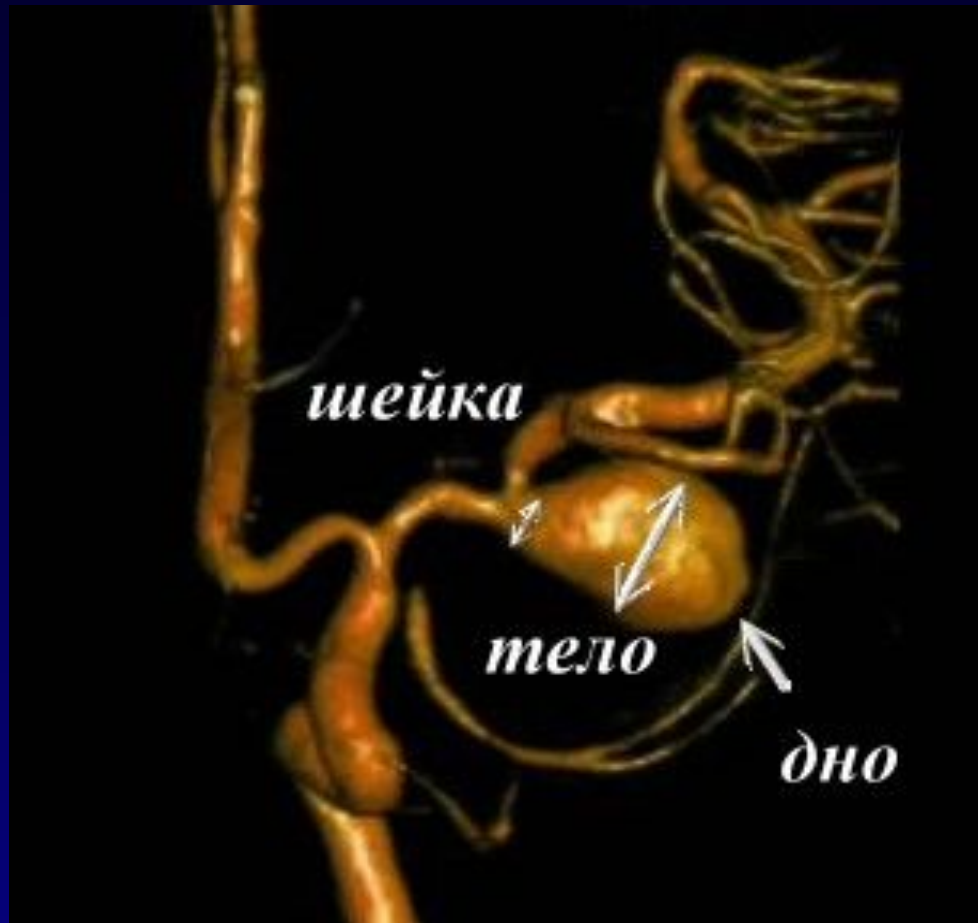
- \* Аневризмы считаются приобретенным заболеванием, однако во многих случаях имеется генетически обусловленная неполноценность сосудистой стенки.
- \* В 0,4-2,5% случаев аневризмы могут возникать в результате воспалительных изменений в стенке артерий. Еще реже встречаются травматические и расслаивающие аневризмы (< 1%).
- \*  
\* Распространенность по данным аутопсии: 2-5%

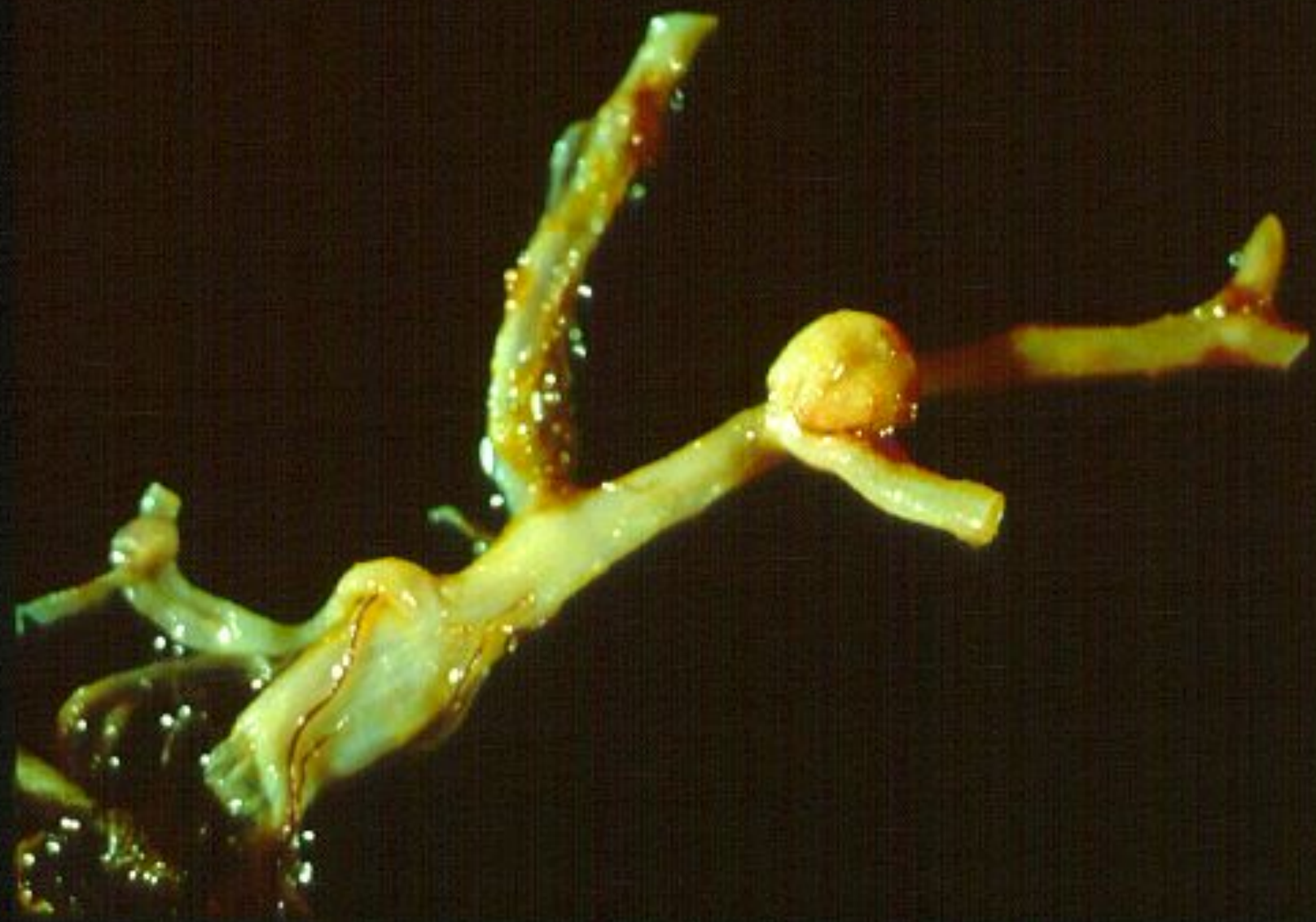# \* Формирование аневризм

- \* Обычно образуются в области бифуркации сосудов
- \* Наследственность играет роль в формировании аневризм (20-25%)
- \* Местные особенности кровотока влияют на образование аневризм
- \* Другие факторы (курение, артериальная гипертензия, заболевания соединительной ткани), вероятно, являются дополнительными в формировании аневризм



# Мешотчатые аневризмы-99%



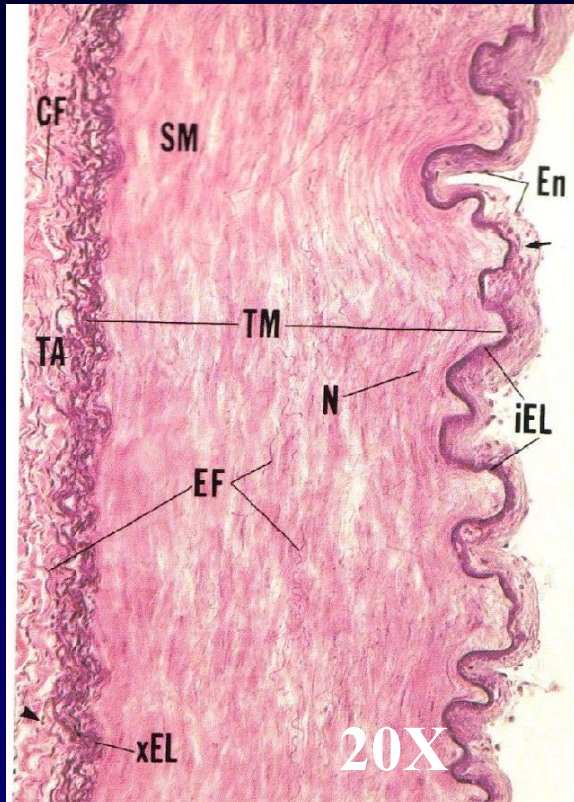


# Морфология строения А

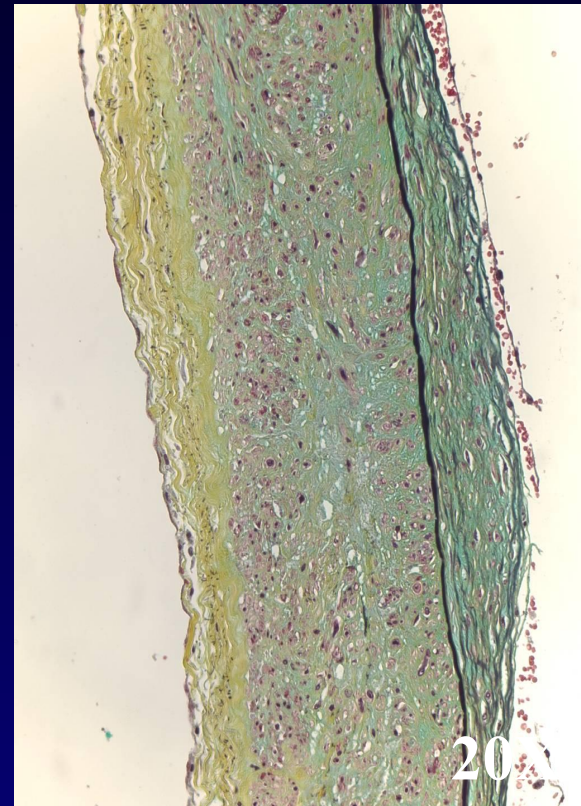
- Отсутствие трехслойной сосудистой стенки артерии мозга (отсутствует мышечный слой и эластическая мембрана)
- Купол представлен одним слоем интимы.
- Шейка – обычно имеет 3-слойное строение и является наиболее прочной частью аневризмы

# ГИСТОЛОГИЯ

## Окраска эластических волокон



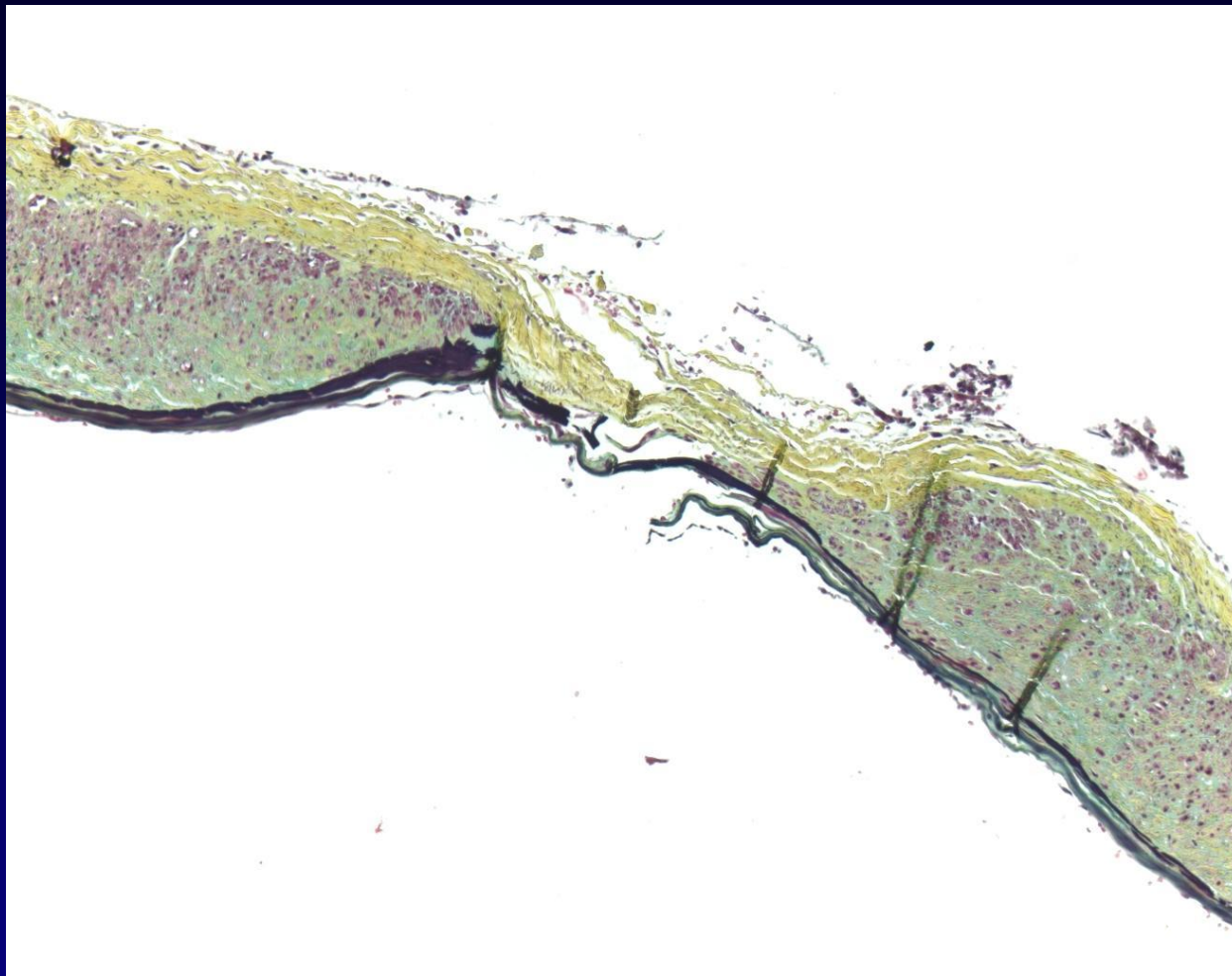
Нормальный сосуд



Аневризма

# Разорвавшаяся аневризма

Окраска эластических волокон



# Классификация

- Однокамерные
- Многокамерные
  
- Милиарные (до 3мм)
- Обычные (4 – 15 мм)
- Большие (15 -25 мм)
- Гигантские (более 25 мм)

# Множественные аневризмы

Множественные аневризмы  
составляют 15-20%.

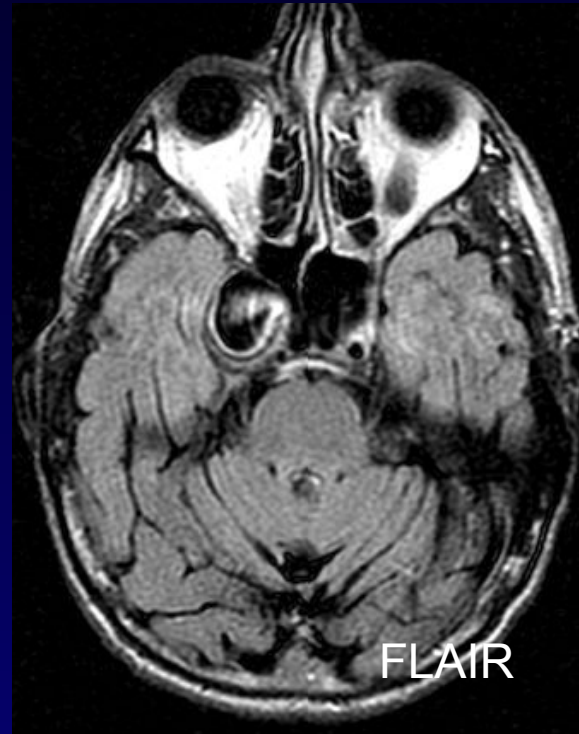
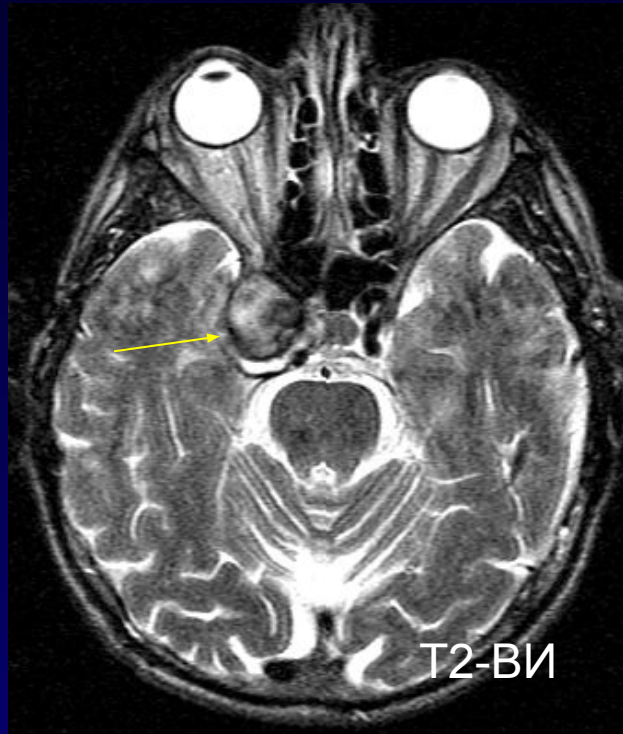Из них 75% имеют 2 аневризмы, 15% -  
3 аневризмы, 10% - более трех.

# Клиническое течение

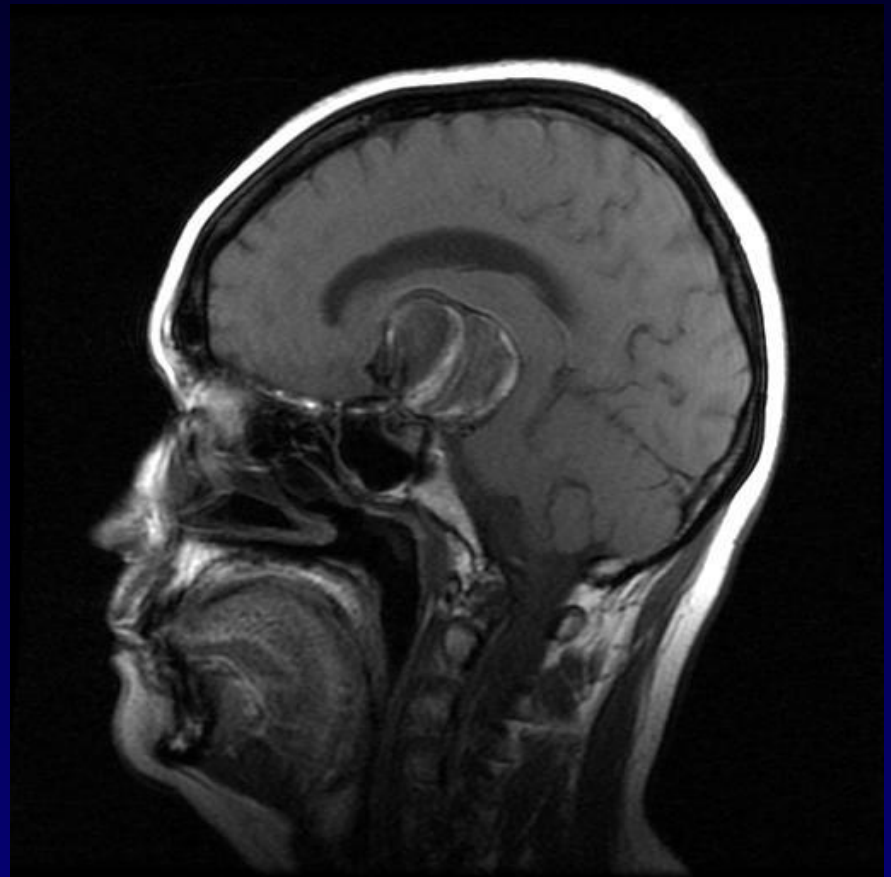
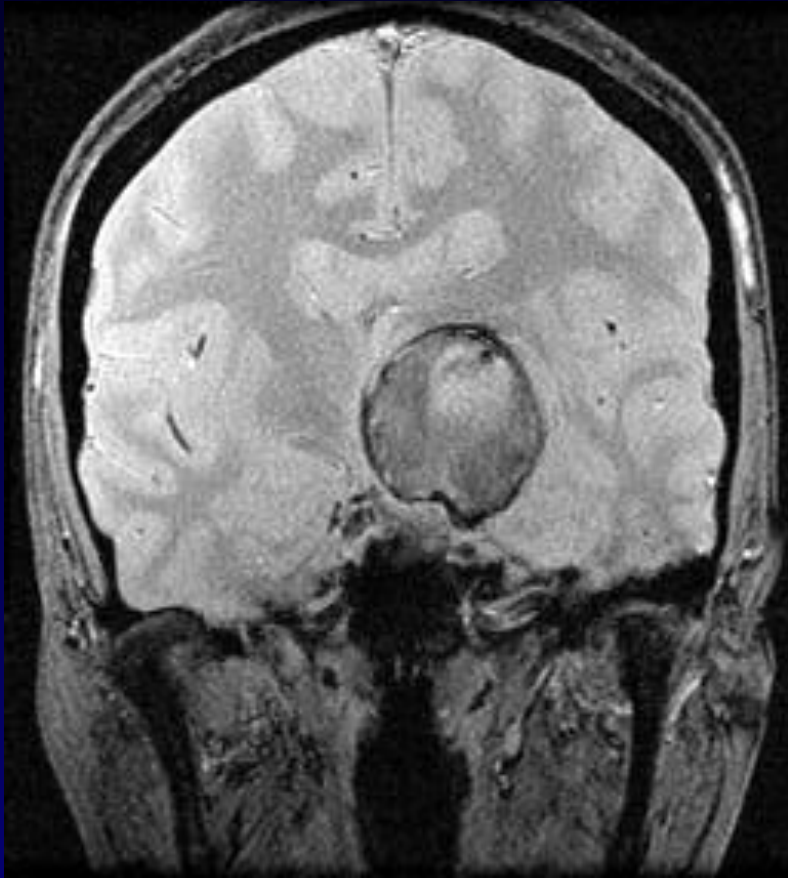
- Разорвавшиеся (апоплексическая форма)
- Неразорвавшиеся (паралитическая форма)



# Гигантская аневризма правой ВСА. МРТ.



# Гигантские аневризмы



# Типы сосудистых мальформаций

- Паренхиматозные АВМ
- Кавернозные мальформации (ангиома)
- Дуральные АВМ
- Капиллярные телеангиоэктазии
- Венозные аномалии

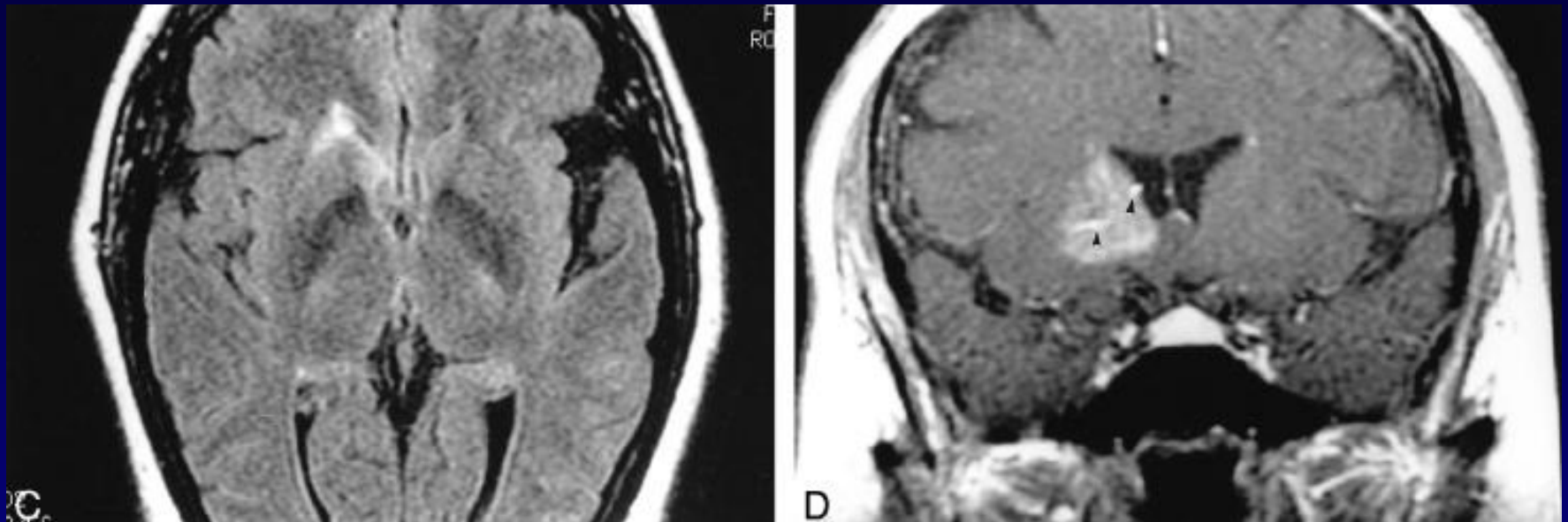
# Артерио-венозные мальформации (АВМ)

АВМ — порок развития сосудов головного мозга, характеризующийся наличием узла АВМ, состоящего из слияния артерий и вен без промежуточной капиллярной сети, а также приводящими артериями (афферентные сосуды) и дренирующими венами (эфферентными сосудами)

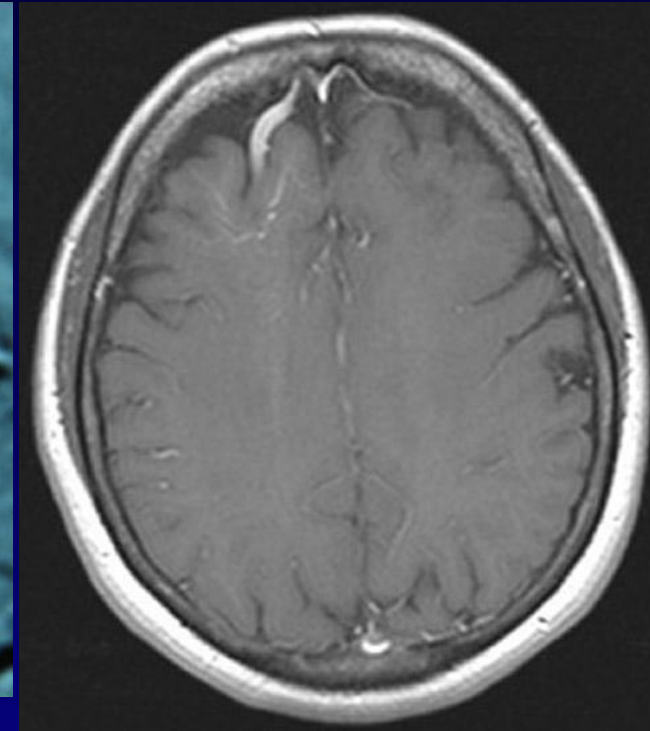
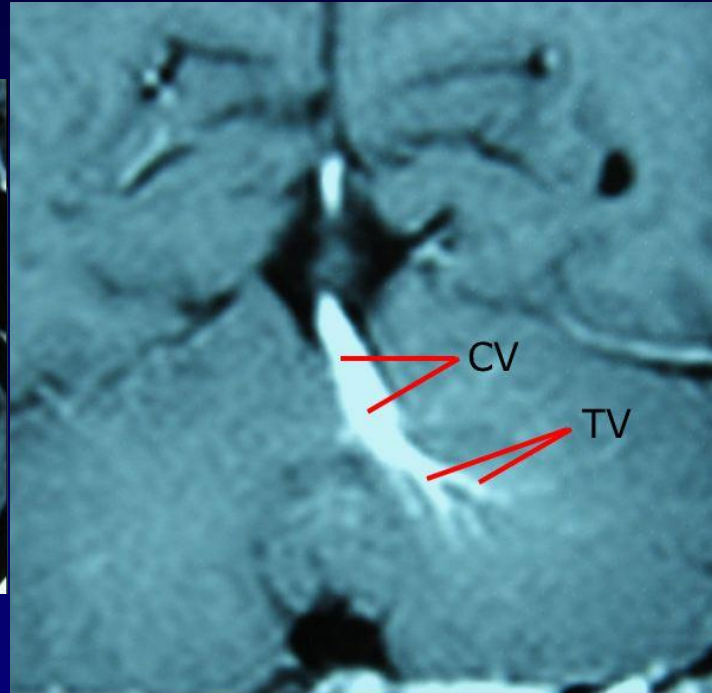
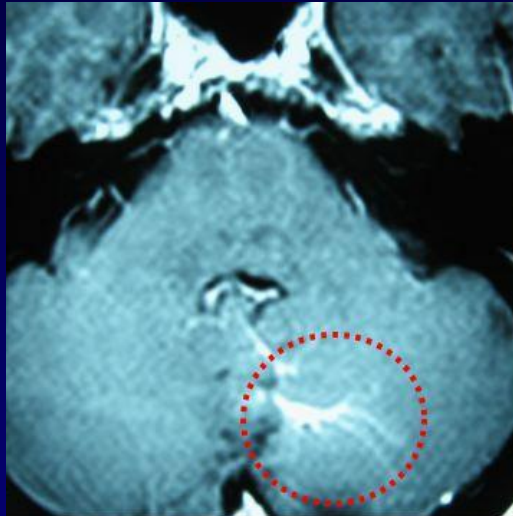
# Частота АВМ в популяции

- Частота АВМ составляет 2-4 чел. на 100000 населения.

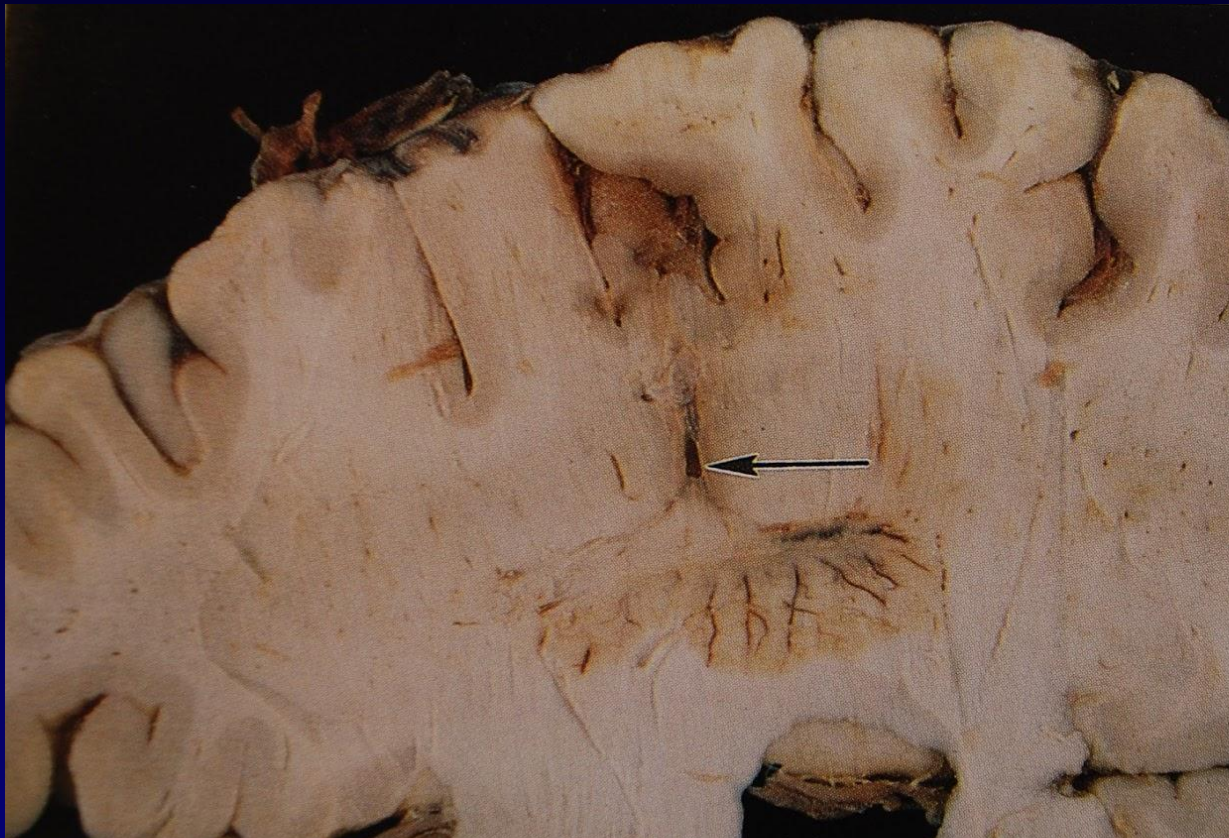# Капиллярные телеангиоэктазии



# Венозные аномалии

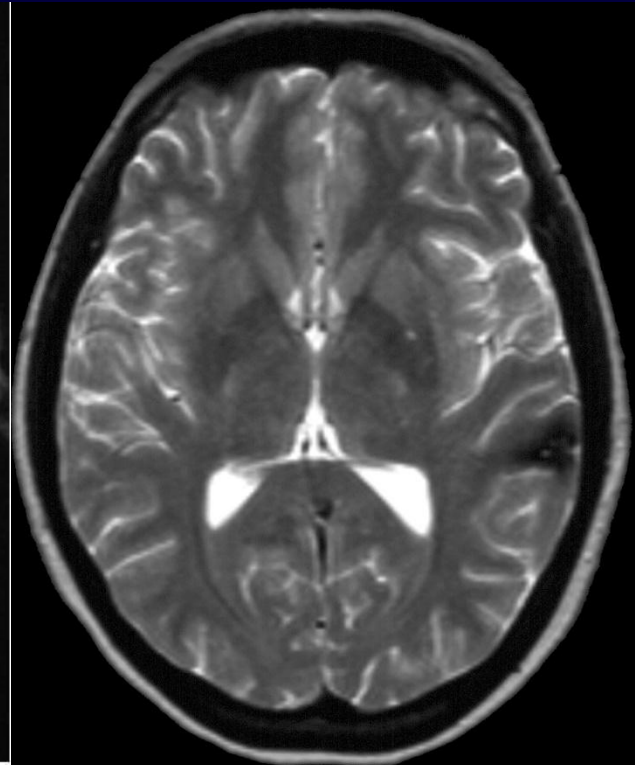
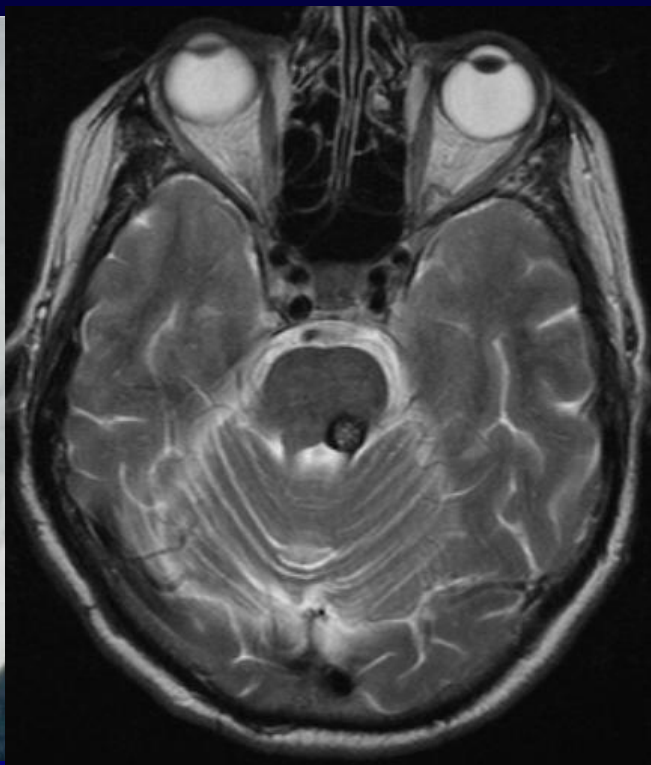
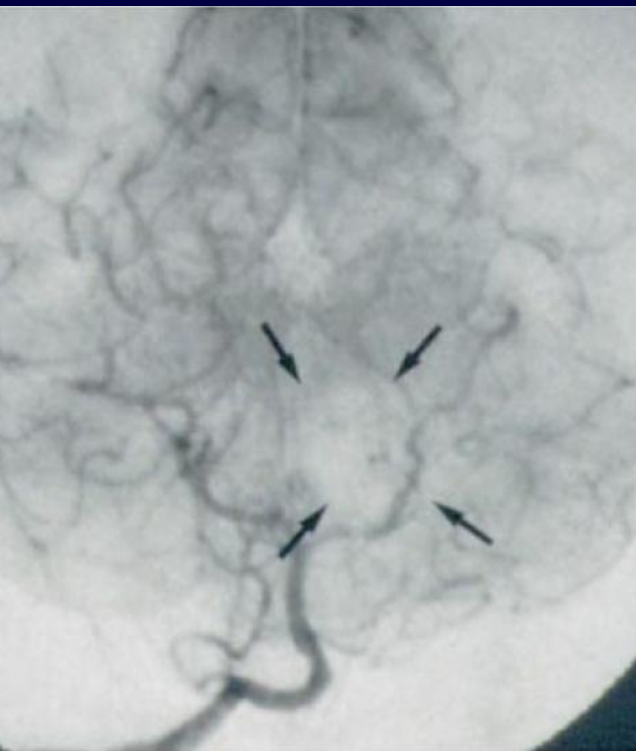


# Венозные аномалии

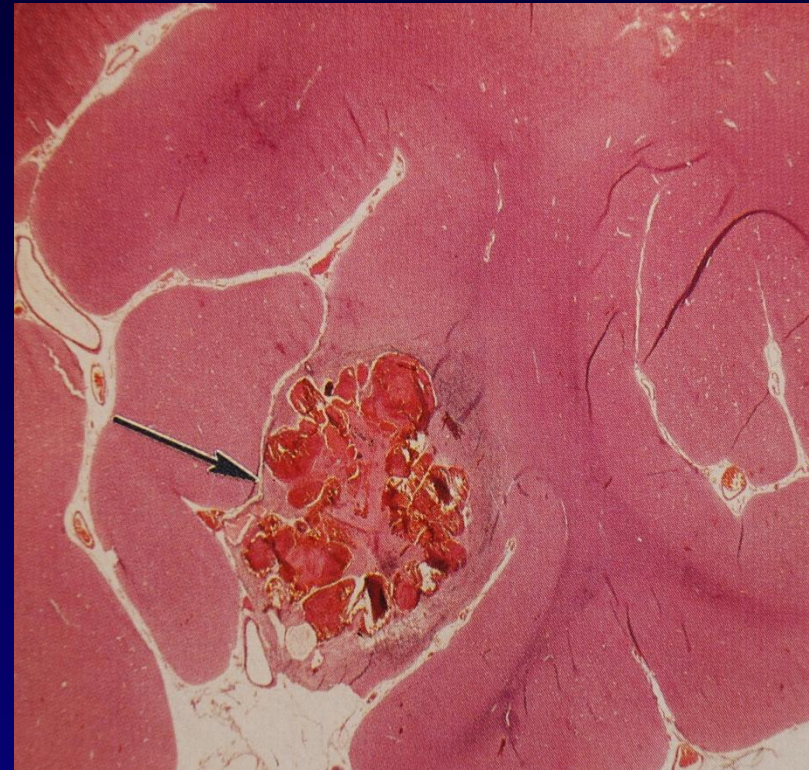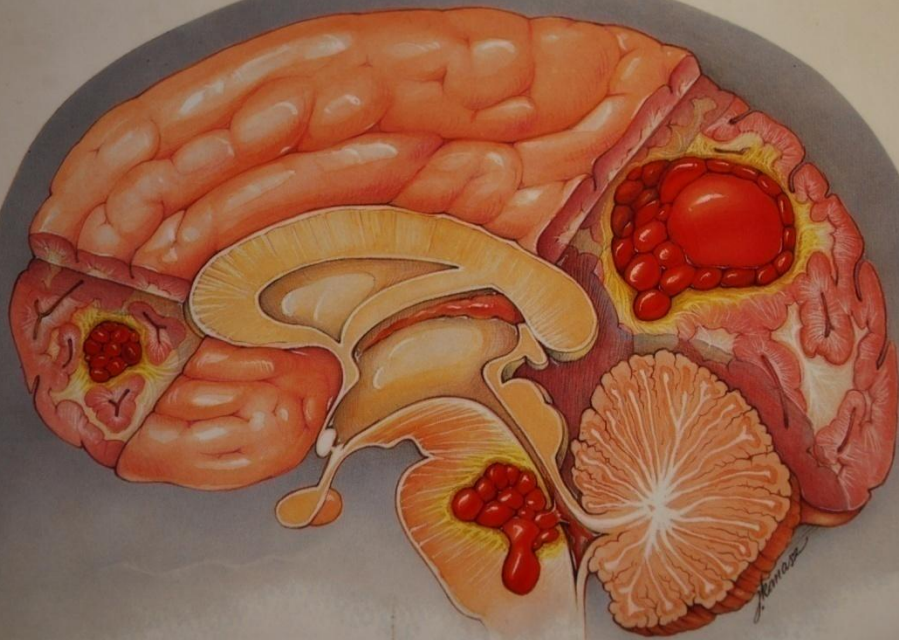




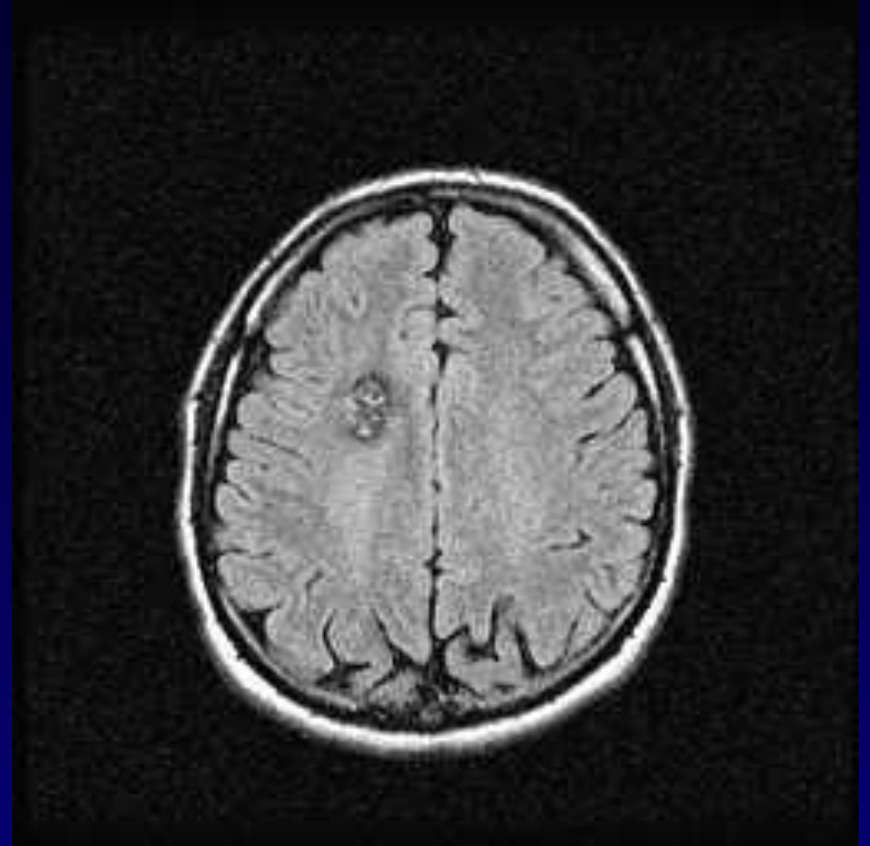
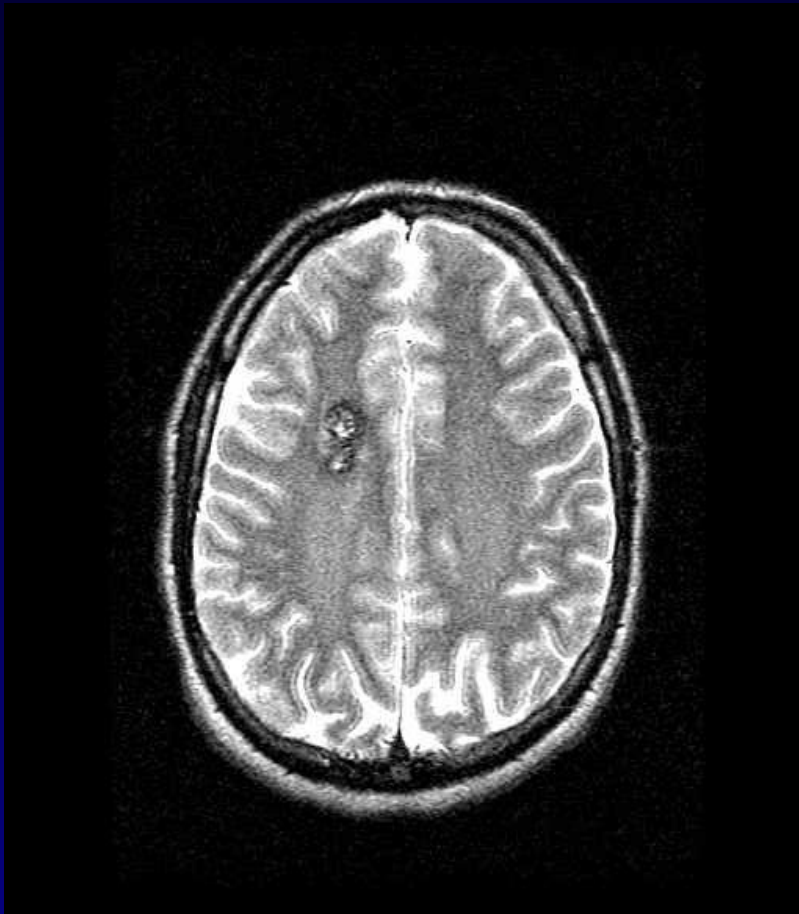
# Кавернозные мальформации



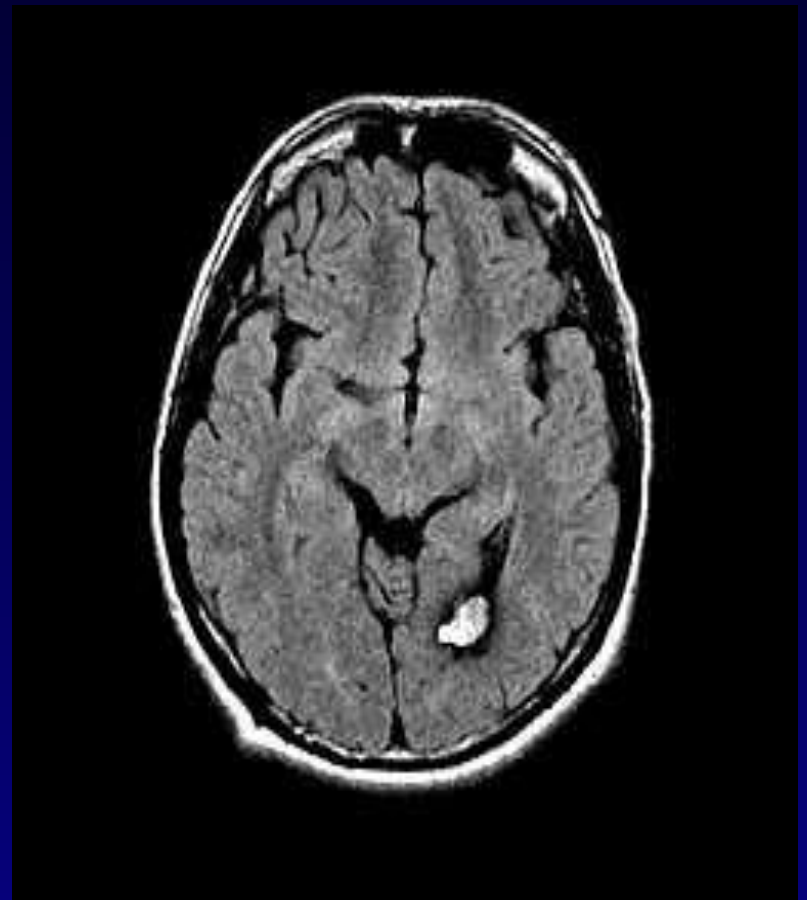
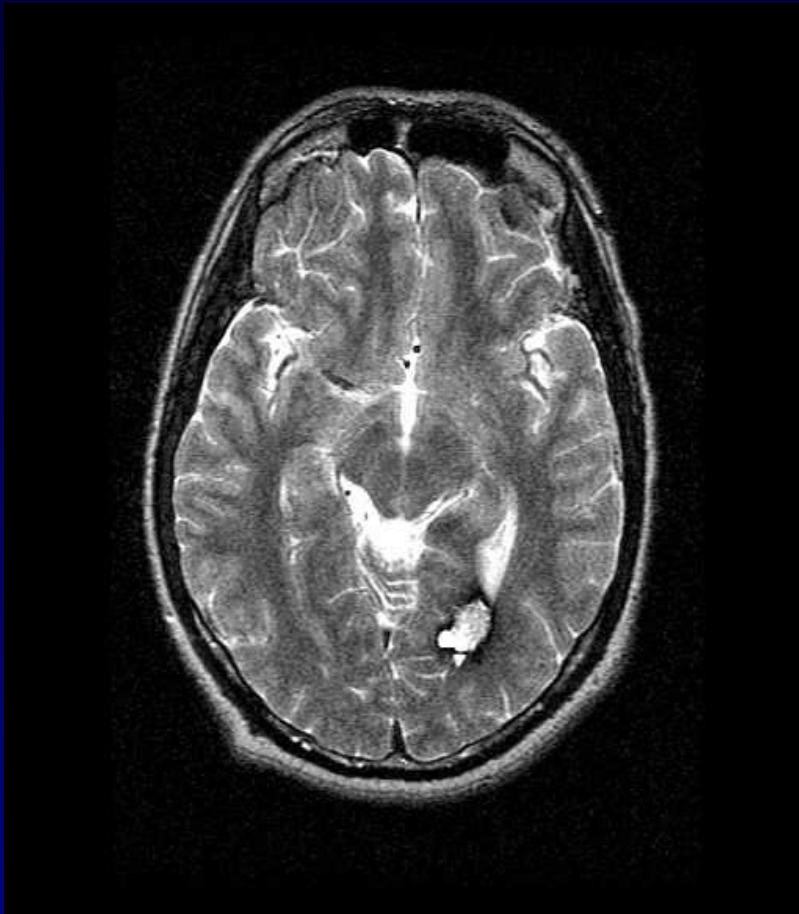
# Кавернозные мальформации



# Каверномы

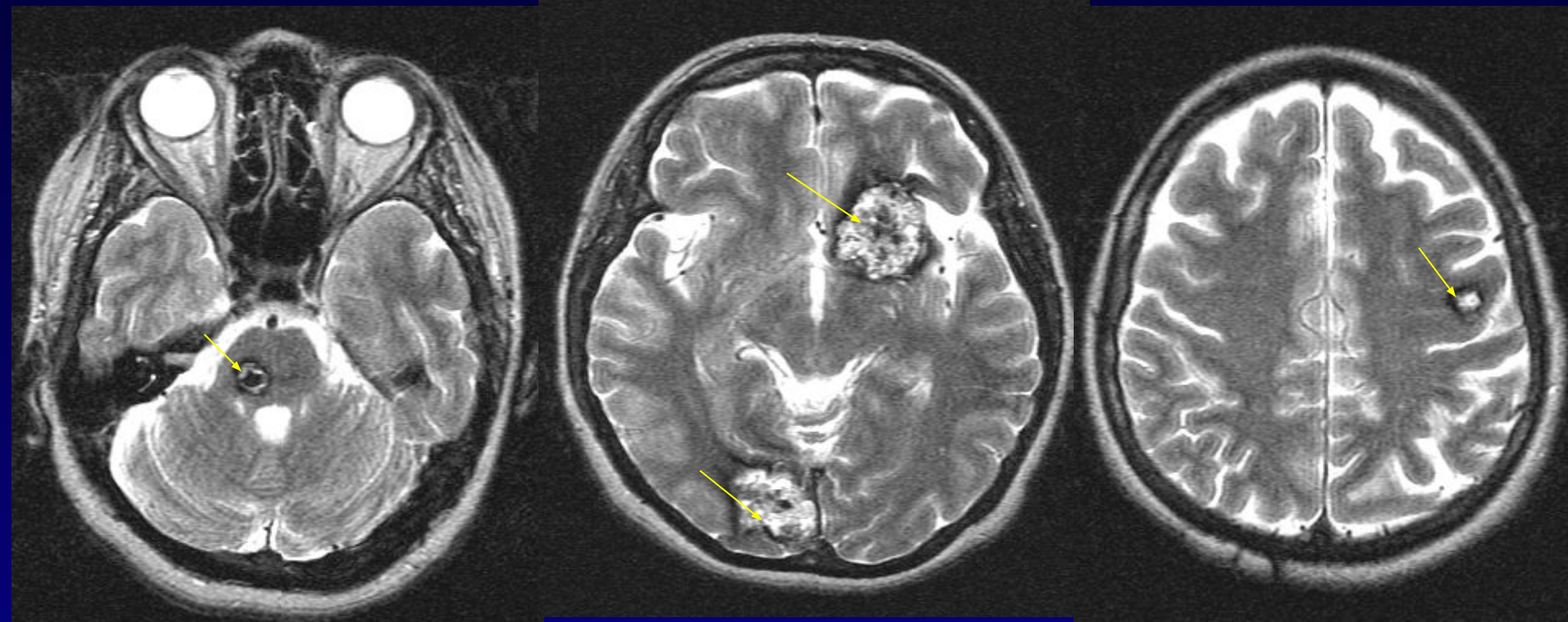


# Каверномы



# Множественные каверномы

- T2-взвешенные изображения



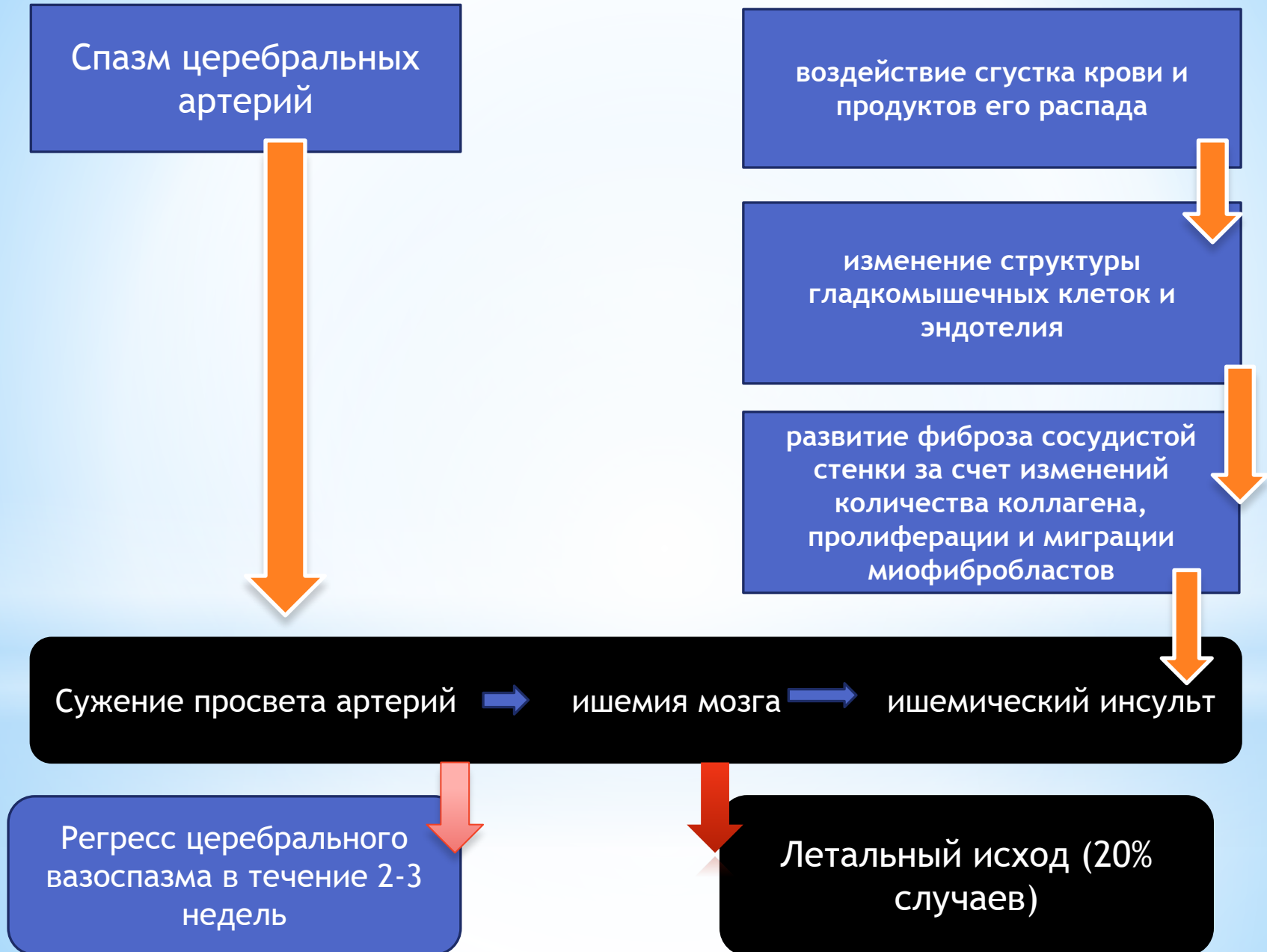# Установленные значения риска кровоизлияния из АВМ

- Ежегодный риск разрыва  
~1-5% в год

## \* Редкие причины САК

- \* гематологические расстройства (серповидно-клеточная анемия, лейкемия, тромбоцитопения, ДВС-синдром),
- \* антикоагулянтная терапия,
- \* кровотечение из опухоли оболочек мозга,
- \* амилоидная ангиопатия (в пожилом возрасте),
- \* церебральный васкулит,
- \* тромбозы корковых или менингеальных вен,
- \* употребление кокаина,
- \* использование симпатомиметиков.

## \* Патогенез САК





# \* ВАЗОСПАЗМ

- Пик заболеваемости приходится на 4-7 день после кровоизлияния
- У 20-30% пациентов с САК развивается симптомный вазоспазм
- Вероятность развития вазоспазма можно предположить, основываясь на количестве субарахноидальной крови в базальных цистернах и Сильвиевой щели на РКТ через 24 часа после кровоизлияния

# Осложнения САК

Субарахноидально-  
паренхиматозное  
кровоизлияние

окклюзионная или  
сообщающаяся  
гидроцефалия

нарушения  
электролитного  
баланса  
(гипонатриемия)

нейрогенный отек  
легких

эпилептические  
припадки

Повторное  
кровоизлияние в  
течение 4-6  
недель

выраженная  
аритмия или  
ишемия  
миокарда

## Клиническая картина САК

Для субарахноидального кровоизлияния характерны:

- \* -относительно молодой возраст больных (25-50 лет)
- \* -начало заболевания внезапное, без предвестников, среди полного здоровья, во время активной, особенно физической деятельности
- \* -первоначальным симптомом является сильнейшая головная боль (85-100% случаев) с возможной потерей сознания у 50-60% больных
- \* -тошнота, рвота, светобоязнь
- \* -частое развитие эмоционального возбуждения, подъема АД, в последующем иногда гипертермии
- \* -эпилептические припадки (в 10% случаев)
- \* -наличие выраженного менингеального синдрома, нередко при отсутствии очаговой неврологической симптоматики

\* -после поступления крови в субарахноидальное пространство

## \* Особенности клиники САК

- \* Важно отметить, что отсутствие менингеальных симптомов не исключает САК; оно может наблюдаться как при небольших по объему кровоизлияниях, так и у части коматозных больных.
- \* В первые дни САК у большинства больных отсутствуют очаговые неврологические симптомы. Поражение глазодвигательного нерва может возникнуть вследствие его сдавления аневризмой задней соединительной артерии или излившейся кровью. Поражение отводящего (VI) нерва (часто двустороннее) развивается вследствие повышения ВЧД или компрессии нерва аневризмой. Гемипарез возможен при аневризме средней мозговой артерии из-за скопления сгустка крови в области латеральной борозды. Нижний парапарез иногда наблюдается при аневризме передней соединительной артерии вследствие образования бифронтальной гематомы. Поражение каудальной группы черепных нервов (IX–XII) или синдром Валленберга-Захарченко отмечается при расслоении позвоночной артерии.
- \* На 2-3-й неделе САК у части больных возникают очаговые симптомы поражения головного мозга вследствие спазма церебральных артерий. Клиническая картина соответствует ишемическому инсульту в бассейне тех артерий, где развивается ангиоспазм.
- \* Повторное САК проявляется интенсивной головной болью и в большинстве случаев приводит к развитию комы и/или появлению новых неврологических нарушений.

# \* Клиническая картина АВМ

- \* Клинические проявления АВМ в основном связаны с двумя неврологическими синдромами: внутричерепного кровоизлияния и псевдотуморозным.
- \* Распределение больных по первичному проявления заболевания близко к 1:1

## \* Диагностика САК

### Шкала неврологической симптоматики пациентов с инсультом Hunt-Hess

Степень	Симптоматика
I	Отсутствие выраженной неврологической симптоматики (легкая головная боль, незначительная оболочечная симптоматика)
II	Выраженная головная боль и оболочечная симптоматика без очаговых неврологических симптомов
III	Поверхностные нарушения сознания (сомнолентность, спутанность) при минимальной очаговой неврологической симптоматике
IV	Глубокое оглушение, умеренная или выраженная очаговая неврологическая симптоматика
V	Глубокая кома, децеребрационная симптоматика

# \* Лучевые методы диагностики субарахноидального кровоизлияния

## Компьютерная томография

Является общепринятым (рутинным) методом

в 1-е сутки заболевания при КТ выявляют кровь в подпаarachноидальном пространстве у большинства (95 %) больных

Позволяет определить локализацию САК, попадание крови в вещество или желудочки мозга, гидроцефалию и в части случаев установить причину (например, опухоль мозга) кровоизлияния

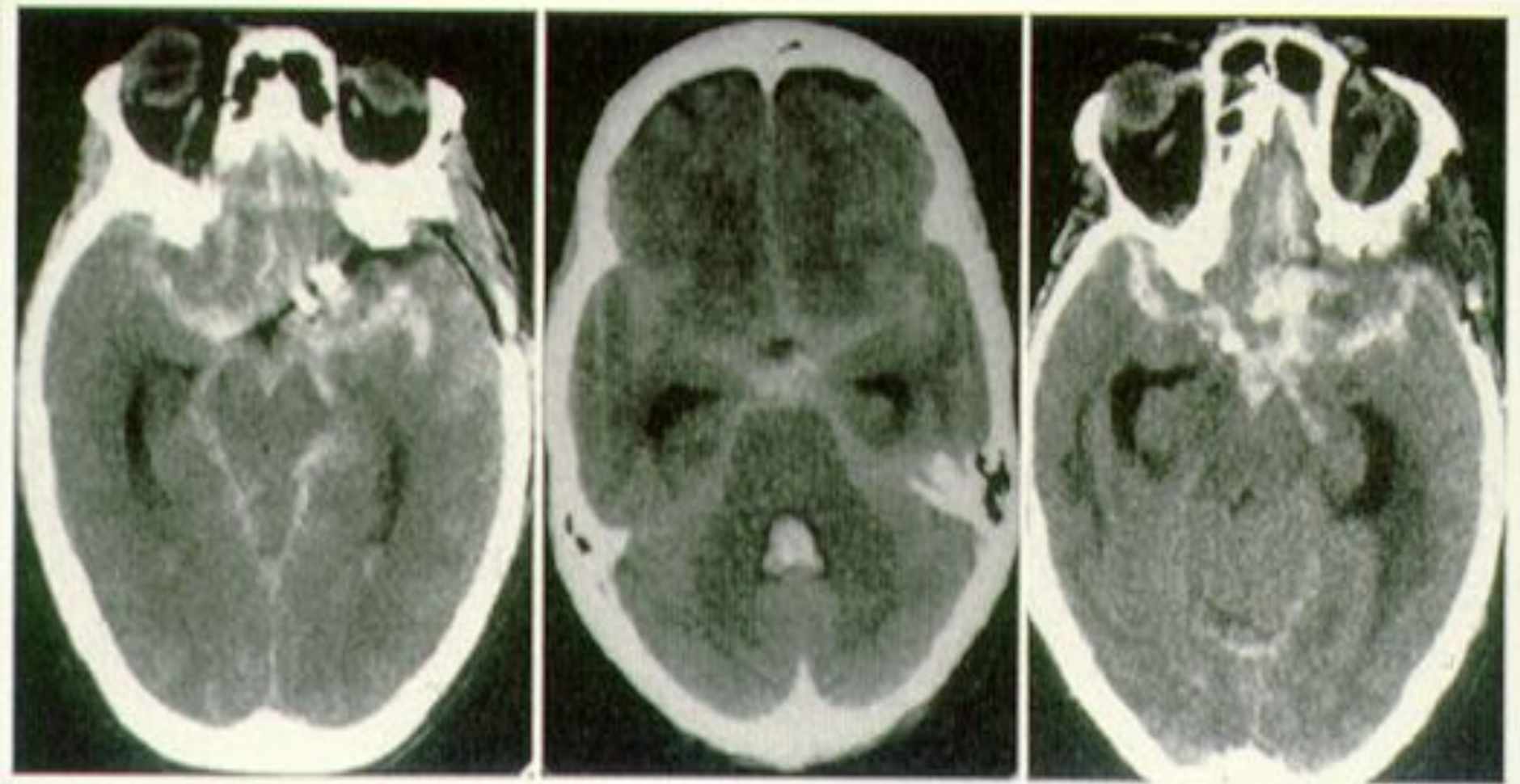
В последующие дни вероятность обнаружения крови при КТ головы резко падает.

## Магнитно-резонансная томография

МРТ также дает возможность выявить САК в 1-е сутки у большинства больных

По истечении первых суток информативность метода возрастает (вследствие хорошего определения продуктов распада гемоглобина).

Использование МРТ для ранней диагностики ограничено высокой стоимостью и недостаточной распространенностью мультимодальных магнитно-резонансных томографов. Имеются противопоказания.





**\* КТ-шкала базальных субарахноидальных  
кровоизлияний  
по С.М. Fischer**

Степень по С.М. Fischer	Количество крови по КТ
1-я	Кровь в субарахноидальном пространстве не определяется
2-я	Диффузная кровь толщиной менее 1 мм
3-я	Локальный сгусток и/или диффузная кровь с толщиной более 1 мм
4-я	Внутри мозговые или внутрижелудочковые сгустки с диффузным САК или без него

## \* Люмбальная пункция в диагностике САК



Если КТ не обнаружила признаков САК, но клинические данные свидетельствуют в пользу этого диагноза



При недоступности нейровизуализационных методов исследования.

ЦСЖ, полученная при поясничной пункции, более или менее интенсивно окрашена кровью в первые дни после САК.

Ксантохромия после центрифугирования ЦСЖ отмечается уже через 12 ч и остается в течение 2-6 нед.

Ксантохромия позволяет исключить артефактный (травматический) генез крови в ЦСЖ.

Через сутки после САК в ЦСЖ может наблюдаться появление макрофагов и увеличение лимфоцитов.

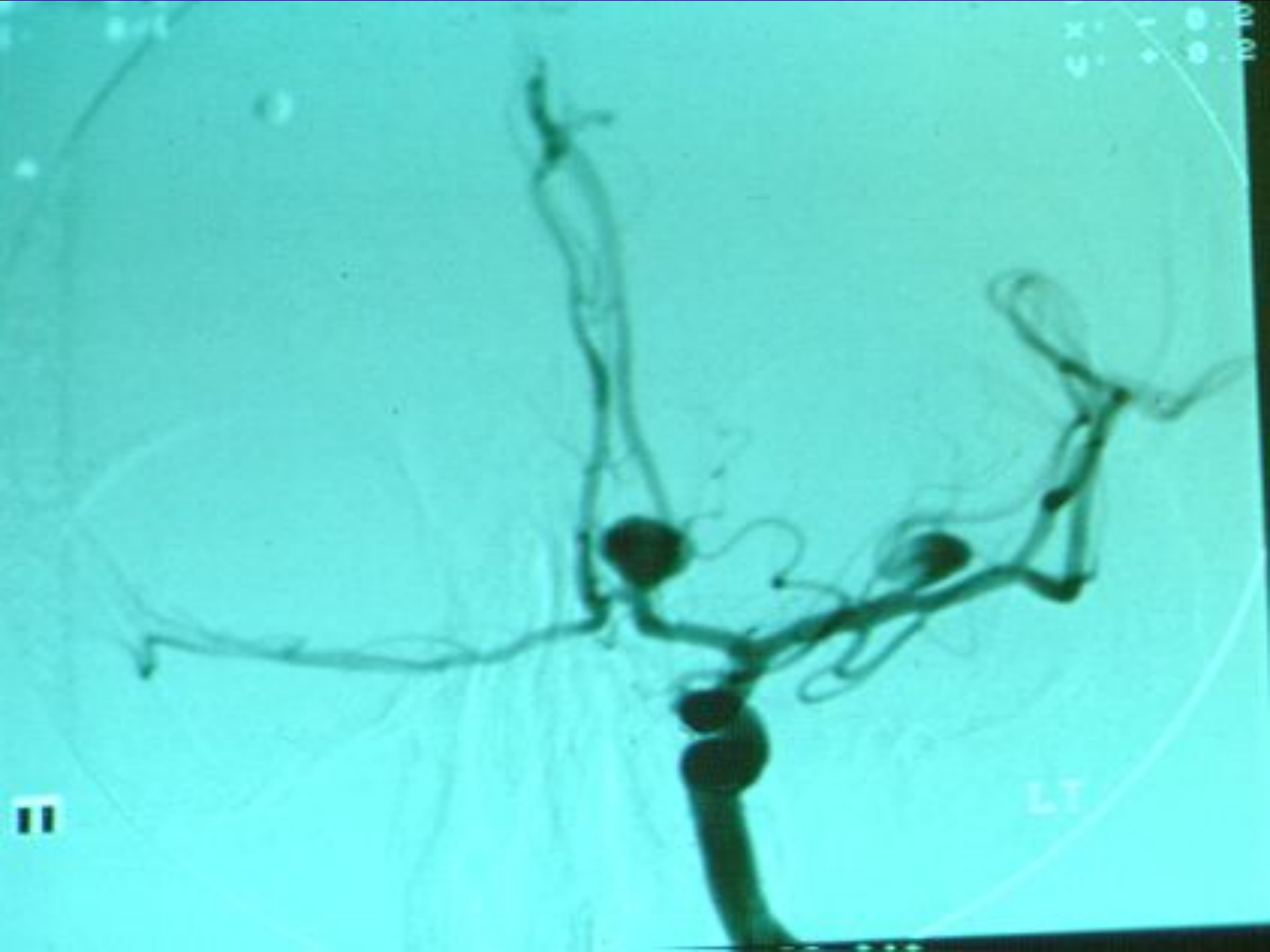
## \* Методы визуализации аневризм мозга

- ◆ Ангиография (золотой стандарт)

- ◆ СКТА

- ◆ МРА

- ◆ По сравнению с МРА 3Д-КТ-АГ обладает лучшими разрешающими возможностями (S.Tanabe ea., K.E.W.Eberhardt ea. ).

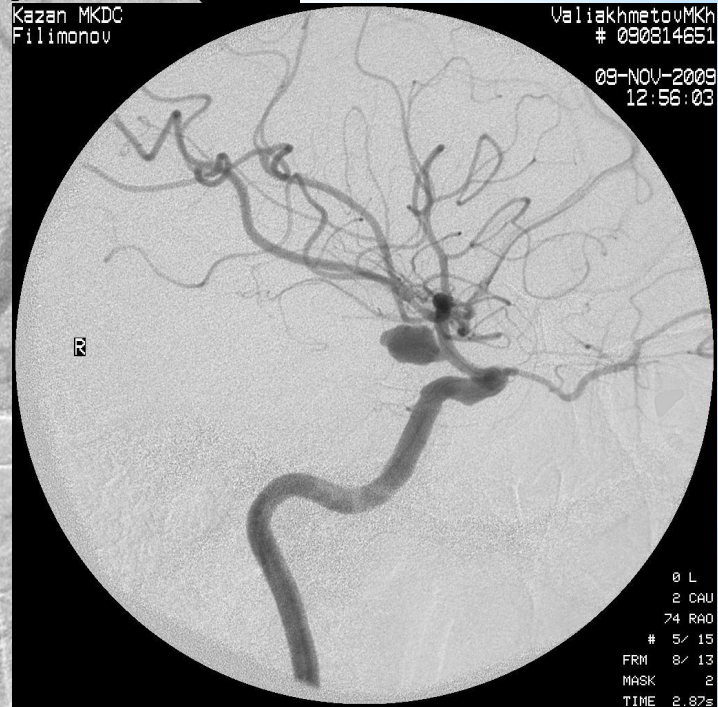
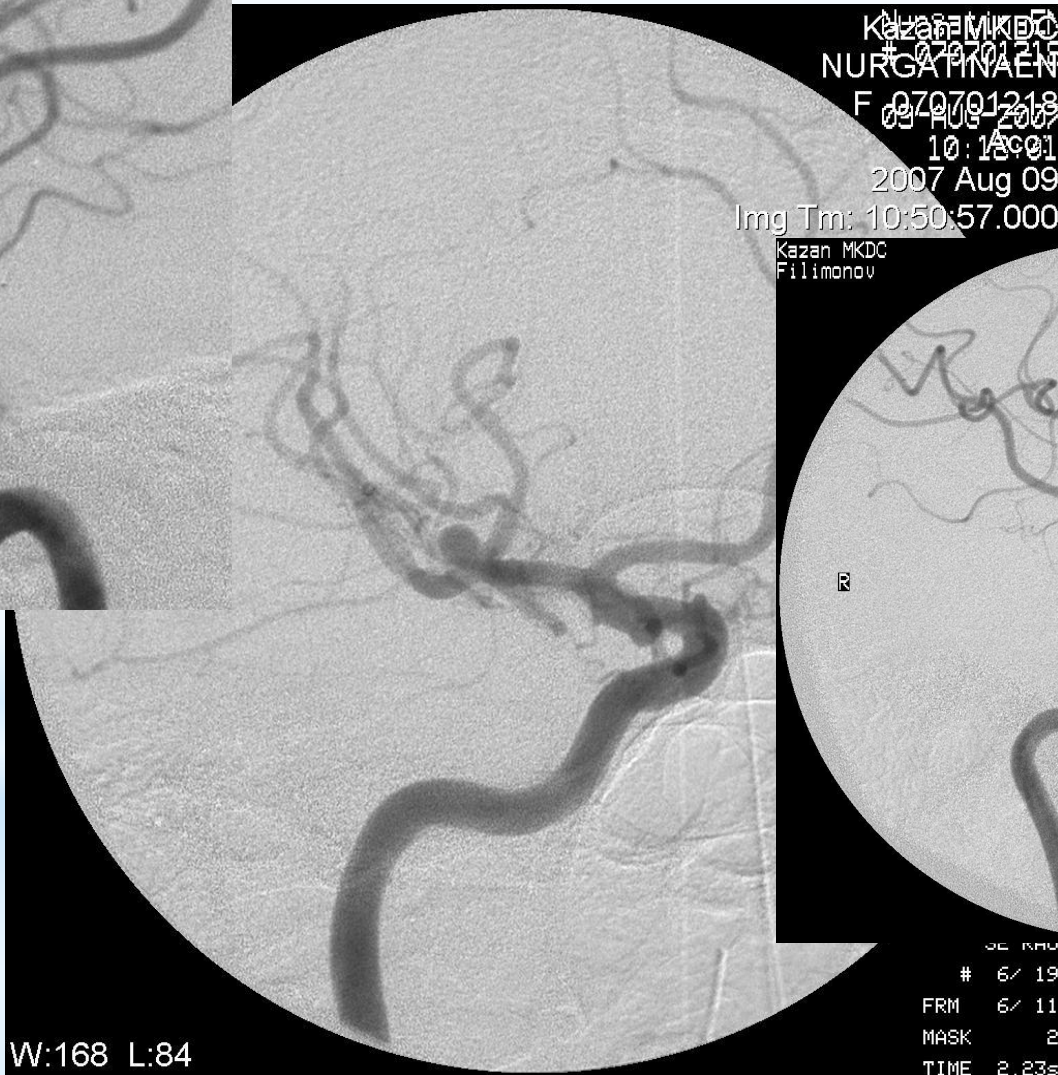
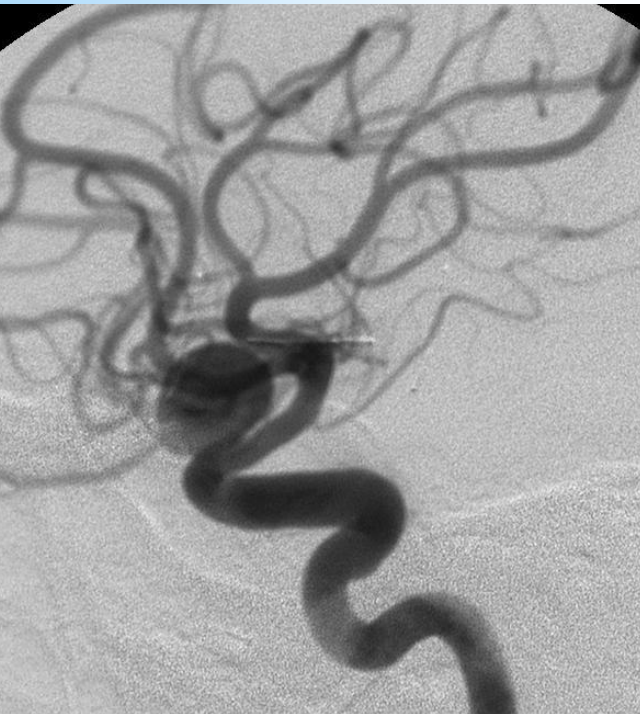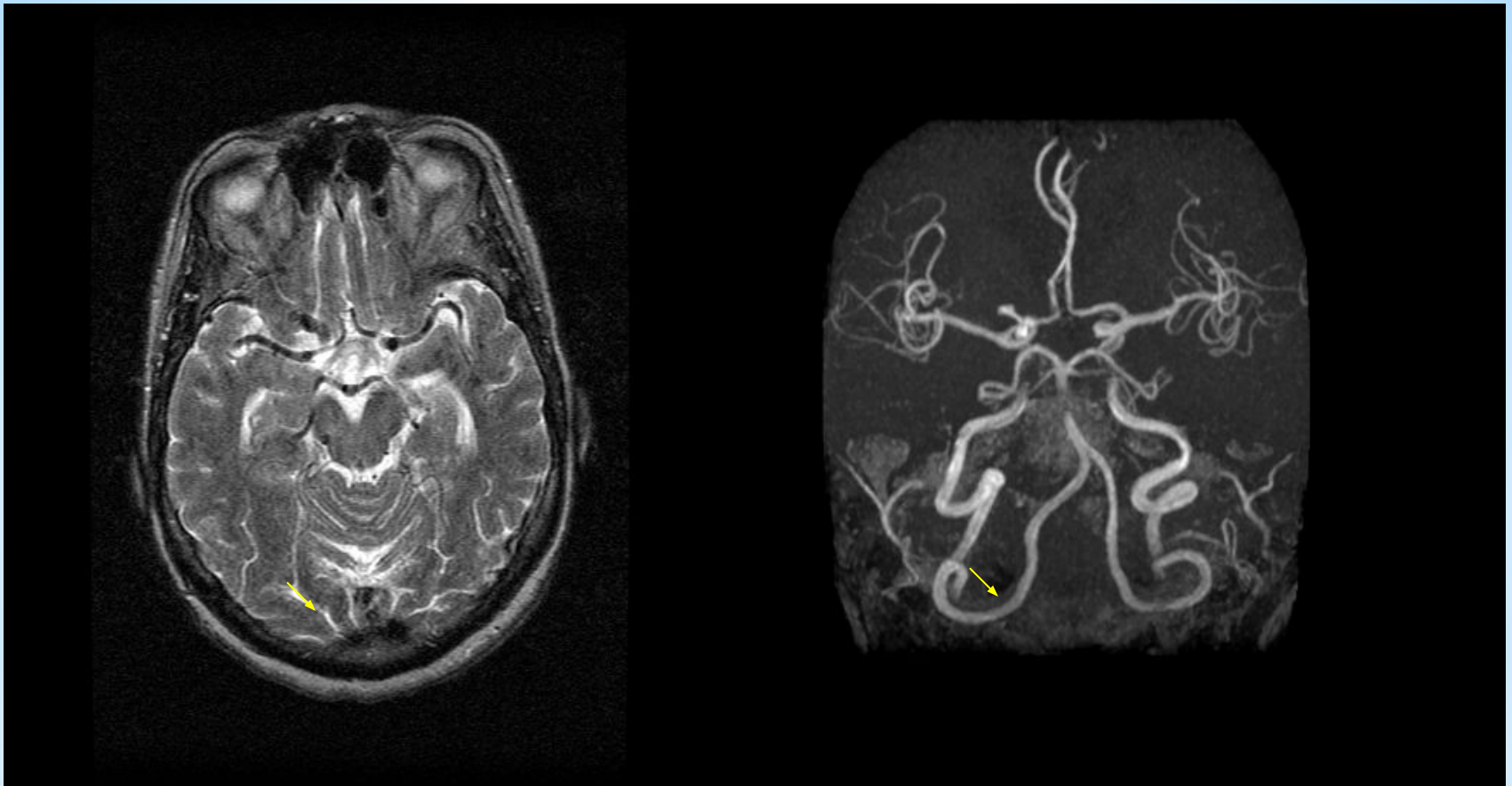
C X  
1  
10/10

LT



# \* СЕЛЕКТИВНАЯ АНГИОГРАФИЯ



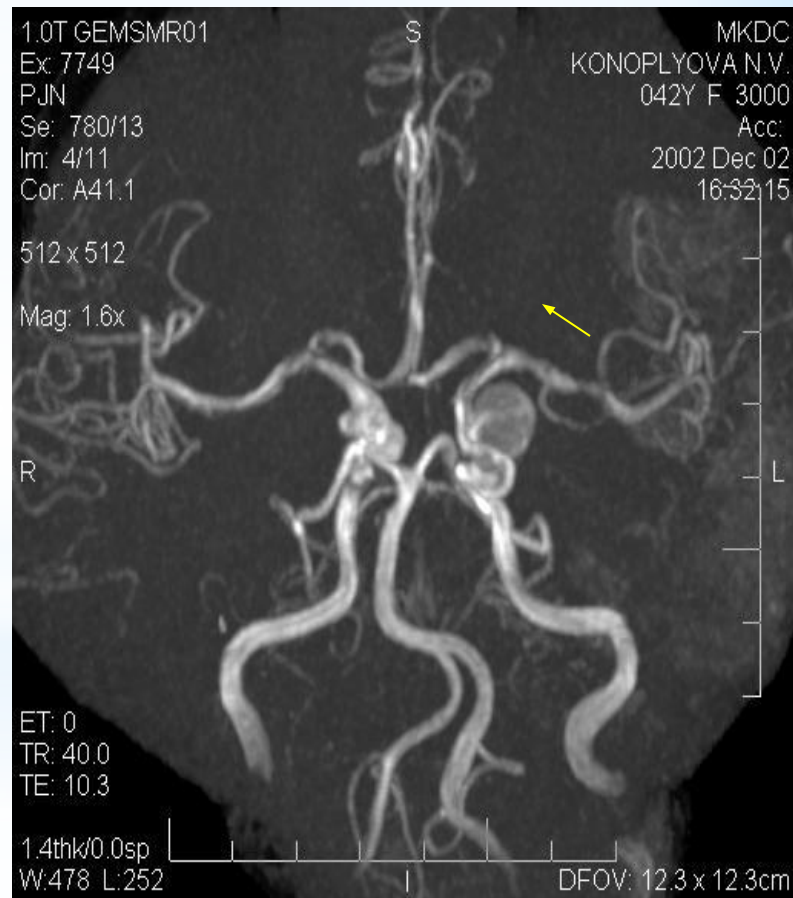
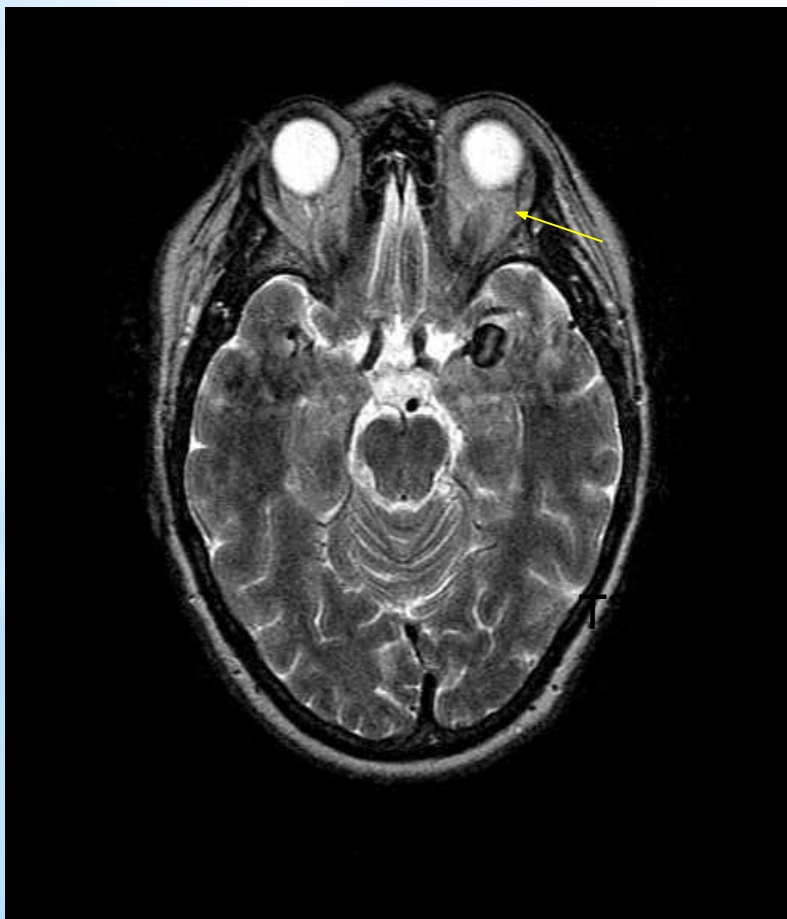
**\* Аневризма бифуркации  
правой ВСА (МРТ и МРА)**

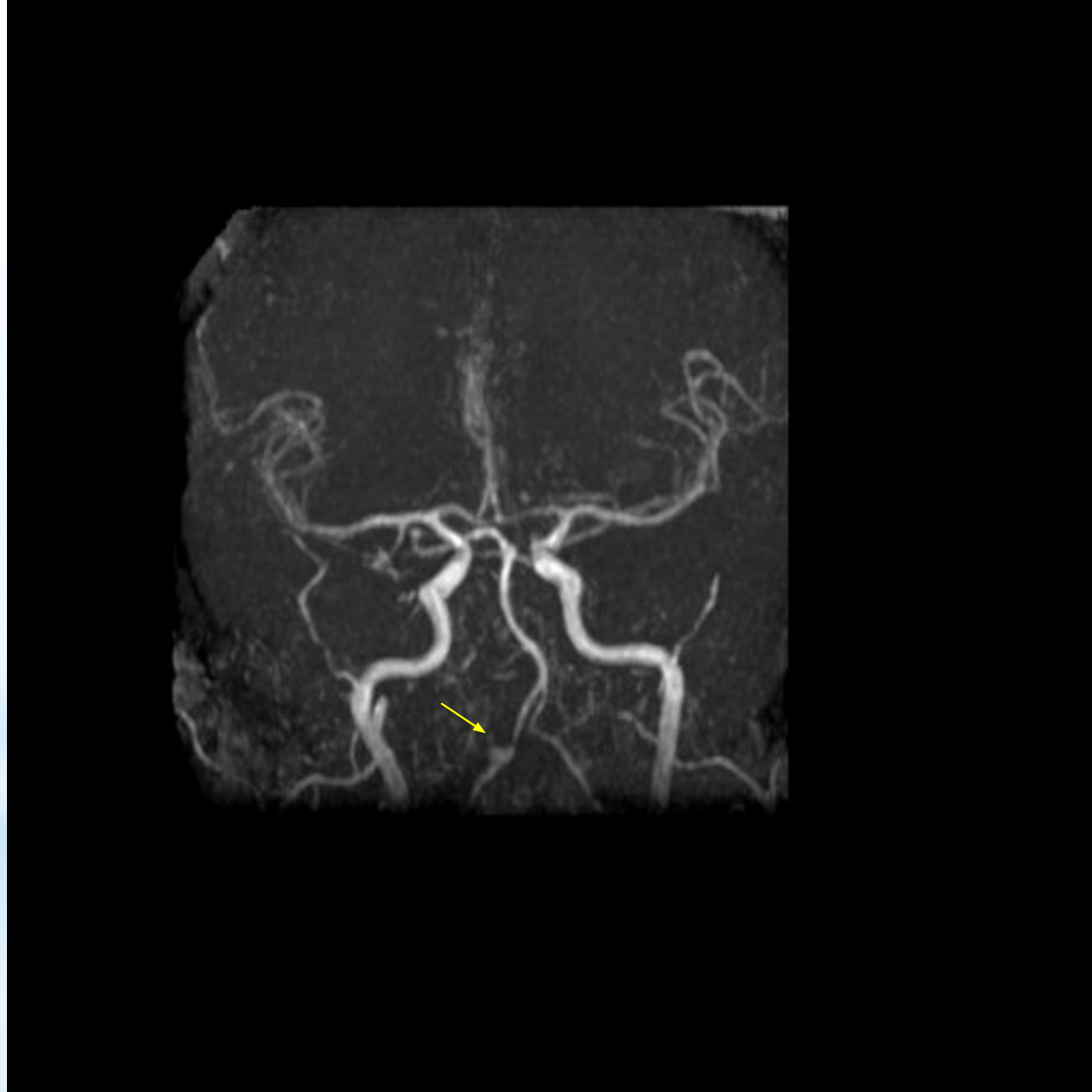T2-ВИ

3D TOF

# \* Аневризма левой ВСА



\* Аневризма правой позвоночной артерии.  
МРА.

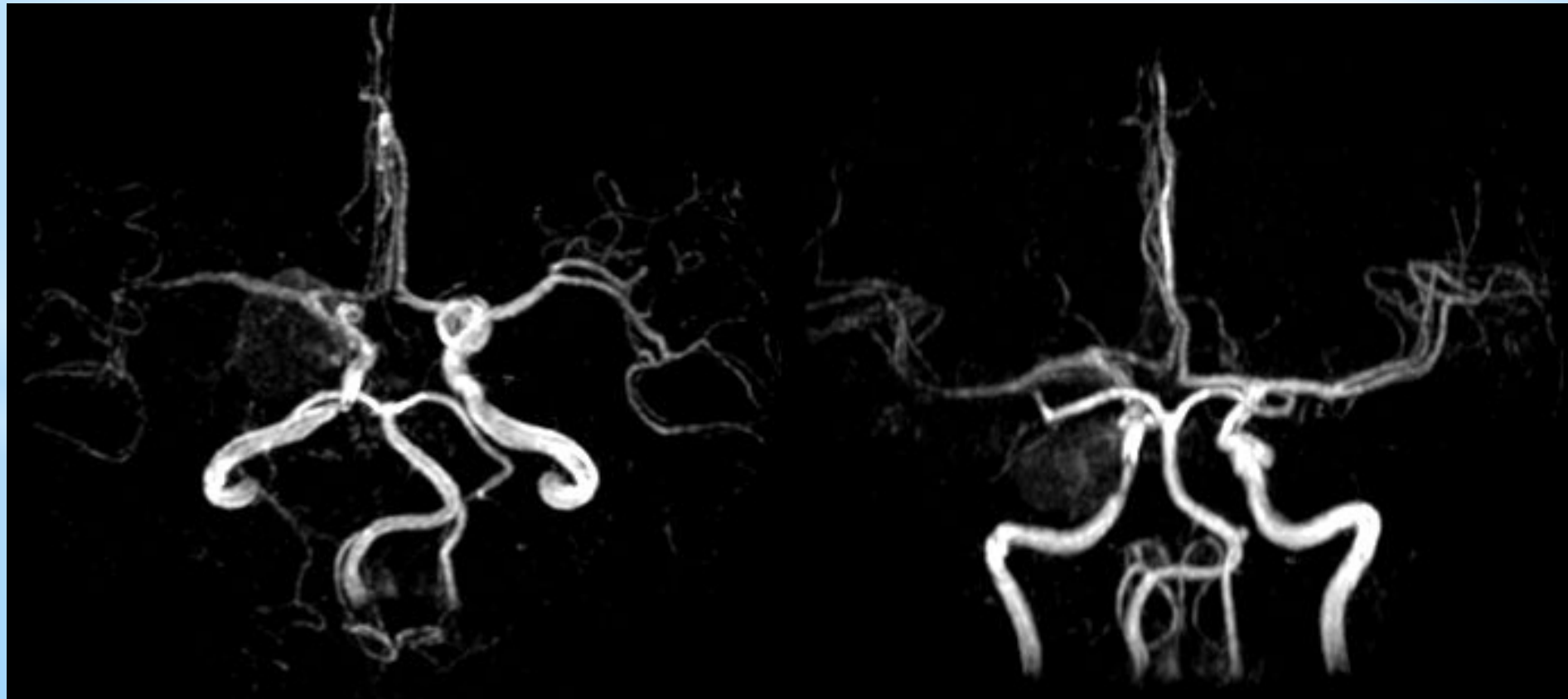




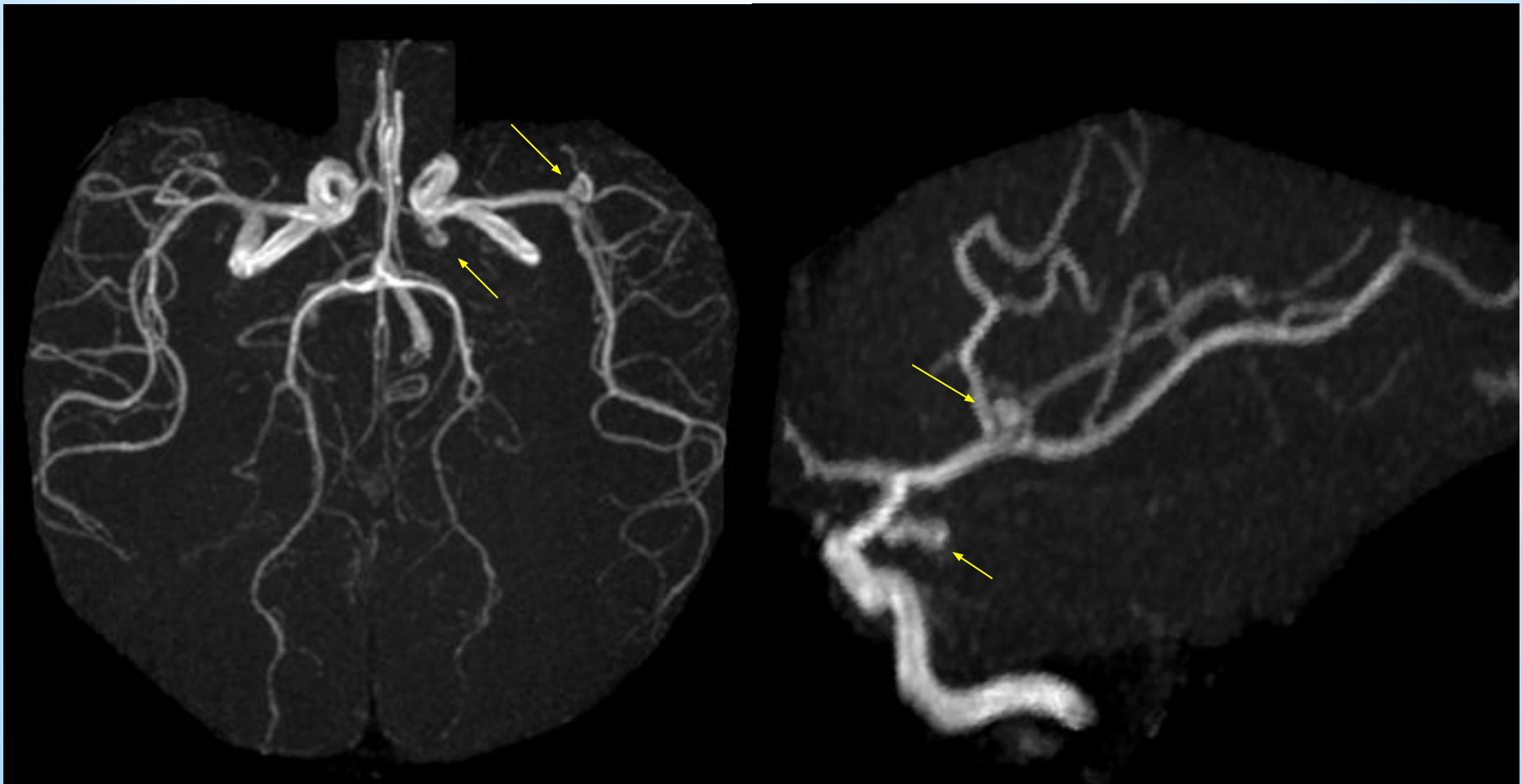
# \* Гигантская аневризма правой ВСА

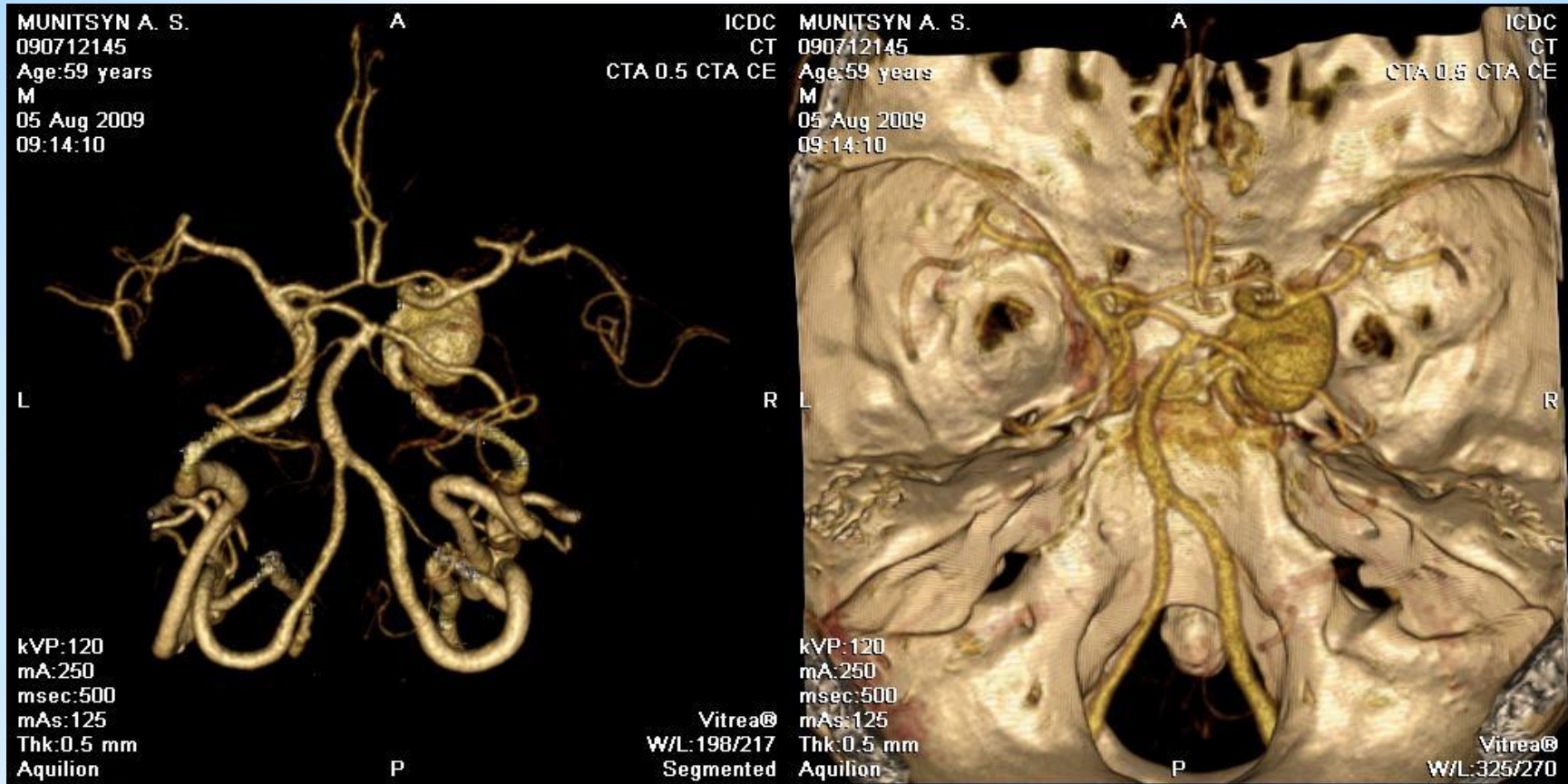
\* Артериальная МРА 3D TOF.

Слабая визуализация аневризмы вследствие медленного тока крови (вероятно, частично тромбирована)



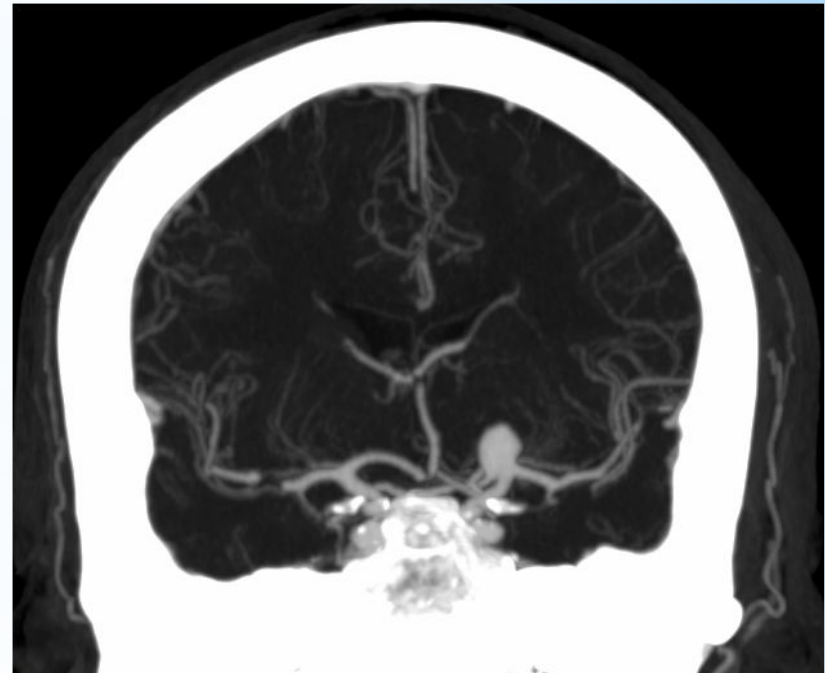
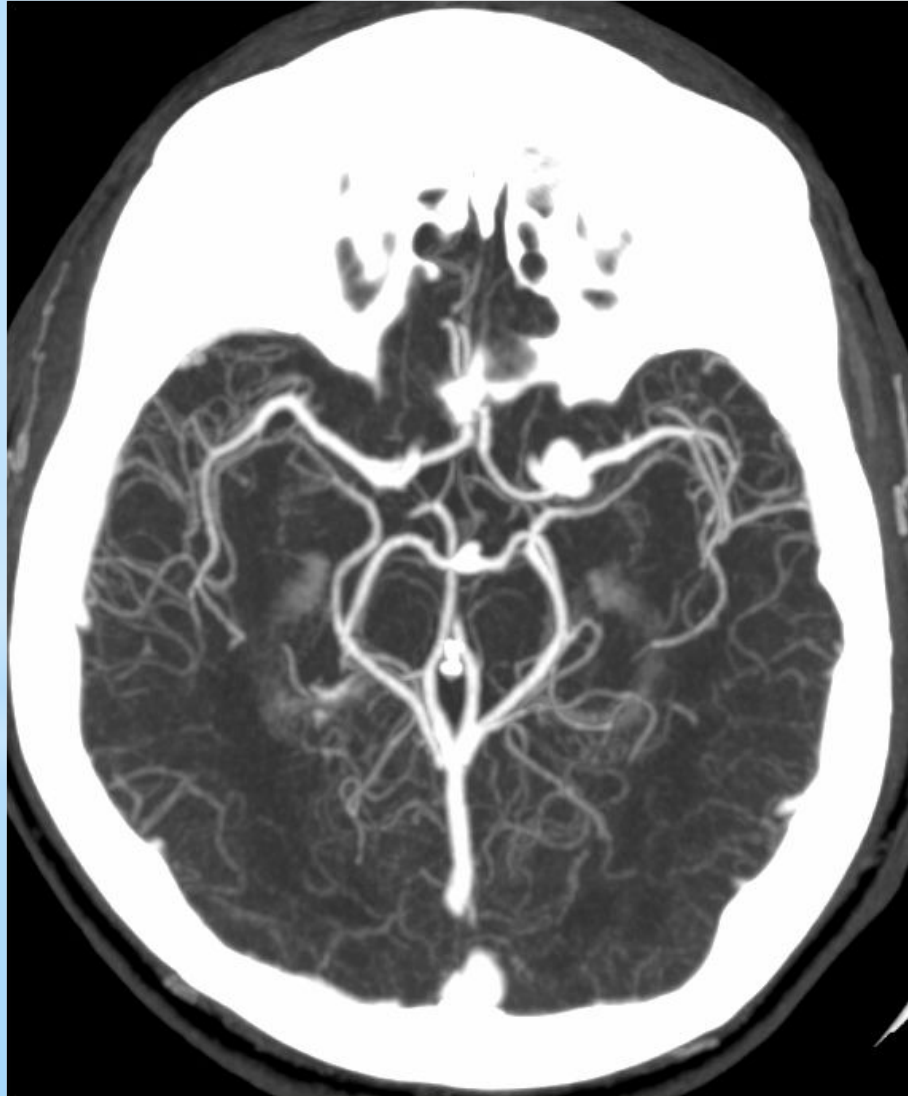
**\* Множественные аневризмы (аневризма левой задней соединительной артерии и аневризма развилки сегмента М1 левой СМА)**





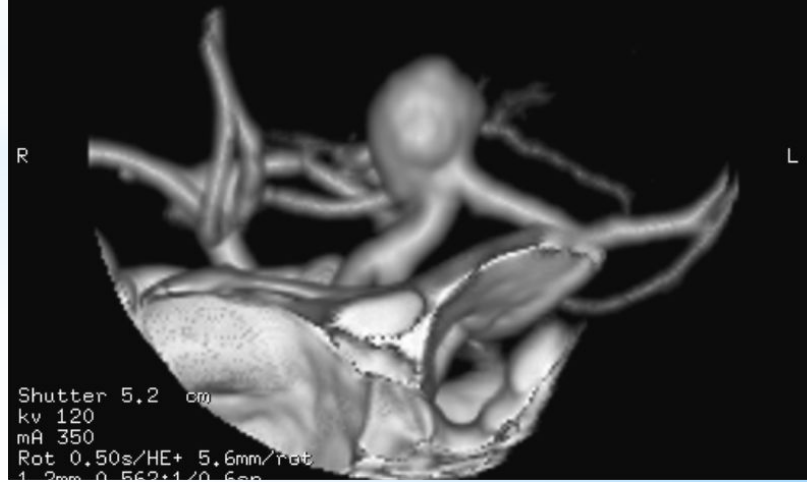
## \* МСКТА, реконструкция

# \* MCKTA



DFOV 6.5 cm  
STND/+/I  
300/4

ObI AP LICA

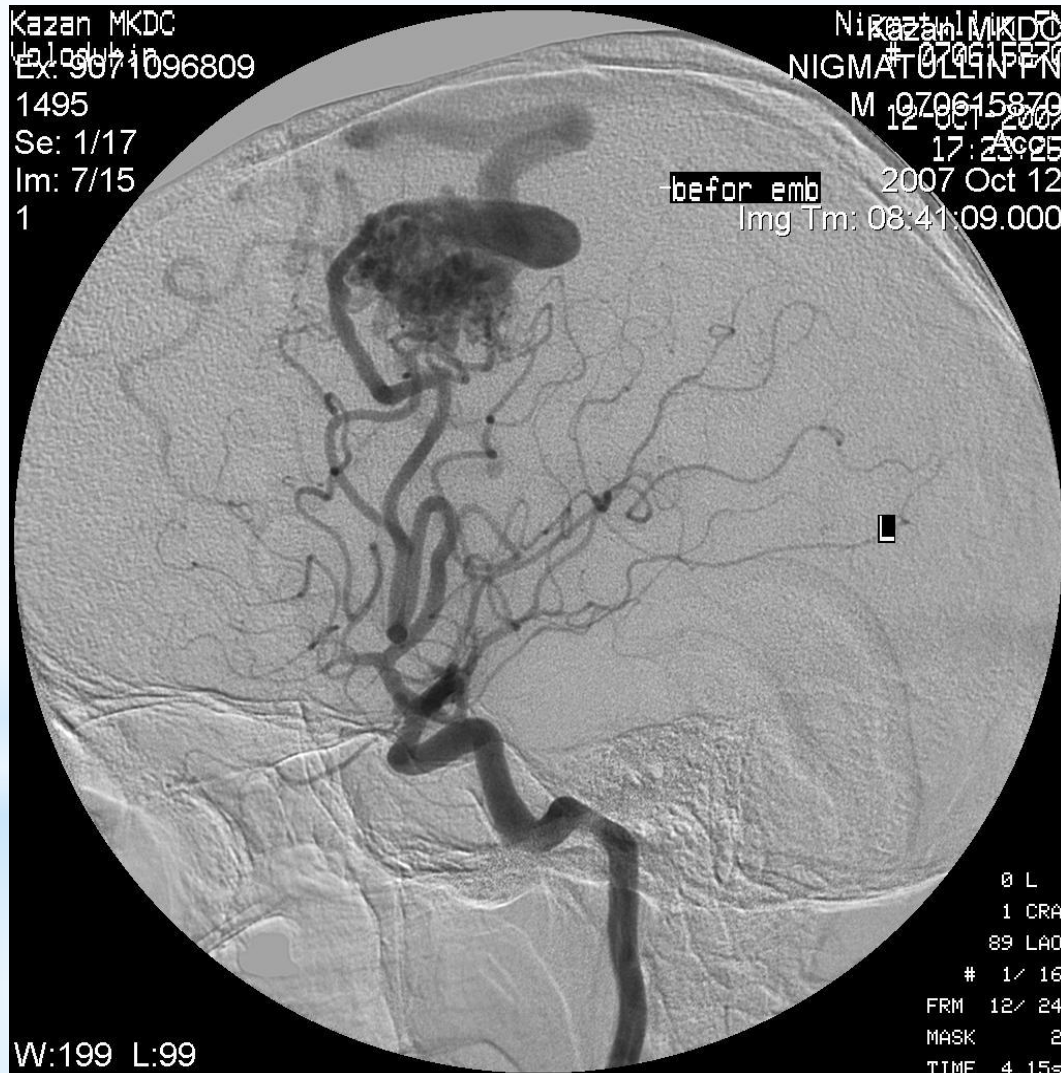


Shutter 5.2 cm  
kv 120  
mA 350  
Rot 0.50s/HE+ 5.6mm/rot  
4.2mm 0.562:1/0.6ap

# **\* Методы диагностики АВМ**

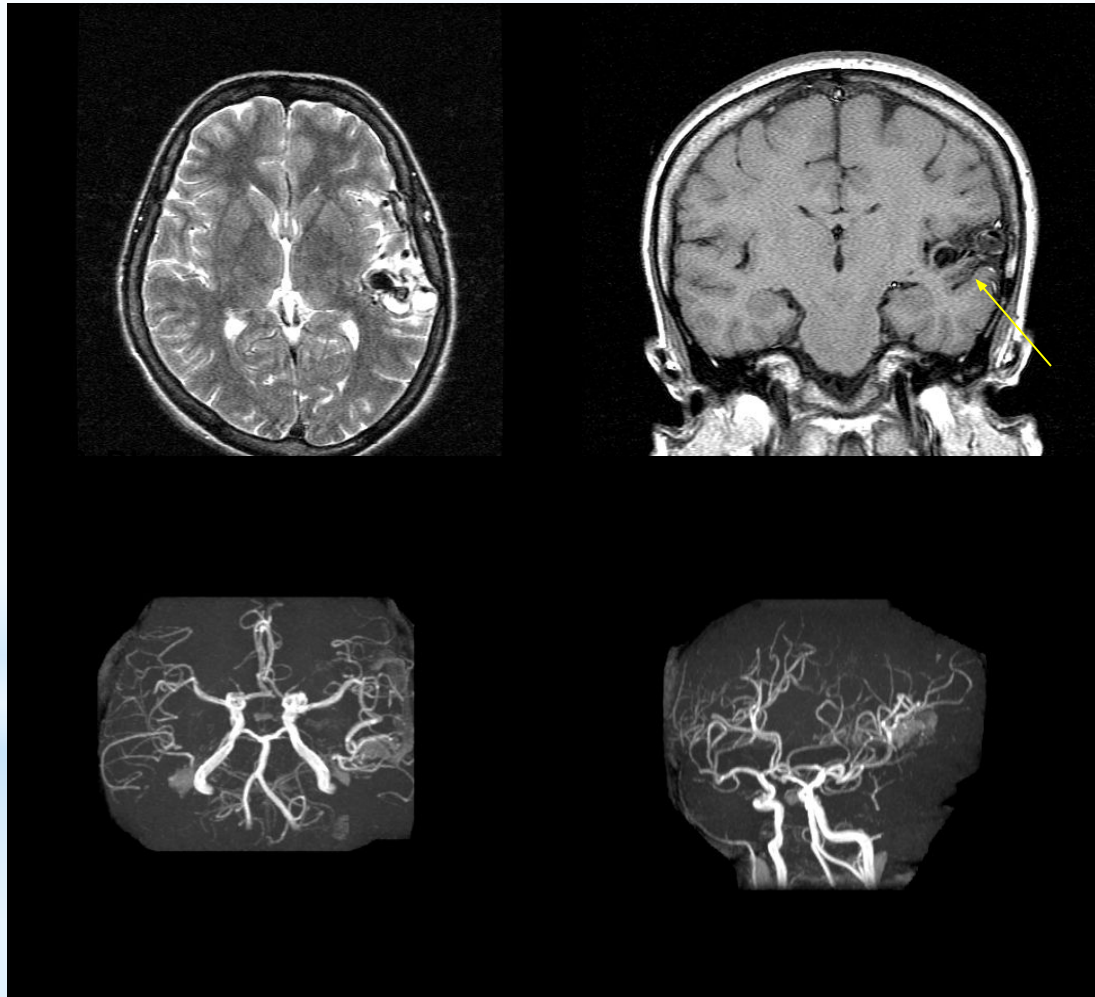
- \* ультразвуковая транскраниальная доплерография (ТКДГ);**
- \* компьютерная томография (КТ) и спиральная компьютерная томоангиография;**
- \* магнитно-резонансная томография (МРТ) и магнитно-резонансная ангиография (МРА)**
- \* ЦАГ**

# \* АВМ в бассейне СМА





\* АВМ левой теменной доли. МРТ и МРА.





# \* ВАЗОСПАЗМ

## Клинические признаки:

- Головная боль
- Лихорадка
- Гипонатриемия
- Клинический синдром коррелирует с заинтересованным сосудом

Транскраниальная  
доплерография (ТКДГ)  
Ангиография

Транскраниальная доплерография используется для выявления и оценки степени тяжести церебрального вазоспазма, его динамики на фоне лечения с вычислением индексов Линдегаарда

Соответствие средней систолической скорости кровотока по средней мозговой артерии и индекса Линдегаарда характеру сосудистого спазма по данным транскраниальной доплерографии

Средняя скорость по средней мозговой артерии, см\сек.	Соотношение СМА\ВСА шея (показатель Линдегаарда)	Значение
Менее 120	Менее 3	Норма
120-200	3-6	Умеренный спазм
Более 200	Более 6	Тяжелый спазм

## Лечение субарахноидального кровоизлияния

### Принципы консервативного лечения субарахноидального кровоизлияния

- \* предупреждение повторных кровотечений,
- \* нормализация АД,
- \* профилактика и лечение отсроченной ишемии (ангиоспазма),
- \* профилактика и лечение гипонатриемии,
- \* профилактика и лечение острой гидроцефалии.

### Стратегия 3 «Н»

- \* «Н»-управляемая гипертензия
- \* «Н»-гиперволемия
- \* «Н»-гомодиллюция

## Лечение субарахноидального кровоизлияния

**Предупреждение рецидивов повторных кровоизлияний включает:**

- \* Наблюдение в блоке нейрореанимации первые 24-72 часа, более 72 часов при развившихся осложнениях.
- \* строгий постельный режим в течение минимум 3 недель,
- \* исключение натуживания во время акта дефекации (назначение слабительных или при их неэффективности - очистительные клизмы, а также для уменьшения частоты стула и объема каловых масс - бесшлаковая диета).
- \* больным с психомоторным возбуждением назначается диазепам перорально или в инъекциях в зависимости от выраженности двигательного возбуждения и степени угнетения сознания.
- \* Гемостатическая медикаментозная терапия, в связи с высоким риском тромбообразования, не рекомендуется!

## Лечение субарахноидального кровоизлияния

- \* Антигипертензивная терапия при субарахноидальном кровоизлиянии снижает АД, уменьшая при этом риск повторного кровотечения, но существенно увеличивает вероятность развития вторичной ишемии головного мозга.
- \* В связи с этим, проведение гипотензивной терапии, целесообразно лишь при существенном подъеме систолического АД, составляющим 200/110 мм рт. ст. и более, острой левожелудочковой недостаточности, инфаркте миокарда и расслоении грудного отдела аорты.
- \* Экстремально высокое АД следует снижать до систолического АД равного 160-170 мм. рт.ст.
- \* Снижение систолического АД менее 130-140 мм рт.ст. нецелесообразно также и в связи с тем, что в этих условиях не обеспечивается уровень церебрального кровотока, необходимый для реализации фармакологической активности назначаемых лекарств.

## Лечение субарахноидального кровоизлияния

- \* Профилактика и купирование отсроченной ишемии-вазодилататоры в первую очередь блокаторы кальциевых каналов, нимодипин (нимотоп).
- \* Нимотоп применяется по следующей схеме:
  - \* 10 дней инфузии по 46 мг. (под контролем АД)
  - \* Затем 10 дней по 2 таблетки каждые 4 часа (таблетки 360 мг)
- \* Наибольшая эффективность достигается при назначении препарата в течение первых 12 часов от начала заболевания. Если АД снижается до уровня, угрожающего по уменьшению церебрального перфузионного давления, дозу препарата необходимо уменьшить.

## \* **Медикаментозные мероприятия при вазоспазме** Стратегия 3 «Н»

- \* Гемодиллюция - применяется с целью увеличения мозгового кровотока путем уменьшения вязкости крови (гематокрита)
- \* Гиперволемия - Поддерживает адекватный сердечный выброс и способствует увеличению мозгового кровотока
- \* Гипертензия - Имеет смысл для обеспечения коллатерального кровообращения потенциально ишемизированных зон головного мозга

# Лечение субарахноидального кровоизлияния

## Стратегия 3 «Н»

АД повышают на 15-20% выше обычного для данного больного уровня, используя допамин или добутрекс ( $\beta_1$ -адреномиметики), но не более 190-200 мм рт.ст. при клипированной аневризме и не выше 150-160 мм рт.ст. - при неклипированной аневризме

внутривенное введение альбумина, декстранов и свежзамороженной плазмы, внутривенное введение физиологического раствора и 5% раствора глюкозы

Контроль ОЦК-ЦВД (оптимальный уровень - 8-10 мм рт.ст.)

Гематокрит 31-34%



## **\* Эндоваскулярные мероприятия при вазоспазме**

- \* Внутриартериальное введение  
сосудистых релаксантов  
(Верапамил, Нимодипин)**
- \* Балонная ангиопластика**

## Лечение субарахноидального кровоизлияния

- \* Гипонатриемия - независимый предиктор неблагоприятного исхода заболевания, составляет 10-30% после развития САК и чаще всего наблюдается у больных с изначально тяжелым состоянием, при развитии гидроцефалии и аневризмах передней соединительной - передней мозговой артерии.
- \* С целью предупреждения развития гипонатриемии необходимо избегать введения чрезмерно больших объемов гипотонических жидкостей и не допускать снижения сосудистого объема.
- \* Вполне обоснованным является проведение мониторинга волемии путем исследования параметров давления заклинивания легочной артерии, центрального венозного давления, жидкостного баланса и массы тела, а также путем обеспечения контроля за лечением гиповолемии изотоническими растворами.
- \* Кроме ограничения жидкости, необходимо внутривенное введение 20 мл 1% хлористого натрия, предварительно разведенного в 500,0 0,9% NaCl в течение 6 часов. При этом очень важно, чтобы уровень натрия в сыворотке крови увеличивался не более 1 ммоль каждый час.

## Лечение субарахноидального кровоизлияния

- \* При развитии острой обструктивной гидроцефалии, развивающейся примерно у 20% больных с САК, рекомендуется выжидательная тактика в течение суток, так как известно, что у 50% пациентов наступает спонтанное улучшение.
- \* Клинически гидроцефалия проявляется угнетением сознания, возбуждением, гипертензией и брадикардией. В то же время эти симптомы считаются неспецифичными.
- \* Прямые признаки острой окклюзионной гидроцефалии - увеличение желудочковой системы по данным КТ или МРТ.
- \* При отсутствии улучшения наиболее распространенным способом лечения острой гидроцефалии является жизнеспасающая операция - **наружное дренирование боковых желудочков мозга катетером, введенным через фрезевое отверстие.**
- \* В тех случаях, когда гидроцефалия становится постоянной, наружное дренирование необходимо заменить на внутреннее путем нейрохирургической операции: вентрикулоперитонеального, вентрикулоатриального или люмбоперитонеального шунтирования.

# \* Гидроцефалия, спровоцированная САК

Случается в одном из трех вариантов

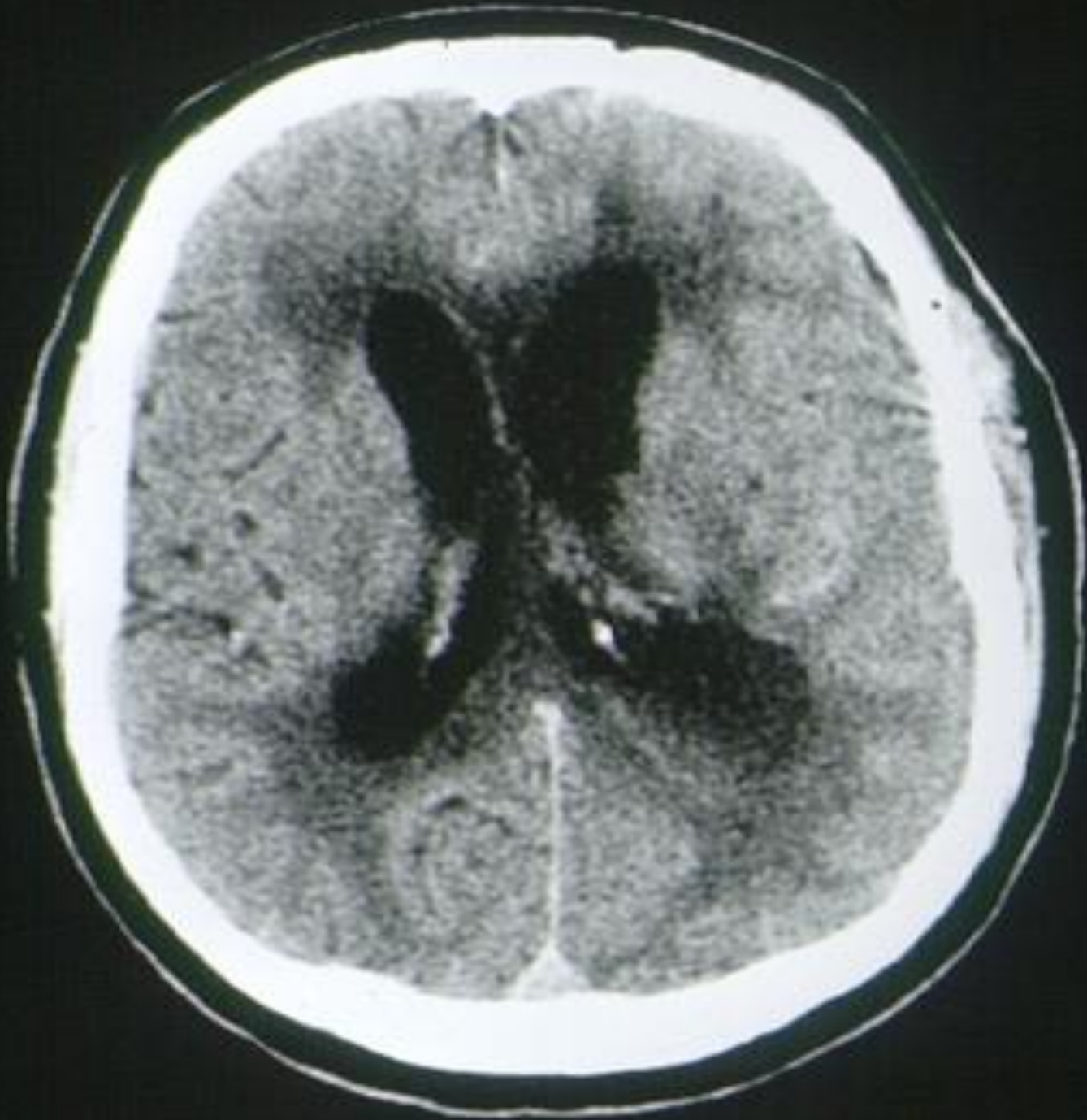
**Остро**

- Пациент в оглушении или децеребрации
- Обычно сочетается с массивным внутрижелудочковым кровоизлиянием (коммуникантный сегмент ПМА и верхушка основной артерии)
- Необходимо срочное наложение вентрикулостомы

**Подостро** - В течение нескольких дней после кровоизлияния

- Необходимо наложение вентрикулостомы или шунта

**Отсроченно** - Недели или месяцы после кровоизлияния



## Хирургическое лечение субарахноидального кровоизлияния

*Больного с подозрением на разрыв внутричерепной аневризмы необходимо госпитализировать в стационары, где имеются:*

- \* -нейрохирургическое отделение
- \* -специалисты, владеющие опытом прямых микрохирургических операций по поводу церебральных аневризм
- \* -специалисты, владеющие опытом эндоваскулярного выключения аневризм
- \* -отделение лучевой диагностики, оснащенное аппаратурой для проведения КТ или МРТ
- \* -спиральной КТ-ангиографии, МРТ-ангиографии, ангиографическая операционная для проведения церебральной ангиографии и выполнения эндовазальных операций
- \* -операционная, оснащенная оборудованием для микрохирургии церебральных аневризм (операционный микроскоп, микрохирургический инструментарий, съемные и постоянные немагнитные клипсы)
- \* -отделение нейрореанимации

# \* ЛЕЧЕНИЕ АНЕВРИЗМ

\* ХИРУРГИЧЕСКОЕ - Прямое клиппирование, клиппирование с обходным анастомозом (bypass)

\* ЭНДОВАСКУЛЯРНОЕ- окклюзия, стент/окклюзия, стентирование

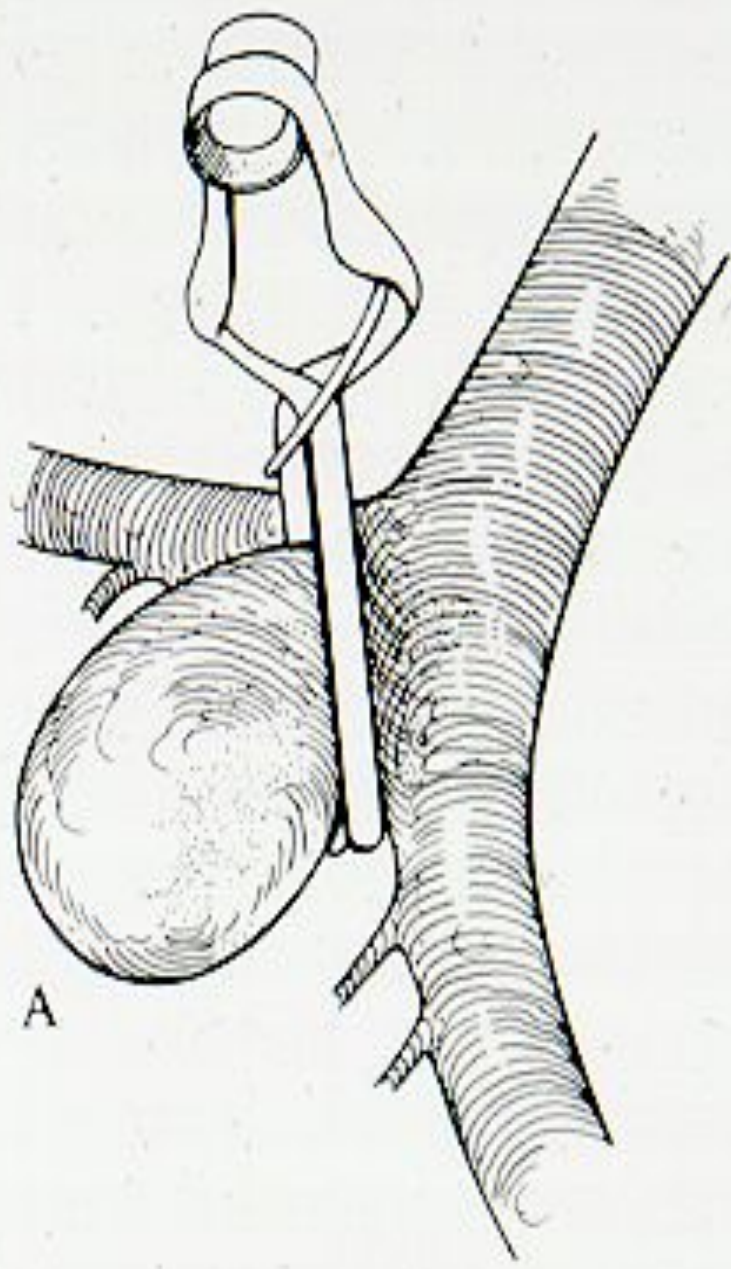
**\* Операции на аневризме в остром периоде САК показаны:**

- \* 1. Больным с тяжестью САК I-II степени по Hunt-Hess независимо от срока после кровоизлияния.**
- \* 2. Больным с тяжестью САК III степени по Hunt-Hess при легком или умеренном ангиоспазме (ориентировочная систолическая скорость кровотока в M1 сегменте средней мозговой артерии менее 200 см\сек. или средняя скорость 120-200 см\сек) независимо от срока после кровоизлияния.**
- \* 3. Больным с тяжестью САК IV -V степени по Hunt-Hess, если тяжесть состояния обусловлена внутримозговой гематомой с развитием дислокационного синдрома.**



- \* **Операции на аневризме в остром периоде САК откладываются:**
  
- \* **1. У больных с тяжестью САК III- IV степени по Hunt-Hess при умеренном или выраженном и распространенном ангиоспазме (ориентировочная систолическая скорость кровотока в M1 сегменте средней мозговой артерии более 200 см\сек. или средняя скорость более 200 см\сек), III- IV типах изменения ЭЭГ.**
  
- \* **2. У больных с анатомически сложными аневризмами (гигантские аневризмы, аневризмы основной артерии).**
  
- \* **3. У больных с тяжестью САК V степени по Hunt-Hess, если тяжесть состояния не определяется наличием внутримозговой гематомы.**

- \* Прямые хирургические вмешательства на аневризме в остром периоде
- \* Объем операции в остром периоде предполагает **клипирование аневризмы**. Для облегчения выполнения операции и улучшения исходов могут быть использованы:
  - \* **люмбальный дренаж** и выведение 15-20 мл ликвора
  - \* **наружный вентрикулярный дренаж** (при ВЖК и острой гидроцефалии)
  - \* **удаление сгустков крови из базальных цистерн** (профилактика ангиоспазма)
  - \* **удаление внутримозговой гематомы**
  - \* **перфорация конечной пластинки** (профилактика гидроцефалии)
  - \* анестезиологическое пособие, направленное на

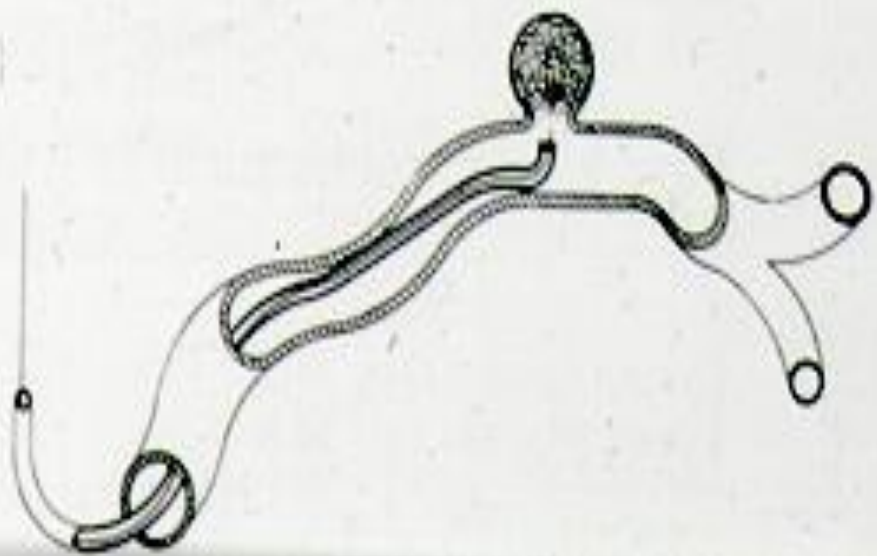
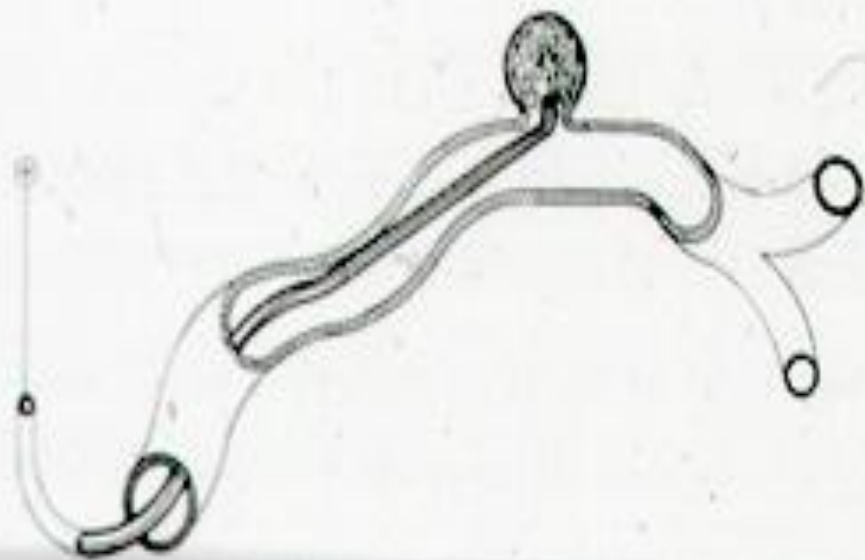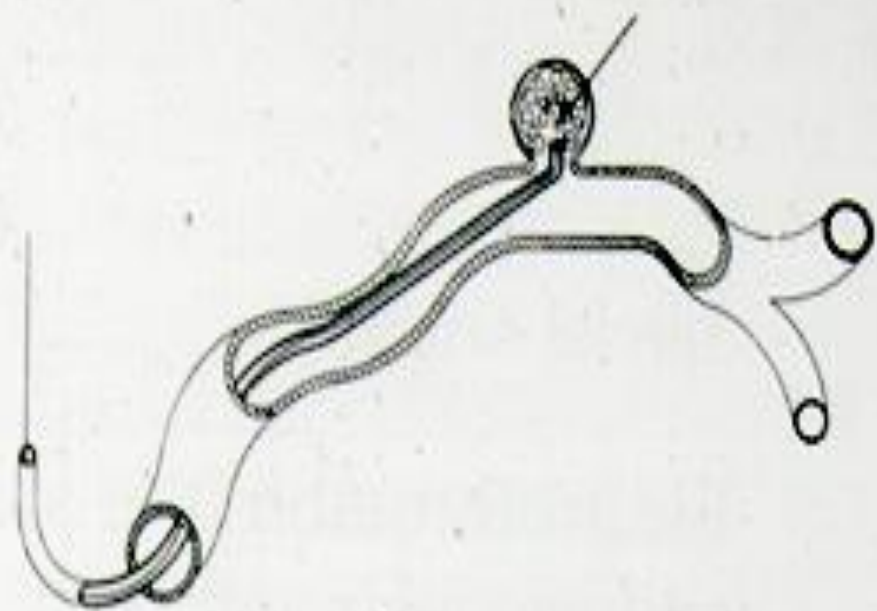



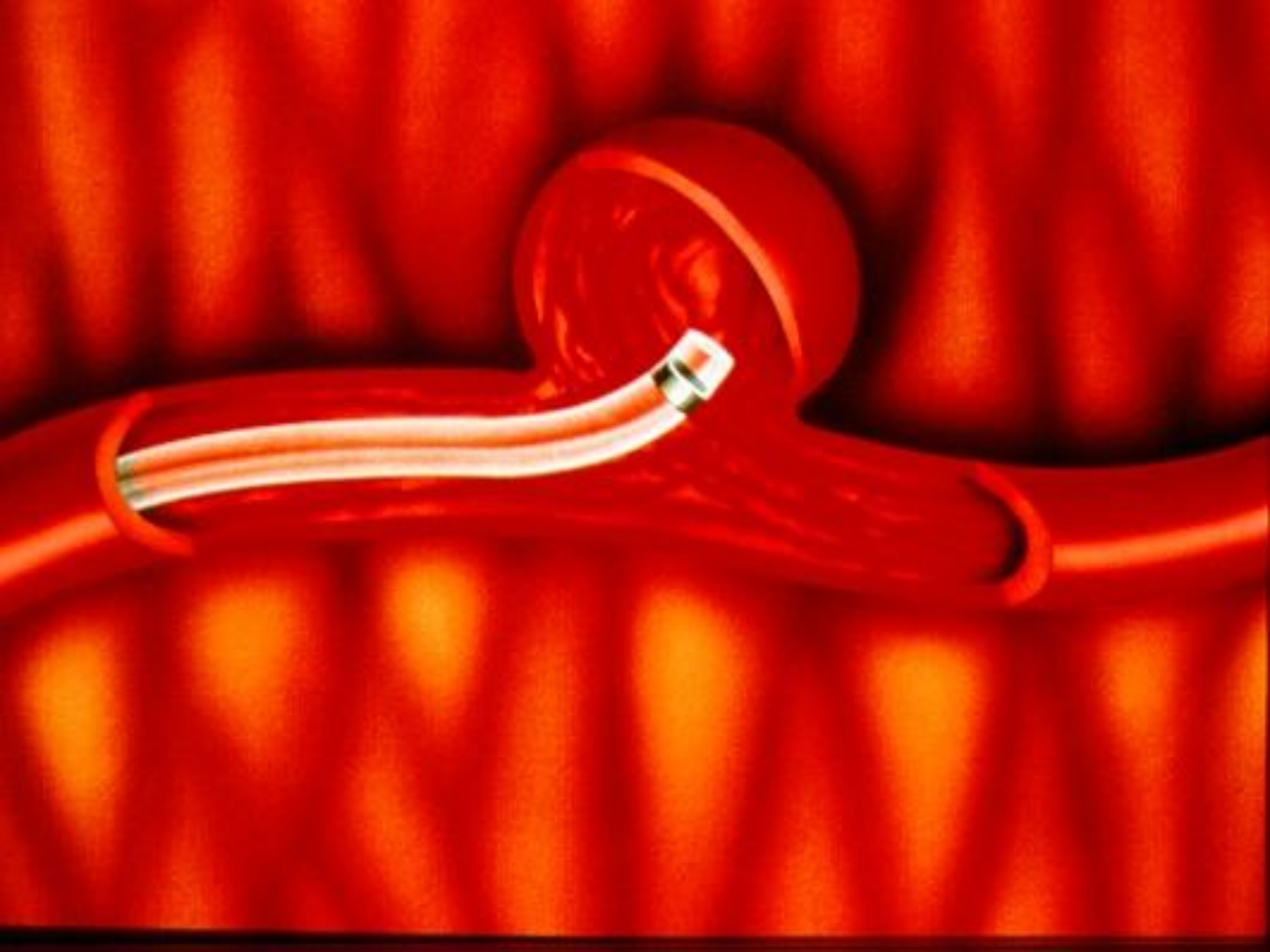## Другие хирургические вмешательства в остром периоде САК

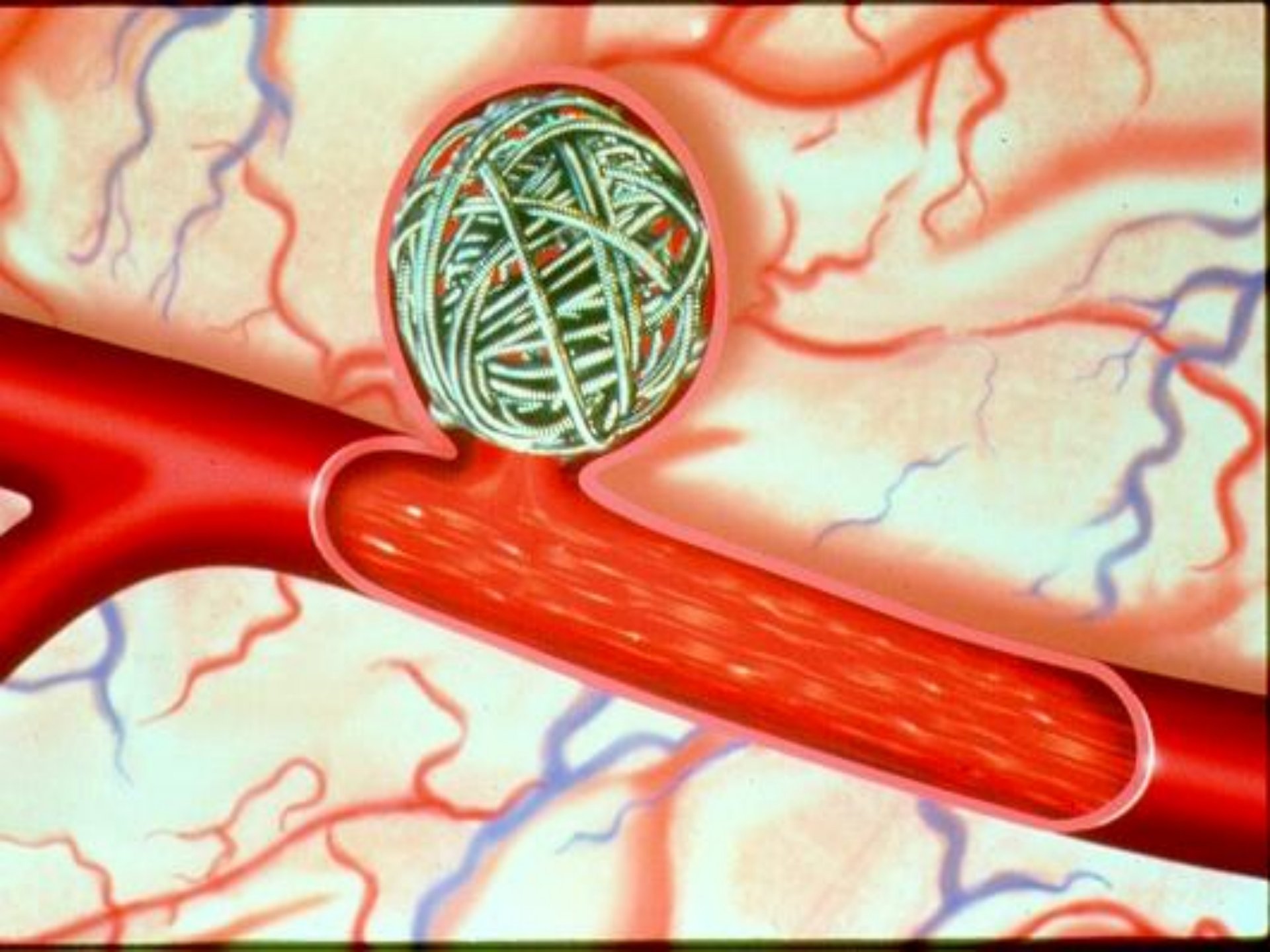
(в случаях когда тяжесть состояния не позволяет выполнить хирургическое вмешательство на аневризме)

- \*наложение наружного вентрикулярного дренажа*
- \*наружная декомпрессия с пластикой твердой мозговой оболочки*
- \*удаление внутримозговой гематомы без выключения аневризмы*
- \*установка субдурального или вентрикулярного датчика для контроля внутричерепного давления*

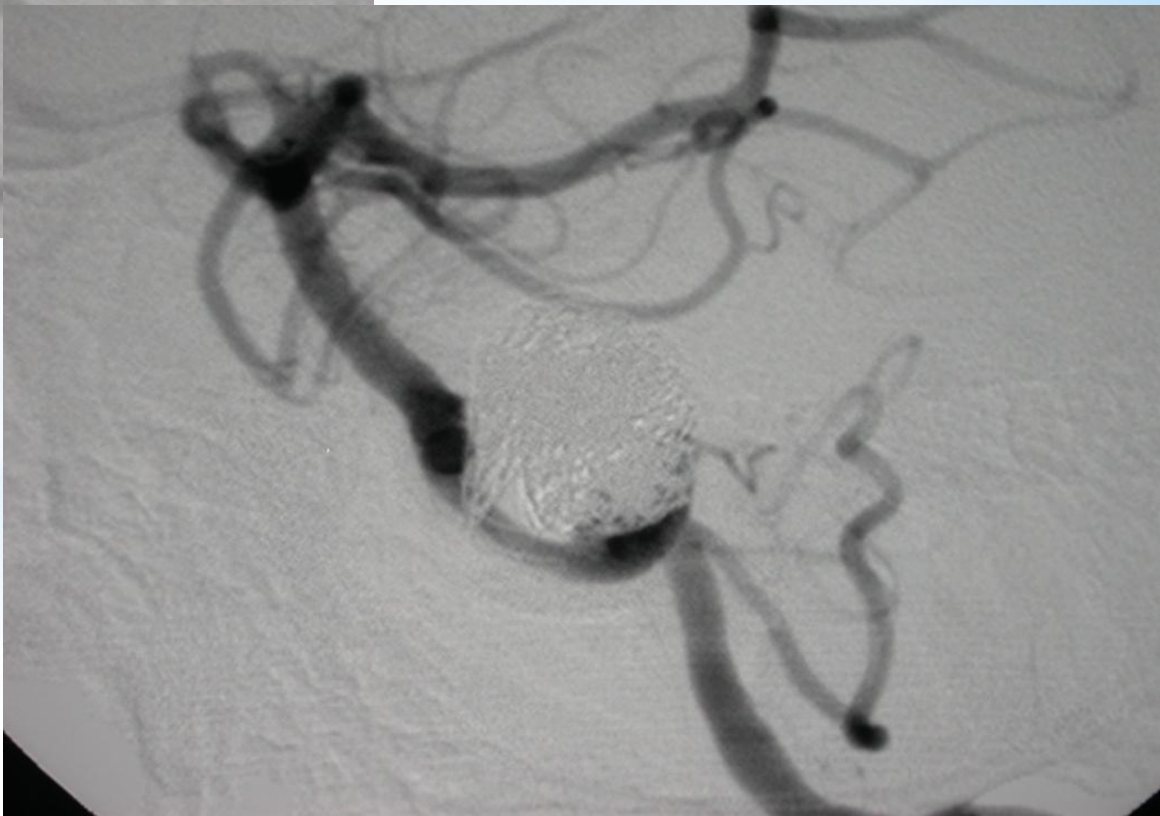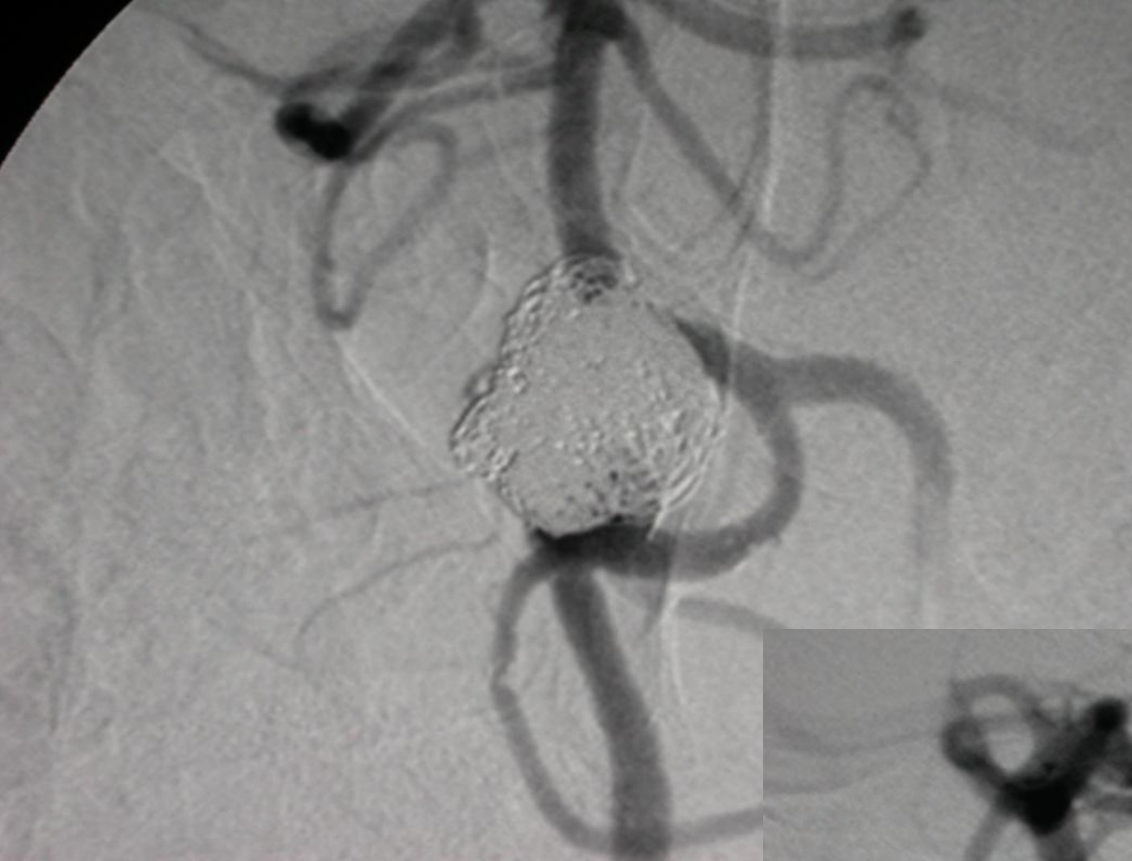
# \*ЭНДОВАСКУЛЯРНОЕ ЛЕЧЕНИЕ АНЕВРИЗМ

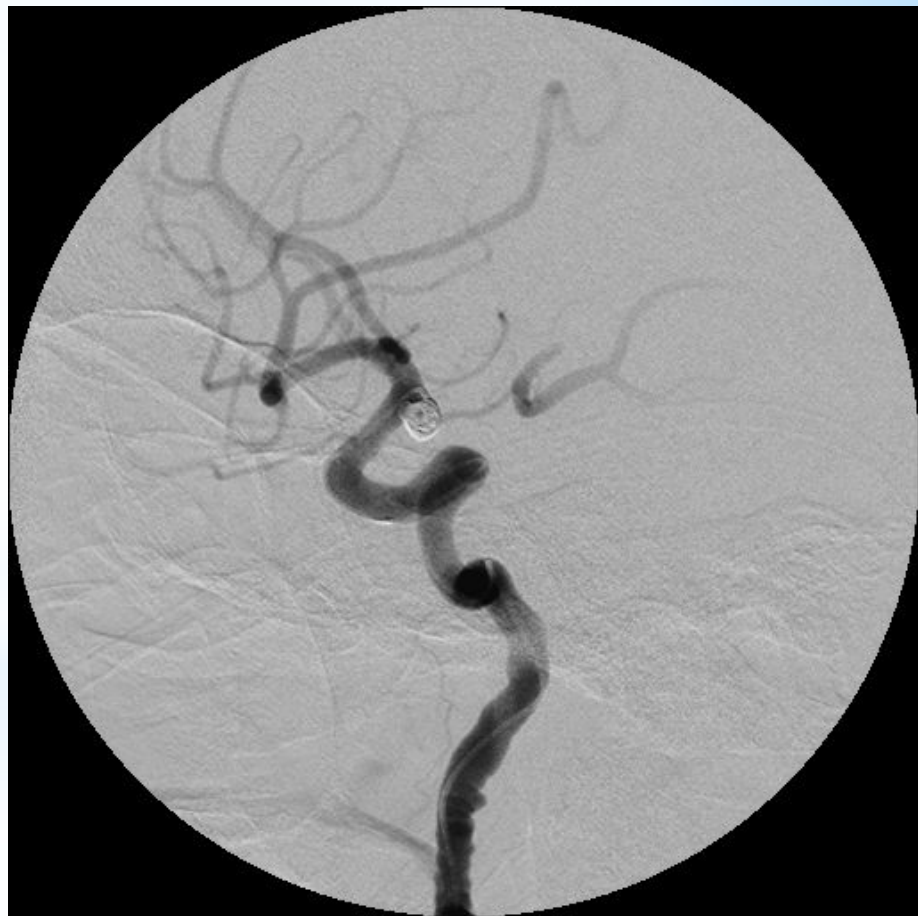
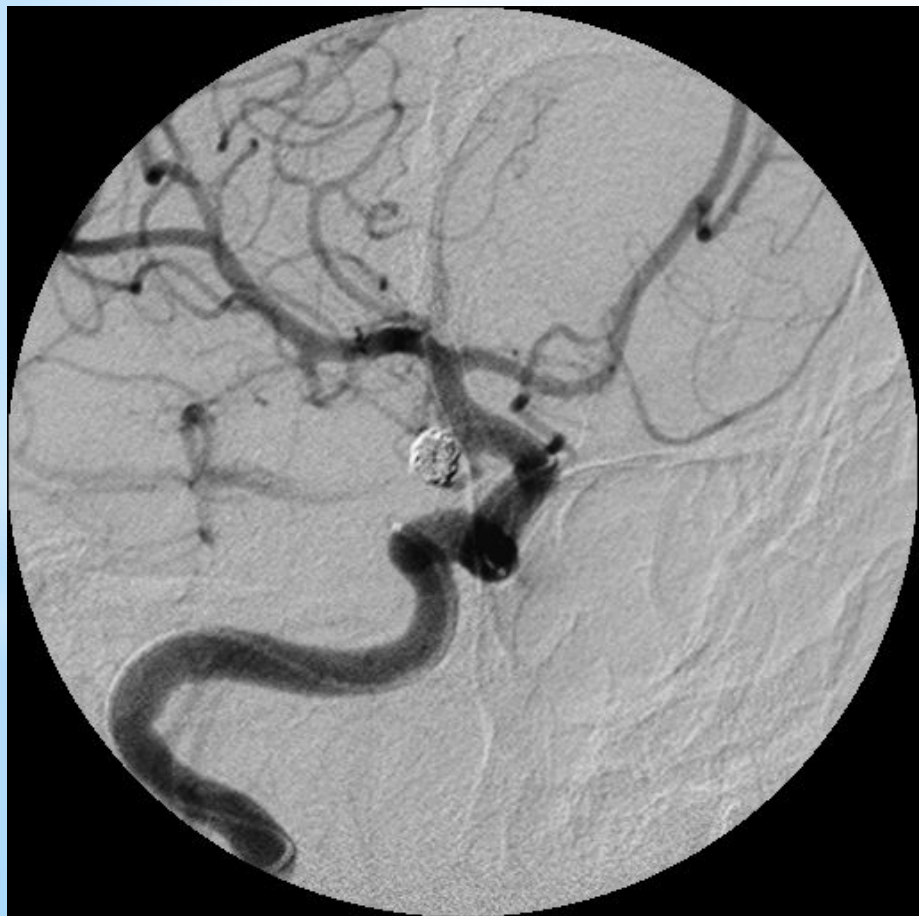




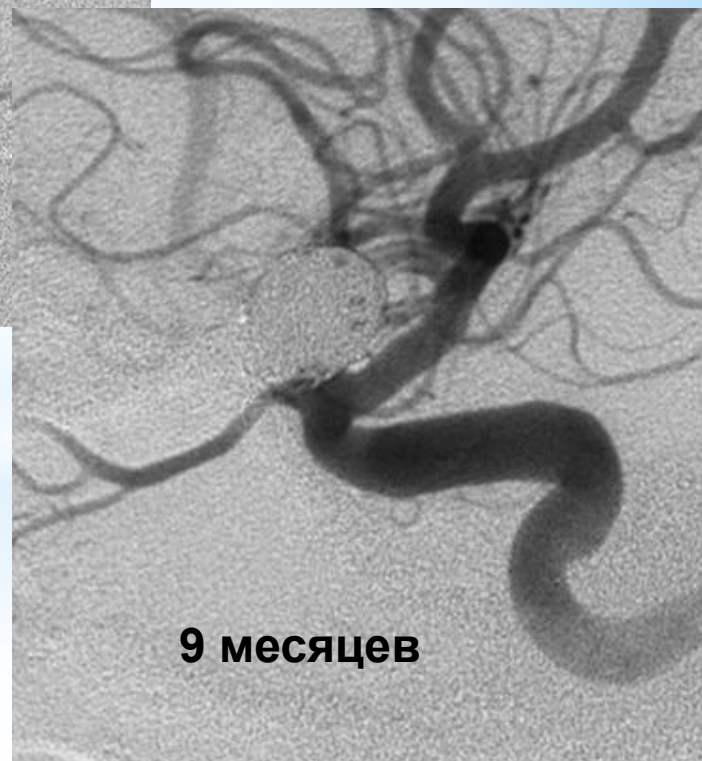
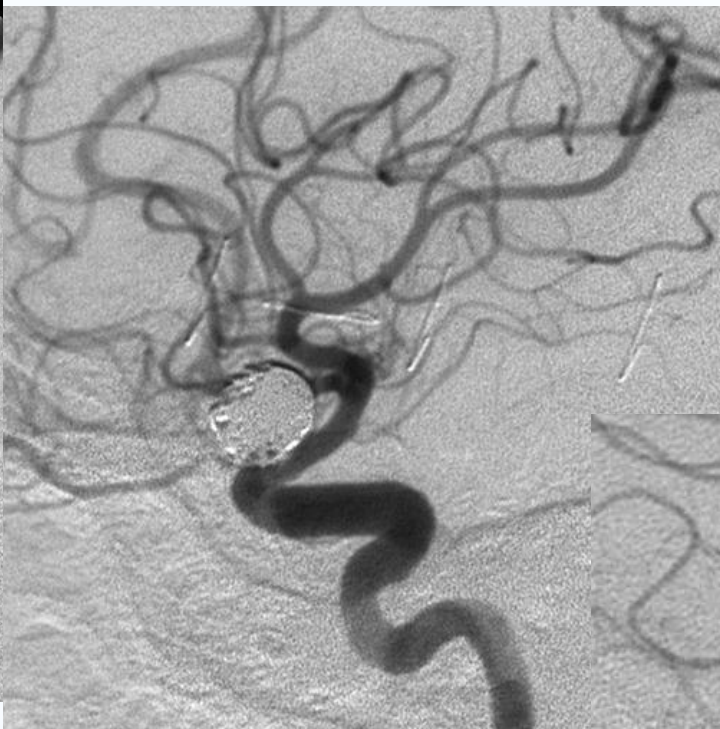
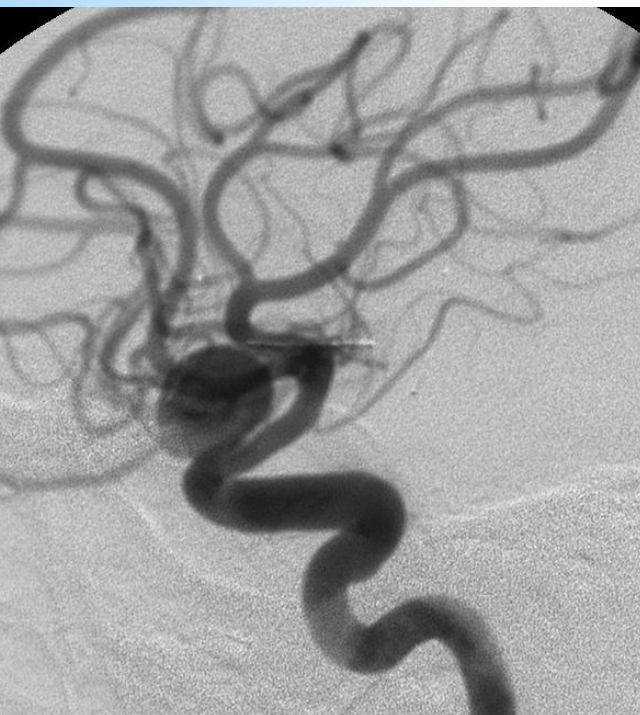

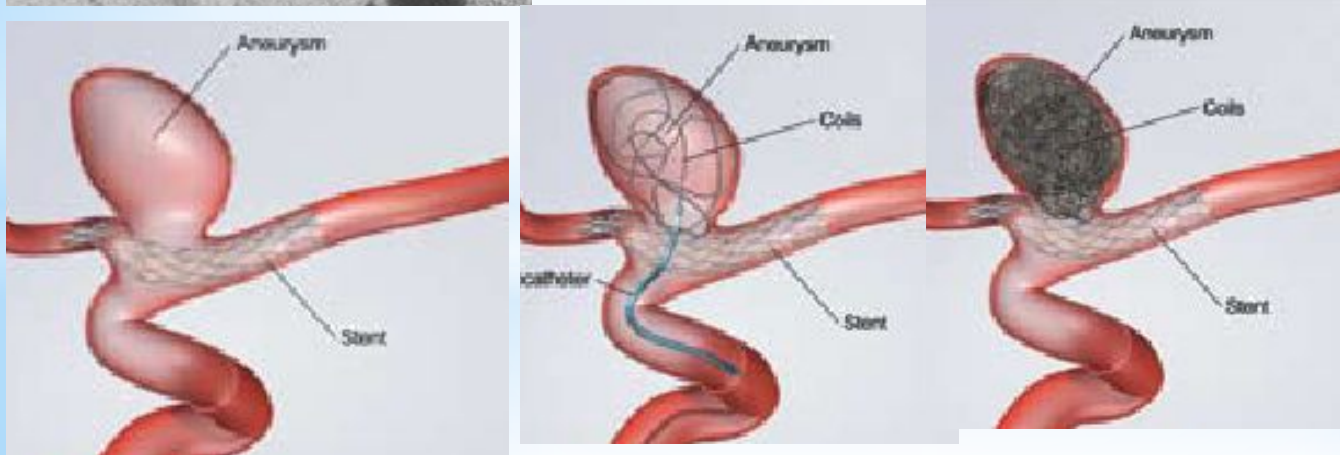
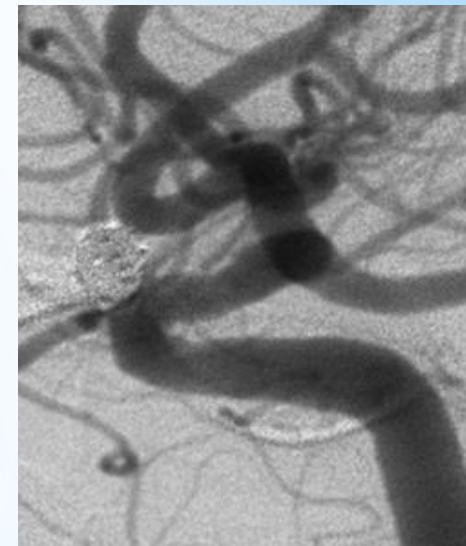
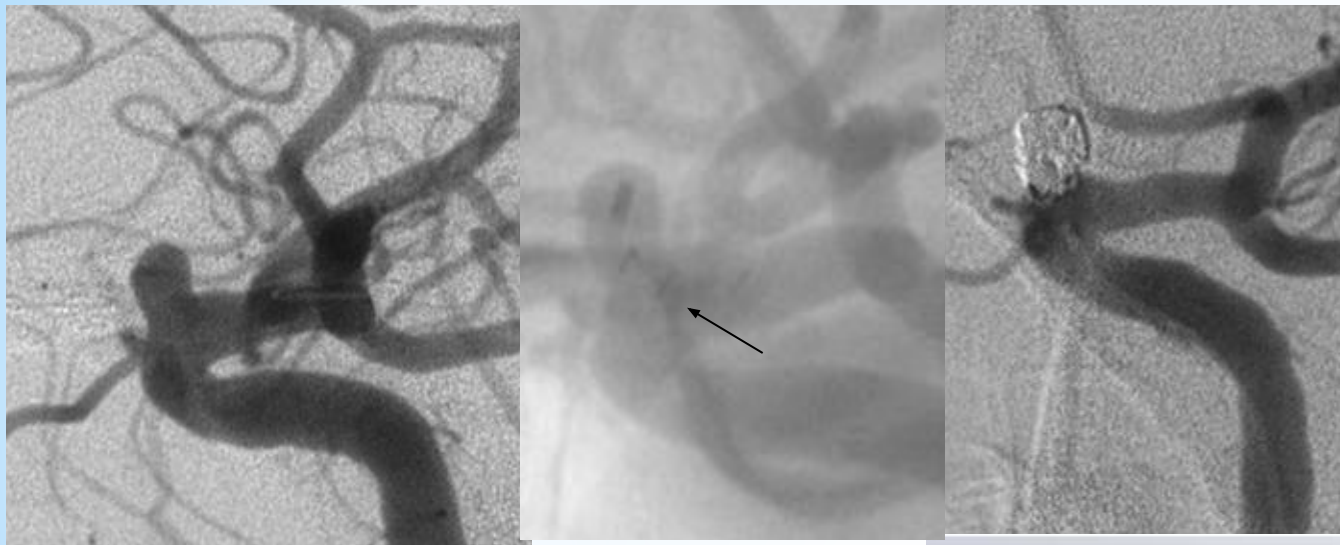


Больная К. 45 лет. Аневризма офтальмического сегмента ВСА.  
ДО и после эмболизации.



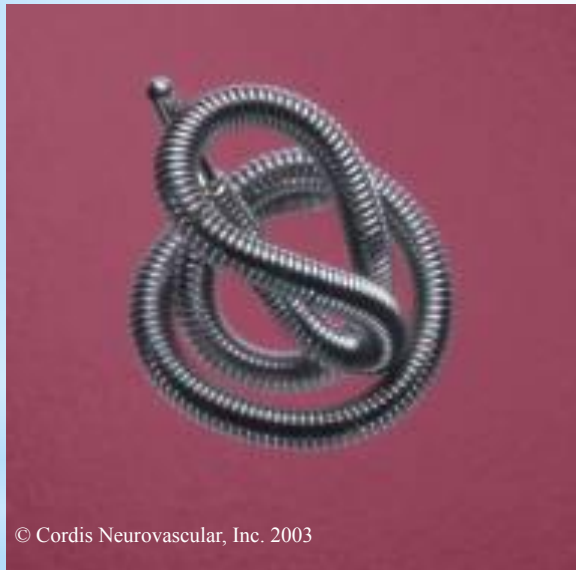
Аневризма параклиноидного сегмента ВСА.  
Апоплексическая форма (холодный период).  
Эмболизация со стент ассистенцией

**6 месяцев**



# \*Спирали

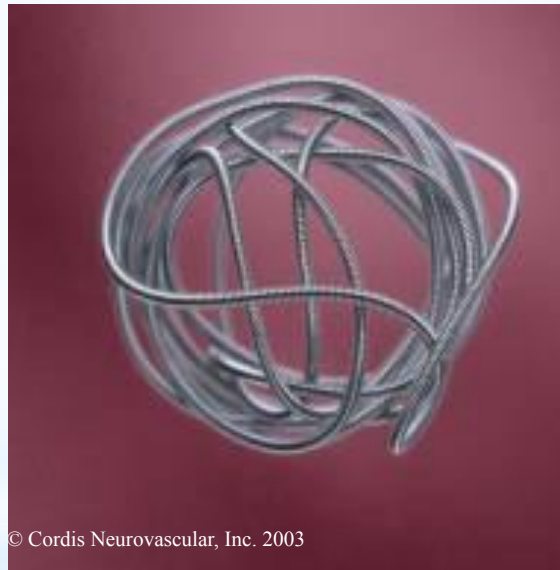## Mini Complex



**Диаметр: 2 - 4mm**

**Длина: 1.5 – 10 cm**

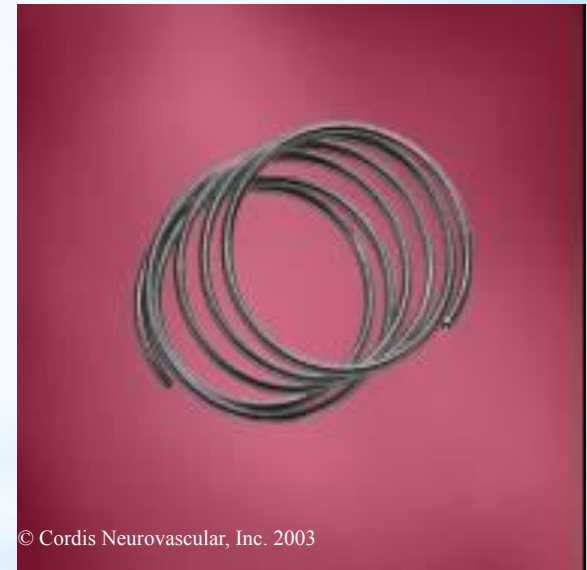## Complex



**5 - 20 mm**

**5 – 30 cm**

## Helical



**2 – 12 mm**

**2 – 30 cm**

# \*Принятие решения при АВМ

## \*Риск лечения

- \* Оценить факторы, специфичные для АВМ - размер, венозный отток, локализация, доступность для катетера, лучевое поражение
- \* Оценить факторы, специфичные для пациента - возраст, профессия, сопутствующие заболевания

# \* Варианты лечения АВМ

\* Микрохирургическое иссечение

\* Радиохирургия

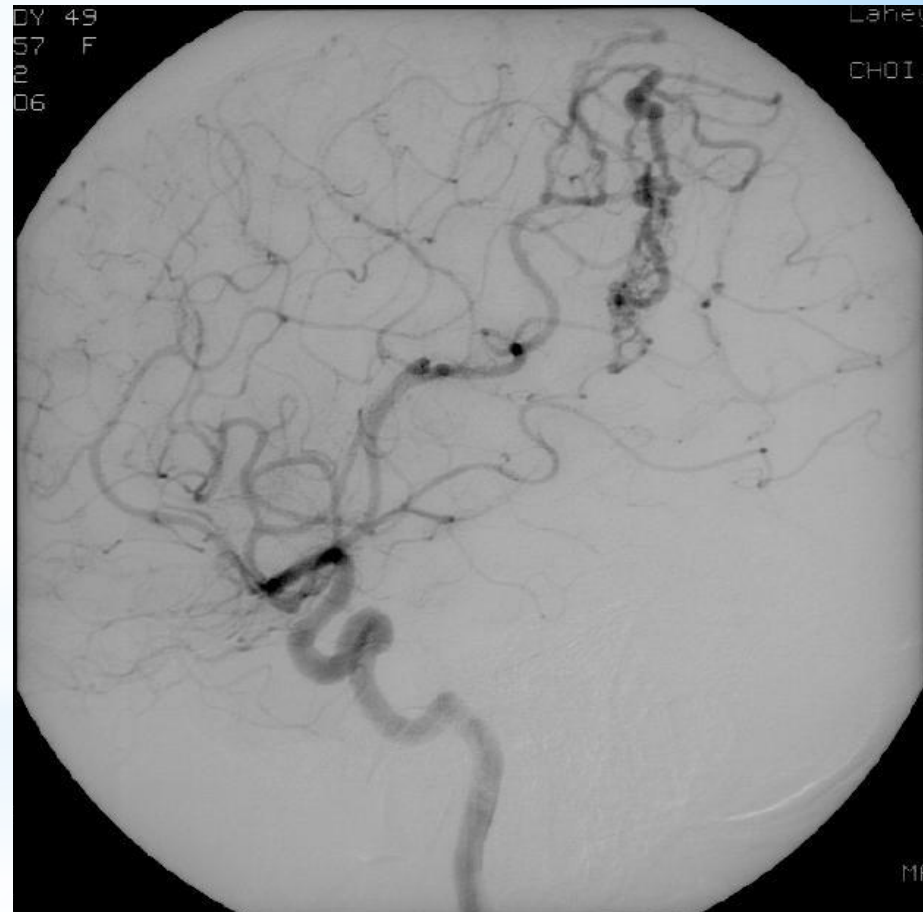
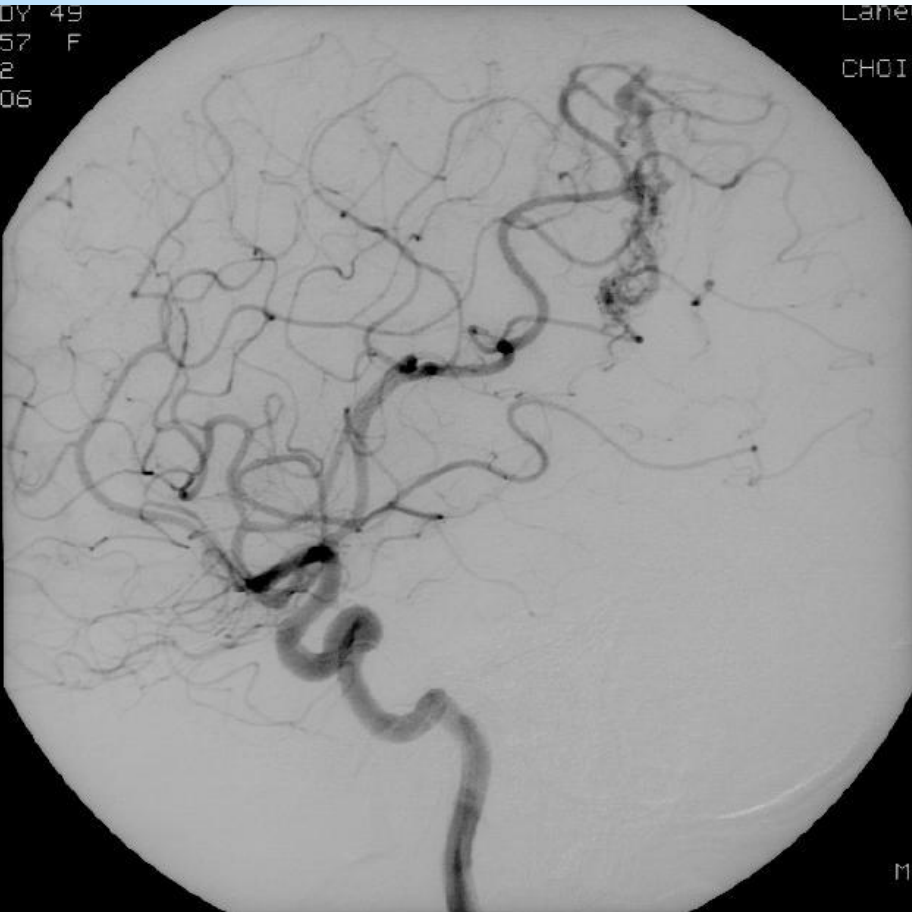\* Эмболизация

\* Комбинированная  
мультимодальная терапия

\* Продолжение клинического  
наблюдения

# АВМ правой теменной доли

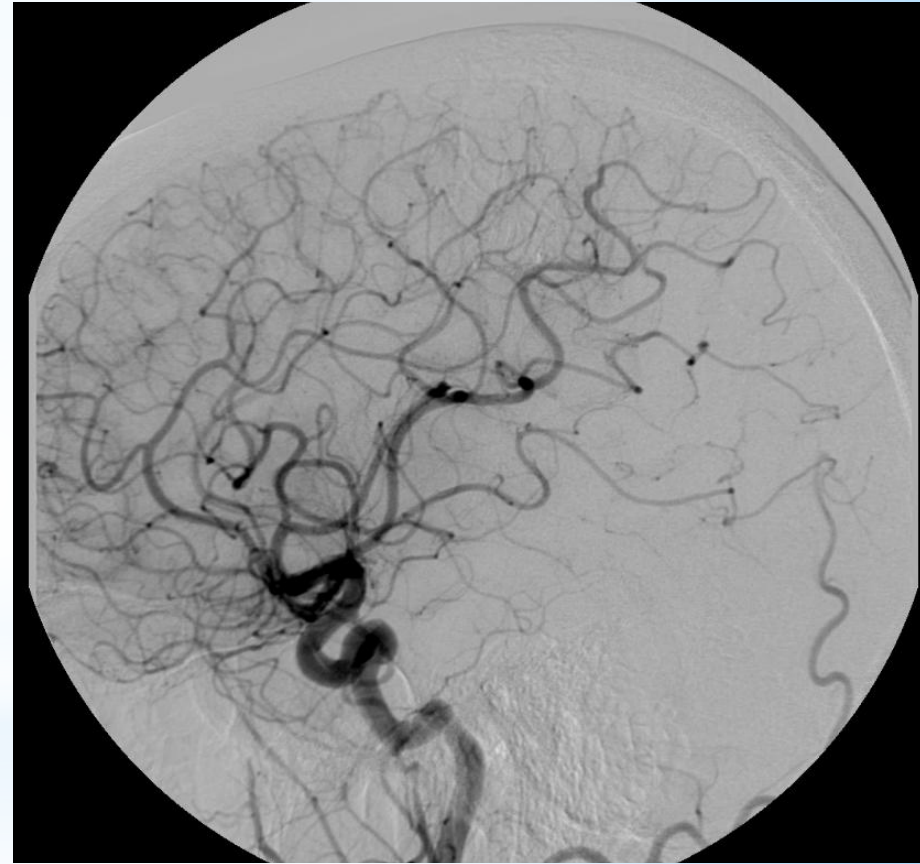
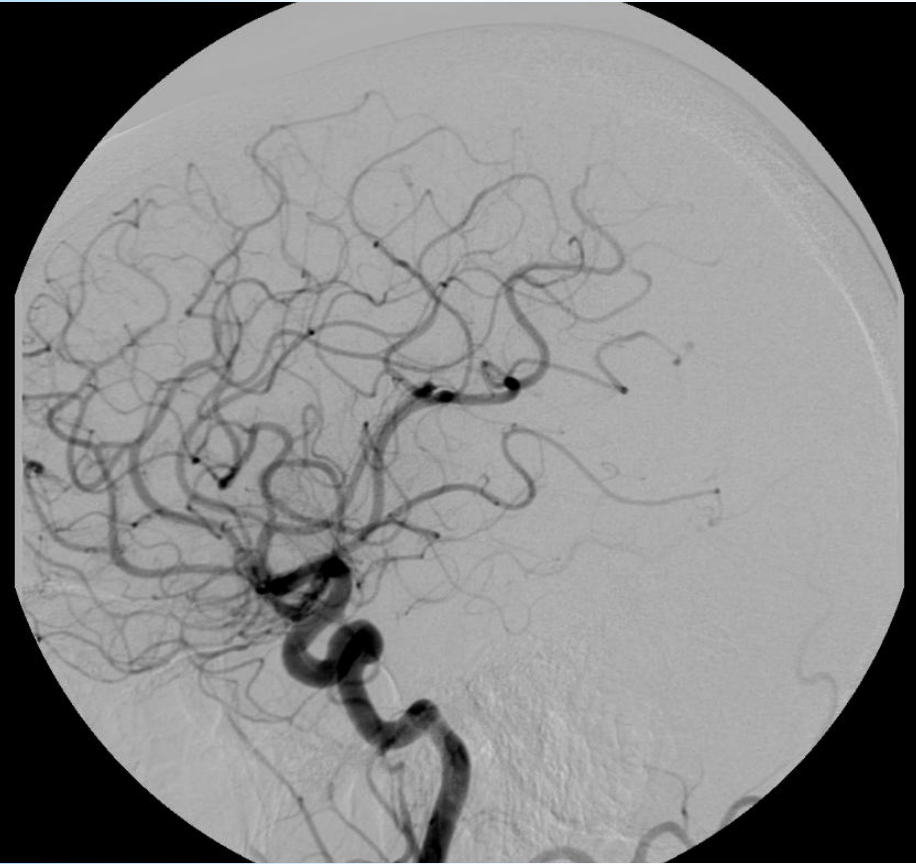
Предоперационная ангиография





# АВМ правой теменной доли

## Постоперационная ангиография



# \* Эмболизация

## \* Цели эмболизации:

- \* Является вспомогательным методом для открытой хирургии или радиохирургии

- \* Лечебная цель

- \* Паллиативная цель

- \* При наличии аневризмы внутри АВМ

- \* Раннее лигирование

# \* Эмболизация

## \* Материалы

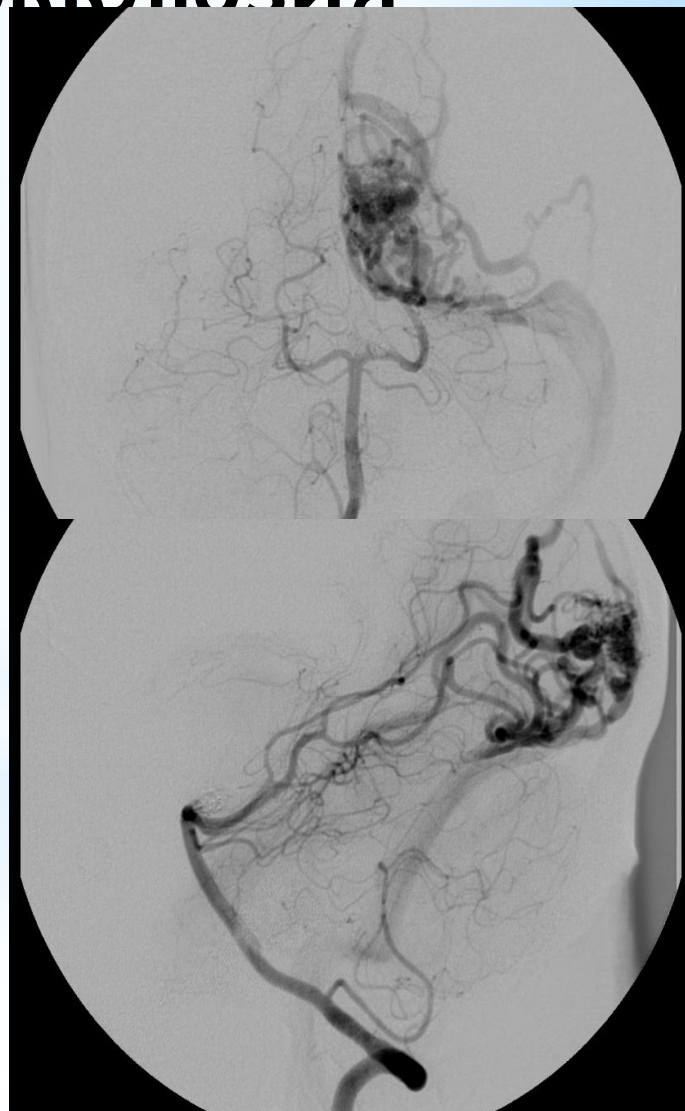
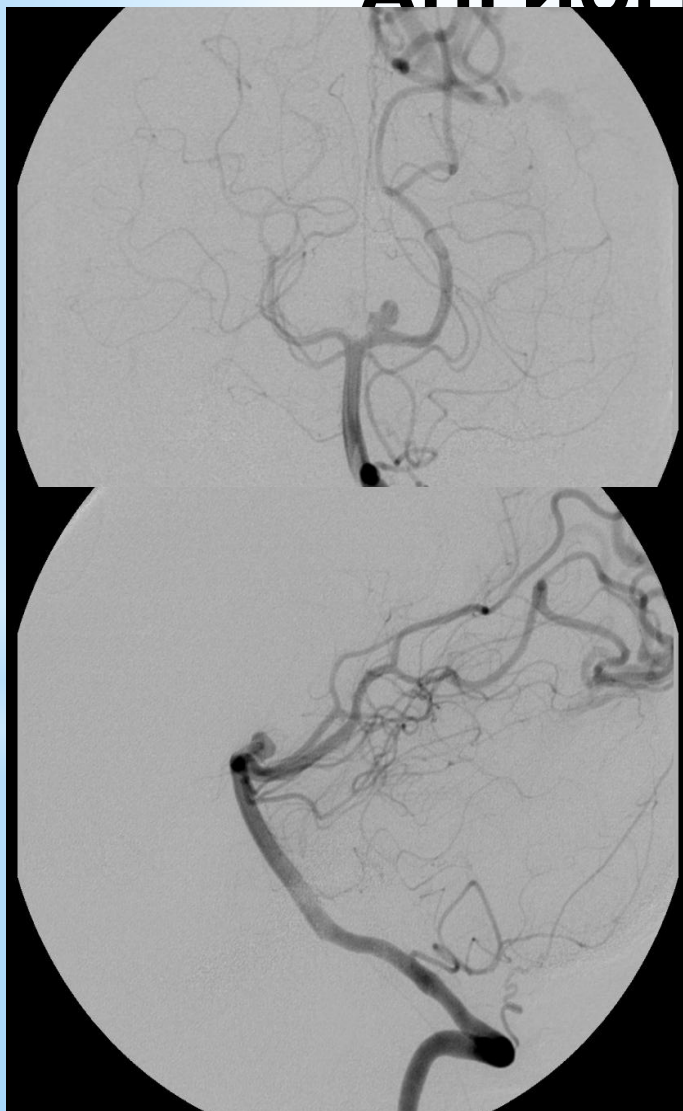
- \* Частицы (эмболы)

- \* н-бутилцианоакрилат (NBCA)

- \* Оникс

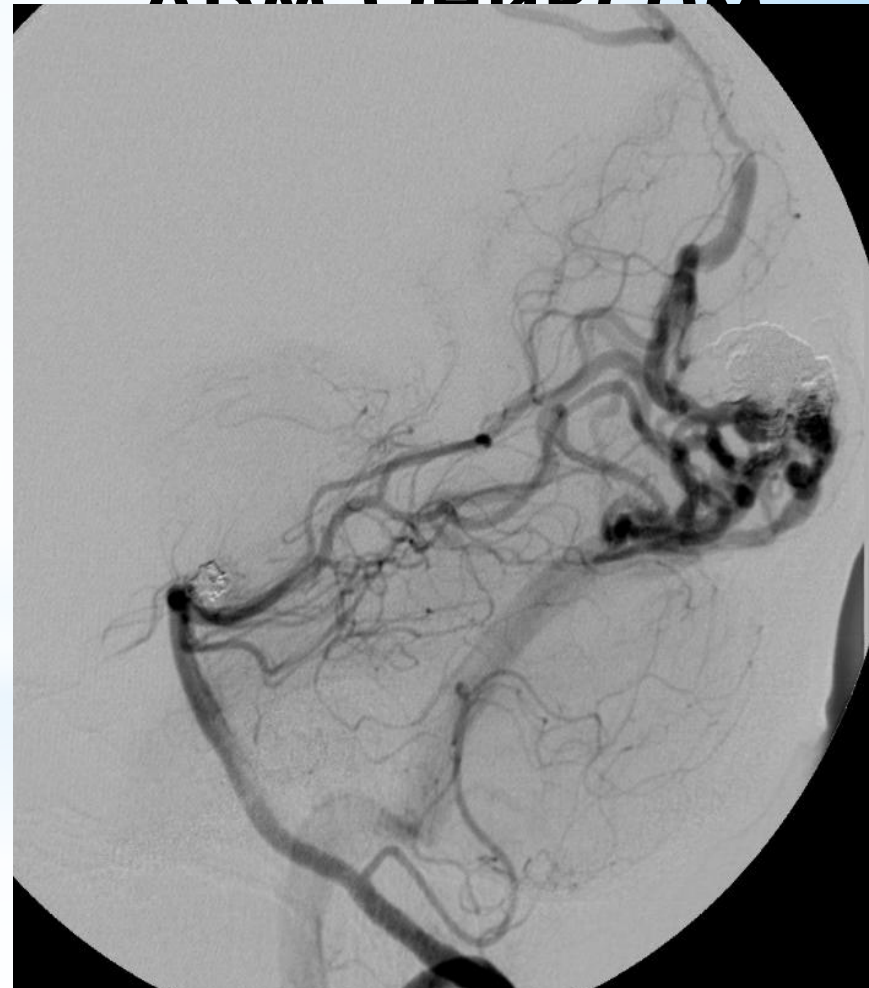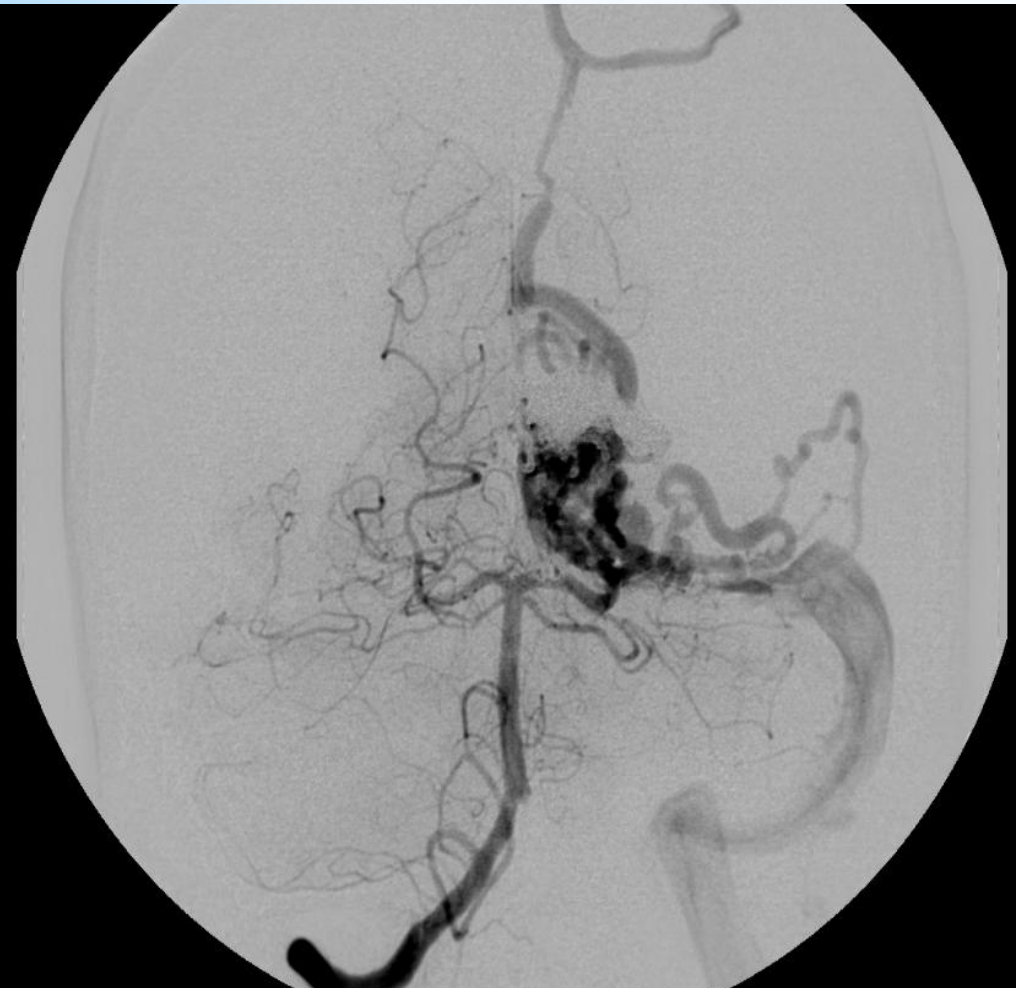
# \* Затылочная АВМ

Ангиография и окклюзия

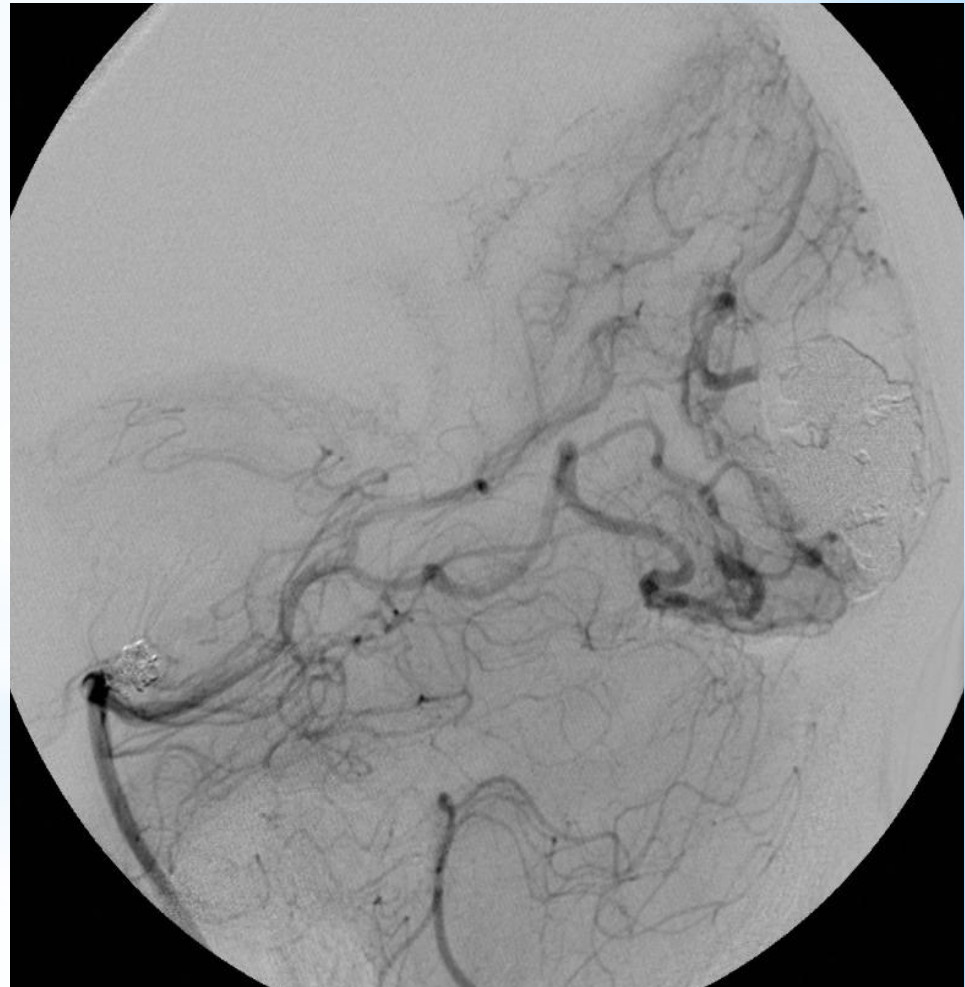
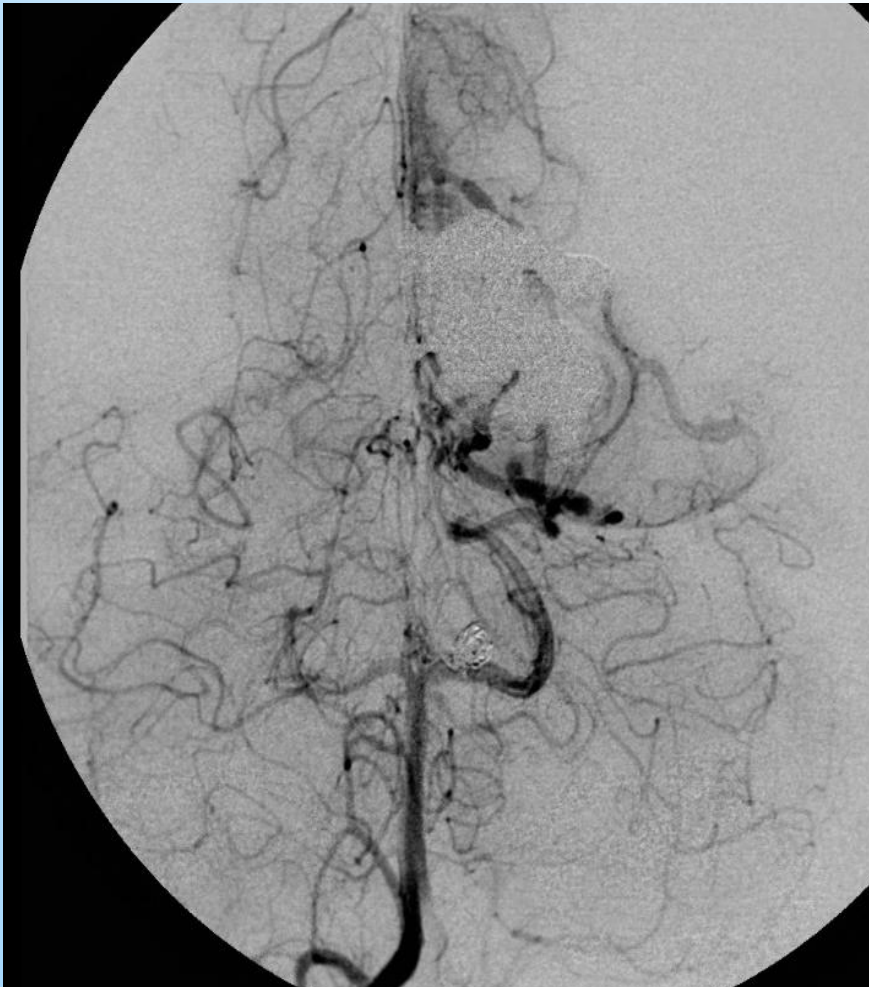
# АВМ затылочной доли \*

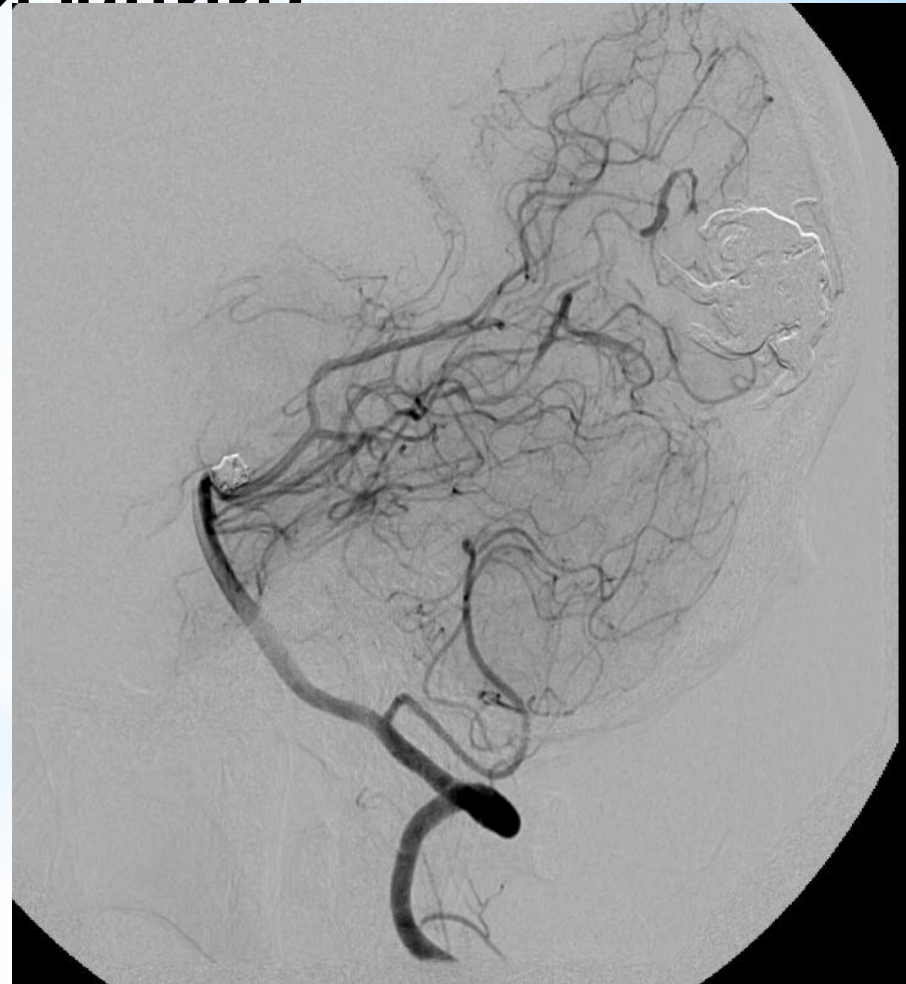
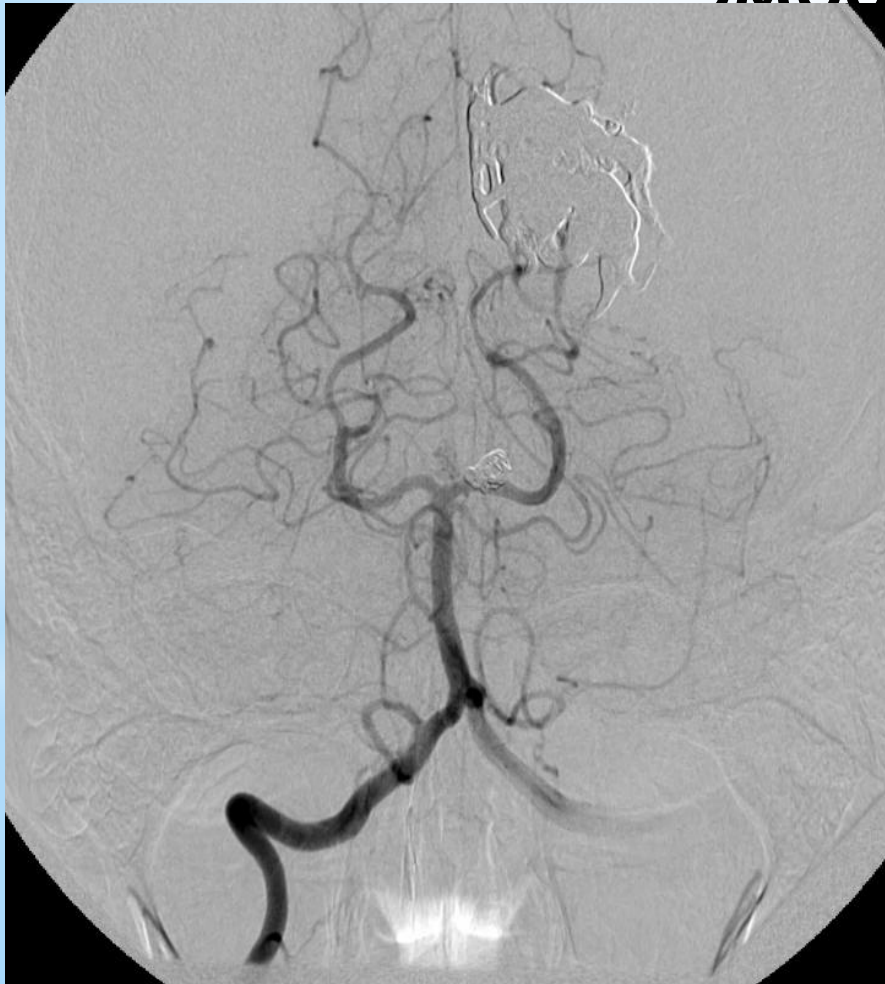
Вначале выполнена эмболизация  
АВМ Очирсом



**\* АВМ затылочной доли  
Вторая Эмболизация (Оникс)**



**\* АВМ затылочной доли**  
**Ангиография (2 месяца после**  
**эмболизации)**

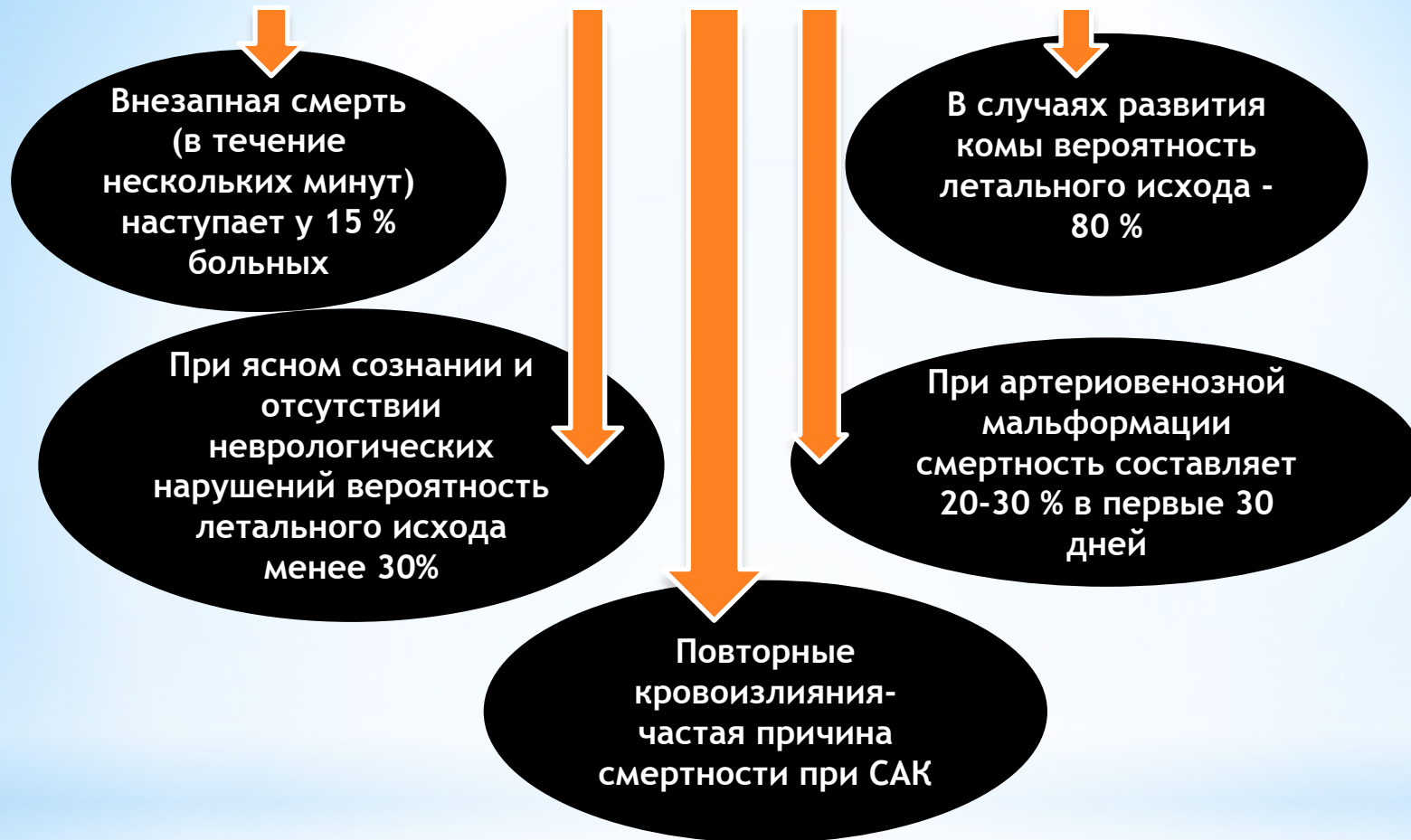

# \*Радиохирургия

- \* При АВМ небольших размеров, радиохирургия является высоко эффективным методом с относительно низкой частотой осложнений
- \* При АВМ более крупных размеров, имеющих неправильную форму, воздействие протонным лучом является лучшим методом, поскольку происходит равномерное распределение дозы на всю АВМ
- \* АВМ крупных размеров лечатся с помощью гамма-ножа и линейного ускорителя, используемых в различных мед. центрах



**\* Смертность при САК в первые 30 дней -40%**



В тех случаях, когда при ангиографии не обнаруживают аневризмы, артериовенозной мальформации или опухоли, прогноз хороший, вероятность повторного кровоизлияния значительно ниже; в течение последующих 15 лет она колеблется от 2 до 10 %. Из оставшихся в живых большинство не имеют стойкой инвалидности.

# \*САК из разорвавшейся аневризмы

---

\* Вероятность повторного кровоизлияния (Kassell et al, 1984)

- 4% в первые 24 часа

1.5% / день, начиная с 2-14

После 2 недель: 26.5%

## Если не лечить:

\* 1/3 выздоравливающих пациентов, погибают в течение 6 месяцев в результате повторного кровоизлияния

\* Через 6 месяцев, 3%/год - шанс повторного массивного кровоизлияния

**\*Развивающийся ход естественного течения заболевания при неразорвавшихся аневризмах**

- \*Риск разрыва определяется размерами и локализацией аневризмы
- \*Наследственность может увеличивать риск разрыва (20% пациентов имели семейный анамнез)

# Неразорвавшиеся аневризмы

- \* У пациентов с неразорвавшейся аневризмой необходимо тщательно оценивать как специфические факторы, связанные с пациентом (возраст, сопутствующие заболевания и состояние), так и факторы, связанные с аневризмой (размер, локализация, форма)
- \* Выбор хирургического или эндоваскулярного лечения должен быть индивидуальным, учитывая такие данные как возраст, эффективность и риск лечения.

# \* Семейный скрининг: Аневризмы

- \* У 20-25% пациентов с аневризмами есть кровные родственники с аневризмой
- \* Рекомендации:
  - \* Если у пациента 2 и более родственников с аневризмами необходимо провести визуализацию (МРА или МСКТА)
  - \* Начать визуализацию с 20-летнего возраста и каждые 10 лет



\* Спасибо за внимание