

# НАРУШЕНИЯ РЕЧИ




# РЕЧЬ

- **Когнитивная функция, обеспечивающая возможность вербальной коммуникации.**
  - **Включает:**
    - **Понимание речи**
    - **Построение собственного речевого высказывания**
    - **Письменная речь (чтение, письмо)**

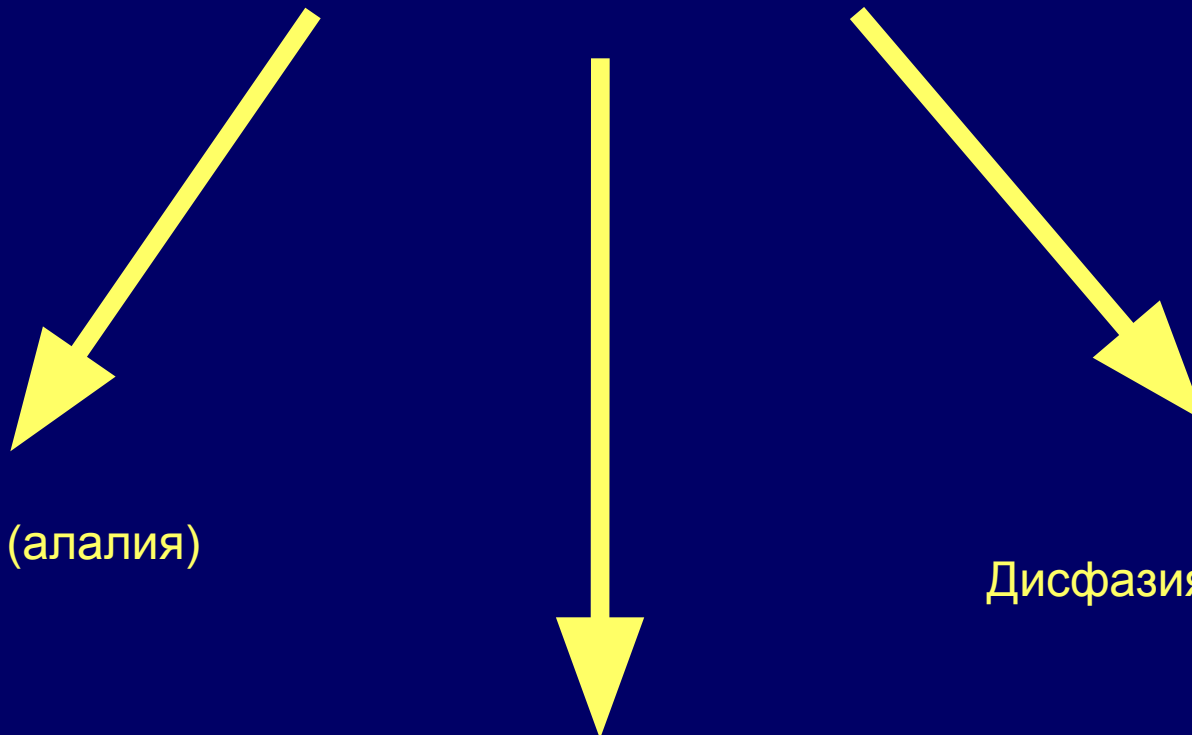
# АКТУАЛЬНОСТЬ ПРОБЛЕМЫ

- 30-40%: - острых нарушений мозгового кровообращения
  - тяжёлой черепно-мозговой травмы
  - нейрохирургических операций



осложняются стойкими нарушениями речи

# НАРУШЕНИЯ РЕЧИ



Дислалия (алалия)

Дизартрия (анартрия)

Дисфазия (афазия)

# КЛАССИФИКАЦИЯ ДИЗЛАЛИЙ

- Физиологическая
  - Органическая
  - Функциональная
- 
- *Мономорфная*
  - *Полиморфная*

# ВИДЫ ДИЗАРТРИЙ

- Паретическая
  - Центральный бульбарный паралич
  - Периферический бульбарный паралич
- Гипокинетическая
- Гиперкинетическая
- Мозжечковая
- Кортикальная
  - Заднелобная
  - Теменная

# Дифференциальный диагноз дисфазии и первичных нарушений артикуляции

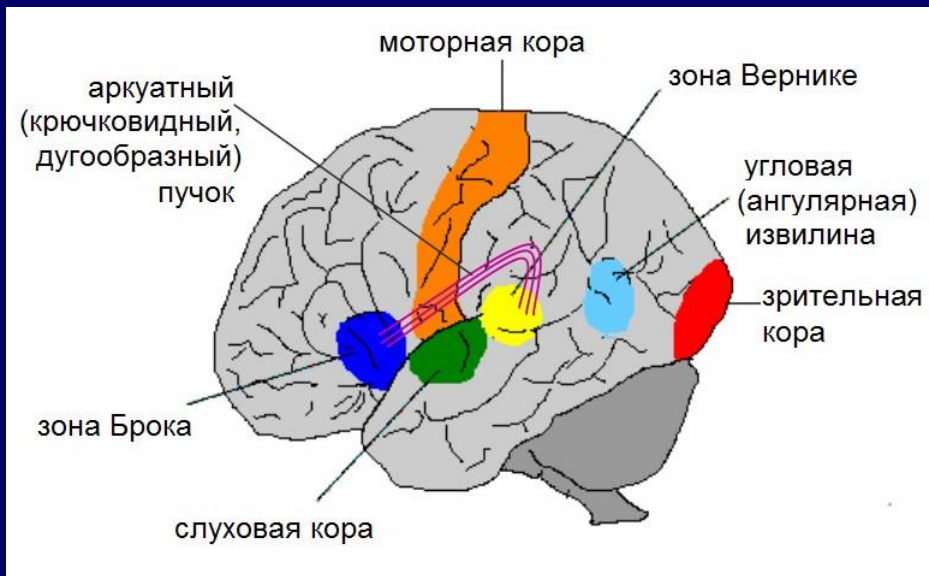
	Дисфазия	Первичные нарушения артикуляции (дизартрия, дизлалия)
Понимание речи	Может быть нарушено	Всегда сохранено
Письменная речь (чтение и/или письмо)	Обычно нарушена	Всегда сохранена
Собственная речь пациента	Изменяется беглость речи, грамматический и/или лексический строй, характерны парафазии, персеверации и другие <u>лингвистические</u> ошибки	Речь беглая, развернутая, грамматически правильная, но неразборчива («каша во рту») или нарушено произношение отдельных звуков

# ОПРЕДЕЛЕНИЕ АФАЗИИ

Афазия –

(а- отрицание, -фазис – высказывание) – приобретенное нарушение способности к вербальной коммуникации, которое включает нарушение способности к пониманию обращенной речи и/или построение собственного речевого высказывания, обычно в сочетании с расстройством письменной речи.





1) **зона Брока** (в третьей лобной извилине):

**моторные образы слов;**

2) **зона Вернике** (в первой височной извилине и надкраевой извилине теменной доли):

**слухоречевые образы слов;**

3) **зона в теменно-затылочной области - угловая (ангулярная) извилина** (а также верхнетеменная и надкраевая извилины):

**зрительные образы слов.**

# НЕЙРОЛИНГВИСТИЧЕСКОЕ ИССЛЕДОВАНИЕ

- Спонтанная речь
  - беседа с пациентом на любую тему
- Понимание речи
  - беседа с пациентом, выполнение команд
- Повторная речь
  - повторение фонем, слов, предложений
- Называние предметов по показу
- Письменная речь
  - чтение, письмо

# СЕМИОТИКА РЕЧЕВЫХ НАРУШЕНИЙ

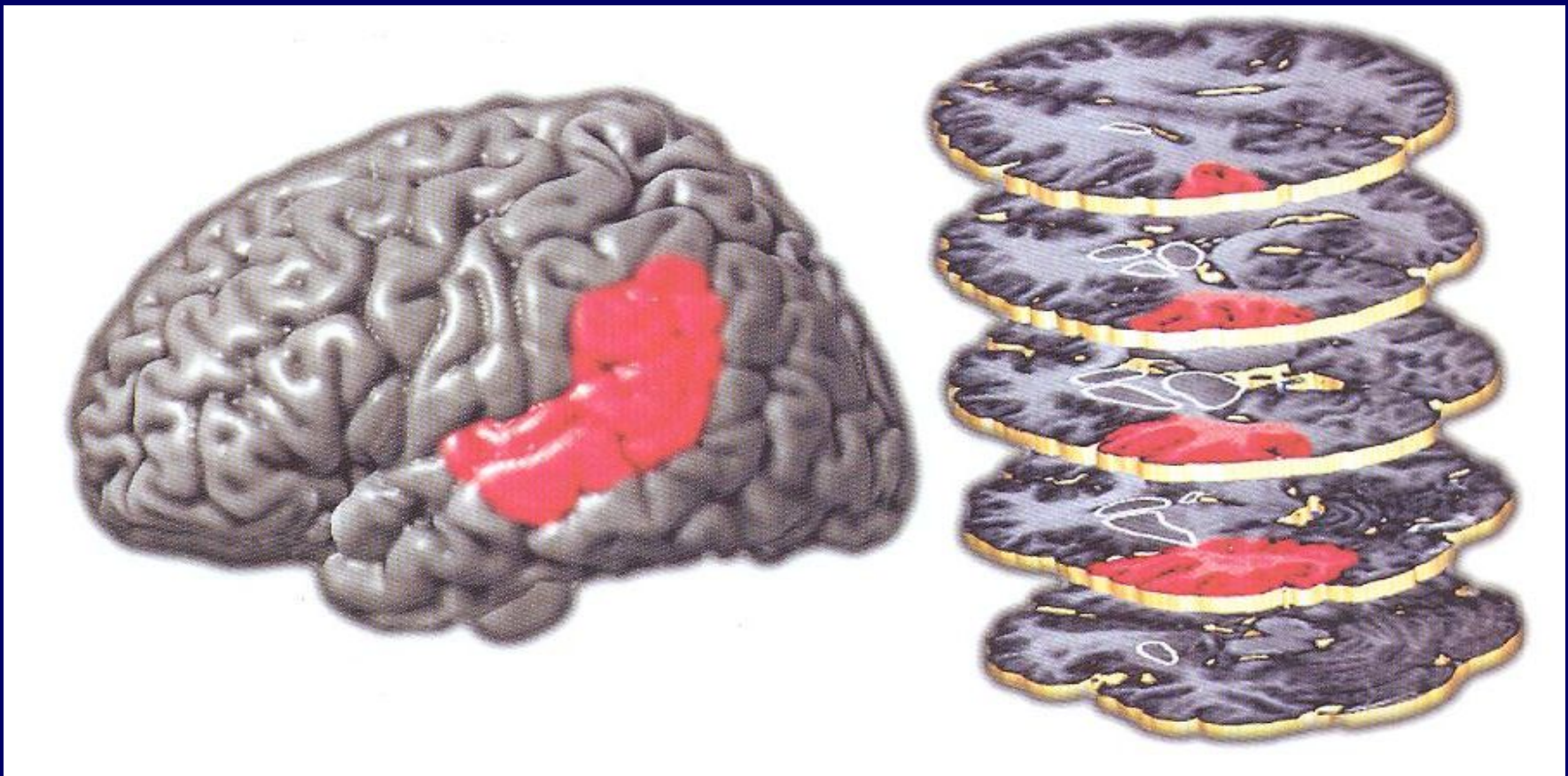
- Речевая редукция
- Мутизм
- Нарушение грамматического строя
- Нарушение лексического строя
- Нарушение понимания (отчуждение смысла слов)
- Парафазии
  - Литеральные
  - вербальные
- Персеверации
- Слова-эмболы
- Эхолалия
- Аномия
- Аграфия
- Алексия
- Дизартрия


# КЛАССИФИКАЦИЯ АФАЗИЙ

- Сенсорная афазия
- Моторная афазия
- Сенсомоторная (тотальная) афазия
- Транскортикальная сенсорная афазия
- Транскортикальная моторная афазия
- Амнестическая (аномическая) афазия
- Проводниковая афазия

# СЕНСОРНАЯ АФАЗИЯ

*-син.: акустико-гностическая афазия, афазия Вернике-Кожевникова.*





**«Больной утратил способность понимать слова ... петь же без слов он мог совершенно правильно, а также верно схватывал и повторял начатые мелодии»**

**«При расстройствах речи всегда имеют место изменения в области Сильвиевой борозды, причём в указанных местах главную роль, очевидно, играет то серое вещество, которое покрывает поверхность их – повреждение его чаще всего и производит афазию»**

**А.Я Кожевников, 1874 г.**

# КЛИНИЧЕСКАЯ КАРТИНА СЕНСОРНОЙ АФАЗИИ

Понимание речи	Грубо нарушено (отчуждение смысла слов)
Спонтанная речь	Беглая, развернутая Непонятная для окружающих Литеральные парафазии Неологизмы
Повторная речь	Те же ошибки, что и в спонтанной речи
Называние	Нарушено, подсказка первого слога неэффективна, литературные парафазии
Чтение	Нарушено (диз- или алексия)
Письмо	Парафазии на письме

# ПИСЬМО ПОД ДИКТОВКУ БОЛЬНЫМ С СЕНСОРНОЙ АФАЗИЕЙ

каша                      гора                      грибы                      здоровье  
↓                      ↓                      ↓                      ↓  
Таша                      Кара                      Криби                      Старов

огурец                      дятел                      комбайн                      кровать  
↓                      ↓                      ↓                      ↓  
окурец                      тятел                      гамбаан                      кроведь

собака  
↓ ↓ ↓  
дэагага

листья шуршат  
↓ ↓ ↓                      ↓ ↓ ↓  
лизда шолсаз

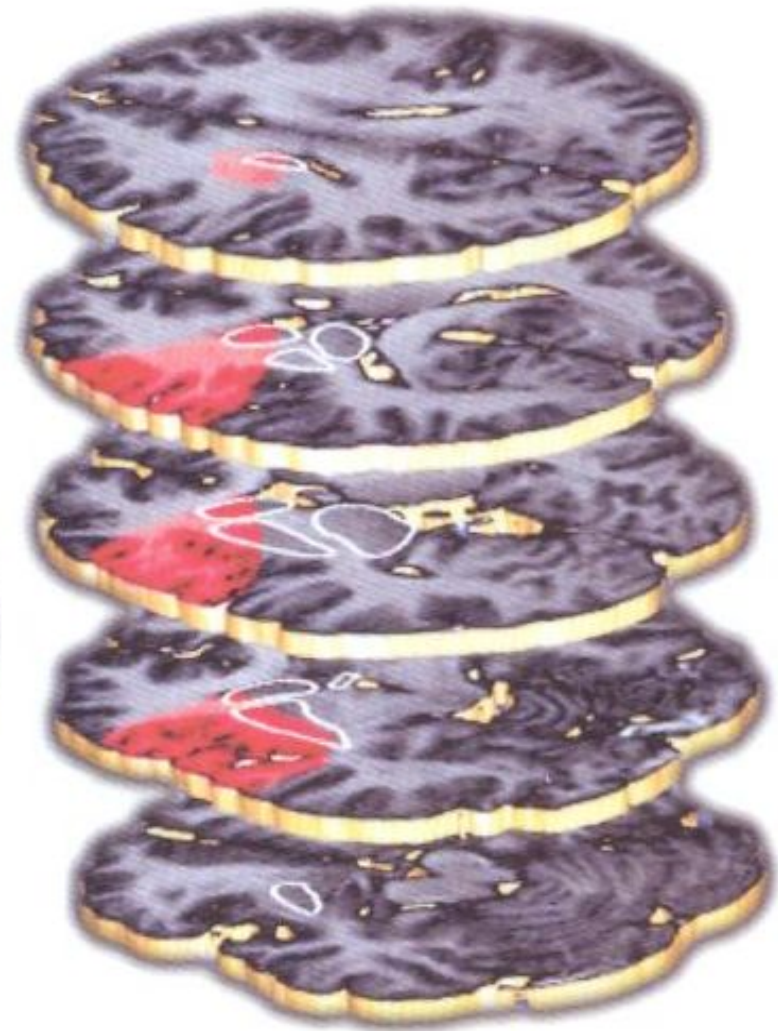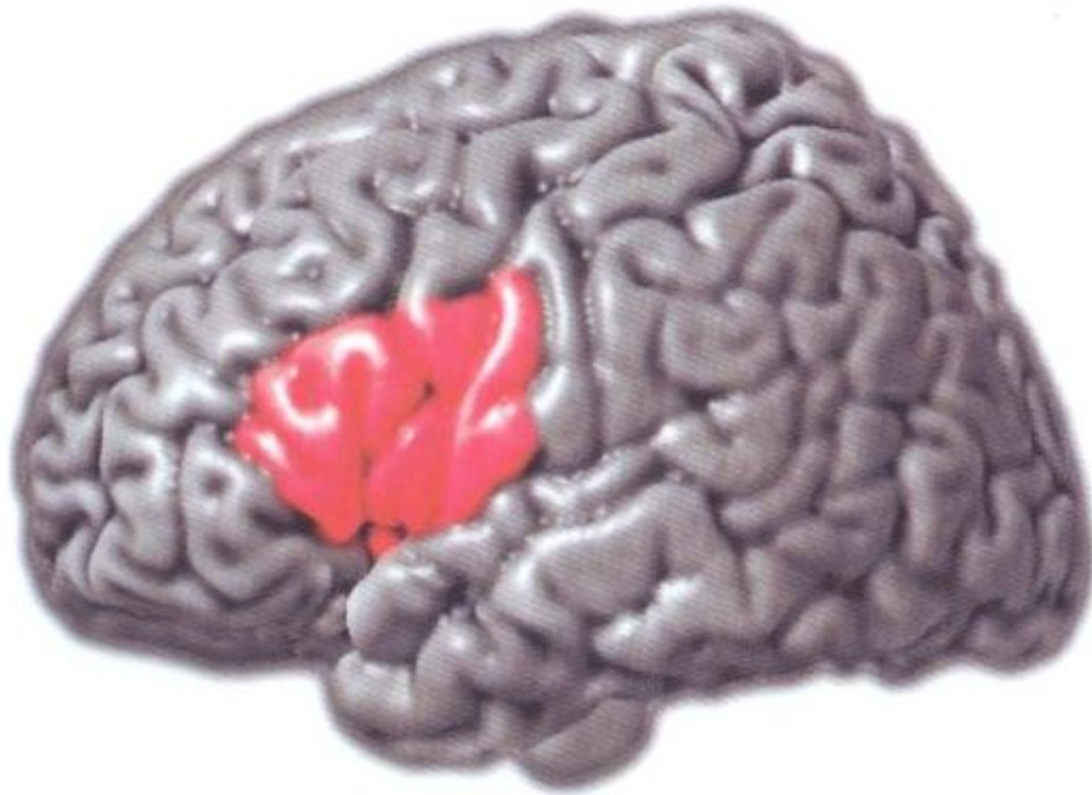
комната  
↓ ↓  
ганмада

крутом пламя  
↓ ↓ ↓  
грукан бламе



# МОТОРНАЯ АФАЗИЯ

*син. – эфферентная моторная афазия, афазия Брока.*



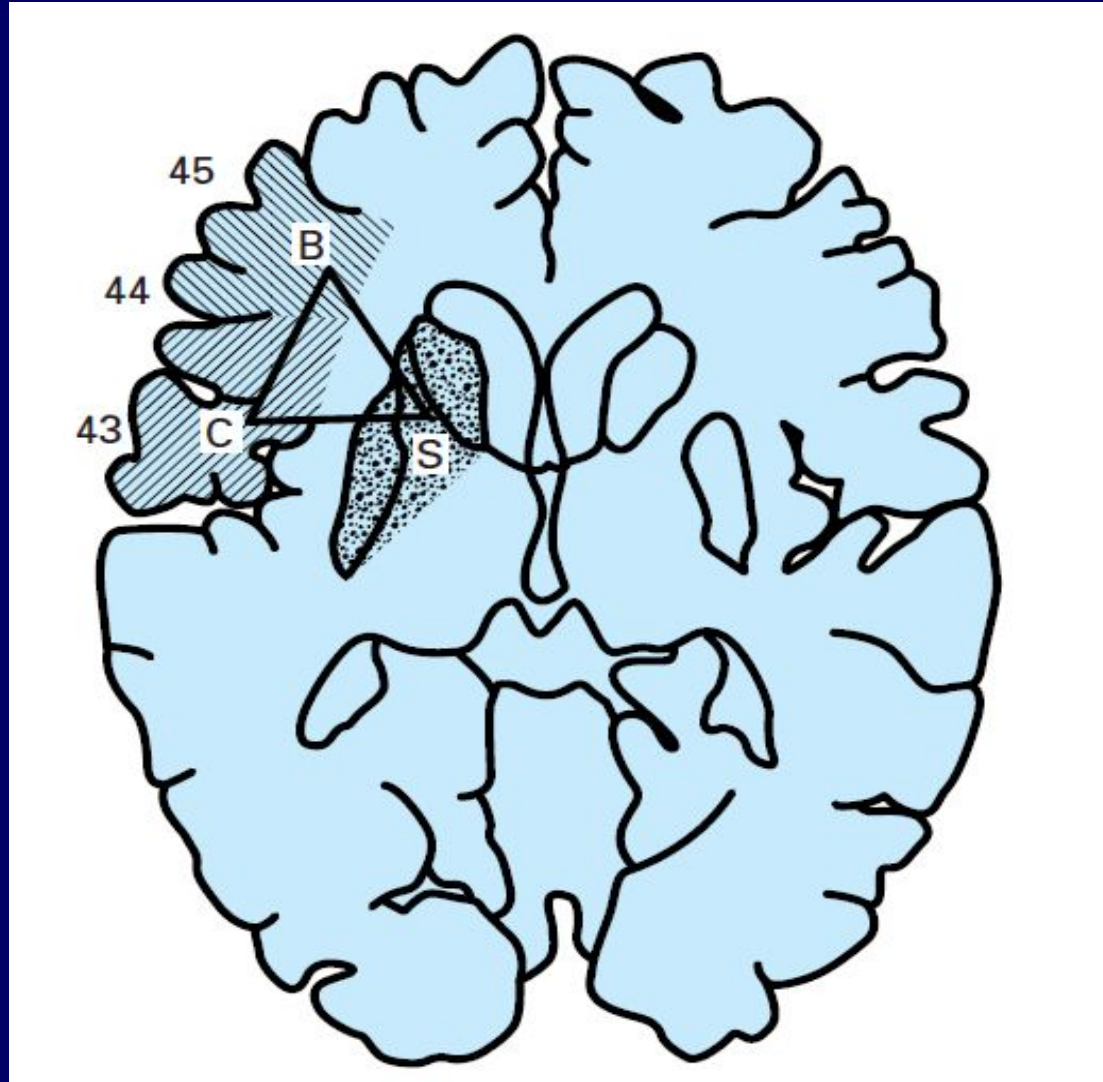
# КЛИНИЧЕСКАЯ КАРТИНА МОТОРНОЙ АФАЗИИ

Понимание речи	Сохранено (за исключением острейшего периода инсульта)
Спонтанная речь	Снижена беглость Паузы Дизартрия Персеверации Слова-эмболы
Повторная речь	Нарушена так же, как и спонтанная
Называние	Нарушено, но подсказка первого слога эффективна
Чтение	Сохранено
Письмо	Нарушено (снижен темп, остановки письма, парафазии)

# ПИСЬМО ПОД ДИКТОВКУ ПРИ МОТОРНОЙ АФАЗИИ

ПИСЬМО букв	$\frac{а}{А}$	$\frac{с}{С}$	$\frac{к}{К}$	$\frac{д}{Д}$	$\frac{п}{Л}$
ПИСЬМО слов	нос с в с	нос Нос	нос сон	нос Сос	зуб зос

# НЕЙРОАНАТОМИЯ ЭКСПРЕССИВНОЙ РЕЧИ



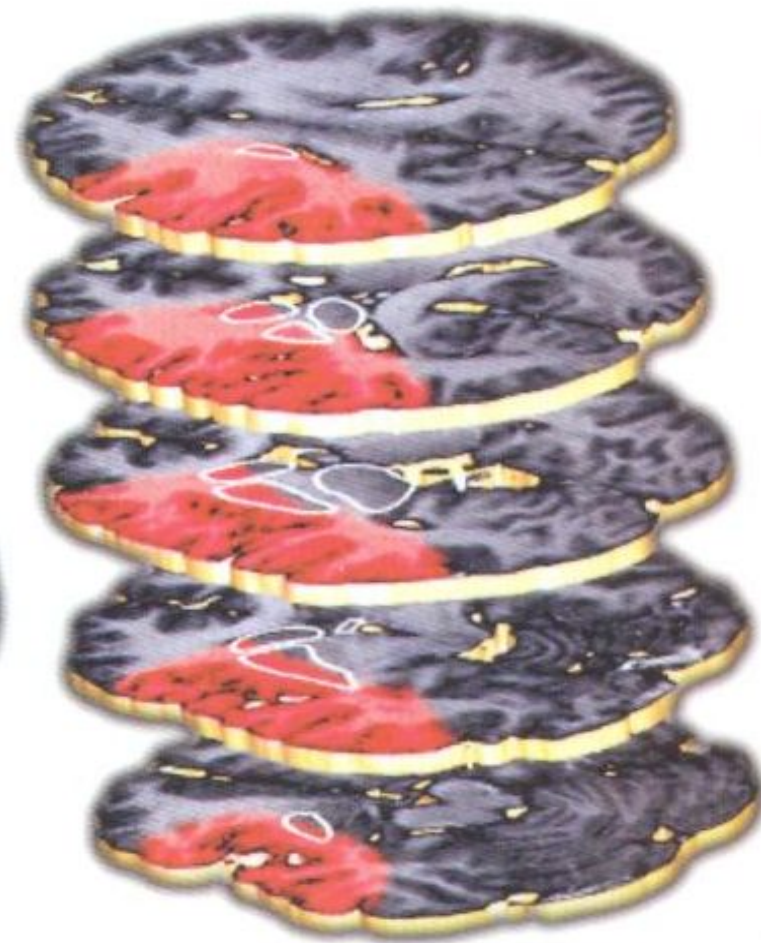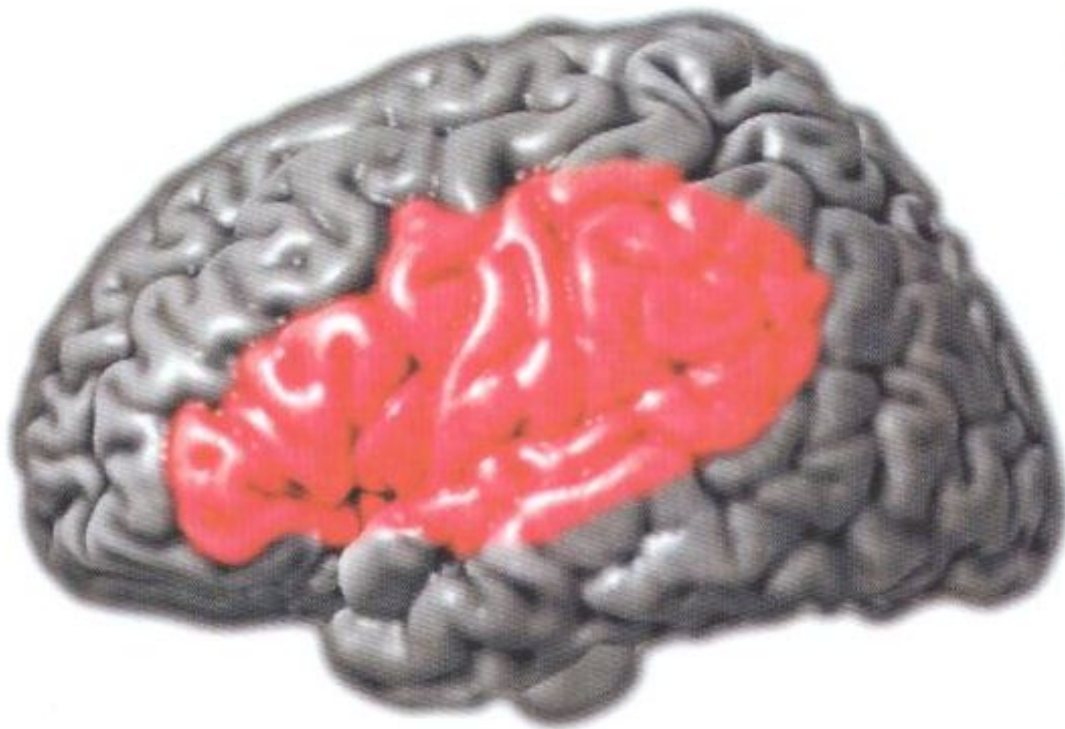# АФЕМИЯ (МАЛЫЙ СИНДРОМ БРОКА)

- В дебюте часто мутизм
- Сохранена письменная речь
- Сохранено понимание
- Собственная речь развернутая, грамматически правильная
- Дизартрия, «иностранный акцент», замены согласных

# Сравнение двух видов афазии

Афазия Брока (моторная афазия)	Афазия Вернике (сенсорная афазия)
Прерывистая, запинаясь речь	Быстрая, плавная речь
Тенденция повторять фразы или слова (персеверации)	Повторов мало
Нарушено звучание произносимых слов	Неологизмы, неадекватные слова (парафазии)
Понимание речи сохранено	Понимание речи нарушено

# ЛОКАЛИЗАЦИЯ ПОРАЖЕНИЯ МОЗГА ПРИ СЕНСОМОТОРНОЙ (ТОТАЛЬНОЙ) АФАЗИИ



# КЛИНИЧЕСКАЯ КАРТИНА ТОТАЛЬНОЙ АФАЗИИ

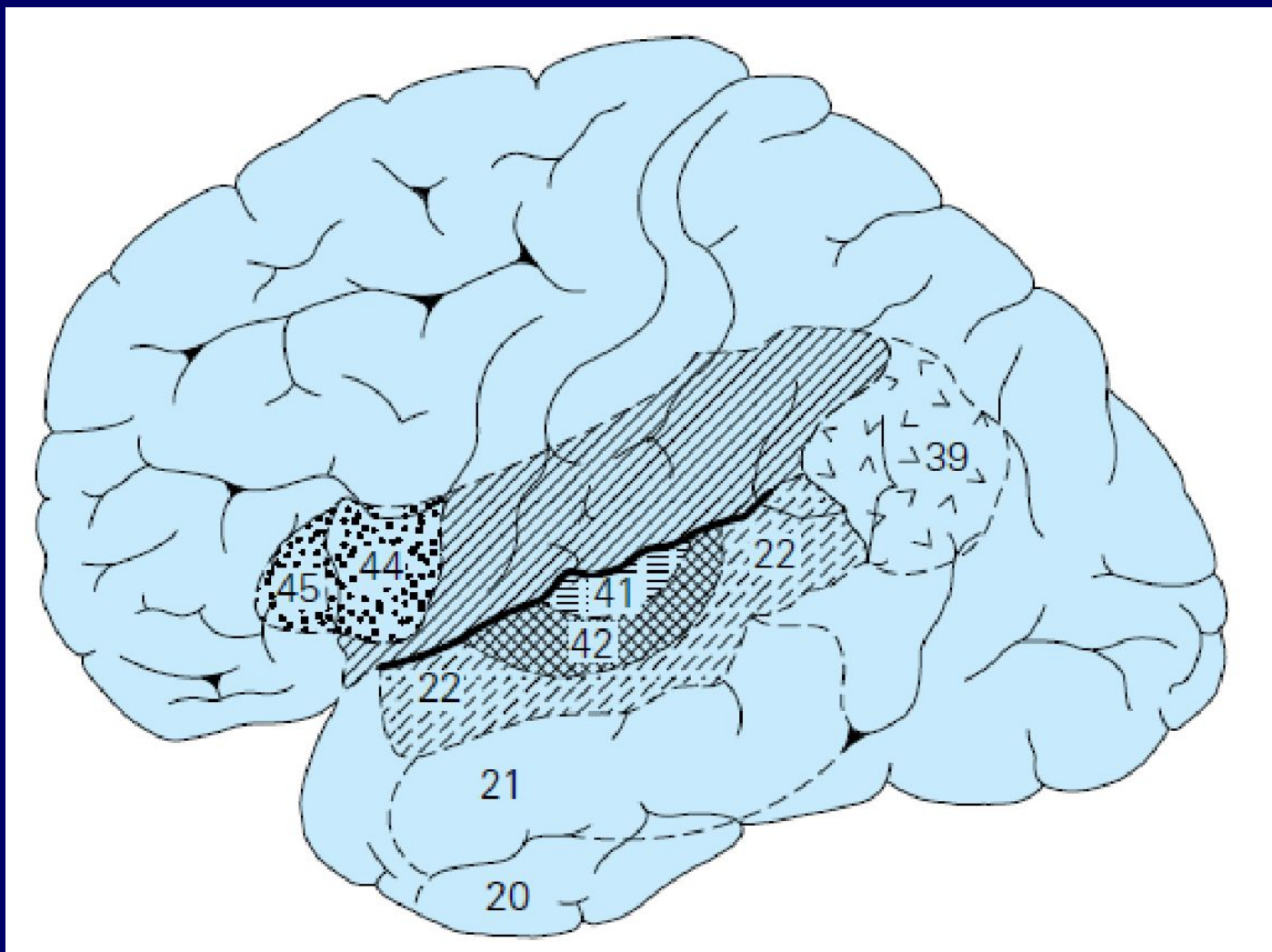
Понимание речи	Грубо нарушено (отчуждение смысла слов) Может быть сохранено понимание эмоциональной составляющей
Спонтанная речь	Ограничена несколькими односложными словами (да, нет и т. д.).
Повторная речь	Нарушена так же, как и спонтанная
Называние	Грубо нарушено, но подсказка первого слога неэффективна
Чтение	Нарушено
Письмо	Нарушено



# ТРАНСКОРТИКАЛЬНЫЕ АФАЗИИ

- Клиническая особенность – сохранность повторной речи
- Механизм формирования – «изоляция» речевых зон
  - Транскортикальная сенсорная афазия:
    - частично нарушено понимание, собственная речь парафатична, бедна существительными, выраженная аномия
  - Транскортикальная моторная афазия:
    - снижение беглости, аграмматизм, системные персеверации

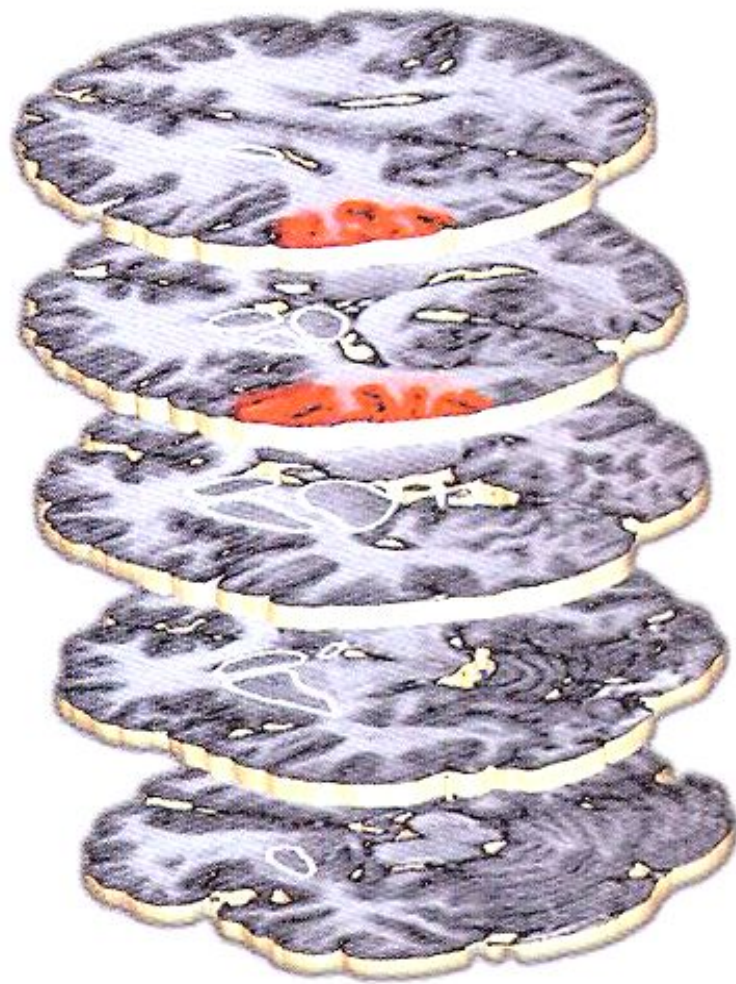
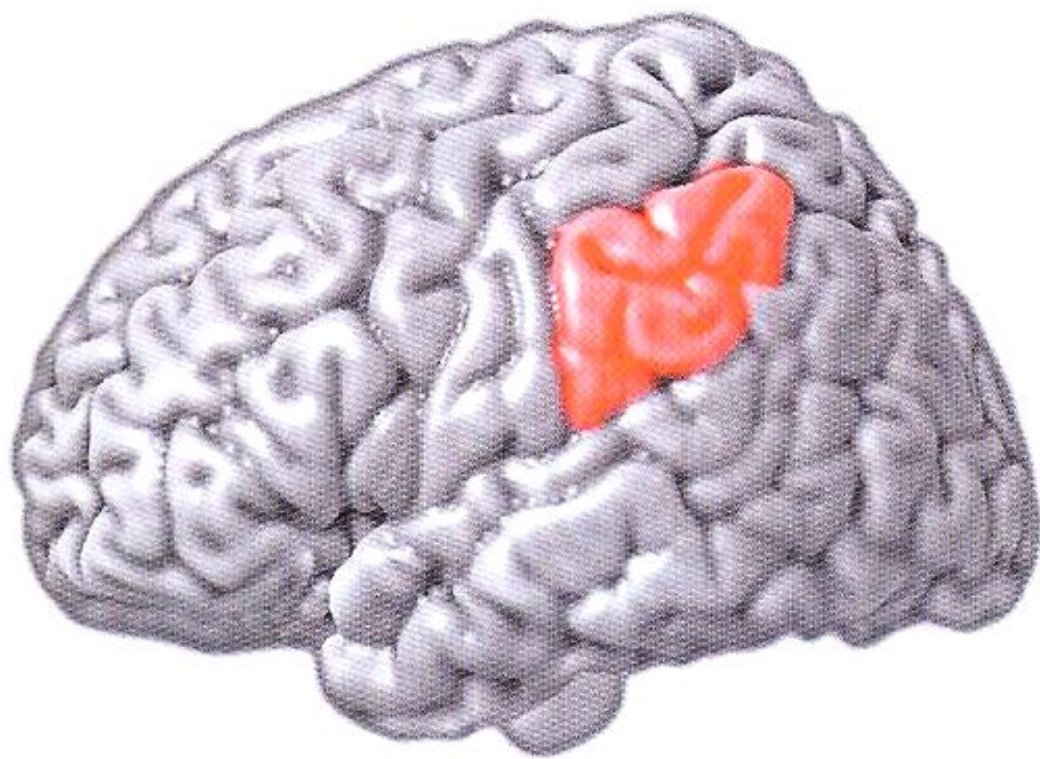
# АНАТОМИЯ РЕЧИ



# ПРОВОДНИКОВАЯ АФАЗИЯ

- Понимание речи сохранено;
- Речь пациента беглая, грамматически правильная, но парафатичная;
- Нарушена письменная речь;
- Наиболее специфический признак – расстройство повторной речи.

# ЛОКАЛИЗАЦИЯ ПОРАЖЕНИЯ МОЗГА ПРИ ПРОВОДНИКОВОЙ АФАЗИИ



# Семантическая афазия

- Предлоги (над, под, сверху, снизу...)
- Сравнительные отношения (длиннее, короче, темнее, светлее...)
- Конструкции родительного падежа - отвлеченные отношения между объектами ( брат отца, отец брата, мамина дочка, дочкина мама...)
- Временные конструкции (перед, после, прежде, после того как...)

# АМНЕСТИЧЕСКАЯ (АНОМИЧЕСКАЯ) АФАЗИЯ

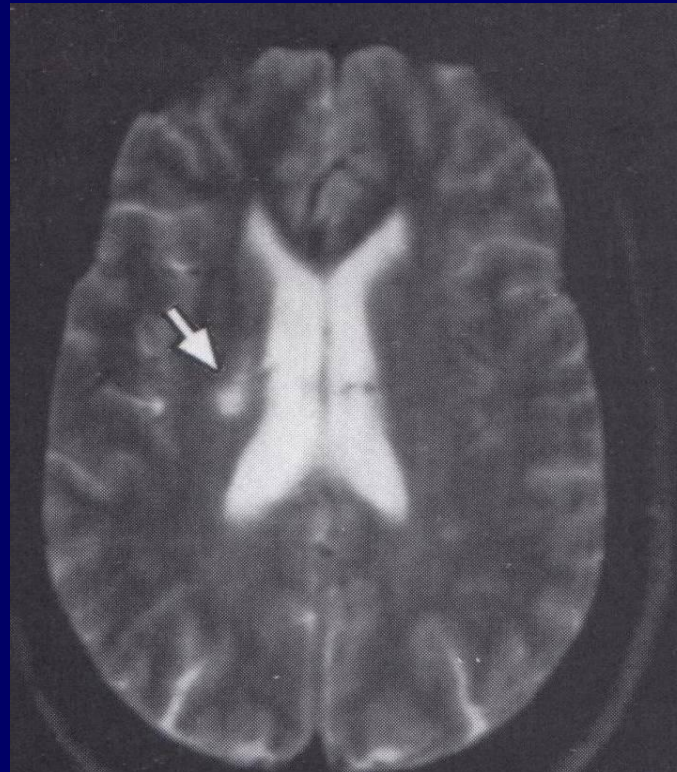
- Ведущий дефект – нарушение называния предметов по показу (*недостаточность номинативной функции речи*).
- В собственной речи пациента паузы, поиск слова, парафазии.
- Понимание речи, повторная речь сохранены.

# ПОДКОРКОВЫЕ АФАЗИИ

- **Левое полосатое тело**
  - речевая редукция,  
аграмматизм, персеверации
- **Левый таламус**
  - литеральные парафазии,  
нарушение понимания

# ЛАКУНАРНЫЙ ИНФАРКТ В ЛЕВОМ ТАЛАМУСЕ С КЛИНИКОЙ РЕЧЕВЫХ НАРУШЕНИЙ

*Пациентка Л., 62 года, госпитализирована в КНБ им. А.Я. Кожевникова в 2005 году в связи с остро возникшими речевыми расстройствами. В неврологическом статусе отсутствовали двигательные, сенсорные и когнитивные нарушения.*





# ДИФФЕРЕНЦИАЛЬНЫЙ ДИАГНОЗ АФАЗИЙ

	Понимание речи	Речевая редукция	Повторная речь	Аграмматизм	Лексика	Парафазии	Аномия
Сенсорная афазия	Грубо нарушено	Нет	Нарушена	Нет	Трудно оценить	Выраженные	Есть
Моторная афазия	В норме	Выраженная	Нарушена	Есть	Трудно оценить	Нет	Есть
Транскортикальная сенсорная афазия	Умеренно нарушено	Нет	В норме	Нет	Мало существительных	Умеренные	Есть
Транскортикальная моторная афазия	В норме	Умеренная	В норме	Есть	Мало глаголов	Нет	Есть
Проводниковая афазия	В норме	Нет	Нарушена	Нет	В норме	Могут быть	Может быть
Амнестическая афазия	В норме	Нет	В норме	Нет	Мало существительных	Могут быть	Выраженная

# НАРУШЕНИЯ ПИСЬМЕННОЙ РЕЧИ

- Алексия – нарушение чтения, в меньшей степени нарушение узнавания букв
- Аграфия – нарушение письма

## *Топический диагноз:*

- алексия с аграфией (приобретенная неграмотность) – левая ангулярная извилина (синдром Герстманна)*
- алексия без аграфии – левая затылочная доля.*

# **ПСИХОГЕННЫЕ НАРУШЕНИЯ РЕЧИ**

- **В остром периоде – мутизм, но сохранена способность к письменной коммуникации**
- **В начале возвращается шепотная речь, затем – громкая**
- **Нет грамматических и лексических ошибок**