



С.Ж. АСФЕНДИЯРОВ АТЫНДАҒЫ ҚАЗАҚ ҰЛТТЫҚ МЕДИЦИНАЛЫҚ УНИВЕРСИТЕТІ



Балалар жасында тіс жақ жүйесінің аномалияларының алдын алу.



ОРЫНДАҒАН: ЕСМАҒАЕВ Р.К.
402-03 ТОП СТОМ.ФАК.
ТЕКСЕРГЕН: ҚҰЛМАНБЕТОВ Р.И.

Жоспары:

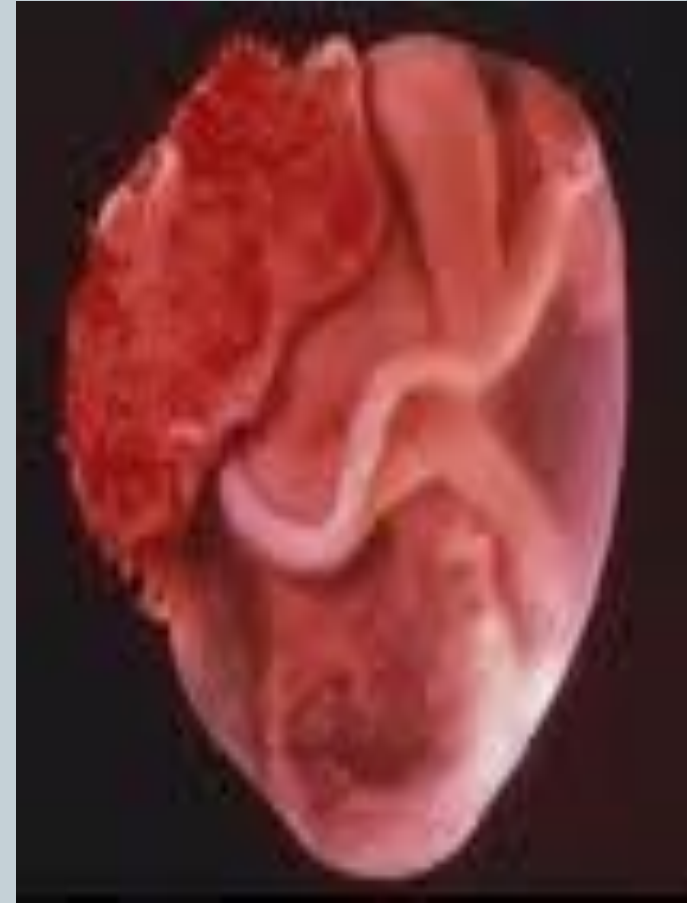

- Балалардың тіс жақ ауытқуларының алдын алу кезеңдері:
 - 1 кезең. Жатырішілік кезең
 - 2 кезең. Туылғаннан 6-айға дейінгі кезең
 - 3 кезең. 6-айдан 3 жасқа дейінгі кезең.
 - 4 кезең. 3-6 жас. Сүт тістердің қалыптасу кезеңі
 - 5 кезең. 6-9 жас. Аралас тістемнің алғашқы кезеңі
 - 6 кезең. 9-12 жас. Аралас тістемнің соңғы кезеңі.

1 кезең. Жатырішілік кезең.



1. Еңбек етудің рационалды тәртібі және жүкті әйел демалысы.
2. Жүкті әйелдің дұрыс тамақтануы.
3. Ауыз қуысының санациясы және жеке бас гигиенасын сақтау.
4. Тіс-жақ жүйесінің аномалиясы мен деформациясын алдын алуға арналған санитарлық ағарту жұмыстары.
5. Тіс-жақ жүйесінің аномалиясы мен деформациясы және басқа аурулардың әйелі мен күйеуі туысқандарында бар жоқтығын анықтау.

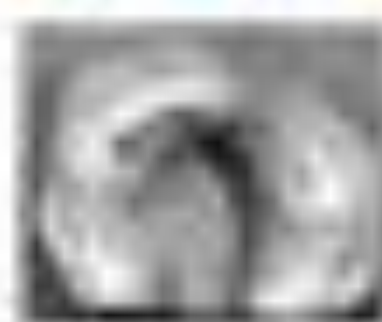

2 кезең . Туылғаннан 6-айға дейінгі кезең.



- ❖ Қысқарған тіл жүгеншесін кесу.
- ❖ Туа пайда болған бет-жақ аймағының ақаулары, Робин синдромы, ангидротикалық эктодермальді дисплазия және басқа патологиялар анықталғанда дәрігер-ортодонттың бақылауында болып, диспансерлік есепте тұрады.
- ❖ Біржақты және екіжақты ерін жырығы, таңдай жырықтарын дұрыстау.
- ❖ Рационалды тәртіппен ана мен баланың тамақтануы. Баланы табиғи тамақтандыру.

Кому необходимо проводить
данное лечение?

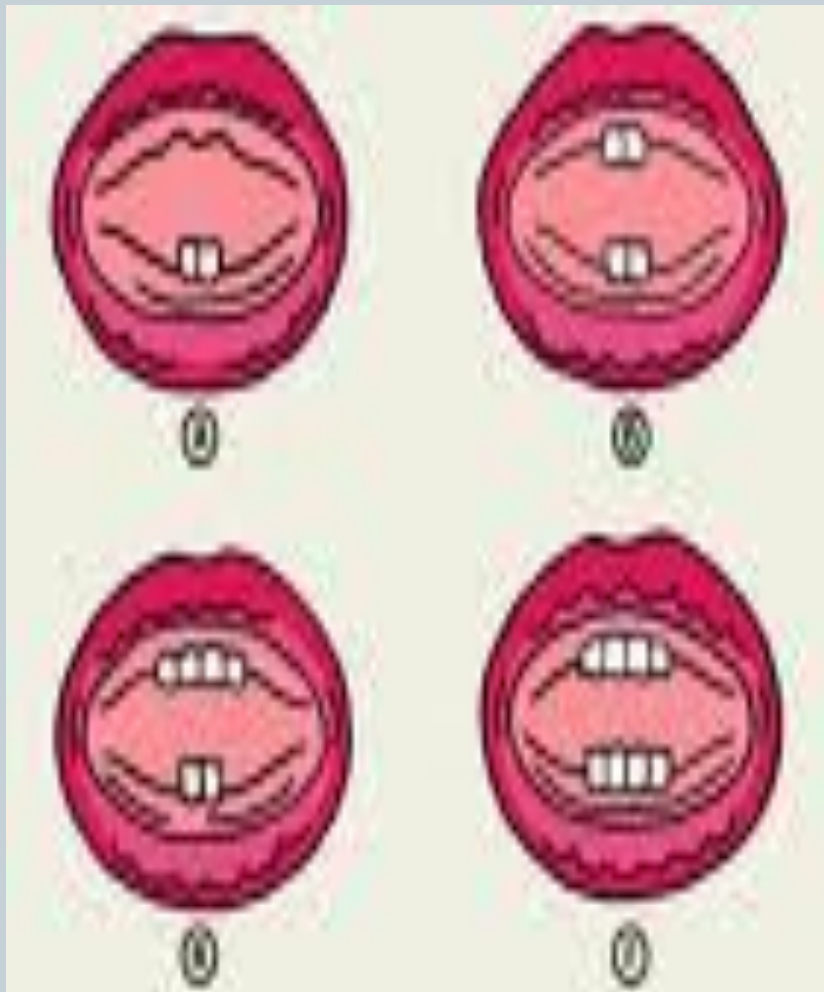


Врожденная полная односторонняя расщелина
верхней губы, альвеолярного отростка и неба.

3-кезең. 6-айдан 3 жасқа дейінгі кезең.



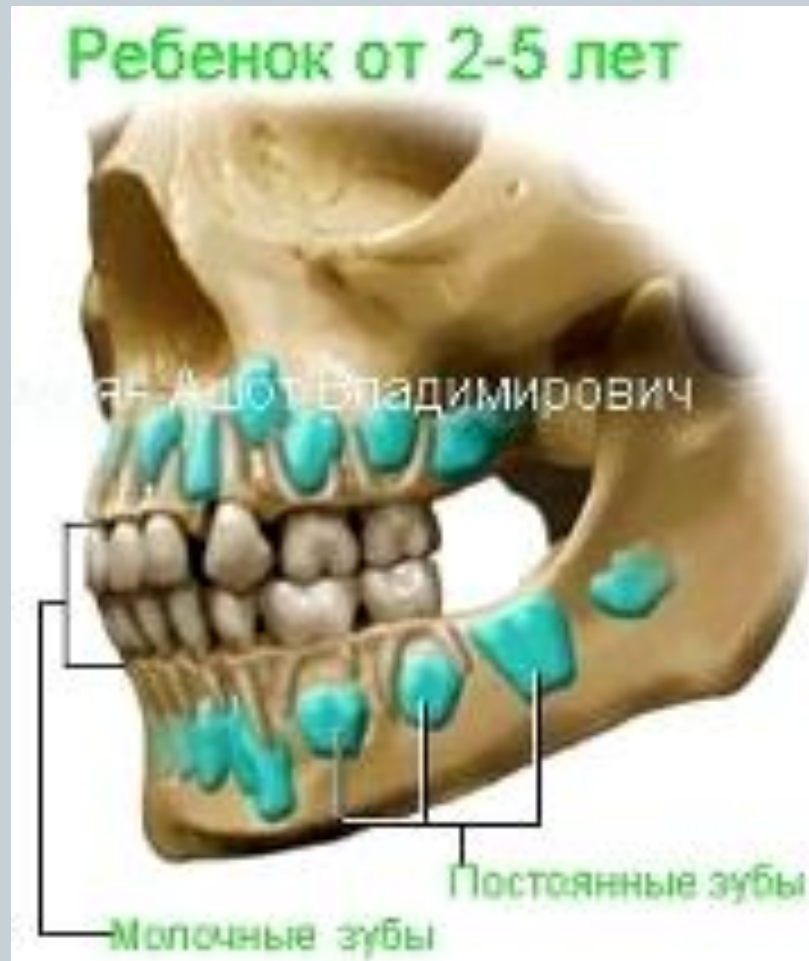
- Сүт тістері шығуы қиындағанда альвеолярлы өсіндіге массаж жасау.
- Сүт тістердің ретімен шығуын және тіс доғасының дұрыс қалыптасуын бақылау.
- Жағының дұрыс дамуы үшін емдік емізікшелерді қолдану.
- Зиянды әдеттерге қарсы күрес жүргізу.
- Баланы дұрыс жүріп-тұруға, осанкасын дұрыс ұстауға үйрету, бұзылыс болғанда ортопедке жолдама беру.



- Емдік гимнастика және вестибулярлы пластинкамен функциялық қызметтерін қалпына келтіру: ерін түйістіру, мұрынмен дем алу, артикуляция, шайнау т.б
- Тіс – жақ жүйесінің аномалиясы мен деформациясы оның туылғанынан бастап анықталса, диспансерлік есепке тіркеп, дәрігер – ортодонттың бақылауында болуы тиіс.

4 кезең. 3-6 жас. Сүт тістердің қалыптасу кезеңі.

1. Тілдің дұрыс емес бекітілген тілшігі немесе қысқарған пластика
2. Еріндерді дұрыс жабу үшін емдік гимнастика жасау, вестибулярлық пластинканы және басқа да профилактикалық аппараттарды қолдану
3. Әлсіз шайнаумен күресу, қатты тамақтан бас тарту, дұрыс жұтуды үйрену
4. Жеке әріптерді дұрыс оқуға үйрену (р, л және т.б.)





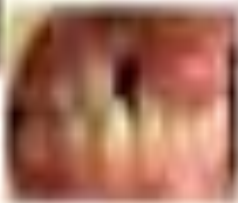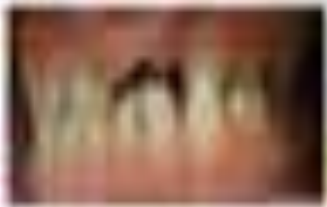5. Ауыз қуысының жоспарлы санациясы және гигиенасын жүргізу.
6. Жарып шыққан жоғары комплектті тістерді анықтау және жұлу.
7. Толық немесе көптеген адентия кезінде пластикалық протездің көмегімен жоқ тістердің орнын толтыру.
8. Күрек тістік терең тістемді және тіс доғасының формасын бақылау.



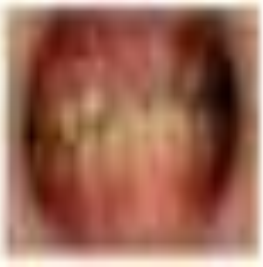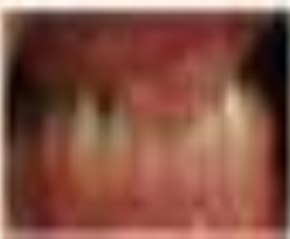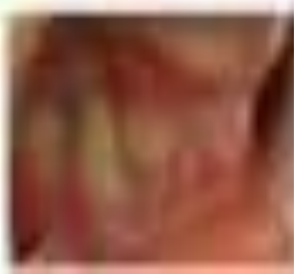5 кезең. 6-9 жас.



- Тіс жақ аутқыулары бар науқастарды анықтау , оларды ортодонттық емге жіберу.
- Арнайы заттарды қолдану арқылы ауыз қуысының жоспарлы санациясы және күнделікті гигиенасы.
- Алғашқы тұрақты азу тістерді және күрек тістердің шығу ретін бақылау және альвеолярлы өсіндісіне массаж жасау.
- Тіл жүгеншесінің қысқа немесе дұрыс орналаспаған кезінде пластикалық операция жасау.

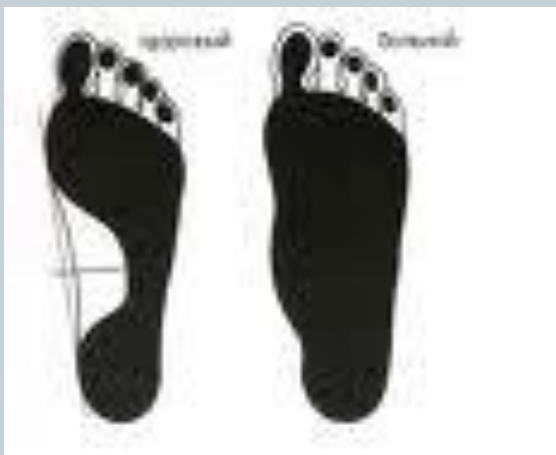
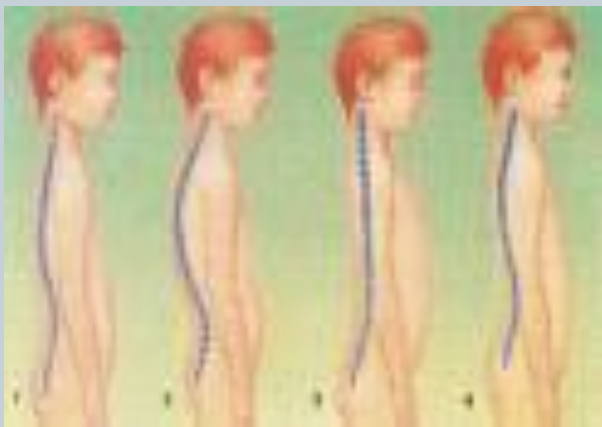
Стоматологическое лечение необходимо начинать сразу же как была диагностирована проблема, иначе возникнут серьезные последствия.





- ❖ Уақытында түспеген сүт тістерді, жарып шыққан жоғары комплектті тістерді жұлу, күрек тістердің сауыттарын олардың жарып шығуы қиындағанда немесе ретенциясы кезінде жалаңаштау
- ❖ Ортодонтия нәтижесінде ретенцияланған немсе жоқ тістердің, ерте түскен сүт тістердің көрсеткіштері бойынша протездеу жолымен қалпына келтіру. Онгидротикалық эктедермальды дисплазиясы бар науқасты педиатр, дерматолог, окулист, невропатологқа кеңеске жіберу



- Тұлғаның бұзылысы, май табанды анықтау және оларды ортопедке кеңеске жіберу.
- Саусақты, ерінді, ұртты, тілді, әртүрлі заттарды сору, тістеу сияқты зиянды әдеттермен күресу.
- Ауызбен дем алатын науқастарды оториноларигологияға жіберу, вестибулярлы пластикалардың және т. б. заттардың көмегімен мұрынмен дем алуды қалпына келтіру.
- Жеке дыбыс феномдерді дұрыс айтуды үйрету.
- Тіс жақ ауытқулары бар баларды анықтау, оларды ортодонтқа емдеуге жіберу.

6 кезең. 9-12 жас



- Тіс жақ ауытқулары бар науқастарды анықтау, дәрігер ортодонтқа консультацияға жіберу
- Арнайы заттарды қолдану арқылы ауыз қуысының жоспарлы санациясы және күнделікті гигиенасы
- Жеке микродентияны бүйір топ тістердің медиальды жылжуы, тістемнің айқын ауытқуларын анықтау және жеке тістерді жұлып тастауға ортодонттық көрсеткіштерді анықтау
- Сүйір және азу тістердің төмпелерін таңдамалы тегістеу



- Жарып шыққан немесе ретенцияланған жоғары комплексті тістерді жұлу, ретенцияланған кіші азу және сүйір тістердің сауытын жалаңаштау
- Адентия кезінде протездеу жолмен жоқ тістердің орнын толтыру
- Еріндердің түйісуін, мұрынмен тыныс алуды, тұлғаны қалпына келтіруге арналған ортодонттық гимнастика

Қорытынды.



- осы айтылған кезеңдерде баланың ата – анасының, бала - бақшадағы, мектептегі мұғалімдердің ролы өте маңызды. Сол себепті де стоматолог дәрігер осылармен біріге отырып баладағы әртүрлі аутқыулардың алдын алуы және емдеуі керек.

Қолданылған әдебиеттер тізімі:



1. Хорошилкина Ф.Я. Ортодонтия. Дефекты зубов, зубных рядов, аномалии прикуса, миофункциональное нарушение челюстно-лицевой области и их комплексное лечение. МИА Москва. 2006.
2. Персин Л.С. ортодонтия. Диагностика и лечение зубочелюстных аномалий. Москва. Медицина. 2004.
3. Дистель В. А Зубочелюстные аномалии и деформации 2001 г
4. www.stomfak/;lkj/wrty/5632