

Топография передне- боковой стенки живота

602-2 к

Ауелбекова А

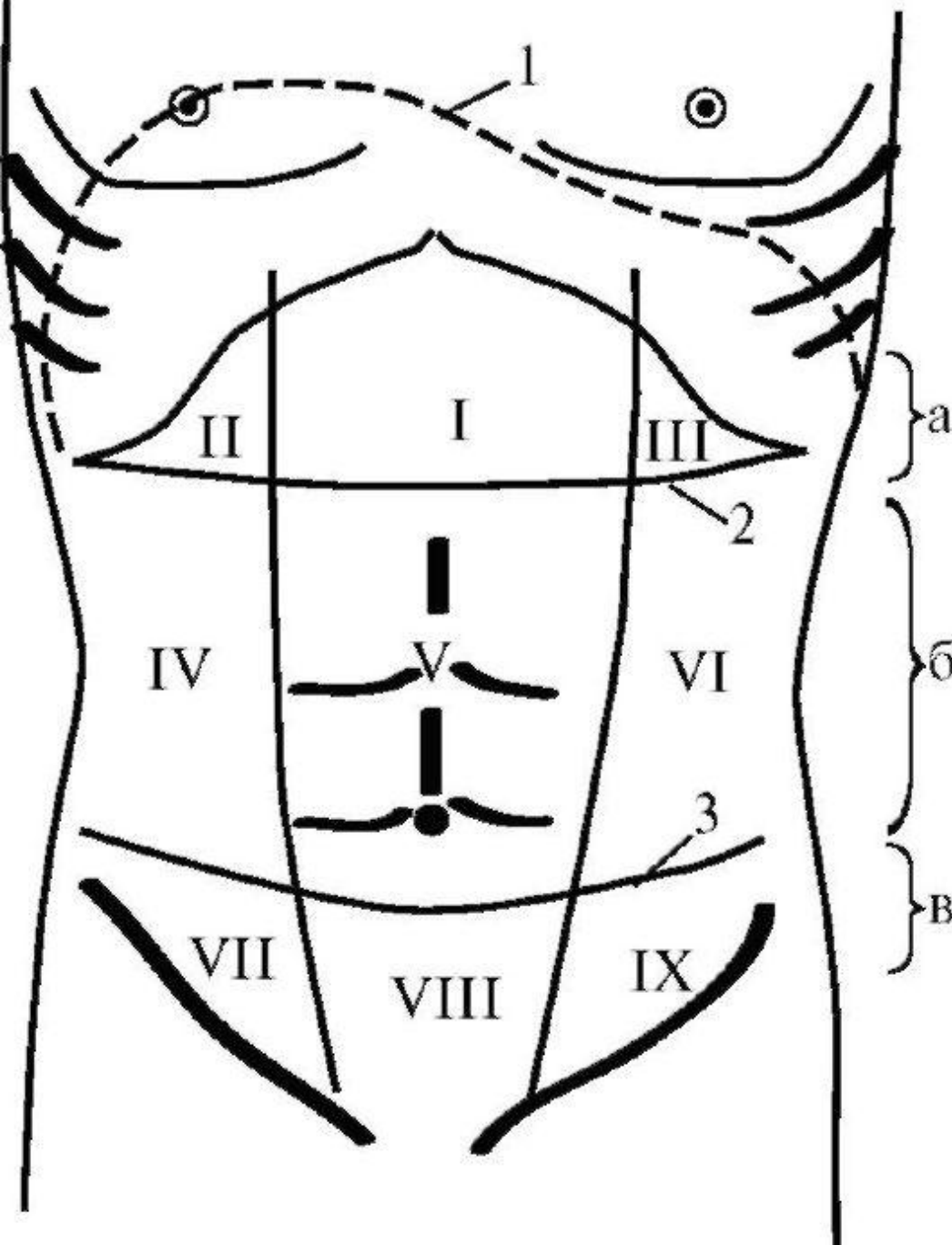
План

1. Граница
2. Деление в области и проекции органов
3. Слой передней стенки в различных областях.
4. Слабые места и их граница.
5. Кровоснабжение и иннервация передней брюшной стенки
6. Особенности фасциальных влагалищ прямой мышц живота

Границы и области передней брюшной стенки.

Передняя брюшная стенка ограничена сверху реберными дугами, снизу — паховыми связками и верхним краем симфиза. От задней брюшной стенки она отделена линиями, идущими от передних концов XII ребер вертикально вниз к гребням подвздошных костей.

Переднюю брюшную стенку разделяют на три основные области: надчревную, чревную и подчревную. Границами между этими областями являются две горизонтальные линии, одна из которых соединяет концы X ребер, а другая — передние верхние ости подвздошных костей. Каждую из указанных основных областей подразделяют еще на три области двумя вертикальными линиями, идущими вдоль наружных краев прямых мышц живота. Таким образом, различают 9 областей: regio epigastrica, regio hypochondriaca dextra et sinistra, regio umbilicalis, regio lateralis dextra et sinistra, regio pubica, regio inguinalis dextra et sinistra



Деление живота на отделы и области:

- 1 - проекция купола диафрагмы;
- 2 - linea costarum; 3 - linea spiralis; а - надчревьё; б - чревьё; в - подчревьё; I - собственно эпигастральная область; II и III - правая и левая подреберные области; V - пупочная область; IV и VI - правая и левая боковая области; VIII - надлобковая область; VII и IX - подвздошнопаховые области

Различают следующие слои передней брюшной стенки:

1. Поверхностный слой: кожа, подкожная жировая клетчатка и поверхностная фасция.
2. Средний слой: брюшная мускулатура с соответствующими фасциями.
3. Глубокий слой: поперечная фасция, предбрюшинная клетчатка и брюшина.

Кожа живота — тонкая, подвижная и эластичная ткань. Подкожная жировая клетчатка может быть выражена в большей или меньшей степени во всех отделах, за исключением области пупка, где жировой ткани практически нет.

Далее располагается тонкая поверхностная фасция живота. В толще поверхностного и глубокого листков поверхностной фасции идут поверхностные кровеносные сосуды передней брюшной стенки (aa. epigastricae superficiales, отходящие от aa.femoralis по направлению к пупку).

Брюшная мускулатура образована спереди парными прямыми мышцами живота, а латеральнее — тремя слоями мышц: наружной косой, внутренней косой и поперечной. Прямая мышца живота сверху прикрепляется к рёберной дуге, а снизу — к лобковым костям между лобковым бугорком и лобковым сплетением. Парные пирамидальные мышцы, располагаясь кпереди от прямых, начинаются от лобковых костей и направляются вверх, вплетаясь в белую линию живота.

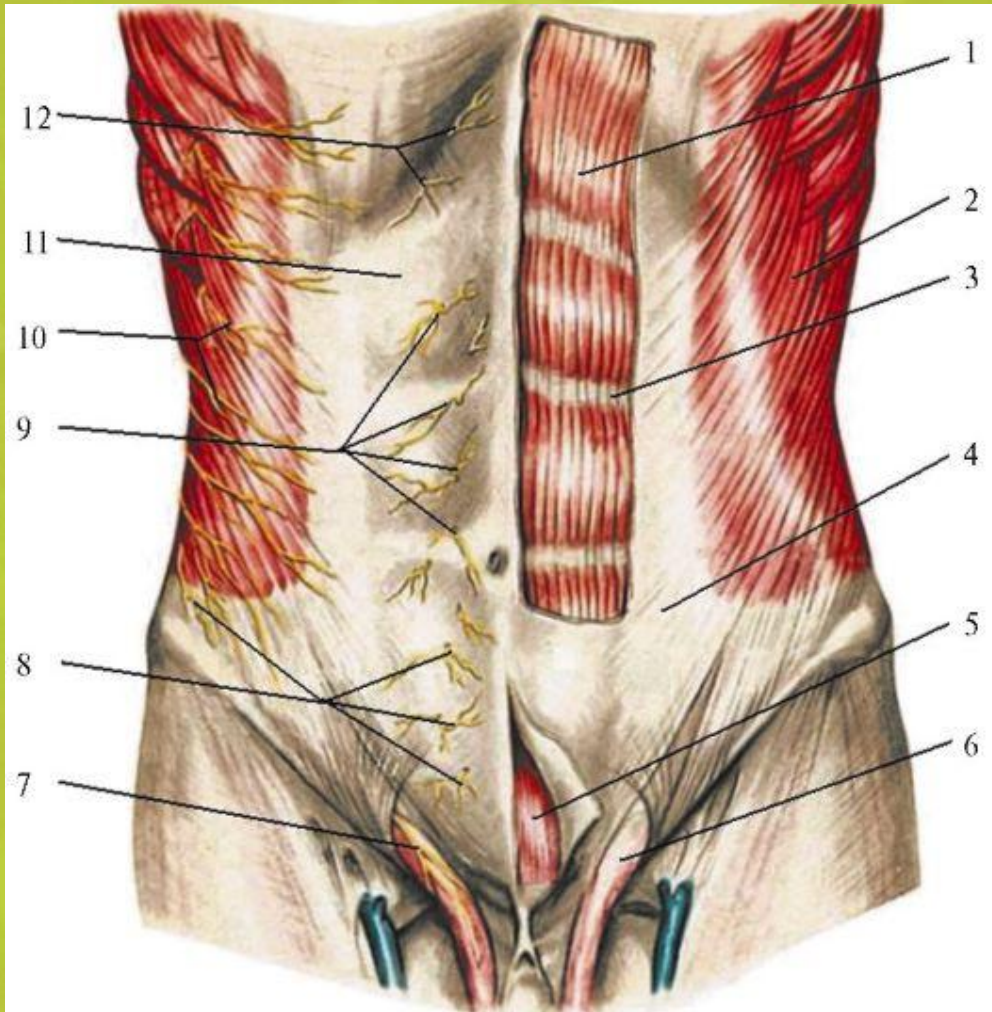
Обе мышцы находятся в фасциальном влагалище, образованном апоневрозами косых и поперечных мышц живота. При этом в верхней трети брюшной стенки волокна апоневроза наружной косой мышцы живота и часть волокон внутренней косой мышцы образуют переднюю стенку влагалища прямых мышц живота. Задняя стенка образована частью волокон апоневроза внутренней косой мышцы и волокнами апоневроза поперечной мышцы.

В нижней трети живота (приблизительно на 5 см ниже пупка) волокна апоневрозов поверхностной и глубокой косой мышц и поперечной мышцы проходят спереди от прямых мышц живота. Задняя стенка их влагалища образована поперечной фасцией и брюшиной.

Латеральная граница прямой мышцы живота (так называемая полулунная линия) образована фасциями боковых мышц. По средней линии живота волокна фасциальных влагалищ перекрещиваются, образуя белую линию живота, проходящую от симфиза до мечевидного отростка и отделяющую прямые мышцы живота друг от друга.

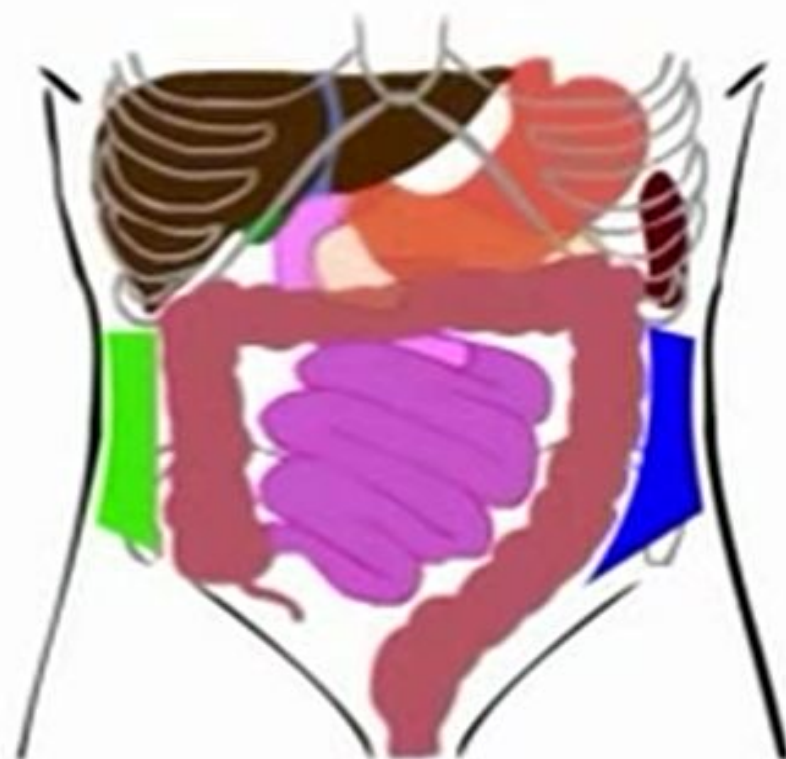
Примерно посередине между мечевидным отростком и лобком (что соответствует хрящу между III и IV поясничными позвонками) расположено отверстие — пупочное кольцо. Края его образованы волокнами апоневроза, а дно (пупочная пластинка) — малоэластичной соединительной тканью, покрытой со стороны брюшной полости поперечной фасцией, с которой вокруг пупочного кольца на расстоянии 2—2,5 см от его краёв тесно сращена брюшина передней брюшной стенки. Следует также отметить, что в области пупка белая линия шире, чем в других отделах.

Слои переднебоковой брюшной стенки



1 - прямая мышца живота; 2 - наружная косая мышца живота; 3 - перемычка между сегментами прямой мышцы; 4 - апоневроз наружной косой мышцы живота; 5 - пирамидальная мышца; 6 - семенной канатик; 7 - подвздошно-паховый нерв; 8 - передние и латеральные кожные ветви подвздошно-подчревного нерва; 9, 12 - передние кожные ветви межреберных нервов; 10 - латеральные кожные ветви межреберных нервов; 11 - передняя стенка влагалища прямой мышцы живота

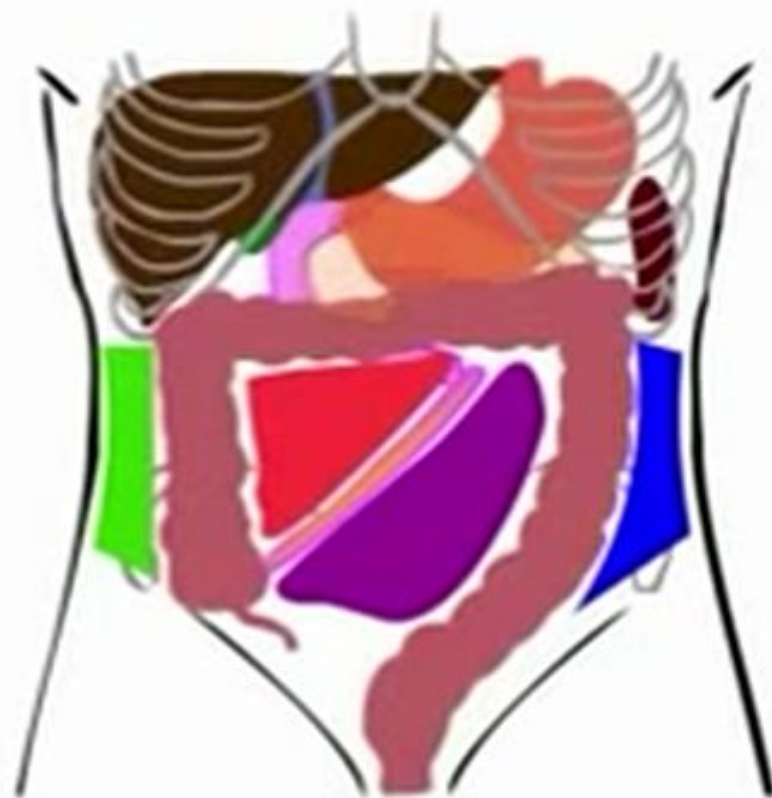
В брюшной полости выделяют два боковых канала:



■ ЛЕВЫЙ
ограничен изнутри нисходящей и сигмовидной кишкой, снаружи переднебоковой брюшной стенкой

■ ПРАВЫЙ
ограничен изнутри слепой и восходящей кишкой, снаружи переднебоковой брюшной стенкой

В брюшной полости выделяют две брыжечных пазухи (синуса):



- ЛЕВЫЙ:**
ограничен справа брыжейкой тонкой кишки, слева нисходящей и сигмовидной кишкой.
- ПРАВЫЙ:**
ограничен слева брыжейкой тонкой кишки, справа восходящей кишкой, сверху поперечной ободочной кишкой.

ВЛАГАЛИЩЕ ПРЯМЫХ МЫШЦ ЖИВОТА

- **ВЫШЕ ПУПКА:**

Передняя стенка:

Апоневроз наружной + передний листок апоневроза внутренней косой мышц

Задняя стенка:

Задний листок апоневроза внутренней косой + апоневроз поперечной мышц + поперечная фасция

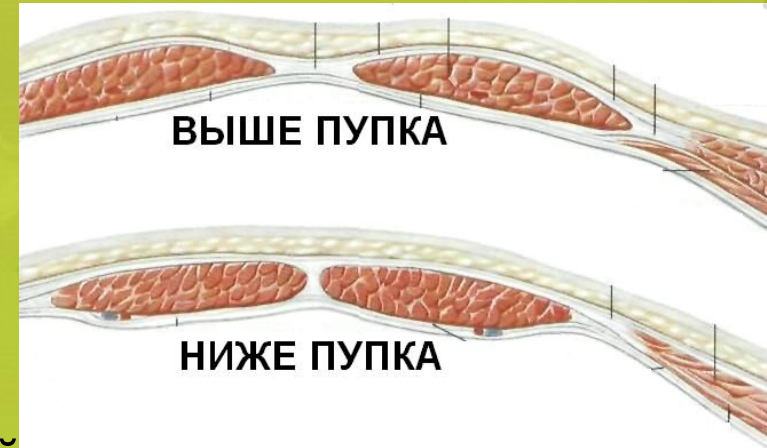
- **НИЖЕ ПУПКА:**

Передняя стенка:

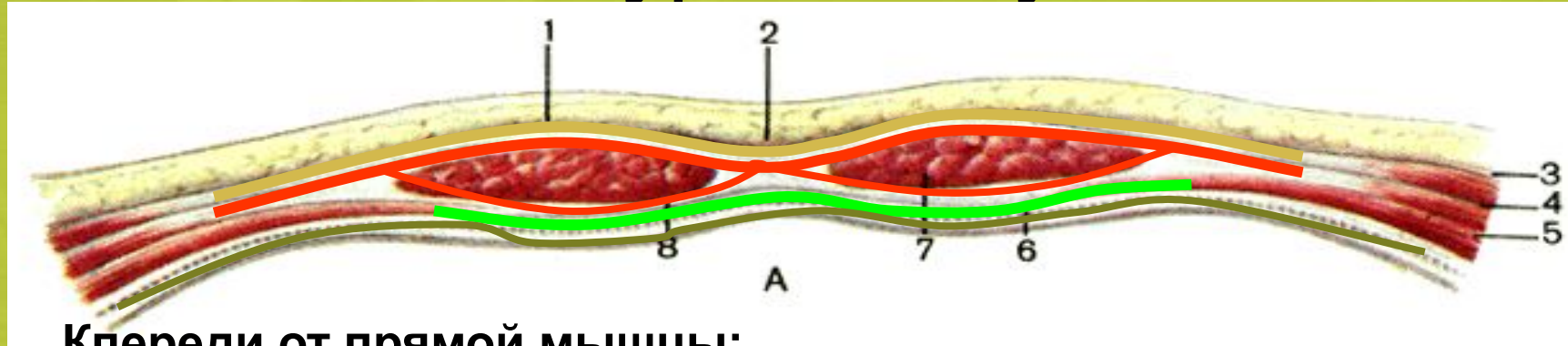
Апоневроз наружной + внутренней косой + апоневроз поперечной мышц

Задняя стенка:

Поперечная фасция



Влагалище прямой мышцы живота выше уровня пупка



Кпереди от прямой мышцы:

Апоневроз наружной косой мышцы живота

Апоневроз внутренней косой мышцы живота (передняя пластина расщепленного апоневроза)

Кзади от прямой мышцы:

Апоневроз внутренней косой мышцы живота (задняя пластина расщепленного апоневроза)

Апоневроз поперечной мышцы живота

Фасция поперечной мышцы

Влагалище прямой мышцы живота ниже уровня пупка (linea arcuata)

Кпереди от прямой мышцы:

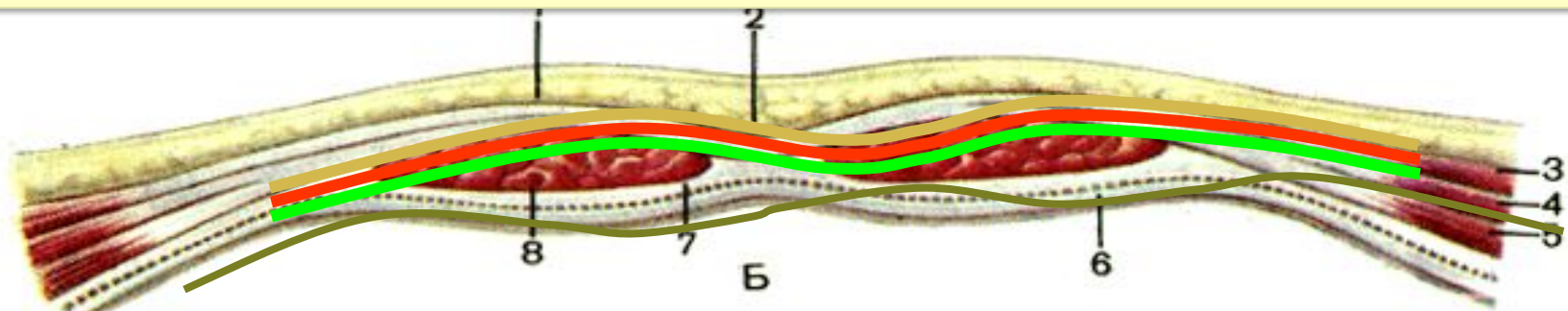
Апоневроз наружной косой мышцы живота

Апоневроз внутренней косой мышцы живота

Апоневроз поперечной мышцы живота

Кзади от прямой мышцы:

Фасция поперечной мышцы



- 1 – lam. anterior vaginae m. recti abdominis;
- 2 – linea alba;
- 3 – m. obliquus externus abdominis;
- 4 – m. obliquus internus abdominis;
- 5 – m. transversus abdominis;
- 6 – peritoneum;
- 7 – lam. posterior vaginae m. recti abdominis;
- 8 – fascia transversalis.

ВНУТРЕННЯЯ ПОВЕРХНОСТЬ ПЕРЕДНЕЙ БРЮШНОЙ СТЕНКИ

• СКЛАДКИ БРЮШИНЫ:

plica umbilicalis mediana (непарная) - складка брюшины над заросшим мочевым протоком - **1**;

plica umbilicalis medialis (парная) - складка над облитерированной *a. umbilicalis* – **2**;

plica umbilicalis lateralis (парная) складка брюшины над *a. и v. epigastrica inferior* – **3**.

• Между складками брюшины располагаются **ЯМКИ:**

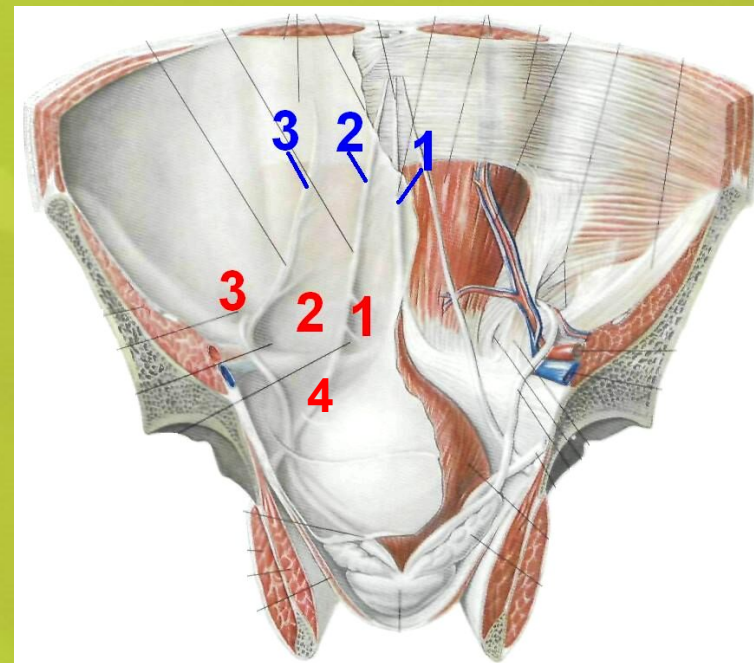
Надпузырная ямка, *fossa supravesicalis* – **1**;

Медиальная паховая ямка, *fossa inguinalis medialis* – **2**;

Латеральная паховая ямка, *fossa inguinalis lateralis* – **3**.

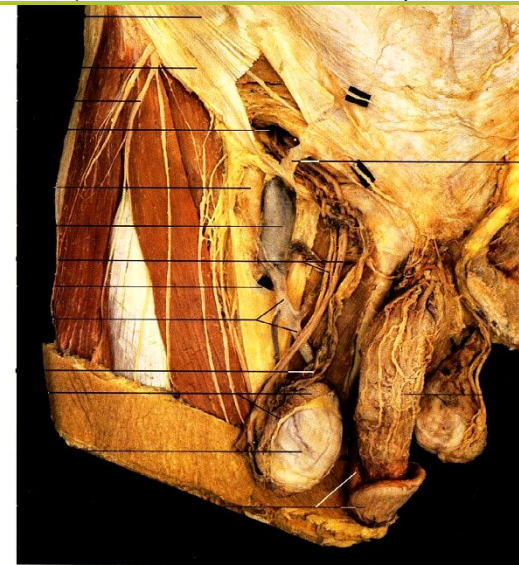
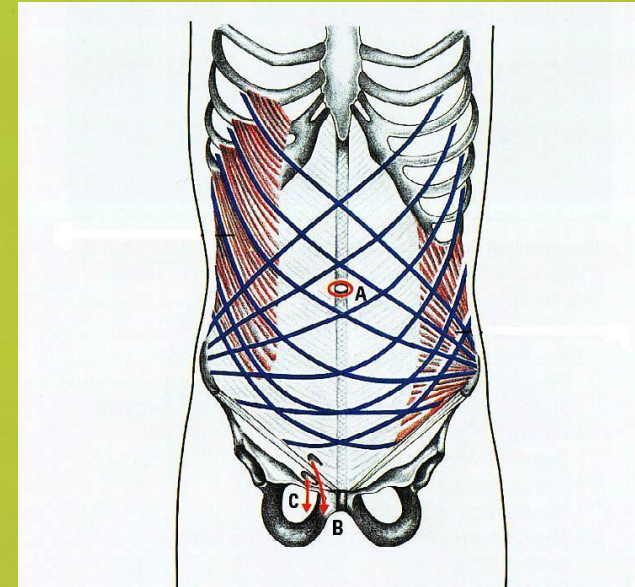
Ниже паховой складки расположена бедренная ямка, *fossa femoralis* – **4**.

Ямки являются местом выхода грыж.



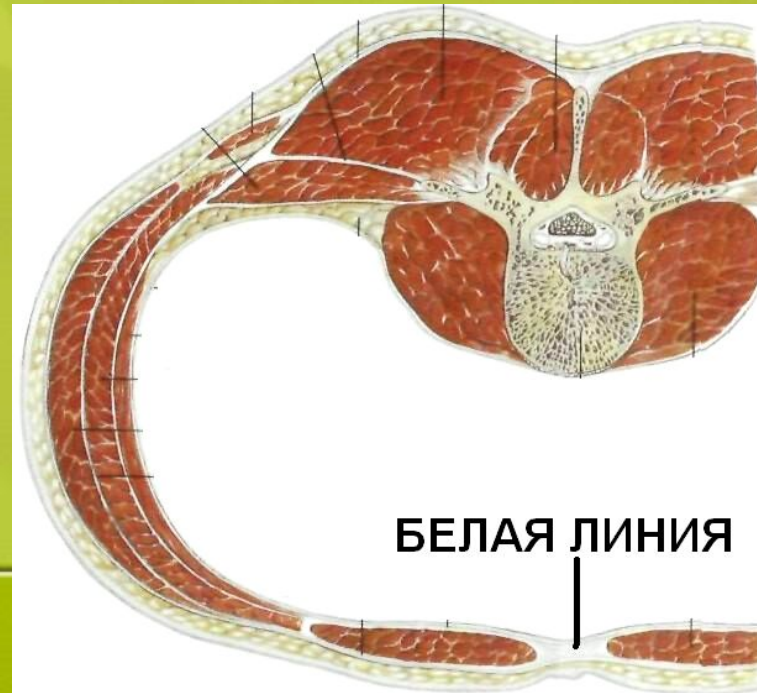
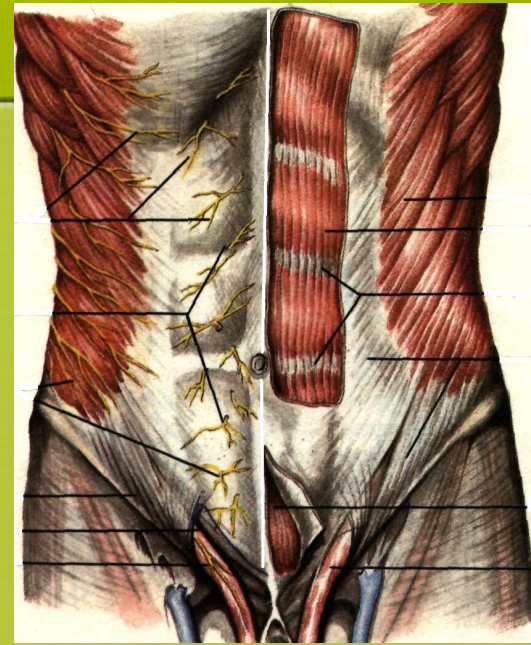
Слабые места брюшной стенки

- это места, где имеются отверстия или щели в фасциях и апоневрозах или между краями мышц и где наблюдается отсутствие некоторых элементов мышечно-апоневротических слоев брюшной стенки.
- выделяют:**
 - 1) отверстия и щели в белой линии живота
 - 2) пупочное кольцо
 - 3) ямки передней брюшной стенки (надпузырная, медиальная, латеральная, бедренная)
 - 4) спигелиевая линия



Белая линия живота

- Образована переплетением сухожильных волокон апоневрозов всех трех пар широких мышц живота
- Тянется от мечевидного отростка до лобкового симфиза. Длина - от 30 до 40 см. Ширина различна: у мечевидного отростка - 0,5 см, затем она расширяется и на уровне пупка - 2-3 см. Толщина выше пупка - 1-2 мм, ниже пупка - 3-4 мм.
- При длительном увеличении объема брюшной полости сухожильные волокна белой линии могут растягиваться и раздвигаться, что приводит к образованию слабых мест.
- Грыжи белой линии чаще возникают выше пупка, где белая линия тонкая и широкая



ОБЛАСТЬ ПУПКА

Втянутый рубец на месте пупочного кольца.

- **Пупочное кольцо** - щель в белой линии с острыми и ровными краями, образованными сухожильными волокнами апоневрозов всех широких мышц живота. Во внутриутробном периоде проходит пупочный канатик, соединяющий плод с организмом матери.
- **Слои в области пупка состоят из плотно сращенных между собой:**
 - кожи;
 - рубцовой ткани;
 - поперечной (пупочной) фасции;
 - брюшины.
- **Анатомическими особенностями, предрасполагающими к образованию пупочных грыж, являются:**
 - увеличение диаметра кольца;
 - неполное закрытие его пупочной фасцией;
 - наличие дивертикулов брюшины в области пупочного кольца (чаще встречается у мужчин).

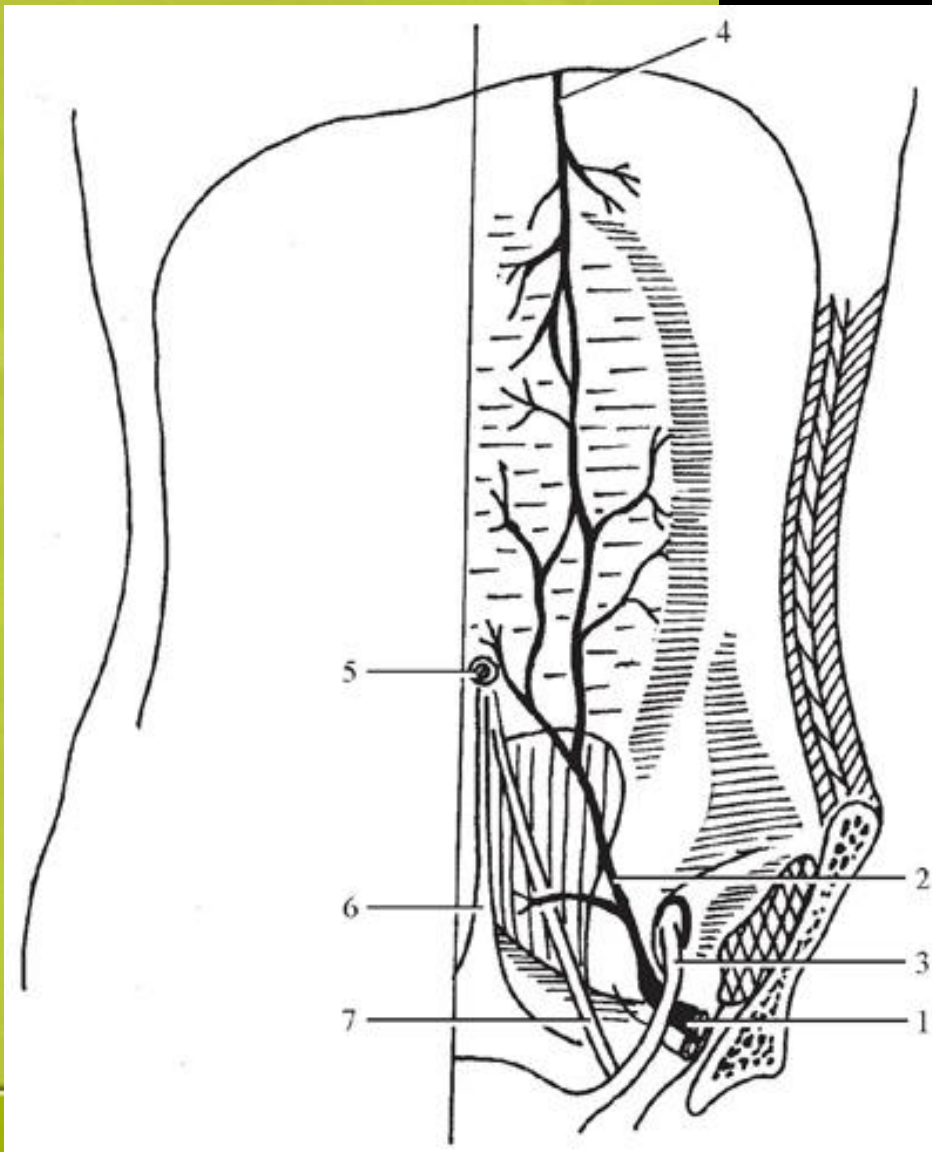


Кровоснабжение

Кровоснабжение прямых мышц живота осуществляется в основном из а. epigastrica inferior, отходящей от а. iliaca externa на уровне входа в паховый канал. А. epigastrica inferior идёт медиально и вверх, образуя дугу, расположенную выпуклостью книзу, проходит по задней стенке влагалища прямой мышцы живота в области его середины и на уровне пупка анастомозирует с а. epigastrica superior из системы а. mammae interna.

Сразу после отхождения от а. iliaca externa а. epigastrica inferior перекрещивается с круглой связкой, входящей в паховый канал. Внутренний ориентир а. epigastrica inferior — pl. umbilicalis lat., в которой эта артерия проходит в сопровождении одноимённых вен.

Кровоснабжение прямых мышц живота:



1 — наружная подвздошная артерия; 2 — нижняя надчревная артерия; 3 — круглая связка матки; 4 — внутренняя грудная артерия; 5 — пупок; 6 — срединная пупочная складка; 7 — средняя пупочная складка

Лимфатические сосуды

Лимфатические сосуды поверхностного слоя отводят лимфу от верхней половины брюшной стенки в подмышечные лимфатические узлы, *nodi lymphatici axillares*, от нижней — в паховые лимфатические узлы, *nodi lymphatici inguinales superficialis*. Кроме того, лимфатические сосуды поверхностного слоя анастомозируют с лимфатическими сосудами среднего (мышечного) и глубокого слоя.

Иннервация

Иннервация поверхностного слоя передней брюшной стенки осуществляется ветвями шести нижних межреберных нервов, а также ветвями подвздошно-подчревного и подвздошно-пахового нервов. От межреберных нервов в подкожную клетчатку и далее в кожу направляются гг. *cutanei abdominis laterales* et гг. *cutanei abdominis anteriores*. Первые прободают наружную косую мышцу живота по передней подмышечной линии и делятся на передние и задние ветви, иннервирующие кожу переднебоковых отделов брюшной стенки, вторые проходят через влагалище прямой мышцы живота и иннервируют кожу в передней части брюшной стенки. Подвздошно-подчревный нерв, п. *iliohypogastricus*, иннервирует кожу в области наружного отверстия пахового канала, подвздошно-паховый нерв, п. *ilioinguinalis*, — кожу в области *mons pubis*.

Список литературы

- 1. Атлас операций на брюшной стенке и органах брюшной полости В.Н. Войленко, А.И. Медеян, В.М. Омельченко
- 2. Топографическая анатомия передней брюшной стенки Г.М. Савельева
- 3. Топографическая анатомия и оперативная хирургия: учебник / Каган И.И., Чемезов С.В