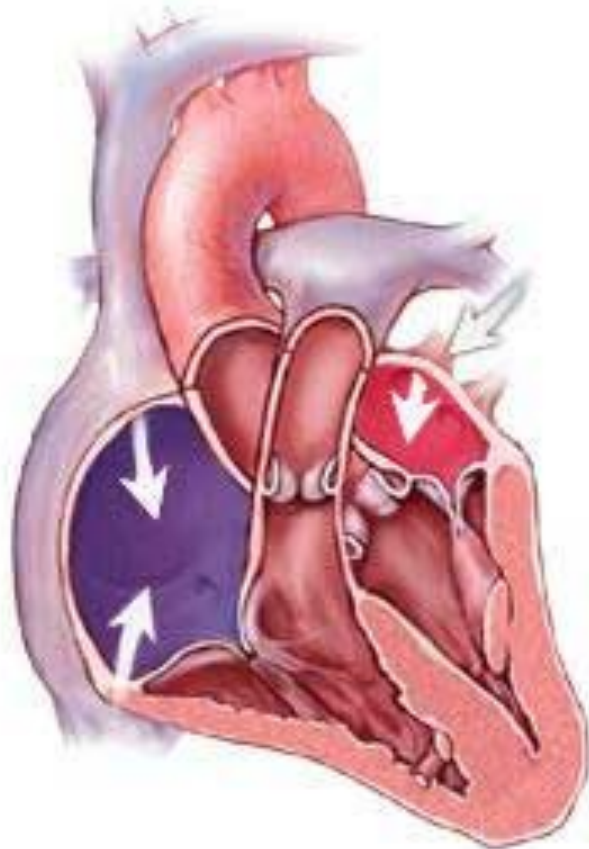


ЖҮРЕК КЛАПАНДАРЫ ЗАҚЫМДАНУЫ СИНДРОМЫ

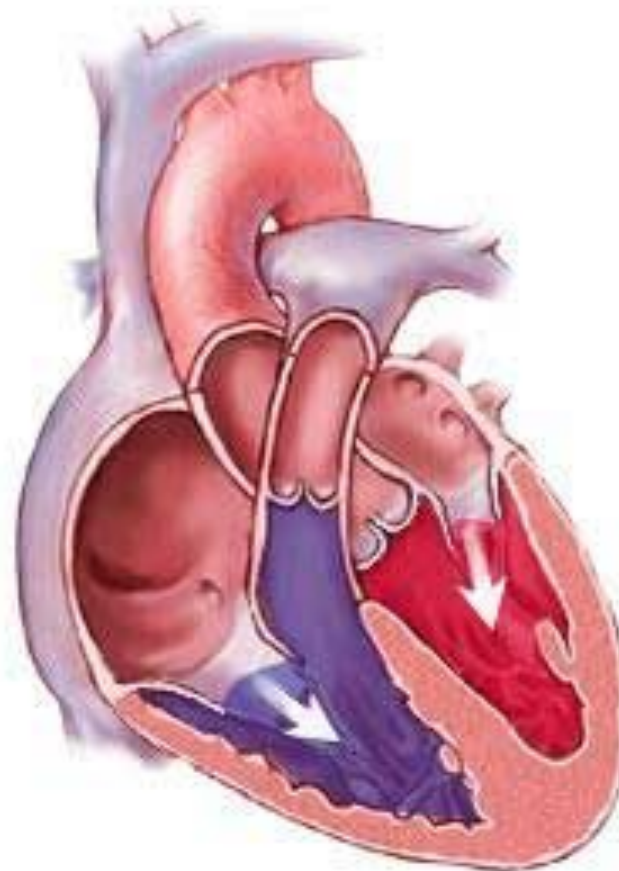
Доцент Д.Х.Даутов

Жүрекішілік гемодинамика

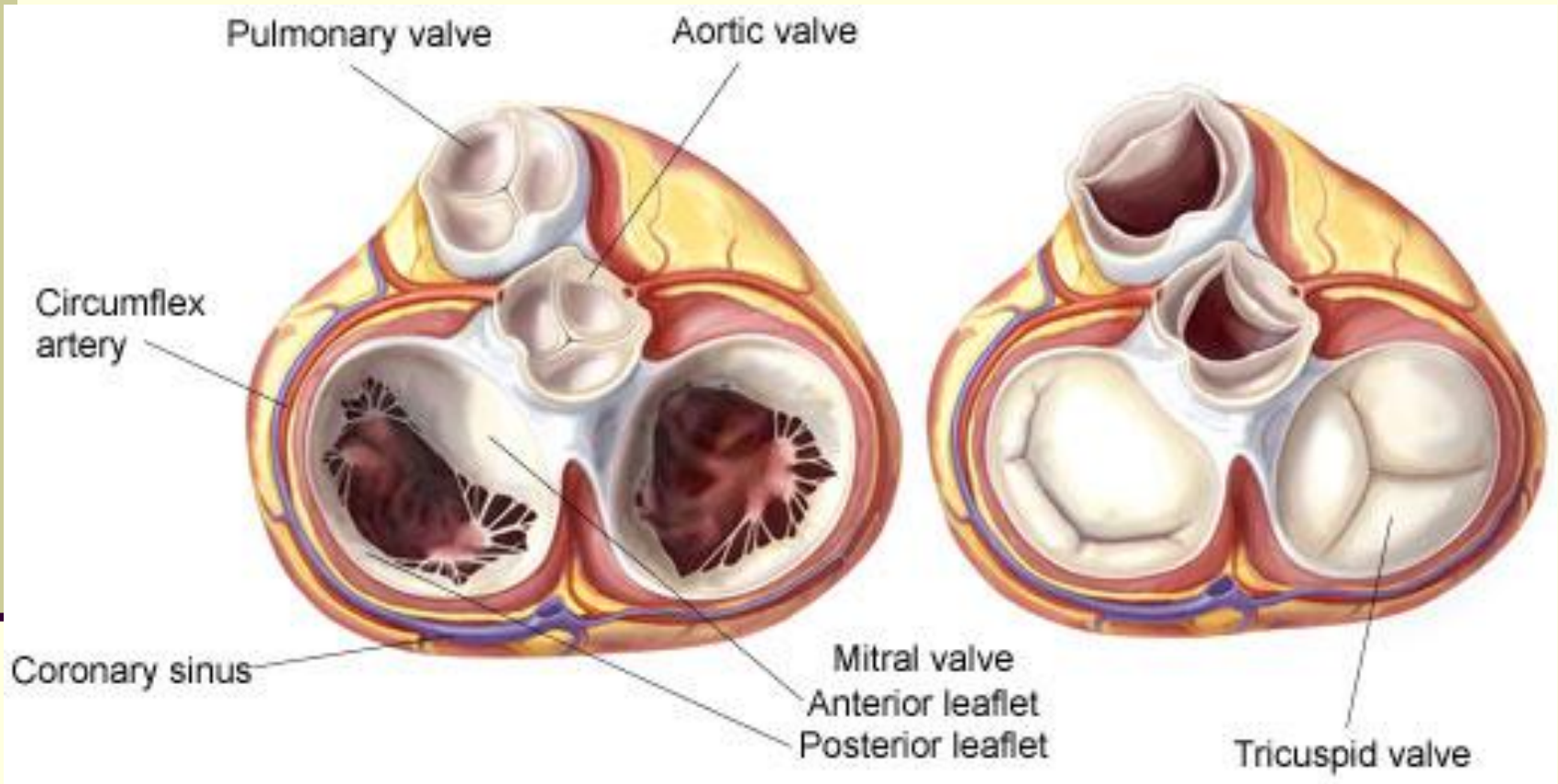
поступление крови
в предсердия



в желудочки



Жүрек клапандары



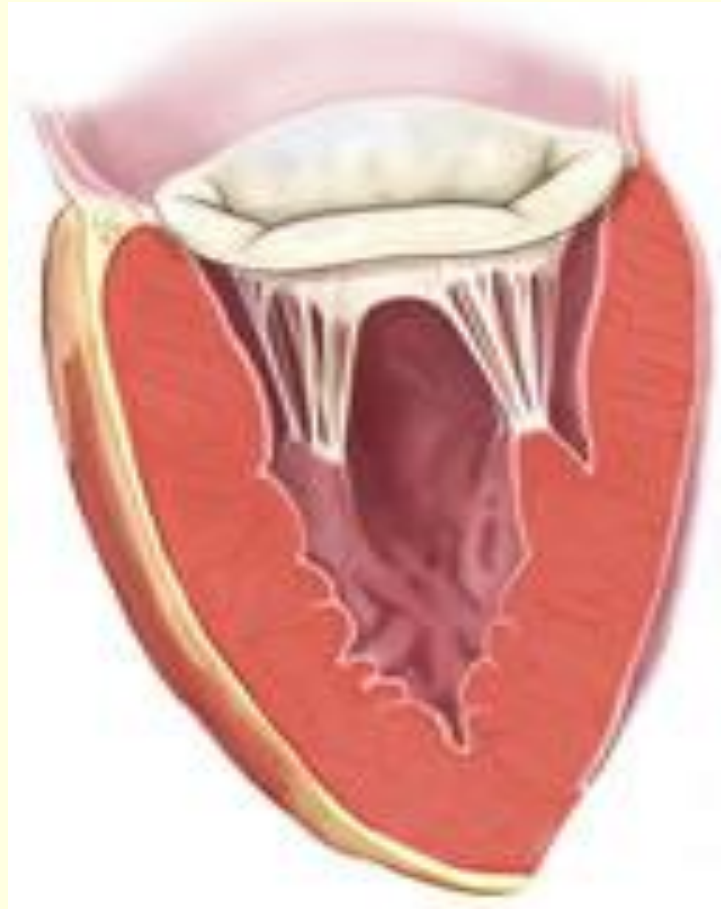Этиологиялық факторлары

- Ревматизм – ревматикалық эндокардит
- Бактериялық эндокардит
- Мерез – сифилис
- Атеросклероз
- Механикалық жарақаттану
- Туа біткен кемістіктер

Митралдық клапан зақымдану синдромы

- Митралдық клапан тарылуы (стеноз)
- Митралдық клапан жетіспеушілігі
- Митралдық клапанның қос ақаулығы

Митралдық клапан

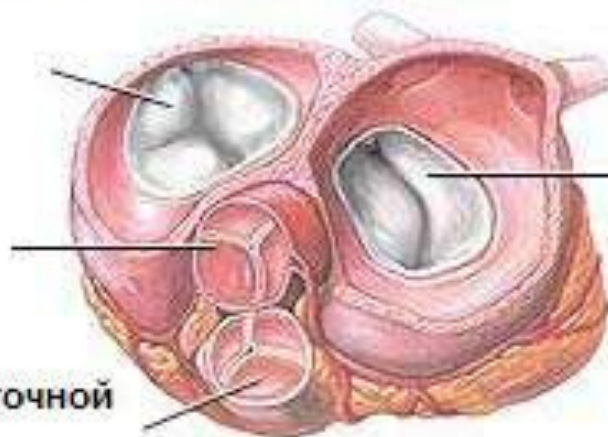


Митралдық клапан тарылуы

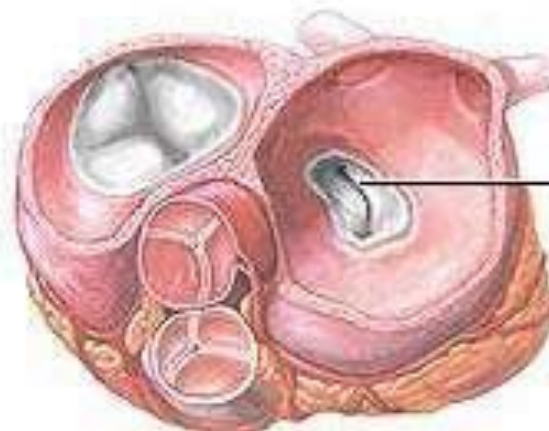
Трикуспидальный
клапан

Клапан
аорты

Клапан легочной
артерии



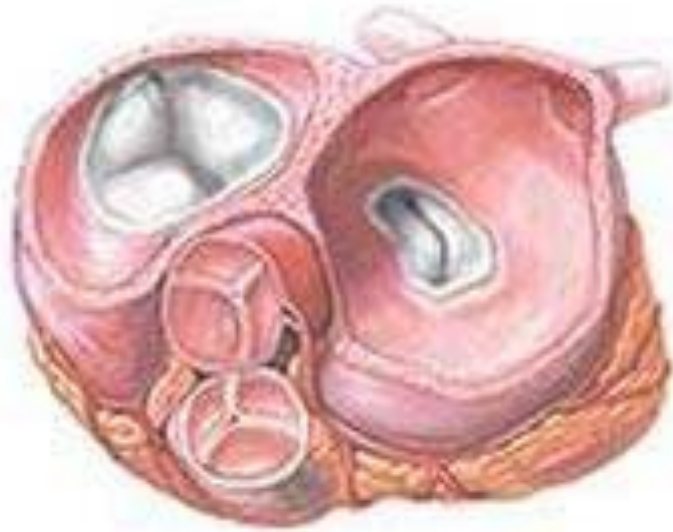
Митральный
клапан



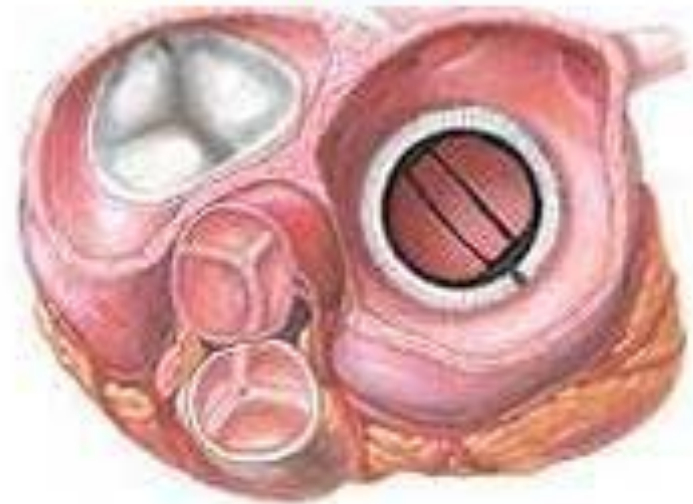
стеноз
митрального
клапана

Митралдық клапан тарылуы

стеноз

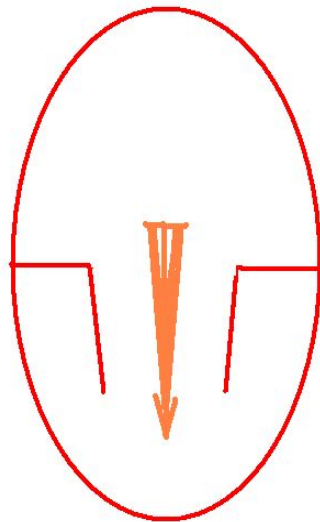


протезирование
митрального клапана

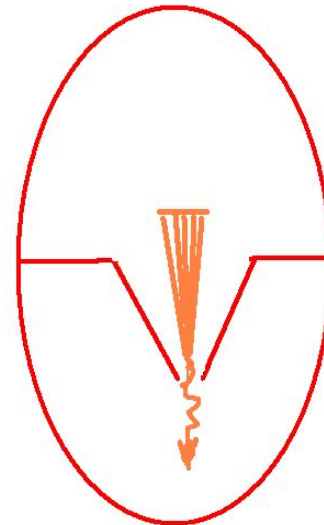


Митралдық стеноз схемасы

МИТРАЛДЫ КЛАПАН ТАРЫЛУЫ (СТЕНОЗ)

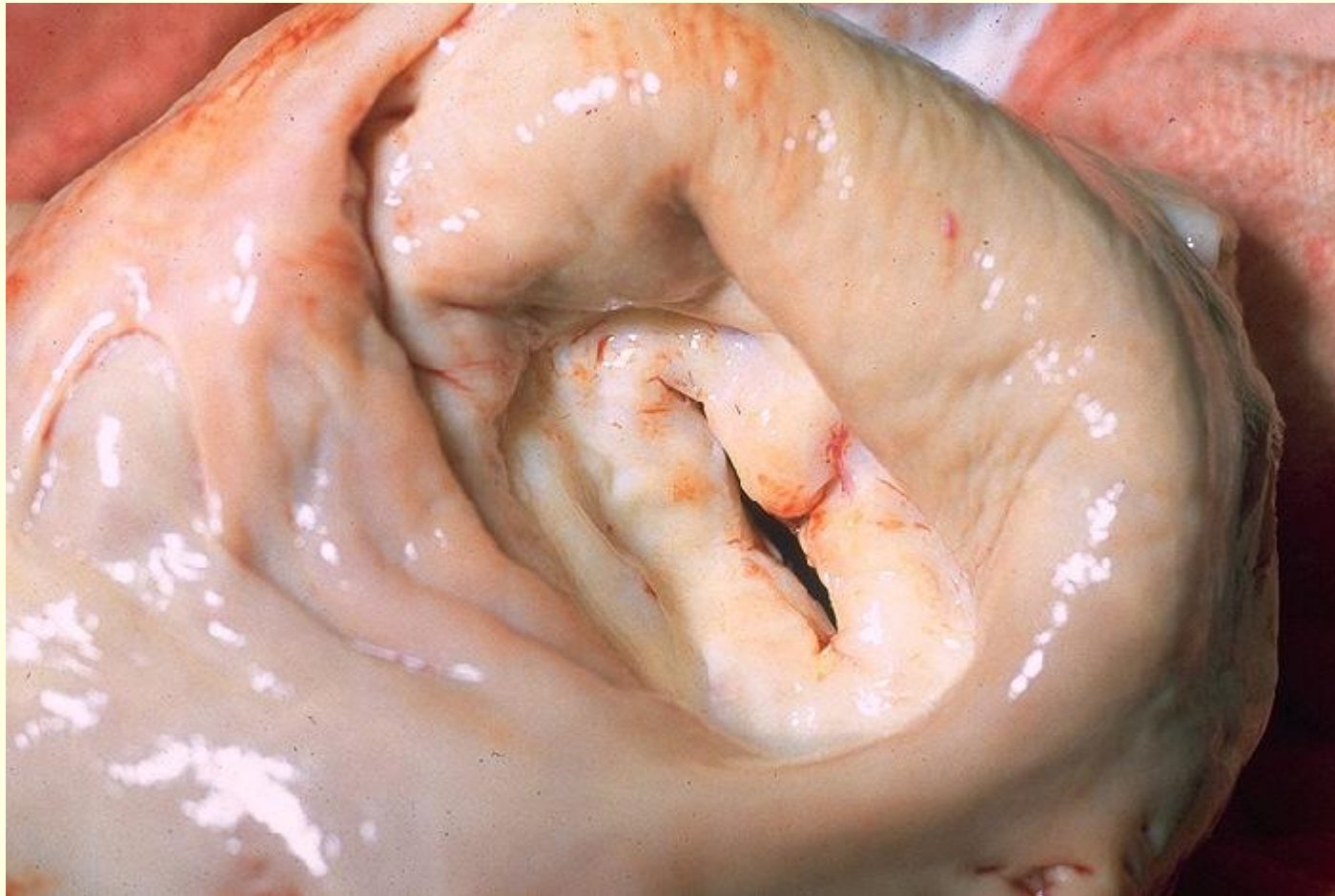

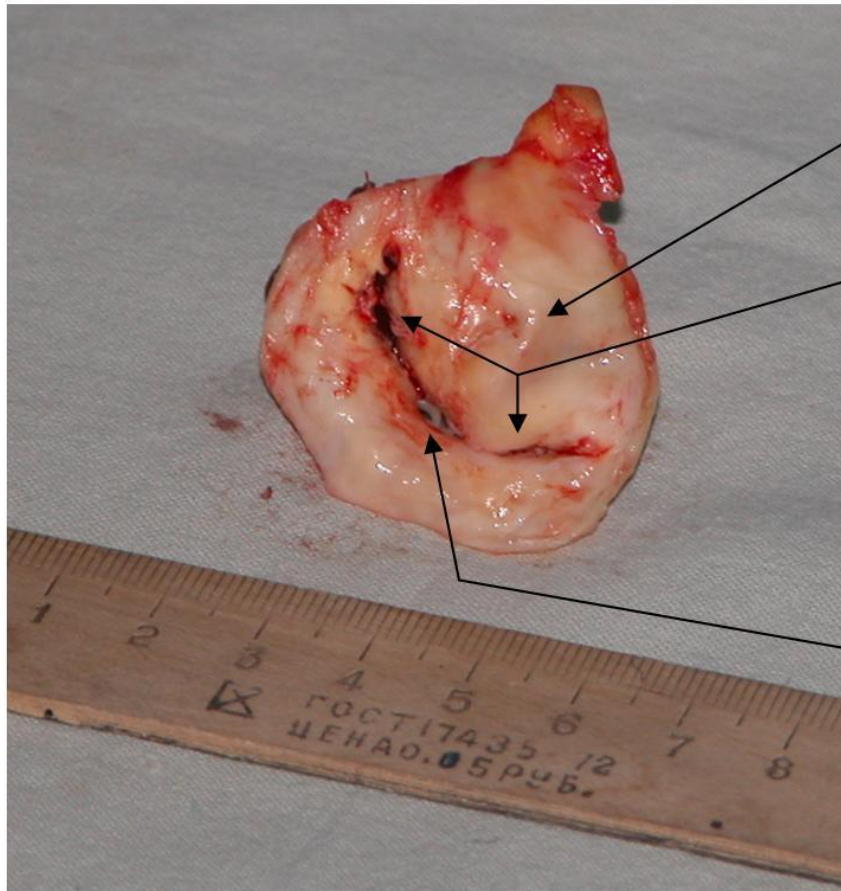
Калыпты жағдай



Митралды стеноз

Митралдық клапан стенозы



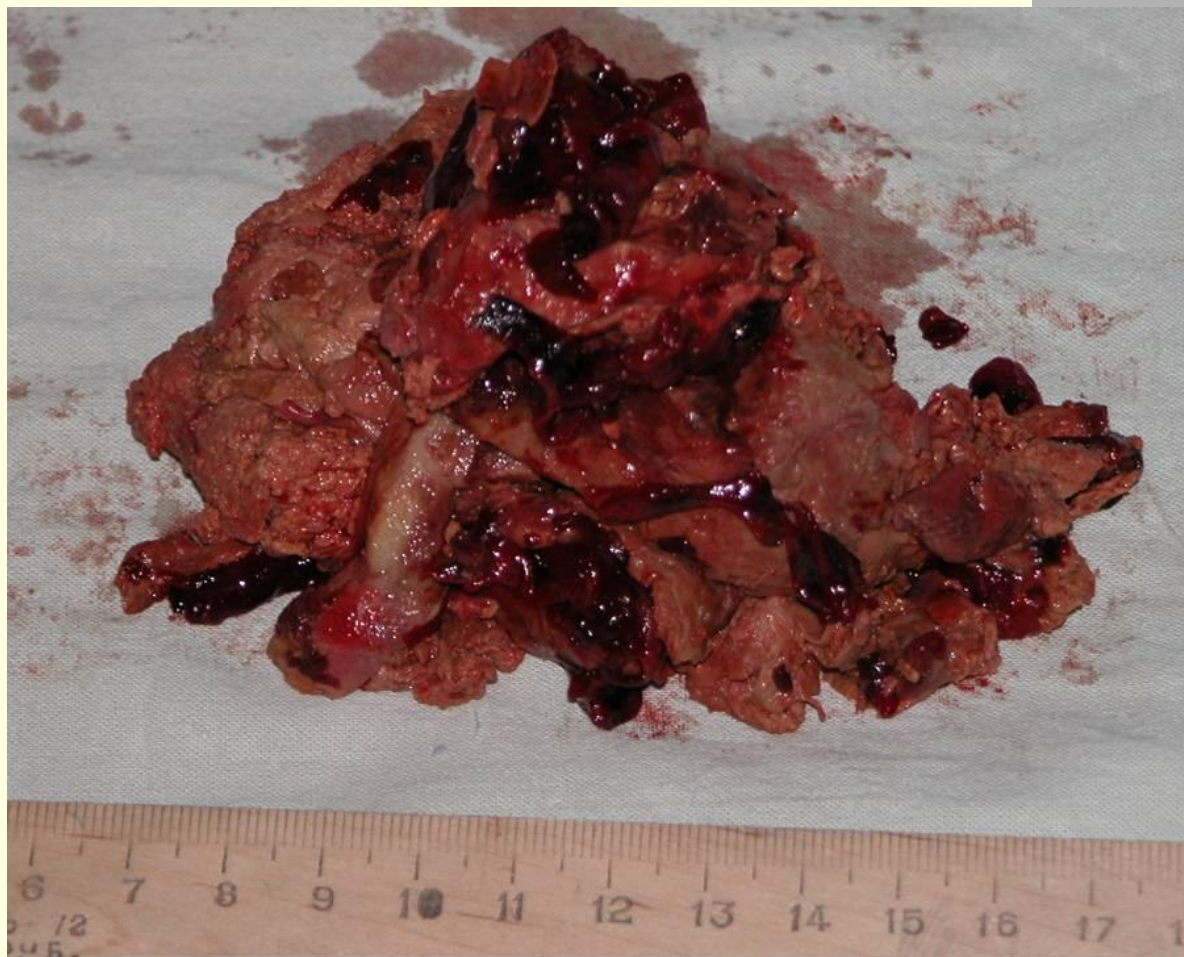

Кальциноз и деформация створок клапана.

Сросшиеся створки между собой

Суженное отверстие митрального клапана.

Удаленный тромб из левого предсердия у больной с критическим стенозом митрального клапана.



Митралдық клапан тарылуы

Науқас шағымдары:

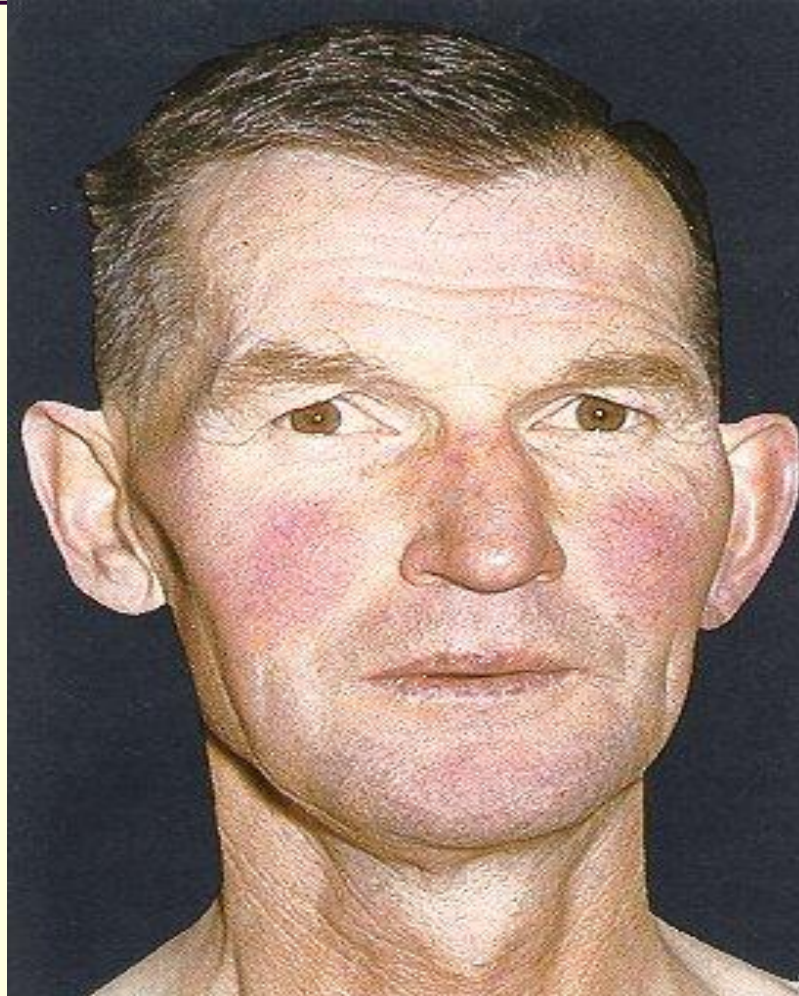
- Ентігу
- Тұншығу
- Жөтел
- Қан түкіру
- Тез шаршау, физикалық жүктемелерге төзімсіздік

Митралдық клапан тарылуы

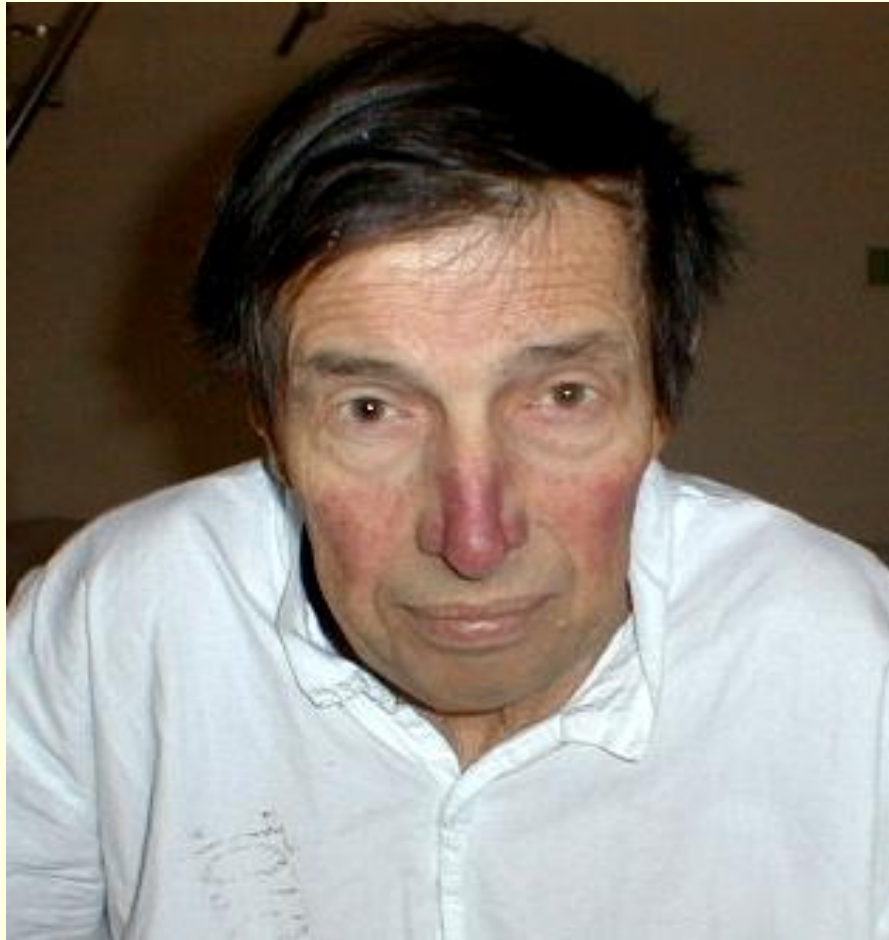Қарап тексеру:

- *Facies mitralis*
- Цианоз
- Ортопноэ
- Науқас ентігуі
- Аяқтың ісінуі

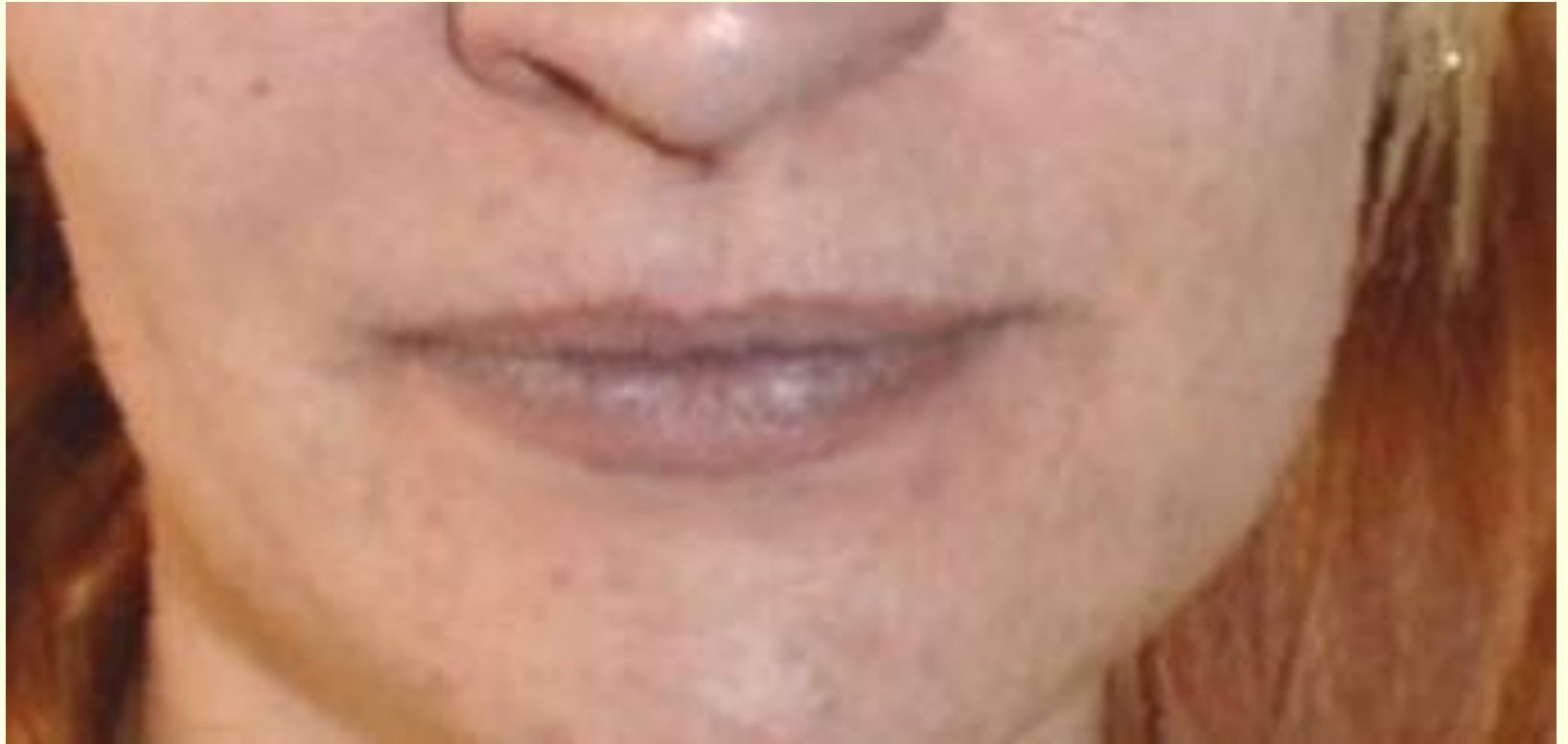Facies mitralis



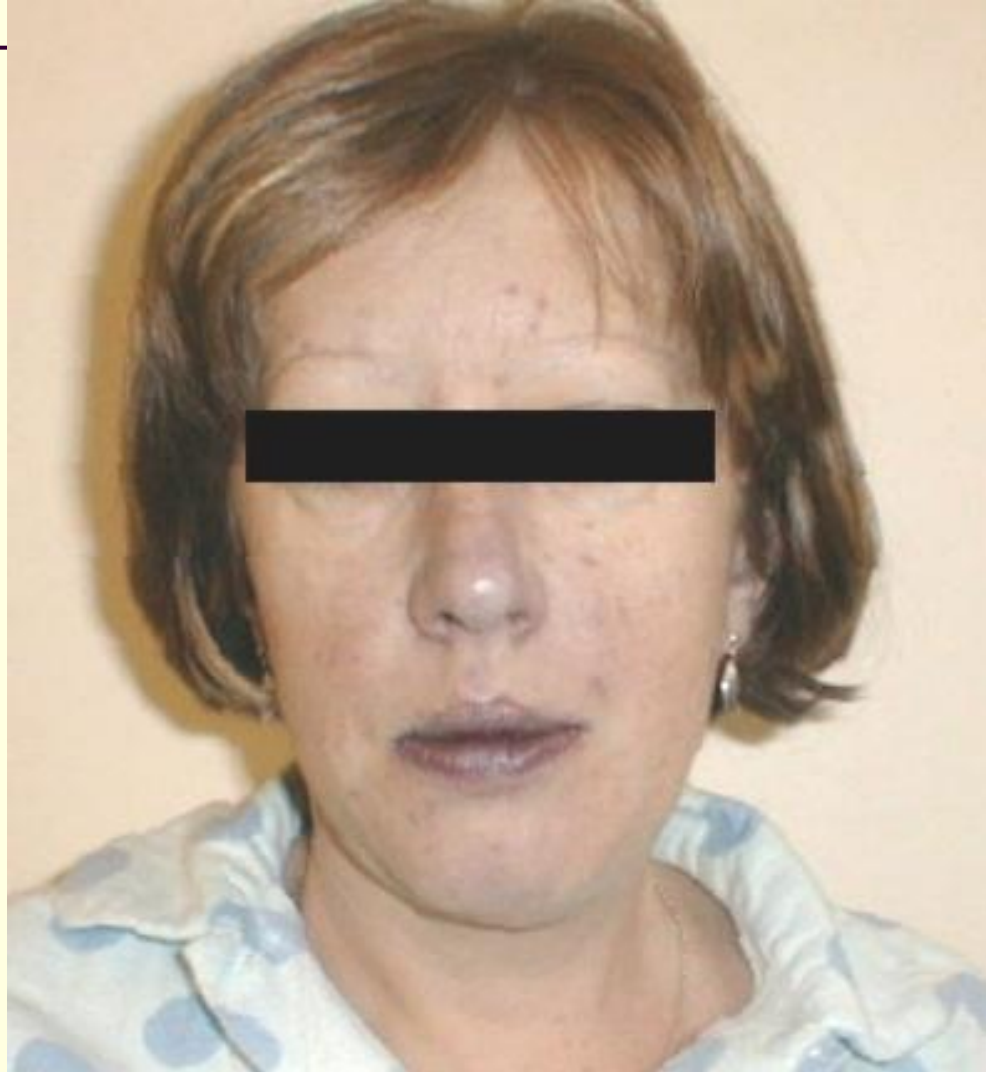Facies mitralis



Жүрек ақаулығындағы acrociаноз



Акроцианоз



Митралдық клапан тарылуы

Пальпация:

- Жүрек ұшында – «мысық пырылы» белгісі (диастолалық шуыл)
- Pulsus differens (Попов-Савельев симптомы)

Митралдық клапан тарылуы

Перкуссия:


- Жүректің жоғарғы шекарасы жоғары ығысады
- Жүректің оң жақ шекарасы оңға ығысады
- Жүректің митралды конфигурациясы

Митралдық клапан тарылуы

Аускультация:

- I тон жүрек ұшында күшейген
- II тон өкпе артериясында күшейген
- Жүрек ұшында қосымша III тон естіледі – “ митралды клапан ашылу шертпесі”
- Үш мүшелі ырғақ – “бөдене бытпылы ырғағы”
- Жүрек ұшында пресистоалалық шуыл

I ТОН



II ТОН



I ТОН

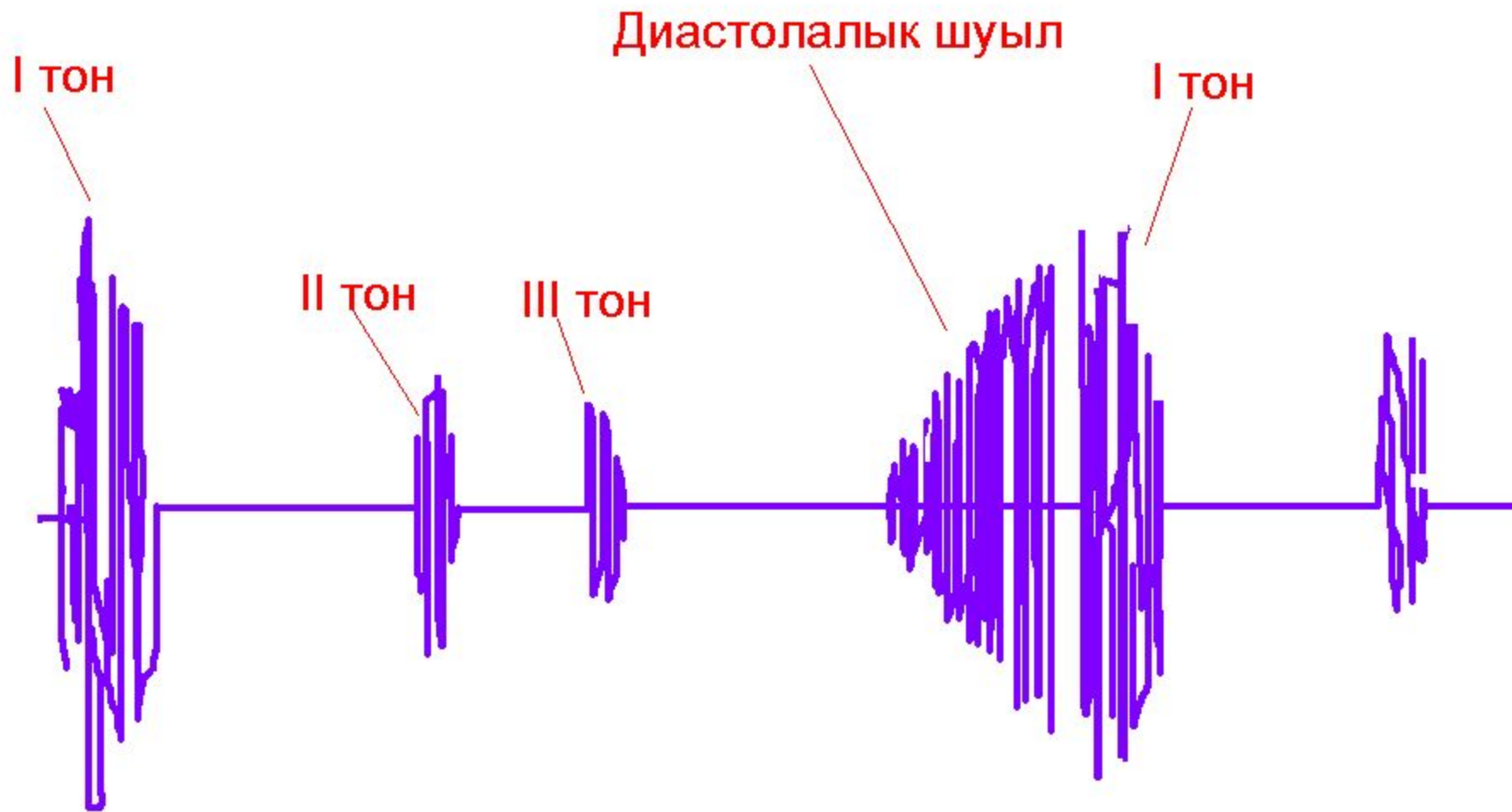


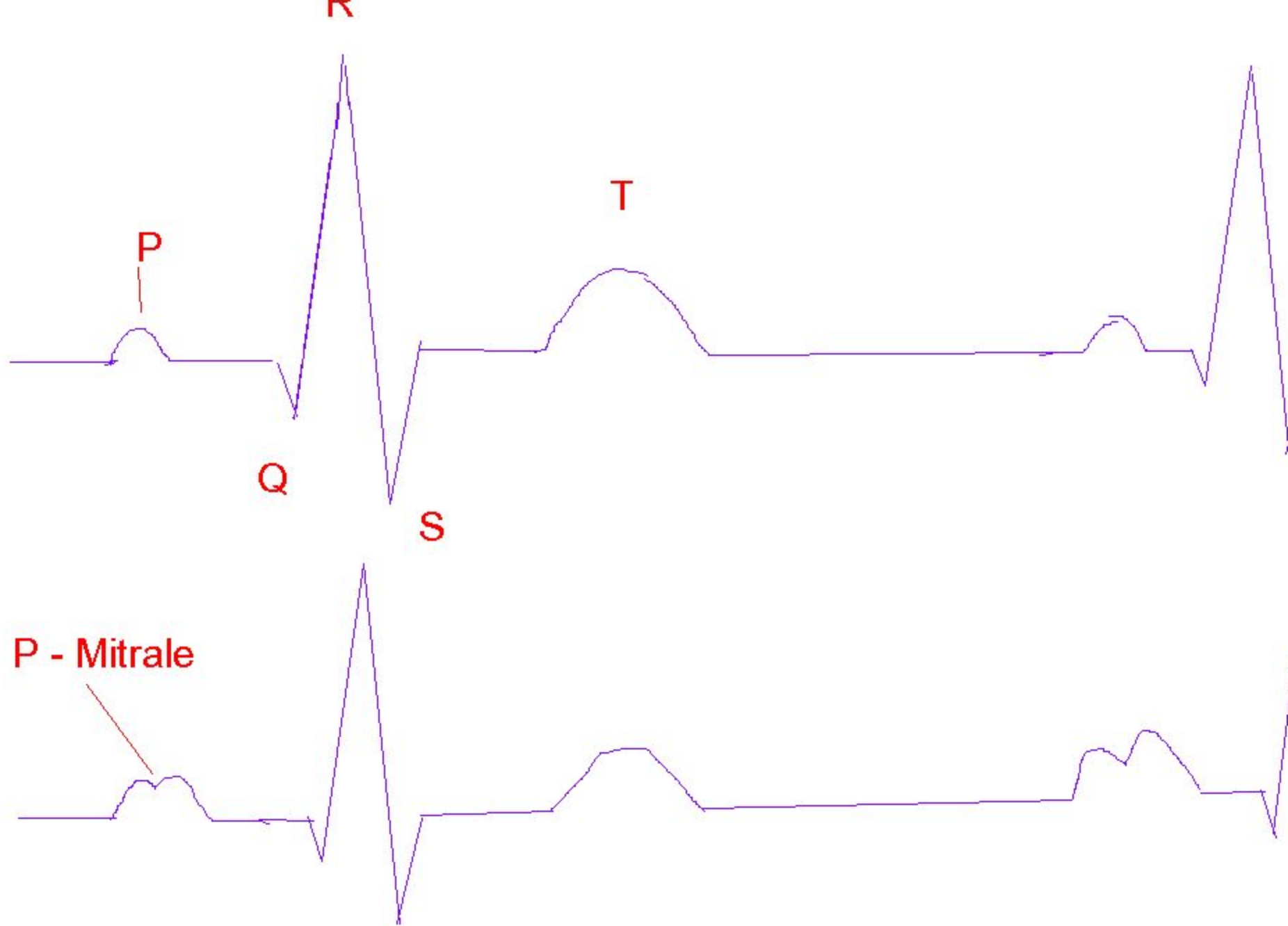
II ТОН

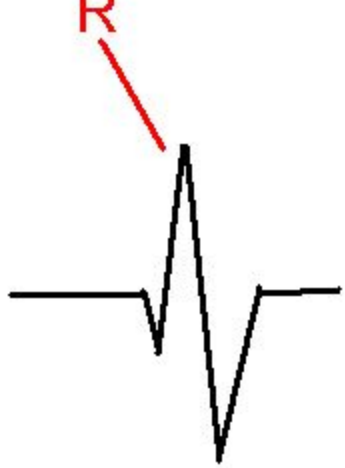


Фонокардиография

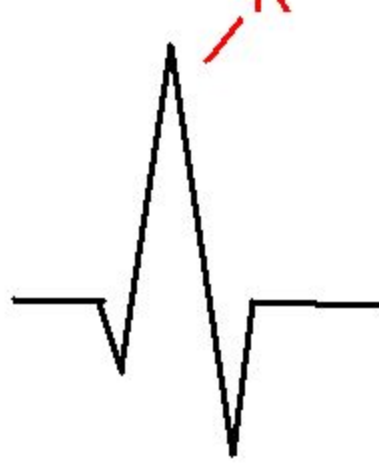
МИТРАЛДЫ СТЕНОЗ КЕЗІНДЕГІ ФОНОКАРДИОГРАФИЯ



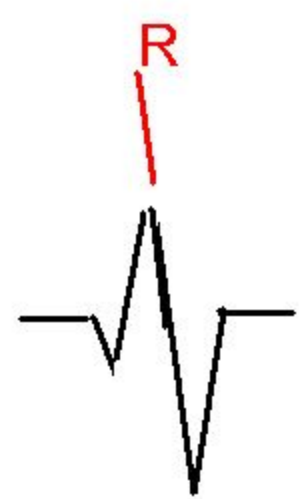




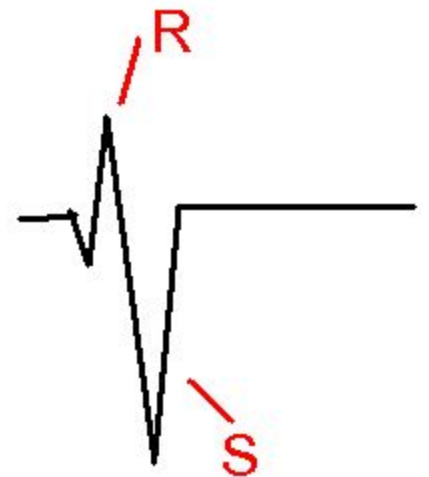
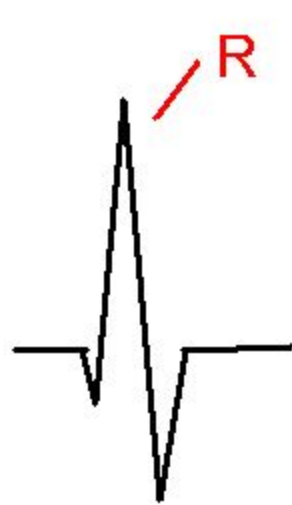
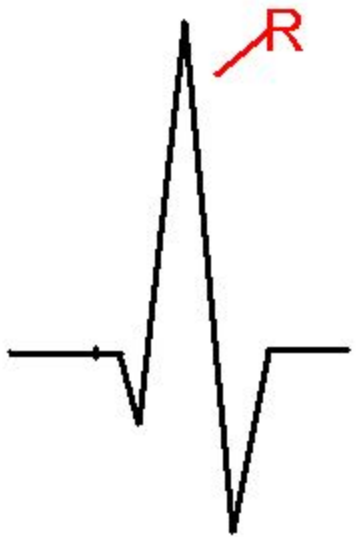
I



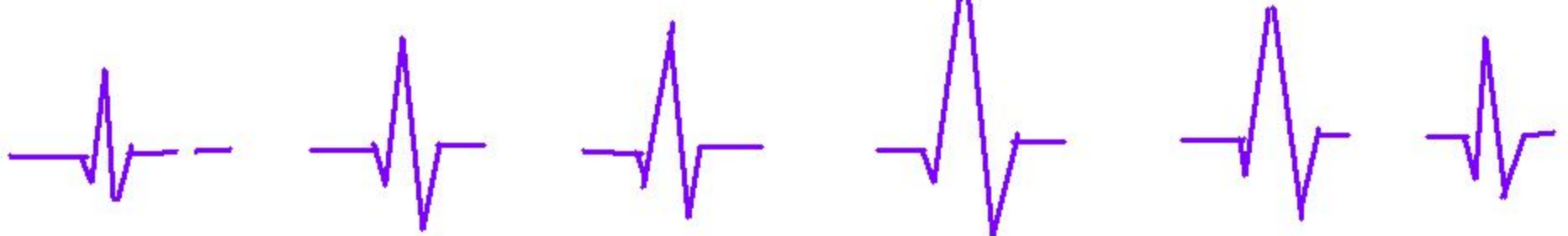II



III



$R_I > R_{II} > R_{III}$



V1

V2

V3

V4

V5

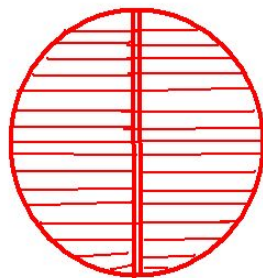
V6



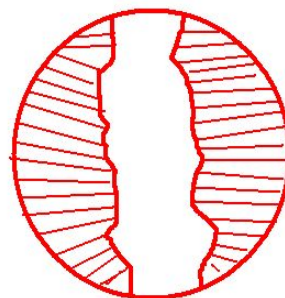
СОЛ ЖАК КАРЫНША ГИПЕРТРОФИЯСЫ

Митралдық клапан жетіспеушілігі

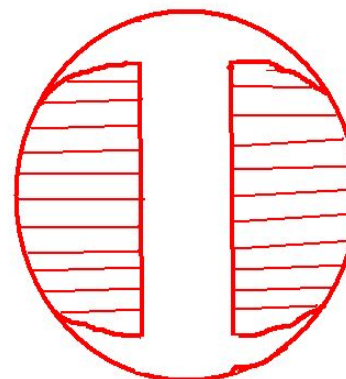
МИТРАЛДЫ КЛАПАН ЖЕТІСПЕУШІЛІГІ



Қалыпты жағдай



Митралды клапанның
органикалық
жетіспеушілігі



Митралды
клапанның
салыстырмалы
жетіспеушілігі

Митралдық клапан жетіспеушілігі

Науқас шағымдары:

- Ентігу
- Тұншығу
- Жөтел
- Қан түкіру

Митралдық клапан жетіспеушілігі

Қарап тексеру:

- *Facies mitralis*
- Цианоз
- Науқас ендігуі
- Жүрек ұшы соққысы солға және төмен
ығысады, жайылмалы

Митралдық клапан жетіспеушілігі

Пальпация:

- Жүрек ұшы соққысы күшейген, биік, резистентті, жайылмалы – сол жақ қарынша гипертрофиясына байланысты

Митралдық клапан жетіспеушілігі

Перкуссия:

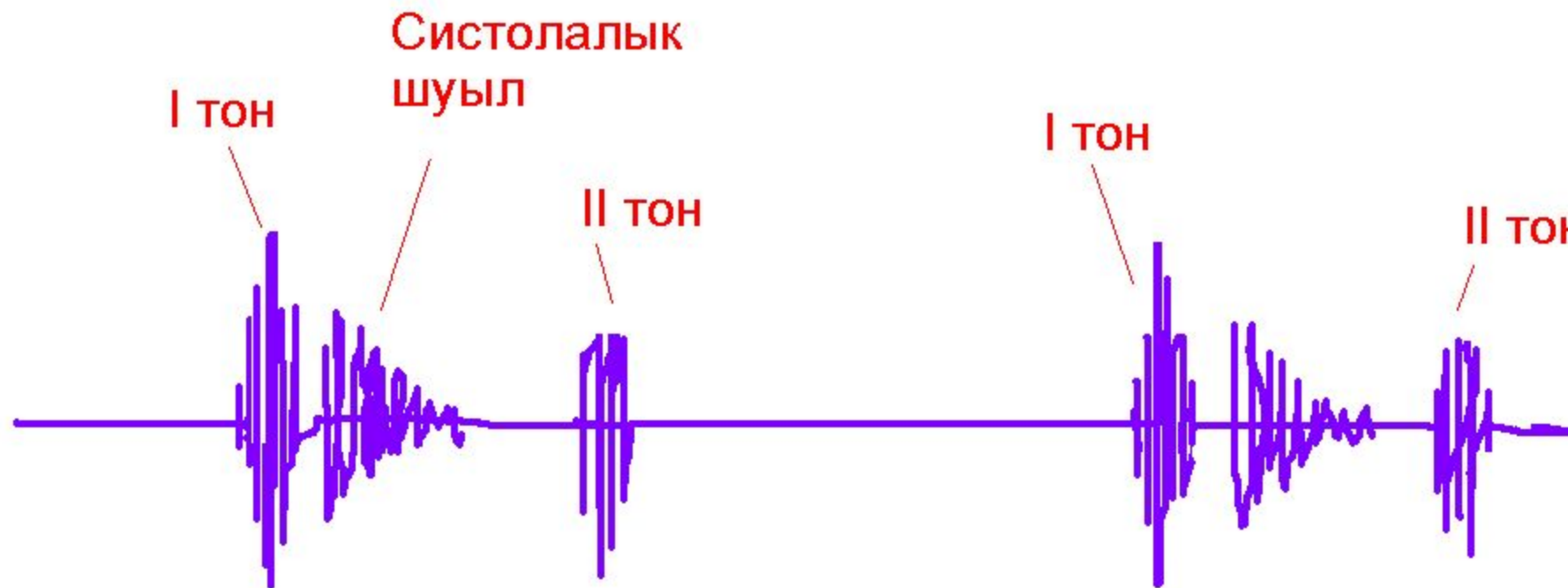- Жүректің сол жақ шекарасы – солға, жоғарғы шекарасы – жоғары қарай ығысқаны анықталады,
- жүрек конфигурациясы – митралды.

Митралдық клапан жетіспеушілігі

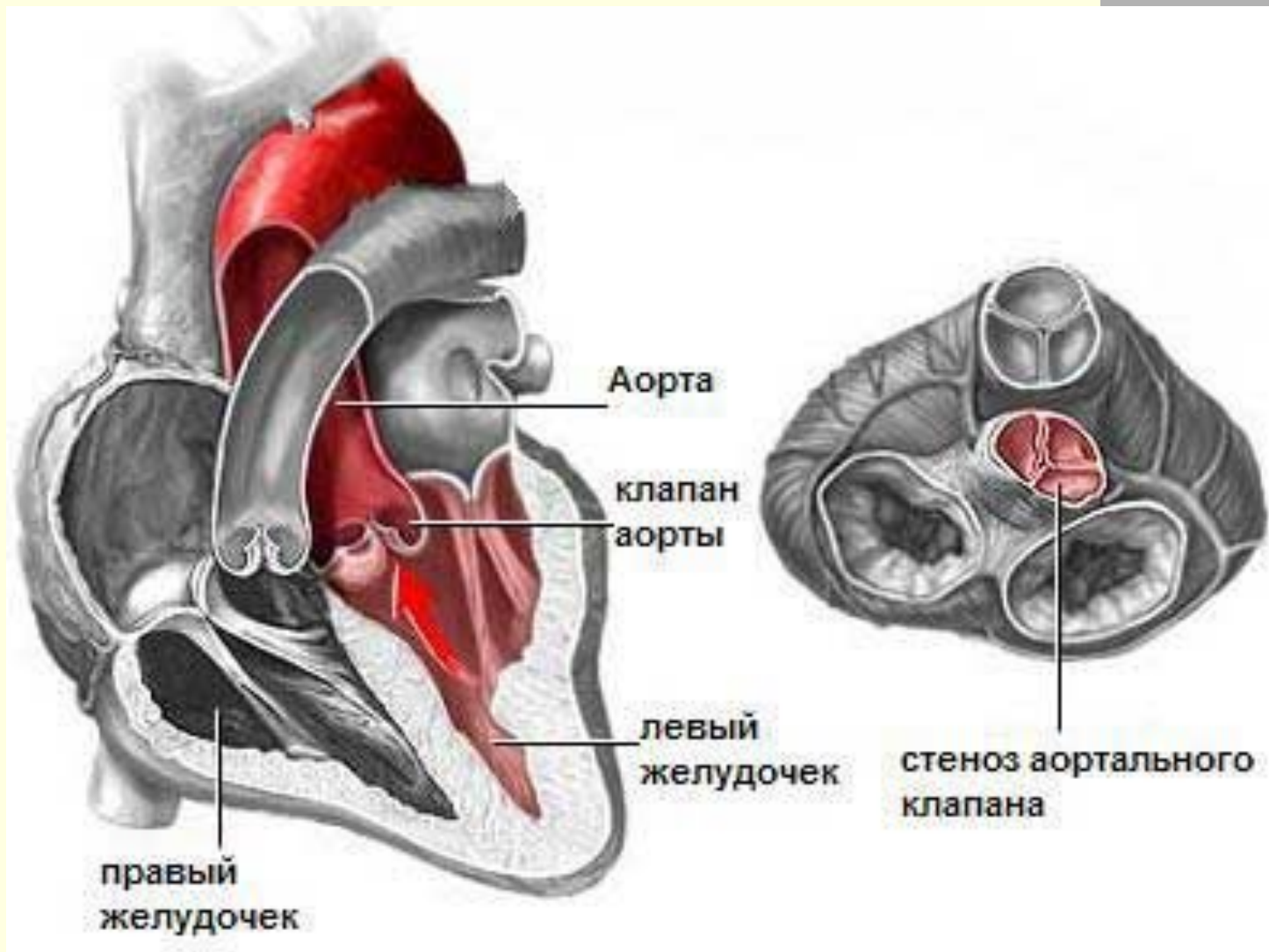
Аускультация:

- I тон жүрек ұшында әлсіреген
- II тон өкпе артериясы үстінде күшейген
- Жүрек ұшында – систолалық шуыл

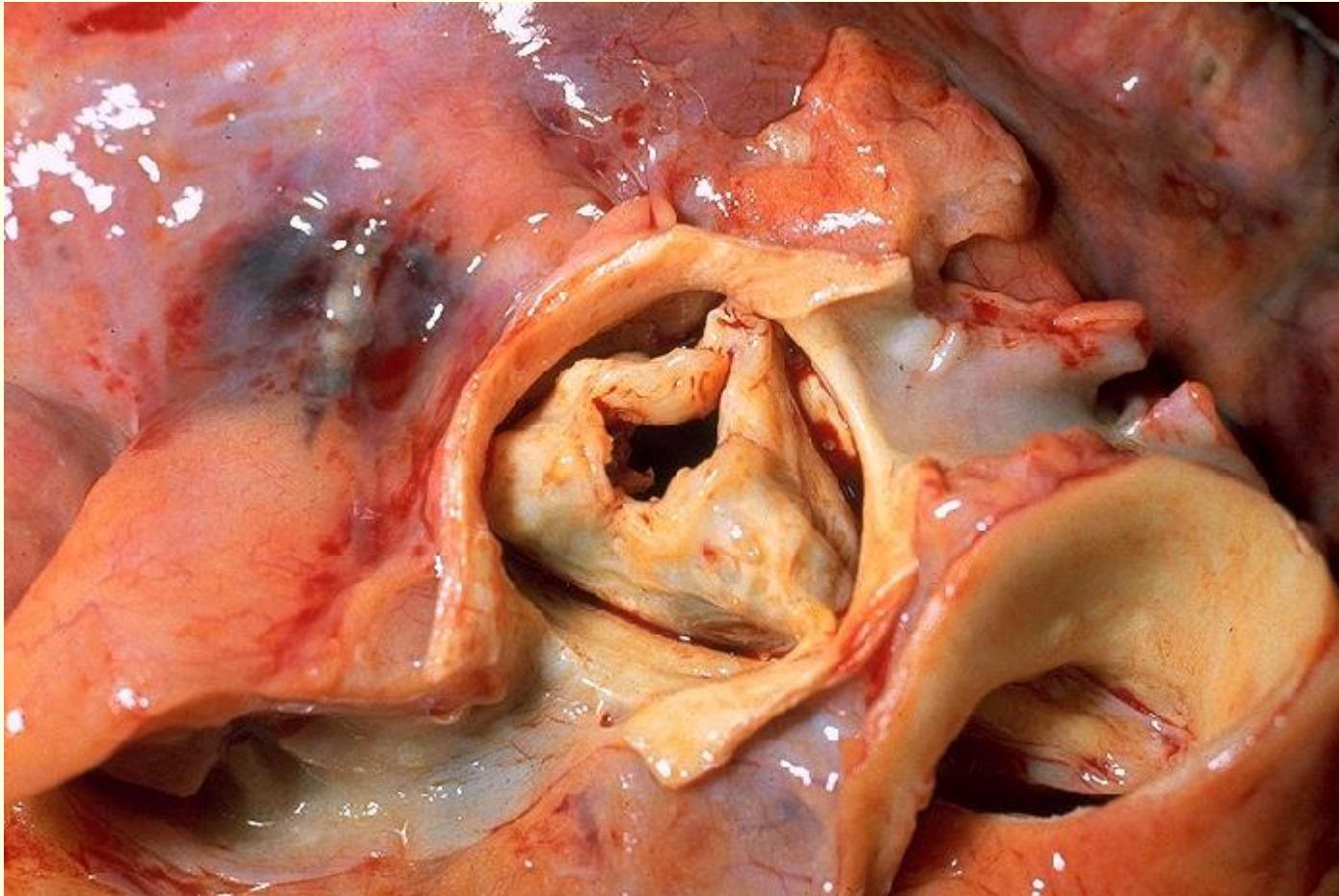
Митралды жетіспеушілігіндегі фонокардиография



Аорта клапаны стенозы



Аорта клапаны стенозы



Аорта клапаны стенозы

Науқас шағымдары:

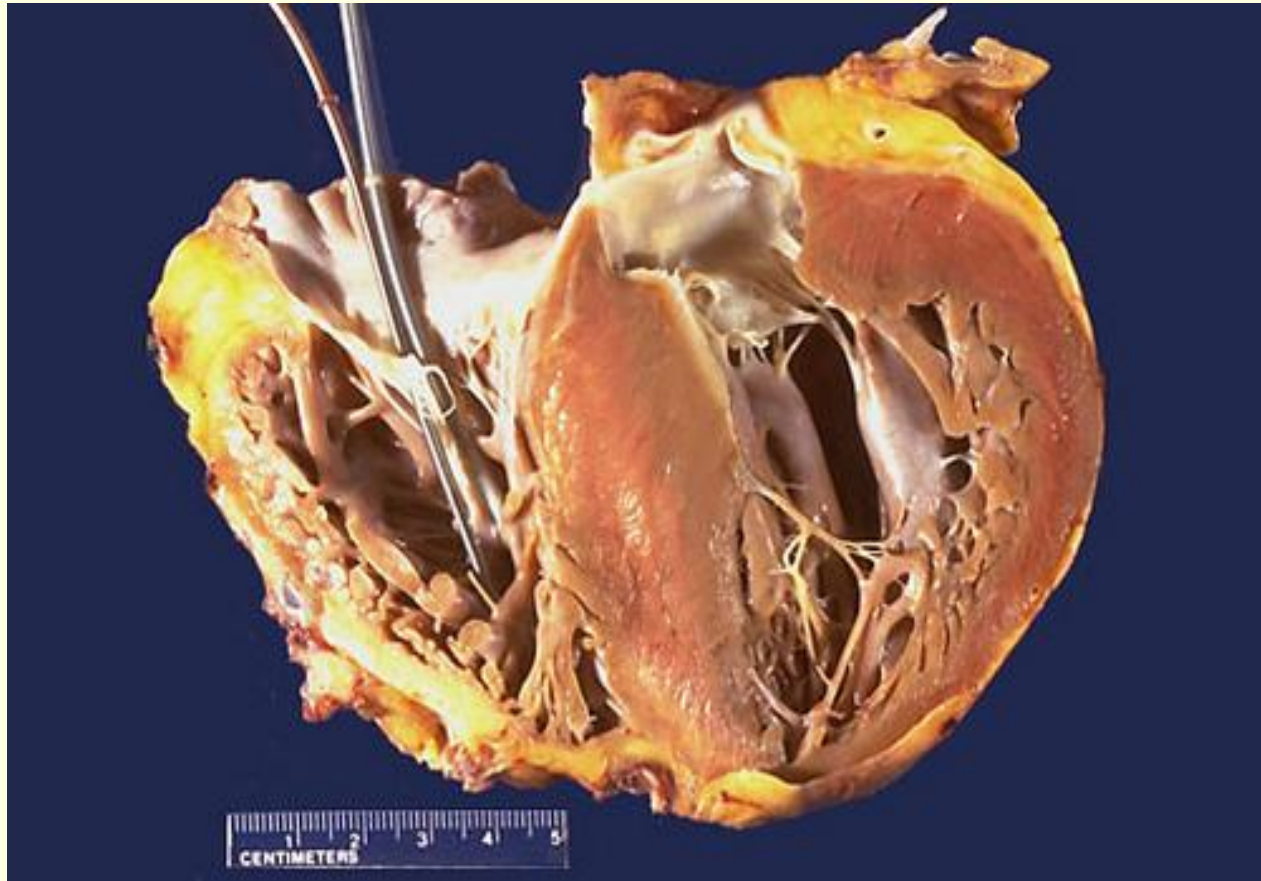
- Бас айналу
- Көз қараутуы
- Ауыр жағдайда - естен тану
- Жүрек тұсындағы ауыру сезімі (стенокардиялық ауыру сезімі)
- Ентігу
- Жөтел

Аорта клапаны стенозы

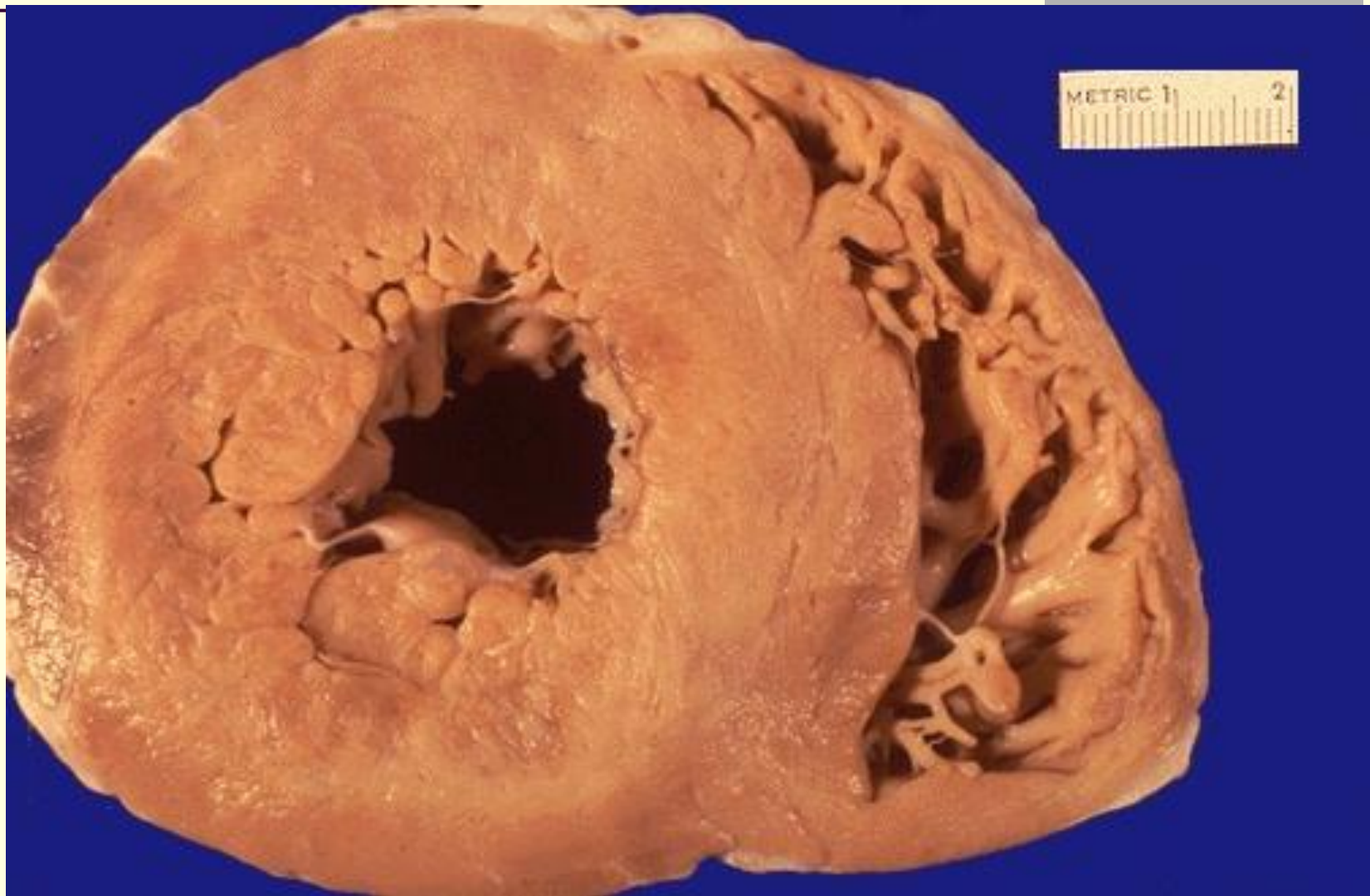Қарап тексеру:

- *Facies aortalis*
- Тері бозаруы
- Жүрек ұшы соққысы солға, төмен ығысу

Аорта клапаны тарылуы



Сол жақ қарынша гипертрофиясы



Аорта клапаны стенозы

Пальпация:

- Жүрек ұшы соққысы күшейген, биік, резистентті, жайылған
- Аорта клапаны нүктесінде – систолалық діріл (мысық пырылы белгісі)
- Pulsus parvus et tardus (кіші және баяу пульс)

Аорта клапаны стенозы

Перкуссия:

- Жүректің сол жақ шекарасы солға ығысады
- Жүрек конфигурация - аорталық

Аорта клапаны стенозы

Аускультация:

- I тон жүрек ұшында әлсіреген
- II тон аорта нүктесінде әлсіреген
- Аорта нүктесінде – ұйқы артерияларына тарайтын қатаң систолалық шуыл

АОРТА СТЕНОЗЫНДАГЫ ФОНОКАРДИОГРАММА

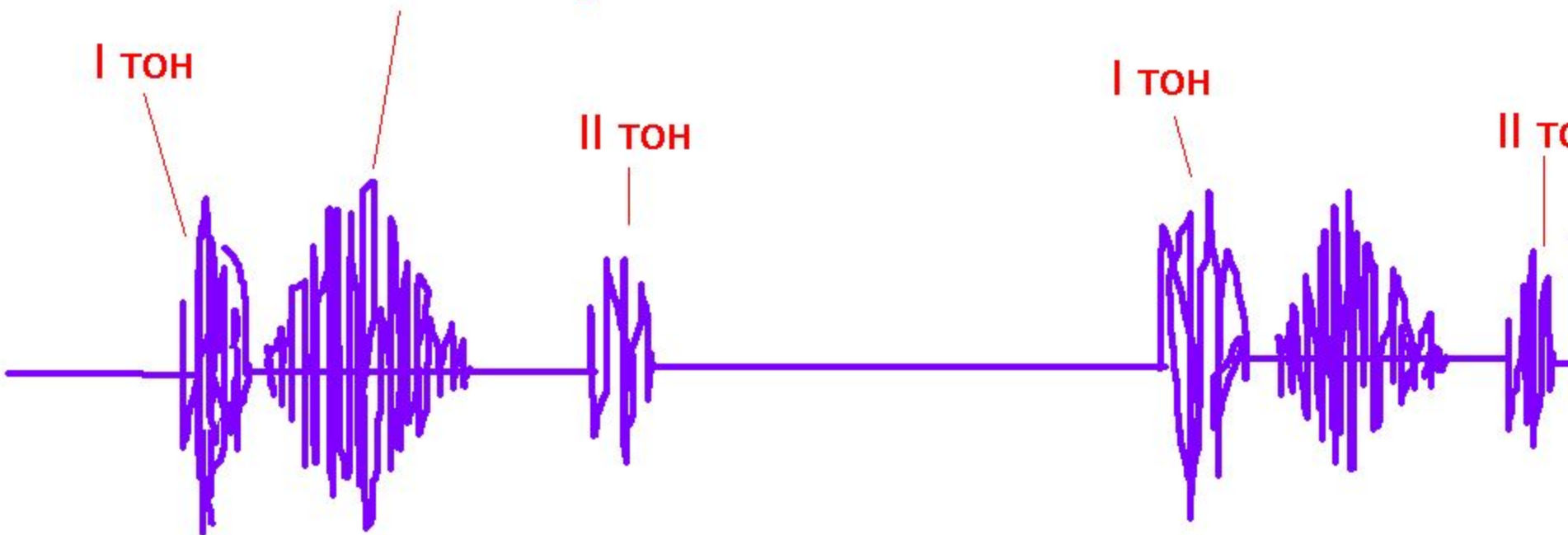
Систолалык шуыл

I тон

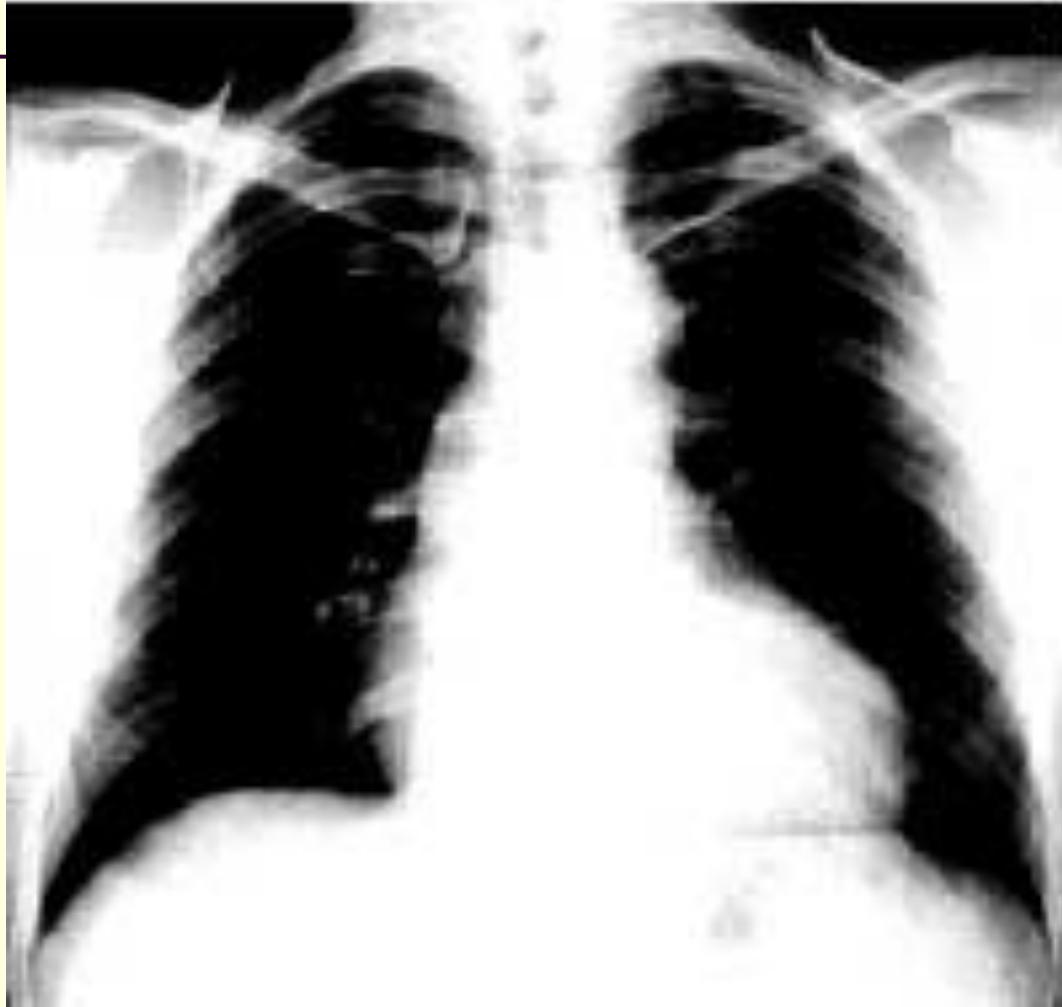II тон

I тон

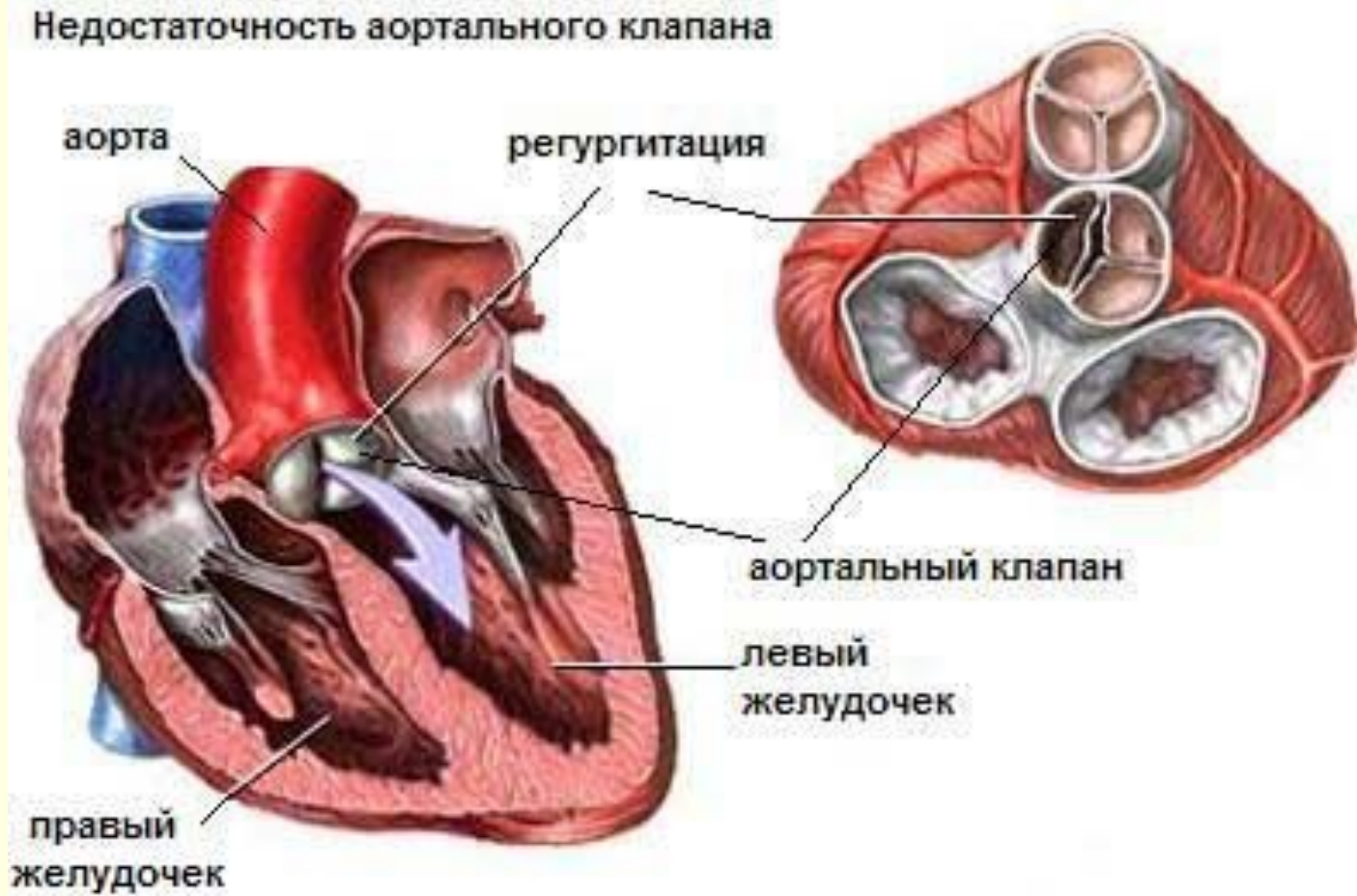
II тон



Аорталық конфигурация



Аорта клапаны жетіспеушілігі



Аорта клапаны жетіспеушілігі



Аорта клапаны жетіспеушілігі

Науқас шағымдары:

- Бас айналу
- Көз қараутуы
- Кейде- естен тану
- Жүрек тұсындағы ауыру сезімі (стенокардиялық)
- Ентігу
- Жөтел

Аорта клапаны жетіспеушілігі

Қарап тексеру:

- *Facies aortalis*
- Тері бозаруы
- Жүрек ұшы соққысы солға, төмен ығысу
- Ұйқы артерияларының қатты соғуы (“Каротидтер биі”)
- Мюссе белгісі
- Квинке симптомы

Аорта клапаны жетіспеушілігі

Пальпация:

- Жүрек ұшы соққысы күшейген, биік, резистентті, жайылған
- Биік, секірмелі пульс (pulsus celer et altus)

Аорта клапаны жетіспеушілігі

Перкуссия:

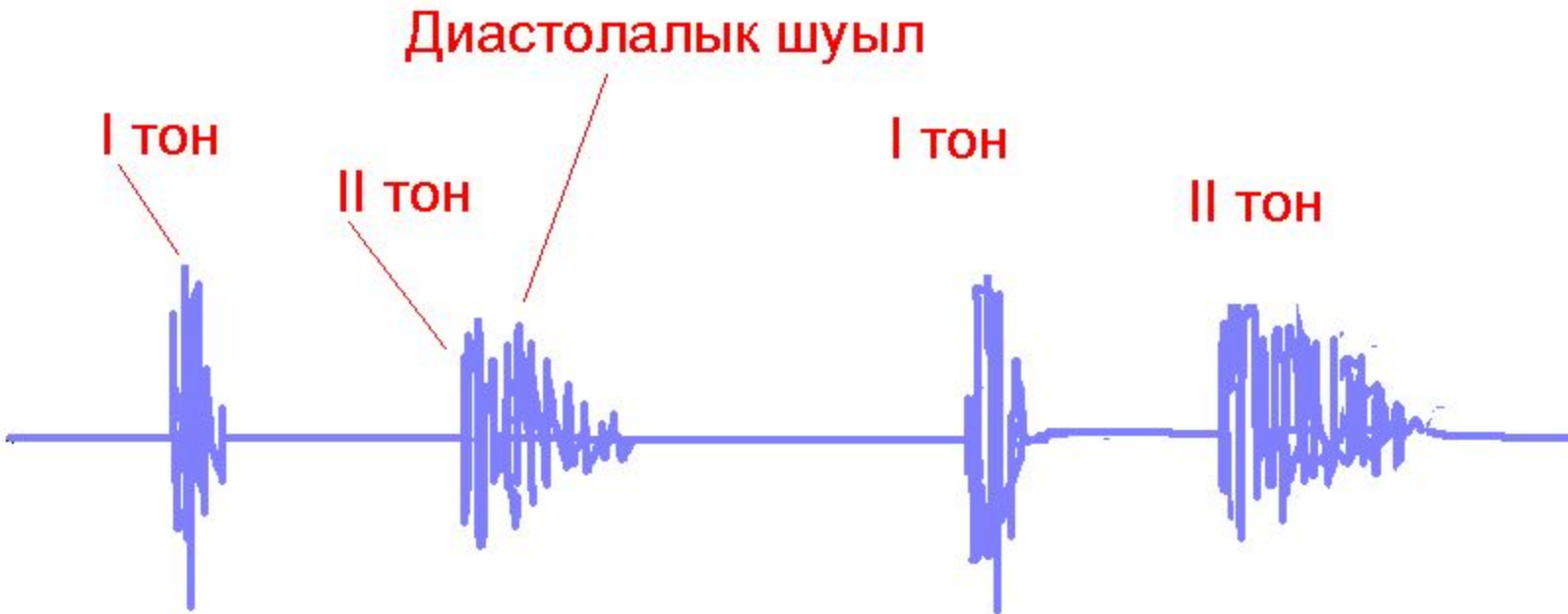- Жүректің сол жақ шекарасы солға ығысқан
- Жүрек конфигурациясы – аорталық
- Тамыр шоғырыны еңі - кеңеюі

Аорта клапаны жетіспеушілігі

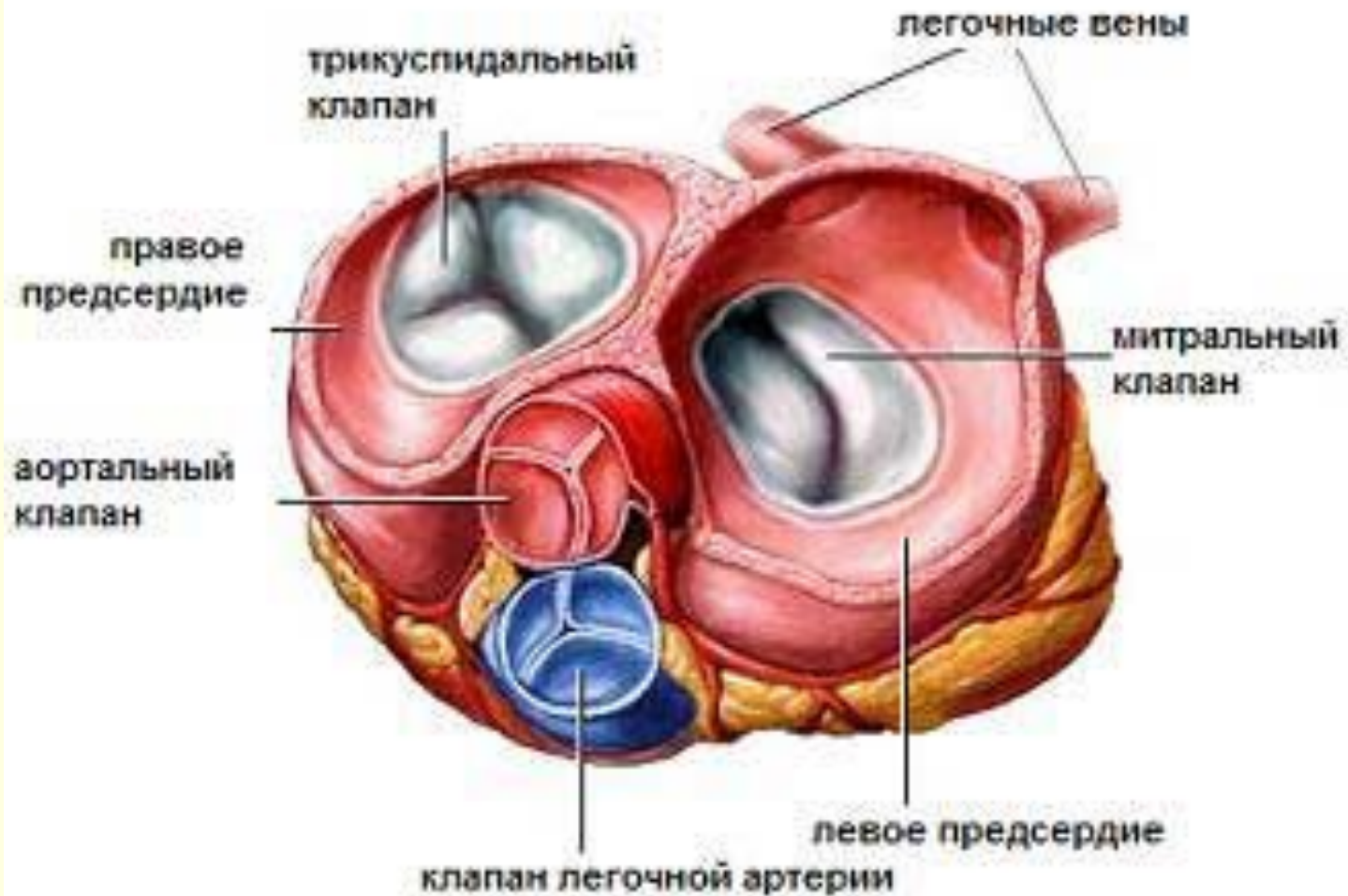
Аускультация:

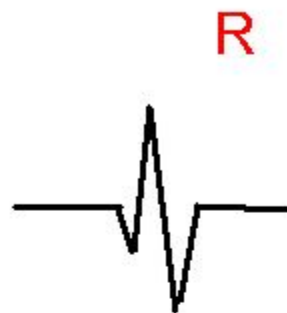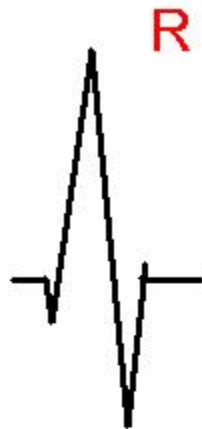
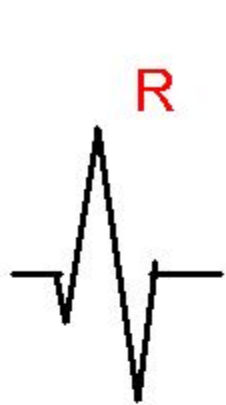
- I тон жүрек ұшында әлсіреуі
- II тон аорта нүктесінде әлсіреуі
- Боткин-Эрб нүктесінде - төмен, жүрек ұшына тарайтын диастолалық шуыл

АОРТА КЛАПАНЫ ЖЕТІСПЕУШІЛІГІНДЕГІ ФОНОКАРДИОГРАФИЯ

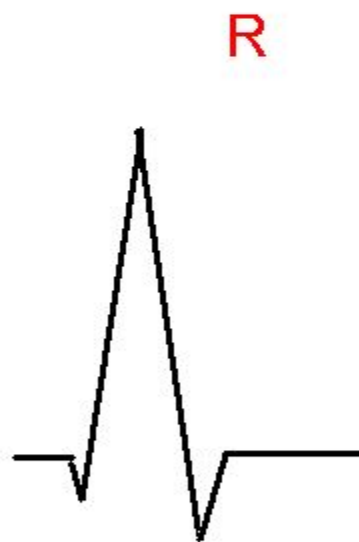
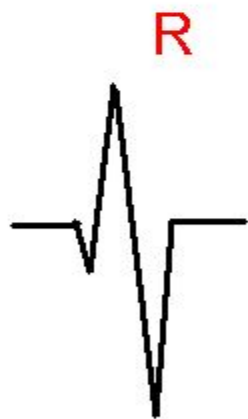

Үшашпалы клапан жетіспеушілігі





$R_{II} > R_I > R_{III}$



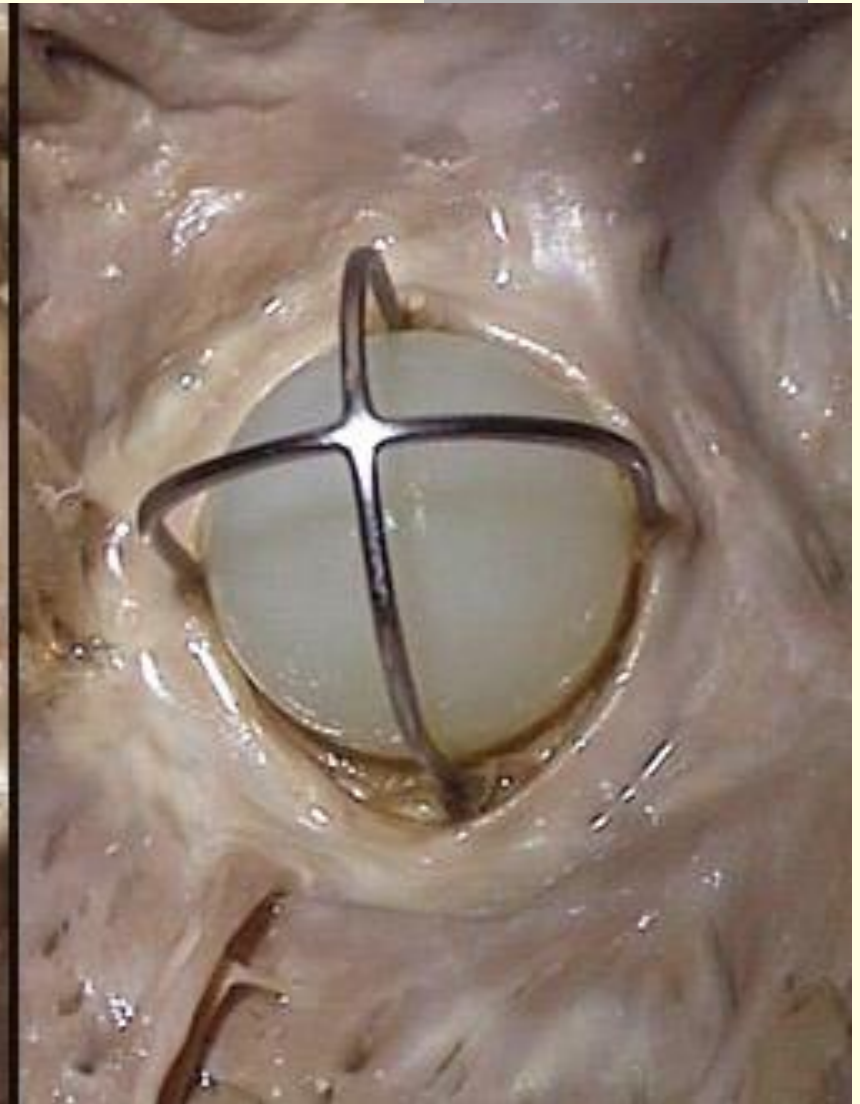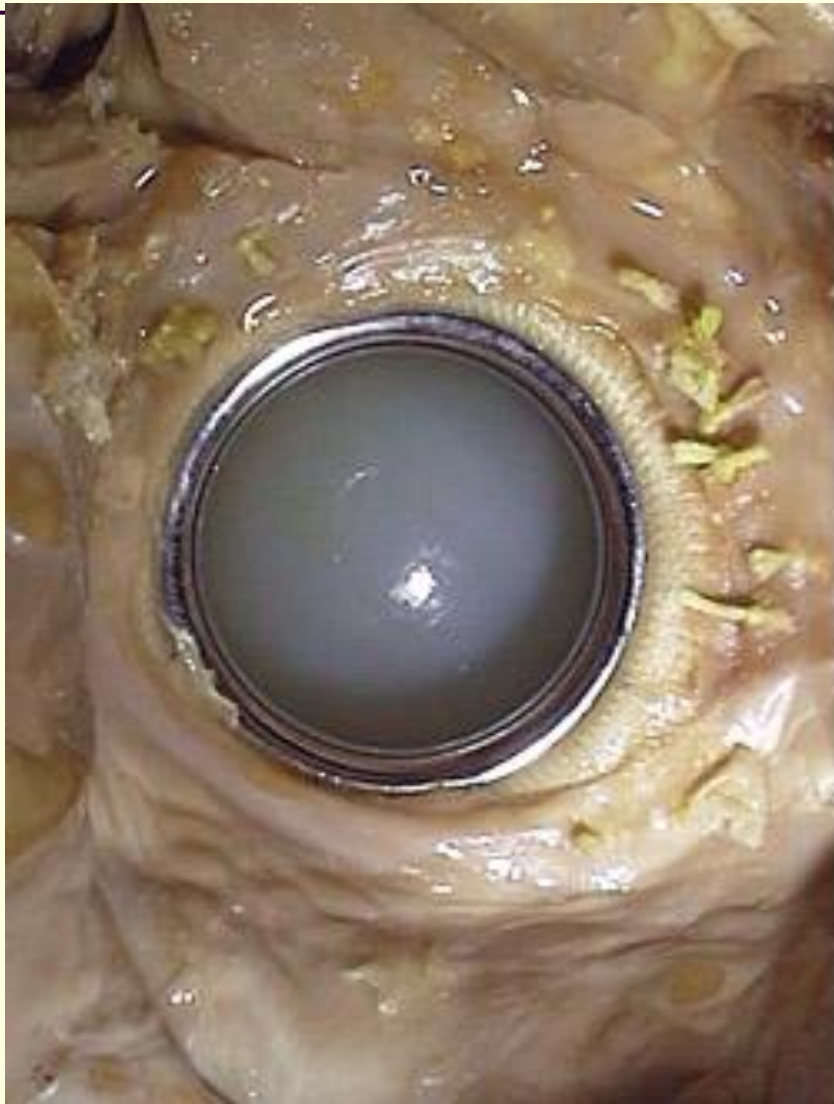$R_{III} > R_{II} > R_I$

ОҢ ЖАҚ ҚАРЫНША ГИПЕРТРОФИЯСЫ

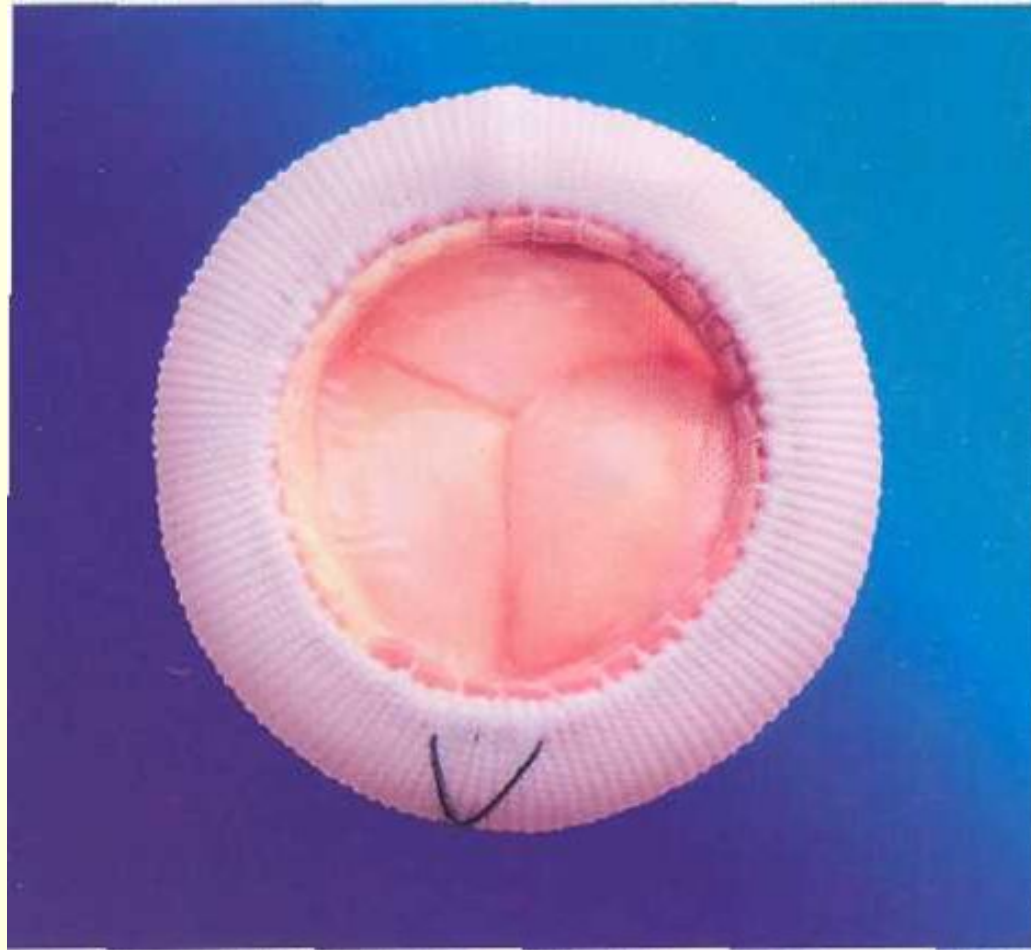Жүректің жасанды механикалық клапандары



Жүректің жасанды клапандары



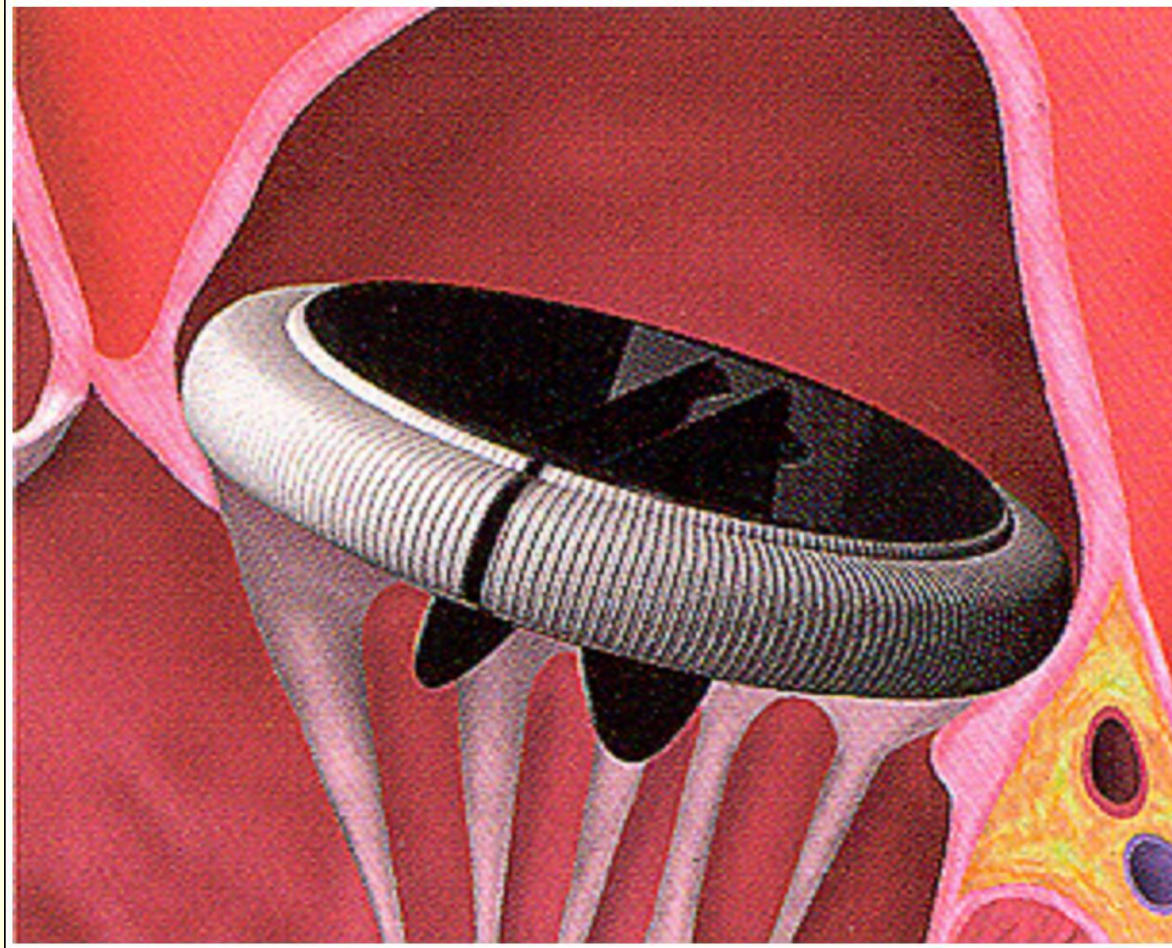
Биоклапан



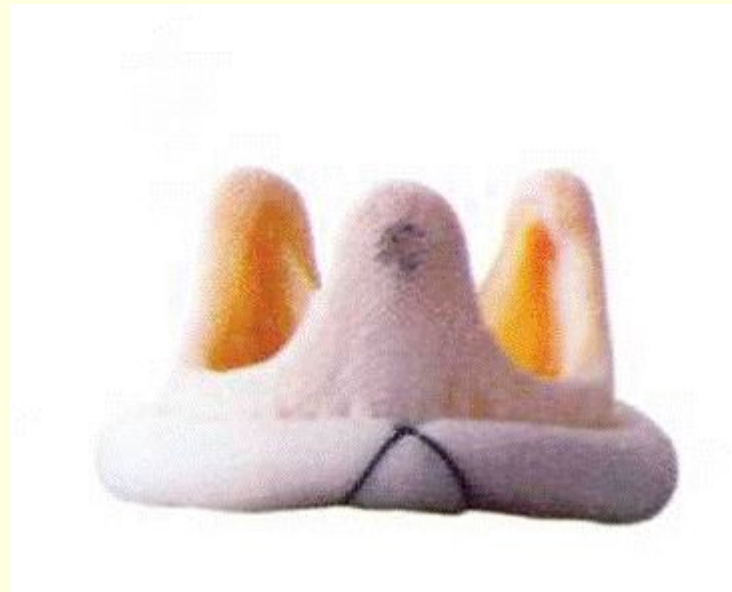Механические протезы клапанов сердца



Механический протез в митральной позиции



Биоклапан



Имплантация биопротеза в митральную позицию

