Иммунодефицитные состояния у детей (ИДС)

Иммунодефицит (ИД)

– это снижение функциональной активности основных компонентов ИС, ведущее к нарушению защиты организма от инфекционных возбудителей и проявляющееся в повышенной инфекционной заболеваемости.

Иммунодефицитные состояния

- **Первичные ИД (ПИД) –** врожденные, генетически детерминированные нарушения одного или нескольких компонентов ИС, характеризующиеся ранней клинической реализацией иммунопатологии

- **Вторичные ИД (ВИД) –** приобретенные нарушения в ИС, которые формируются под воздействием различных неблагоприятных факторов на организм.

Состояние иммуно-компромет ированнос ти.

Сопоставление понятий «иммунокомпрометированный ребенок» и вторичное ИДС

«Иммунокомпрометированный ребенок»	Вторичное ИДС
1. Предположительное суждение, в полноценности иммунитета данного пациента можно усомниться, однако, может быть, нарушений иммунитета нет.	1. Утвердительное суждение: иммунитет пациента безусловно страдает, есть ИДС.
2. Не требует лабораторного подтверждения.	2. Без лабораторного подтверждения остается сомнительным.
3. Не требует поиска первопричины, достаточен факт клинической скомпрометированности.	3. Необходим поиск первопричины, вследствие которой развилось вторичное ИДС и оценка возможности устранеия (компенсации) этой первопричины.

- В последние годы сформировалось отчетливое представление о том, что ПИД – более частое состояние, чем это предполагалось ранее. Первый тип ИД был описан Брутоном в 1952 году. В настоящее время по данным ВОЗ идентифицировано около 120 видов ПИДС, число которых растет параллельно совершенствованию диагностики. Сегодня распространенность 1:10000.

ПИД – проблема педиатрическая:

- Манифестация чаще происходит в детском возрасте.
- Первые формы известных ПИД были описаны в связи с тяжелой клинической картиной. Однако, как выясняется в последнее время, целый ряд поражений ИС не связан с тяжелой клинической симптоматикой.

Актуальность темы определяется следующими положениями:

- В педиатрической практике существует гиподиагностика истинных ИДС. Так, описаны случаи постановки диагноза в подростковом возрасте при манифестации типичной клинической картины на 1-году жизни. В России практически не зарегистрированы больные с тяжелым комбинированным ИДС – очевидно, больные умирают с другими диагнозами.

Причины гиподиагностики:

1. Методы молекулярно-генетического анализа для диагностики ИДС малодоступны в повседневной клинической практике.
2. На сегодняшнем этапе развития лабораторной диагностики не всегда выявляются выраженные нарушения иммунного статуса: не выявляется дефект регуляции иммунного ответа интралейкинами и цитокинами в то время как многие соматические и инфекционные заболевания рассматриваются на сегодняшний день, как интралейкинзависимые иммунодефициты человека.

1. Повсеместное, в т.ч. коммерческое **использование нестандартных, неадекватных, устаревших методов исследования.** На сегодняшний день самым точным методом исследования иммунного статуса является **метод проточной цитометрии с использованием моноклональных антител.**
2. Незнание физиологии ИС и нормальной ее реакции на различные ситуации. Показатели ИС определяются сезоном года, климатогеографическими факторами. Так, (Кольцов И.П.) на ДВ иммунный статус супрессирован по Т.системе: Т-лимфоциты на min значениях, связь с гормонально-эндокринной системой и т.д. Значимые измерения показателей должны быть 30% от нормы.

Первичные ИДС. (ПИДС)

Относительно редкие заболевания с преобладающим аутосомно-рецессивным типом наследования.

Многие классические формы ПИДС сцеплены с Х-хромосомой, поэтому в половой структуре преобладают мальчики.

Рабочая классификация ПИДС (2006г.)

Объединяет ~120 синдромов ПИДС.

В зависимости от уровня нарушения и локализации дефекта различают:

1. Комбинированный ИД-дефект поражения клеток нескольких типов (Т-В-клетки).
2. Преимущественно гуморальный ИД (синдром недостаточности антител) – преимущественное поражение В-клетки.
3. Другие хорошо охарактеризованные синдромы.
4. Дефекты фагоцитоза
5. Дефицит компонентов комплемента.

1. ***Комбинированный ИД*** – генетический дефект, препятствующий нормальной дифференцировке стволовой клетки или предшественников Т- лимфоцитов. Основные симптомы появляются в первые недели или месяцы жизни с последующим развитием тяжелого полиорганного, потенциально смертельного инфекционного процесса, обусловленного низковирулентными, условно-патогенными микроорганизмами. Характерно тяжелое отставание в физическом развитии (остановка роста и развития).

ТЯЖЕЛЫЕ КОМБИНИРОВАННЫЕ ИММУНОДЕФИЦИТЫ

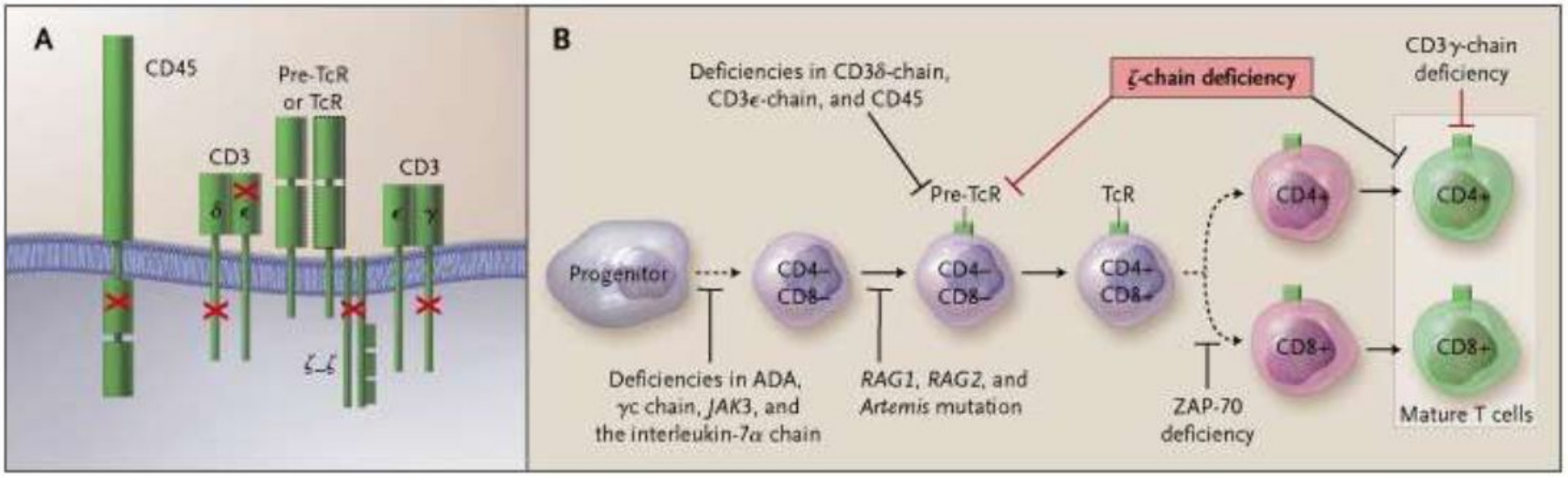

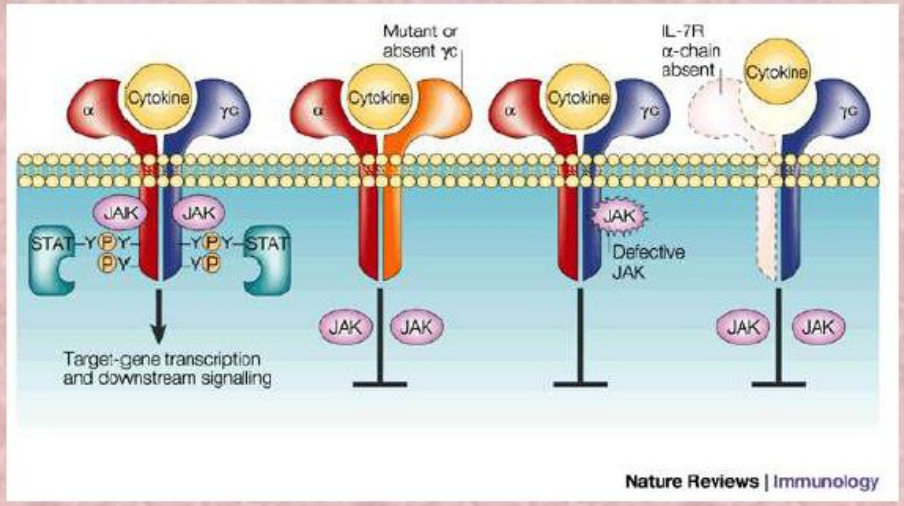

КЛАССИФИКАЦИЯ СИНДРОМОВ ТКИН

T-B-NK-	T-B-NK+	T-B+NK-	T-B+NK+	T+B+
ADA-SCID	Rag1/Rag2	X-SCID	IL-7Rα deficiency	ZAP70 deficiency
Reticular dysgenesis	Omenn's syndrome	JAK3-deficiency	CD3γ/ε deficiency	MHC II deficiency
	Navajo SCID	PNP deficiency		IL-2 deficiency

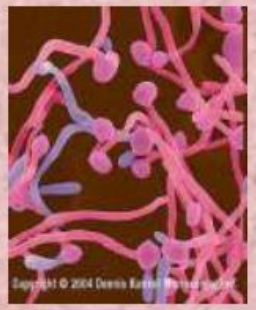

ТЯЖЕЛЫЕ КОМБИНИРОВАННЫЕ ИММУНОДЕФИЦИТЫ

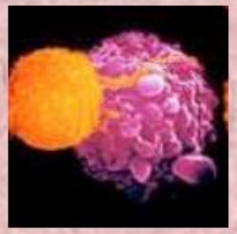

КЛИНИЧЕСКИЕ ПРОЯВЛЕНИЯ РАЗВИВАЮТСЯ С ПЕРВЫХ НЕДЕЛЬ ЖИЗНИ:

- ПЕРСИСИТИРУЮЩАЯ ДИАРРЕЯ
- ИНФЕКЦИИ РЕСПИРАТОРНОГО ТРАКТА СМЕШАННОЙ ЭТИОЛОГИИ
- ОППОРТУНИСТИЧЕСКИЕ ИНФЕКЦИИ
- ГРИБКОВЫЕ ИНФЕКЦИИ СЛИЗИТЫХ И КОЖИ
- ЛОКАЛЬНАЯ И ГЕНЕРАЛИЗОВАННАЯ БЦЖ ИНФЕКЦИЯ
- ОТСТАВАНИЕ В РАЗВИТИИ

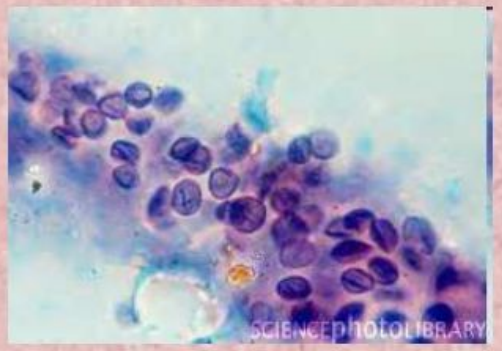

ТЯЖЕЛЫЕ КОМБИНИРОВАННЫЕ ИММУНОДЕФИЦИТЫ

ЛАБОРАТОРНЫЕ ПРИЗНАКИ

- ЛИМФОПЕНИЯ (МЕНЕЕ 1500 В мкл)
- МЕНЕЕ 20% Т-КЛЕТОК (CD3+ МЕНЕЕ 500 В мкл)
- ГИПОГАММАГЛОБУЛИНЕМИЯ
- КОЛИЧЕСТВО В-КЛЕТОК И NK - КЛЕТОК ВАРИАБЕЛЬНО (В ЗАВИСИМОСТИ ОТ ТИПА ТКИН (Т-В-, Т-В+/ NK+/-)

ТЯЖЕЛЫЕ КОМБИНИРОВАННЫЕ ИММУНОДЕФИЦИТЫ

Терапия

- Единственным методом терапии ТКИН является **трансплантация костного мозга**
- При наличии HLA-идентичного родственного донора - ТКМ, профилактика РТПХ
- При отсутствии HLA-идентичного родственного донора проводится гаплоидентичная ТКМ, с применением Т-деплеции.
- При приживлении Т-клеток от матери предпочтительно проведение гапло-ТКМ от матери.
- Приживление Т-клеток-более 100 дней
- Чем интенсивнее кондиционирование, тем дольше приживление Т-клеток

ТЯЖЕЛЫЕ КОМБИНИРОВАННЫЕ ИММУНОДЕФИЦИТЫ



ТЕРАПИЯ

- ПЕРЕД ТРАНСПЛАНТАЦИЕЙ КОСТНОГО МОЗГА ЗАМЕСТИТЕЛЬНАЯ ТЕРАПИЯ ВНУТРИВЕННЫМ ИММУНОГЛОБУЛИНОМ, АНТИБИОТИКОТЕРАПИЯ, КО-ТРИМОКСАЗОЛ, ПРОТИВОГРИБКОВАЯ ТЕРАПИЯ, ПРОТИВОТУБЕРКУЛЕЗНАЯ ТЕРАПИЯ (в случае вакцинации БЦЖ), ПРОТИВОВИРУСНАЯ ТЕРАПИЯ
- ПРОФИЛАКТИКА РЕАКЦИИ ТРАНСПЛАНТАТ ПРОТИВ ХОЗЯИНА
- ТРАНСПЛАНТАЦИЯ КОСТНОГО МОЗГА
- В ПОСТРАНСПЛАТАЦИОННОМ ПЕРИОДЕ ПРОТИВОМИКРОБНАЯ, ПРОТИВОВИРУСНАЯ, ЗАМЕСТИТЕЛЬНАЯ И ИММУНОСУПРЕССИВНАЯ ТЕРАПИЯ ПО ПОКАЗАНИЯМ

ИММУНОДЕФИЦИТЫ С ПРЕИМУЩЕСТВЕННЫМ НАРУШЕНИЕМ ПРОДУКЦИИ АНТИТЕЛ

- Х-СЦЕПЛЕННАЯ АГАММАГЛОБУЛИНЕМИЯ
- СПОРАДИЧЕСКАЯ АГАММАГЛОБУЛИНЕМИЯ
- ОБЩАЯ ВАРИАБЕЛЬНАЯ ИММУННАЯ НЕДОСТАТОЧНОСТЬ
- АУТОСОМНО-РЕЦЕССИВНЫЕ ГИПЕР IgM СИНДРОМЫ (HIGM2, HIGM4, HIGM5)
- СЕЛЕКТИВНЫЙ ДЕФИЦИТ IgA
- ДЕФИЦИТ СУБКЛАССОВ IgG С ИЛИ БЕЗ ДЕФИЦИТА IgA
- ТРАНЗИТОРНАЯ МЛАДЕНЧЕСКАЯ ГИПОИММУНОГЛОБУЛИНЕМИЯ

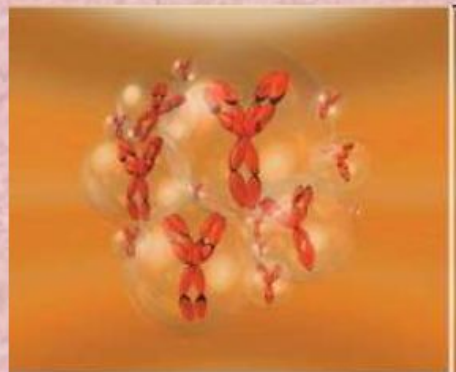

СИНДРОМ ГИПЕРПРОДУКЦИИ IgM клинические проявления

ИНФЕКЦИОННЫЕ

- Бактериальные инфекции: ЛОР-органов, легких, ЖКТ, кожи, менингиты, артриты, остеомиелиты
- Вирусные инфекции – CMV, EBV, энтеровирус, герпес-вирус
- Грибковые инфекции слизистых, кожи
- Оппортунистические инфекции: криптоспоридиоз, пневмоцистная пневмония, лямблиоз

НЕИНФЕКЦИОННЫЕ

- Аутоиммунные проявления: иммунные цитопении, НЯК, болезнь Крона, склерозирующий холангит, ревматоидный артрит, гепатит, нефрит
- Лимфаденопатия, гепатоспленомегалия
- Злокачественные новообразования

АГАММАГЛОБУЛИНЕМИЯ С ДЕФИЦИТОМ В-КЛЕТОК
клинические проявления

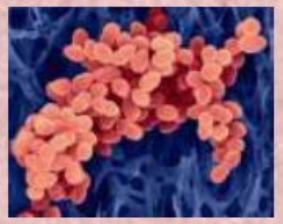

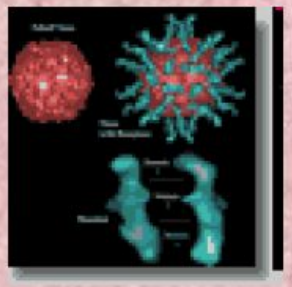

ИНФЕКЦИОННЫЕ

- Рецидивирующие бактериальные инфекции: ЛОР-органов, легких, ЖКТ, кожи, менингиты, артриты, остеомиелиты
- Вирусные инфекции – ЭНТЕРОВИРУС (менингоэнцефалит, энцефаломиелит)

НЕИНФЕКЦИОННЫЕ

- Гипоплазия лимфоузлов и миндалин (не у всех)
- Аутоиммунные проявления: склередема, ревматоидный артрит, синдромы, клинически сходные с дерматомиозитом и склередемой, поражения ЖКТ

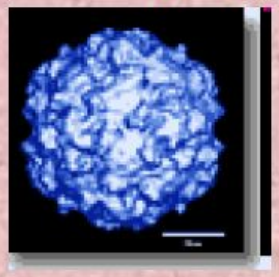

ОБЩАЯ ВАРИАБЕЛЬНАЯ ИММУННАЯ НЕДОСТАТОЧНОСТЬ
клинические проявления

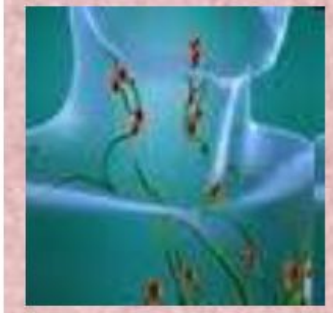

Начало клинических симптомов после 2 лет

ИНФЕКЦИОННЫЕ

- Бактериальные инфекции: ЛОР-органов, легких, ЖКТ, кожи, менингиты, артриты, остеомиелиты
- Вирусные инфекции – CMV, EBV, энтеровирус, герпес-вирус
- Грибковые инфекции слизистых, кожи
- Оппортунистические инфекции: пневмоцистная пневмония, лямблиоз

НЕИНФЕКЦИОННЫЕ

- Лимфаденопатия, гепатоспленомегалия (не у всех)
- Аутоиммунные проявления: иммунные цитопении, НЯК, болезнь Крона, ревматоидный артрит, гепатит, нефрит
- Мальабсорбция, аллопеция
- Злокачественные новообразования

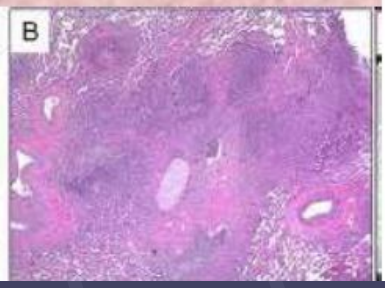

ИММУНОДЕФИЦИТЫ С ВЫРАЖЕННЫМИ НАРУШЕНИЯМИ АНТИТЕЛОПРОДУКЦИИ

СИНДРОМ	ИММУНОЛОГИЧЕСКИЕ НАРУШЕНИЯ
АГАММАГЛОБУЛИНЕМИЯ	• РЕЗКОЕ СНИЖЕНИЕ СЫВОРОТОЧНЫХ IgA , IgG, IgM, циркулиющих В-клеток
Х-СЦЕПЛЕННЫЙ ГИПЕР IgM АР-ГИПЕР IgM СИНДРОМЫ	• РЕЗКОЕ СНИЖЕНИЕ СЫВОРОТОЧНЫХ IgA И IgG концентрация IgM нормальна или повышена • ЦИРКУЛИРУЮЩИЕ Т- И В-ЛИМФОЦИТЫ В ПРЕДЕЛАХ НОРМЫ
ОБЩАЯ ВАРИАБЕЛЬНАЯ ИММУННАЯ НЕДОСТАТОЧНОСТЬ	• СНИЖЕНИЕ КОНЦЕНТРАЦИИ СЫВОРОТОЧНЫХ IgA, IgG, IgM, ОДНАКО ВОЗМОЖНЫ ВАРИАНТЫ ДИСИММУНОГЛОБУЛИНЕМИЙ (AgM, agM, Agm), РЕЖЕ - БЛИЗКИЕ К НОРМЕ ПОКАЗАТЕЛИ • ЦИРКУЛИРУЮЩИЕ Т- И В-ЛИМФОЦИТЫ В ПРЕДЕЛАХ НОРМЫ ИЛИ СНИЖЕНЫ • НАРУШЕНА ПРОДУКЦИЯ СПЕЦИФИЧЕСКИХ АНТИТЕЛ • НАРУШЕН ПРОЛИФЕРАТИВНЫЙ ОТВЕТ Т-КЛЕТОК

ОСНОВНЫЕ ПРИНЦИПЫ ТЕРАПИИ ДЕФЕКТОВ АНТИТЕЛОПРОДУКЦИИ

- ОБЯЗАТЕЛЬНО! ПОСТОЯННАЯ ПОЖИЗНЕННАЯ РЕГУЛЯРНАЯ ТЕРАПИЯ ИММУНОГЛОБУЛИНОМ ДЛЯ ВНУТРИВЕННОГО ВВЕДЕНИЯ.
- ВО ВРЕМЯ ОБОСТРЕНИЯ БАКТЕРИАЛЬНЫХ ИНФЕКЦИЙ – ПАРЕНТЕРАЛЬНАЯ АНТИБАКТЕРИАЛЬНАЯ ТЕРАПИЯ: 2-3 2-Х НЕДЕЛЬНЫХ КУРСА АНТИБИОТИКОВ (ОБЫЧНО - СОЧЕТАНИЕ ПОЛУСИНТЕТИЧЕСКИХ ПЕНИЦИЛЛИНОВ ИЛИ ЦЕФАЛОСПОРИНОВ С АМИНОГЛИКОЗИДАМИ ИЛИ ФТОРХИНОЛОНАМИ)
- ПОСТОЯНАЯ ПОЖИЗНЕННАЯ ПРОФИЛАКТИЧЕСКАЯ ТЕРАПИЯ КО-ТРИМОКСАЗОЛОМ
- ПРИ НАЛИЧИИ ХРОНИЧЕСКИХ БАКТЕРИАЛЬНЫХ ИНФЕКЦИЙ - ПОСТОЯННАЯ ПРОФИЛАКТИЧЕСКАЯ ТЕРАПИЯ: БИСЕПТОЛ+ЦИПРОФЛОКСАЦИН ИЛИ МАКРОЛИДЫ
- ПРИ НАЛИЧИИ ГРИБКОВЫХ И ВИРУСНЫХ ИНФЕКЦИЙ (гипер IgM синдром, ОВИН) ПРОТИВОГРИБКОВЫЕ ПРЕПАРАТЫ (ФЛУКОНАЗОЛ, ИТРАКОНАЗОЛ), АЦИКЛОВИР КУРСАМИ ИЛИ ПОСТОЯННО
- ЭНТЕРОВИРУСНЫЙ ЭНЦЕФАЛИТ - ВЫСОКОДОЗОВАЯ ТЕРАПИЯ ИМУНОГЛОБУЛИНОМ ДЛЯ ВНУТРИВЕННОГО ВВЕДЕНИЯ 1-2 Г/КГ МАССЫ ТЕЛА 1 РАЗ В 5-7 ДНЕЙ 3-5 ВВЕДЕНИЙ
- СИМПТОМАТИЧЕСКАЯ НЕЙТРОПЕНИЯ - G-CSF
- АУТОИММУННЫЕ ГЕМОЦИТОПЕНИИ (гипер IgM синдром, ОВИН) - ПРЕДНИЗОЛОН
- ПНЕВМОЦИСТНАЯ ПНЕВМОНИЯ (гипер IgM синдром, ОВИН) - ПАРЕНТЕРАЛЬНО КО-ТРИМОКСАЗОЛ В СООТВЕТСТВУЮЩЕЙ ДОЗЕ
- ТРАНСПЛАНТАЦИЯ КОСТНОГО МОЗГА ПРИ Х-СЦЕПЛЕННОМ ГИПЕР IgM СИНДРОМЕ

ДРУГИЕ ХОРОШО ИДЕНТИФИЦИРУЕМЫЕ ИММУНОДЕФИЦИТЫ

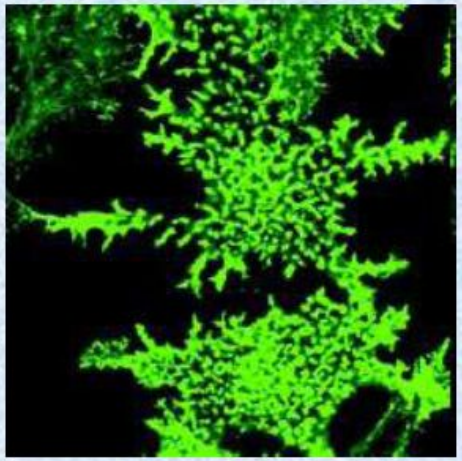

- СИНДРОМ ВИСКОТТА-ОЛДРИЧА
- СИНДРОМ НИЙМЕГЕН
- АТАКСИЯ-ТЕЛЕАНГИЭКТАЗИЯ
- СИНДРОМ *BLOOM*
- СИНДРОМ *ICF* (Immunodeficiency, Centromeric instability, abnormal Facies)
- СИНДРОМ ДИ-ДЖОРДЖИ
- ГИПЕР IgE СИНДРОМ
- ХРОНИЧЕСКИЙ КОЖНО-СЛИЗИСТЫЙ КАНДИДОЗ

СИНДРОМ ВИСКОТТА-ОЛДРИЧА

МОЛЕКУЛЯРНЫЙ ДЕФЕКТ

МУТАЦИЯ ГЕНА *WAS*, В РЕЗУЛЬТАТЕ ЧЕГО НЕ СИНТЕЗИРУЕТСЯ БЕЛОК WASP УЧАСТВУЮЩИЙ В ПОЛИМЕРИЗАЦИИ АКТИНА И ФОРМИРОВАНИИ ЦИТОСКЕЛЕТА

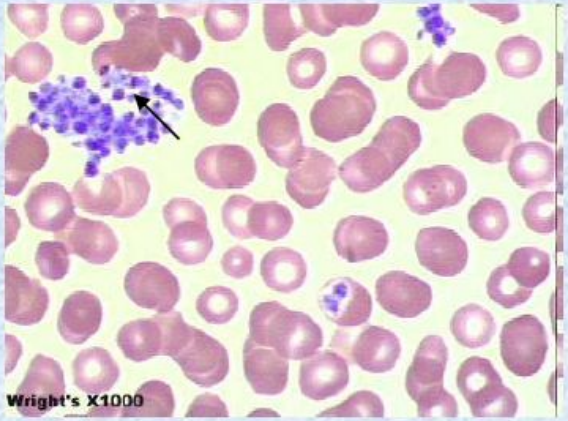

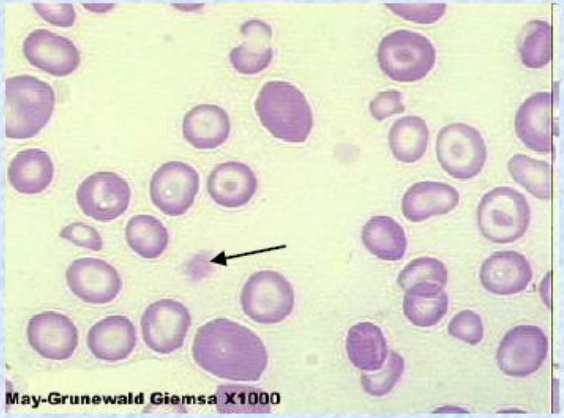

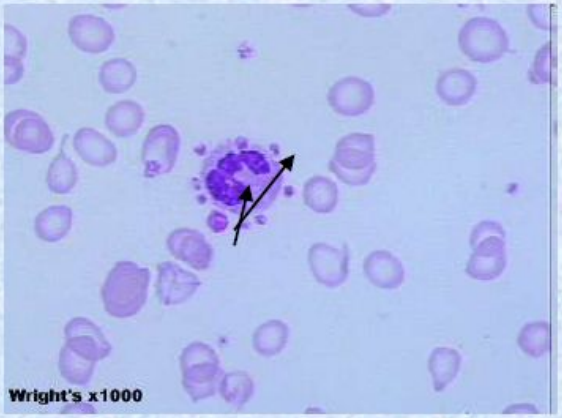

ЛАБОРАТОРНЫЕ ПРИЗНАКИ

- ТРОМБОЦИТОПЕНИЯ, ТРОМБОЦИТЫ МЕЛКИЕ; ЧАСТО ЭОЗИНОФИЛИЯ
- СНИЖЕНИЕ ИЛИ ОТСУТСТВИЕ ЭКСПРЕССИИ WASP
- ХАРАКТЕРНО ПОВЫШЕНИЕ IgA И IgE И СНИЖЕНИЕ IgM
- НАРУШЕН АНТИТЕЛЬНЫЙ ОТВЕТ НА ПОЛИСАХАРИДНЫЕ АНТИГЕНЫ, ЧАСТО ОТСУТСТВУЮТ ИЗОГЕМАГГЛЮТИНИНЫ

СИНДРОМ ВИСКОТТА-ОЛДРИЧА

КЛИНИЧЕСКИЕ ПРОЯВЛЕНИЯ

- ГЕМОРРАГИЧЕССКИЙ СИНДРОМ: ГЕМОРРАГИЧЕСКАЯ СЫПЬ, КЕФАЛОГЕМАТОМА, НОСОВЫЕ, КИШЕЧНЫЕ, ПОЧЕЧНЫЕ КРОВОТЕЧЕНИЯ, КРОВОИЗЛИЯНИЯ ПОСЛЕ ТРАВМ
- ЭКЗЕМА
- БАКТЕРИАЛЬНЫЕ ИНФЕКЦИИ РАЗЛИЧНОЙ ЛОКАЛИЗАЦИИ
- ВИРУСНЫЕ ИНФЕКЦИИ (CMV, HHV)
- ОППОРТУНИСТИЧЕСКИЕ ИНФЕКЦИИ
- АУТОИММУННЫЕ РАССТРОЙСТВА (ВАСКУЛИТ, ГЕМОЛИТИЧЕСКАЯ АНЕМИЯ, НЕЙТРОПЕНИЯ, ТРОМБОЦИТОПЕНИЯ, ГЛОМЕРУЛОНЕФРИТ)

- ПОВЫШЕННАЯ СКЛОННОСТЬ К РАЗВИТИЮ ОПУХОЛЕЙ

СИНДРОМ ВИСКОТТА-ОЛДРИЧА
ТЕРАПИЯ

ПАЛЛИАТИВНАЯ ТЕРАПИЯ

- РЕГУЛЯРНАЯ ЗАМЕСТИТЕЛЬНАЯ ТЕРАПИЯ ВНУТРИВЕННЫМ ИММУНОГЛОБУЛИНОМ
- ПОСТОЯННАЯ ПОЖИЗНЕННАЯ ПРОФИЛАКТИЧЕСКАЯ ПРОТИВОМИКРОБНАЯ ТЕРАПИЯ
- ПРИ РАЗВИТИИ АУТОИММУННЫХ РАССТРОЙСТВ - ИММУНОСУПРЕССИВНАЯ ТЕРАПИЯ
- В СЛУЧАЕ ТЯЖЕЛЫХ, НЕ КУПИРУЮЩИХСЯ КРОВОТЕЧЕНИЙ - ПЕРЕЛИВАНИЯ ТРОМБОВЗВЕСИ ! С ПРОФИЛАКТИЧЕСКОЙ ЦЕЛЬЮ ПЕРЕЛИВАНИЕ ТРОМБОВЗВЕСИ НЕ ПРОВОДЯТ !
- СПЛЕНЭКТОМИЯ

РАДИКАЛЬНАЯ ТЕРАПИЯ

- ТРАНСПЛАНТАЦИЯ КОСТНОГО МОЗГА ОТ HLA-ИДЕНТИЧНОГО ДОНОРА
- ГЕННАЯ ТЕРАПИЯ

СИНДРОМ НИЙМЕГЕН

МОЛЕКУЛЯРНЫЙ ДЕФЕКТ

ДЕФЕКТ ГЕНА NBS1 →ДЕФИЦИТ НИБРИНА → НАРУШЕНИЕ РЕПАРАЦИИ ДНК.

Тип наследования: аутосомно-рецессивный.

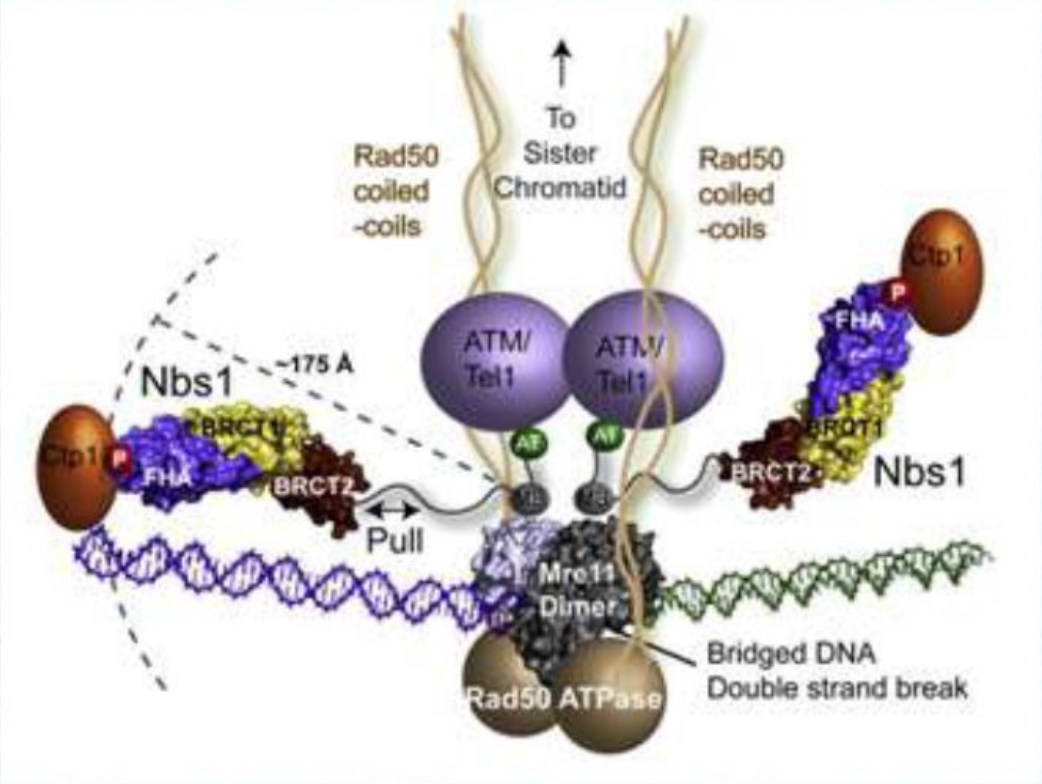

Структура NBS1

СИНДРОМ НИЙМЕГЕН



ЛАБОРАТОРНЫЕ ПРИЗНАКИ

- ДЕФИЦИТ IgA, IgG
- КОНЦЕНТРАЦИЯ IgM ВАРИАБЕЛЬНА
- СИНТЕЗ АНТИТЕЛ НАРУШЕН

- СНИЖЕНА ФУНКЦИОНАЛЬНАЯ АКТИВНОСТЬ Т-КЛЕТОК
- ВОЗМОЖНА ЛИМФОПЕНИЯ
- ВОЗМОЖНО СНИЖЕНИЕ КОЛИЧЕСТВА В-КЛЕТОК
- ПОВЫШЕНА ЛОМКОСТЬ ХРОМОСОМ, НАРУШЕНА РЕПАРАЦИЯ ДНК ПОСЛЕ ВОЗДЕЙСТВИЯ РАДИАЦИИ И ХИМИОПРЕПАРАТОВ

СИНДРОМ НИЙМЕГЕН

КЛИНИЧЕСКИЕ ПРОЯВЛЕНИЯ

- МИКРОЦЕФАЛИЯ
- ПОРОКИ РАЗВИТИЯ (АТРЕЗИЯ АНУСА, ПОЛИДАКТИЛИЯ, ГИДРОНЕФРОЗ)
- АНОМАЛИИ ЛИЦЕВОГО СКЕЛЕТА (ДЛИННЫЙ НОС, ЭПИКАНТ, ДЛИННЫЙ ФИЛЬТР, ГИПОПЛАЗИЯ НИЖНЕЙ ЧЕЛЮСТИ, «МОНГОЛОИДНЫЙ» РАЗРЕЗ ГЛАЗ
- БАКТЕРИАЛЬНЫЕ ИНФЕКЦИИ РАЗЛИЧНОЙ ЛОКАЛИЗАЦИИ
- ВИРУСНЫЕ ИНФЕКЦИИ
- АУТОИММУННЫЕ ЗАБОЛЕВАНИЯ (ВАСКУЛИТ, АРТРИТ)
- ПОВЫШЕННАЯ СКЛОННОСТЬ К РАЗВИТИЮ ОПУХОЛЕЙ

АТАКСИЯ-ТЕЛЕАНГИЭКТАЗИЯ (СИНДРОМ ЛУИ-БАР)

МОЛЕКУЛЯРНЫЙ ДЕФЕКТ – МУТАЦИЯ ГЕНА *ATM,* КОДИРУЮЩЕГО БЕЛОК ATM, НЕОБХОДИМЫЙ ДЛЯ ПРОЦЕССА РЕПАРАЦИИ ДНК

ЛАБОРАТОРНЫЕ ПРИЗНАКИ

- ХАРАКТЕРНЫ: СЕЛЕКТИВНЫЙ ДЕФИЦИТ IgA И IgE И ПОВЫШЕНИЕ IgM, ВОЗМОЖНЫ ВАРИАНТЫ ОТ НОРМАЛЬНЫХ КОНЦЕНТРАЦИЙ ИММУНОГЛОБУЛИНОВ ДО АГАММАГЛОБУЛИНЕМИИ
- ВОЗМОЖНА ЛИМФОПЕНИЯ, СНИЖЕНИЕ КОЛИЧЕСТВА Т-КЛЕТОК, ИНВЕРСИЯ СООТНОШЕНИЯ CD4/CD8, СНИЖЕНА ФУНКЦИОНАЛЬНАЯ АКТИВНОСТЬ Т-КЛЕТОК
- ПОВЫШЕНА КОНЦЕНТРАЦИЯ АЛЬФА-ФЕТОПРОТЕИНА
- ПОВЫШЕНА ЛОМКОСТЬ ХРОМОСОМ, НАРУШЕНА РЕПАРАЦИЯ ДНК ПОСЛЕ ВОЗДЕЙСТВИЯ РАДИАЦИИ И ХИМИОПРЕПАРАТОВ

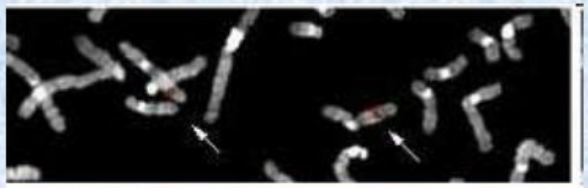

АТАКСИЯ-ТЕЛЕАНГИЭКТАЗИЯ (СИНДРОМ ЛУИ-БАР)

КЛИНИЧЕСКИЕ ПРОЯВЛЕНИЯ

- МОЗЖЕЧКОВАЯ АТАКСИЯ, АТЕТОИДНЫЕ ДВИЖЕНИЯ, ГИПЕРКИНЕЗЫ
- ТЕЛЕАНГИЭКТАЗЫ НА БУЛЬБАРНОЙ КОНЪЮНКТИВЕ, КОЖЕ ЛИЦА, УШНЫХ РАКОВИН
- БАКТЕРИАЛЬНЫЕ ИНФЕКЦИИ РАЗЛИЧНОЙ ЛОКАЛИЗАЦИИ
- ВИРУСНЫЕ ИНФЕКЦИИ
- ПОВЫШЕННАЯ СКЛОННОСТЬ К РАЗВИТИЮ ОПУХОЛЕЙ

ТЕРАПИЯ

- РЕГУЛЯРНАЯ ЗАМЕСТИТЕЛЬНАЯ ТЕРАПИЯ ВНУТРИВЕННЫМ ИММУНО-ГЛОБУЛИНОМ
- ПРОФИЛАКТИЧЕСКАЯ ПРОТИВОИНФЕКЦИОННАЯ ТЕРАПИЯ
- ПРИ РАЗВИТИИ ОНКОЛОГИЧЕСКИХ ЗАБОЛЕВАНИЙ – ХИМИОТЕРАПИЯ (ВОЗМОЖНА РЕДУКЦИЯ ДОЗ) ИЗБЕГАТЬ РАДИОТЕРАПИИ
- СИМПТОМАТИЧЕСКАЯ ТЕРАПИЯ НЕВРОЛОГИЧЕСКИХ РАССТРОЙСТВ ПРИ А-Т
- ИММУНОСУПРЕССИВНАЯ ТЕРАПИЯ ПРИ РАЗВИТИИ АУТОИММУННЫХ ОСЛОЖЕНЕНИЙ (избегать назначения метотрексата)
- ТРАНСПЛАНТАЦИЯ КОСТНОГО МОЗГА (ГЕМОПОЭТИЧЕСКИХ СТВОЛОВЫХ КЛЕТОК) – ПРИ ЛЕЧЕНИИ ОНКОЛОГИЧЕСКИХ ЗАБОЛЕВАНИЙ И ГИПОПЛАЗИИ КРОВЕТВОРЕНИЯ У ПАЦИЕНТОВ С СИНДРОМОМ НИЙМЕГЕН И ДЕФИЦИТОМ ДНК ЛИГАЗЫ IV, И ПРИ СИНДРОМАХ С ИММУНОФЕНОТИПОМ ТЯЖЕЛОЙ КОМБИНИРОВАННОЙ ИММУНОЙ НЕДОСТАТОЧНОСТИ
- ПРОВЕДЕНИЕ X-RAY ДИАГНОСТИКИ ПО ЖИЗНЕННЫМ ПОКАЗАНИЯМ!

СИНДРОМ DiGeorge

МОЛЕКУЛЯРНЫЙ ДЕФЕКТ

хромосомные аномалии, затрагивающие 22 хромосому: транслокации 21 и 22 хромосомы, при которых хромосомный материал идентифицирован на длинном плече 22 хромосомы, транслокации 22p на 22q, и наиболее часто делеции 22q11.2 без хромосомных реарранжировок приводят к различным клиническим вариантам, ассоциированным с увеличением или уменьшением генетического материала:

- синдромы DiGeorge/velocardiofacial syndrome (DGS/VCFS),
- CATCH22 (cardiac defects, abnormal facies, thymic hypoplasia, cleft palate, hypocalcemia, chromosome 22)
- CHARGE association (coloboma, heart defect, agenesis choanae, retardation of growth or development, genital hypoplasia, and ear anomalies or deafness)
- синдром «кошачьего глаза»

Сходные клинические проявления выявлены у пациентов с микродупликациями 22q11.2

DGS/VCFS

Иммунологические нарушения вариабельны

Для полной формы DGS характерно:

- уменьшение количества циркулирующих $CD3^+$, $CD4^+$, $CD8^+$ клеток и резкое снижение их пролиферативной активности
- концентрации сывороточных иммуноглобулинов варьируют от нормы до селективного дефицита IgA или гипогаммаглобулинемии.

DGS/VCFS

КЛИНИЧЕСКИЕ ПРОЯВЛЕНИЯ

- Гипоплазия тимуса и паращитовидных желез
- Пороки сердца и крупных сосудов
- Аномалии лицевого скелета: высокое небо, расщелины лица, широкую переносица, гепертелоризм, миркофтальмия, колобомы.
- Аномалии строения гортани, глотки, трахеи, внутреннего уха и пищевода (ларингомаляция, трахеомаляция, гастро-эзофагальный рефлюкс, глухота, нарушения глотания)
- Аномалии центральной нервной системы: миеломенингоцеле, церебральные гетероптопии
- Пороки развития почек - гидронефроз, атрофия.
- Другие пороки развития (аномалии скелета - полидактилия, остутствие ногтей; пороки развития желудочно-кишечного тракта - атрезия ануса, анальные фистулы)
- Задержка речевого и психомоторного развития, нарушения поведения, психические расстройства
- Инфекционные и аутоиммунные заболевания (цитопении, аутоиммунный тиреоидит)
- Повышен риск развития онкологических заболеваний

DGS/VCFS

ТЕРАПИЯ

- РЕГУЛЯРНАЯ ЗАМЕСТИТЕЛЬНАЯ ТЕРАПИЯ ВНУТРИВЕННЫМ ИММУНОГЛОБУЛИНОМ
- ПРОФИЛАКТИЧЕСКАЯ ПРОТИВОИНФЕКЦИОННАЯ ТЕРАПИЯ
- ХИРУРГИЧЕСКАЯ КОРРЕКЦИЯ ВРОЖДЕННЫХ ПОРОКОВ

ВРОЖДЕННЫЕ ДЕФЕКТЫ ФУНКЦИИ и/или КОЛИЧЕСТВА ФАГОЦИТОВ

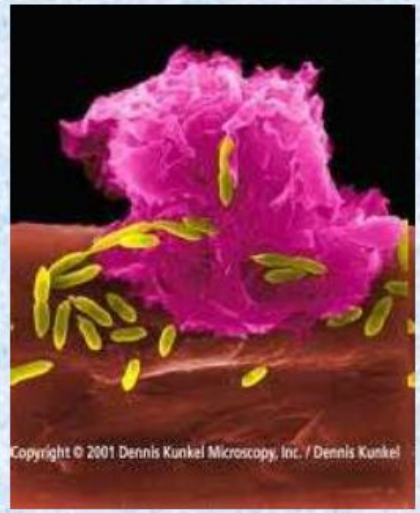

- Х-СЦЕПЛЕННАЯ И AR ХРОНИЧЕСКАЯ ГРАНУЛЕМАТОЗНАЯ БОЛЕЗНЬ
- ВРОЖДЕННЫЕ НЕЙТРОПЕНИИ
- СИНДРОМ КОСТМАНА
- ЦИКЛИЧЕСКАЯ НЕЙТРОПЕНИЯ
- ДЕФЕКТЫ АДГЕЗИИ ЛЕЙКОЦИТОВ
- ДЕФЕКТЫ IFNɣ-IL-12 – ЗАВИСИМОГО ИММУНИТЕТА

НЕЗАВЕРШЕННЫЙ ФАГОЦИТОЗ ПРИ ХГБ

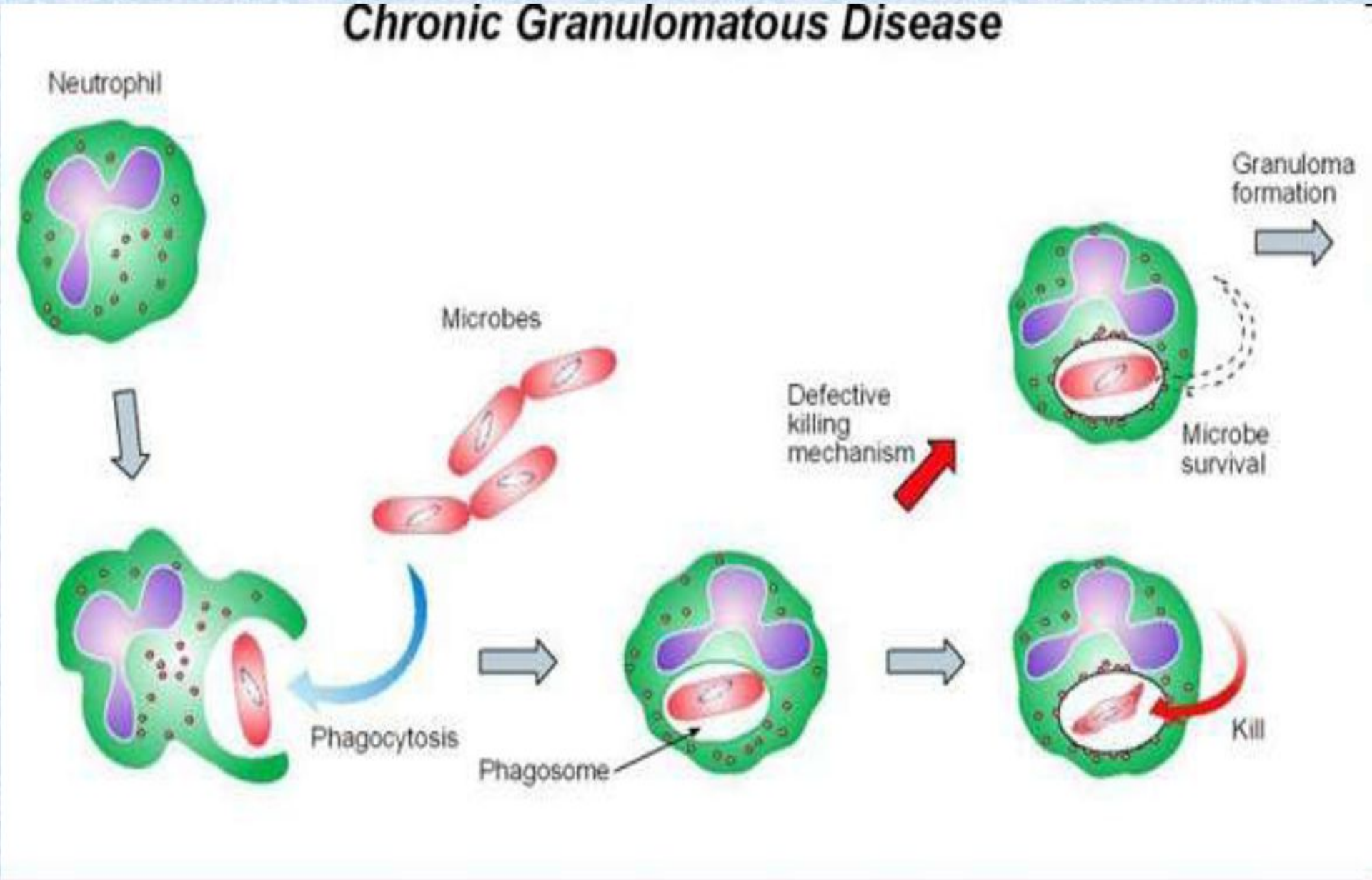

ХРОНИЧЕСКАЯ ГРАНУЛЕМАТОЗНАЯ БОЛЕЗНЬ

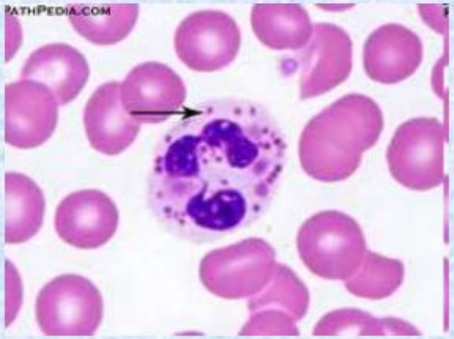

ЛАБОРАТОРНЫЕ ПРИЗНАКИ

- СНИЖЕНИЕ ХЕМИЛЮМИНИСЦЕНЦИИ НЕЙТРОФИЛОВ
- УРОВЕНЬ СЫВОРОТОЧНЫХ ИММУНОГЛОБУЛИНОВ В ПРЕДЕЛАХ НОРМЫ, ИЛИ ПОВЫШЕН

КЛИНИЧЕСКИЕ ПРОЯВЛЕНИЯ

- БАКТЕРИАЛЬНЫЕ ИНФЕКЦИИ (ГНОЙНЫЕ ЛИМФАДЕНИТЫ, ПАРАПРОКТИТ, ПНЕВМОНИИ, АБСЦЕССЫ ПЕЧЕНИ, АБСЦЕССЫ ПОДКОЖНОЙ КЛЕТЧАТКИ)
- ГРИБКОВЫЕ ИНФЕКЦИИ (КАНДИДОЗ, АСПЕРГИЛЛЕЗ)
- САЛЬМОНЕЛЛЕЗ, ТУБЕРКУЛЕЗ (БЦЖ-ассоциированная инфекция)
- ГЕПАТОСПЛЕНОМЕГАЛИЯ И ЛИМФАДЕНОПАТИЯ (особенно на фоне инфекций)
- ВОСПАЛИТЕЛЬНЫЕ ГРАНУЛЕМЫ

ТЕРАПИЯ ХГБ

- ПОСТОЯННАЯ ПОЖИЗНЕННАЯ АНТИБАКТЕРИАЛЬНАЯ ТЕРАПИЯ
- ПОСТОЯННАЯ ПОЖИЗНЕННАЯ ПРОТИВОГРИБКОВАЯ ТЕРАПИЯ
- ПРОФИЛАКТИЧЕСКАЯ ПРОТИВОТУБЕРКУЛЕЗНАЯ ТЕРАПИЯ (ПО ПОКАЗАНИЯМ)



HIES

Гипер IgE синдром (Hyper-IgE syndrome - HIES), называемый так же синдромом Иова ("Job syndrome") впервые описан как иммунодефицит, характеризующийся повторными абсцессами кожи и подкожной клетчатки, стафилококковой этиологии, пневмониями с формированием пневмоцеле, аномалиями строения лицевого скелета, атопическим дерматитом и существенным повышением сывороточного IgE в 1966, 1972 гг. Частота встречаемости 1:1 000 000

HIES

В последние 5 лет идентифицировано несколько мутаций, и, соответственно доказано существование нескольких вариантов HIES

- Мутации STAT3 (signal transducer and activator of transcription) - аутосомно-доминантные и спорадические случаи – 60-70% HIES
- Мутации Tyk2 (Tyrosine kinase) – аутосомно-рецессивные случаи
- Мутации DOCK8 (dedicator of cytogenesis 8 protein) – комбинированный иммунодефицит, AR HIES?

AD – HIES (HIES1)

Клинические проявления

Инфекционные проявления.

- Абсцессы кожи, подкожной клетчатки и лимфоузлов
- Кандидоз
- Пневмонии с формированием пневмоцеле, абсцессы печени и посттравматические стафилококковые остеомиелиты, некротизирующий фасциит
- Микобактериальные инфекции (туберкулез, БЦЖит)

Гнойные инфекции у пациентов HIES характеризуются "холодным" течением: отсутствует местная гиперемия, гепертермия и болевой синдром.

Пневмонии могут протекать без повышения температуры

AD – HIES (HIES1)

Клинические проявления

Неинфекционные проявления

- Экзема среднетяжелого-тяжелого течения, как правило, в раннем возрасте
- Фолликулит, грубая кожа с расширенными порами (особенно на лице).
- Аномалии развития скелета.
- Характерные специфические черты лица (гипертелоризм, широкая переносица, широкий курносый нос, ассиметрия лицевого скелета, выступающий лоб, глубоко посаженые глаза, прогнатия, высокое небо)
- Сколиоз
- Гипермобильность суставов; склонность к переломам костей после незначительных травм
- Нарушения смены зубов (позднее прорезывание молочных зубов и значительная задержка или отсутствие самостоятельной смены зубов)
- Аутоиммунные заболевания: системная красная волчанка и системный васкулит.

AD – HIES (HIES1)

ИММУНОЛОГИЧЕСКИЕ НАРУШЕНИЯ

- эозинофилия в периферичекой крови и содержимом абсцессов;
- повышение концентрации сывороточного IgE.
- нарушения хемотаксиса нейтрофилов;
- нарушение продукции антител;
- снижение продукции и ответа на некоторые цитокины (повышена IL-4 и IL-13 индуцированная продукция IgE)
- дисбаланс соотношения Th1/Th2 иммунного ответа в сторону Th2;
- количество $CD3^+$, $CD4^+$, $CD8^+$ Т-клеток и В-клеток - нормально;
- Нарушения формирования Th17 CD4+ клеток
- снижены реакции гиперчувствительности замедленного типа на кандидин, дифтерийный и столбнячный анатоксины;
- снижена пролиферативная активность Т-клеток на некоторые ангигены (кандида, столбнячный анатоксин);
- повышена продукция гранулоцитарно-колониестимулирующего фактора и продукция перекисных радикалов нейтрофилами, что способствует нарушению хемотаксиса и повреждению тканей

AD-HIES (HIES1)

Задержка смены молочных зубов у пациентов с HIES и панорамный снимок 23 летнего пациента

Grimbacher B., Holland S.M., Gallin J.I., M.D., et al. Hyper-IgE Syndrome with Recurrent Infections — An Autosomal Dominant Multisystem Disorder.New Eng. J. Med., 1999, v. 340, p.692-702.

HIES
ПРИНЦИПЫ ТЕРАПИИ

- Антибактериальная терапия должна начинаться рано, в то время, когда системные признаки инфекции минимальны
- Используются антибиотики с антистафилококковым действием и предотвращающие развитие других пиогенных бактерий
- При наличии структурного повреждения легких(бронхоэктазы, пневмоцеле) антибактериальная терапия интенсифицируется, так как часто возможно инфицирование *(Pseudomonas и Aspergillus*)
- Показано длительное применение противогрибковых препаратов для контроля кожно-слизистого кандидоза и профилактики поражения легких
- При повреждениях кожи – местная антисептическая терапия (ванны с хлоркой или частые купания в бассейне с хлорированной водой)
- Антигистаминные препараты 1 поколения при экземе
- У некоторых пациентов (особенно у пациентов с нарушением выработки специфических антител после вакцинации) к значительному улучшению приводит заместительная терапия ВВИГ

5. Дефекты системы комплемента.

Дефект любого из 9ти компонентов

отсутствие снижение количества

Дефициты С5 – С9 – предрасположенность к бактериальным инфекциям.

Дефицит С3 – самый неблагоприятный вариант – летальный исход.

Дефект ингибиторов

Наиболее частый дефект ингибитора С1 - наследственный ангионевротический отек

Ассоциированные с иммунодефицитом синдромы:

- Ифекционный
- Желудочно-кишечный неинфекционного генеза
- Лимфопролиферативный/ онкологический
- Аллергический
- Аутоиммунный

Особенности инфекционного синдрома:

-собирательное понятие, включает в себя инфекционно-воспалительные заболевания различной этиологии (бактериальной, вирусной грибковой, микоплазменной, паразитарной и др.) и разнообразной локализации, отличающиеся рядом особенностей:

-рецидивирование острых инфекций;

-затяжной, вялотекущий характер заболеваний;

-выраженная склонность к генерализации инфекционного процесса

- высокий риск хронических заболеваний с частыми последующими обострениями и неуклонно прогрессирующим характером течения патологического процесса;

- раннее, быстрое присоединение условно-патогенной микрофлоры;
- ведущая микст инфекция в формировании воспалительного процесса;
- необычные возбудители;
- тяжелое течение заболеваний;
- оппортунистические инфекции;
- резистентность к стандартной терапии (сочетание двух антибактериальных средств, потребность во внутривенном введении антибиотиков, их длительное применение и частая смена, отсутствие этиологического выздоровления после повторных курсов лечения, расширение лекарственных назначений с использованием препаратов иммунотропного действия и т.д.)

Лимфопролиферативный синдром

Склонность к опухолевому росту у пациентов с ПИДС

(лимфоретикулярные злокачественные опухоли)

Аллергический синдром

Дефект механизма иммунорегуляции

▼

Нарушение функции иммунологической защиты при воздействии аллергена

▼

Аллергические состояния

Аутоимунный синдром:

Агаммаглобулинемия, дефекты системы комплемента

▼

Поражение соединительной Ткани

Дерматомиозит

Склеродермия

Аутоимунный гепатит

ЮРА

Аутоимунный тиреоидит

Аутоиммунные гемолитические анемии

Идиопатические тромбоцитопении

Первичные иммунодефицитные состояния - 10 настораживающих признаков:

1. Частые заболевания отитом (не менее 6-8 раз в течении 1 года)
2. Несколько подтвержденных серьезных синуитов (не менее 2 раз в течение года) и/или более 2 подтвержденных пневмоний в год.
4. Повторные глубокие абсцессы кожи и внутренних органов- реинфекции гнойных кожных инфекций.
5. Повторность в длительной терапии антибиотиками для купирования инфекций (до 2-х месяцев или дольше).

Первичные иммунодефицитные состояния - 10 настораживающих признаков:

6. Потребность во внутривенных антибиотиках для купирования инфекции+ повтор курсов
7. Наличие тяжелыхинфекций. Не менее 2-х глубоких инфекций таких как менингит, остеомиелит, сепсис.
8. Отставание грудного ребенка в росте и весе.
9. Персистирующая молочница или грибковое поражение кожи в возрасте старше 1 года.
10. Наличие у родственников иммунодефицитов, ранних смертей от тяжелых инфекций или одного из вышеперечисленных симптомов.
11. Выявление пневмоцистоза.

Если у ребенка отмечается более одного из перечисленных признаков, то вероятность иммунодефицита высока.

Ранние симптомы

- БЦЖ-ит, вакцинальная инфекция
- Позднее отпадение пуповины
- Задержка роста и развития
- Дефицит массы до 1 года
- Отсутствие л/узлов, гипотрофия миндалин
- Гемморагический синдром у детей 1-х месяцев жизни
- Стойкая диарея