


СКОЛИОЗ

- * Сколиоз (греч. σκολιός — «кривой», лат. scoliosis) — трёхплоскостная деформация позвоночника у человека. Искривление может быть врождённым, приобретённым и посттравматическим.

- 
- * Исторически сложилось, что на постсоветском пространстве сколиозом называют как любое отклонение позвоночника во фронтальной плоскости, фиксированное или не фиксированное, так и медицинский диагноз, описывающий серьезное заболевание позвоночника — т. н. «сколиотическую болезнь»

- * Сколиотическая болезнь — прогрессирующее (то есть ухудшающееся) диспластическое заболевание растущего позвоночника детей в возрасте от 6—15 лет, чаще девочек (в 3—6 раз)[1].
- * Сколиотическая болезнь — боковое искривление позвоночника с обязательной ротацией тел позвонков (торсией), характерной особенностью которого является прогрессирующее деформации, связанное с возрастом и ростом ребёнка.
- * За пределами бывшего СССР сколиотическую болезнь называют идиопатическим сколиозом или быстропрогрессирующим сколиозом.

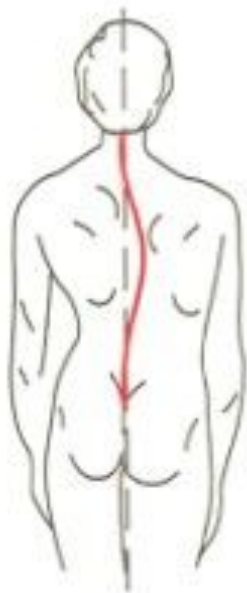
Классификации сколиоза:

- * по происхождению;
- * по форме искривления:
- * C-образный сколиоз (с одной дугой искривления).
S-образный сколиоз (с двумя дугами искривления).
Z-образный сколиоз (с тремя дугами искривления).;

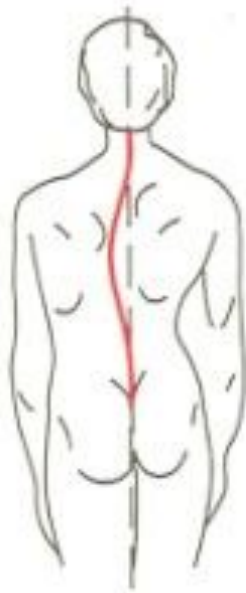- * по локализации искривления;
- * рентгенологическая классификация (по В. Д. Чаклину):
- * 1 степень сколиоза. Угол сколиоза 1° — 10° . 2 степень сколиоза. Угол сколиоза 11° — 25° . 3 степень сколиоза. Угол сколиоза 26° — 50° . 4 степень сколиоза. Угол сколиоза $> 50^{\circ}$;

- * 80 % сколиозов имеют неизвестное происхождение, и потому называются идиопатическими (греч. ἴδιος — собственный + πάθος — страдающий), что примерно означает «болезнь сама по себе».
- * Оставшиеся 20 % сколиозов возникают вследствие врождённых деформаций позвонков, как к примеру синдром Клиппеля-Файля, заболеваний нервно-мышечной системы, как например полиомиелит, заболевания соединительных тканей, обмена веществ костей, после травм и ампутаций вследствие несчастных случаев или операций по удалению злокачественных опухолей, а также у детей после операций на сердце или из-за выраженной разницы длины ног.
- * За рубежом широко применяется классификация по возрасту больного на момент диагностики заболевания.

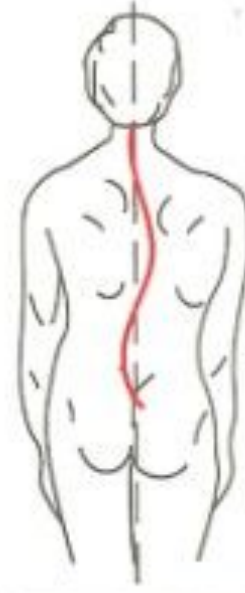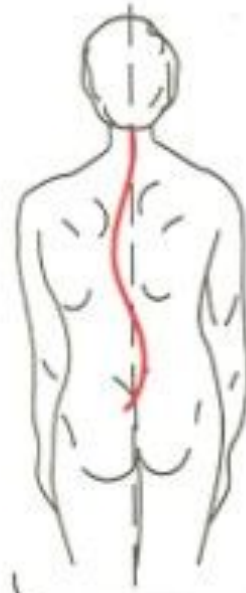
ВИДЫ СКОЛИОЗА



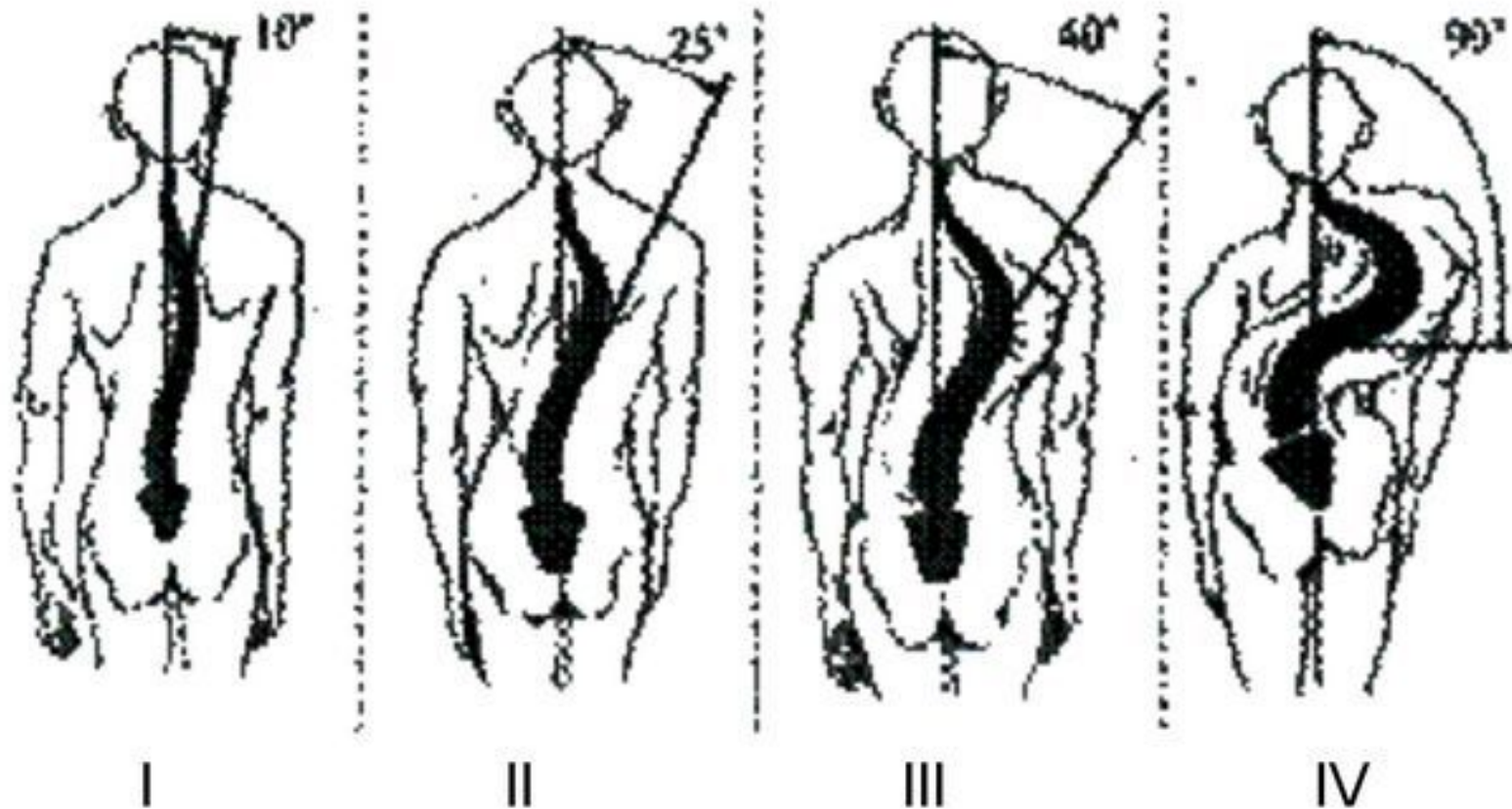
правосторонний



левосторонний

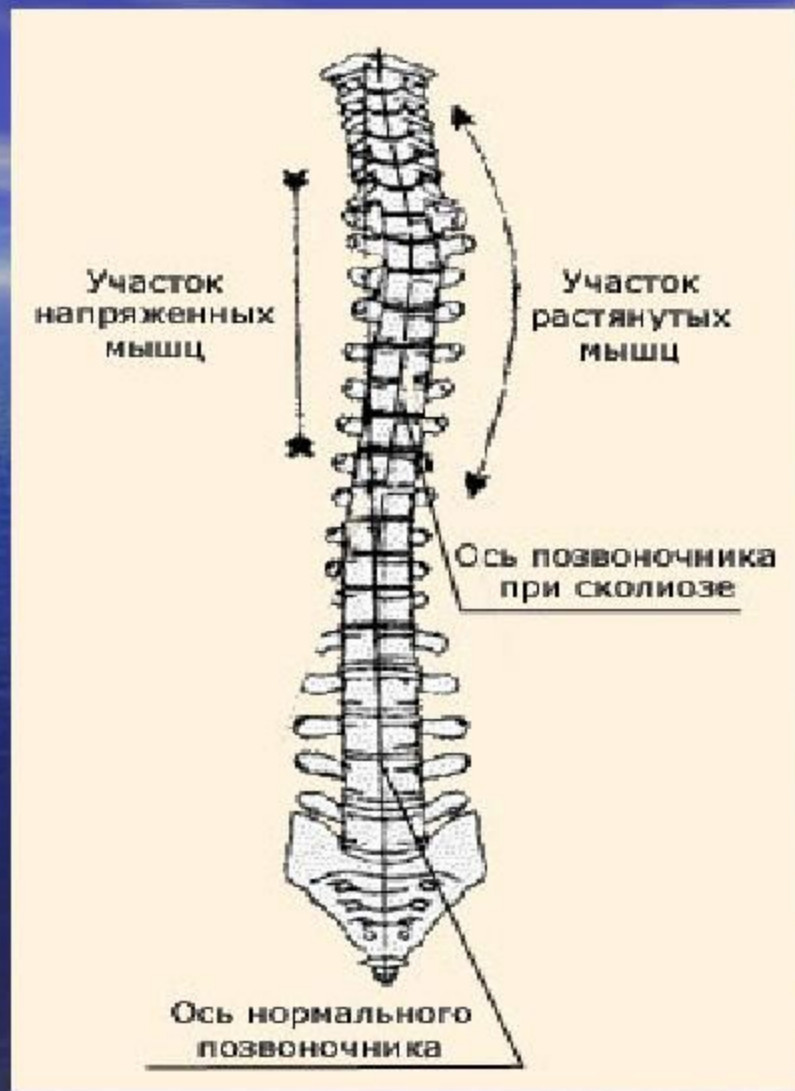


S-образный



Четыре степени сколиоза

СКОЛИОЗ I степени



Сколиотическая осанка

- * Сколиотическая осанка (порочная осанка) – фронтальное (боковое) искривление позвоночника в нижнегрудном или поясничном отделе. Заболевание чаще встречается у детей школьного возраста и при несвоевременном лечении может привести к формированию сколиоза.
- * Источник:
<http://moyaspina.ru/raznoe/skolioticheskaya-osanka>

Отличие порочной осанки от сколиоза

- * Сколиотическая осанка представляет собой функциональное искривление позвоночника в боковой плоскости. Это является главным отличием болезни от истинного сколиоза, при котором изменения позвоночного столба носят органический характер. При сколиозе изменяется положение позвонков, а отклонение от продольной оси имеет стойкий характер и не зависит от перемены положения тела
- * Сколиотическая осанка определяется при положении больного стоя, исчезает при наклонах тела и в горизонтальном положении. Это связано с расслаблением мышц спины, что возвращает позвоночный столб к срединной оси тела.

Общие ограничения при сколиозе

- * При сколиозе страдает не только позвоночный столб, но и внутренние органы из-за асимметричности грудной клетки. Кроме того, при искривлении позвоночника сдавливаются межпозвонковые диски и нервы, что приводит к остеохондрозу и дисковым грыжам. Противопоказания при сколиозе обусловлены чрезмерным напряжением мышц с одной стороны, и расслаблением с другой.

- * Бег является относительным противопоказанием. Бегать можно лишь при незначительном и умеренном искривлении позвоночника. Запрещен бег при сколиозе 3-4 степени, а также при быстро прогрессирующем процессе.
- * Все упражнения, выполняемые на одной ноге, будь то стояние, выпады вперед и в сторону с гантелями и без них. Эти упражнения негативно сказываются на конфигурации таза, который и так искривлен при сколиозе.
- * По этой же причине запрещено сидеть в позе лотоса. Эта поза с выворачиванием ног в коленных суставах.
- * Кувырки слишком опасны в плане травматизма даже для нормального позвоночника. Поэтому при сколиозе они категорически противопоказаны.

- * Запрещены все упражнения, предусматривающие вертикальную осевую нагрузку на позвоночник и круговые движения с поворотами.
- * Никаких турников и вытяжений при сколиозе начиная со 2й степени
- * Из комплексов гимнастики исключаются упражнения на развитие гибкости позвоночника

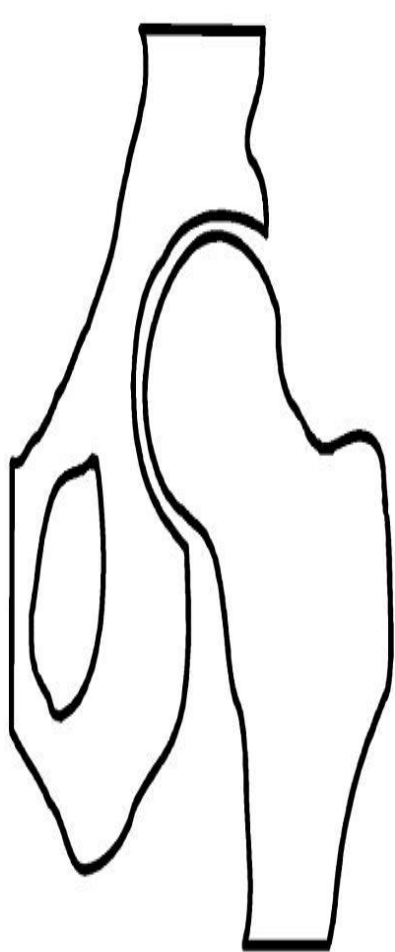
Дисплазия тазобедренного сустава

- * Врождённый вывих бедра (син. Дисплазия тазобедренного сустава) — это врождённая неполноценность сустава, обусловленная его неправильным развитием, которая может привести (или привела) к подвывиху или вывиху головки бедренной кости — к «врождённому вывиху бедра» (англ. congenital dislocation of the hip). Современное название этой патологии — дисплазия тазобедренного сустава (англ. developmental dysplasia of the hip). Речь идёт о дисплазии развития (о нарушении развития всех структур сустава в процессе пре- и постнатального онтогенеза).

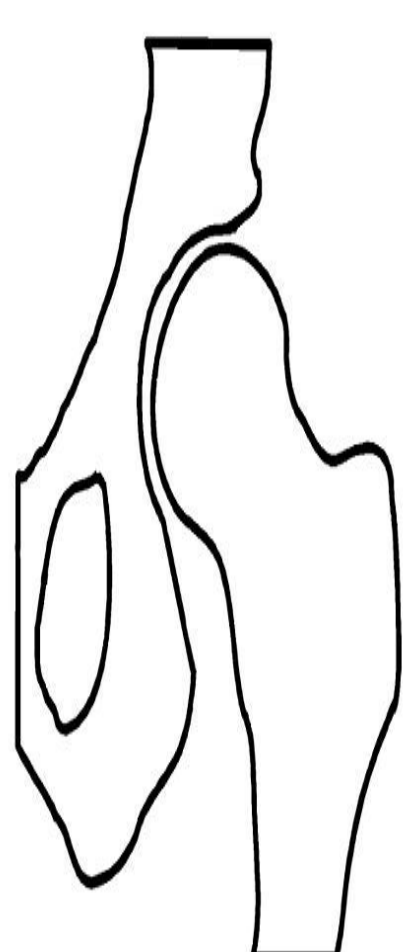
Гипердиагностика

- * Статистика дисплазий противоречива. Так, на Украине (2004 год) врождённая дисплазия, подвывих и вывих бедра встречаются от 50 до 200 случаев на 1000 (5 — 20 %) новорождённых[5], то есть существенно (5-10 раз) выше чем на той же территории в советский период.


- * Дисплазия тазобедренного сустава может проявляться в самых разных формах. Различают три основные формы дисплазий:
 - * дисплазию вертлужной впадины — ацетабулярную дисплазию
 - * дисплазию проксимального отдела бедренной кости
 - * ротационные дисплазии



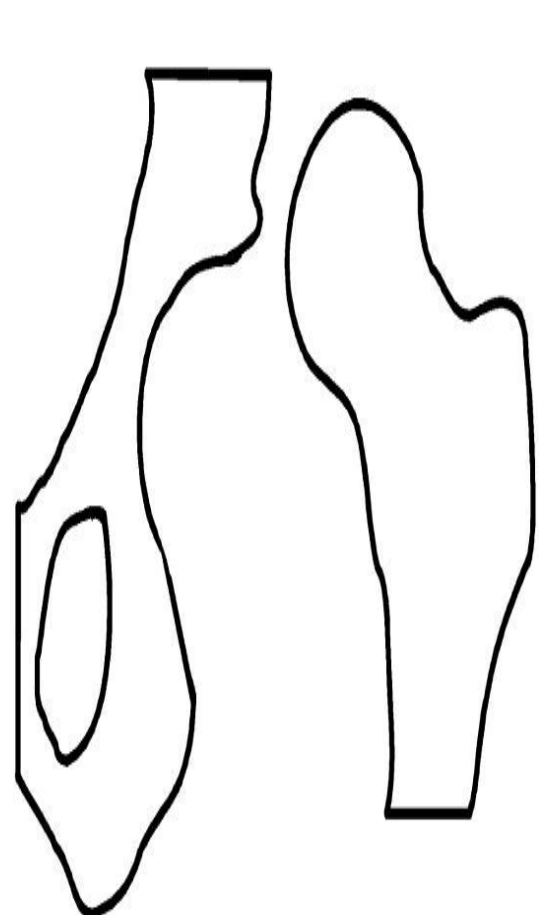
A



B



C



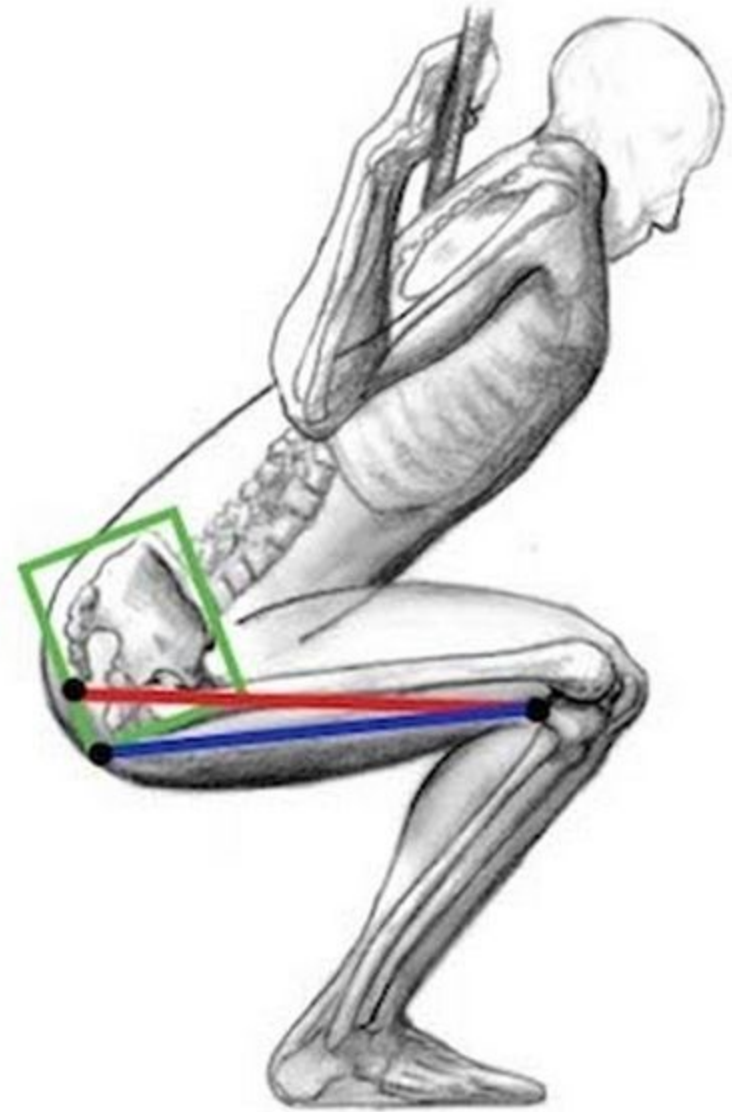
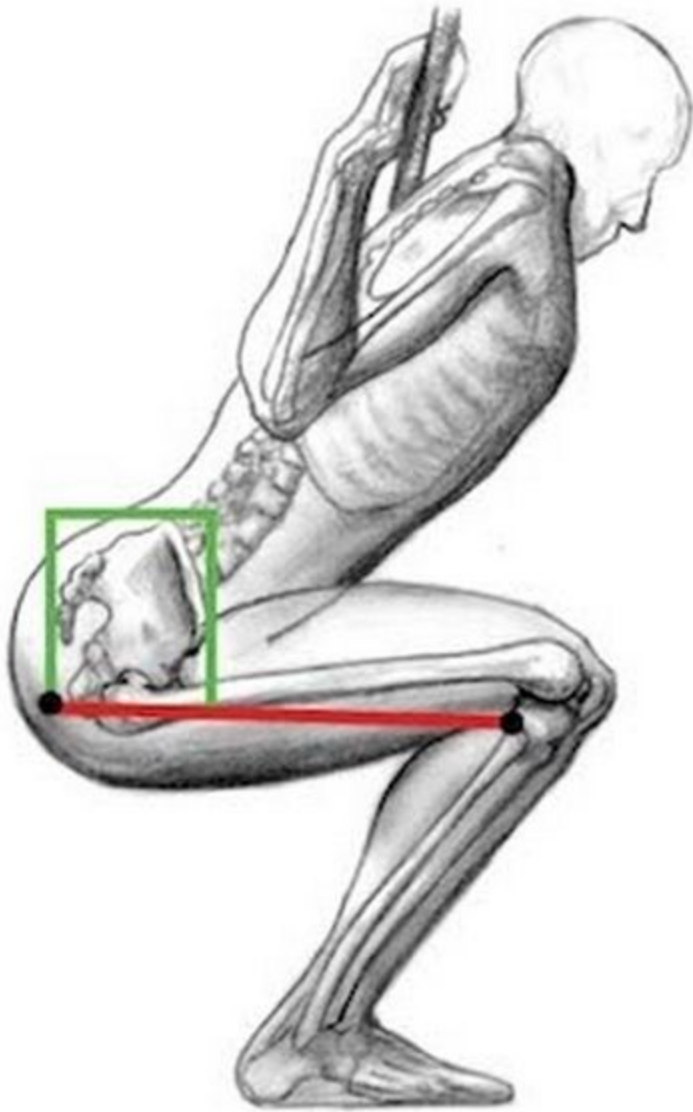
D

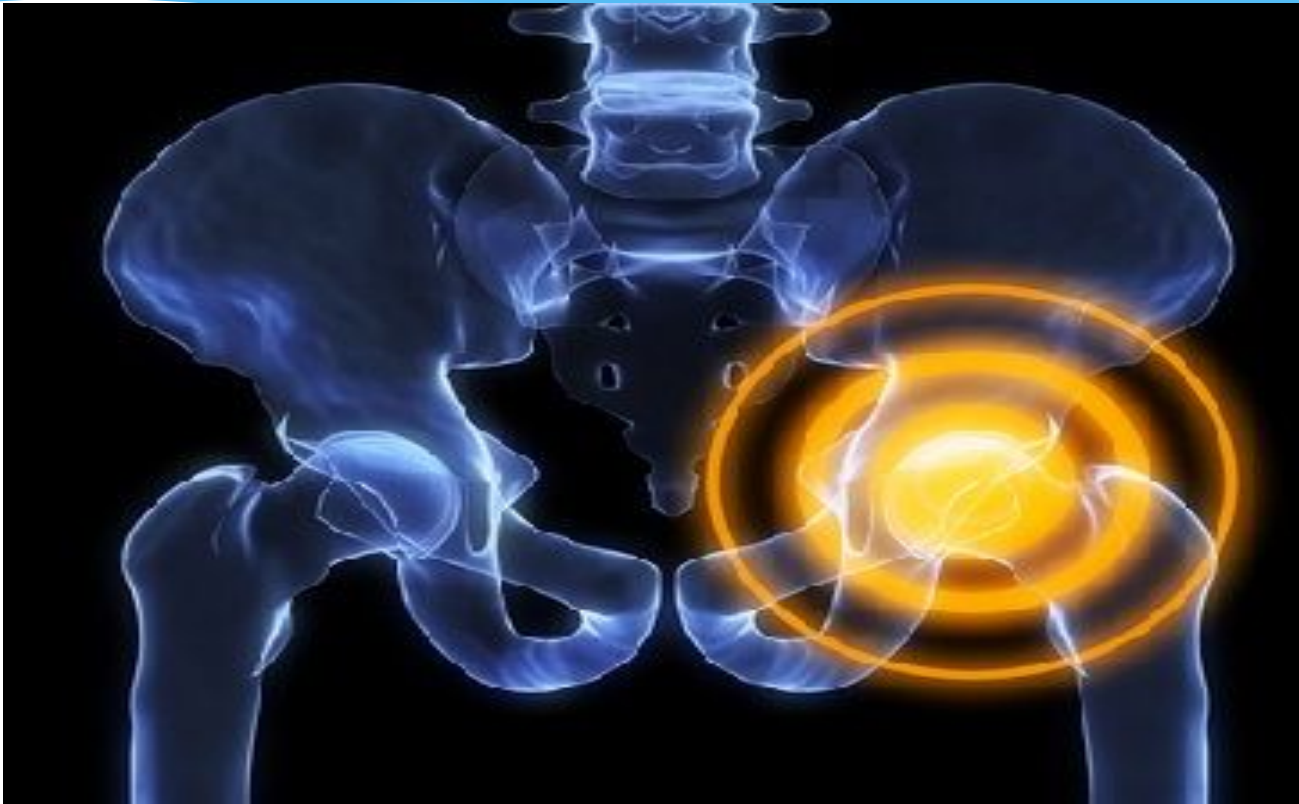Классификация дисплазии тазобедренного сустава. А: Норма. В: Предвывих. С: Подвывих. D: Врождённый вывих

- * Диспластический тазобедренный сустав прежде всего характеризуется неконгруэнтностью, то есть несоответствием суставных поверхностей шаровидной головки бедренной кости и вертлужной впадины. При дисплазии радиус вертлужной впадины больше радиуса головки бедренной кости, площадь контакта суставных поверхностей меньше, нагрузка на суставную впадину существенно выше. Это с одной стороны обеспечивает большую свободу движения, а с другой стороны снижает устойчивость сустава к физическим нагрузкам

Ограничения

- * Осевая нагрузка
- * Бег, прыжки и другая ударно-динамическая нагрузка

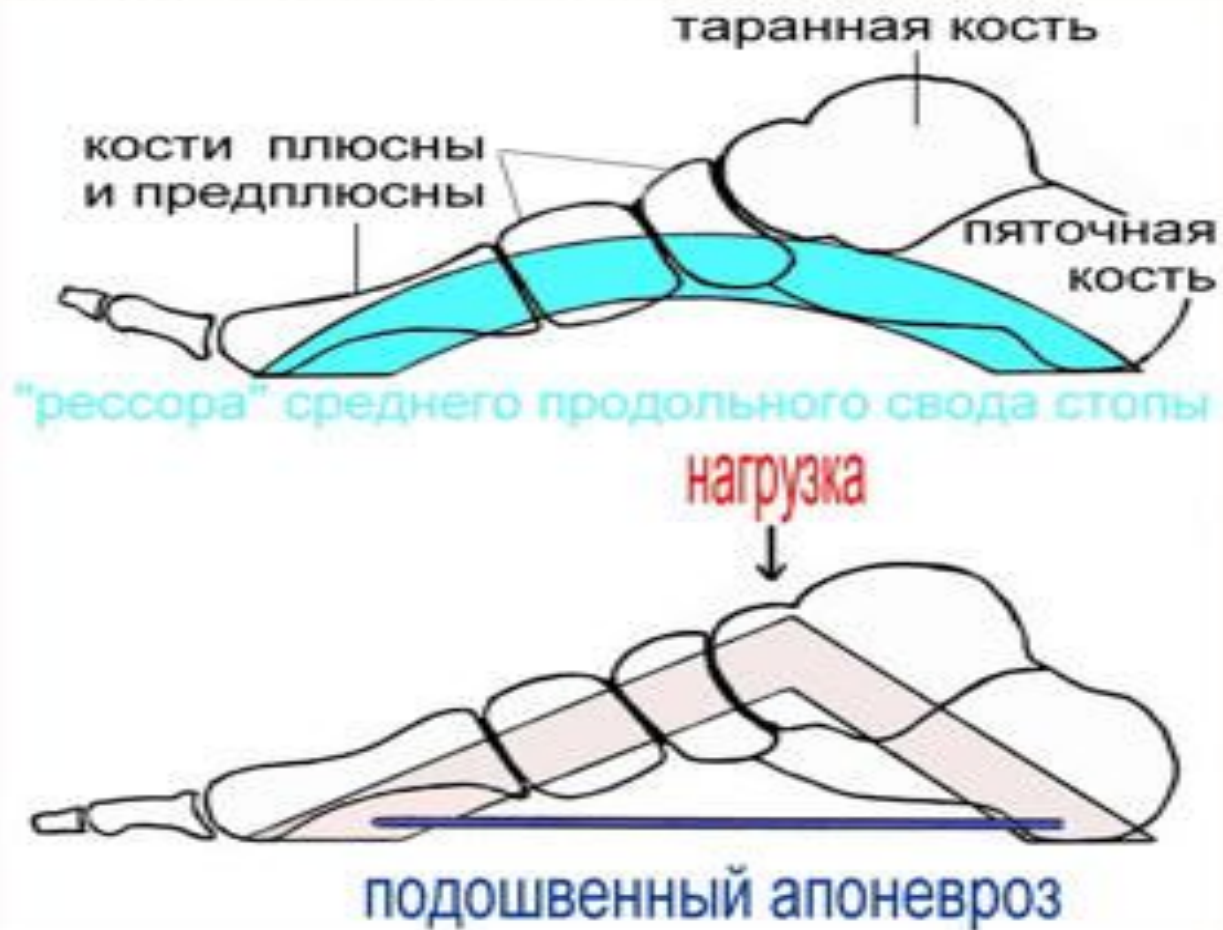



Плоскостóпие

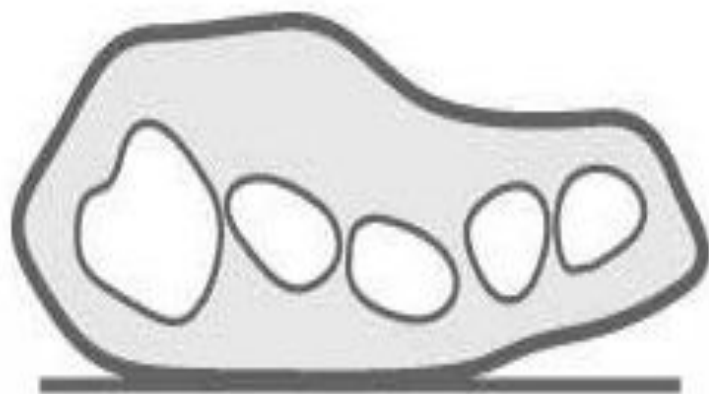
- * Плоскостóпие — изменение формы стопы, характеризующееся опущением её продольного и поперечного сводов.
- * Различают первоначальное, поперечное и продольное плоскостопие, возможно сочетание обеих форм. Поперечное плоскостопие в сочетании с другими деформациями составляет 55,23 % случаев, продольное плоскостопие в сочетании с другими деформациями стоп — 29,3 % случаев.

Функциональная анатомия стопы.

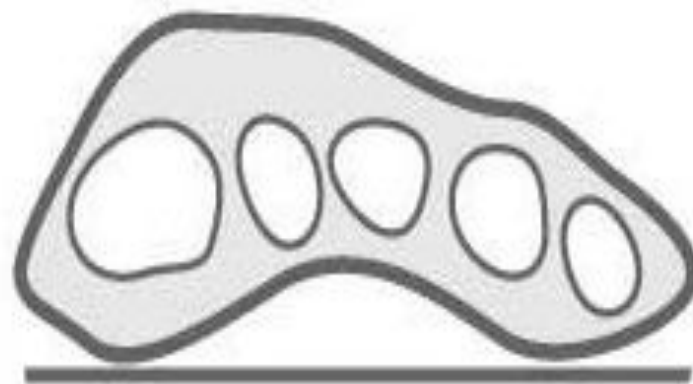


Виды плоскостопия

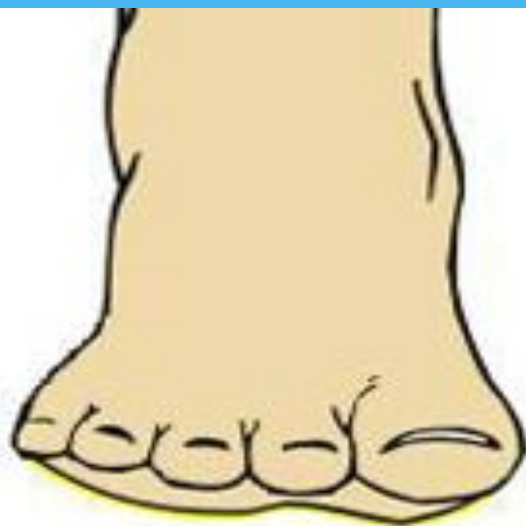- * При поперечном плоскостопии уплощается поперечный свод стопы, её передний отдел опирается на головки всех пяти плюсневых костей, длина стоп уменьшается за счет веерообразного расхождения плюсневых костей, отклонения I пальца наружу и молотко-образной деформации среднего пальца. При продольном плоскостопии уплощён продольный свод и стопа соприкасается с полом почти всей площадью подошвы, длина стоп увеличивается.



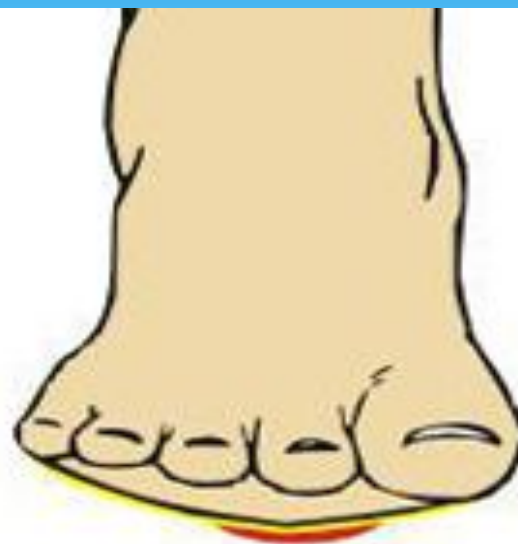Поперечное
плоскостопие



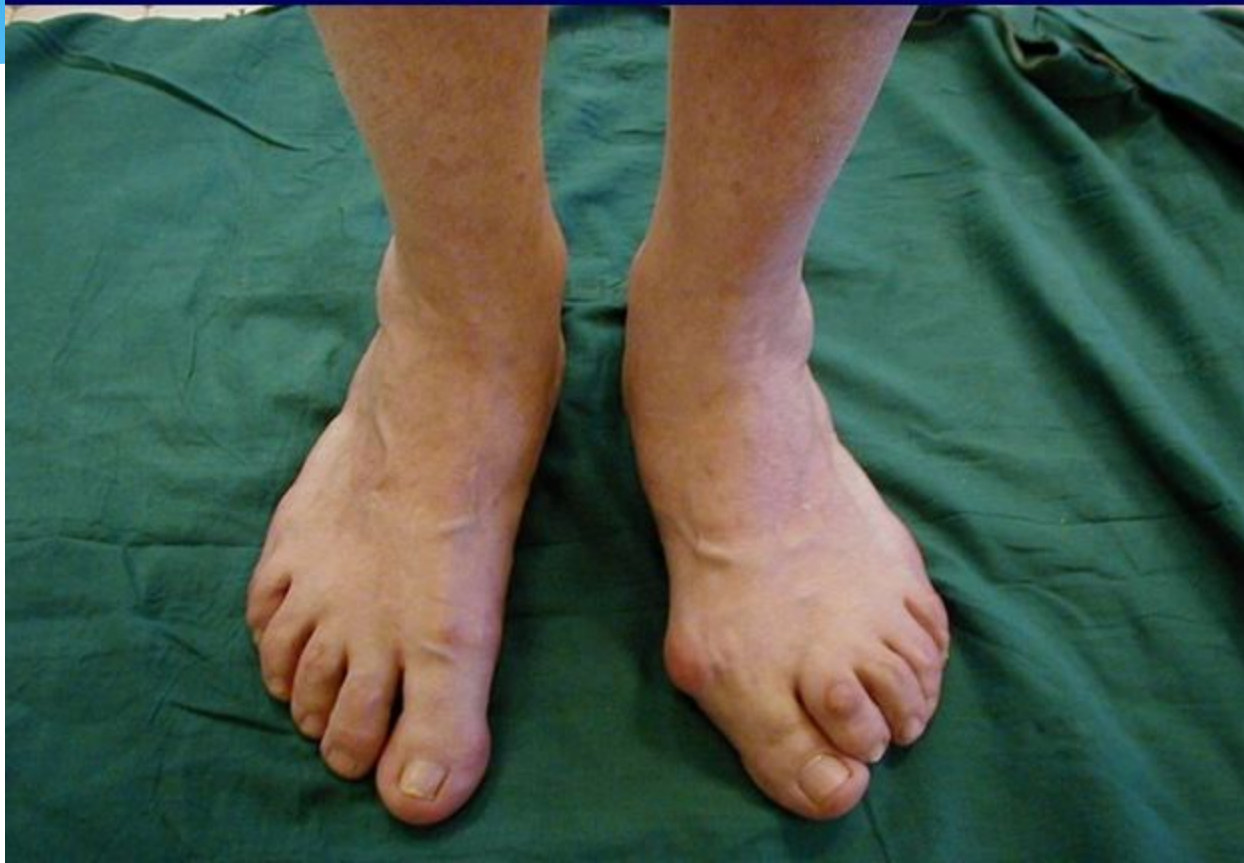Нормальная стопа



норма

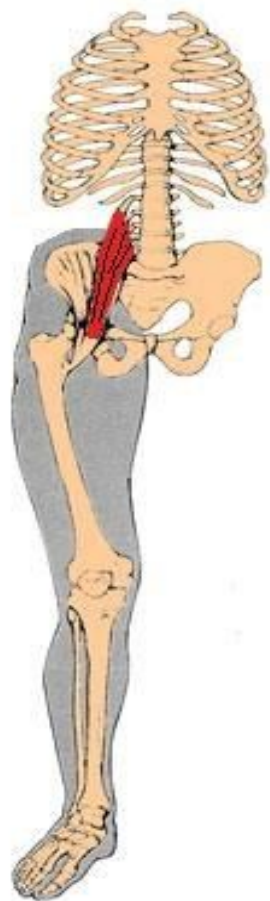

уплощение

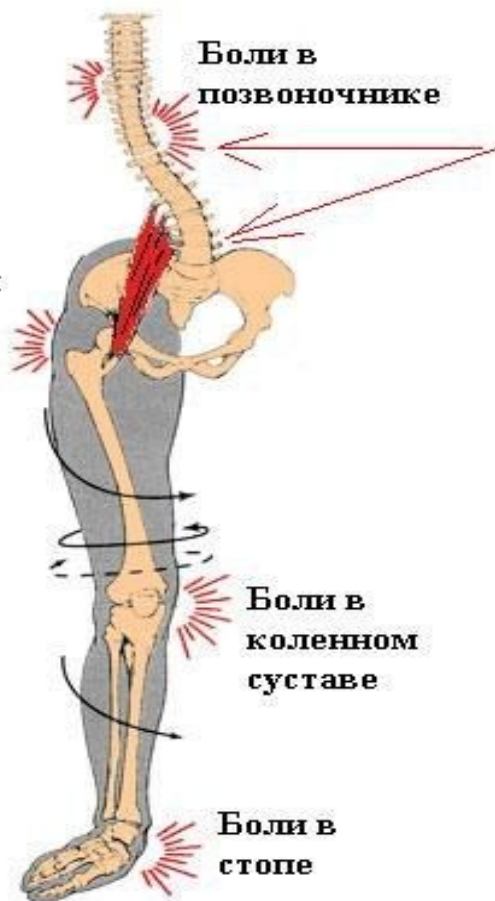

- * Плоскостопие находится в прямой зависимости от массы тела: чем больше масса и, следовательно, нагрузка на стопы, тем более выражено продольное плоскостопие. Данная патология имеет место в основном у женщин.
- * Продольное плоскостопие встречается чаще всего в возрасте 16—25 лет, поперечное — в 35—50 лет. По происхождению плоскостопия различают врожденную плоскую стопу, травматическую, паралитическую и статическую.
- * Врождённое плоскостопие установить раньше 5—6-летнего возраста нелегко, так как у всех детей моложе этого возраста определяются все элементы плоской стопы. Однако приблизительно в 3 % всех случаев плоскостопия плоская стопа бывает врожденной.

- * Травматическое плоскостопие — следствие перелома лодыжек, пяточной кости, предплюсневых костей. Паралитическая плоская стопа — результат паралича подошвенных мышц стопы и мышц, начинающихся на голени (последствие Полиомиелита).
- * Рахитическое плоскостопие обусловлено нагрузкой тела на ослабленные кости стопы.
- * Статическое плоскостопие (встречающееся наиболее часто 82,1 %) возникает вследствие слабости мышц голени и стопы, связочного аппарата и костей. Причины развития статического плоскостопия могут быть различны — увеличение массы тела, работа в стоячем положении, уменьшение силы мышц при физиологическом старении, отсутствие тренировки у лиц сидячих профессий и т. д. К внутренним причинам, способствующим развитию деформаций стоп, относится также наследственное предрасположение, к внешним причинам — перегрузка стоп, связанная с профессией (человек с нормальным строением стопы, 7—8 часов проводящий за прилавком или в ткацком цехе, может со временем приобрести это заболевание), ведением домашнего хозяйства, ношение нерациональной обуви (узкой, неудобной).
- * При ходьбе на «шпильках» происходит перераспределение нагрузки: с пятки она перемещается на область поперечного свода, который её не выдерживает, деформируется, отчего и возникает поперечное плоскостопие.
- * Основные симптомы продольного плоскостопия — боль в стопе, изменение её очертаний.



Боли в области таза



Боли в позвоночнике

Боли в коленном суставе

Боли в стопе

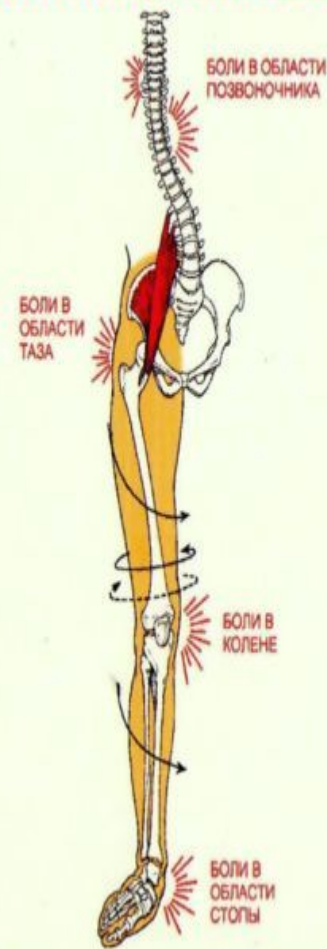НОРМА ПЛОСКОСТОПИЕ

www.electromotor.com.ua

ХАРАКТЕРНЫЕ ПРИЗНАКИ ПЛОСКОСТОПИЯ

Часто плоскостопие проявляется так:

- боли в пояснице и суставах;
- усталость ног;
- отеки ног к вечеру;
- «жжение в стопах»;
- повышенная утомляемость;
- натоптыши и мозоли;
- «косточки» на больших пальцах;
- искривление пальцев;
- деформация ногтей;
- головные боли



БОЛИ В ОБЛАСТИ ПОЗВОНОЧНИКА

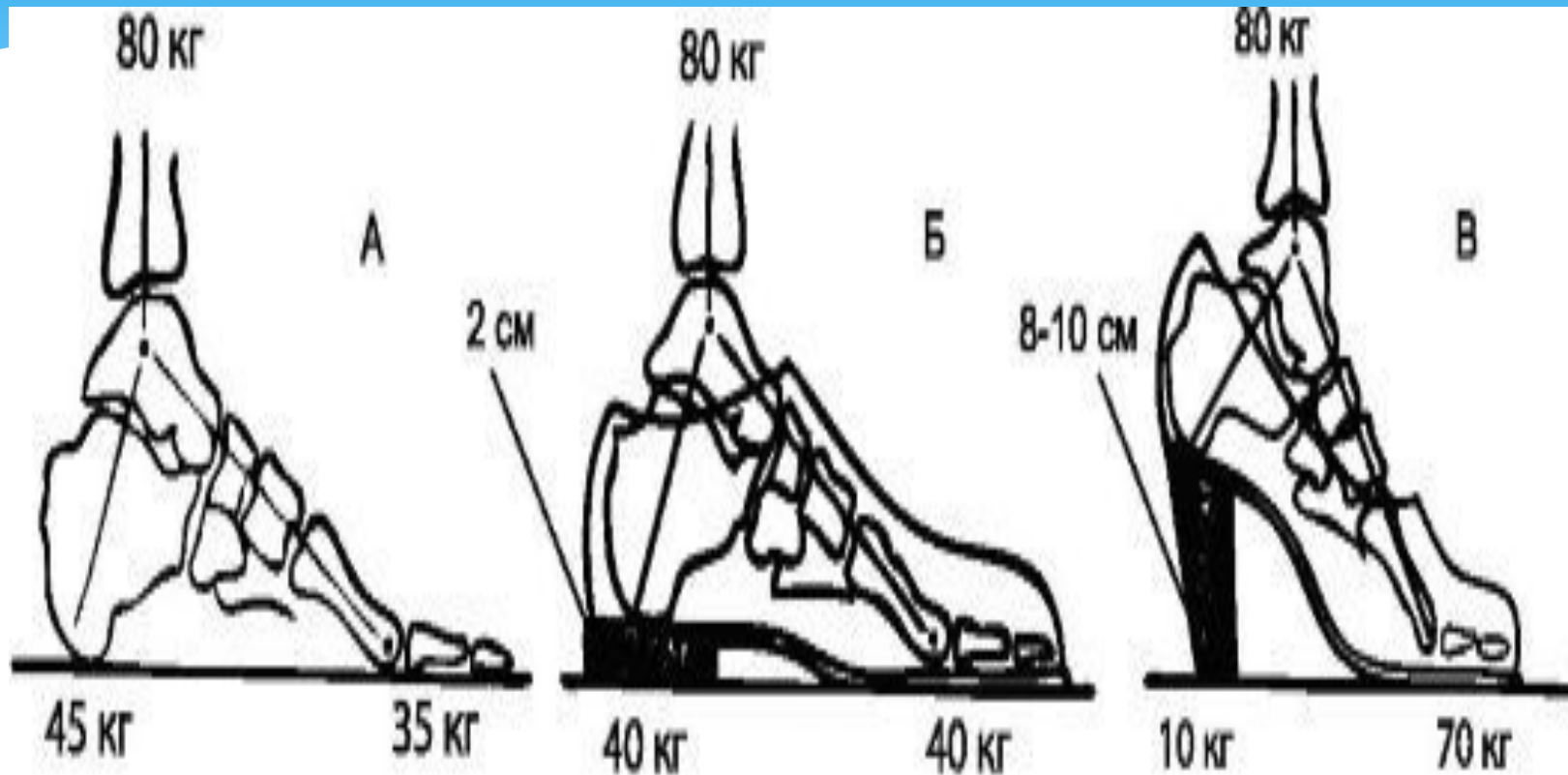
БОЛИ В ОБЛАСТИ ТАЗА

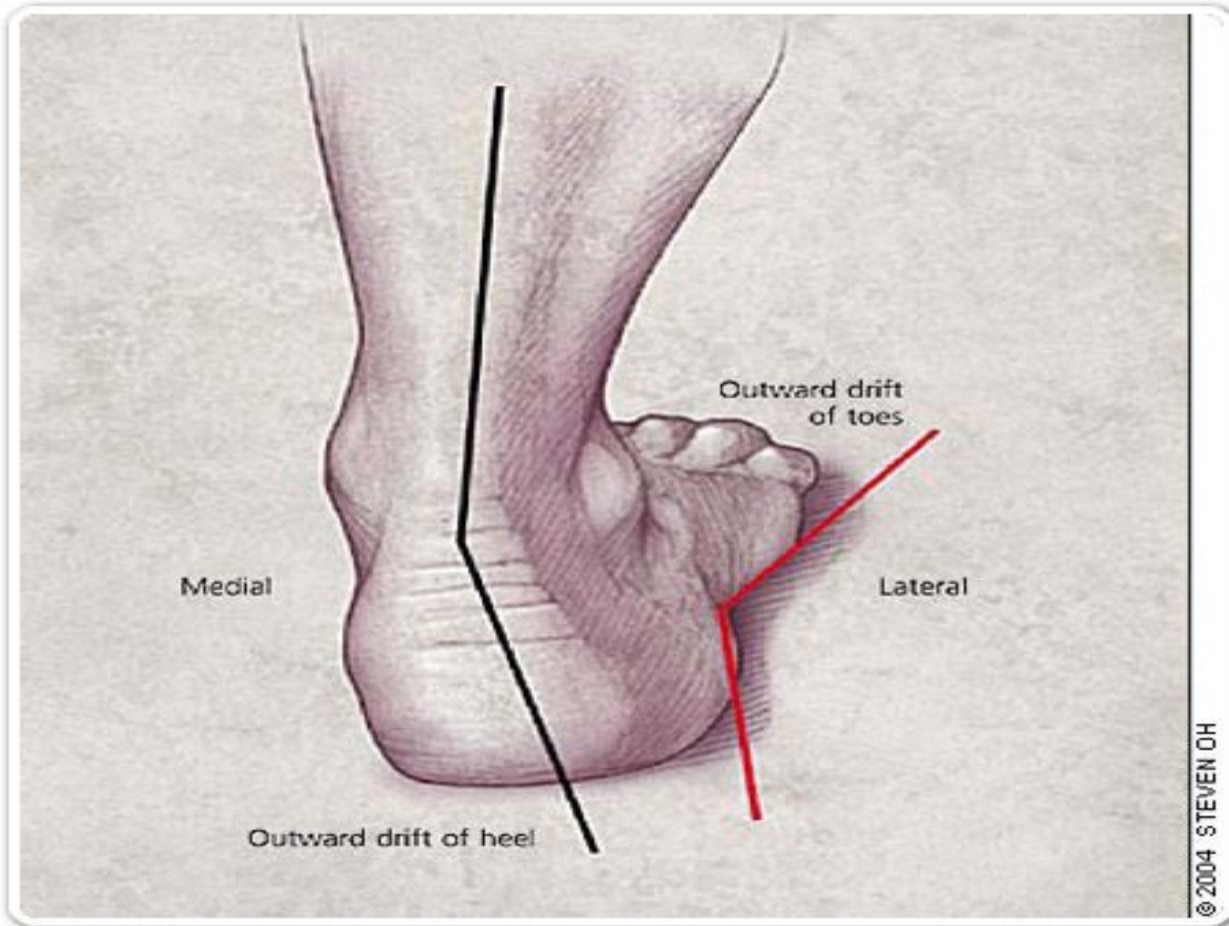
БОЛИ В КОЛЕНЕ

БОЛИ В ОБЛАСТИ СТОПЫ

Уплотнённая и/или гиперпронированная стопа







Что надо ограничивать

- * Бег
- * Прыжки
- * Осевая нагрузка допустима после максимальной ортопедической коррекции

Грыжи межпозвоночного диска

- * Межпозвоночная грыжа (межпозвоночная грыжа, грыжа межпозвоночного диска) — это смещение пульпозного ядра межпозвоночного диска **с разрывом фиброзного кольца**. Наиболее часто встречаются грыжи межпозвоночных дисков **пояснично-крестцового отдела позвоночника (150 случаев на 100 000 населения в год)**, значительно реже наблюдаются грыжи в **шейном отделе позвоночника, наиболее редки — в грудном отделе**. Хотя грыжи относительно редко требуют хирургического вмешательства, тем не менее в США ежегодно проводится более 200 тысяч, а в Германии 20 тысяч вмешательств. В 48 % случаев грыжи локализируются на уровне L5-S1 пояснично-крестцового отдела, в 46 % случаев — на уровне L4-L5, остальные 6 % на других уровнях или на нескольких уровнях пояснично-крестцового отдела.

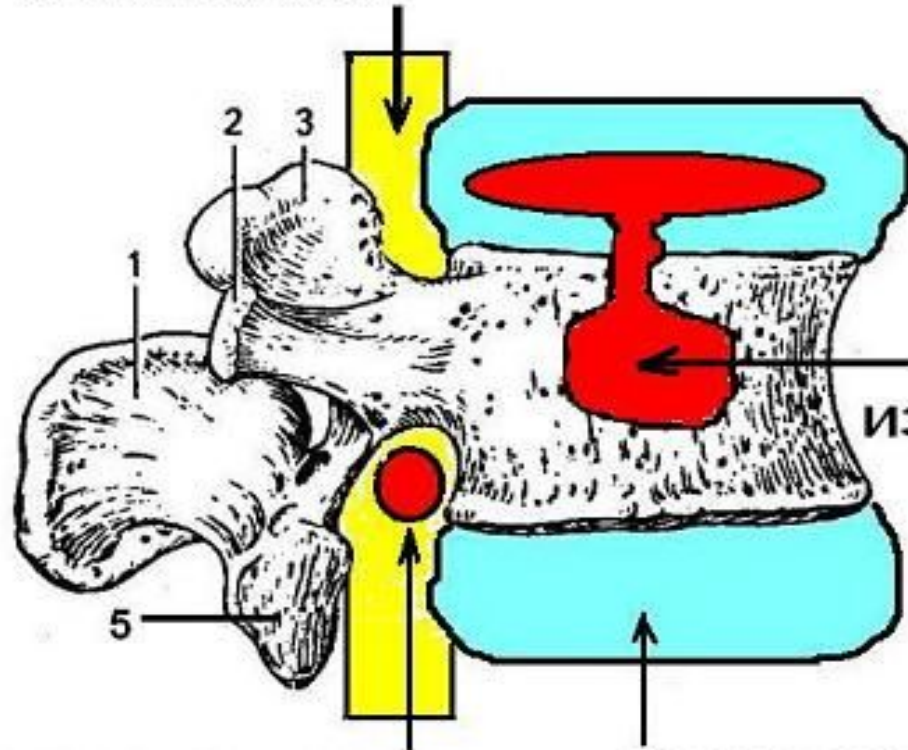
- * Клинические проявления дегенеративных изменений межпозвоночного диска в пояснично-крестцовом отделе позвоночника:

- * локальные боли в зоне проекции пораженного диска — в пояснично-крестцовой области (люмбалгия), усиливающиеся при нагрузке;
- * боль, иррадиирующая в ягодицу, по задней, задненаружной поверхности бедра и голени на стороне поражения (ишалгия),
- * онемение и покалывание в области иннервации пораженных корешков, слабость в нижней конечности;
- * слабость и нарушение чувствительности в обеих ногах;
- * нарушение функций тазовых органов — мочеиспускания, дефекации и потенции, онемение в перианогенитальной области.
- * Клинические проявления дегенеративных изменений в шейном отделе позвоночника:

- * боли, иррадиирующие в плечо или руку
- * головокружение
- * подъёмы артериального давления
- * сочетание головных болей с подъёмами артериального давления и головокружением
- * онемение пальцев рук

* Грыжа Шморля (хрящевой узелок Шморля, узелок Шморля) — рентгенологический термин, впервые был описан немецким учёным и медиком Христианом Шморлем в 1927 году. Грыжа Шморля заключается в продавлении (проваливании) хрящевой ткани замыкательных пластин в губчатую кость, внутрь тела верхнего или нижнего позвонка. Чаще всего носит наследственный характер или появляется в детском возрасте при быстром росте ребёнка. Мягкие ткани успевают вытянуться с увеличением роста ребёнка, а костные ткани отстают, таким образом в губчатом теле позвонка образуются пустоты, в которые со временем продавливаются замыкательные пластины позвонков.

Спина́й моз́г



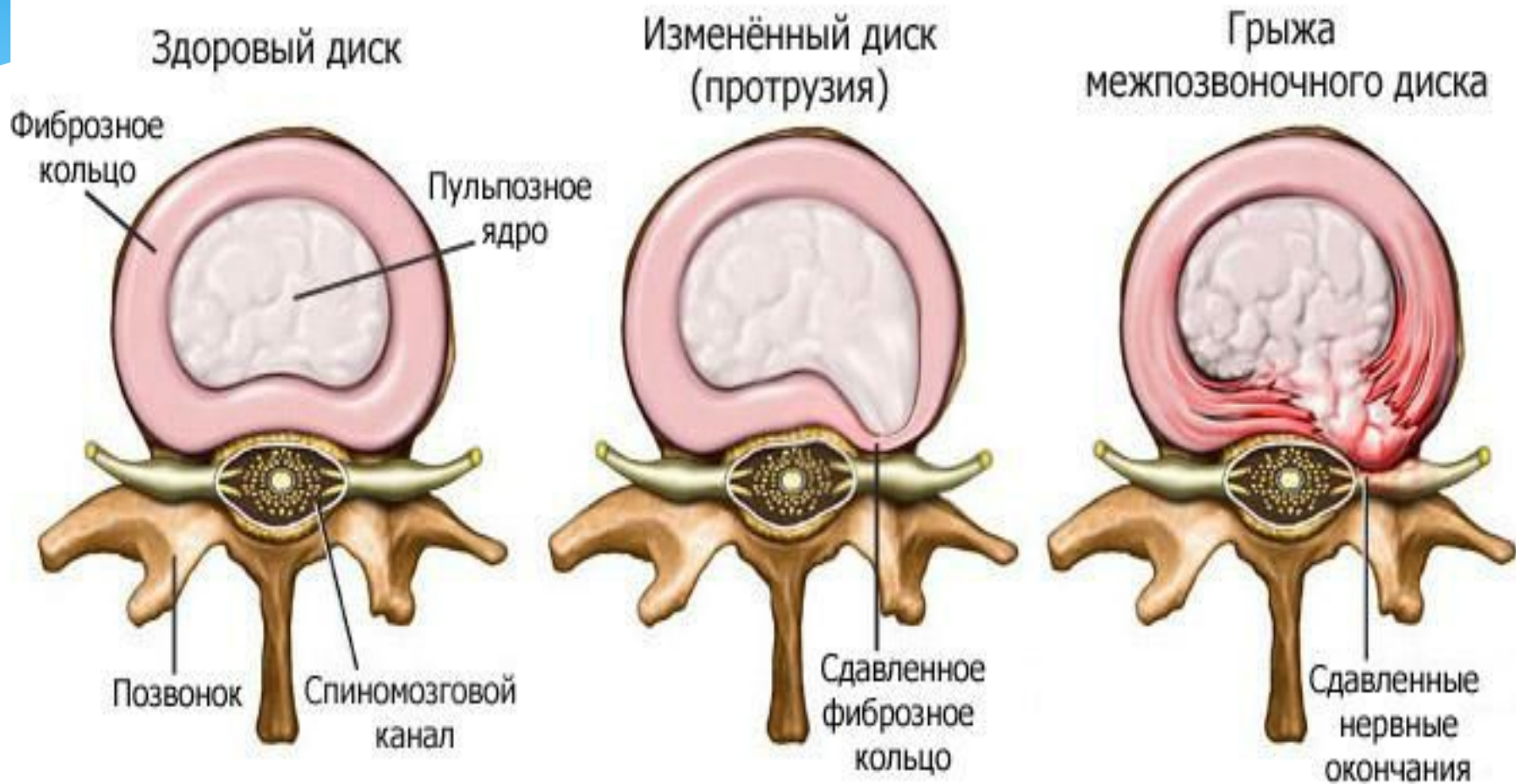
Грыжа
Шморля
из пульпозного
вещества

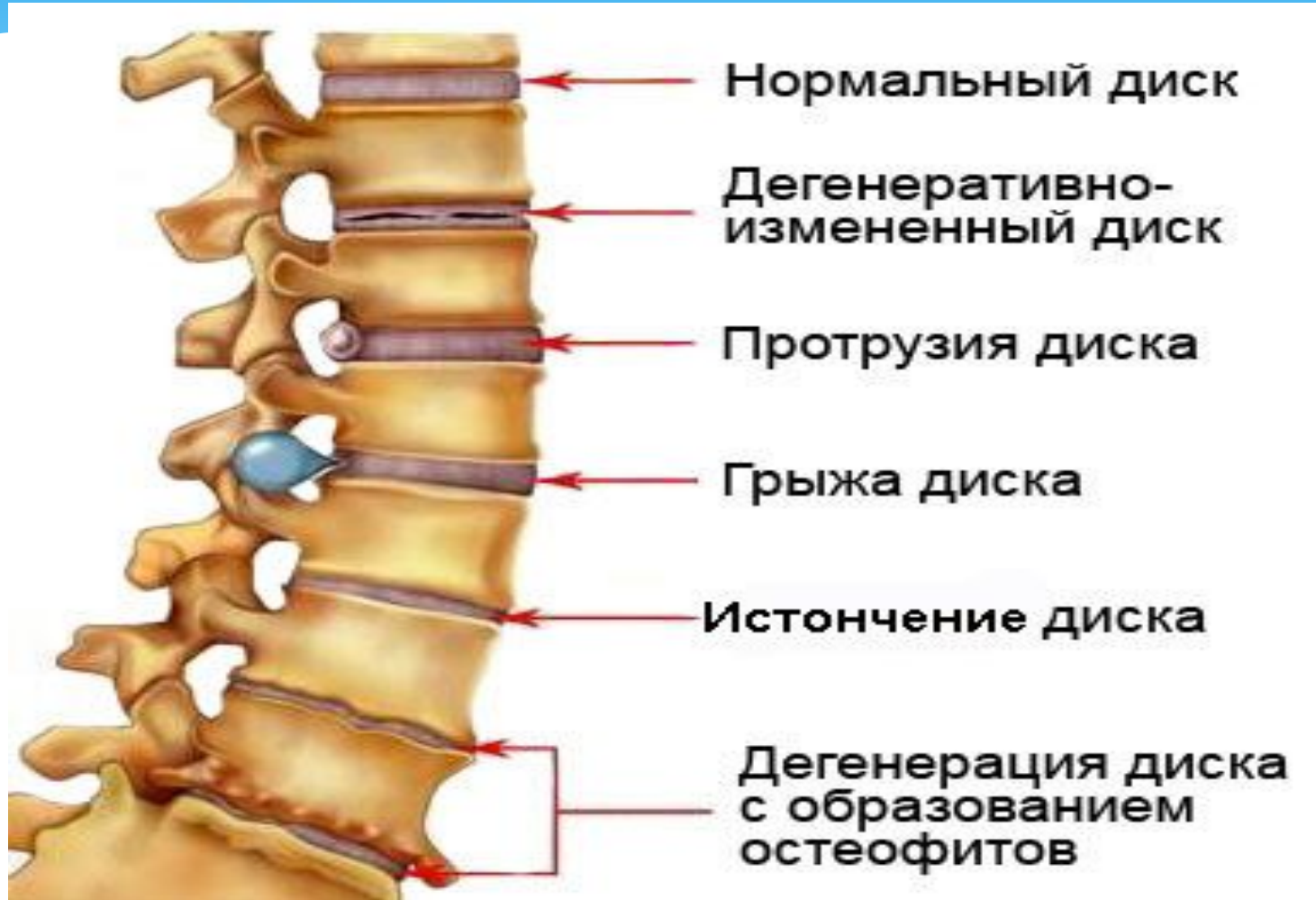Место выхода нервов из
спинного мозга

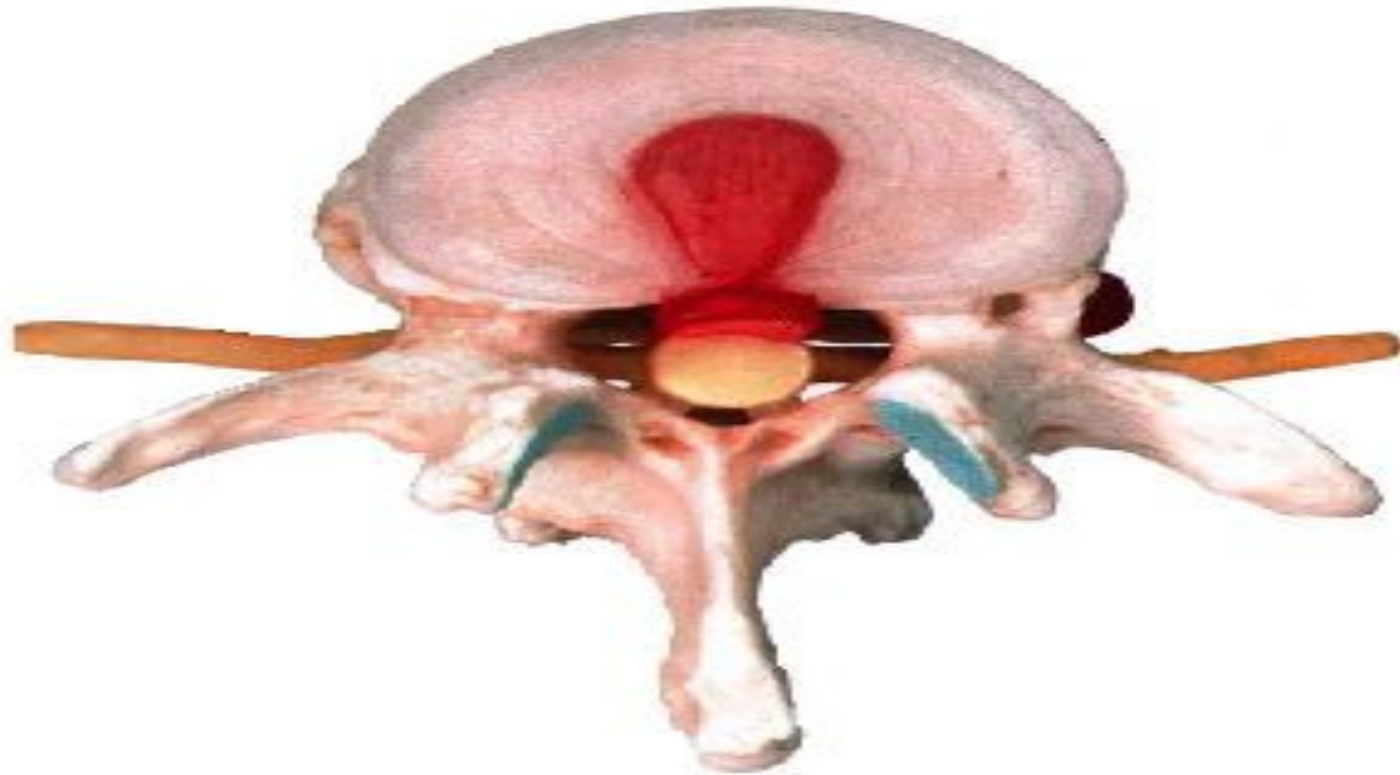Межпозвоночный диск
из хрящевой ткани

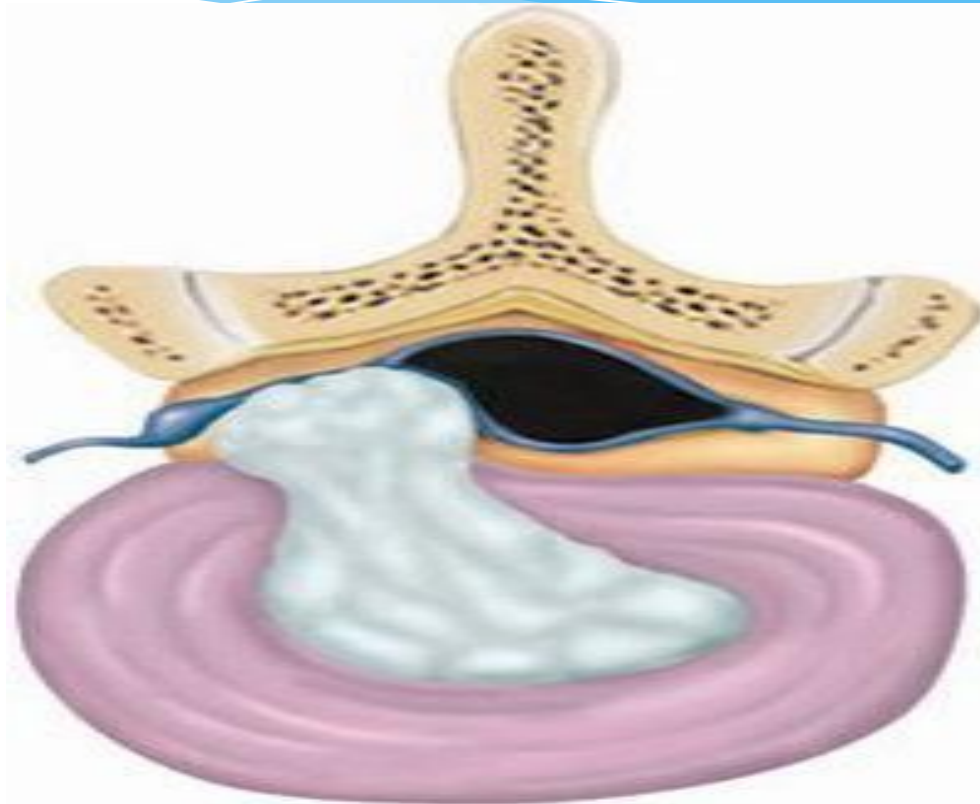
Эти грыжи опасны тем, что со временем в них может проваливаться межпозвонковый диск, что приведет к нарушению его функционирования. Они также являются предвестниками (слабым местом) компрессионного перелома позвонка, возникающего при большой не векторной нагрузке на позвоночник, или при сильном ударе — сдавливании позвоночника вдоль его оси. Поэтому предпатологический процесс нужно остановить, увеличивать подвижность позвоночника.

Грыжи межпозвоночного диска





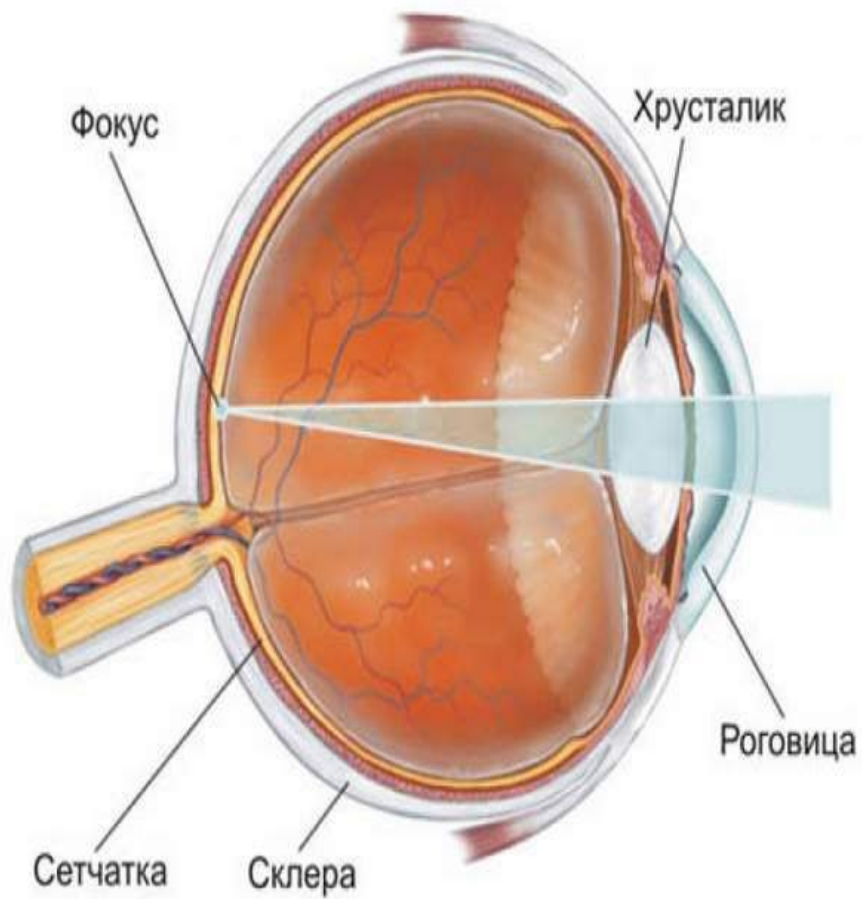




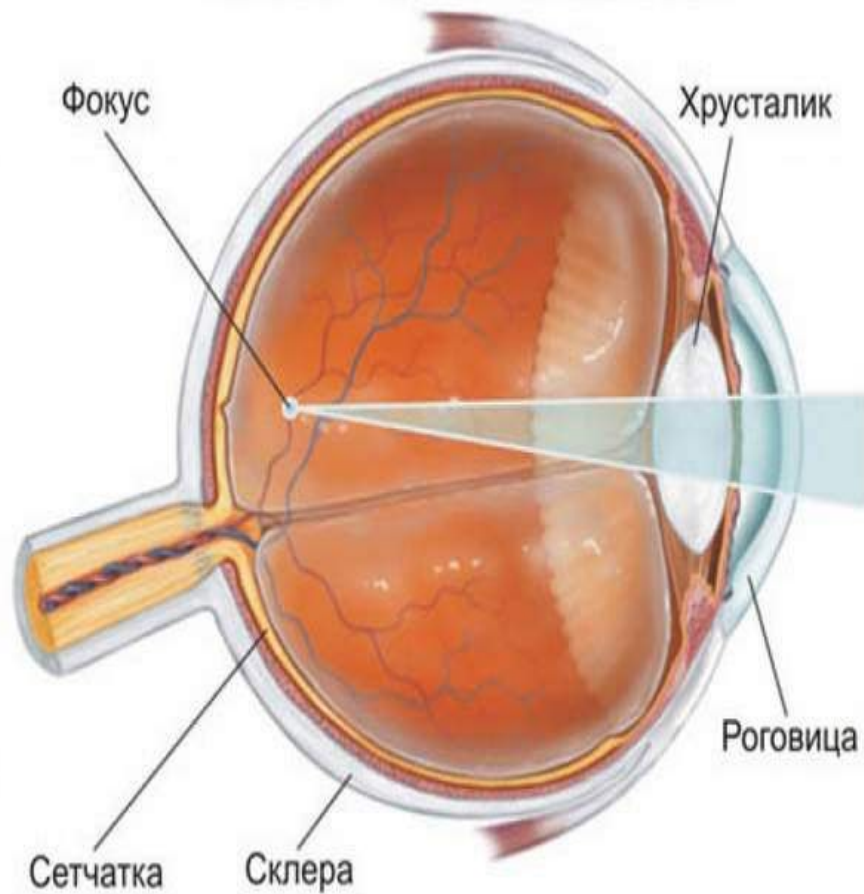
Близорúкость

- * Близорúкость (также — миопи́я) (от др.-греч. $\mu\acute{\upsilon}\omega$ — «щурюсь» и $\acute{\omicron}\psi\iota\varsigma$ — «взгляд, зрение») — это дефект (аномалия рефракции) зрения, при котором изображение формируется не на сетчатке глаза, а перед ней. Является разновидностью аметропии. Наиболее распространённая причина — увеличенное в длину глазное яблоко, вследствие чего сетчатка располагается за фокальной плоскостью. Более редкий вариант — когда преломляющая система глаза фокусирует лучи сильнее, чем нужно (и, как следствие, они сходятся не на сетчатке, а перед ней). В любом из вариантов, при рассматривании удалённых предметов, на сетчатке возникает нечёткое, размытое изображение.
- * Человек вблизи видит хорошо, а вдаль плохо, и для решения этой проблемы может пользоваться очками или контактными линзами с отрицательными значениями оптической силы.

Нормальное зрение

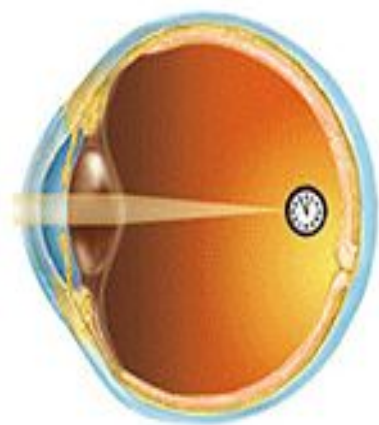


Зрение при близорукости

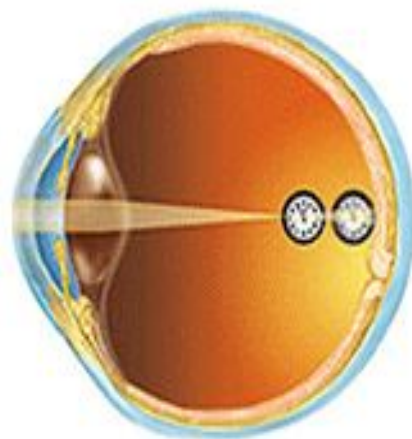


Причины близорукости

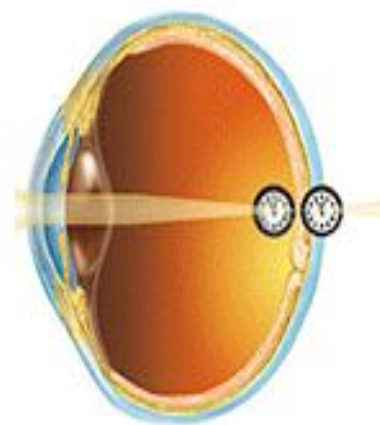
- * Миопия является генетически обусловленным заболеванием, в результате которого форма глазного яблока вытягивается. Чаще всего развивается в подростковом возрасте.[1]
- * Если вовремя не принять мер, то близорукость прогрессирует, что может привести к серьёзным необратимым изменениям в глазу и значительной потере зрения. И как следствие — к частичной или полной утрате трудоспособности.
- * Также близорукость может быть вызвана кератоконусом (изменением формы роговицы), смещением хрусталика при травме (подвывих, вывих), склерозом хрусталика (в пожилом возрасте). Следует отличать близорукость от спазма аккомодации, который успешно поддается лечению.



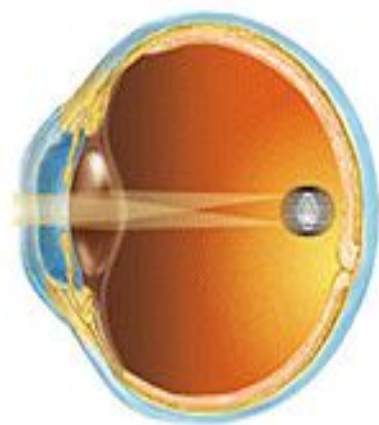
Нормальное зрение



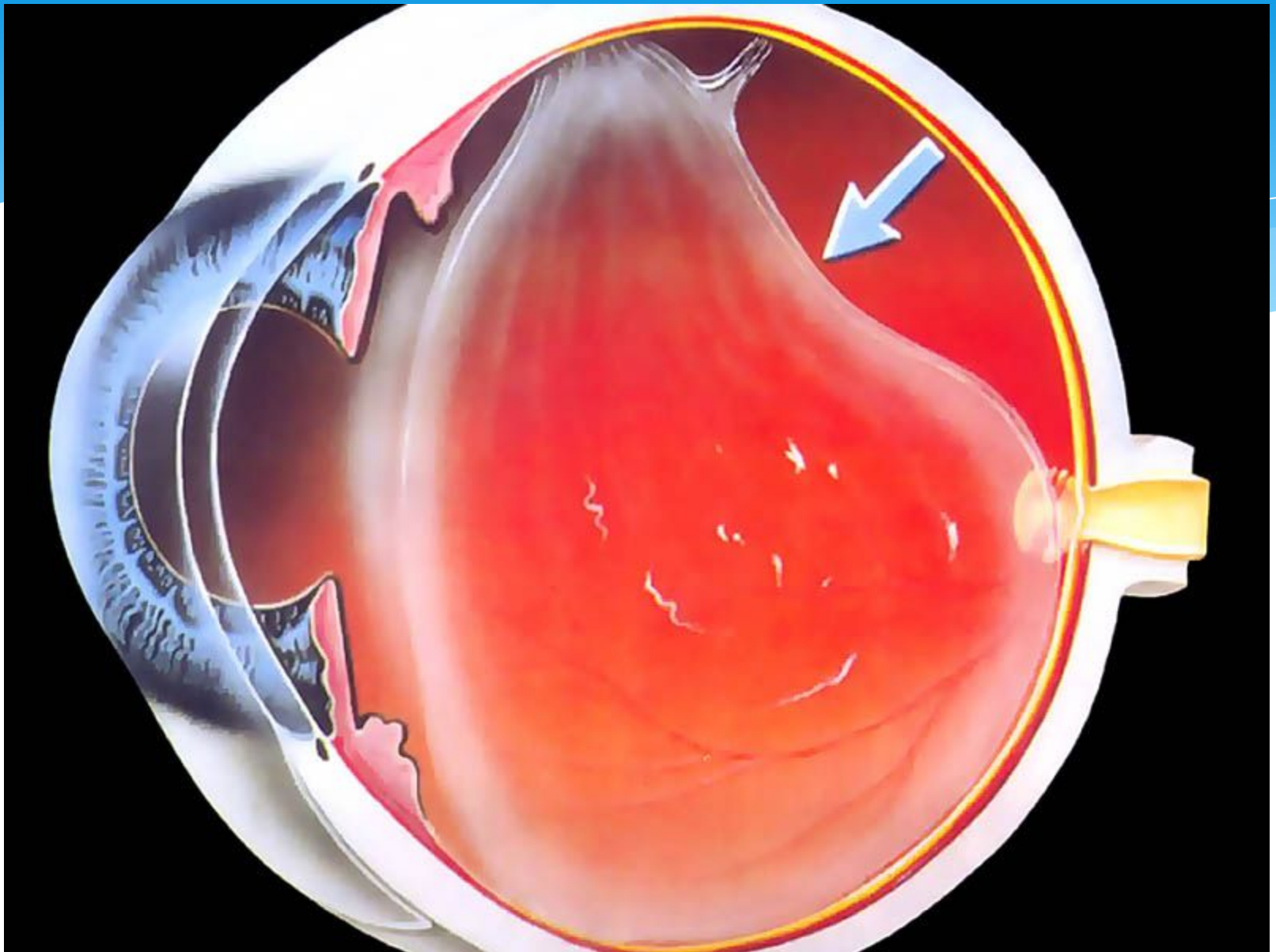
Близорукость



Дальнозоркость



Астигматизм



Осложнения близорукости

- * При определенных условиях возможно прогрессирование заболевания и возникновение осложнений, таких как образование стафилом склеры (выпячивание), дистрофии и кровоизлияния на сетчатке и в стекловидном теле, в тяжёлых случаях их отслойка.

варикозная болезнь

- * Варикозное расширение вен нижних конечностей (варикозная болезнь) — расширение поверхностных вен нижних конечностей, сопровождающееся несостоятельностью клапанов и нарушением кровотока. Термин «варикоз» происходит от лат. *varix*, род. п. *varicis* — «вздутие»

* Распространённость варикозной болезни необычайно широкая. По данным разных авторов, в той или иной степени выраженности её признаки имеют до 89 % женщин и до 66 % мужчин из числа жителей развитых стран. Большое исследование, выполненное в 1999 году в Эдинбурге[1] показало наличие варикозно расширенных вен нижних конечностей у 40 % женщин и 32 % мужчин. Эпидемиологическое исследование, проведённое в 2004 году в Москве[2] продемонстрировало, что 67 % женщин и 50 % мужчин имеют хронические заболевания вен нижних конечностей. Исследование, проведённое в 2008 году в другом регионе РФ — на полуострове Камчатка продемонстрировало схожую ситуацию: хронические заболевания вен нижних конечностей чаще встречалась у женщин (67,5 %), чем у мужчин (41,3 %)[3]. Все чаще появляются сообщения о выявлении этой патологии у школьников.

Механизм развития

- * Пусковым механизмом в развитии варикозной болезни считается нарушение нормальной работы венозных клапанов с возникновением обратного тока (рефлюкса) крови. На клеточном уровне это связано с нарушением физиологического равновесия между мышечными клетками, коллагеном и эластичными волокнами венозной стенки.
- * На начальном этапе, при наличии генетических факторов риска и провоцирующих обстоятельств (например, длительное нахождение в положении стоя) возникает замедление тока венозной крови. При этом изменяется напряжение сдвига, параметр представляющий собой совокупность показателей движения крови по сосуду, на который реагирует эндотелий. Эндотелиальные клетки реагируют на эти изменения и запускают механизм, известный под названием «лейкоцитарный роллинг».

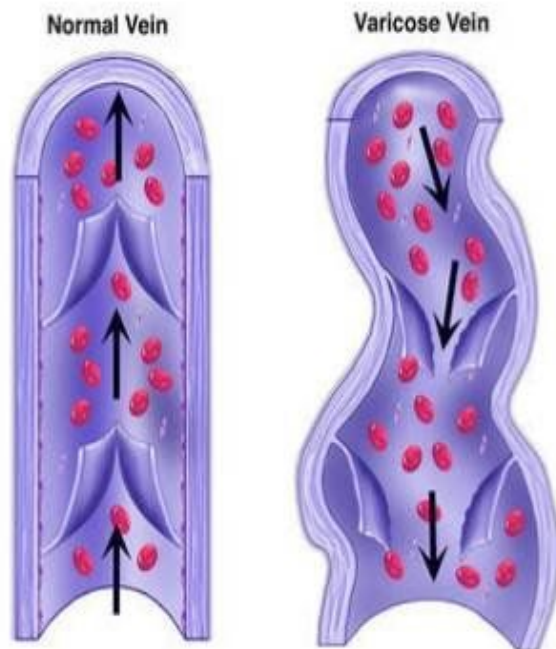
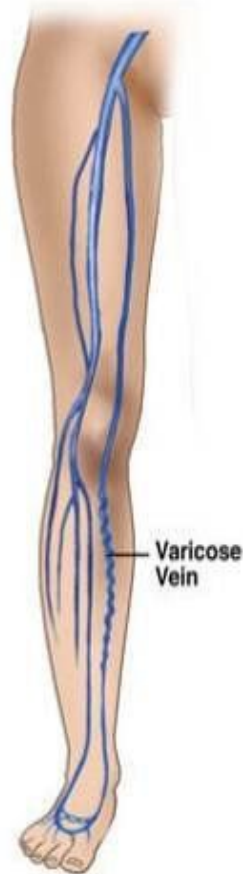* В силу ещё недостаточно изученных взаимодействий к эндотелию устремляются лейкоциты и «катаются» по его поверхности. Если провоцирующий фактор действует длительное время, то лейкоциты прочно фиксируются к эндотелиальным клеткам, активируя тем самым процесс воспаления. Этот процесс воспаления распространяется по венозному руслу нижних конечностей, вызывая и сочетаясь с дисфункцией эндотелиальных клеток, а затем и поражением венозной стенки на всю толщину. Особенно быстро этот процесс протекает в венозных клапанах, которые подвержены постоянным механическим нагрузкам.

Что происходит при варикозной болезни?

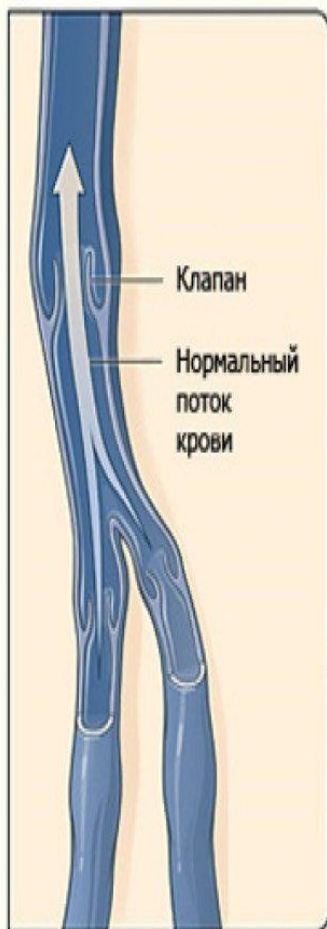Вены содержат
клапаны.

В норме кровь течёт от
периферии к центру – к
сердцу.

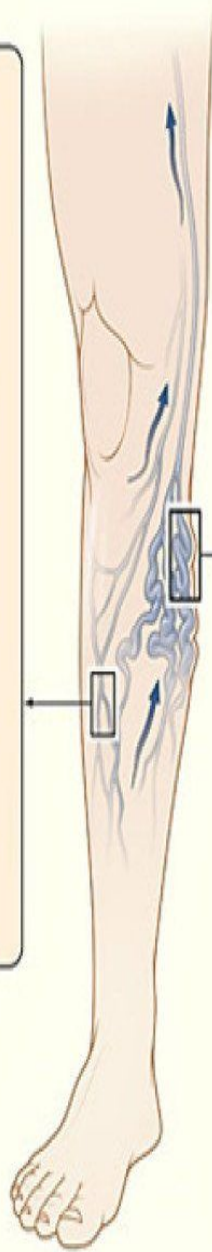
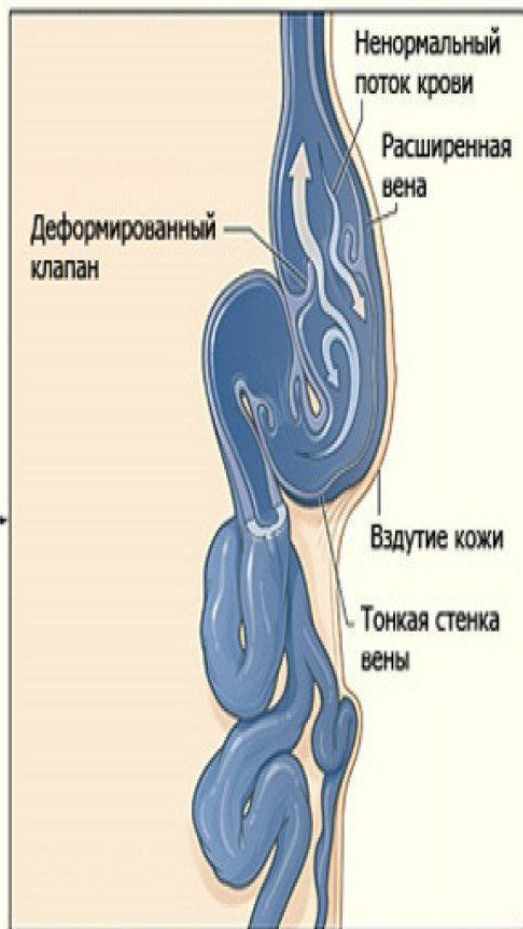
При расширении вены
клапаны не могут
сомкнуться,
кровь сбрасывается
вниз, возрастает
давление в вене – вена
ещё больше
расширяется



А Здоровые вены



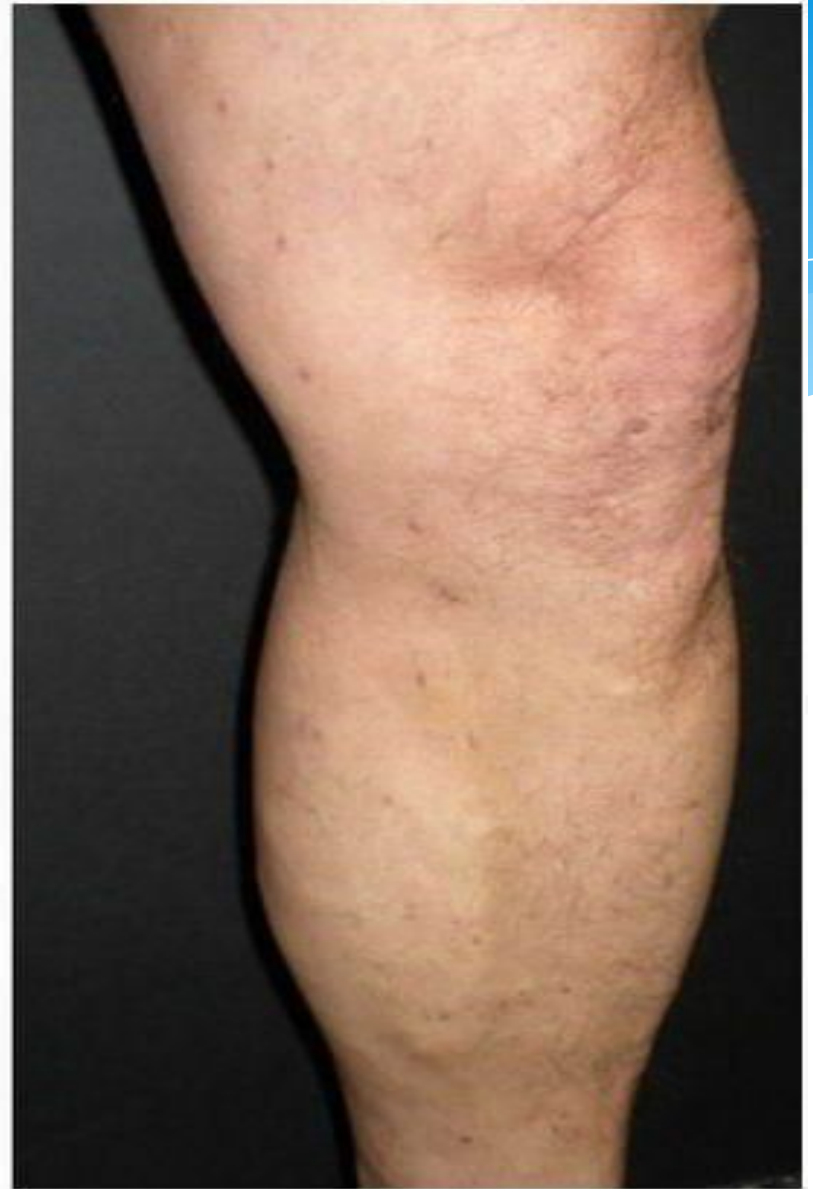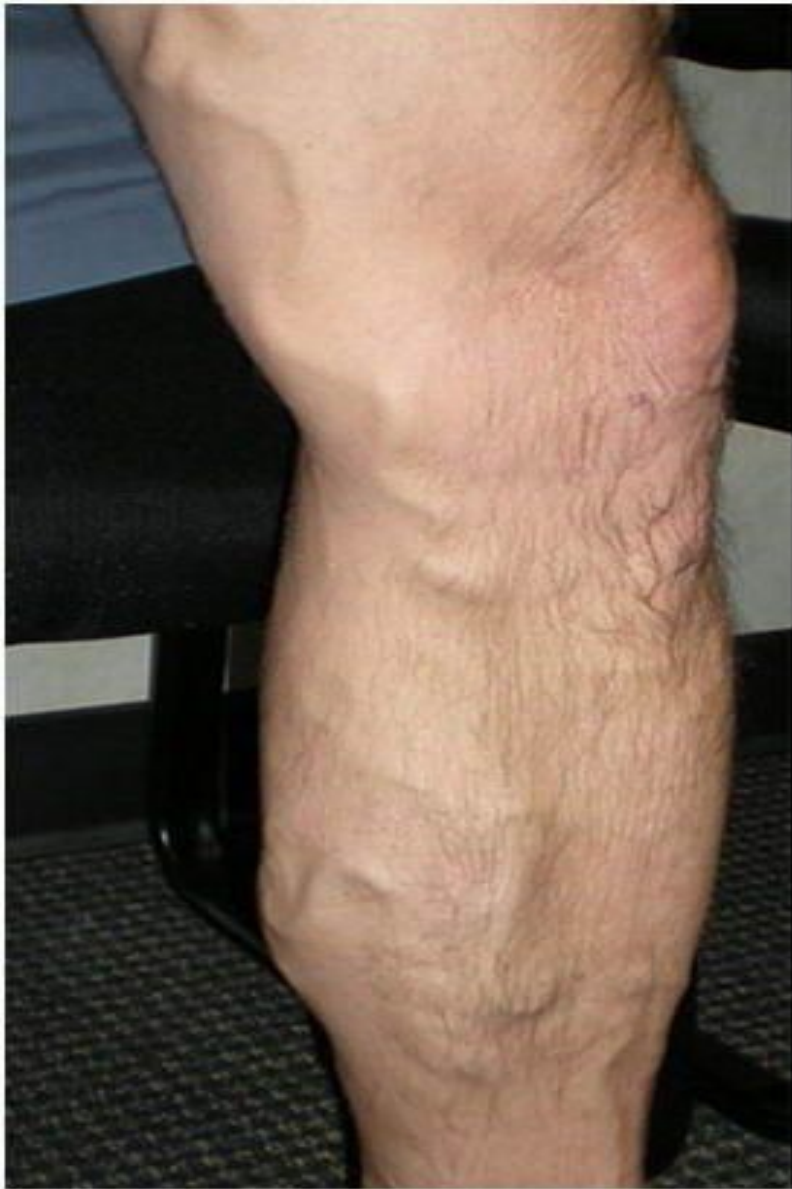В Варикозные вены



Компрессионная терапия

- * Компрессионное лечение хронической венозной недостаточности имеет древние корни, известно, что ещё римские легионеры применяли бинты из собачьей кожи, которыми стягивали икры ног во время длительных переходов для предотвращения отека ног и распирающих болей. Ведущим компонентом в программе консервативного лечения является компрессионное лечение. Его эффективность подтверждена многочисленными исследованиями. Действие компрессионного лечения многокомпонентное и заключается в следующем:

- * уменьшение диаметра поверхностных вен
- * уменьшение или исчезновение рефлюкса в них
- * возрастание скорости движения крови по глубоким венам
- * повышение эффективности работы мышечной венозной помпы
- * уменьшение объема «балластной» крови в нижних конечностях
- * уменьшение капиллярной фильтрации и увеличение резорбции
- * увеличение лимфатического дренажа





*Спасибо за внимание!