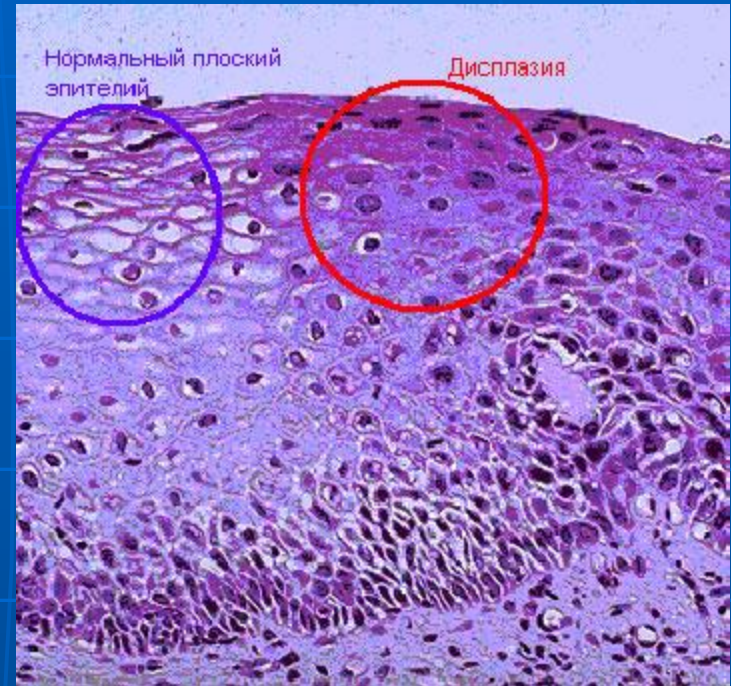


Определение

Дисплазия шейки матки – это заболевание, характеризующееся нарушением клеточного строения поверхностного слоя шейки матки, самая частая форма предрака шейки матки, промежуточного состояния между раком и аномальным развитием клеток, пока еще не представляющих опасность.



- К предраковым состояниям относят дисплазии эпителия (CIN или плоскоклеточные интраэпителиальные повреждения (ПИП)), предшествующие инвазивному РШМ

КОДЫ ПО МКБ-10

- N87 Дисплазия шейки матки. Исключена карцинома in situ шейки матки.
- N87.0 Слабо выраженная дисплазия шейки матки. CIN I степени.
- N87.1 Умеренная дисплазия шейки матки. CIN II степени.
- N87.2 Резко выраженная дисплазия шейки матки, не классифицированная в других рубриках.
- N87.9 Дисплазия шейки матки неуточнённая.
- D06 Карцинома in situ (CIS) шейки матки. CIN III степени.

- CIN I степени составляет 30 млн. случаев,
- а CIN II–III степени — 10 млн. Средний возраст больных CIN — 34,5–34,7 года. 28
- Наиболее часто диагностируют CIN II степени. Частота перехода CIN в CIS варьирует от 40 до 64%.

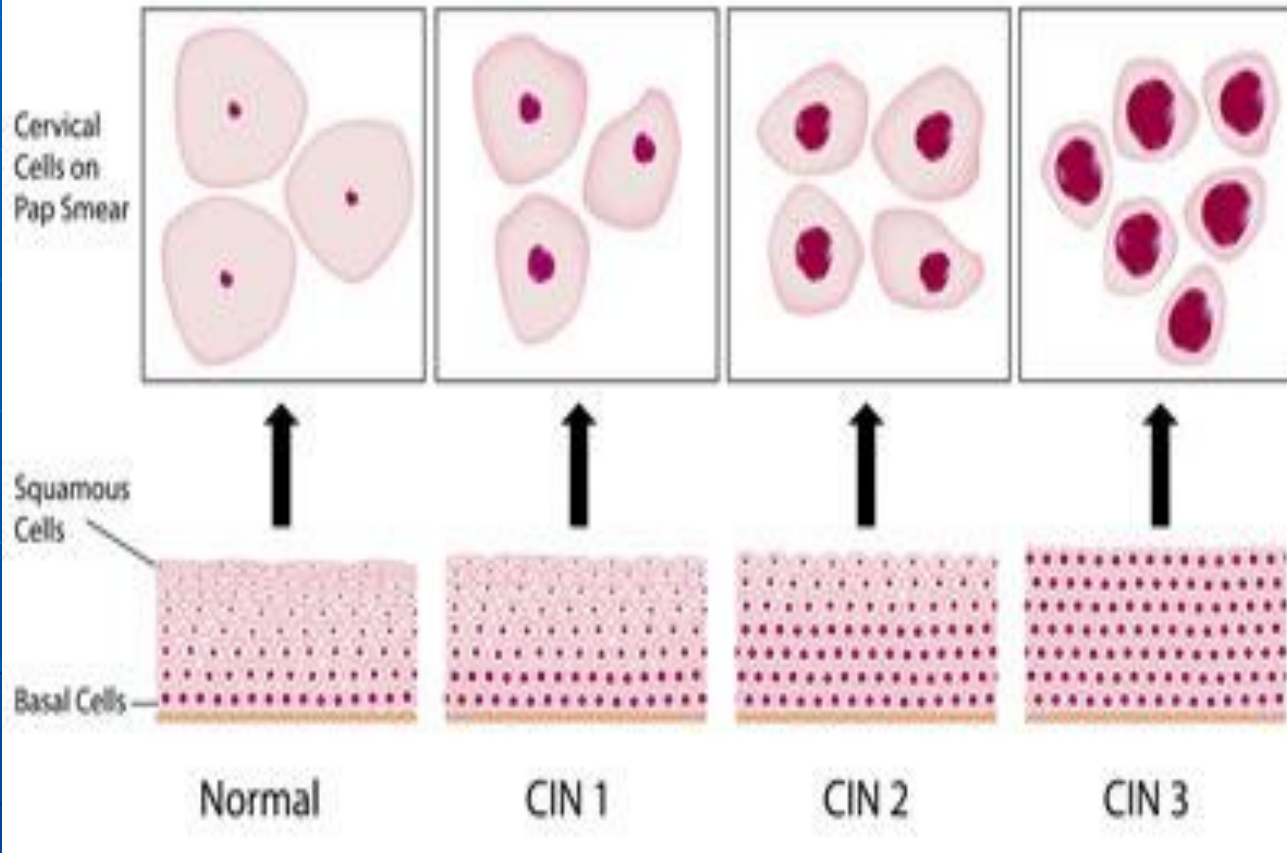
Классификация

По степени атипии

- слабую
 - Умеренную
 - тяжёлую.
-
- цитологический и гистологический

1968 г. R.M. Richart

Cervical Intraepithelial Neoplasia (CIN)



M.N. Schiffman (1995)

- доброкачественная атипия (воспаление и т.п.);
- LSIL (Lowgrade Squamous Intraepitelial Lesions) — ПИП низкой степени, соответствует дисплазии лёгкой степени и ЦИН I (без койлоцитоза или с признаками койлоцитоза);
- HSIL (Highgrade Squamous Intraepitelial Lesions) — ПИП высокой степени, соответствует умеренной дисплазии и ЦИН II;
- выраженная дисплазия или интраэпителиальный рак — ЦИН III, CIS.

И.А. Яковлев, Б.Г. Кукутэ (1977).

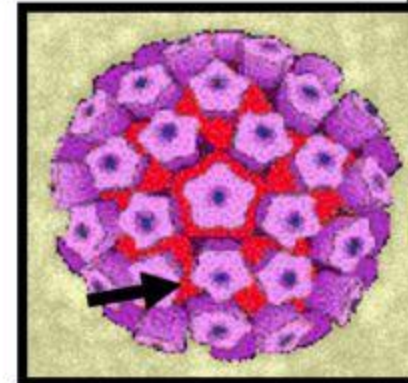
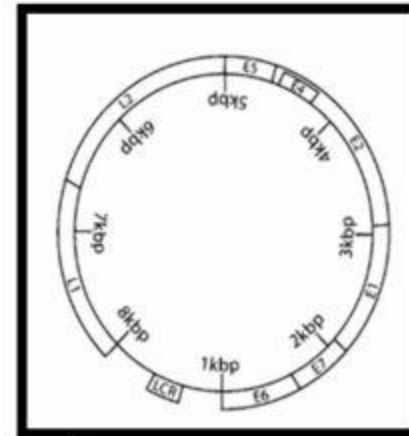
- Дисплазию, возникшую на неизменённой шейке матки или в области фоновых процессов:
- слабо выраженную;
- умеренно выраженную;
- выраженную.
- Лейкоплакию с признаками атипии.
- Эритроплакию.
- Аденоматоз.

Классификация папилломавирусной инфекции (ПВИ)

- Клинико-морфологическая классификация ВПЧ-ассоциированных поражений нижнего отдела половых органов:
- **Клинические формы** (видимые невооружённым глазом).
 - Экзофитные кондиломы (остроконечные типичные, папиллярные, папуловидные).
 - Симптоматические ЦИН.
- **Субклинические формы** (невидимые невооружённым глазом и бессимптомные, выявляемые только при кольпоскопии и/или при цитологическом или гистологическом исследовании).
 - Плоские кондиломы (типичная структура с множеством койлоцитов).
 - **Малые формы** (различные поражения многослойного плоского и метапластического эпителия с единичными койлоцитами).
 - Инвертирующие кондиломы (с локализацией в криптах).
 - Кондиломатозный цервицит/вагинит.
 - **Латентные формы** (обнаружение ДНК ВПЧ при отсутствии клинических, морфологических или гистологических изменений).

Генетика и строение ВПЧ

- Геном ВПЧ - одна кольцевая молекула, состоящая из двойной цепочки ДНК¹
- E6: онкоген – инактивирует p53 (отвечающий за супрессию опухолей/репарацию ДНК)
- E7: онкоген – связывается с pRb (отвечает за ингибирование транскрипции генов)
- L1: главный вирусный капсидный протеин – обладает иммуногенными свойствами
- L2: второстепенный вирусный капсидный протеин – обладает иммуногенными свойствами



Пентамер L1
55нм

- Типы ВПЧ «низкого» риска (6, 11, 42, 43, 44) — причина остроконечных кондилом, их часто выделяют при ЦИН I и ЦИН II, крайне редко они связаны с CIS. Т
- Типы ВПЧ «высокого» риска (16, 18, 31, 33, 35, 39, 45, 50, 51, 53, 55, 56, 58, 59, 64, 68) обнаруживают в CIS и в ЦИН II–III степени.

- *Наиболее значимые факторы риска ЦИН и РШМ:*
- о раннее начало половой жизни;
- о ранняя первая беременность и роды до 18 лет;
- о частая смена половых партнёров;
- о курение;
- о некоторые ИППП.

Клиническая картина дисплазии шейки матки

Течение бессимптомное,
специфические жалобы
отсутствуют.

Диагностика дисплазии шейки матки

Осмотр шейки матки при помощи зеркал. Симптоматические ЦИН определяют невооружённым глазом, они представлены участками очаговой гиперплазии эпителия (в виде белёсых бляшек). Проба Шиллера позволяет обнаружить участки многослойного плоского эпителия, неравномерно окрашенные Люголя раствором с глицерином.

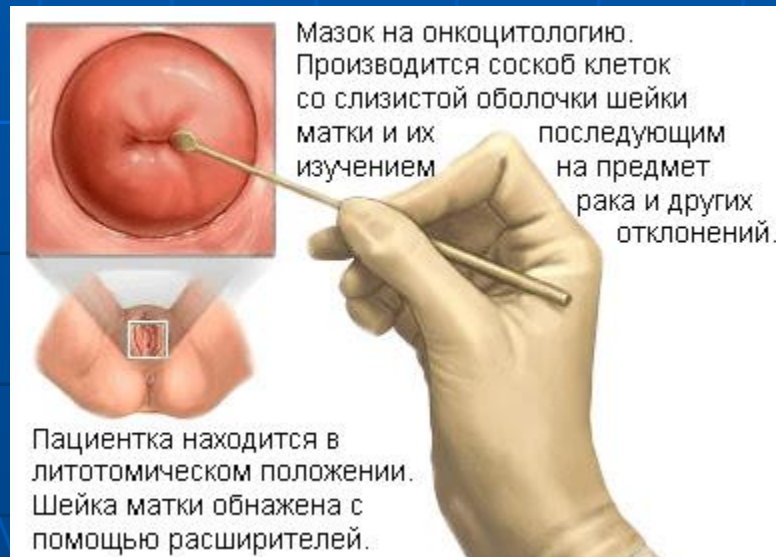- *Цитологическое исследование.*
- Для ЦИН I–II характерен 2–3й тип Папмазков (ПИП низкой степени по Bethesda системе), для ЦИН III — 3–4й тип (ПИП высокой степени).

Расширенная кольпоскопия

Для ЦИН характерны следующие кольпоскопические критерии:

- лейкоплакия (более характерна толстая лейкоплакия)
- пунктация (нежная и грубая)
- мозаика (нежная и грубая)
- ацетобелый эпителий
- йоднегативные участки (не реагирующие на тест с уксусной кислотой)
- варианты сочетаний различных видов аномальных кольпоскопических признаков.

- *Прицельная биопсия шейки матки и выскабливание слизистой оболочки цервикального канала с гистологическим исследованием — основной метод диагностики ЦИН*



Хирургическое лечение

- К деструктивным методам лечения относят диатермокоагуляцию, криодеструкцию и лазерное выпаривание атипических участков эктоцервикса.
- Для проведения любого деструктивного метода обязательны точная идентификация поражения и его полная визуализация в области эктоцервикса.
- Все методы деструкции можно проводить в амбулаторных условиях без анестезиологического пособия.
- Иссечение атипически изменённого эпителия шейки матки выполняют хирургическим, лазерным или ультразвуковым скальпелем, диатермической петлёй, электрорадиоволновым прибором.

Медикаментозное лечение

- Этиотропная противовоспалительная терапия по общепринятым в клинической практике схемам (при сочетании ЦИН с воспалительными процессами).
- Коррекция гормональных нарушений.
- Коррекция иммунных нарушений.
- Коррекция микробиоценоза влагалища.

- Синтетический иммуномодулятор «Ликопид» — применяют по 1 таблетке (10 мг) 1–2 раза в день в течение 10 дней (курсовая доза 200 мг); целесообразно проведение двух курсов лечения — до и после проведения деструктивных методик.
- о Препараты интерферонов:
 - • Генферон © свечи вагинальные по 1 свече (1 млн МЕ) 2 раза в день 10 дней;
 - • Виферон © свечи ректальные по 1 свече (1 млн МЕ) 2 раза в день 10 дней,
 - • Кипферон © свечи ректальные по 1 свече (1 млн МЕ) 2 раза в день 10 дней.
- о Растительные иммуномодуляторы:
 - • Препараты эхинацеи (капсулы, таблетки, капли) в дозах, рекомендованных производителем, в течение 2–3 нед;
 - • Панавир © (экстракт побегов картофеля) свечи ректальные по 1 свече 2 раза в день 10 дней.

Противовирусные препараты

- о Инозин пранобекс (изопринозин ©) по 2 таблетке (1000 мг) 3 раза день 14–28 дней в монотерапии при лечении остроконечных кондилом и папилломатоза.
- Индинол © (индол3карбинол) по 2 капсулы (400 мг) 2 раза в день за 10 мин до еды в течение 3 мес.

Профилактика

- • Вакцинация против высокоонкогенных типов ВПЧ женщин из групп риска по РШМ.
- • Использование барьерных методов контрацепции.
- • Ранняя диагностика и рациональное лечение фоновых заболеваний шейки матки.
- • Целенаправленное консультирование женщин из группы риска ПВИ половых органов.
- • Своевременная диагностика и лечение инфекционных и вирусных заболеваний половых органов.
- • Отказ от курения.