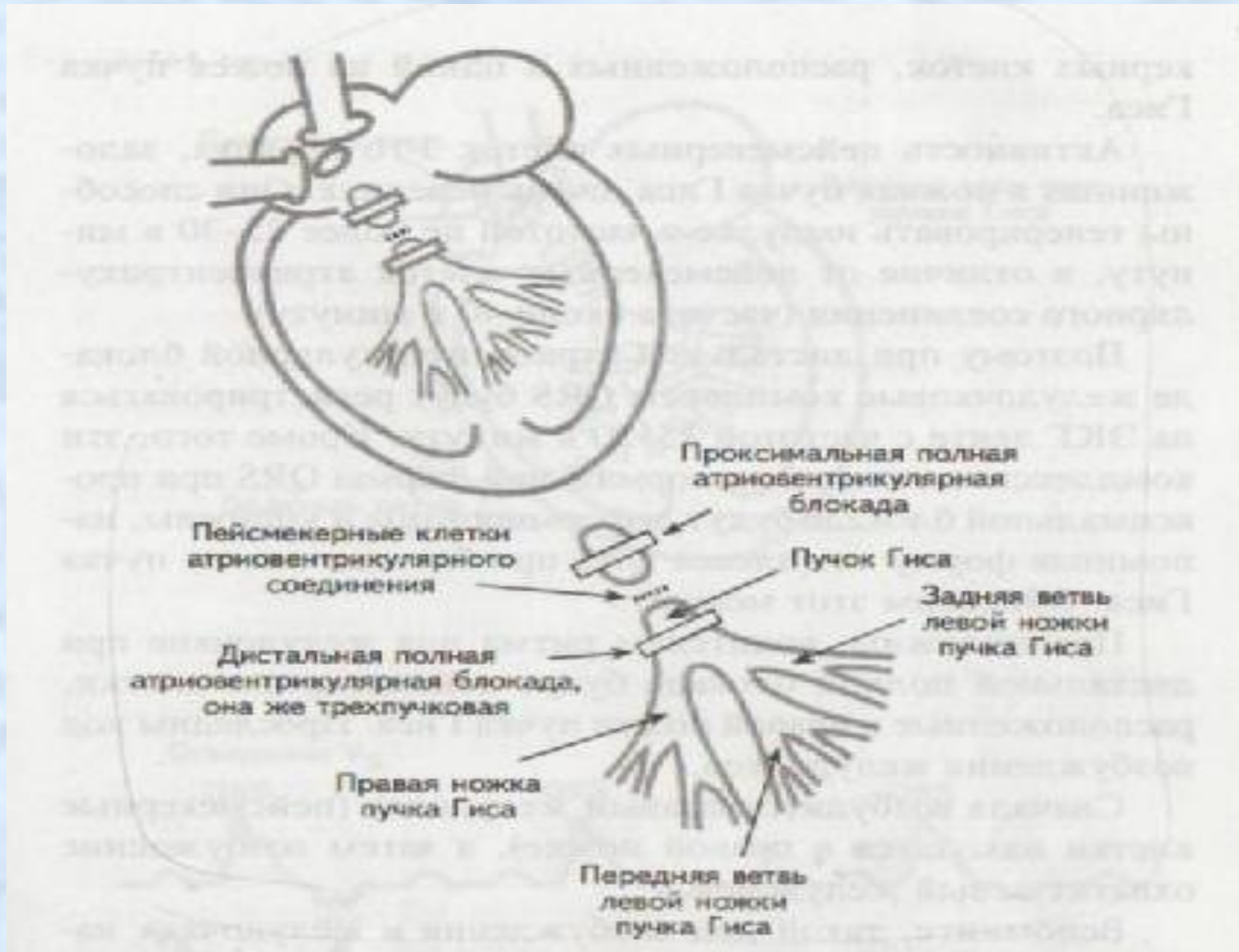


Основы электрокардиографии

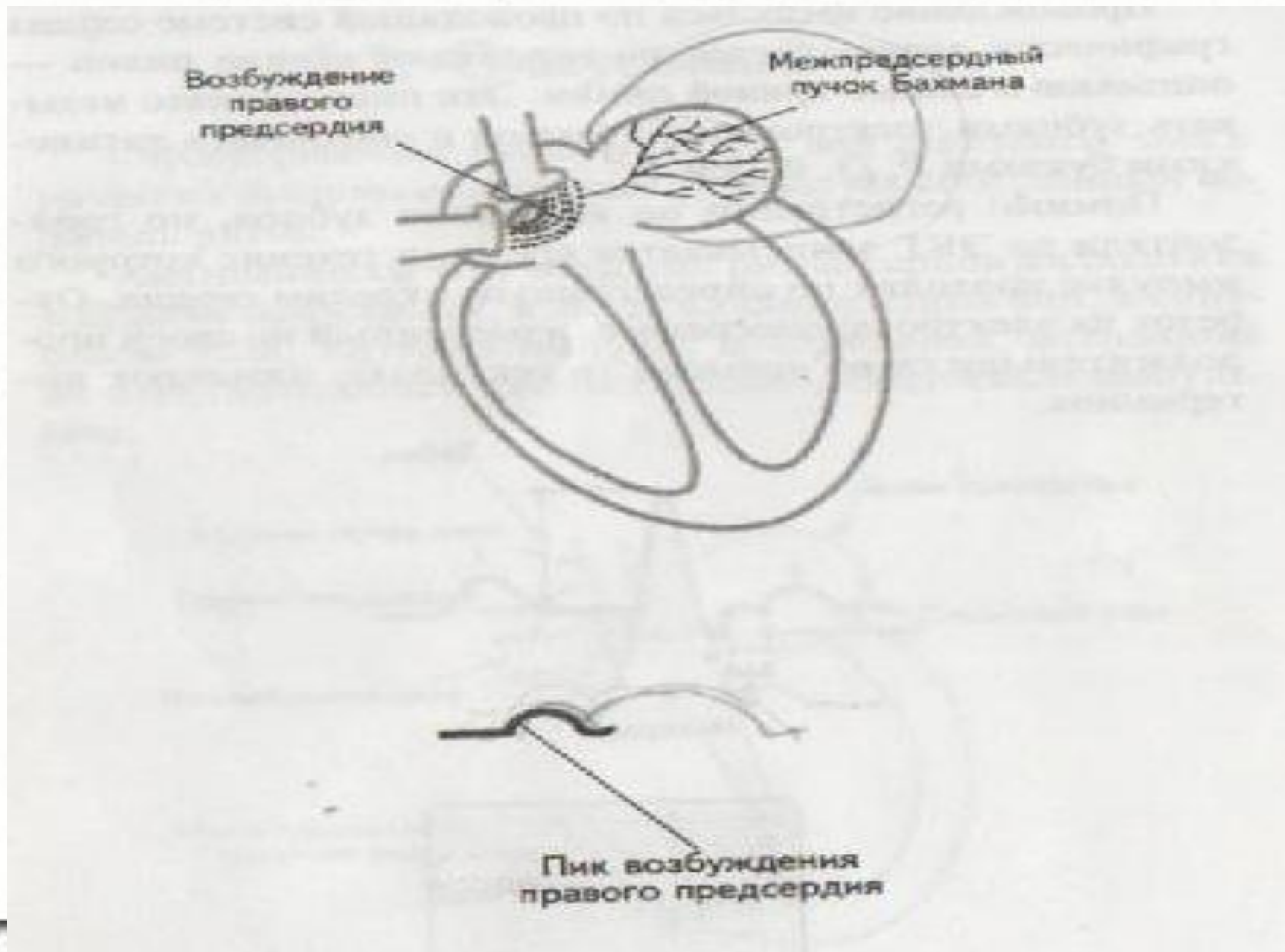
Техника снятия ЭКГ.

Астрахань - 2014

Проводящая система сердца



Синусовый узел. Зубец Р



Возбуждение
левого предсердия

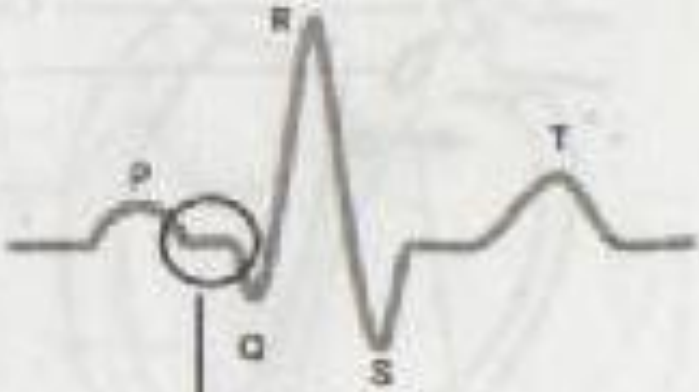
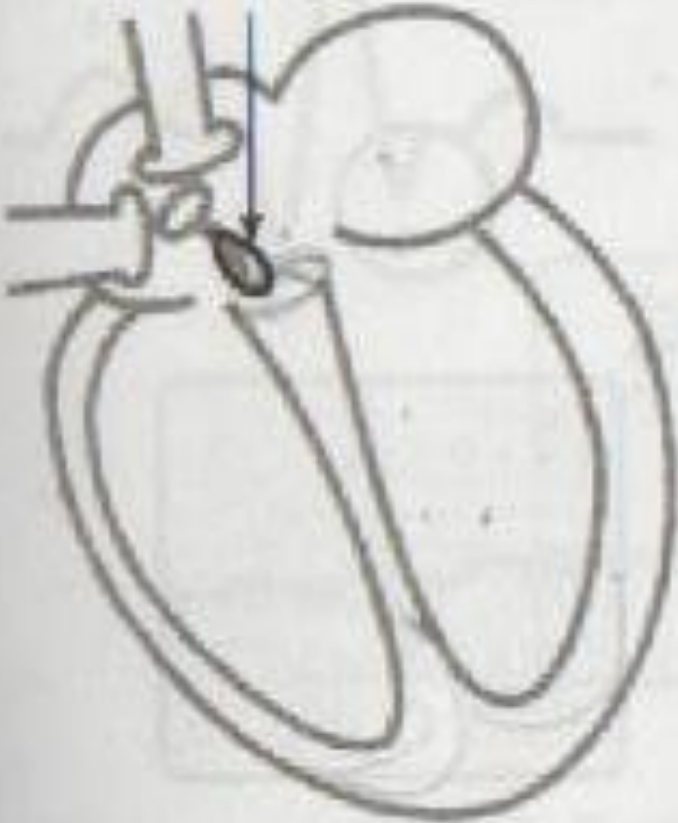
Пик возбуждения
левого предсердия

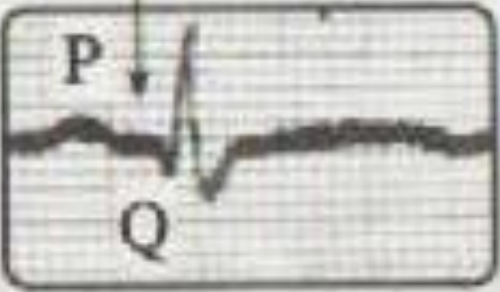
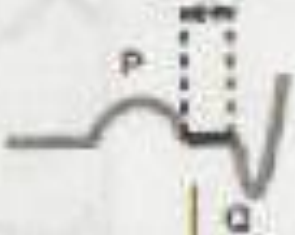

Интервал PQ

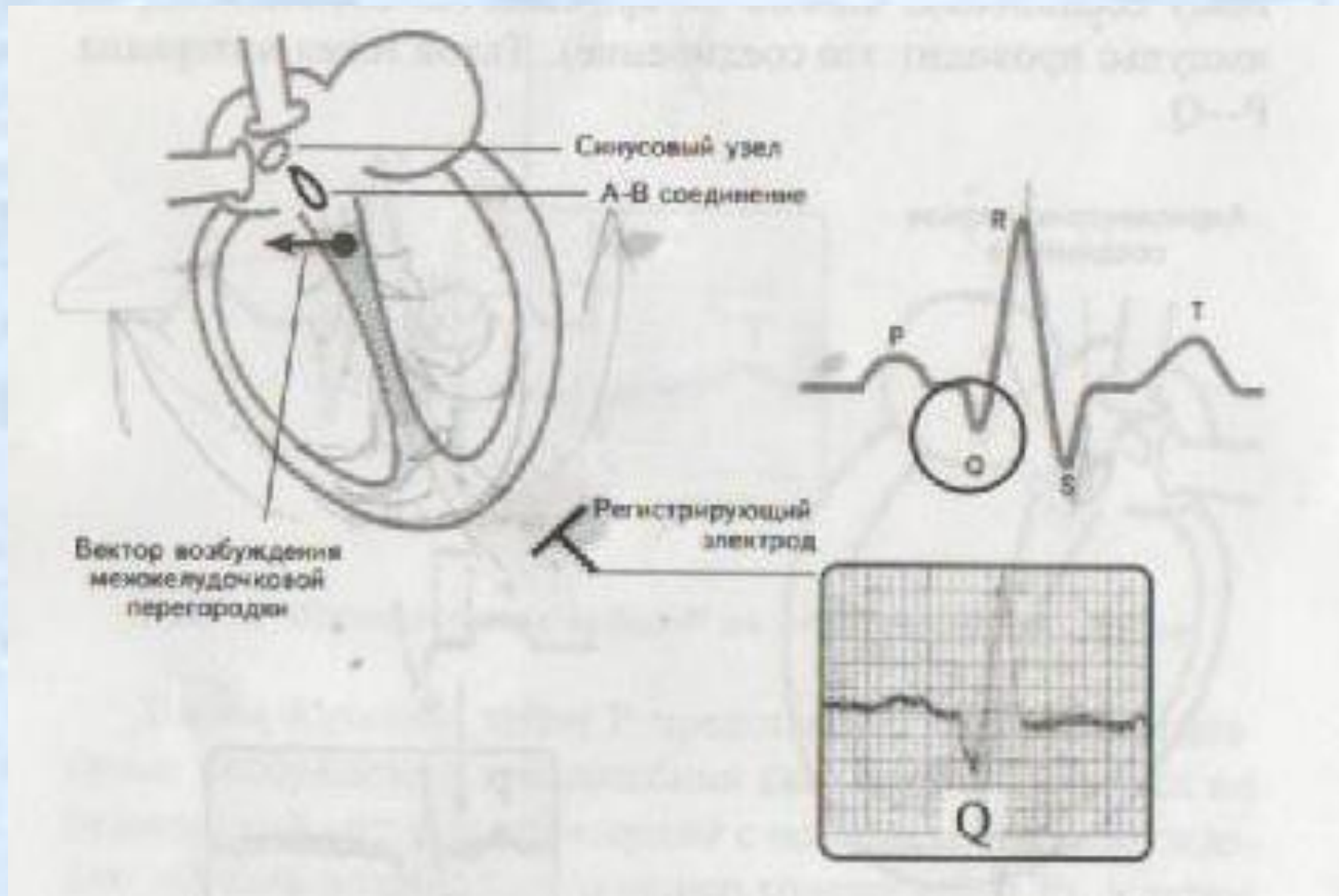
Атриоventрикулярное
соединение

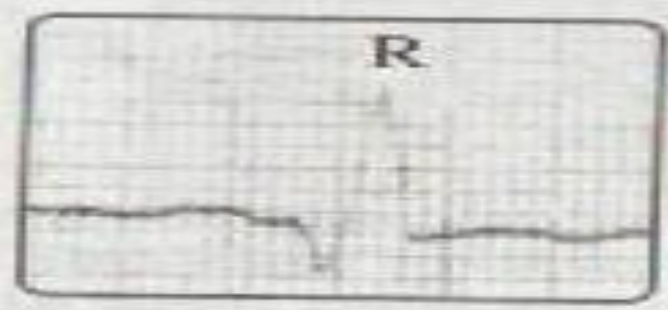
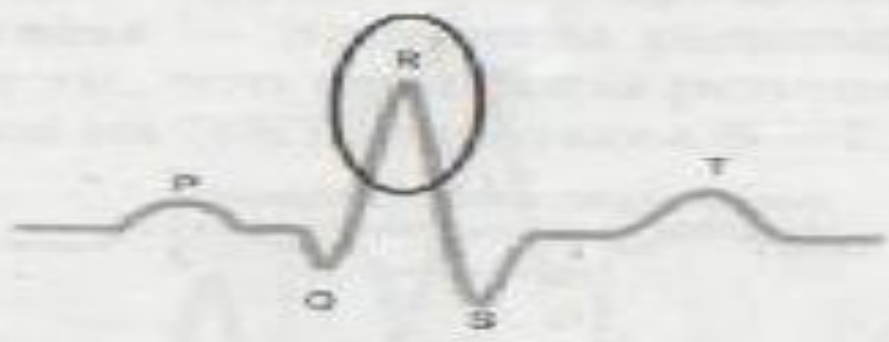
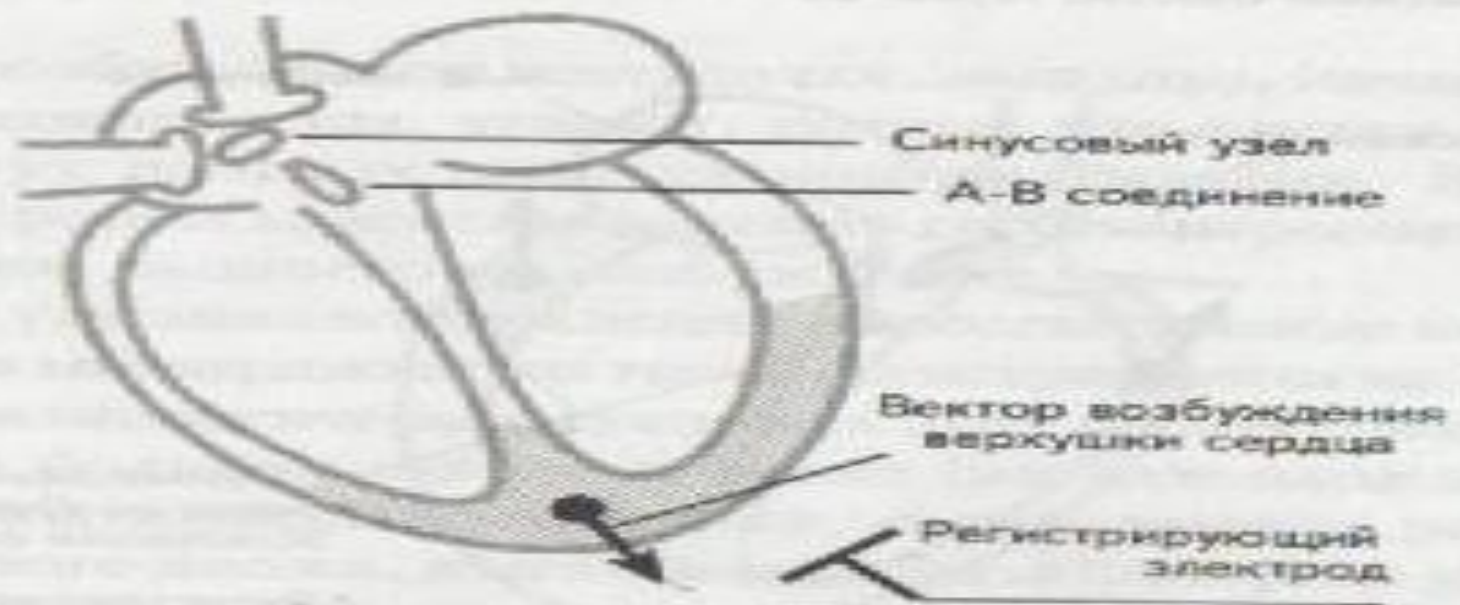


интервал P-Q



Зубцы Q, R, S





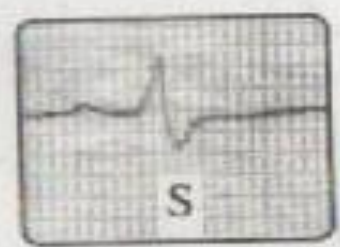
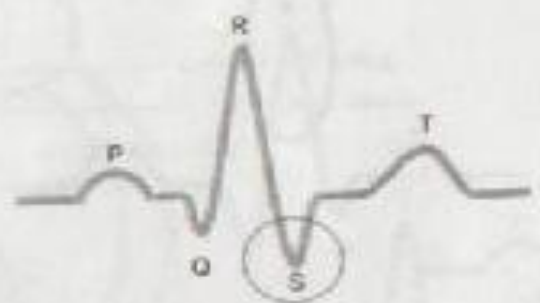
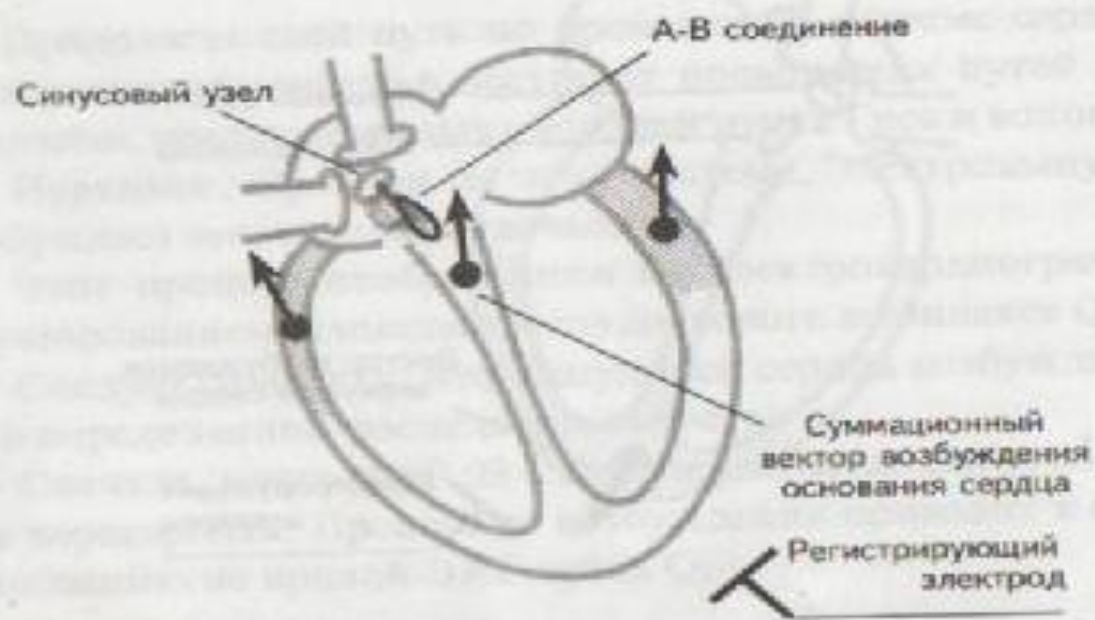
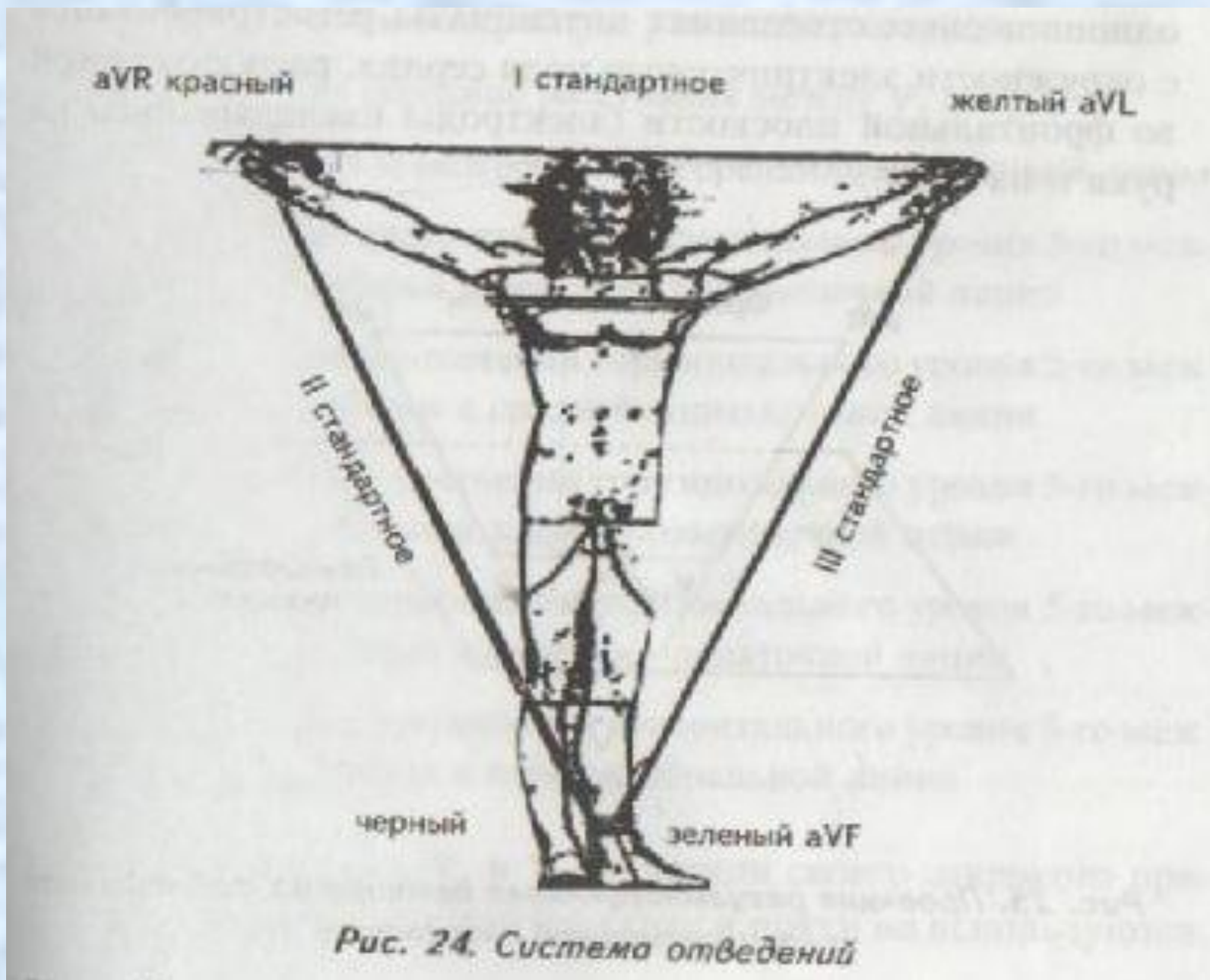


Рис. 9. Возбуждение основания сердца (происхождение зубца S)

Треугольник Эйнтховена Стандартные отведения

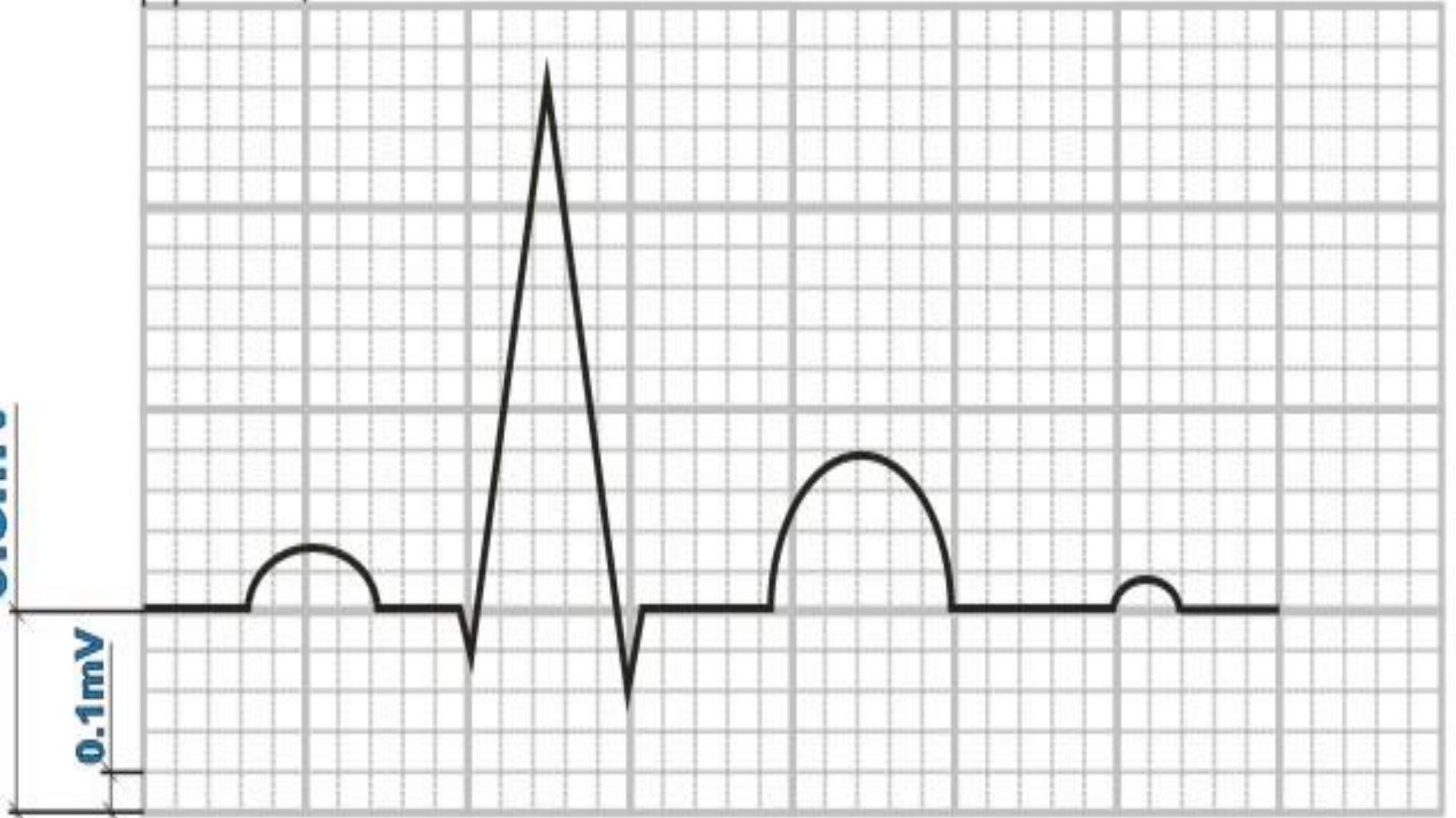


0.5mV

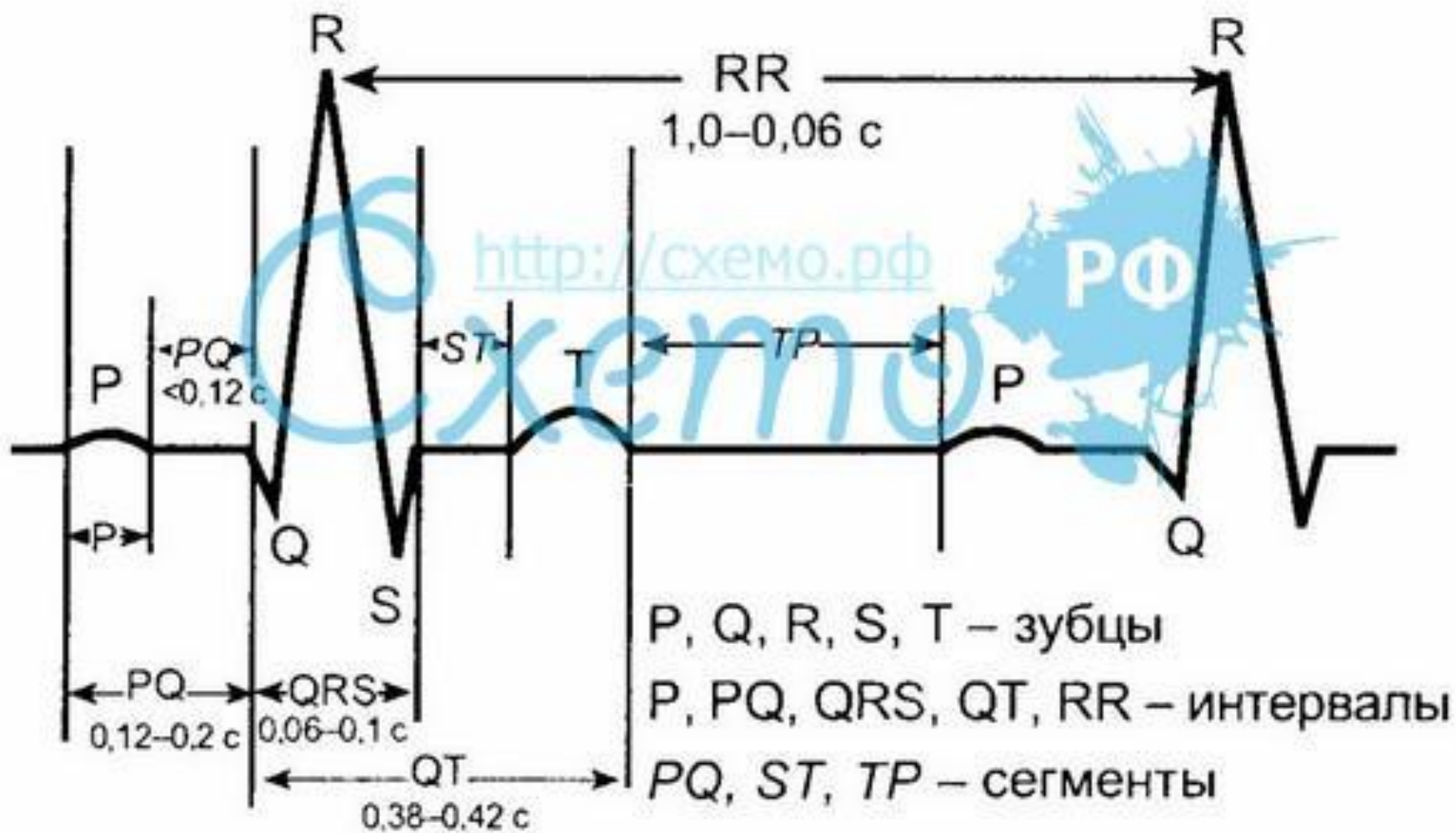
0.1mV

0.02c

0.1c



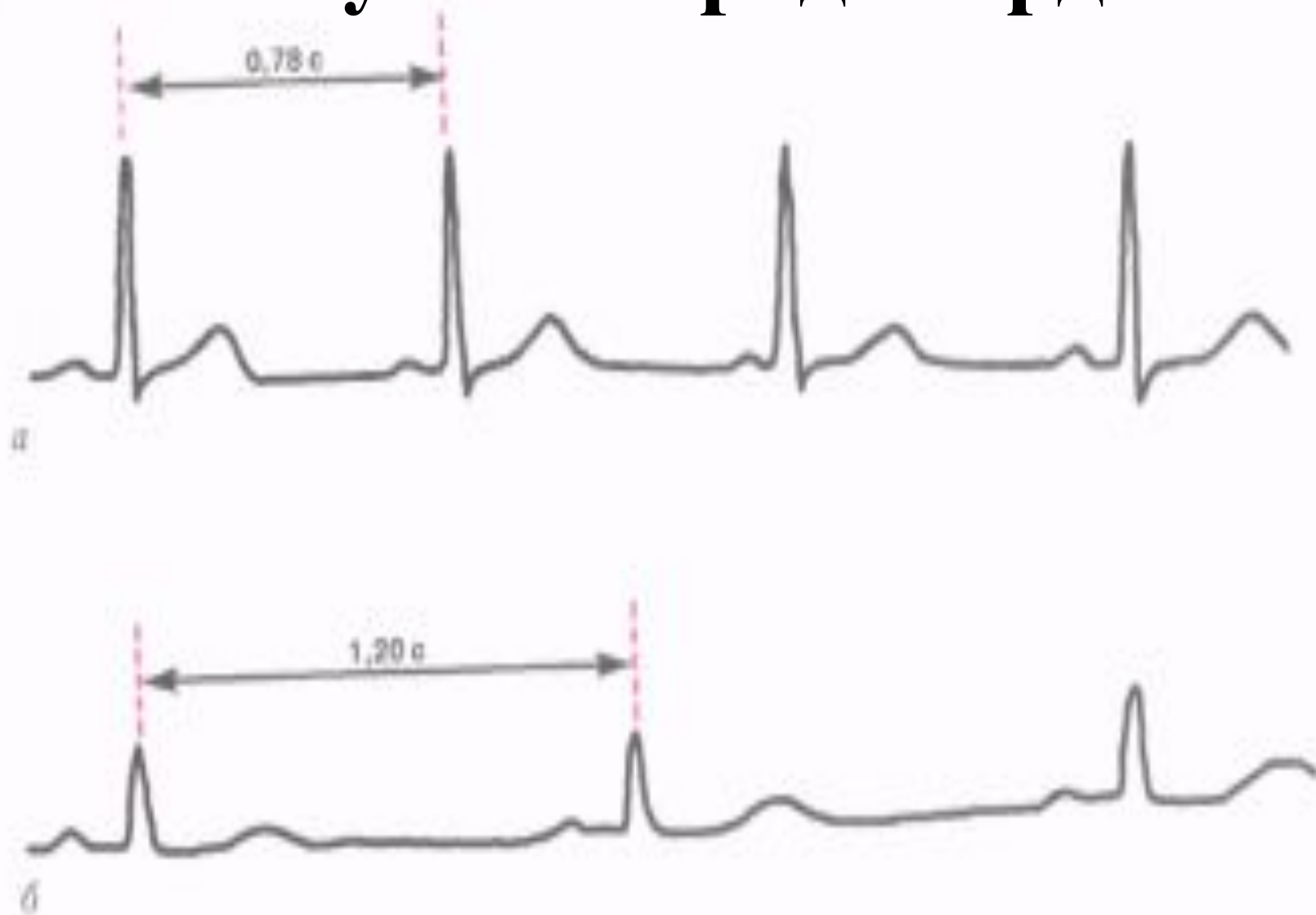ОСНОВНЫЕ ЭЛЕМЕНТЫ ЭКГ



ЭКГ-признаки синусовой тахикардии

- уменьшение ЧСС до 59—40 в мин;
- сохранение правильного синусового ритма;
- положительный зубец Р в отведениях I, II, aVF, V4-V6

Синусовая брадикардия

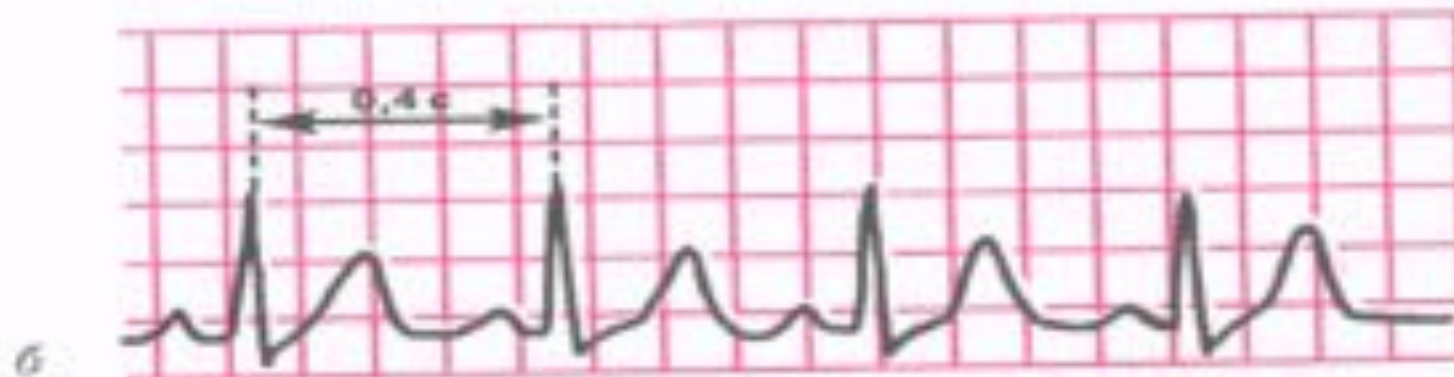
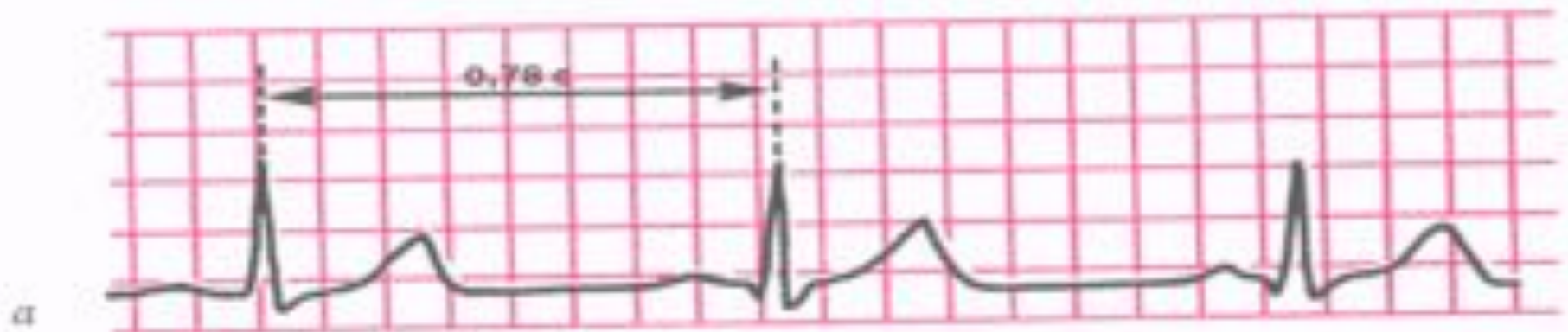


Синусовая тахикардия

- увеличение ЧСС больше 90 в мин;
- сохранение правильного синусового ритма;
- положительный зубец Р в отведениях I, II, aVF, V4-V6;

Синусовая тахикардия

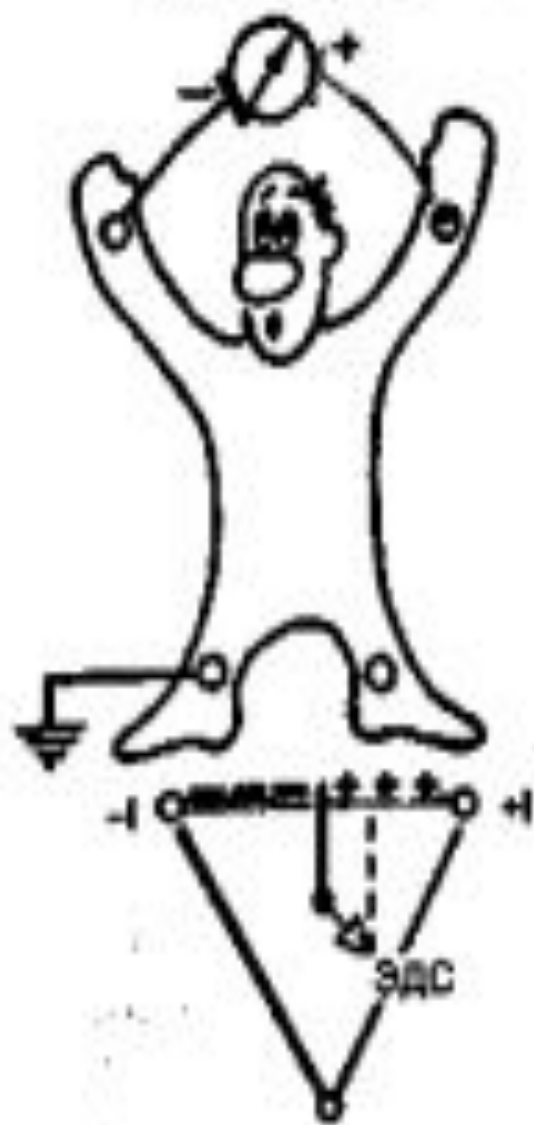
а – ЭКГ здорового человека, зарегистрированная в покое (ЧСС 77 в минуту);
б – ЭКГ того же человека после физической нагрузки (синусовая тахикардия, ЧСС 150 в минуту)



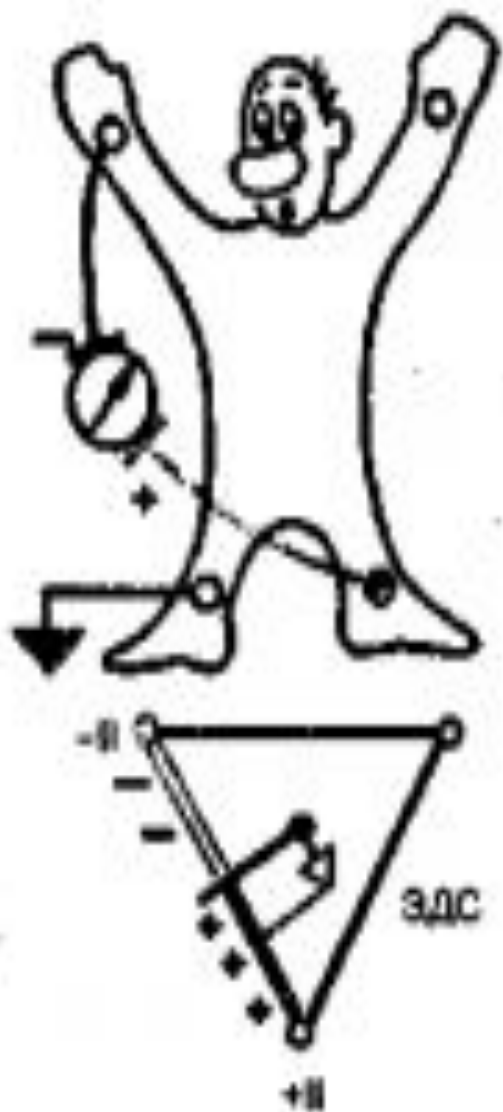Электрокардиографические отведения

- **стандартные ЭКГ отведения**
- **однополюсные ЭКГ отведения**
- **грудные отведения**

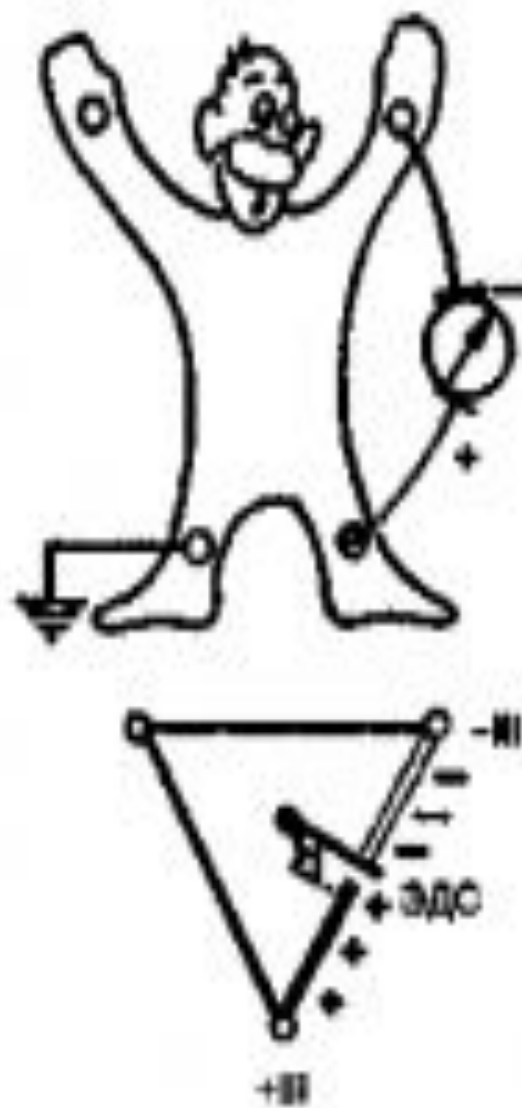
I отведение



II отведение



III отведение



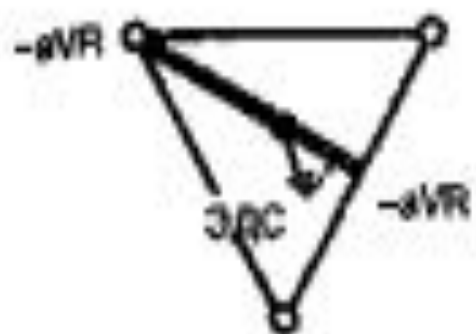
Стандартные отведения от конечностей регистрируют при следующем попарном подключении электродов:

I отведение — левая рука (+) и правая рука (—);

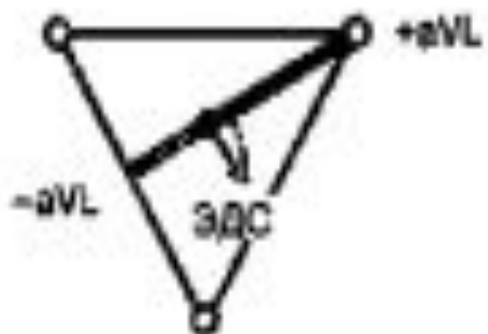
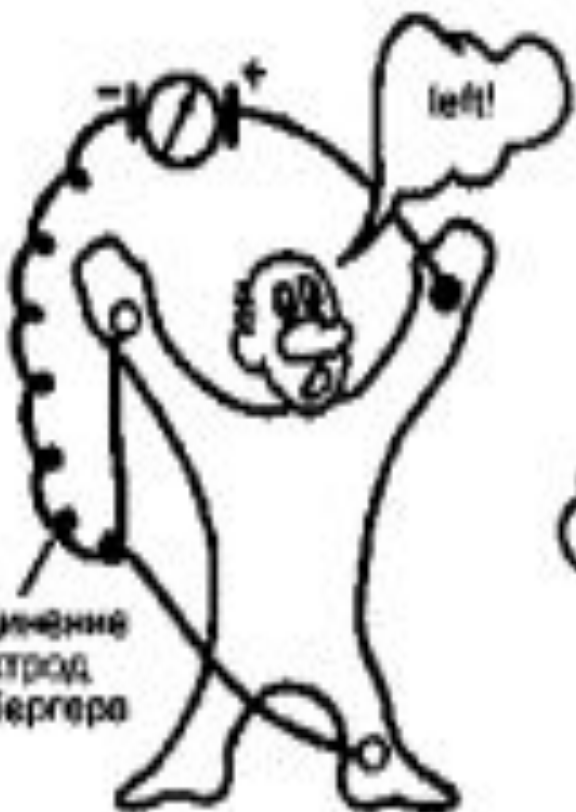II отведение — левая нога (+) и правая рука (—);

III отведение — левая нога (+) и левая рука (—).

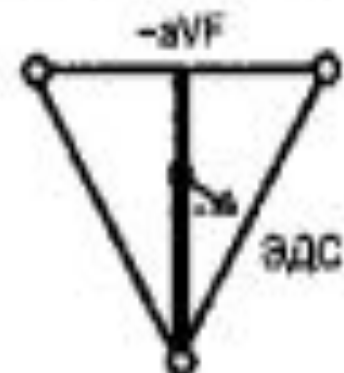
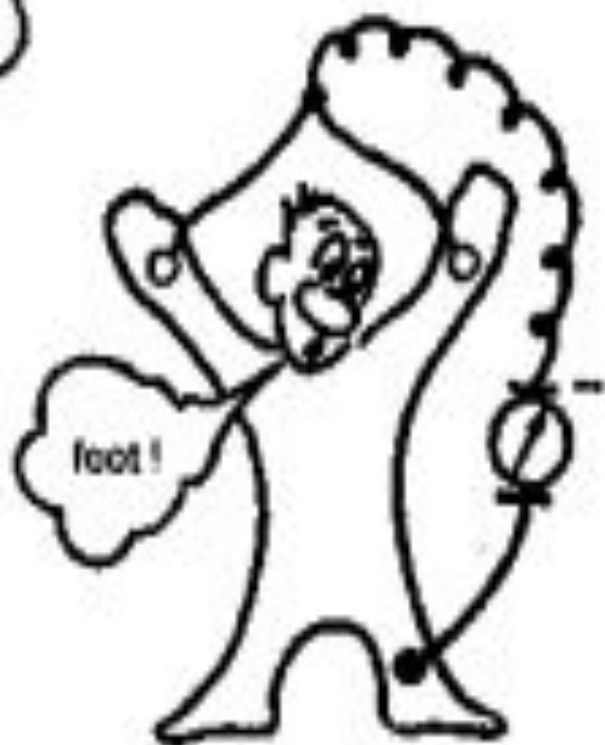Отведение aVR



Отведение aVL



Отведение aVF



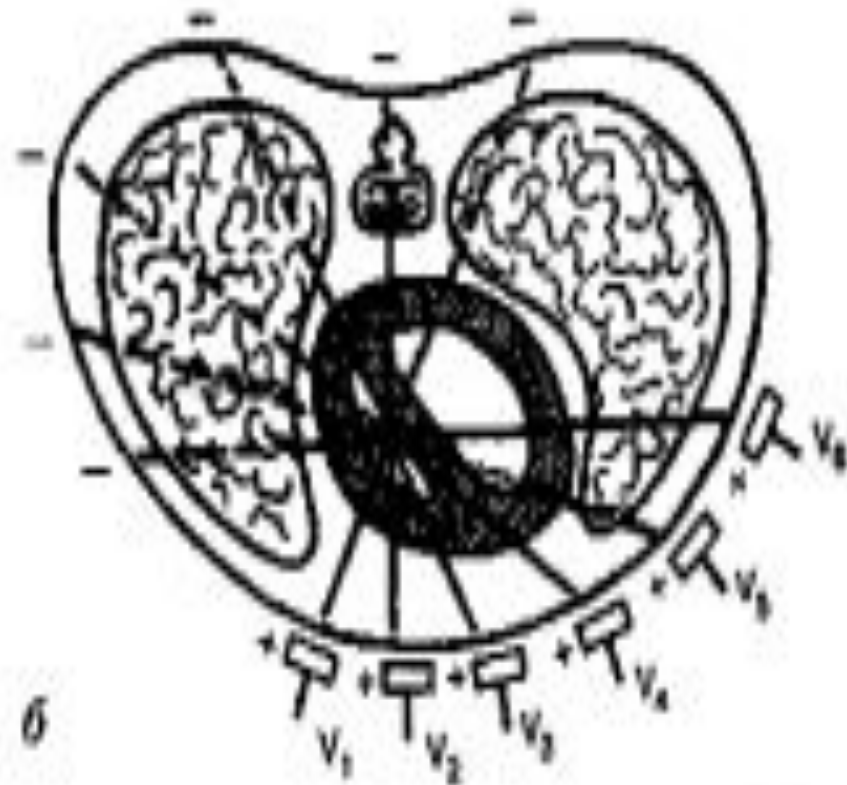
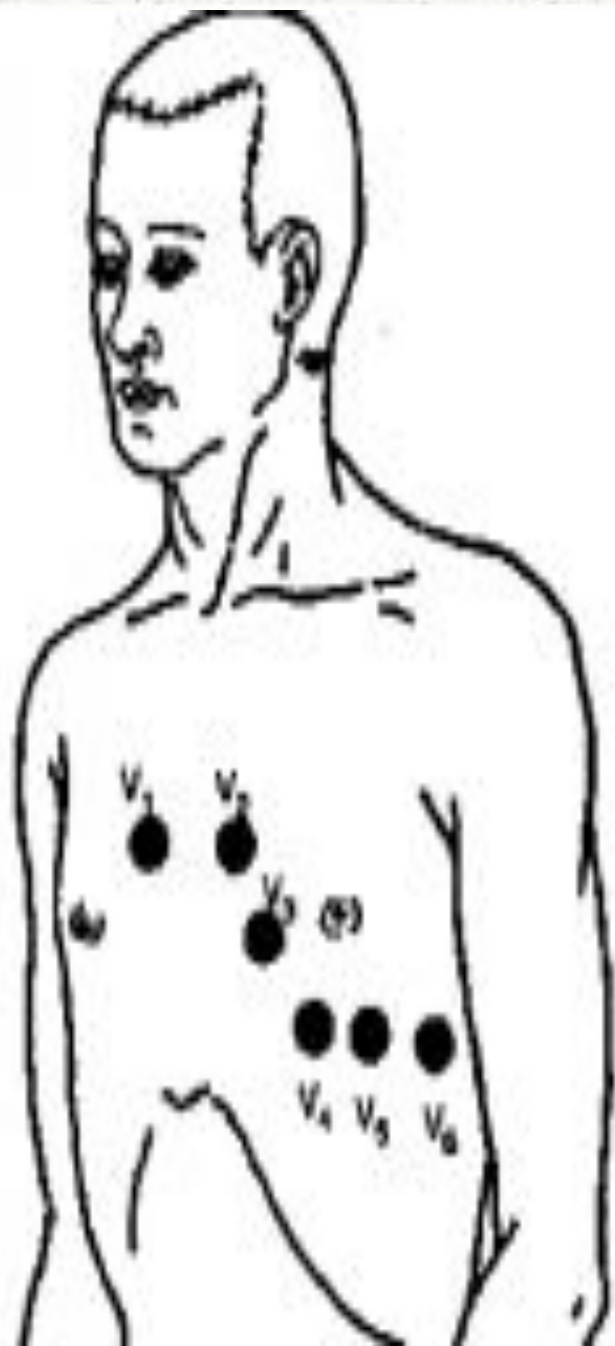
Три усиленных однополюсных отведения

от конечностей обозначают следующим образом:

aVR — усиленное отведение от правой руки;

aVL — усиленное отведение от левой руки;

aVF — усиленное отведение от левой ноги.



Отведение V1 — в IV межреберье по правому краю грудины.

Отведение V2 — в IV межреберье по левому краю грудины.

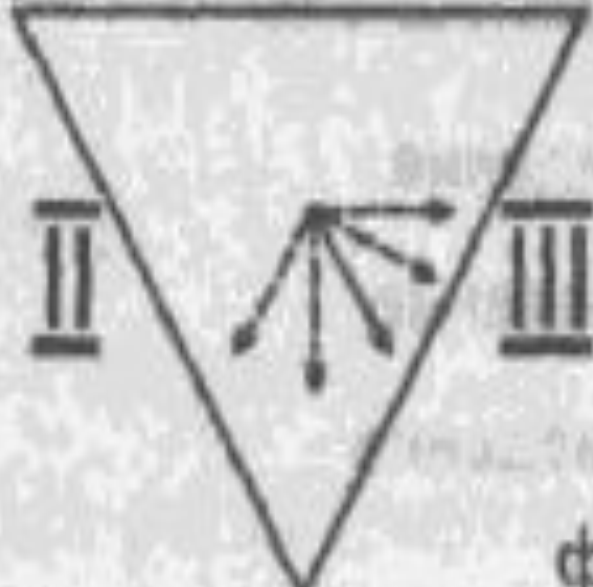
Отведение V3 — между второй и четвертой позицией.

Отведение V4 — в V межреберье по левой срединно-ключичной линии.

Отведение V5 — на том же горизонтальном уровне, что и V4, по левой передней подмышечной линии.

Отведение V6 — по левой средней подмышечной линии на уровне V4.5

aVR I aVL



фронтальная плоскость

aVF



горизонтальная плоскость

красный

желтый

отведение aVR

отведение aVL

черный

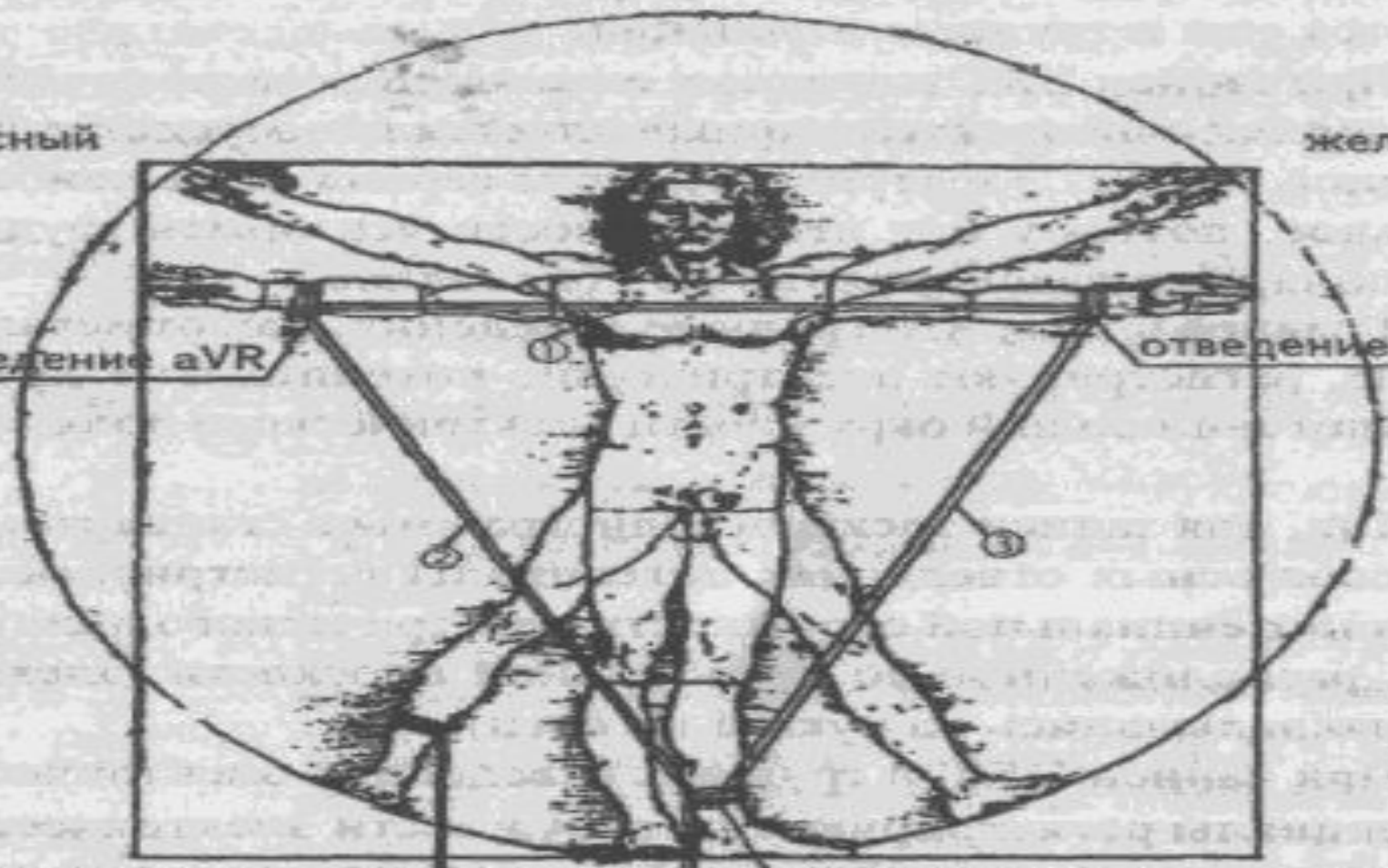
отведение aVF

зеленый

аппарат ЭКГ

лента

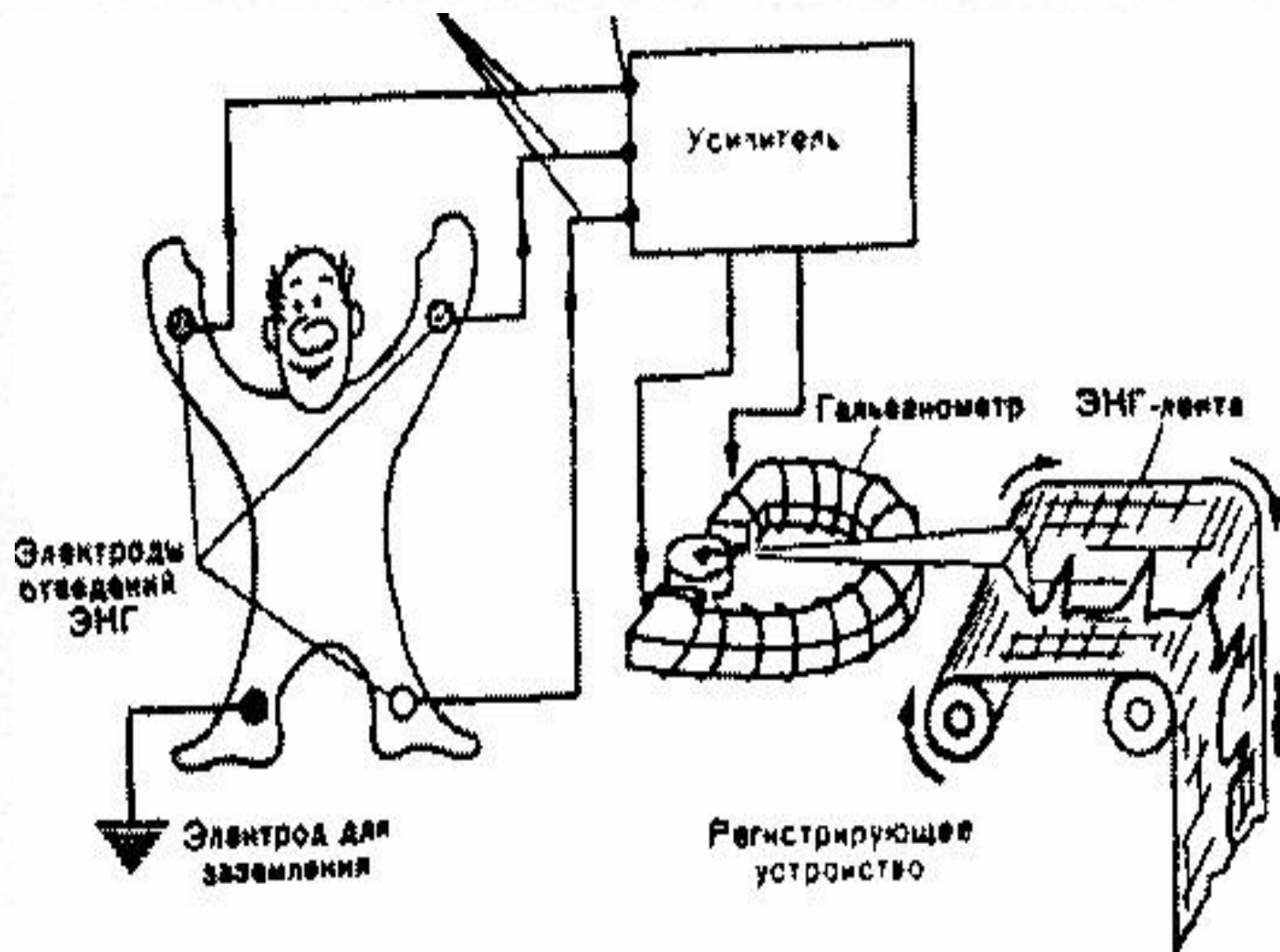
- Ⓚ — I стандартное отведение
- Ⓛ — II стандартное отведение
- Ⓜ — III стандартное отведение



1. Электрокардиографические отведения называется конкретная схема наложения регистрирующих электродов на поверхности тела пациента для записи ЭКГ.

2. Электрокардиографических отведений много.

3. Позиция регистрирующего электрода строго оговорена.



Электрокардиографы состоят из:

- воспринимающего устройства (электроды и провода);

- усилителя биопотенциалов (набор катодных ламп);

- гальванометр;

- регистрирующего устройства.

\

Электрокардиограф

**прибор, предназначенный для
усиления и регистрации
электрических потенциалов,
возникающих на поверхностях тела
в результате электрических
процессов, которыми
сопровождается распространение
возбуждения по сердцу.**

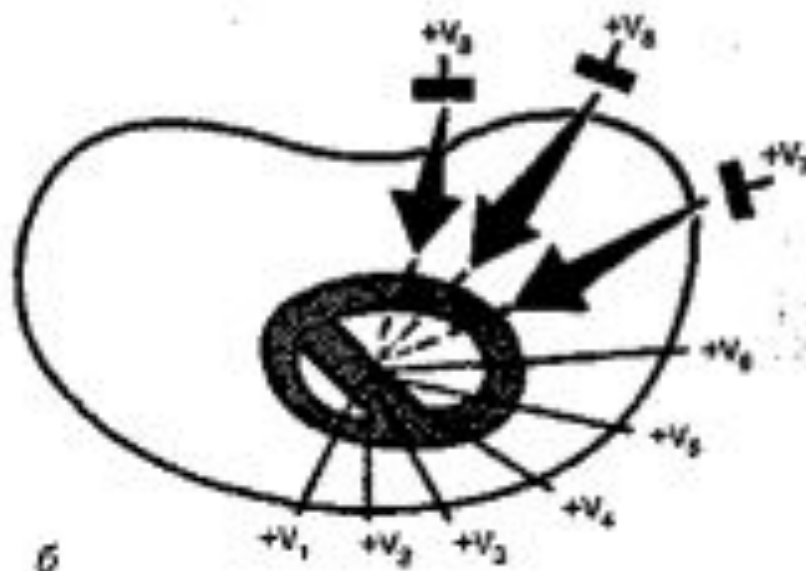
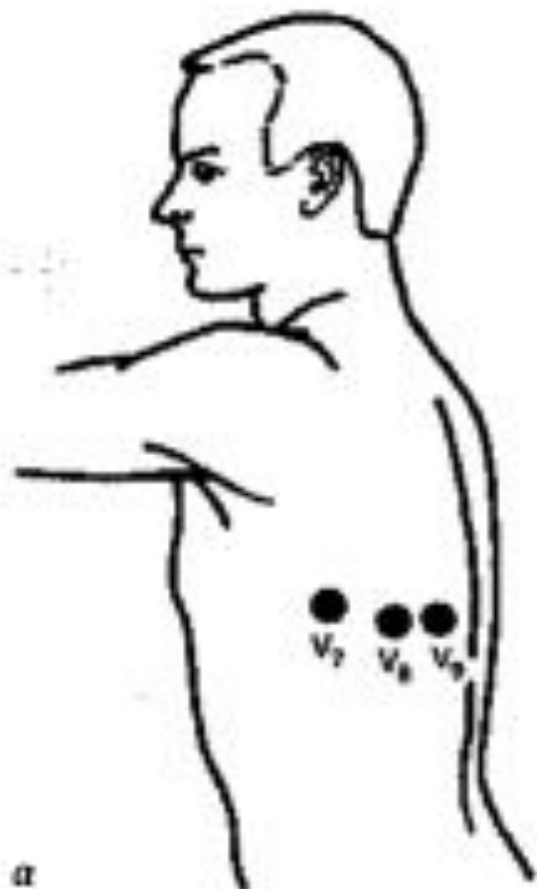Электрокардиографы

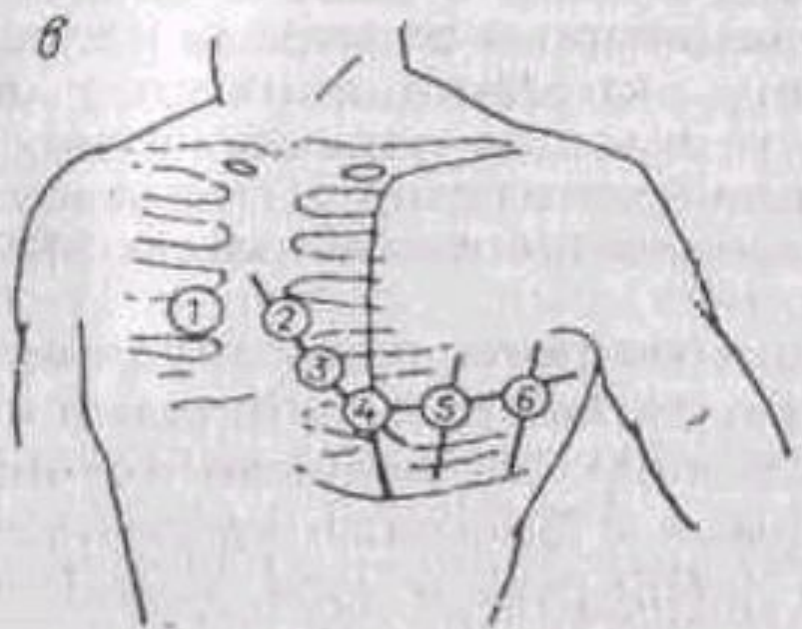
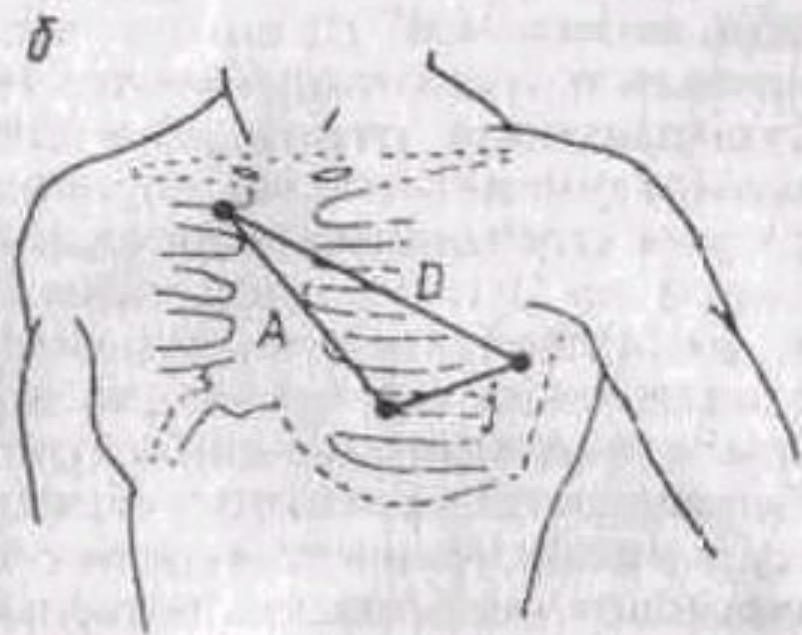
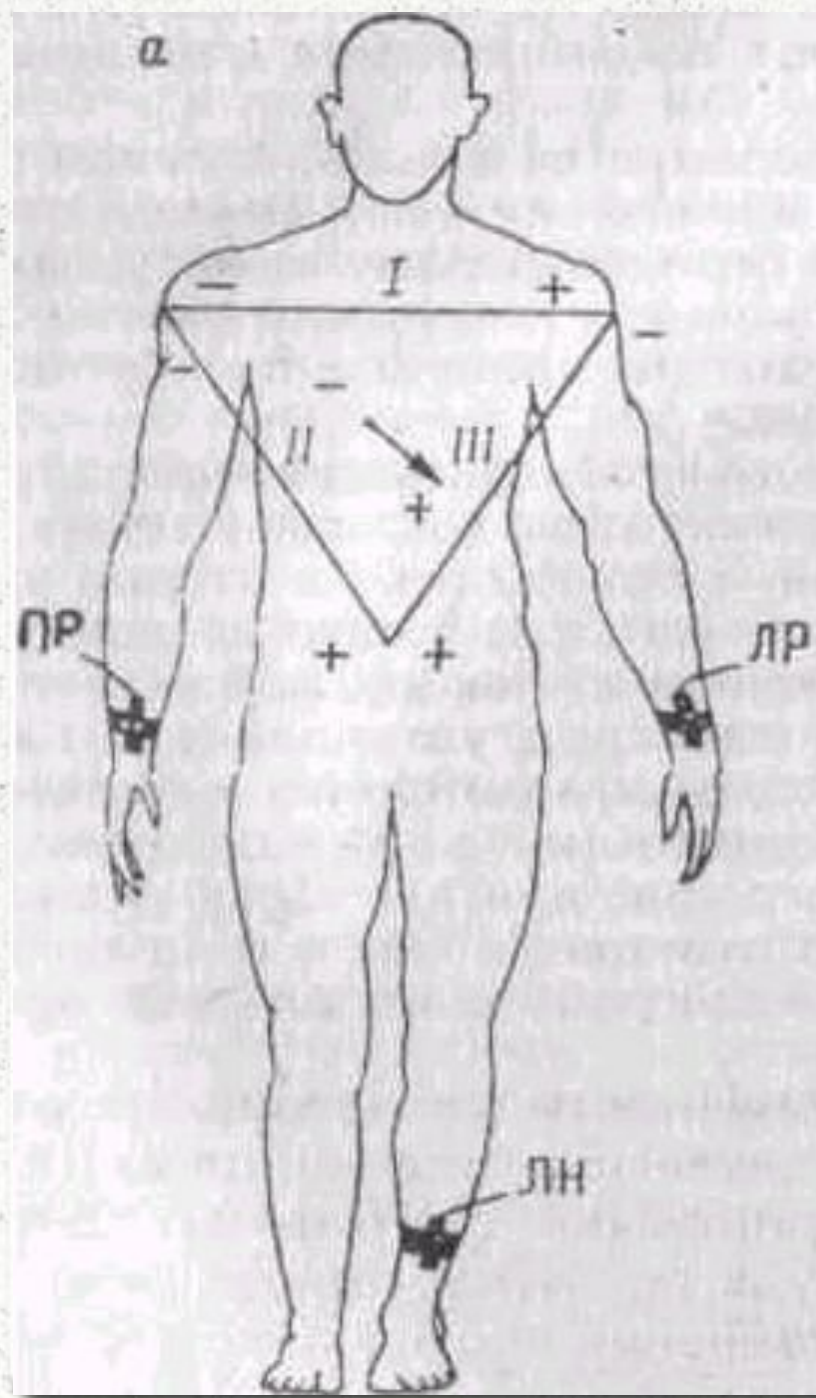
- **по количеству единовременно регистрируемых каналов — на многоканальные и одноканальные;**
- **по возможности автоматической обработки поступающего сигнала — на автоматические и неавтоматические;**
- **по условиям эксплуатации — на стационарные и переносные.**

Различаются электрокардиографы и по типу регистратора:

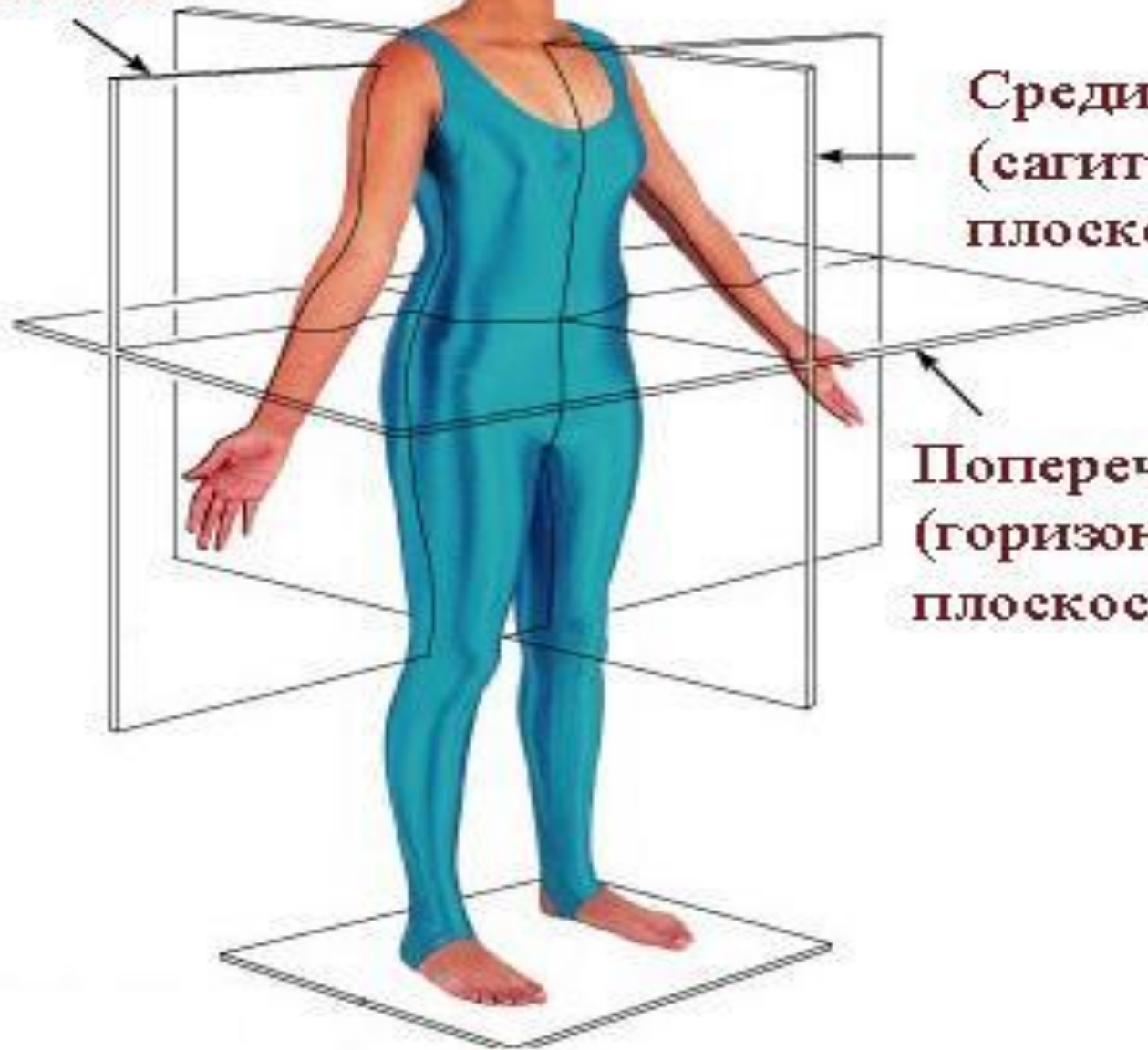- **с термопринтером, имеющим тепловой писчик;**
- **с механическим регистратором и чернильным писчиком;**
- **с механическим регистратором и копировальной бумагой;**
- **с регистратором капиллярного типа;**
- **с регистратором на основе компьютера.**

Однополюсные отведения V7 — V9



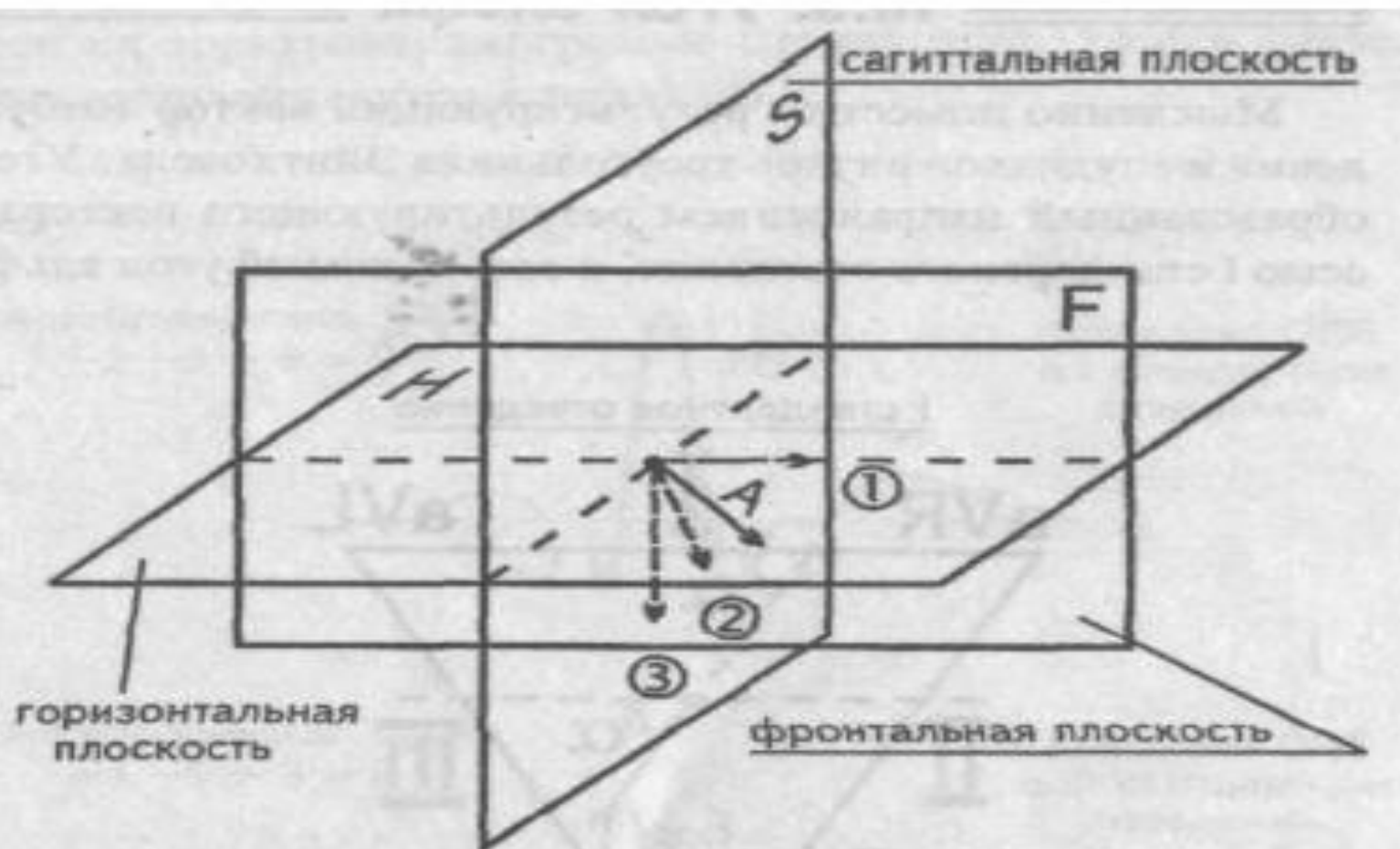

**Фронтальная
плоскость**



**Срединная
(сагиттальная)
плоскость**

**Поперечная
(горизонтальная)
плоскость**



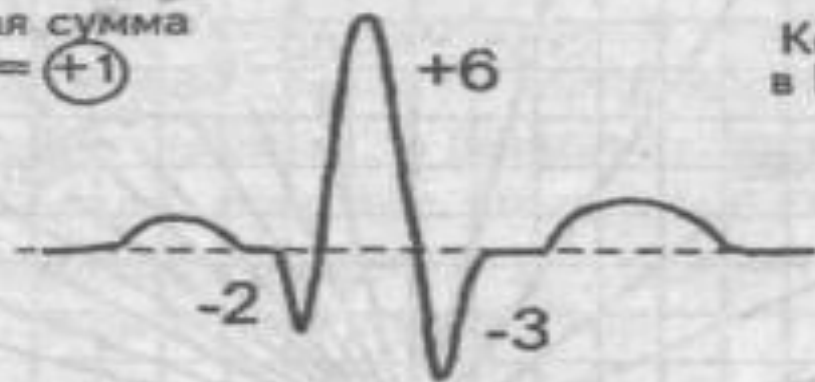
- ① Проекция результирующего вектора A в горизонтальной плоскости
- ② Проекция результирующего вектора A во фронтальной плоскости
- ③ Проекция результирующего вектора A в сагиттальной плоскости

Рис. 26. Проекция вектора в различных плоскостях

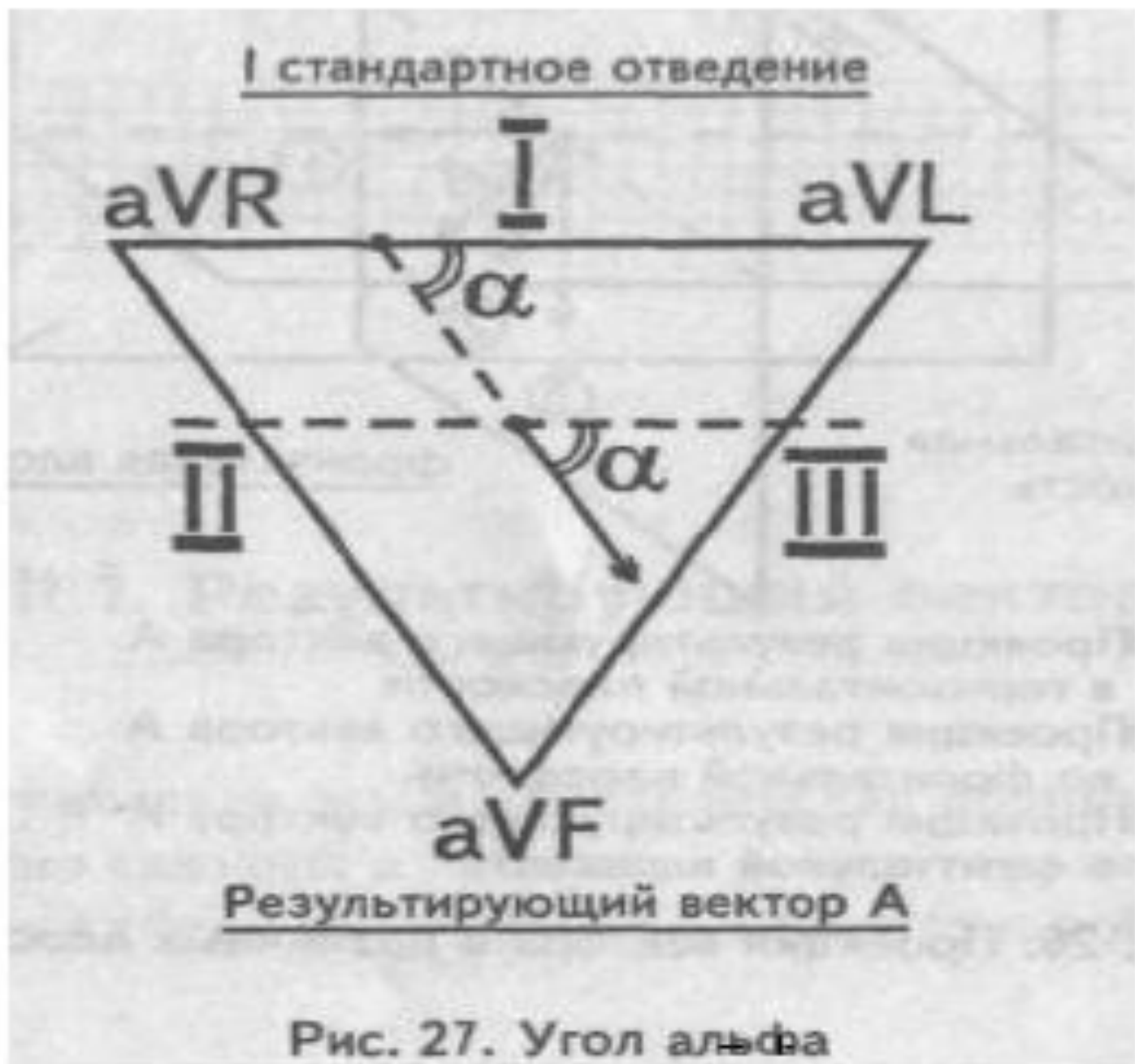

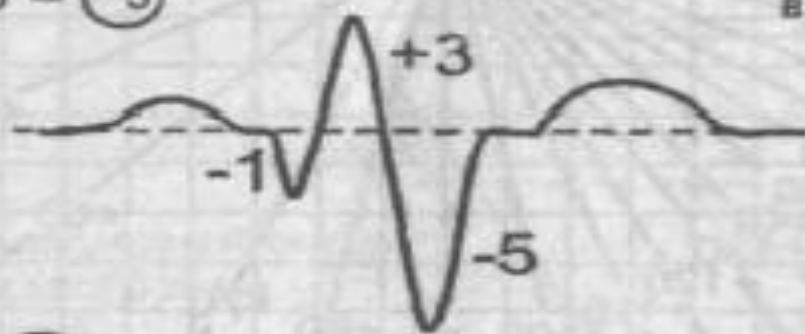
Рис. 27. Угол альфа

I
Алгебраическая сумма
 $-2 - 3 + 6 = (+1)$



Комплекс QRS
в I стандартном
отведении

III
Алгебраическая сумма
 $-1 - 5 + 3 = (-3)$



Комплекс QRS
в III стандартном
отведении

I отведение (+1)

к таблице

III отведение (-3)

Рис. 28. Алгебраическая сумма зубцов I и III отведений

Таблица определения положения электрической оси сердца (по Дьеду)

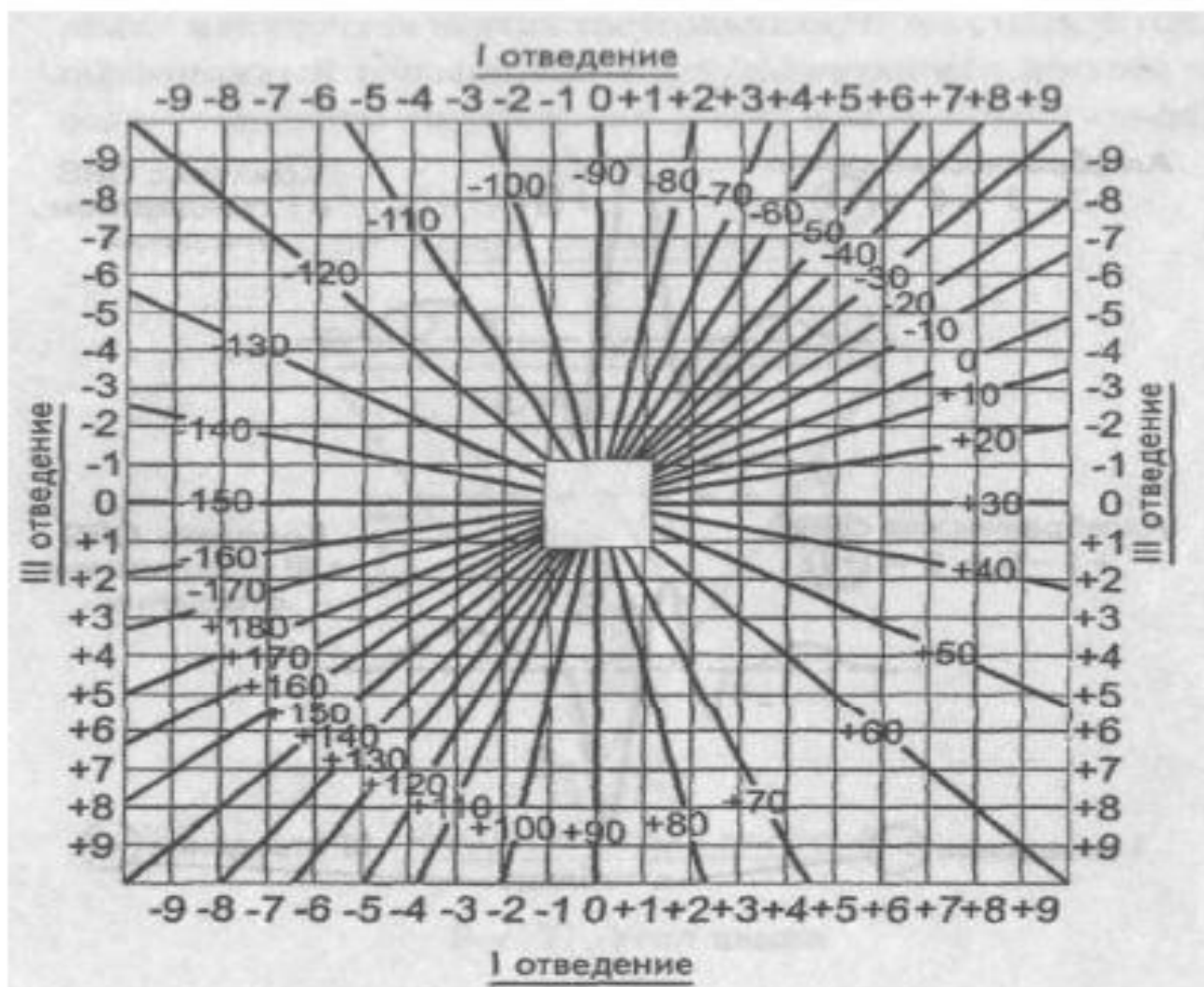


Рис. 29. Таблица определения угла альфа

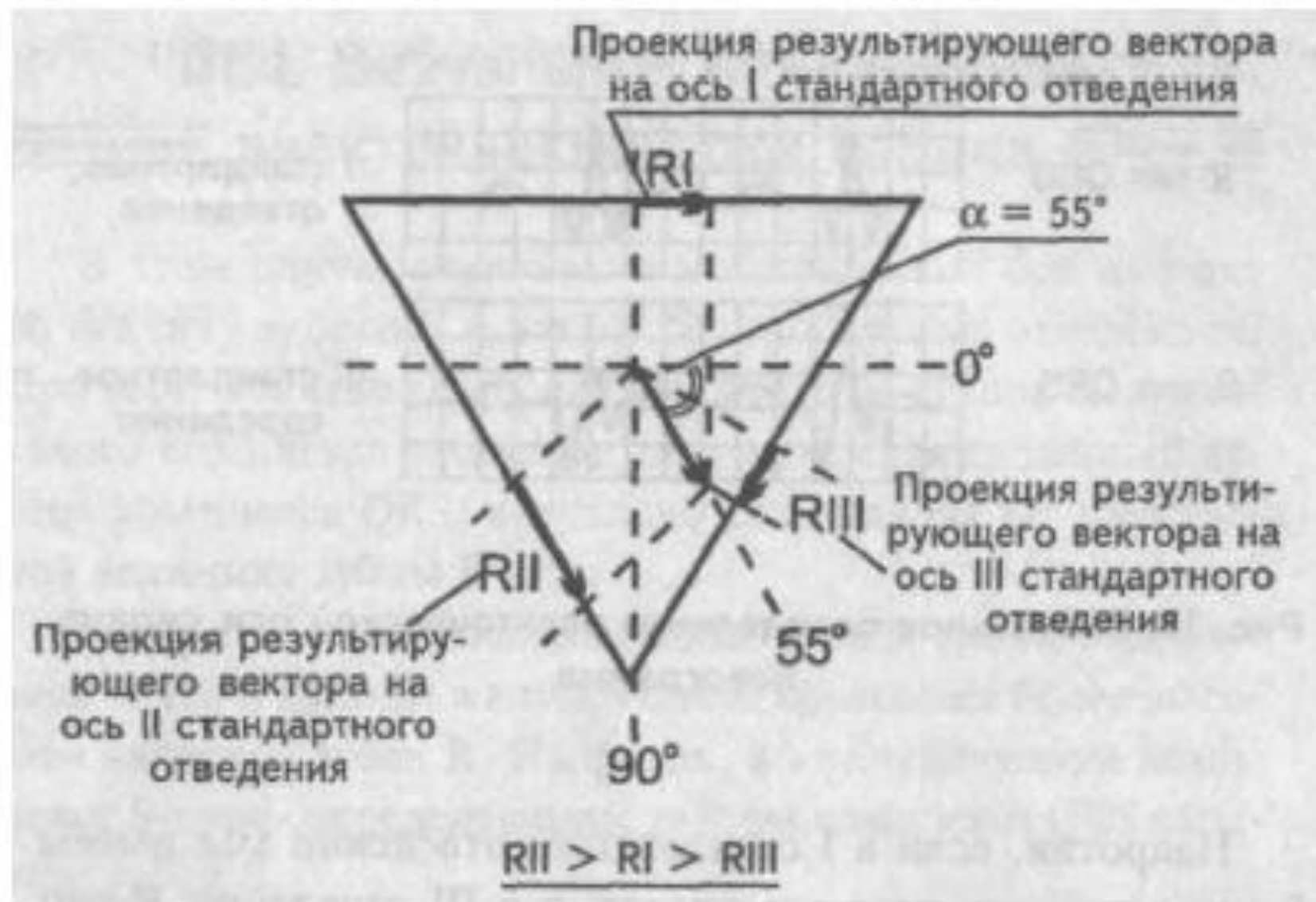


Рис. 34. Нормальное положение электрической оси сердца (нормограмма)

Выводы

1. Электрической осью сердца называется проекция результирующего вектора во фронтальной плоскости. 2. Электрическая ось сердца способна отклоняться от своего нормального положения либо вправо, либо влево. 3. Определить отклонение электрической оси сердца можно по измерению угла альфа. Небольшая памятка: 4. Определить отклонение электрической оси сердца можно визуально. R_I -S \bar{I} левограмма $R_{II} > R_I > R_{III}$ нормограмма S_I - R_{III} правограмма 5. Электрическая позиция сердца — это положение результирующего вектора возбуждения желудочков по отношению его к оси I стандартного отведения. 6. На ЭКГ электрическую позицию сердца определяют по амплитуде зубца R, сравнивая ее в отведениях aVL и aVF. 7. Различают следующие электрические позиции сердца:

Источник: <http://meduniver.com/Medical/Therapy/1101.html> MedUniver

ЭКГ при гипертрофиях

При гиперфункциях предсердий и желудочков развивается их гипертрофия.

Гипертрофия – это увеличение массы отдела сердца за счет увеличения количества и массы мышечных волокон.

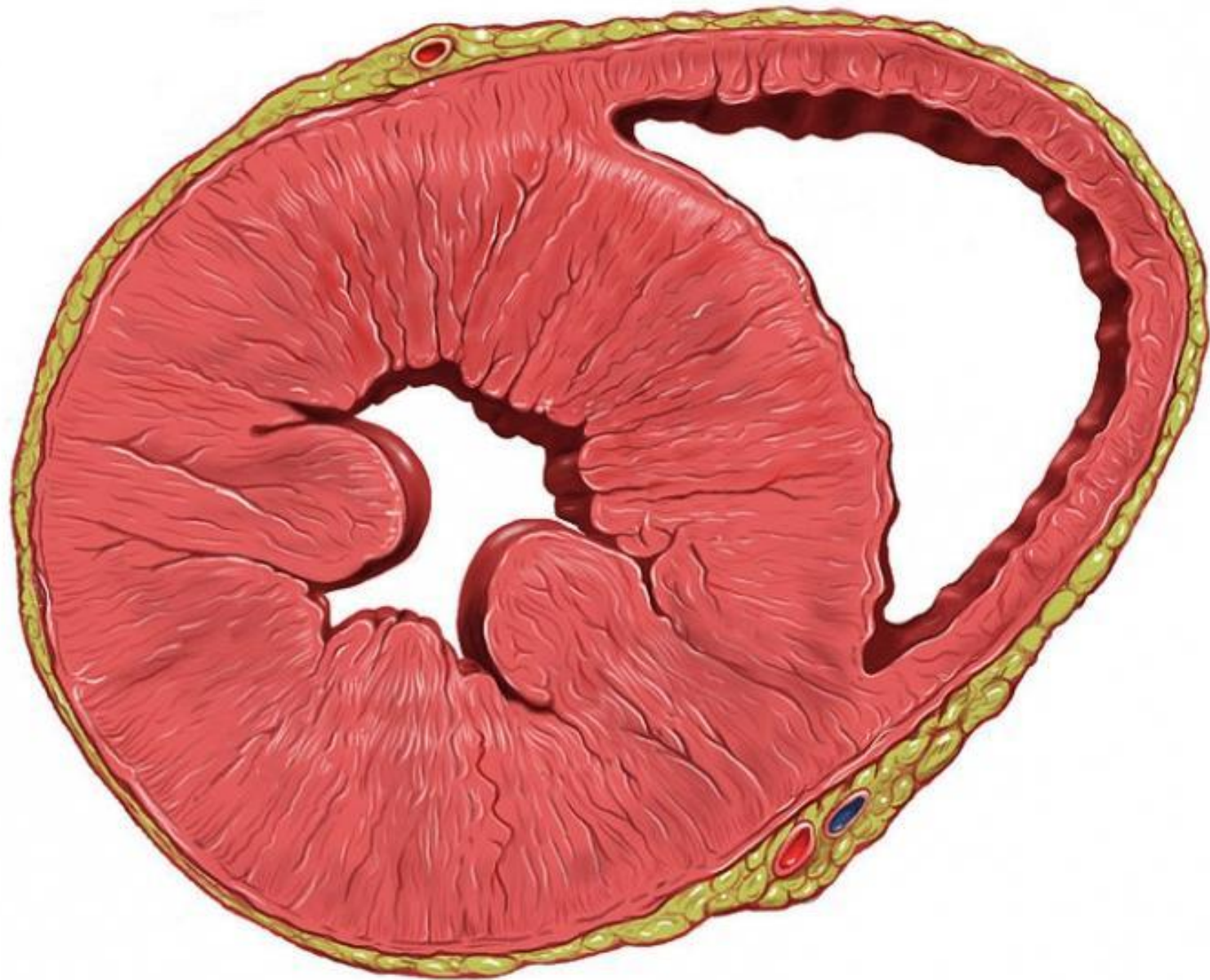Признаки гипертрофии левого предсердия

- з.Р широкий, более 0,12 сек,
двугорбый в отв. I, aVL, V5, V6

Гипертрофия правого предсердия

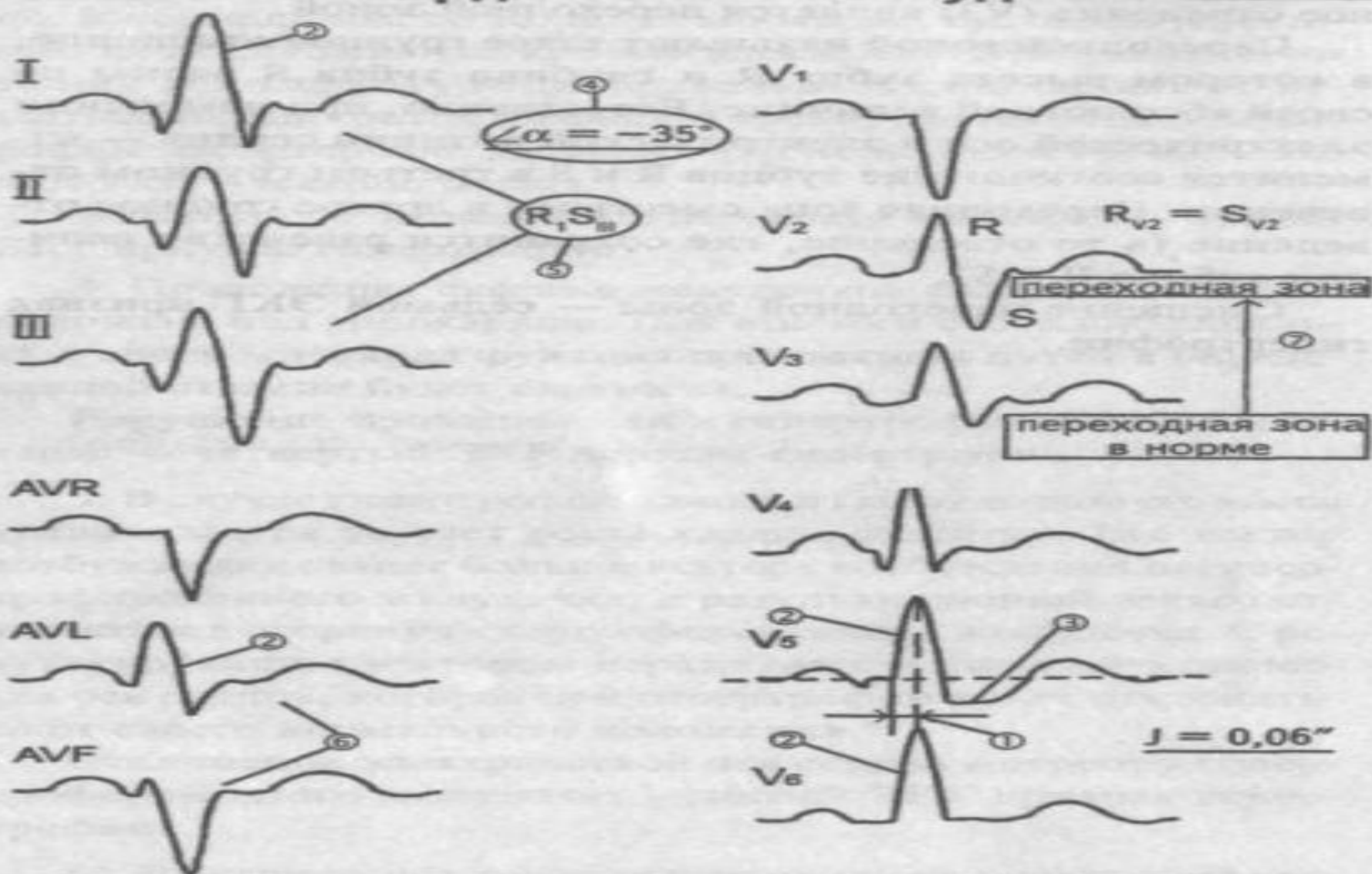
-з. Р высокий остроконечный,
высотой более 2,5 мм в
отведениях II, III, aVF

- з.Р II III aVF > T II III aVF



IV.2. ЭКГ признаки гипертрофии

миокарда левого желудочка


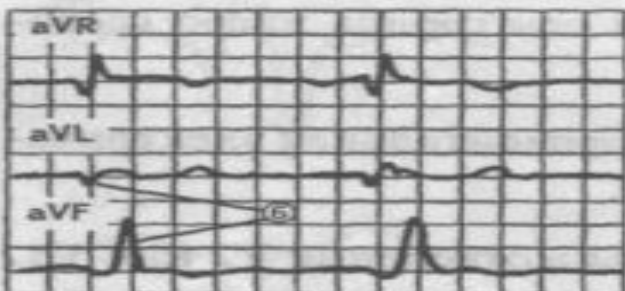
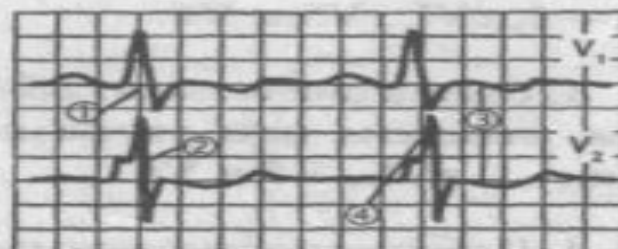
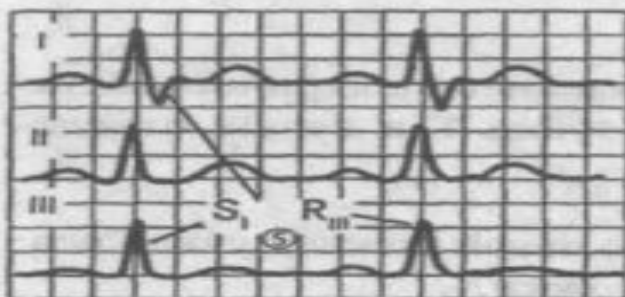


- ① Увеличение времени внутреннего отклонения $J = 0,06''$
- ② Увеличение амплитуды зубца R
- ③ Субэндокардиальная гипоксия
- ④ $\angle \alpha = -35^\circ$ — блокада передней ветви левой ножки пучка Гиса
- ⑤ $R_1 S_{III}$ — левограмма
- ⑥ Полугоризонтальная электрическая позиция сердца
- ⑦ Смещение переходной зоны в отведение V_2

Признаки гипертрофии левого желудочка

1. Увеличение времени внутреннего отклонения в левых грудных отведениях V5 и V6 более 0,05с.
2. Увеличение амплитуды зубца R в левых отведениях - I, aVL, V5 и V6.
3. Смещение сегмента S—T ниже изоэлектрической линии, инверсия или двуфазность зубца T в левых отведения - I, aVL, V5 и V6.
4. Нарушение проводимости по левой ножке пучка Гиса: полные или неполные блокады ножки.
5. Отклонение электрической оси сердца влево (левограмма)
6. Горизонтальная или полугоризонтальная электрическая позиция сердца.
7. Смещение переходной зоны в отведение V2 или V1.

IV.3. ЭКГ признаки гипертрофии миокарда правого желудочка



- ① Увеличение времени внутреннего отклонения в V_1 и V_2
- ② Увеличение амплитуды R в III aVF; V_1 и V_2
- ③ Депрессия ST в отведении V_1 и V_2
- ④ Нарушение проводимости по правой ножке V_2
- ⑤ Правограмма
- ⑥ Полувертикальная электрическая позиция сердца
- ⑦ Смещение переходной зоны в отведение V_6

Гипертрофия правого желудочка

1. Увеличение времени внутреннего отклонения в правых грудных отведениях V1 и V2 более 0,03 с.
2. Увеличение амплитуды зубца К в правых отведениях III, aVF, V1 и V2.
3. Смещение сегмента S—Т ниже изоэлектрической линии, инверсия или двуфазность зубца Т в правых отведения - III, aVF, V1 и V2.
4. Нарушение проводимости по правой ножке пучка Гиса: полные или неполные блокады ножки.
5. Отклонение электрической оси сердца вправо (правограмма).
6. Вертикальная или полувертикальная электрическая позиция сердца.
7. Смещение переходной зоны в отведение V4 или V5.

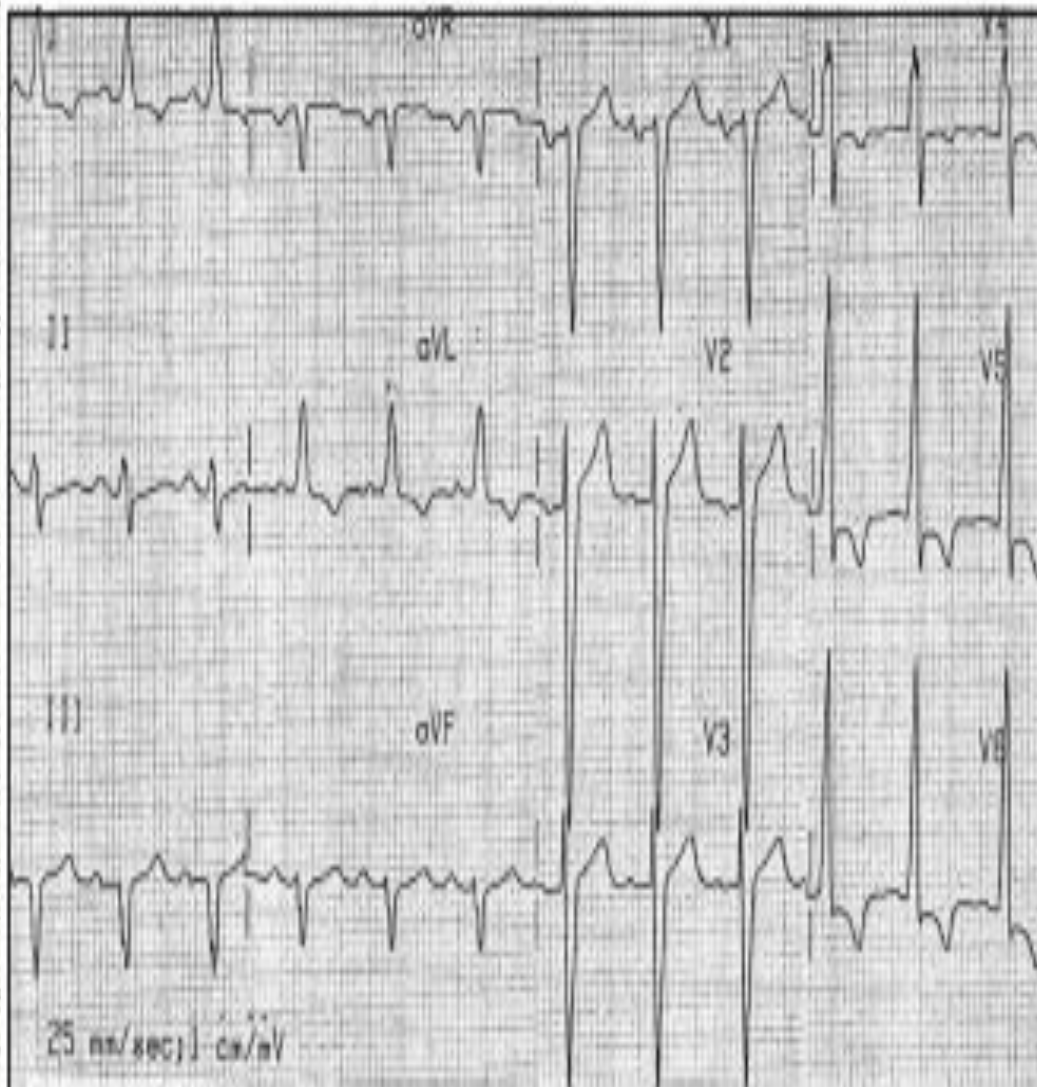
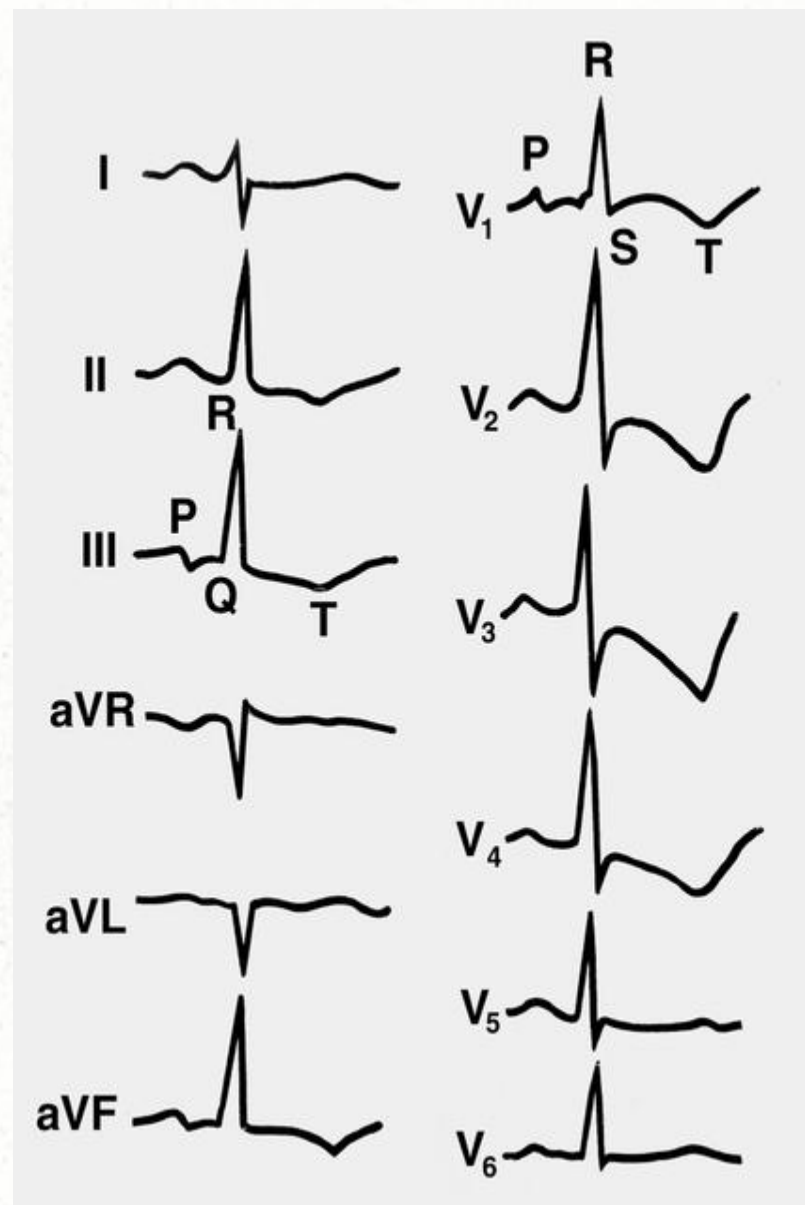


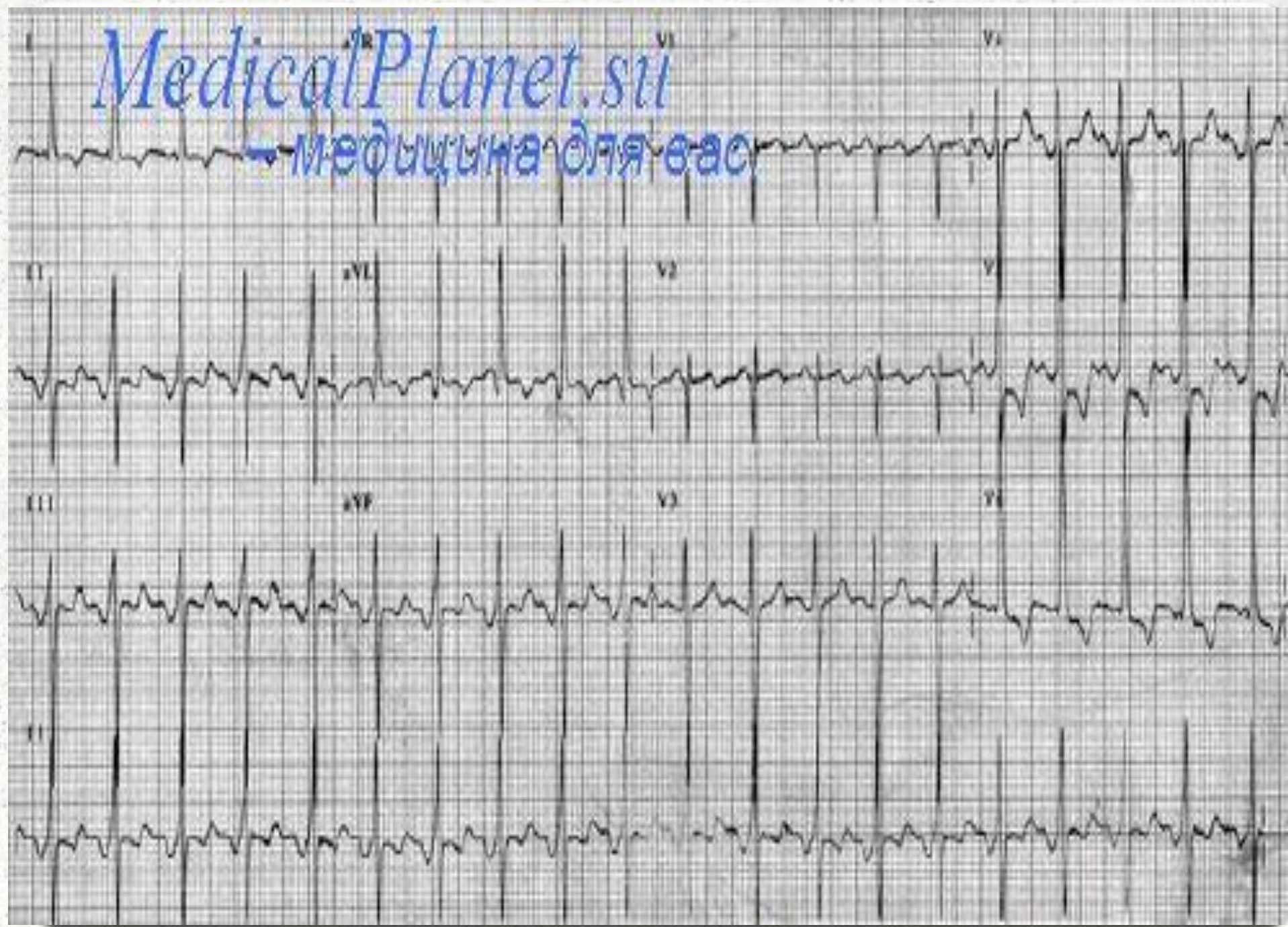
Рис. 14. ЭКГ при гипертрофии левого желудочка.


$R_{V5, V6} > R_{V4}$. $S_{V1} + R_{V6} > 30 \text{ mm}$




MedicalPlanet.ru

— медицина для вас









Спасибо за внимание