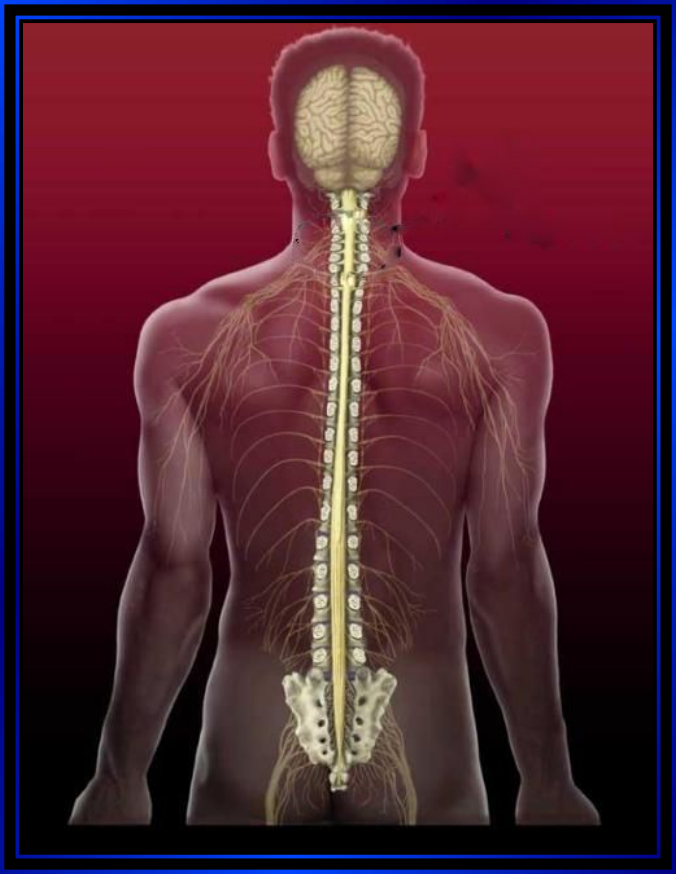

Функциональная анатомия спинного мозга

Вопросы лекции

1. Понятие о спинном мозге (СМ)
2. Общий план строения и особенности онтогенеза СМ
3. Оболочки и межоболочечные пространства СМ
4. Строение СМ на поперечном срезе
5. Сегментарный аппарат СМ
6. Интеграционный аппарат СМ. Состав канатиков СМ и их поражения.
7. Развитие СМ
8. Значение для клинических дисциплин

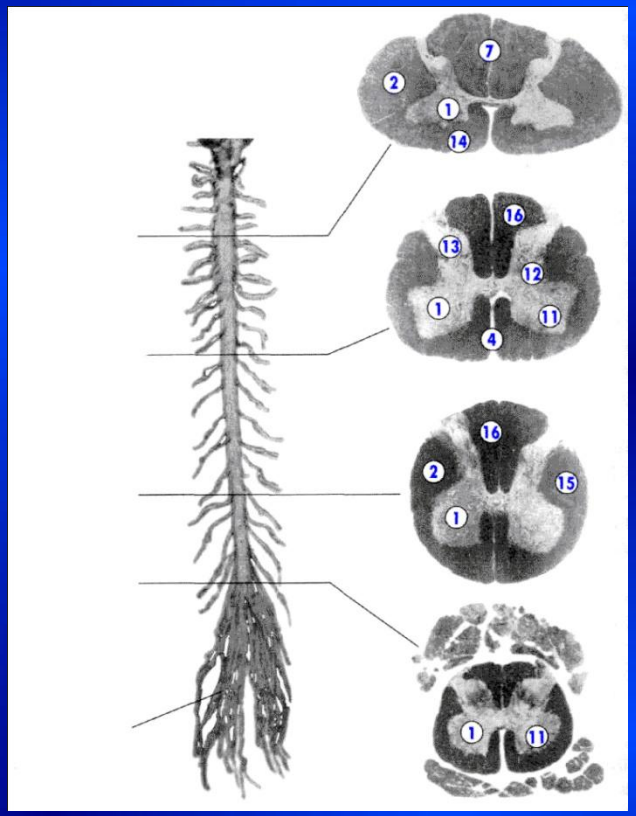

Понятие о спинном мозге (СМ)

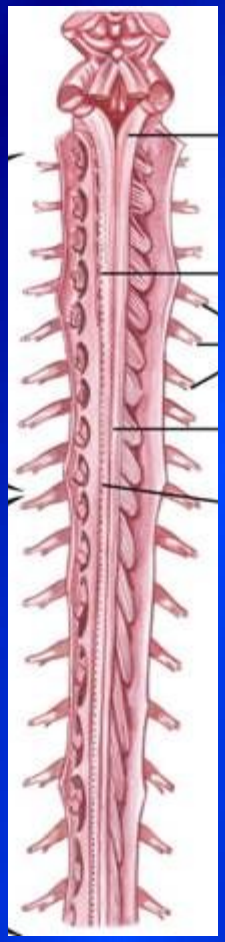

- Спинной мозг, *medulla spinalis*, - не изолированный орган; это составная часть ЦНС, анатомически и функционально связанная с головным мозгом.
- С точки зрения развития это каудальная часть нервной трубки.
- Функционально – часть ЦНС, отвечающая за безусловно-рефлекторную иннервацию туловища, конечностей и внутренних органов.

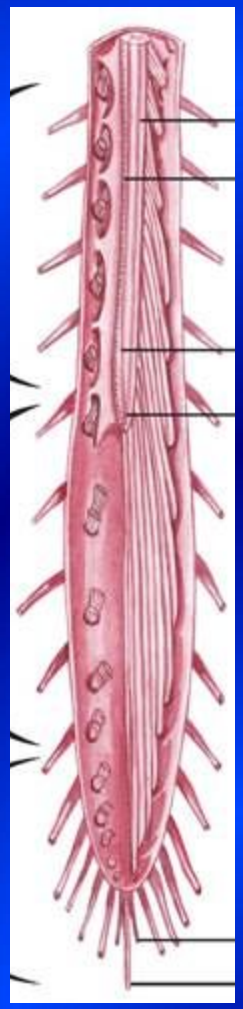

Сегменты СМ

- Сегментация спинного мозга осуществляется за счет корешков спинномозговых нервов (СМН).
- Серое и белое вещество СМ не сегментируется!
- На протяжении СМ выходят 124 корешка СМН, из них 62 передних, 62 задних.
- С одним сегментом связаны 4 корешка (2 передних и 2 задних).
- Всего сегментов 31 (124/4=31), из них:

8 шейных – C_{1-8}

12 грудных – Th_{1-12}

5 поясничных – L_{1-5}

5 крестцовых – S_{1-5}

1 копчиковый – Co_1

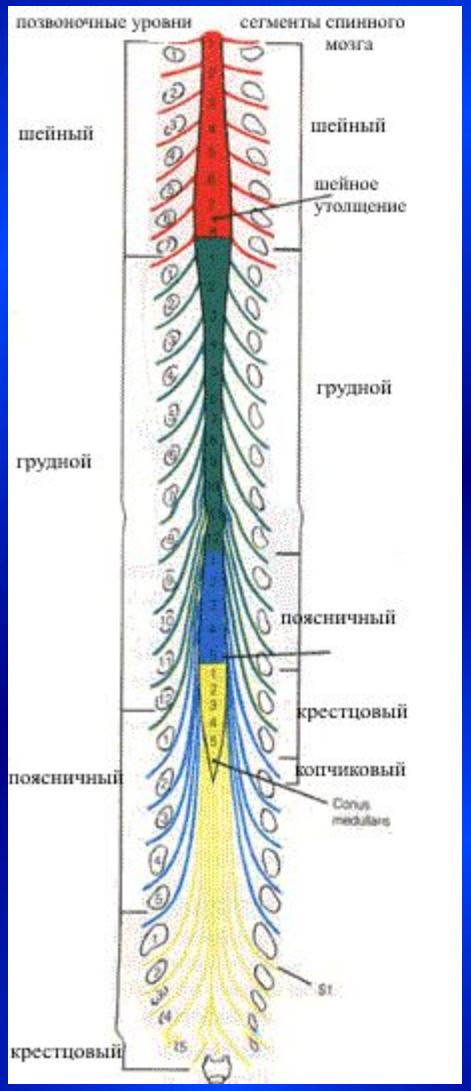

Определение сегмента СМ

Сегмент СМ – это участок СМ, анатомически и функционально связанный с парой передних и парой задних корешков СМН (= с парой СМН), выходящих из СМ в одной горизонтальной плоскости.

- Сегмент СМ иннервирует определенный участок тела (строго ограниченную область) и определенные внутренние органы и сосуды.
- В каждом сегменте примерно 3000 нервных клеток.

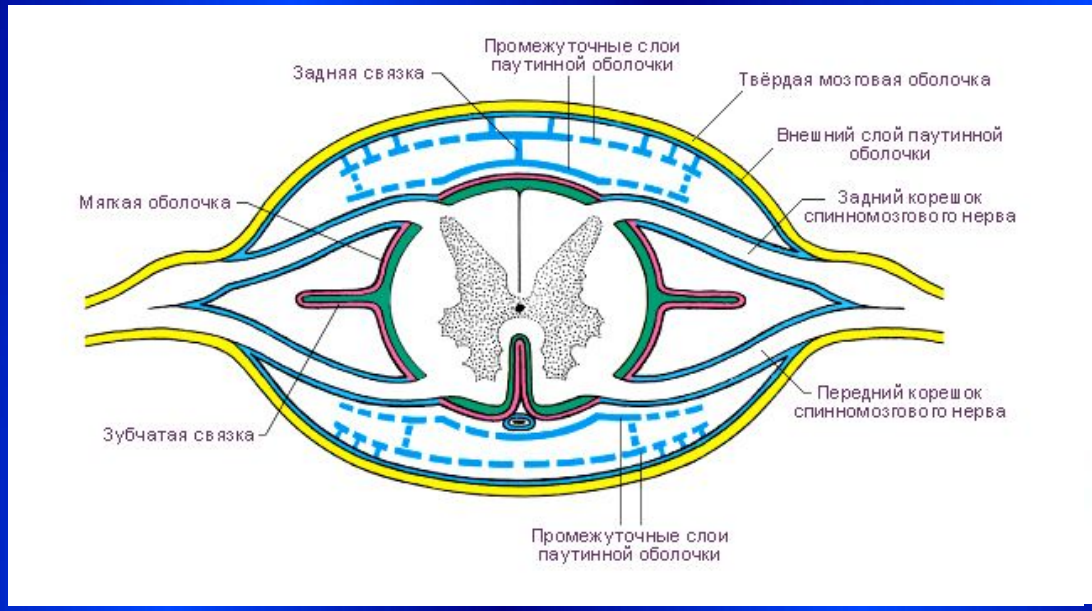

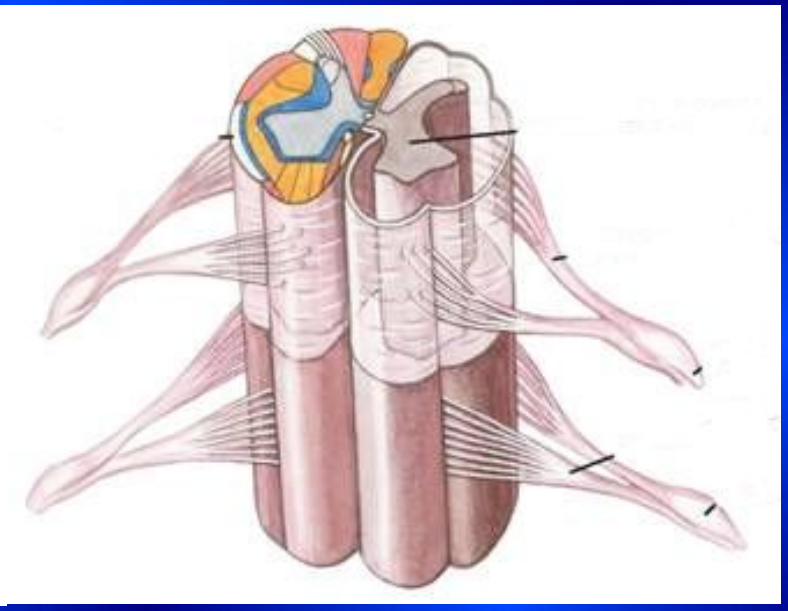

Сегментарная иннервация тела

Каждому сегменту соответствует определенный участок кожи – дерматом и определенные мышцы – миотом.

- Сегменты C_{1-8} иннервируют область шеи.
- C_5 -Th_{1-2} – верхние конечности;
- Th_{1-12} – туловище;
- Th_{12} - S_3– нижние конечности.
- S_{4-5} и Co_1 – промежность.

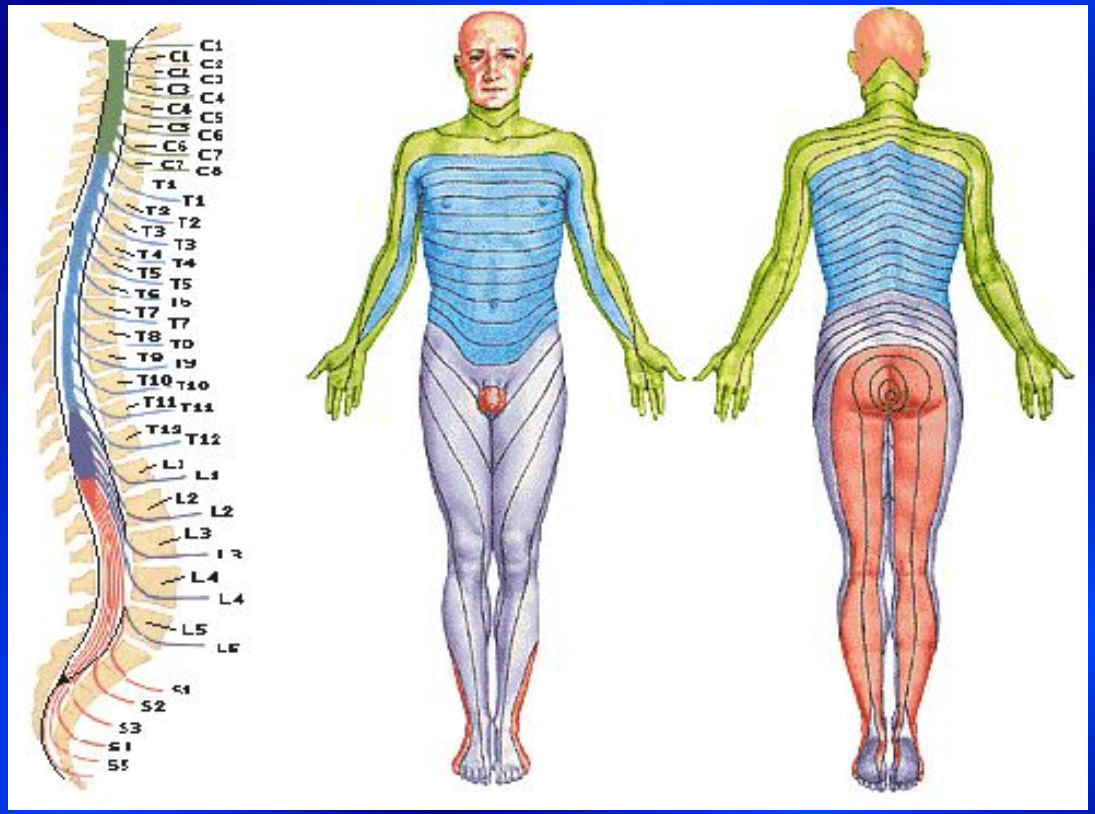

Расположение сегментарных зон на теле человека.

- При вертикальном положении тела сегментарные участки
  - на туловище – круговые,
  - на конечностях – продольные.
- При положении четвероногого животного полоски будут с туловища переходить на конечности.

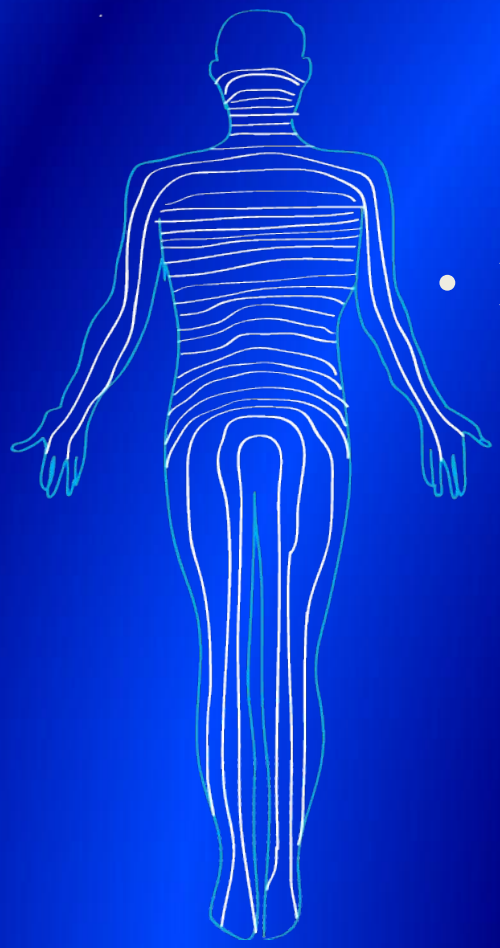

Расположение сегментарных зон на теле человека.

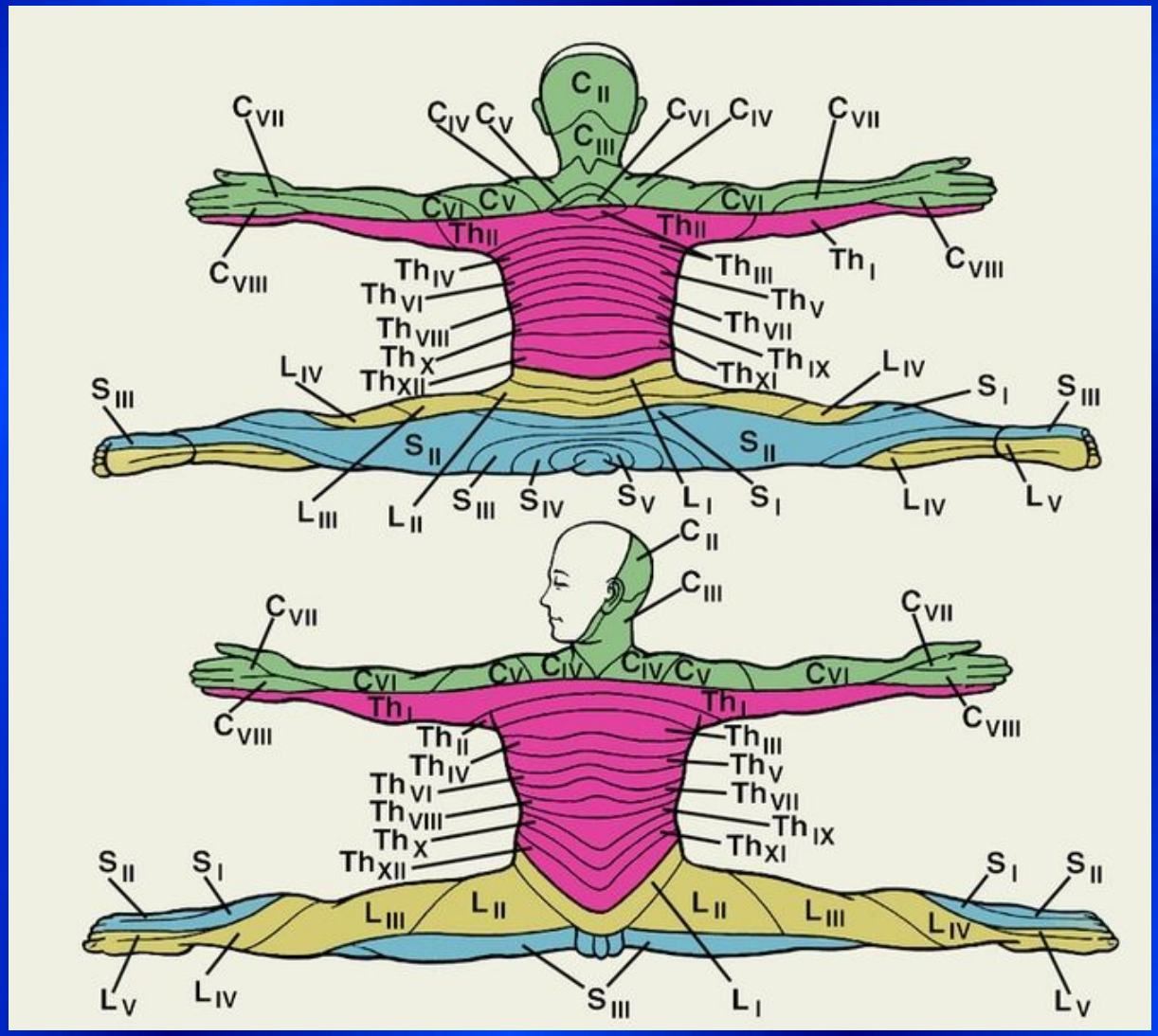

Утолщения спинного мозга

- СМ имеет длину 45 см, однако на его протяжении имеются два утолщения:
- шейное утолщение - *intumescentia cervicalis*, C_5-Th_2, соответствует зоне иннервации верхних конечностей; эти сегменты содержат больше нервных клеток, они больше по размерам.
- пояснично-крестцовое, *intumescentia lumbosacralis*, Th_{12}-S_3, соответствует зоне иннервации нижних конечностей; на уровне L_1 переходит непосредственно в мозговой конус.

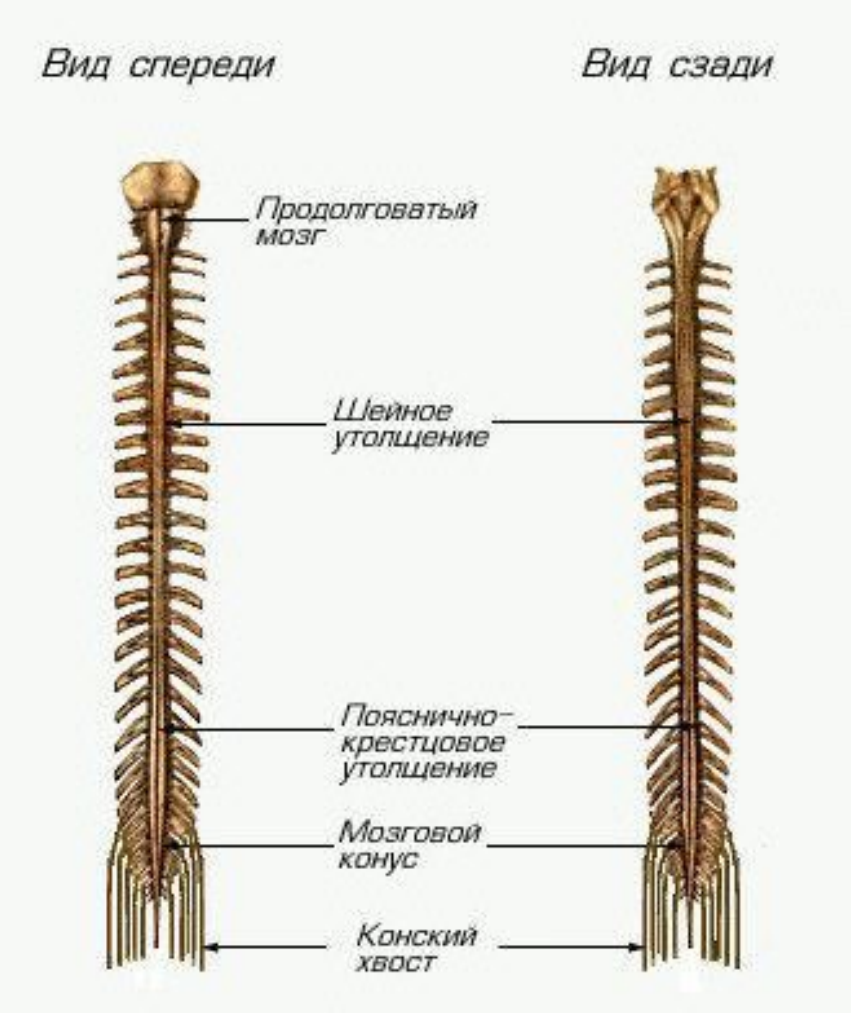

Конский хвост

- СМ у взрослого человека заканчивается на уровне L_I у мужчин (L_{II} у женщин), так как он отстает в своем развитии от роста позвоночного канала.
- Но корешки СМН от 10 нижних сегментов (L_{1-5}, S_{1-5}, Co_1) спускаются до соответствующих межпозвоночных отверстий.
- В составе конского хвоста находится 40 корешков СМН и терминальная нить.

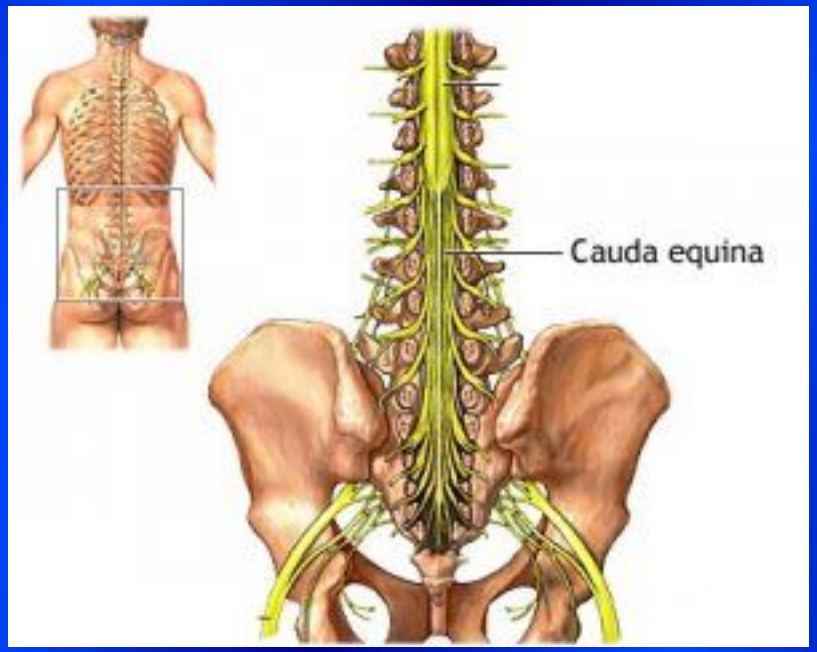

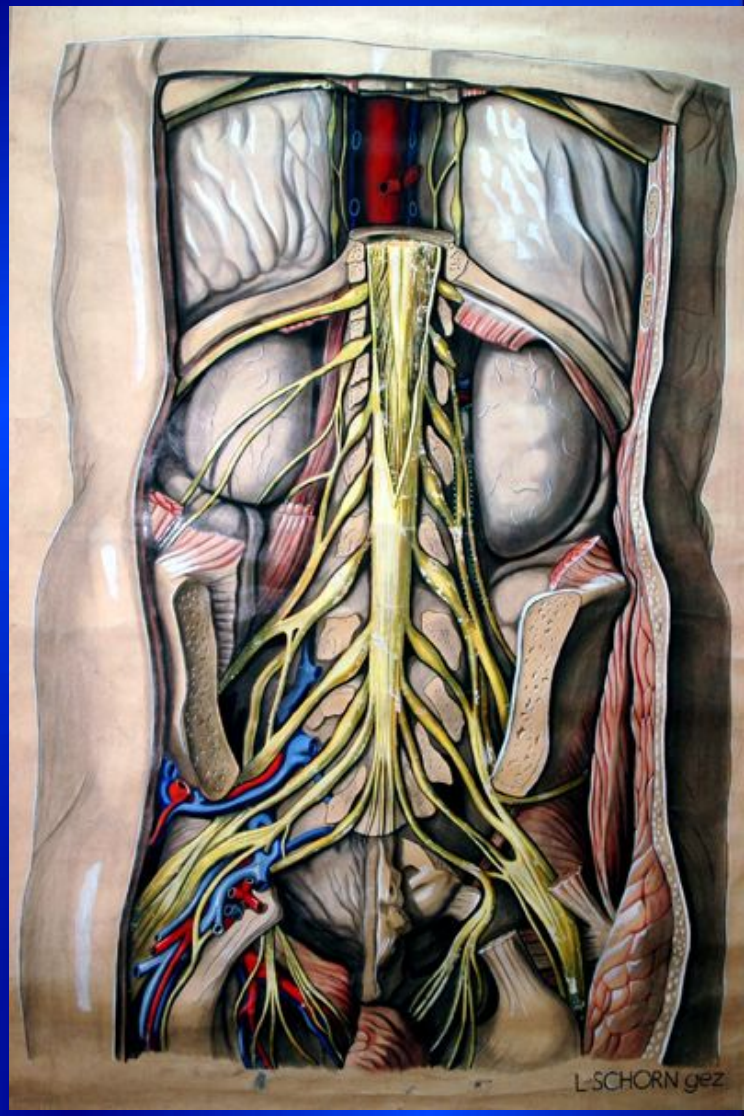

Соотношение сегментов спинного мозга и позвонков

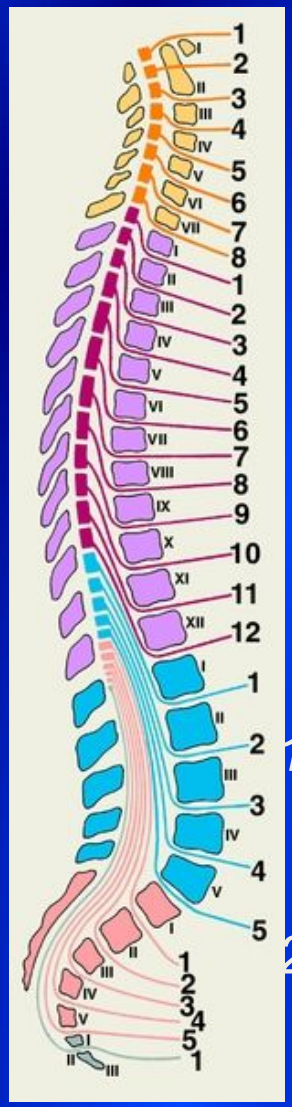

- Правило Шипо

Сегменты	Тела позвонков	Разность
C_{1-4}	C_{I-IV}	0
C_{5-8} – Th_{1-4}	C_{V-VII} – Th_{I-III}	-1
Th_{5-8}	Th_{IV-VI}	-2
Th_{9-12}	Th_{VII-IX}	-3
L_{1-5}	Th_{X-XII}	
S_{1-5}, Co_1	Th_{XII} – $L_I(L_{II})$	

- *Практические примеры:*

1. *При повреждении дужки Х-ого грудного позвонка повреждается 1-ый поясничный сегмент (страдает иннервация кожи и мышц бедра)*
2. *При нарушении функций органов малого таза и промежности можно полагать, что поврежден позвонок L_I*

Особенности онтогенеза спинного мозга

- У плода 4-х месяцев СМ заканчивается на уровне S_V
- У новорожденного на уровне L_{III}, поэтому конский хвост включает 32 корешка СМН.
- У мужчин – L_I
- У женщин – L_{II}
- СМ у женщин длиннее по двум причинам:

1. больше высота крестцовых сегментов, ответственных за функции внутренних женских половых органов;
2. высота тел позвонков у женщин меньше

Оболочки СМ

- Оболочки:

1. Мягкая, pia mater *spinalis (3)*, - прилежит к веществу СМ, представлена сосудистыми сплетениями
2. Паутинная, *arachnoidea mater spinalis (2)*, - бессосудистая, представлена тонкой соединительнотканной пленкой, содержащей щели
3. Твердая, *dura mater spinalis (1)*, представлена плотной соединительнотканной тканью, сверху переходит в твердую оболочку головного мозга, внизу заканчивается на уровне.

Ниже S_{II} переходит в терминальную нить.

По бокам образует отростки для СМН, покрывают ЧУСМН и переходят в периневральное влагалище.

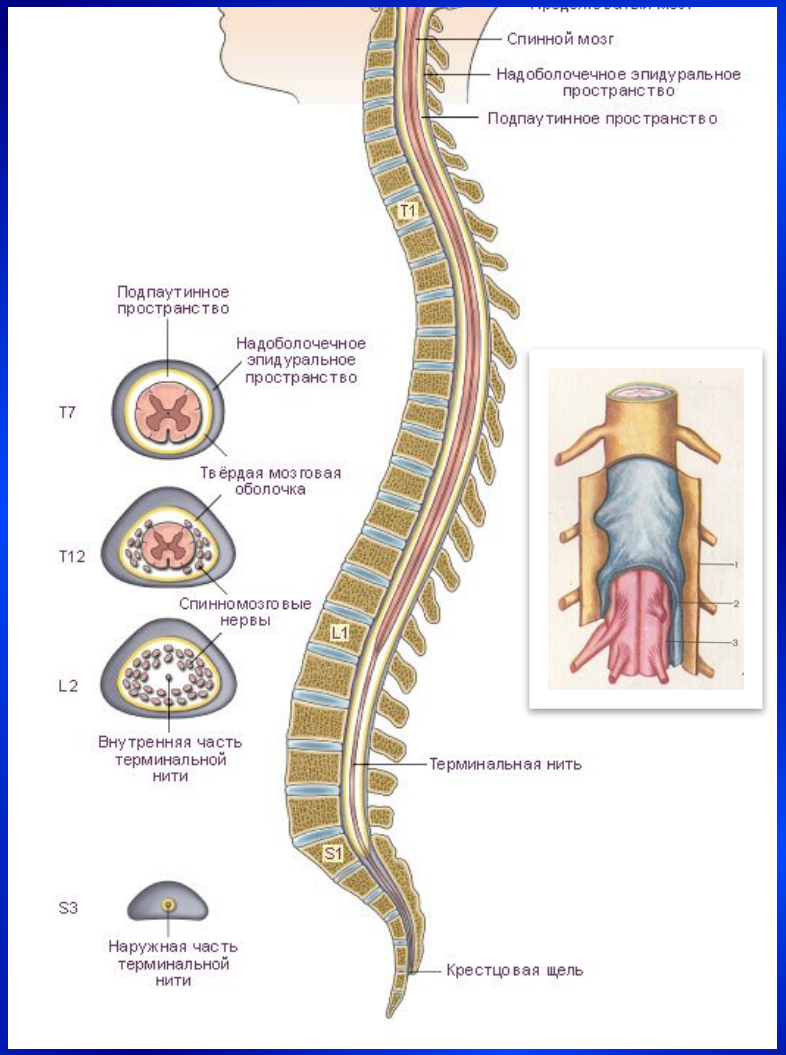

Межоболочечные пространства СМ

1. Эпидуральное, или перидуральное, *spatium epidurale seu peridurale* – между надкостницей позвонков и твердой мозговой оболочкой , содержит венозные и лимфатические сплетения, корешки СМН, рыхлую соединительную и жировую ткань. *С этим пространством связано понятие – эпидуральная анестезия.*
2. Субдуральное пространство, *spatium subdurale* – содержит спинномозговую жидкость. *С этим пространством связаны понятия – спинномозговая пункция и спинномозговая анестезия.*
3. Подпаутинное пространство, *spatium subarachnoideum* – содержит спинномозговую жидкость.

Строение СМ на поперечном разрезе

- Белое вещество – это нервные волокна, сгруппированные в нервные тракты – афферентные и эфферентные. Выделяют канатики:
  - задние
  - боковые
  - передние

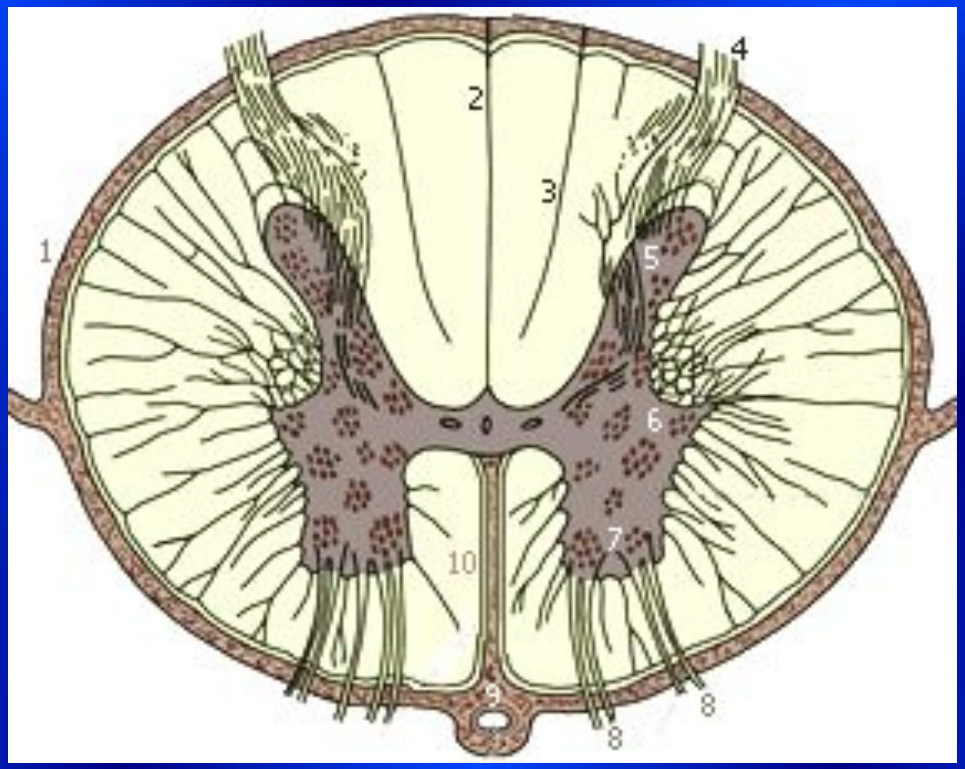

- Серое вещество – это нервные клетки и волокна. Имеет вид бабочки. В нем различают:
  - » задние рога
  - » боковые рога
  - » передние рога
  - » центральное промежуточное вещество

Строение серого вещества

- В составе серого вещества 3-5% приходится на ядра и 95-97% на отдельные рассеянные клетки, *cellulae dissiminate*.
- Вещество над задним рогом
  - студенистое вещество (SG)
  - губчатая зона (ZS)
  - пограничная зона (ZT)
- Ядра заднего рога чувствительные:
  - собственное (NPCP)
  - грудное (NTh)
- Ядра бокового рога – симпатические:
  - латеральное промежуточное (NLI)
- Ядра промежуточной зоны:
  - медиальное промежуточное (NMI)
- ядра переднего рога – двигательные:
  - ДЯПРСМ (NPCA)

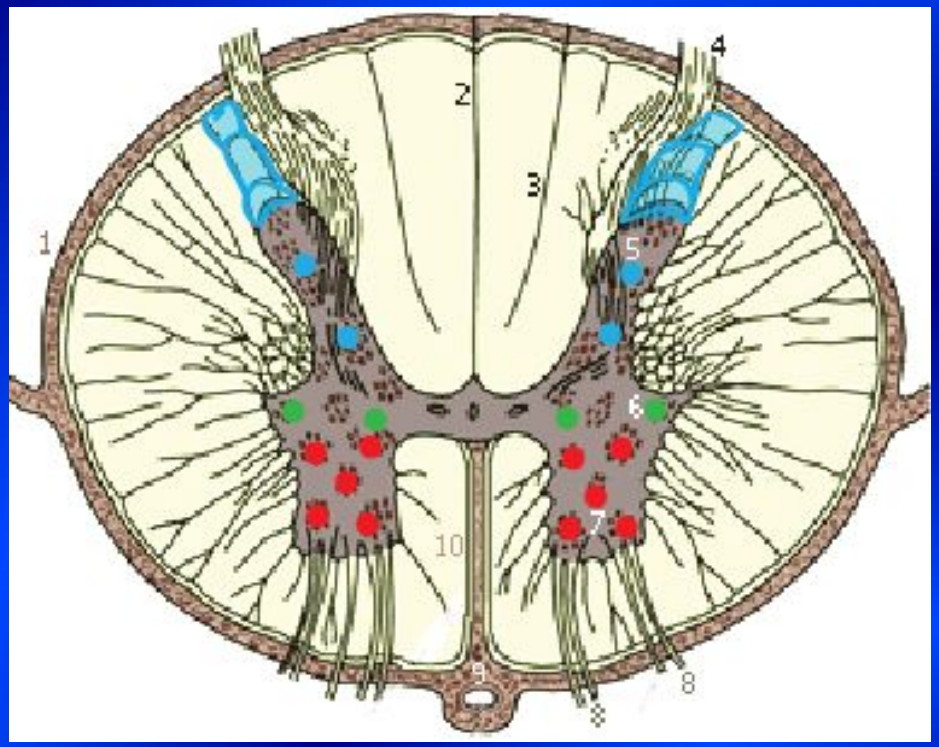

Клинические проявления при поражении серого вещества

- При поражении заднего рога – диссоциированные расстройства чувствительности; нарушается болевая. температурная и тактильная чувствительность, но сохраняется проприоцептивная.
- При поражении бокового рога – нарушается симпатическая иннервация сосудов, потовых желез, пиломоторных мышц и внутренних органов
- При поражении переднего рога нарушаются движения и тонус мышц

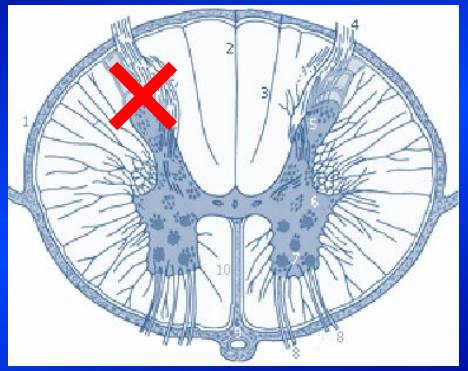

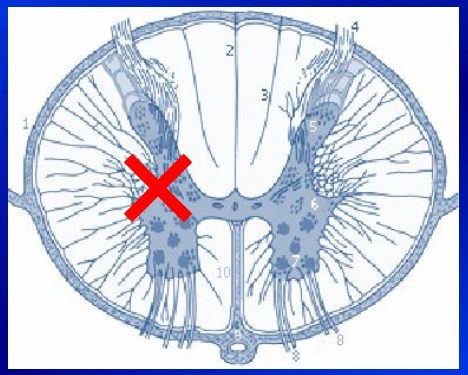

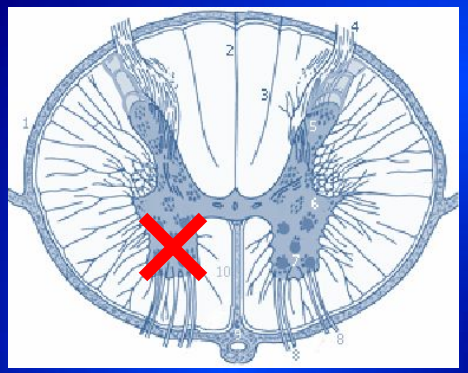

Сегментарный аппарат СМ

- СА – совокупность структур СМ, предназначенных для осуществления безусловных рефлексов на уровне СМ.
- Это простые защитные рефлексы, возникающие при раздражении туловища, конечностей и внутренних органов

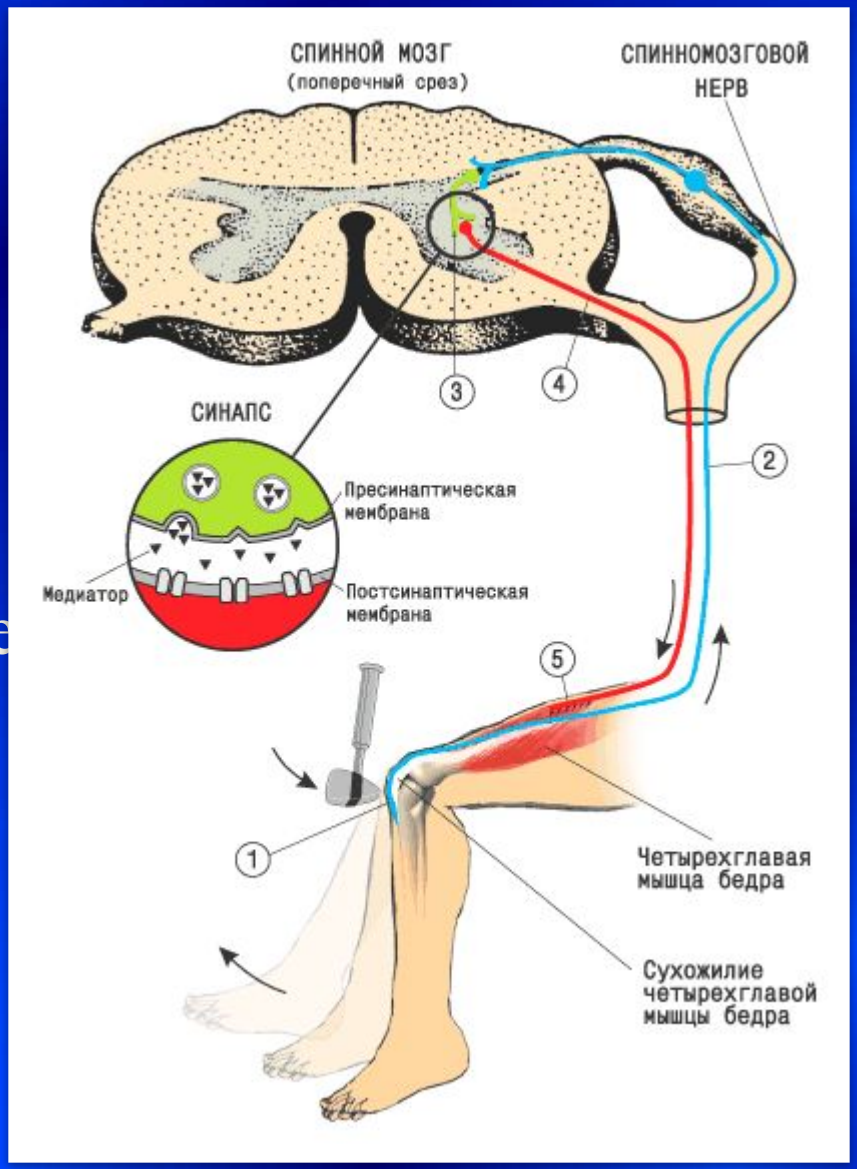

Состав сегментарного аппарата

- 1. Заднекорешковая зона (центральные отростки псевдоуниполярных клеток ЧУСМН)
- 2. Вставочные нейроны
  - рассеянные клетки, CD
  - клетки студенистого вещества, SG
  - клетки губчатой зоны, ZS
  - клетки терминальной зоны, ZT
- 3. Задние, боковые и передние собственные пучки спинного мозга
- 4. ДЯПРСМ –двигательные ядра передних рогов СМ и начальная часть их аксонов
- Остальные элементы рефлекторных дуг безусловных рефлексов относятся к периферической нервной системе (передние и задние корешки, чувствительные узлы спинномозговых нервов, спинномозговые нервы и их ветви).

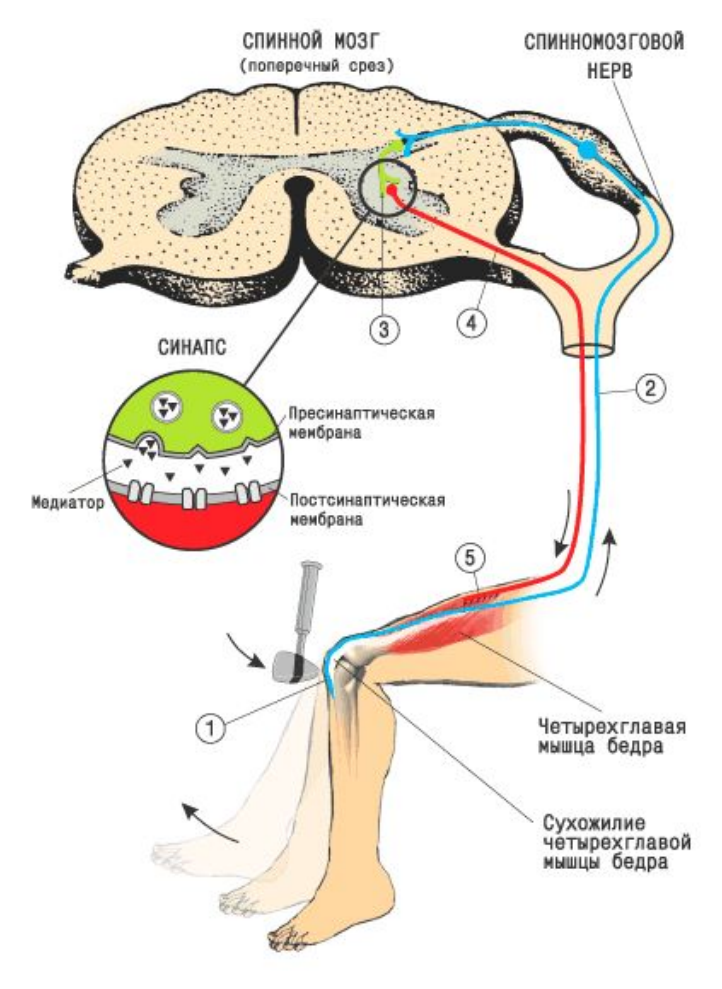

Полисегментарная реакция на раздражение

- При раздражении рецептора в одном сегменте возникает ответная реакция с нескольких сегментов – полисегментарная, так как в СМ информация распространяется на выше- и нижележащие сегменты:
  - клетки терминальной зоны, ZT – ↕ на 1
  - клетки губчатой зоны, ZS – ↕ на 2-3
  - клетки студенистого вещества, SG – ↕ на 3-7

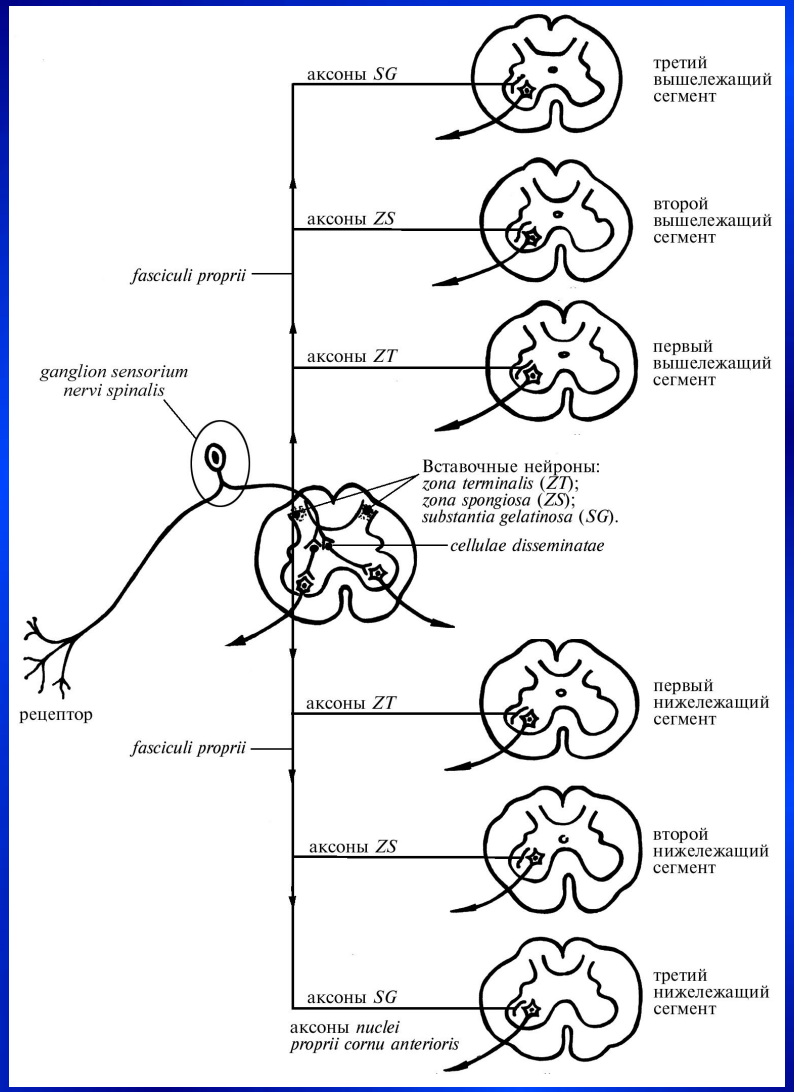

Интеграционный аппарат СМ

- ИА – совокупность нервных структур, обеспечивающих двустороннюю связь спинного и головного мозга, а также анализ поступившей из спинного мозга информации в интеграционных центрах головного мозга (интегративная, координирующая деятельность ГМ по отношению к СМ)
- ИА СМ представляет собой восходящие и нисходящие проводники: белое вещество за исключением собственных пучков СМ и ядра вставочных нейронов (коммуникационные центры)



Составляющие интеграционного аппарата

- ИА включает:

1. заднекорешковые волокна
2. коммуникационные центры (чувствительные ядра СМ)
3. афферентные пути
4. интеграционные центры ГМ (мозжечок, верхние холмики среднего мозга, промежуточный мозг, конечный мозг)
5. эфферентные пути
6. клетки ДЯПРСМ и часть их аксонов

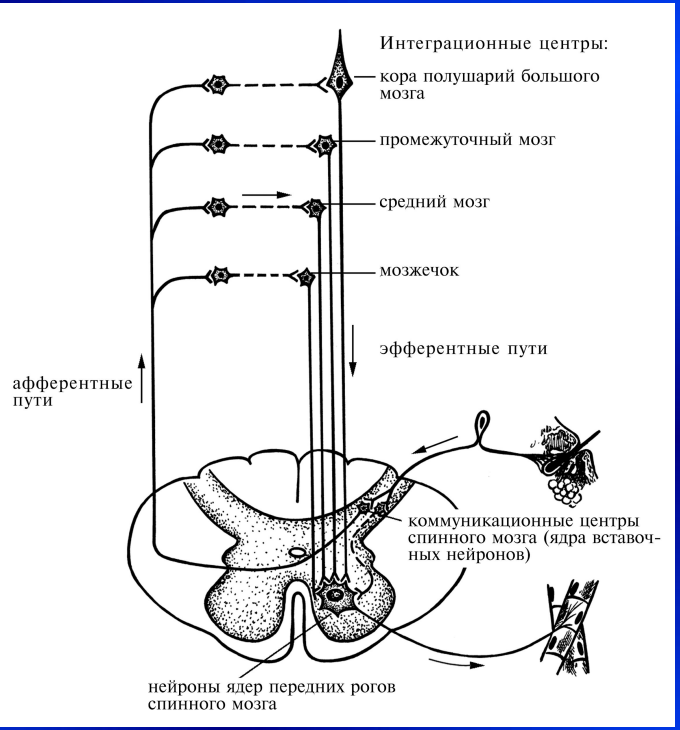

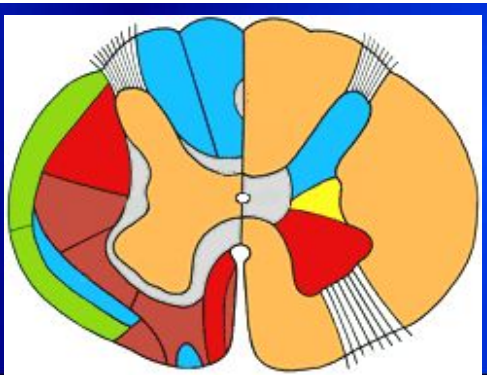

Состав заднего канатика СМ

- заднекорешковая зона, *zona radicularis*.
- задний собственный пучок, *fasciculus proprius posterior* (*СА)
- *Восходящие тракты:*

1) тонкий пучок, *fasciculus gracilis* (пучок Голля);

сознательная проприоцептивная и частично тактильная чувствительность от нижних конечностей и нижней части туловища – 19 нижних чувствительных узлов спинномозговых нервов (Co_1, $S_{1–5}$, $L_{1–5}$, $Th_{5–12}$).

2) клиновидный пучок, *fasciculus cuneatus* (пучок Бурдаха);

сознательная проприоцептивная и частично тактильная чувствительность от шеи, верхних конечностей и верхней части туловища – 12 верхних чувствительных узлов спинномозговых нервов ($Th_{1–4}$, $C_{1–8}$).

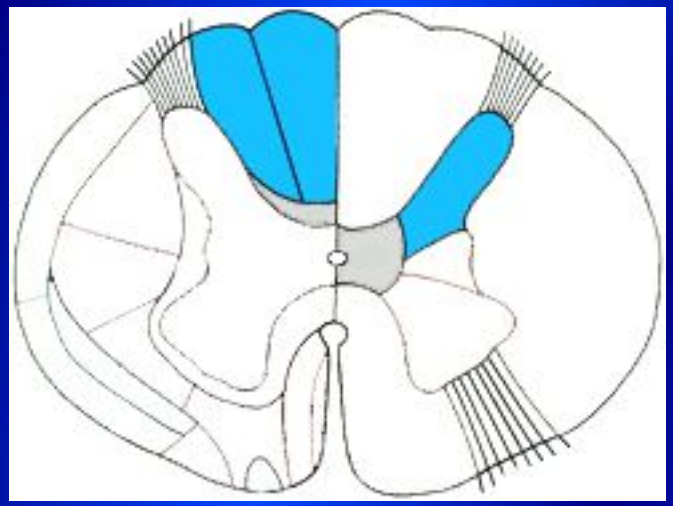

Поражение заднего канатика

- *При поражении заднего канатика* Нарушения проприоцептивной глубокой чувствительности, при этом поверхностная чувствительность сохраняется. Бывает при спинной сухотке (табетические расстройства чувствительности, синдром Русси-Лермитта-Шельвена)
- *При поражении заднекорешковой зоны* полное отсутствие чувствительности и двигательных функций.

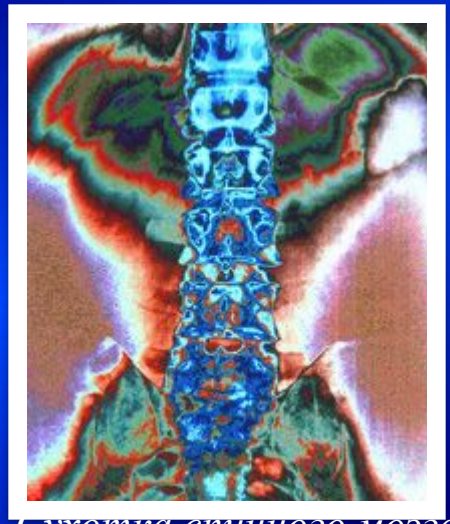

Сухотка спинного мозга

Атропатия коленного сустава в позднем периоде сухотки спинного мозга

Состав бокового канатика

- латеральный собственный пучок спинного мозга, *fasciculus proprius lateralis* (*CA);
- *3 восходящих тракта:*
  1) задний спинно-мозжечковый путь, *tractus spinocerebellaris posterior* (пучок Флексига)
     бессознательная проприоцептивная чувствительность
  2) передний спинно-мозжечковый путь, *tractus spinocerebellaris anterior* (пучок Говерса)
     бессознательная проприоцептивная чувствительность
  3) латеральный спинно-таламический путь, *tractus spinothalamicus lateralis*
     болевая, температурная и тактильная чувствительность

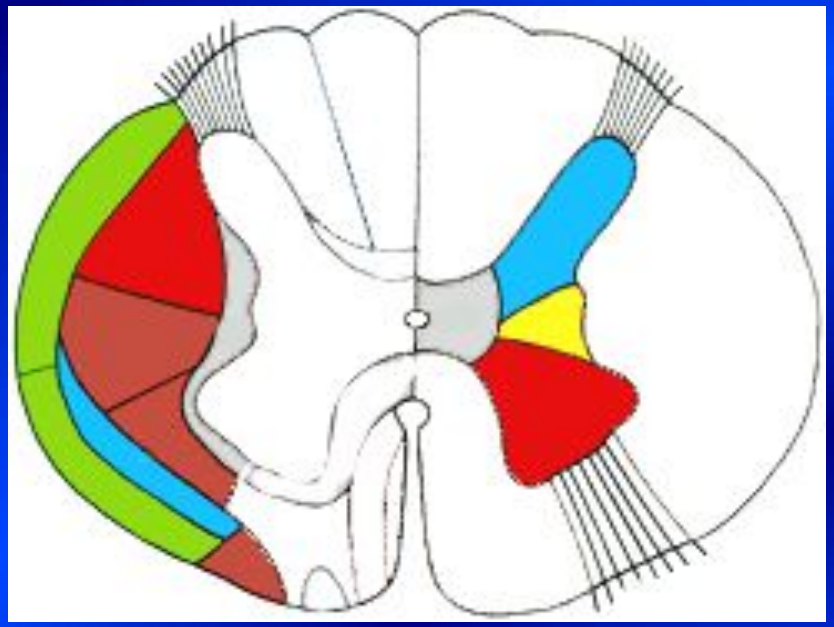

- *4 нисходящих тракта:*
  1) латеральный корково-спинномозговой путь, *tractus corticospinalis lateralis*
     точное, заранее продуманное (осознанное) движение
  2) красноядерно-спинномозговой путь, *tractus rubrospinalis* (пучок Монакова)
     поддержание тонуса скелетных мышц (в удобной позе) и выполнение сложных автоматических рефлекторных движений (бег, ходьба).
  3-4) преддверно-спинномозговой, *tractus vestibulospinalis,* и оливо-спинномозговой путь, *tractus olivospinalis*
     безусловно-рефлекторные движения и тонус мышц при вестибулярных нагрузках

Поражение бокового канатика

- *При поражении бокового канатика*
  - нарушается поверхностная чувствительность (болевая, температурная, тактильная) на противоположной стороне тела
  - нарушаются осознанные движения на стороне поражения, изменяется тонус мышц и нарушается поза

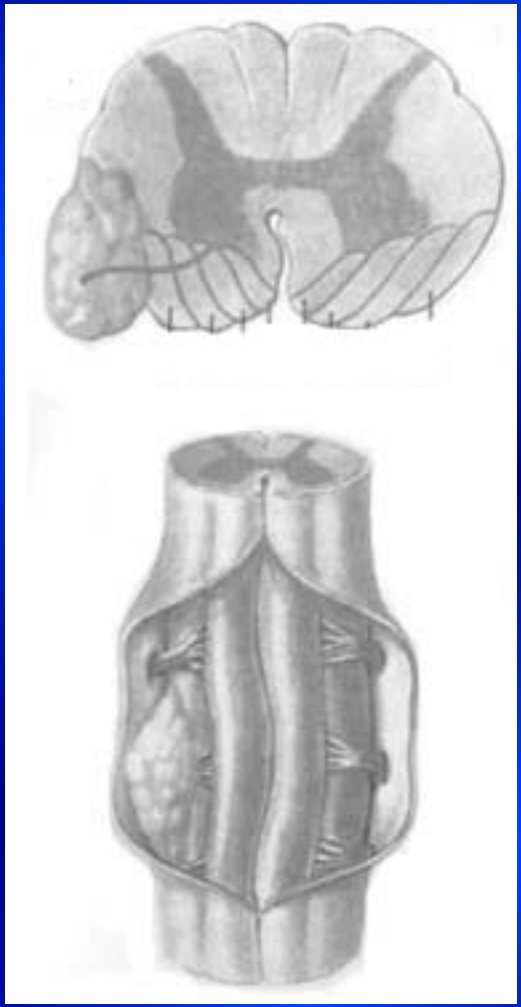

Опухоль спинного мозга

Состав переднего канатика

- Передний собственный пучок, *fasciculus proprius anterior* (*CA)
- *3 нисходящих тракта*

1) крыше-спинномозговой путь, *tractus tectospinalis*

безусловно рефлеткорные движения на сильные звуковые. световые, тактильные и обонятельные раздражения

2) передний корково-спинномозговой путь, *tractus corticospinalis anterior*

осознанные движения верхней части туловища

3) ретикулярно-спинномозговой путь, *tractus reticulospinalis*

контроль деятельности ретикулярной формации СМ

4) медиальный продольный пучок, *fasciculus longitudinalis medialis*

контроль работы двигательных ядер XI пары ЧН и шейных сегментов

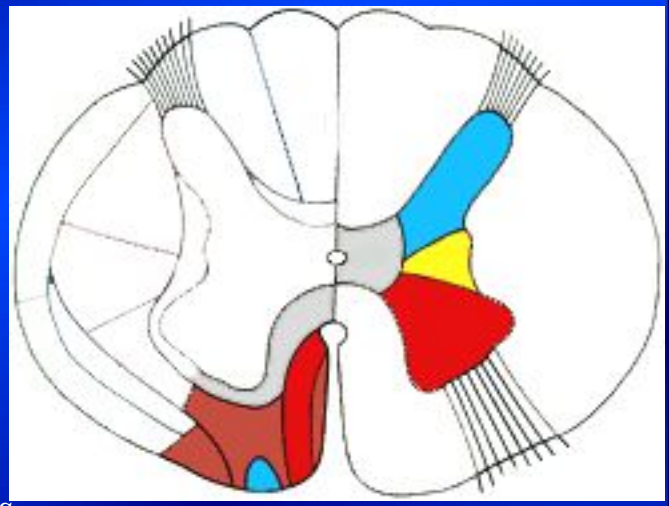

- *2 восходящих тракта*

1) передний спинно-таламический путь, *tractus spinothalamicus anterior*

тактильная чувствительность

2) спино-ретикулярный путь, *tractus spinoreticularis*

доставляет информацию к ретикулярной формации головного мозга

Поражение переднего канатика

- *При поражении переднего канатика*
- нарушаются охранительные рефлексы на сильные звуковые, световые, тактильные и обонятельные раздражения
- нарушаются точные движения мышц шеи и верхней части туловища
- нарушается сочетанный поворот головы и глаз в противоположную сторону

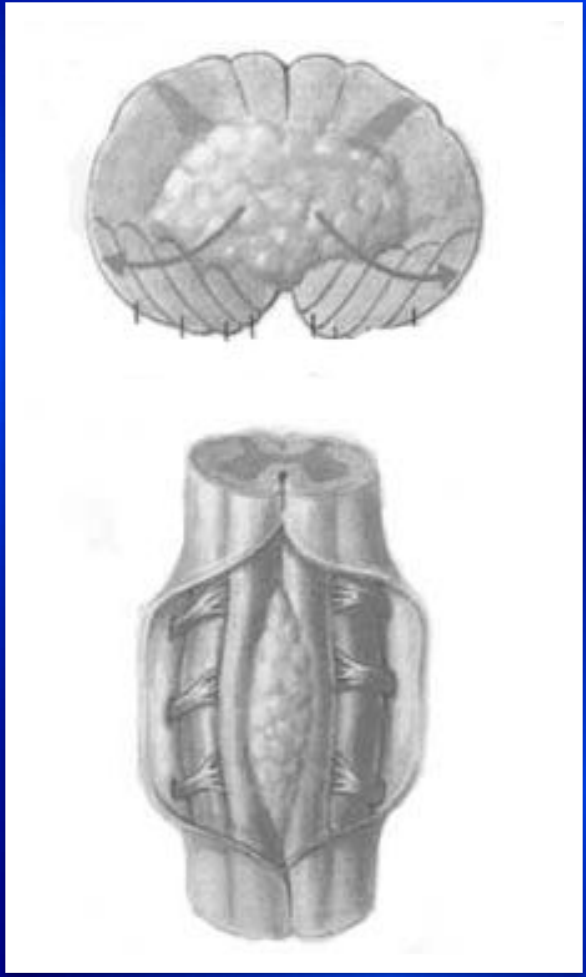

Опухоль спинного мозга

Развитие спинного мозга

- Нервная система развивается из эктодермы → нервная пластинка →валик →трубка
- В составе трубки выделяют три слоя:
  - эпендимный – выстилка центрального канала
  - плащевой – серое вещество
  - вуальный – белое вещество
- Филогенез: вначале формируется сегментарный аппарат (у бесчерепных), а затем интеграционный (у черепных)

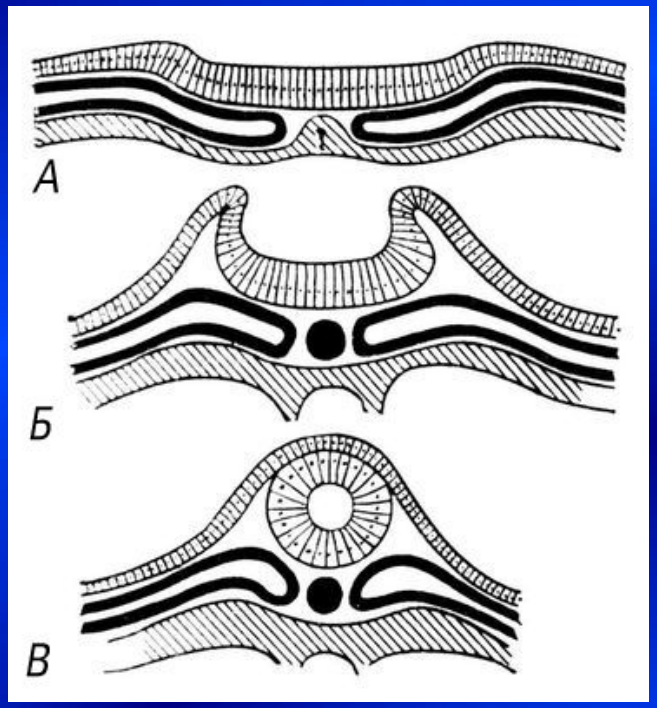

Значение для клинических дисциплин

- неврология, нейрохирургия
- При повреждении СМ возникают параличи.

  Характер паралича зависит от уровня поражения СМ
  - при повреждении в области шеи – будет нарушение чувствительности и движений в области туловища, верхних и нижних конечностей.
  - при повреждении в нижнегрудном отделе – паралич нижних конечностей.
- Различные инфекционные заболевания (полиомелит, сифилис и др.) приводят к разрушению канатиков или определенных ядер в сером веществе СМ

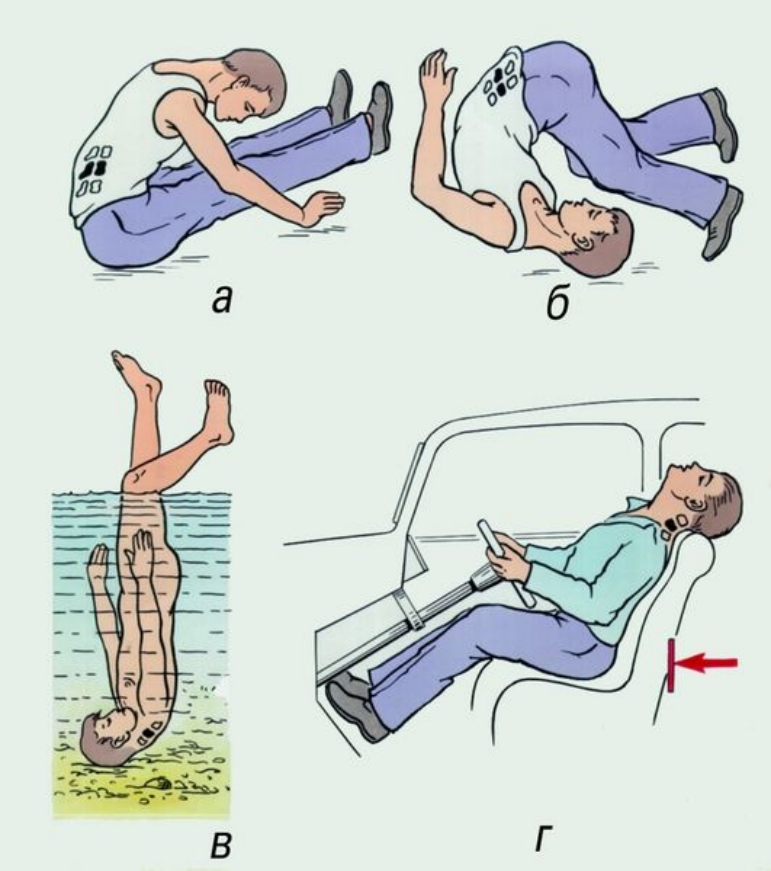

Травмы позвоночника, влекущие травмы спинного мозга

СПАСИБО ЗА ВНИМАНИЕ