

Казахский государственный медицинский университет
КАФЕДРА АКУШЕРСТВА И ГИНЕКОЛОГИИ

РОДОВОЙ ТРАВМАТИЗМ

РОДОВОЙ ТРАВМАТИЗМ

- РОДОВОЙ ТРАВМАТИЗМ МАТЕРИ
- РОДОВОЙ ТРАВМАТИЗМ ПЛОДА

РОДОВОЙ ТРАВМАТИЗМ

РОДОВОЙ ТРАВМАТИЗМ МАТЕРИ

**ПОВРЕЖДЕНИЕ МЯГКИХ ТКАНЕЙ И КОСТНОЙ
ОСНОВЫ РОДОВОГО КАНАЛА,
ПРОИЗОШЕДШИЕ В ПРОЦЕССЕ РОДОВ**

РОДОВОЙ ТРАВМАТИЗМ

- Разрывы промежности и влагалища
- Гематомы наружных половых органов и влагалища
- Разрывы шейки матки
- Разрывы матки
- Острый выворот матки
- Растяжение и разрывы сочленений таза
- Мочеполовые и кишечно-половые свищи

РОДОВОЙ ТРАВМАТИЗМ

РАЗРЫВЫ ПРОМЕЖНОСТИ

Наиболее частый вид акушерского
травматизма

7-15% от общего числа родов

У первородящих наблюдаются в 2-3
раза чаще

РОДОВОЙ ТРАВМАТИЗМ

ПРИЧИНЫ РАЗРЫВОВ ПРОМЕЖНОСТИ:

- Ригидность тканей (первородящие старше 30 лет, рубцы, высокая промежность)
- Прорезывание головки большим размером (при разгибательных вставлениях головки)
- Оперативное родоразрешение (акушерские щипцы, вакуум-экстракция)
- Крупный плод
- Быстрые и стремительные роды
- Неправильное оказание акушерского пособия

РОДОВОЙ ТРАВМАТИЗМ

ПРИЗНАКИ УГРОЗЫ РАЗРЫВА ПРОМЕЖНОСТИ

- Значительное выпячивание промежности
- Цианоз, отек, в дальнейшем побледнение
- Кожа становится блестящей, на ней появляются трещины
- Происходит разрыв

РОДОВОЙ ТРАВМАТИЗМ

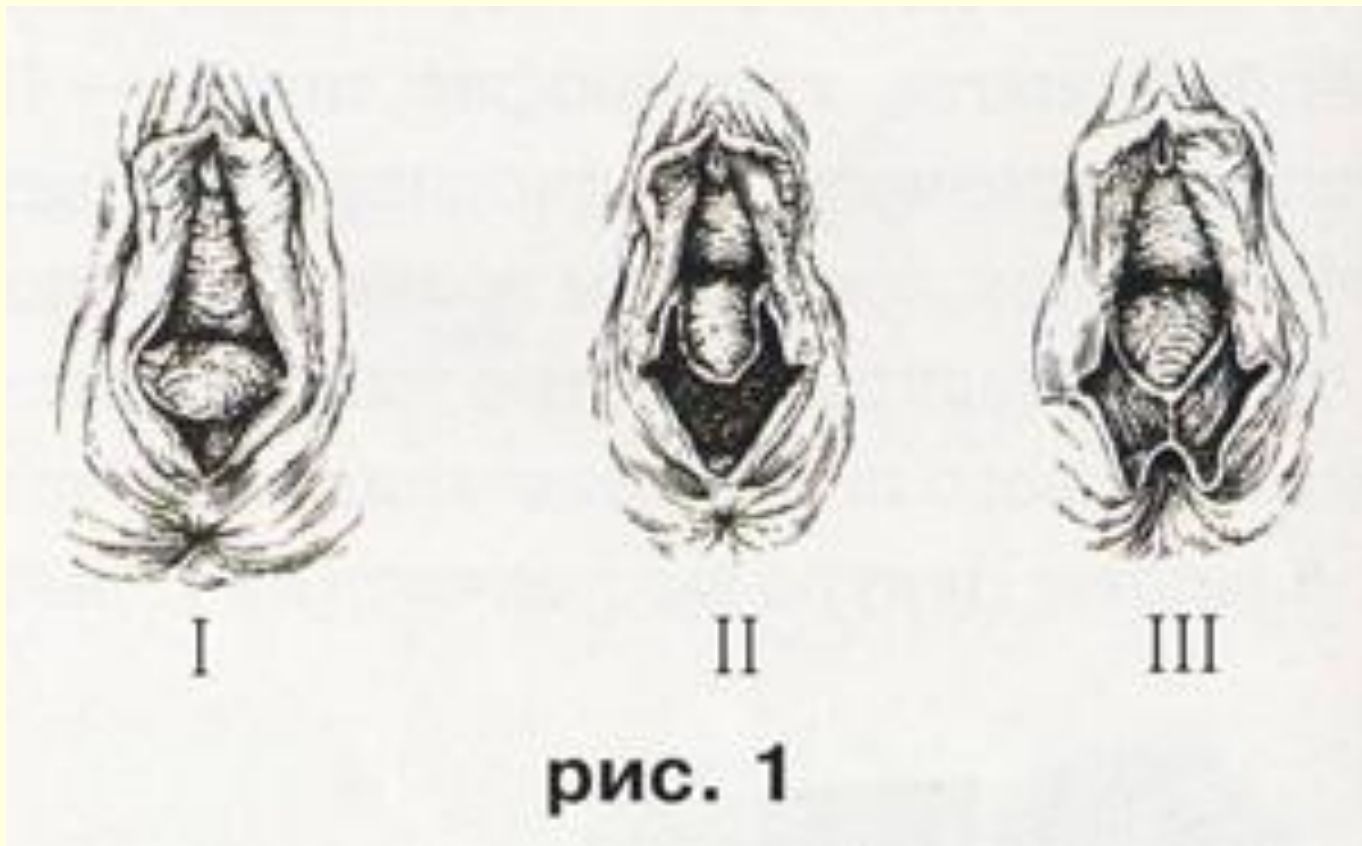
ТРИ СТЕПЕНИ РАЗРЫВА ПРОМЕЖНОСТИ:

I степень – нарушение целостности задней спайки

II степень- кожа промежности, мышцы тазового дна

III степень- кожа промежности, мышцы тазового дна, разрыв наружного сфинктера прямой кишки, иногда стенка прямой кишки

РОДОВОЙ ТРАВМАТИЗМ



РОДОВОЙ ТРАВМАТИЗМ

Восстановление целостности промежности необходимо проводить под обезболиванием:

**I, II степень – внутривенное обезбоживание
инфильтрационная анестезии**

**III степень - общее обезбоживание
(для полного расслабления сфинктера прямой
кишки)**

РОДОВОЙ ТРАВМАТИЗМ

Для ушивания используются рассасывающиеся шовные материалы:

- Кетгут
- Синтетические (Викрил, Дексон)

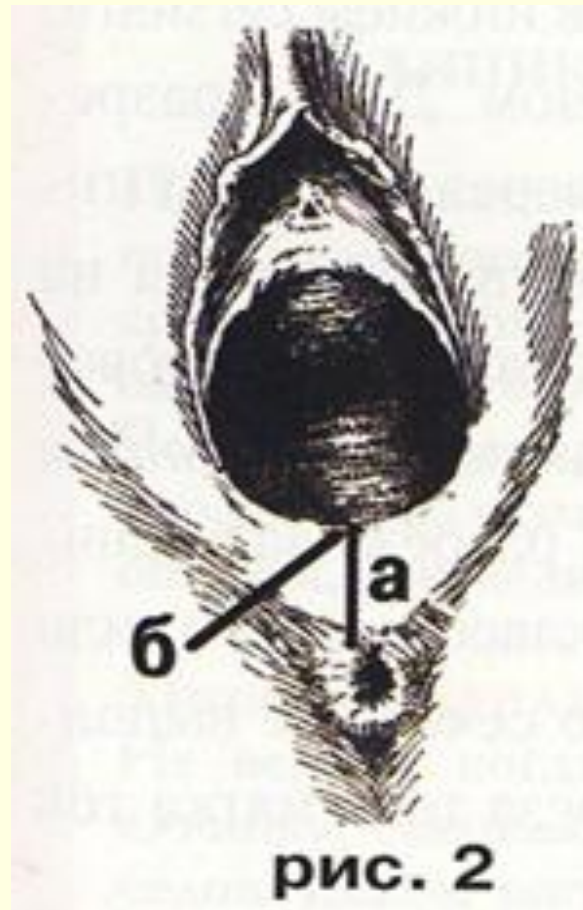
РОДОВОЙ ТРАВМАТИЗМ

Профилактика разрывов промежности

При появлении симптомов угрозы разрыва промежности проводят операции, предотвращающие разрыв:

- *Эпизиотомию (латеральная, срединно-латеральная)*
- *Перинеотомию*

РОДОВОЙ ТРАВМАТИЗМ



РОДОВОЙ ТРАВМАТИЗМ

Отдаленные последствия при технически неправильном восстановлении целостности промежности:

- Опушение, выпадение половых органов
- При разрыве III степени – недержание кала и газов, образование влагалищно-прямокишечных свищей

РОДОВОЙ ТРАВМАТИЗМ

ГЕМАТОМЫ ВЛАГАЛИЩА И НАРУЖНЫХ ПОЛОВЫХ ОРГАНОВ

Растяжение и разрыв сосудов в глубине мягких тканей, поверхность которых остается неповрежденной

Изливающаяся кровь скапливается в тканях и рыхлой клетчатке, образуя гематому

РОДОВОЙ ТРАВМАТИЗМ

Причины образования гематом:

- Длительное или быстрое изгнание плода
- Родоразрешающая операция (наложение акушерских щипцов)

РОДОВОЙ ТРАВМАТИЗМ

Клиническая картина гематомы:

- Ощущение дискомфорта, чувство распираания, давления
- Сине-багровая опухоль тугоэластической консистенции в области наружных половых органов, влагалища

РОДОВОЙ ТРАВМАТИЗМ

Лечение гематом:

- Самостоятельное рассасывание(до 4 см в диаметре)
- Вскрытие, лигирование кровоточащего сосуда, ушивание
- Вскрытие, лигирование кровоточащего сосуда, дренирование полости

РОДОВОЙ ТРАВМАТИЗМ

РАЗРЫВЫ ШЕЙКИ МАТКИ

Частота колеблется от 3 до 60%

У первородящих наблюдаются в 4 раза чаще, чем у повторнородящих

РОДОВОЙ ТРАВМАТИЗМ

Причины разрывов шейки матки:

- Изменения шейки матки воспалительного характера
- Ригидность шейки матки
- Быстрые и стремительные роды
- Длительные роды при преждевременном отхождении околоплодных вод
- Ущемление шейки между головкой и костями таза
- Оперативные роды – акушерские щипцы, вакуум-экстракция плода

РОДОВОЙ ТРАВМАТИЗМ

В зависимости от глубины разрывы шейки делятся на три степени:

I степень- длина разрыва не более 2 см

II степень- более 2 см, не достигающие до сводов влагалища

III степень- достигающие до сводов влагалища или переходящие на него

РОДОВОЙ ТРАВМАТИЗМ

Восстановление целостности шейки матки :

- Обезболивание не требуется
- Наложение однорядного шва через все слои шейки матки
- Начало от верхнего края разрыва по направлению к наружному зеву
- Первая лигатура накладывается выше раны
- Шовный материал – синтетика рассасывающаяся или кетгут

РОДОВОЙ ТРАВМАТИЗМ

Отдаленные последствия при технически неправильном восстановлении целостности шейки матки:

- Истмико – цервикальная недостаточность
- Рубцовая деформация шейки матки с образованием эрозированного эктропиона

РОДОВОЙ ТРАВМАТИЗМ

РАЗРЫВЫ МАТКИ

Нарушение целостности стенки матки
во время беременности или в
процессе родов

Патология встречается нечасто
0,1%-0,05% от общего числа
родов

РОДОВОЙ ТРАВМАТИЗМ

РАЗРЫВЫ МАТКИ

Материнская смертность - 3-4%

Перинатальная смертность - 40%

РОДОВОЙ ТРАВМАТИЗМ

РАЗРЫВЫ МАТКИ

Причины различны:

2 теории:

- Механическая теория БАНДЛЯ
(механическое препятствие)
- Гистопатическая теория ВЕРБОВА
(глубокие патологические изменения
воспалительного и дегенеративного характера)

РОДОВОЙ ТРАВМАТИЗМ

Механическая теория разрыва матки
(Бандль, 1875 год):

- Узкий таз
- Поперечное положение плода
- Разгибательные предлежания и асинклитические вставления головки
- Гидроцефалия плода
- Крупный плод
- Опухоли в области малого таза
- Рубцовые сужения различных отделов родовых путей

РОДОВОЙ ТРАВМАТИЗМ

Гистопатическая теория разрыва матки (Вербов):

- Рубцы на матке после перенесенных операций (кесарево сечение, консервативная миомэктомия, перфорация матки)
- Большое количество абортов в анамнезе
- Инфантилизм, аномалии развития половых органов
- Воспалительные заболевания матки и придатков
- Паритет родов (более 5 родов)
- Многоводие, многоплодие
- Приращение, предлежание плаценты
- Деструктивный пузырный занос

РОДОВОЙ ТРАВМАТИЗМ

Классификация разрывов матки (Л. С. Персианинов, 1964)

I. По времени происхождения:

- Разрывы во время беременности (9%)
- Разрывы во время родов (91%)

РОДОВОЙ ТРАВМАТИЗМ

Классификация разрывов матки (Л. С. Персианинов, 1964)

II. По патогенетическому признаку:

Самопроизвольные

механические

гистопатические

смешанные

Насильственные

травматические

смешанные

РОДОВОЙ ТРАВМАТИЗМ

Классификация разрывов матки (Л. С. Персианинов, 1964)

III. По характеру повреждения:

Трещина (надрыв)

Неполный разрыв (не проникающий в брюшную полость)

Полный разрыв (проникающий в брюшную полость)

РОДОВОЙ ТРАВМАТИЗМ

Классификация разрывов матки (Л. С. Персианинов, 1964)

IV. По локализации:

- Разрыв в дне матки
- Разрыв в теле матки
- Разрыв в нижнем сегменте
- Отрыв матки от сводов влагалища

РОДОВОЙ ТРАВМАТИЗМ

Классификация разрывов матки (Л. С. Персианинов, 1964)

V. По клиническому течению:

- Угрожающий разрыв
- Начавшийся разрыв
- Свершившийся разрыв

РОДОВОЙ ТРАВМАТИЗМ

Симптомы угрожающего разрыва матки:

- Бурная родовая деятельность
- Напряжение и болезненность круглых связок
- Высокое расположение контракционного кольца (матка приобретает форму песочных часов)
- Положительный признак «Вастена»
- Затруднение мочеиспускания
- Непроизвольная и безрезультатная потужная деятельность при высоко стоящей головке
- Беспокойное поведение роженицы

РОДОВОЙ ТРАВМАТИЗМ

Симптомы начавшегося разрыва матки:

Симптомы угрожающего разрыва +

- Сукровичные, кровянистые выделения из половых путей
- Примесь крови в моче
- Ухудшение состояния плода
- Чувство страха, боязнь смерти

РОДОВОЙ ТРАВМАТИЗМ

Свершившийся разрыв матки

**«...характеризуется наступлением
зловещей тишины в родильном зале
после многочасовых криков,
беспокойного поведения роженицы»**

Г. Гентер

РОДОВОЙ ТРАВМАТИЗМ

Симптомы свершившегося разрыва матки:

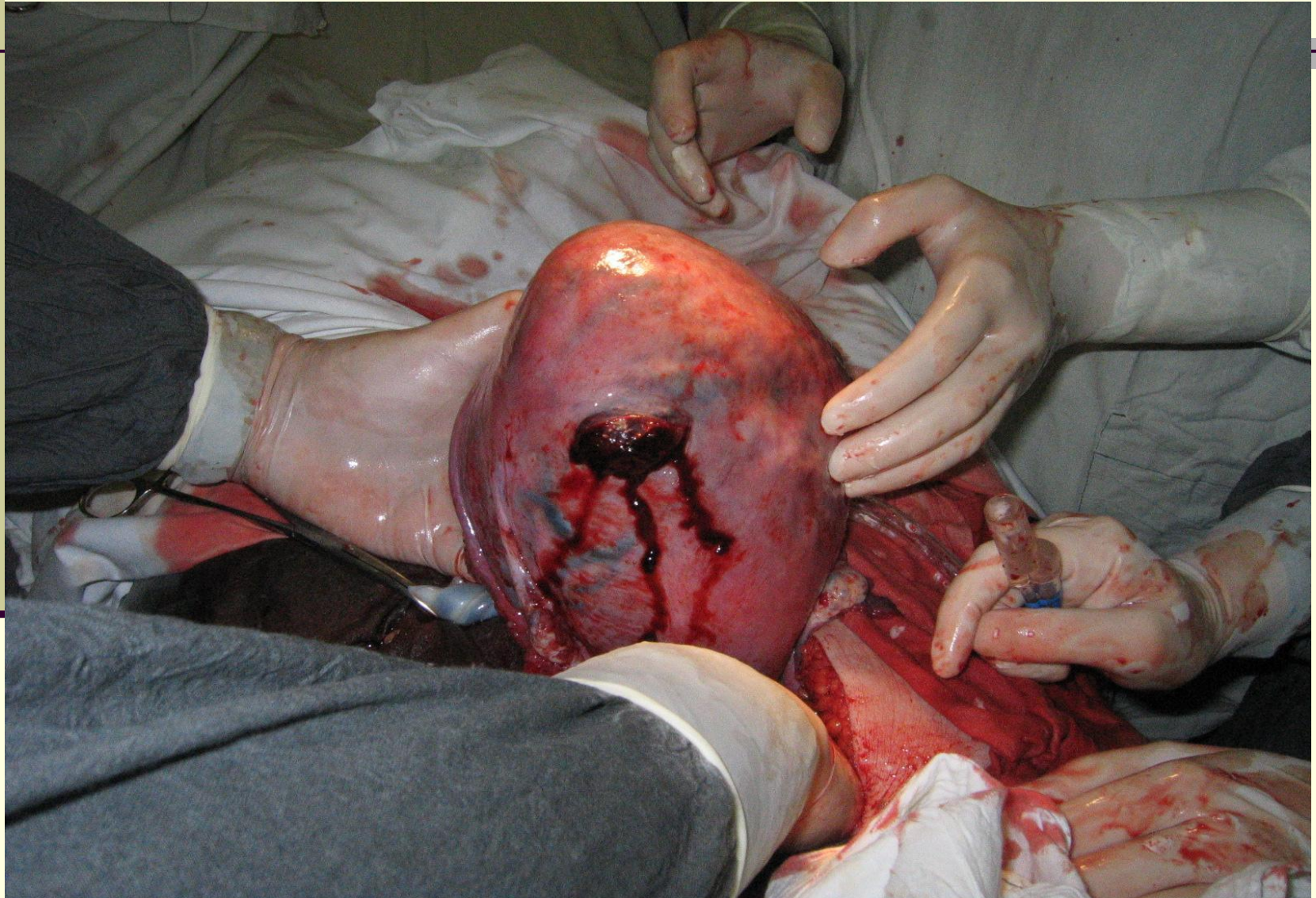
- Однократная сильная режущая боль(момент разрыва)
- Прекращение родовой деятельности
- Картина шока (падение АД, тахикардия, бледность кожных покровов, холодный пот)
- Изменение формы живота (пальпация плода)
- Внутриутробная гибель плода
- Кровотечение из половых путей

РОДОВОЙ ТРАВМАТИЗМ

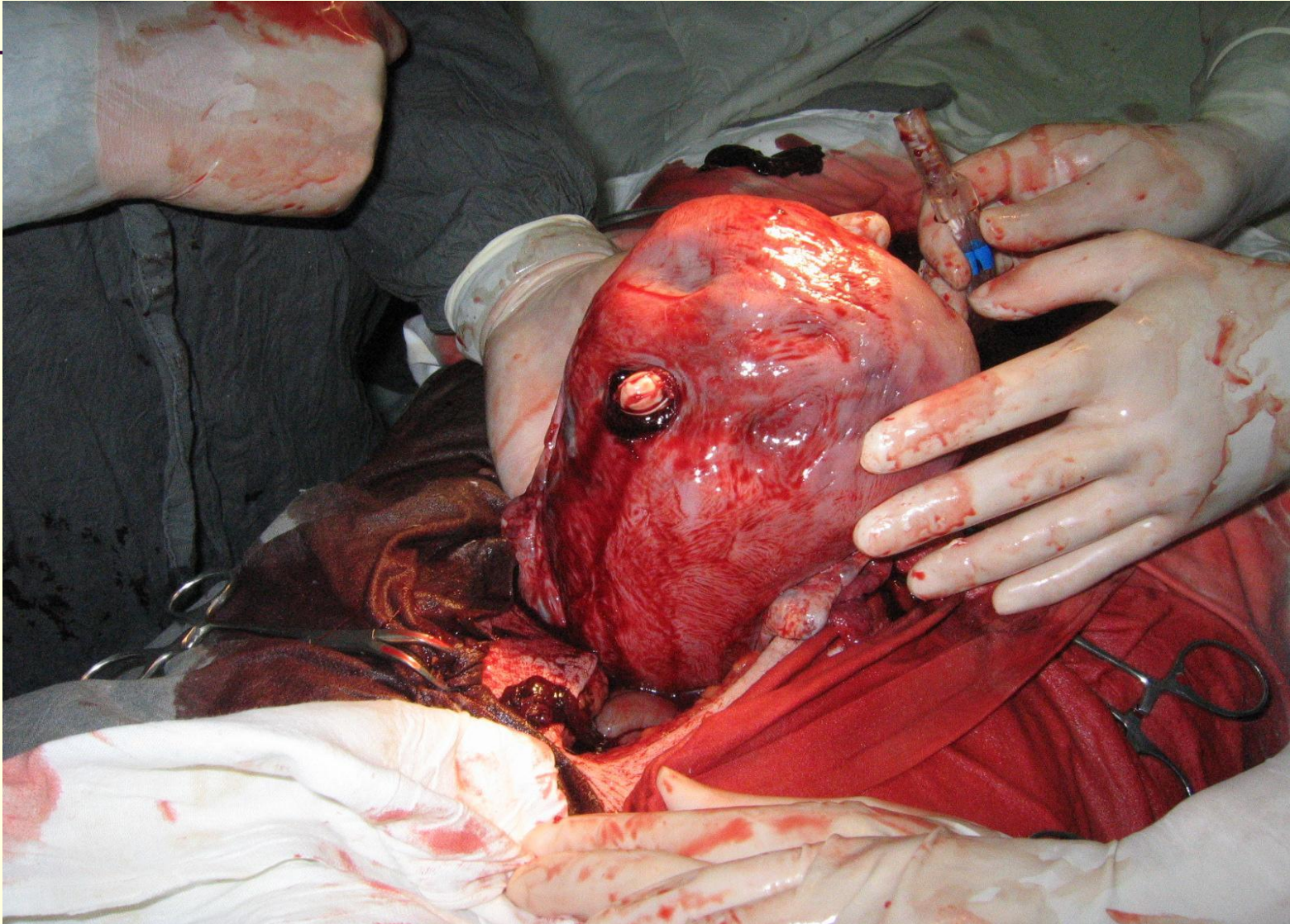ХИРУРГИЧЕСКОЕ ЛЕЧЕНИЕ ПРИ РАЗРЫВЕ МАТКИ

- Немедленное чревосечение
- Операция (зашивание разрыва после иссечения краев раны, НАМ, экстирпация матки)
- Перевязка маточных или внутренних подвздошных артерий
- Дренирование брюшной полости

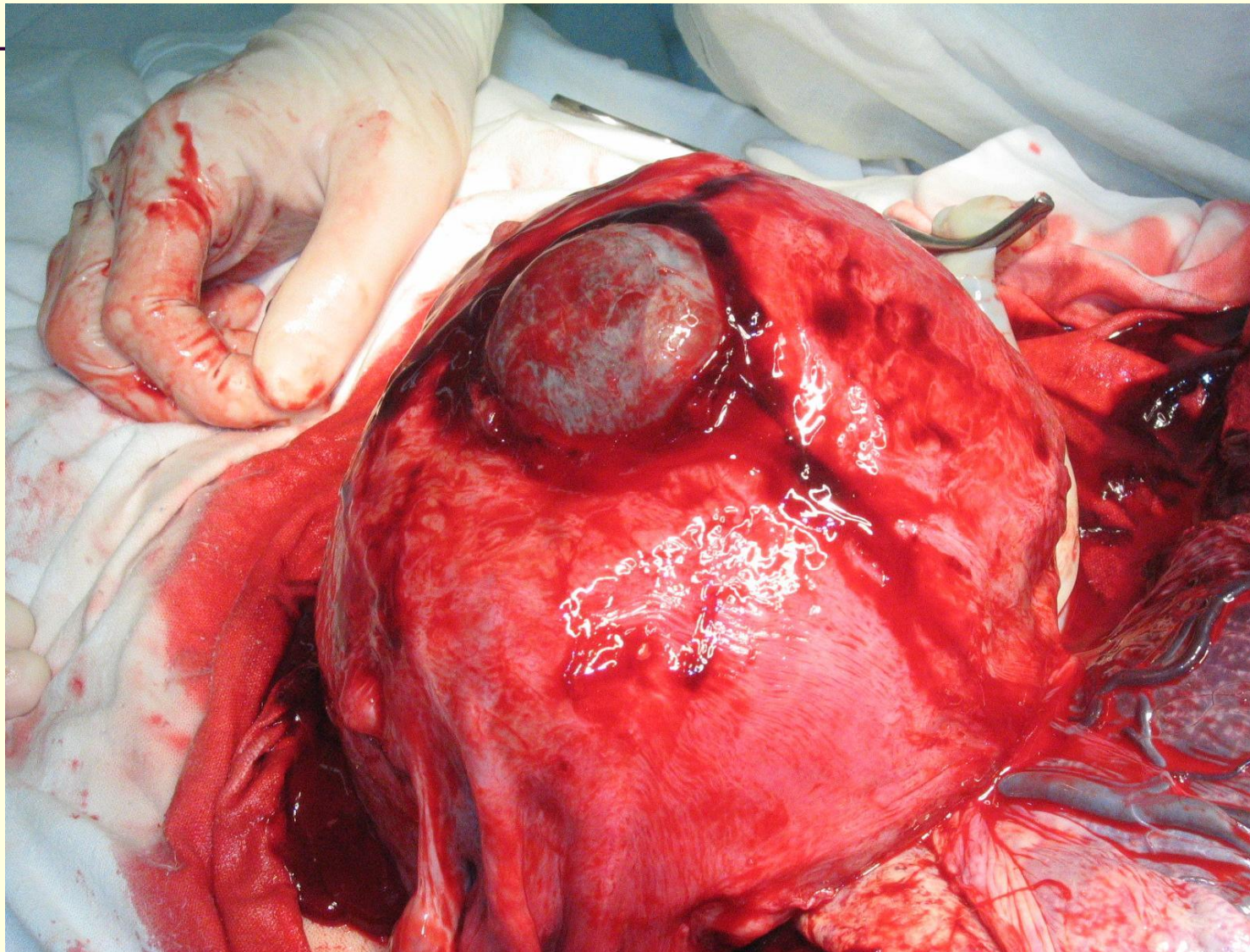
Гистиопатический разрыв матки



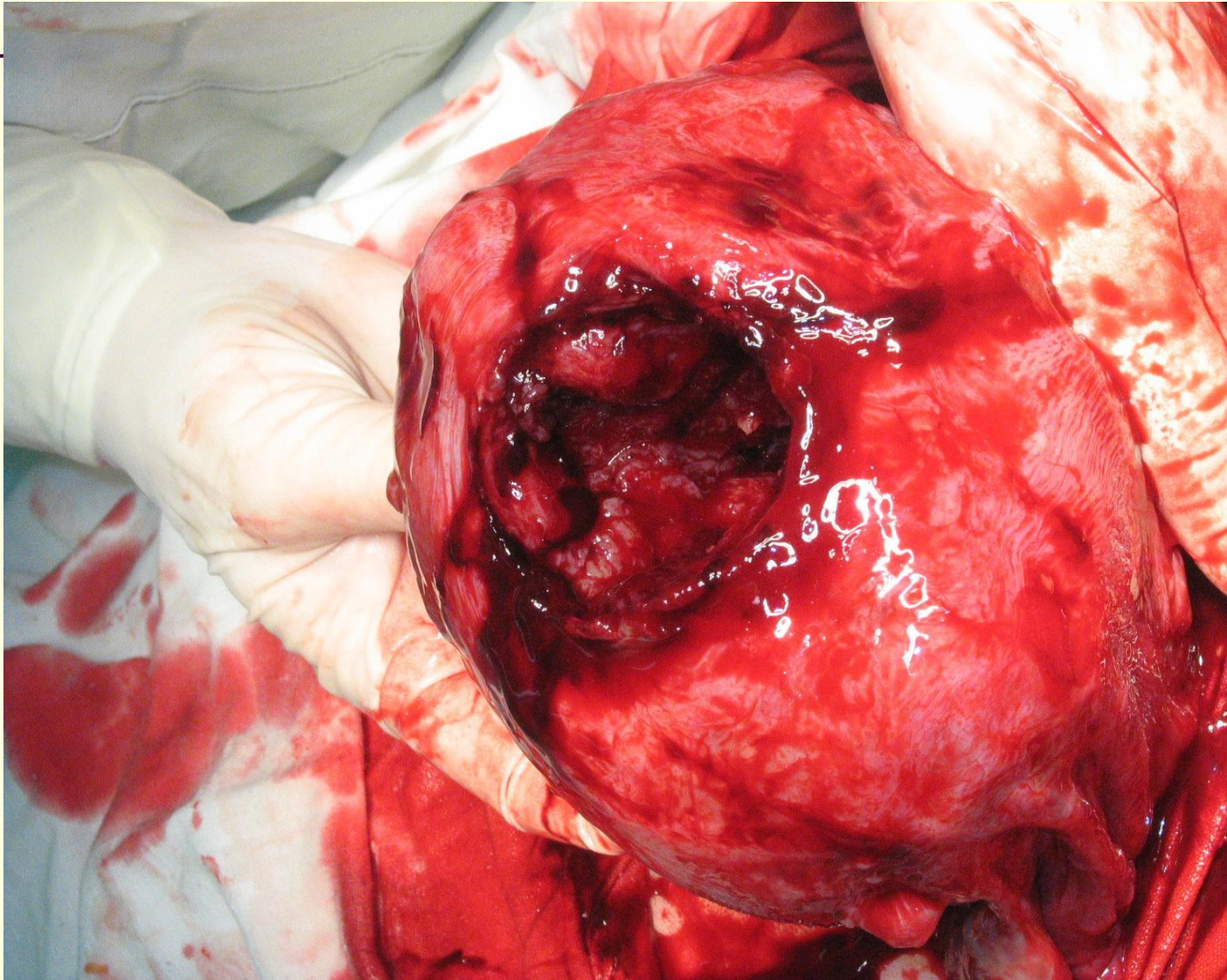
Гистиопатический разрыв матки



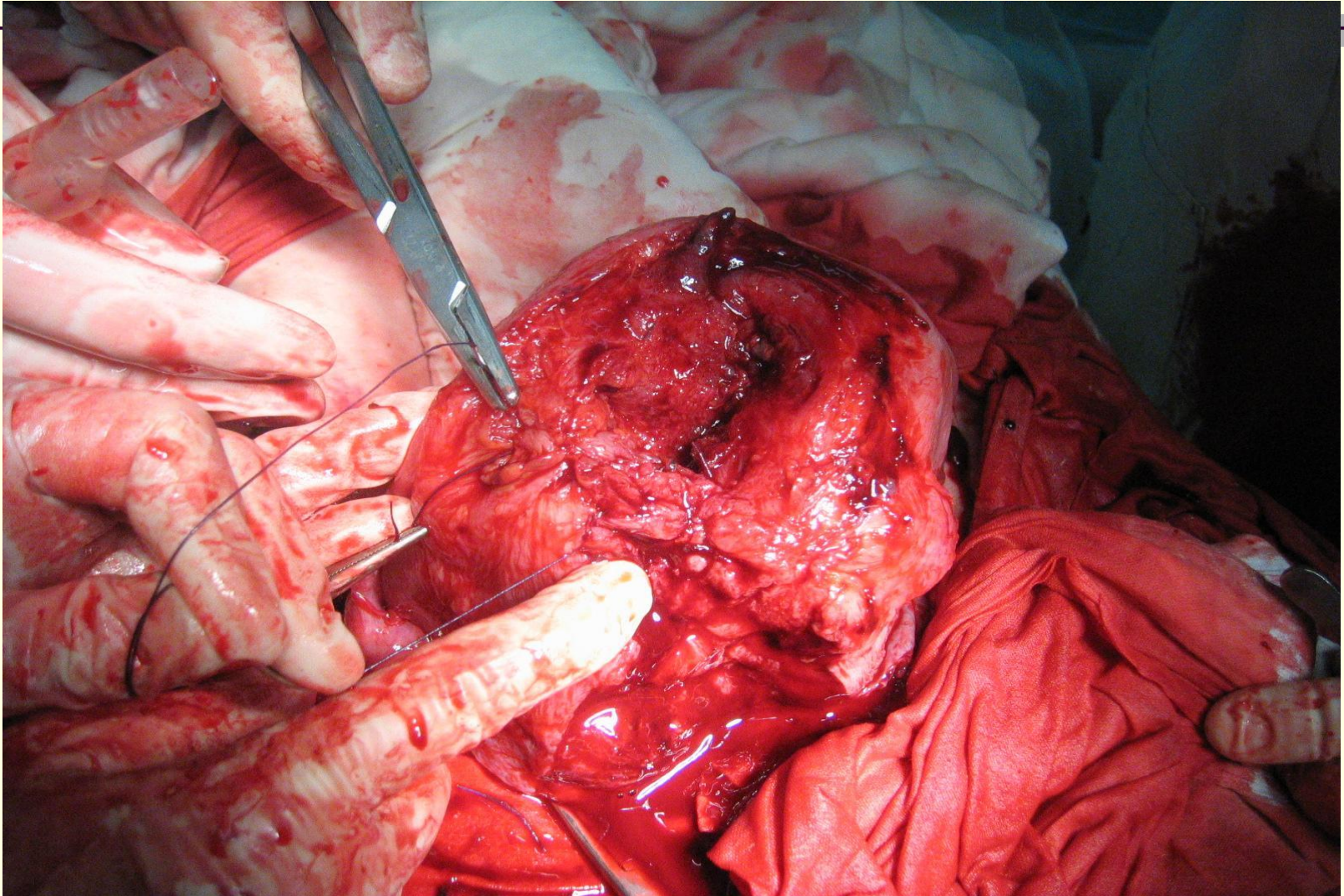
Гистиопатический разрыв матки



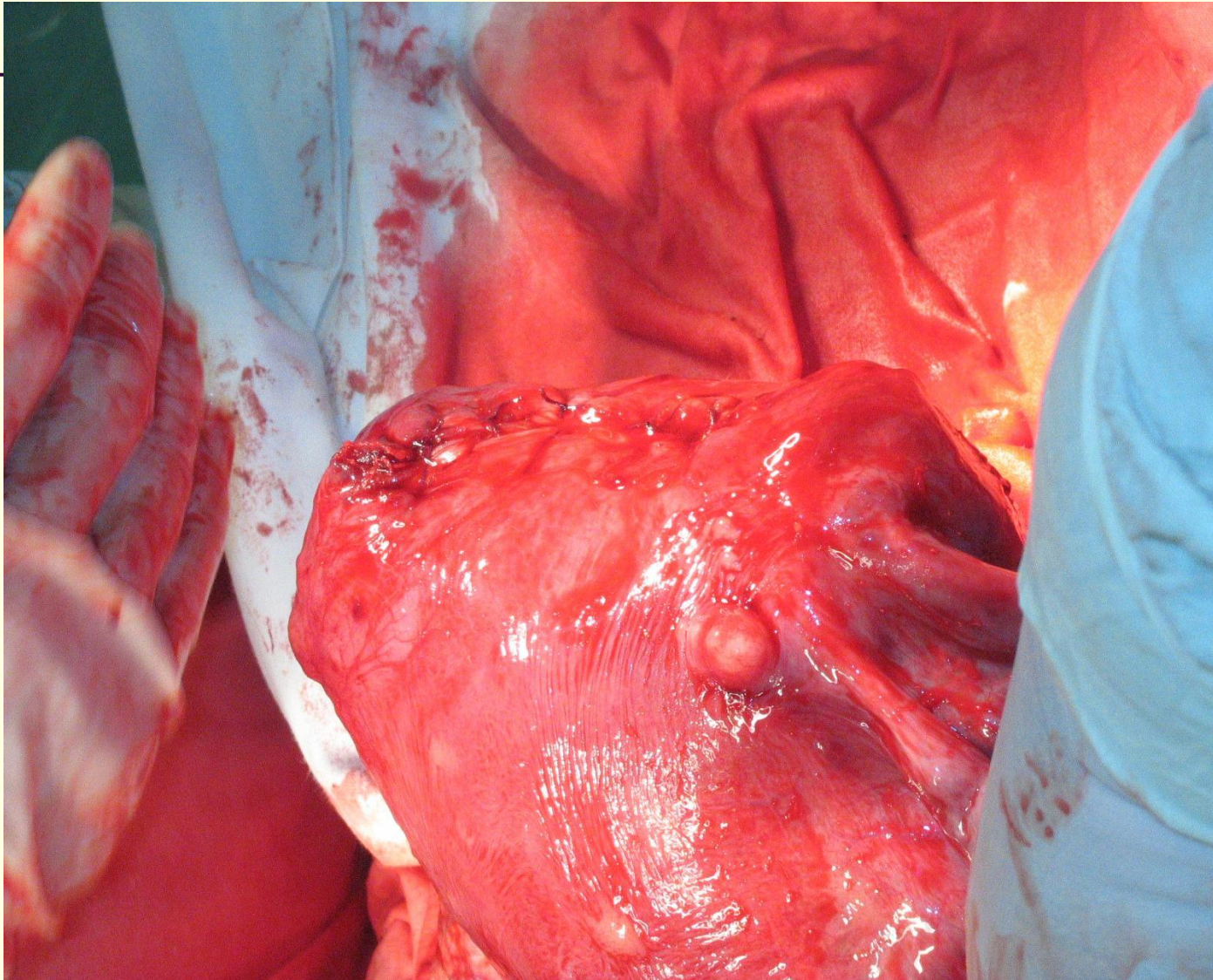
Гистиопатический разрыв матки



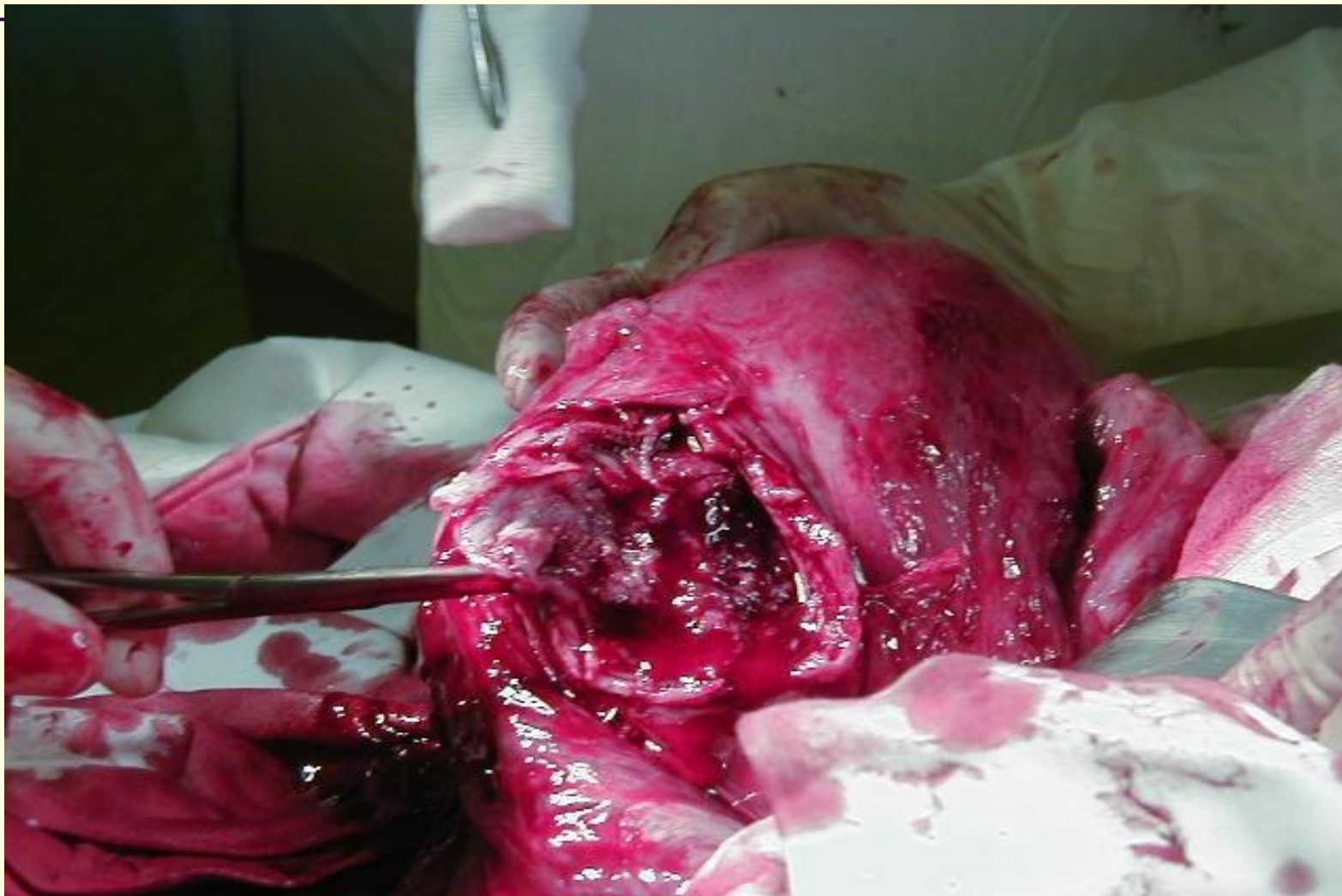
Гистиопатический разрыв матки



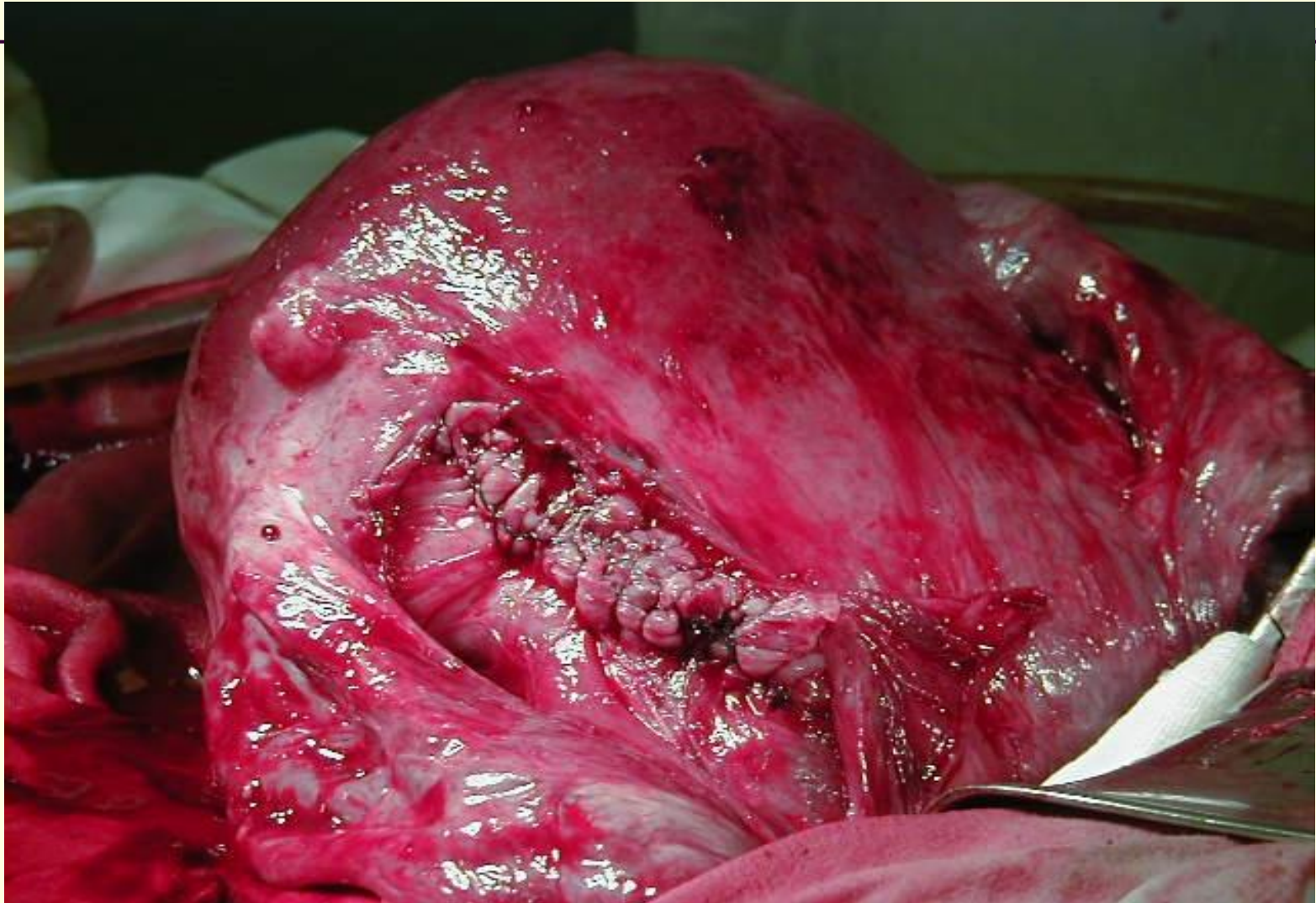
Гистиопатический разрыв матки



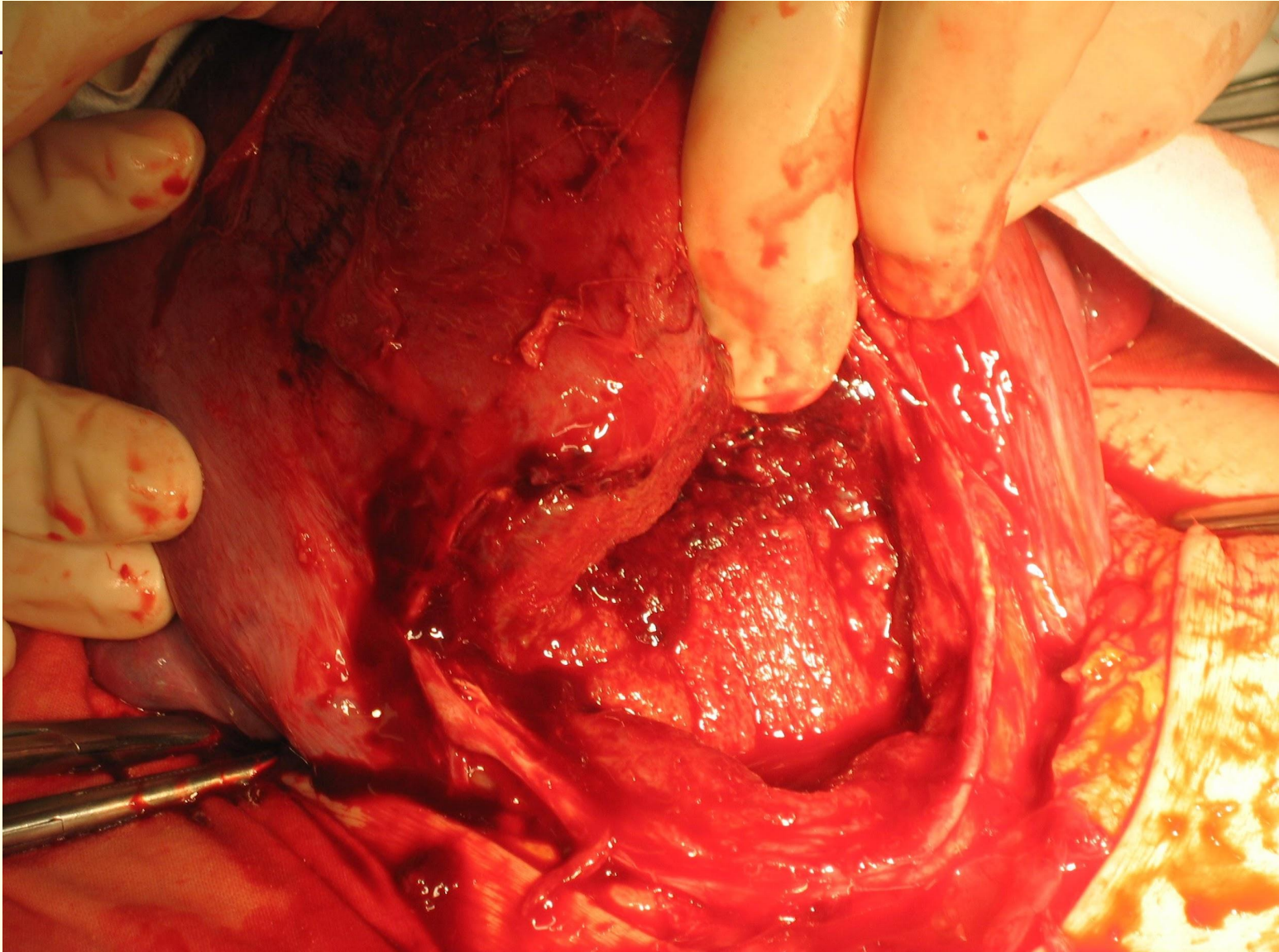
Механический разрыв матки



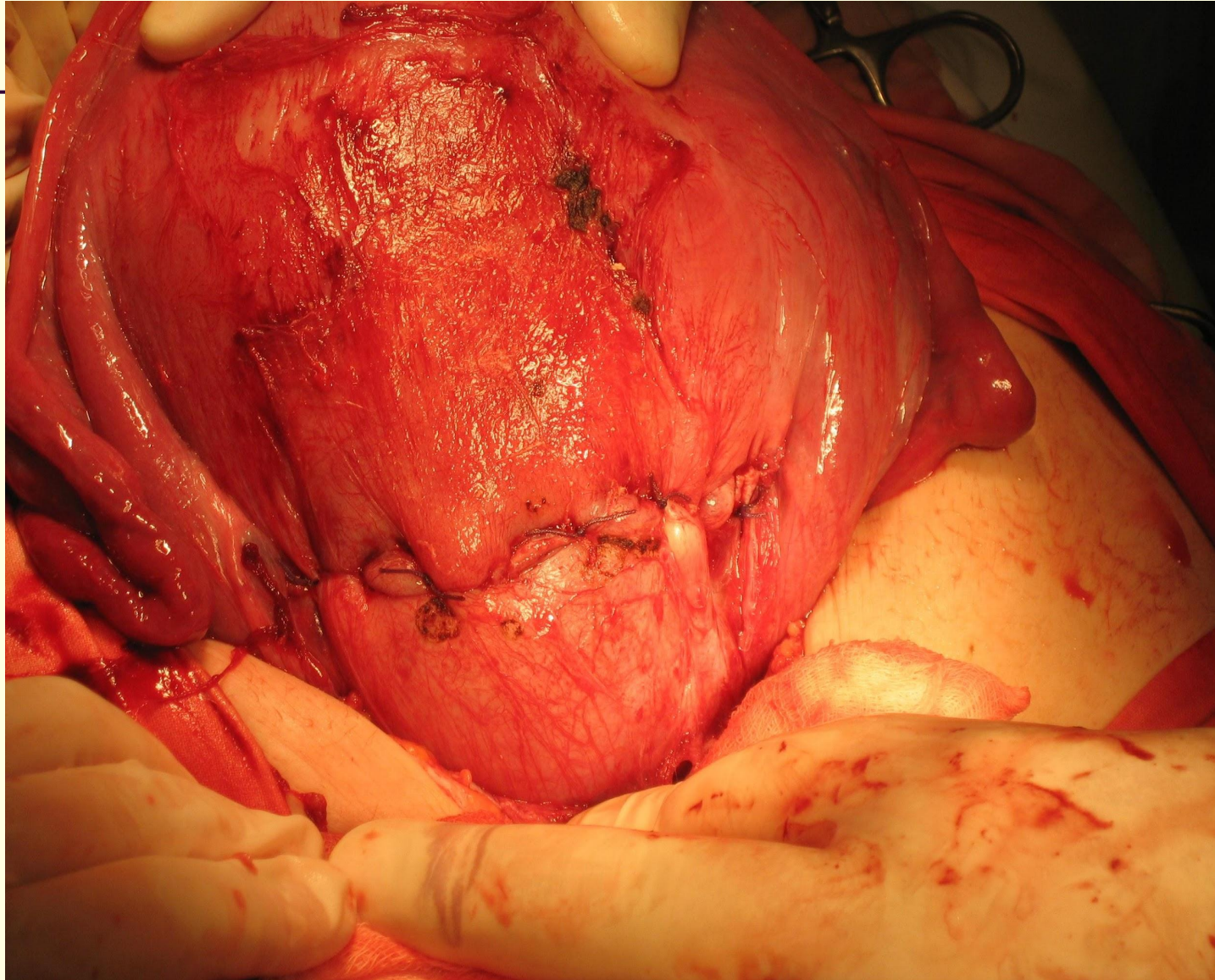
Механический разрыв матки



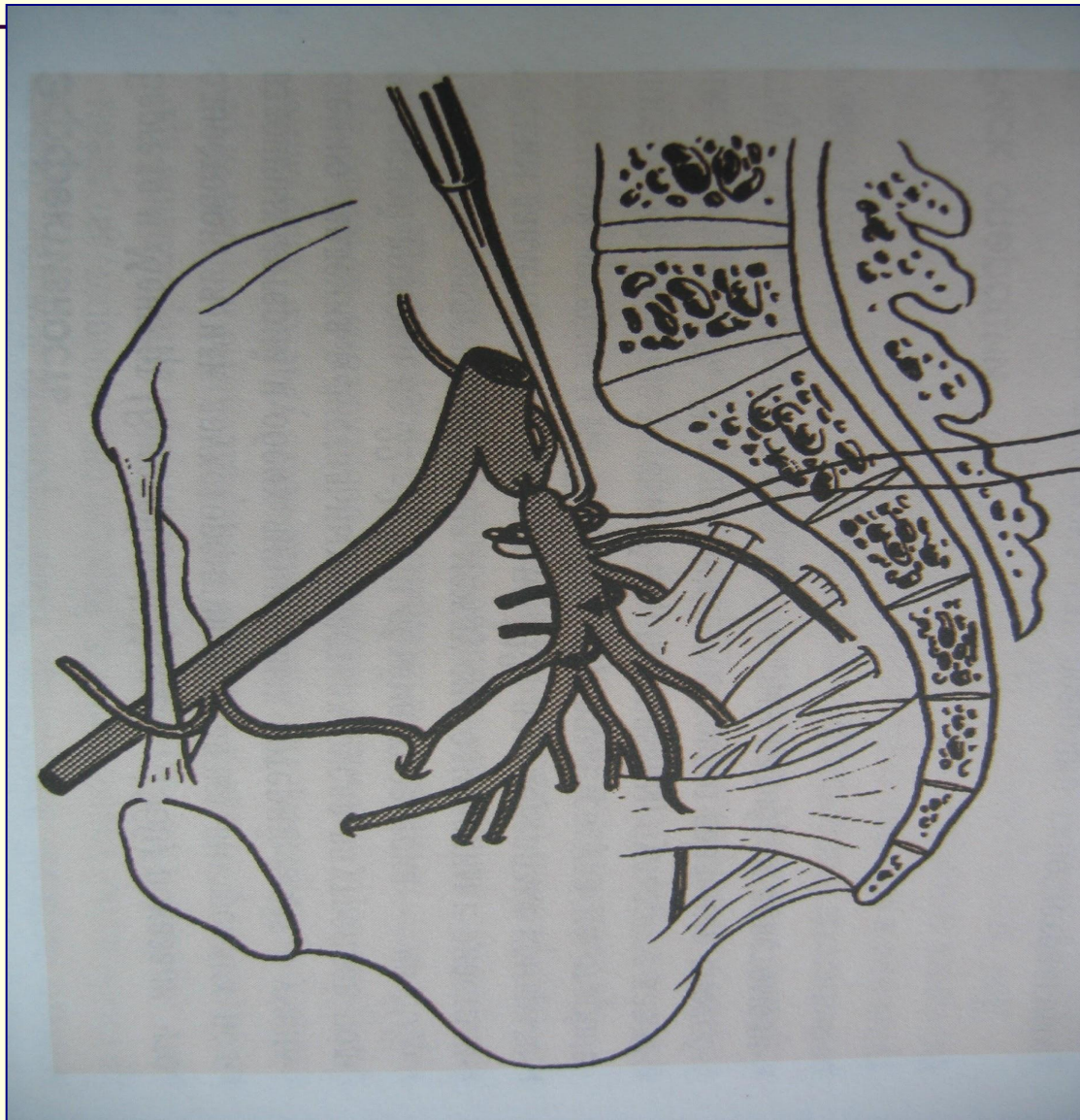
Механический разрыв матки



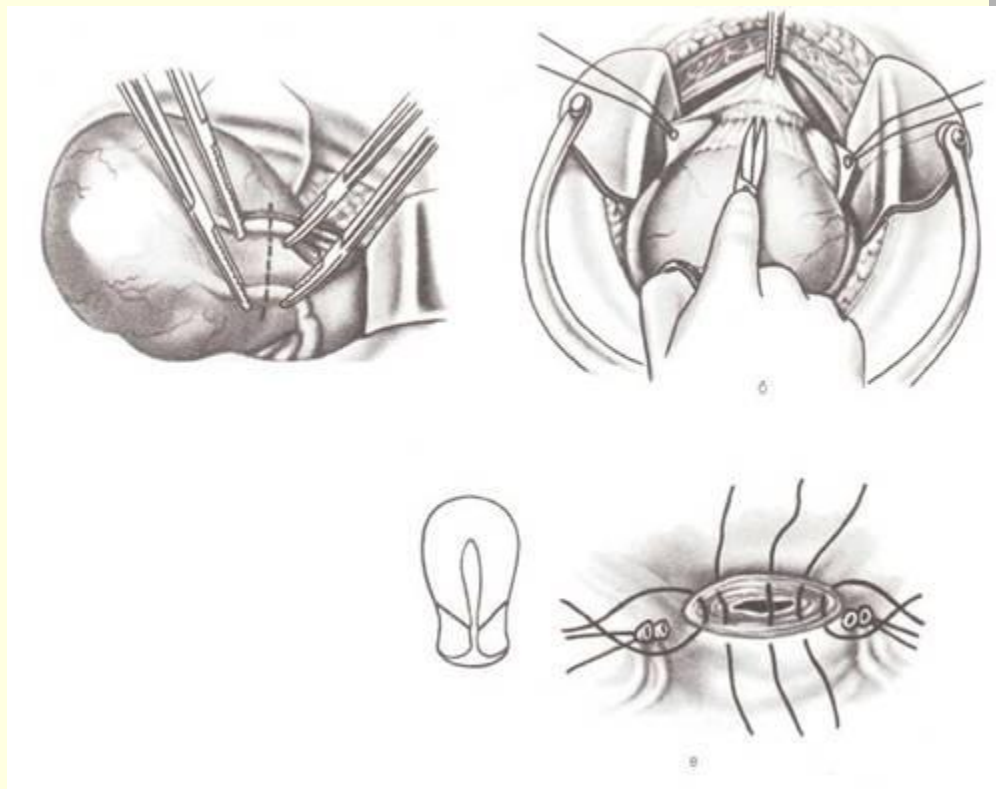
Механический разрыв матки



Перевязка внутренней подвздошной артерии



НАДВЛАГАЛИЩНАЯ АМПУТАЦИЯ МАТКИ



РОДОВОЙ ТРАВМАТИЗМ

РАЗРЫВЫ МАТКИ ПО РУБЦУ ПОСЛЕ КЕСАРЕВА СЕЧЕНИЯ, КОНСЕРВАТИВНОЙ МИОМЭКТОМИИ

Особенности:

- Отсутствие яркой клинической картины угрожающего или начавшегося разрыва
- Возможность «расползания» рубца

РОДОВОЙ ТРАВМАТИЗМ

Неполноценность рубца на матке:

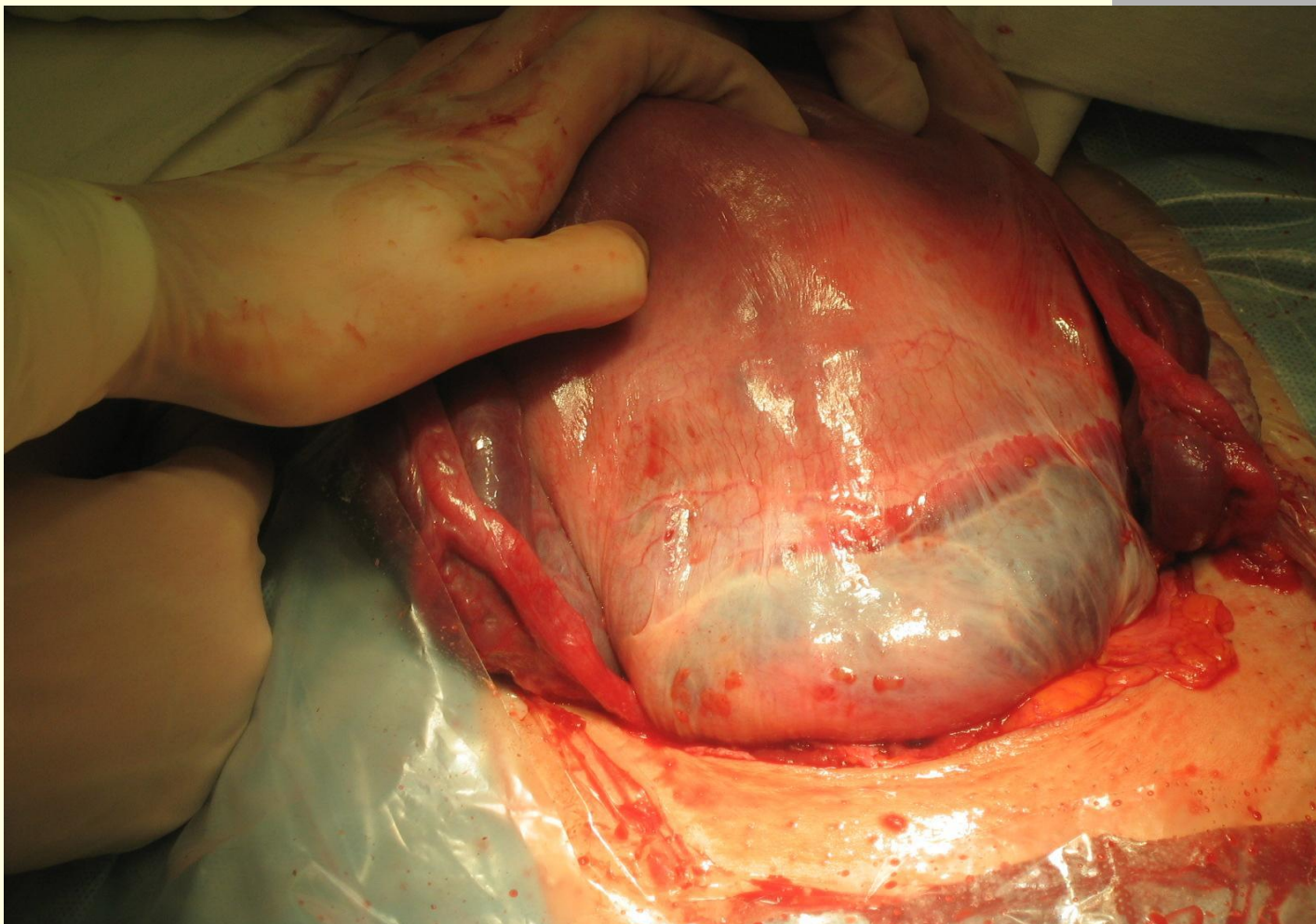
- лихорадка в послеоперационном периоде
- Корпоральный разрез на матке
- Плацентация в области рубца
- Болезненность рубца при пальпации или шевелении плода

РОДОВОЙ ТРАВМАТИЗМ

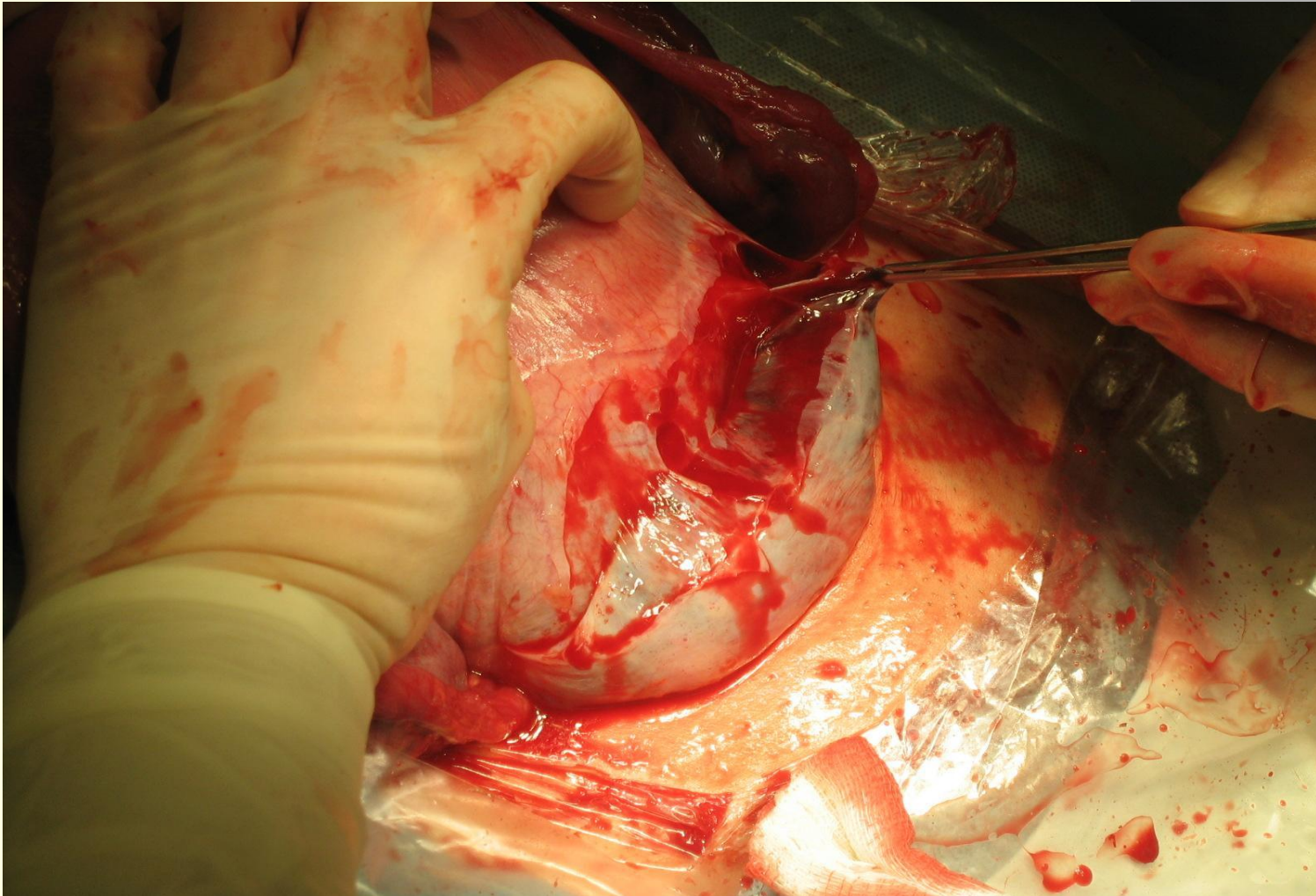
Неполноценность рубца на матке (продолжение):

- Кожа в области рубца спаяна с подлежащими тканями передней брюшной стенки
- Истончение рубца при УЗИ менее 3 мм, симптом «ниши»
- Неоднородная эхоплотность по УЗИ

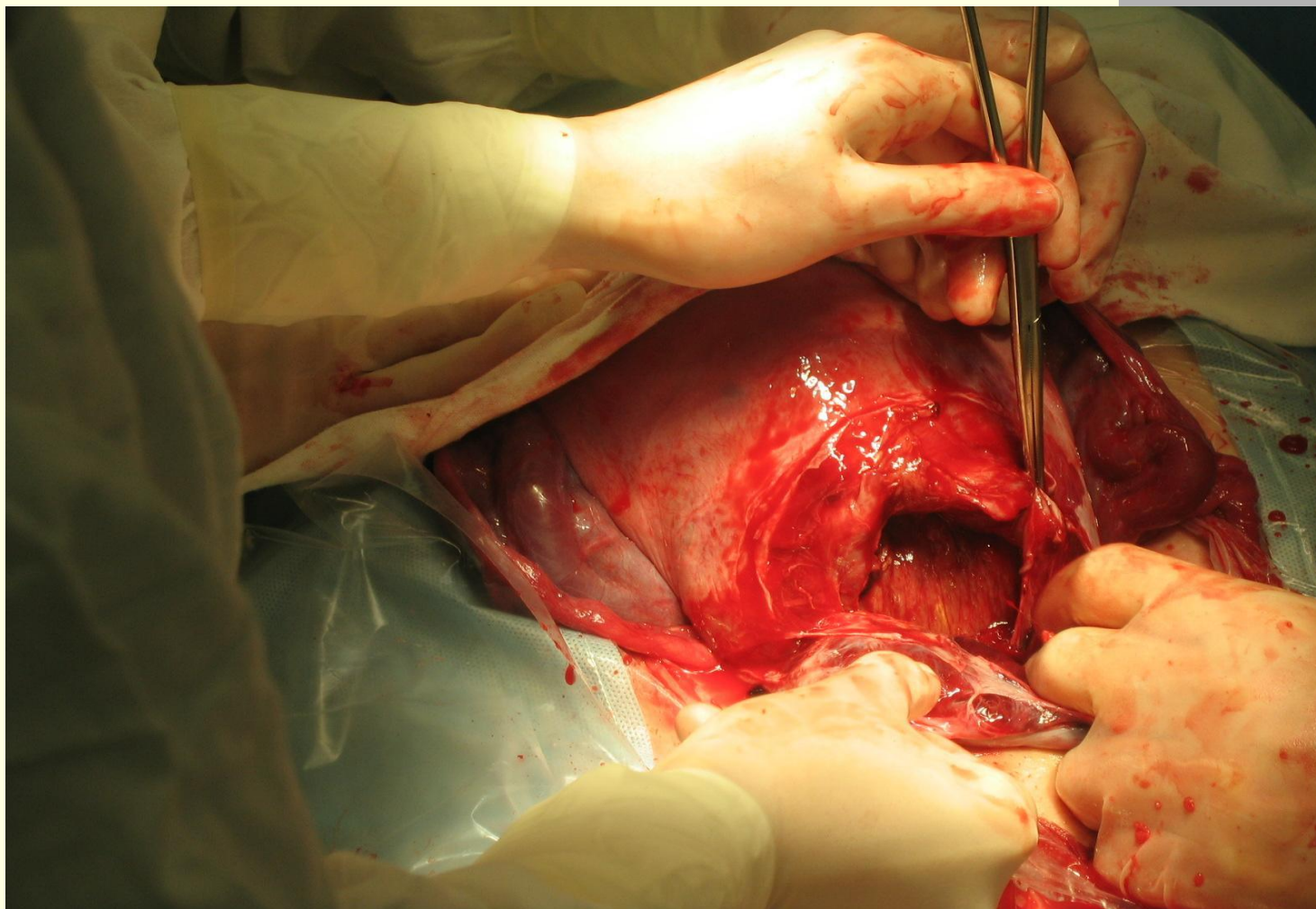
Неполный разрыв матки



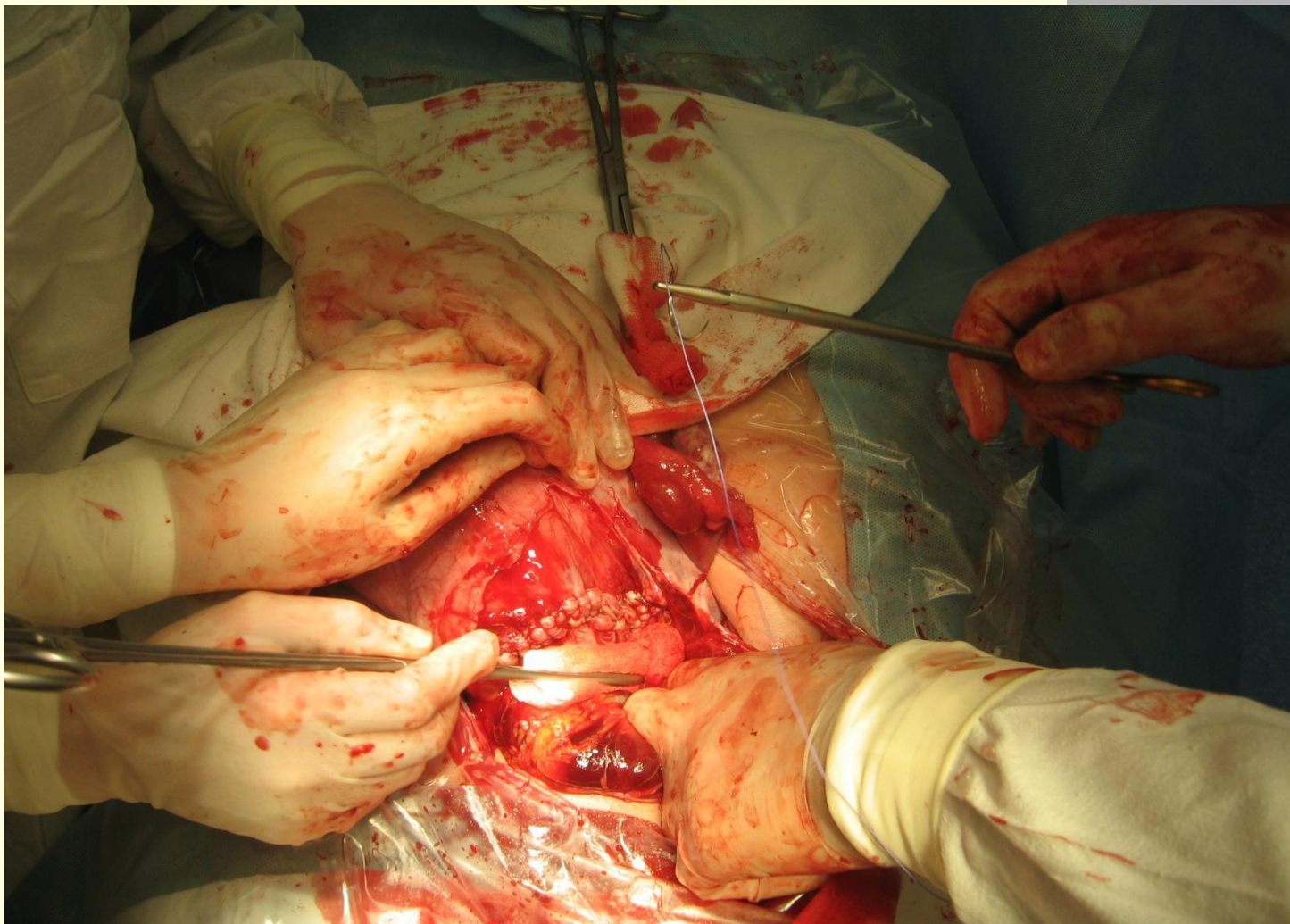
Неполный разрыв матки



Неполный разрыв матки



Неполный разрыв матки



РОДОВОЙ ТРАВМАТИЗМ

РАСХОЖДЕНИЕ (более 0,5 см), РАЗРЫВ ЛОННОГО СОЧЛЕНЕНИЯ

Предрасполагающий фактор-

Чрезмерное размягчение сочленений таза

- симфизит
- симфизиопатия

РОДОВОЙ ТРАВМАТИЗМ

Причины:

- Крупный, гигантский плод
- Влагалищные родоразрешающие операции
- Запоздалые роды

РОДОВОЙ ТРАВМАТИЗМ

КЛИНИКА :

- Боли в области лонного сочленения (2,3 день после родов)
- Симптом «прилипшей пятки»
- «Утиная» походка

РОДОВОЙ ТРАВМАТИЗМ

ДИАГНОСТИКА:

- Жалобы
- Осмотр
- Пальпация
- УЗИ
- Рентгенография
- КТ

РОДОВОЙ ТРАВМАТИЗМ

ЛЕЧЕНИЕ:

- Консервативное (покой, тугое бинтование, корсеты, обезболивание, антибактериальная терапия)
- Оперативное

БЛАГОДАРЮ ЗА ВНИМАНИЕ!

