

СӨЖ

*Тақырыбы: Туа біткен жамбас буынының
консервативті емі.*

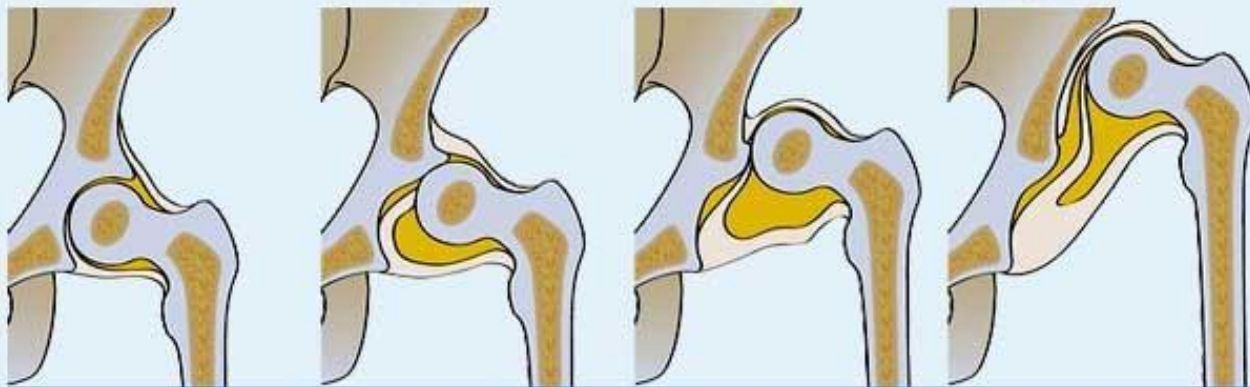Орындаған: Рахманбергенов К
Тексерген: Турликеева Ж.М
Факультет: Жалпы Медицина
Тобы: 12/019/01

Алматы 2016

Сан сүйегінің буын басының туа біткен шығуы

- Сан сүйегінің буын басының, ұршық ойығының, жамбас сан буынын құрайтын тіңдердің жетілмеуінен немесе дұрыс дамымауының салдарынан шығуы.
- Полиэтиологиялық.
- Аутосомдық – доминантты түрде тұқым қуалайды.
- Буын туа біткен шығуы: 1000 – 5-7 кездеседі.
- Дисплазиясы: 1000 – 16 кездеседі.

степени дисплазии тазобедренных суставов



Консервативті емдеу. Дисплазияны емдеу.

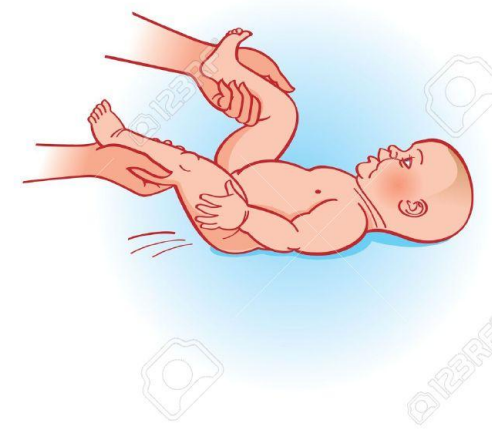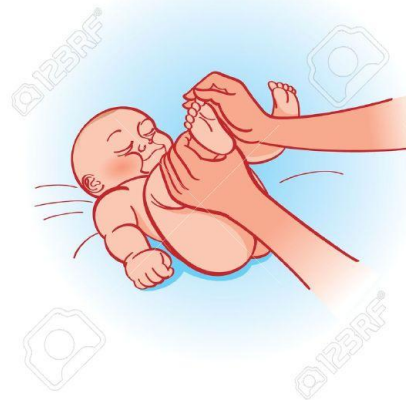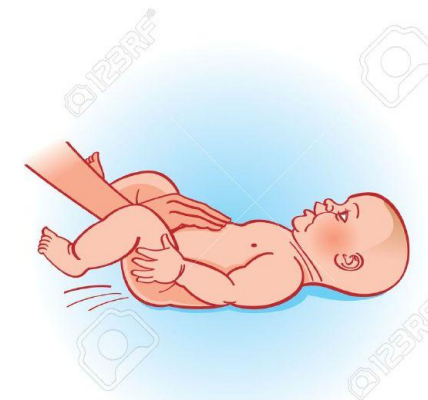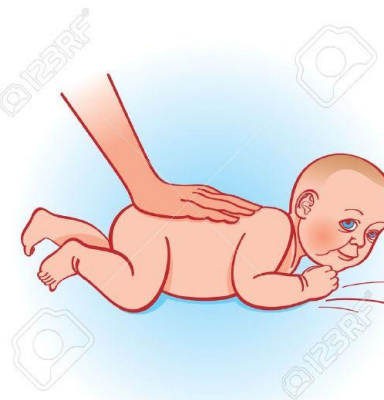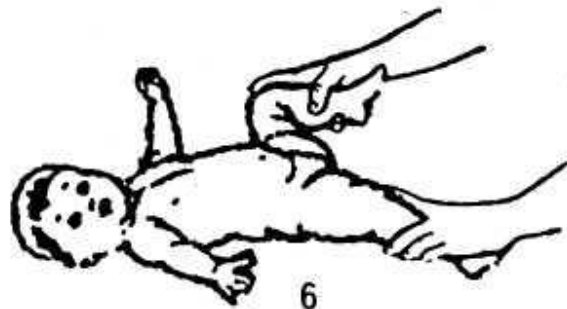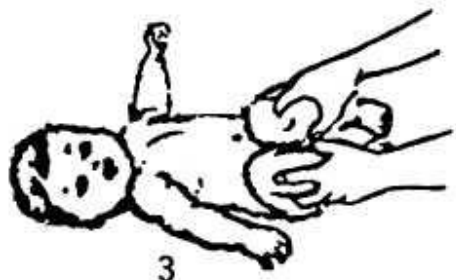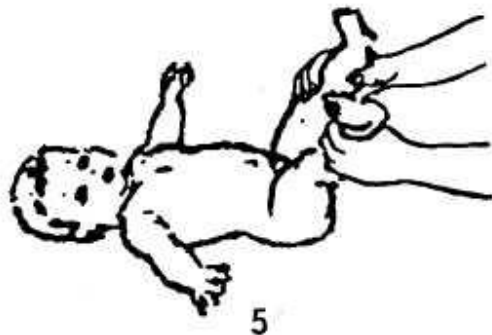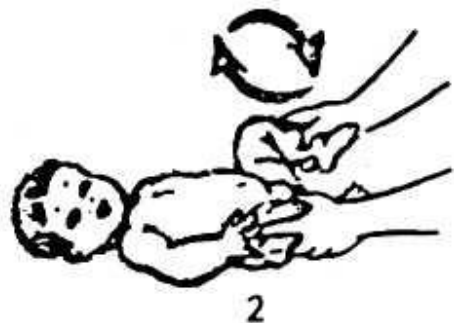
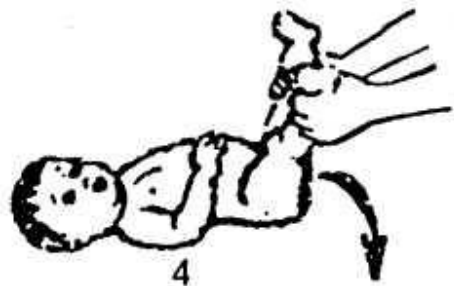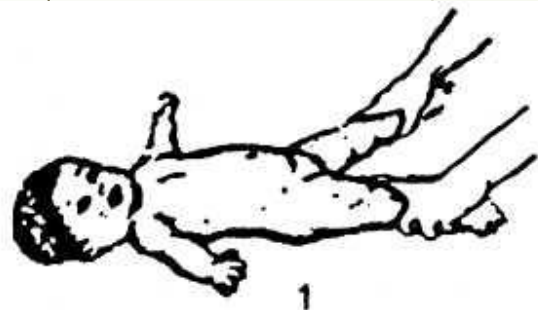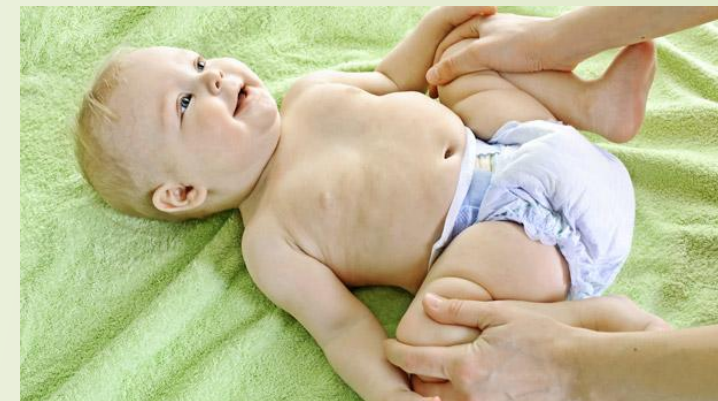- Жатқызғанда аяғын бос қойып, екі санын мүмкіндігінше талтайтып жатқызу керек.

Широкое пеленание
Подушка Фрейка

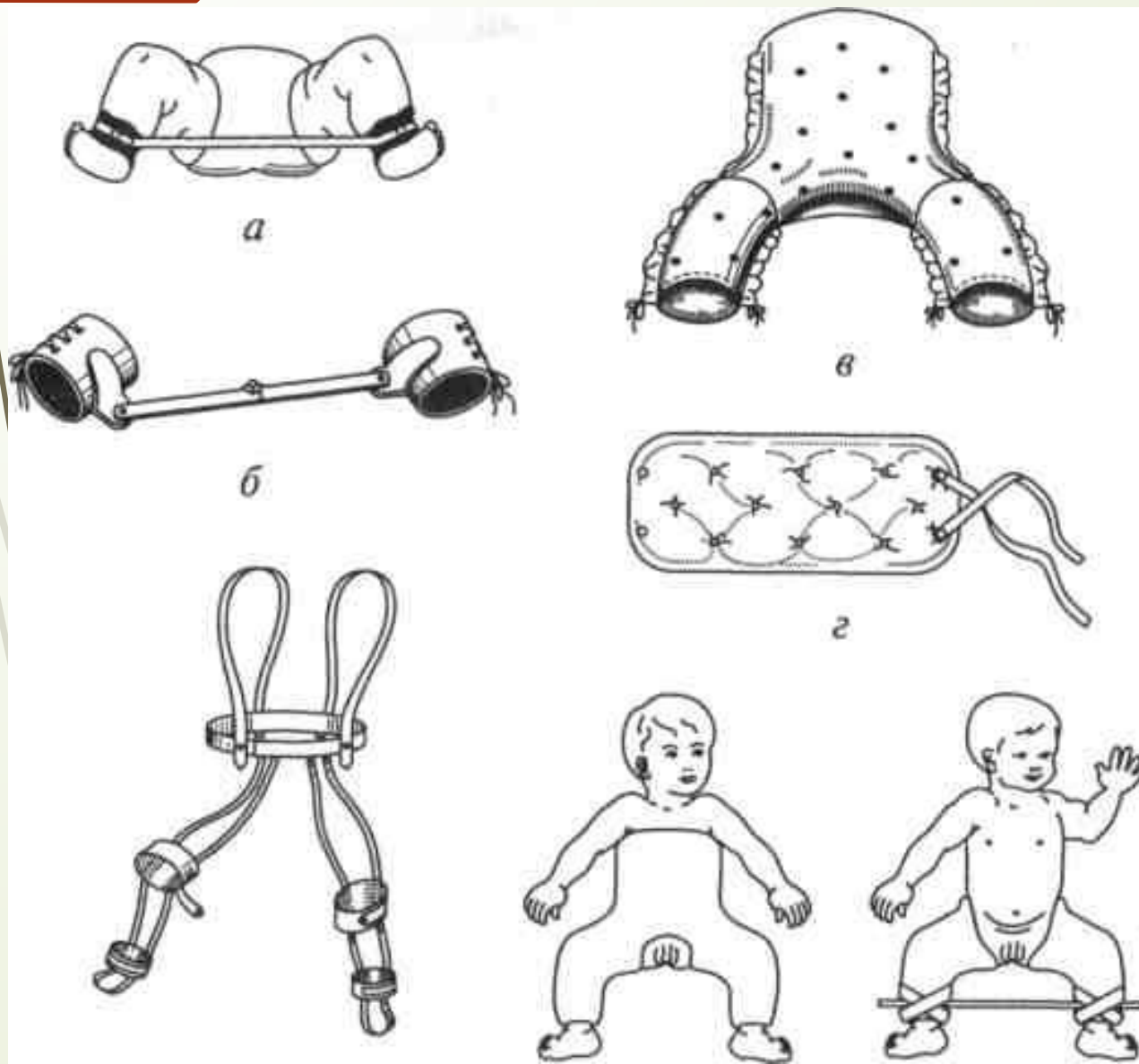


Емдік дене шынықтыру.

Емізер алдында, күніне 5-6 рет қайталау керек.



Емдеу мерзімі 3 – 6 айға созылады. Әр 3 ай сайын УЗИ рентгенография жасалып буын дамуын бақылап отырамыз.



- а — шина ЦИТО;
- б — шина Виленского;
- в — шина Волкова;
- г — подушка Фрейка;
- д — стремена Павлика;
- е — гипсовая повязка

Гипс при дисплазии. Положения Лоренца

□ **Положение I** — ноги согнуты в коленных и тазобедренных суставах под прямым углом и разведены в стороны до касания плоскости, на которой лежит ребёнок (поза лягушки).

□ **Положение II** — ноги согнуты под тупым углом (слегка согнуты) в коленных и тазобедренных суставах и отведены до касания плоскости.

□ **Положение III** — прямые ноги разведены в стороны.

Лоренц жамбас сан буынының контрактурасы, асептикалық некроз дамуы мүмкін.

