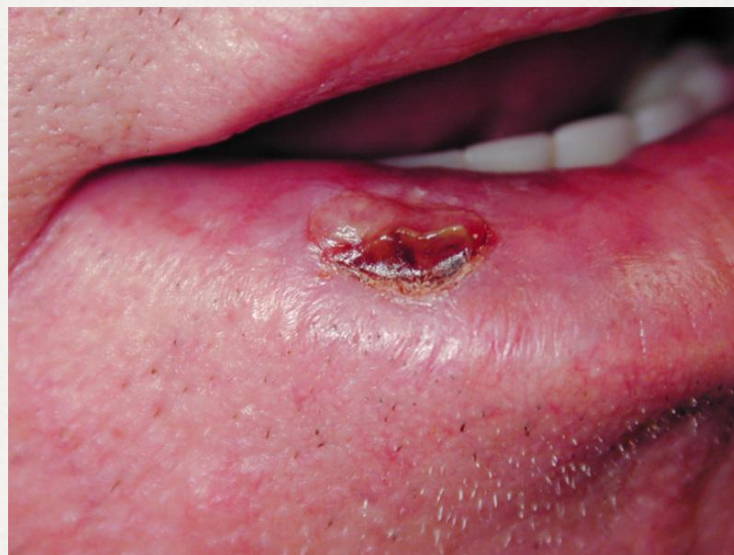
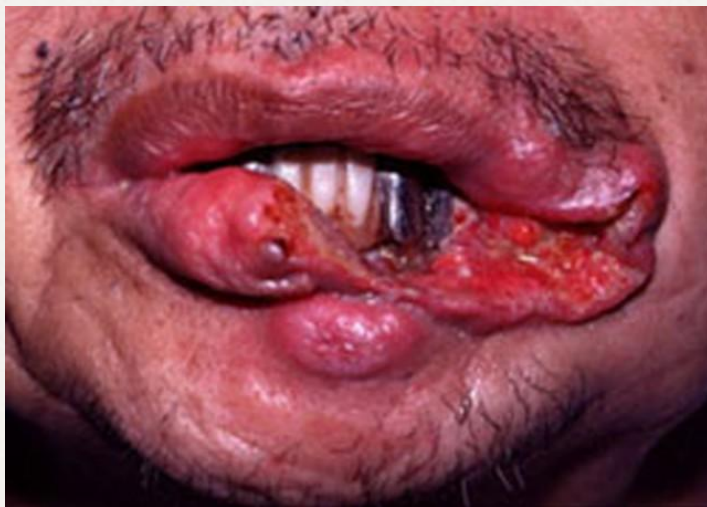
Рак губы

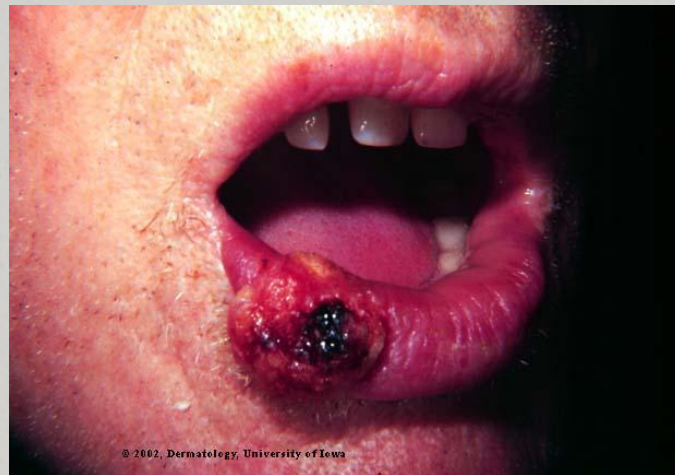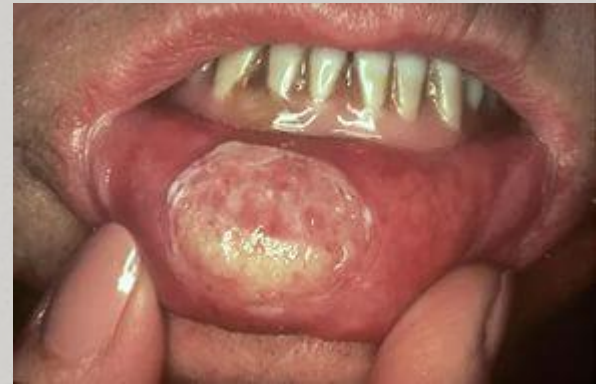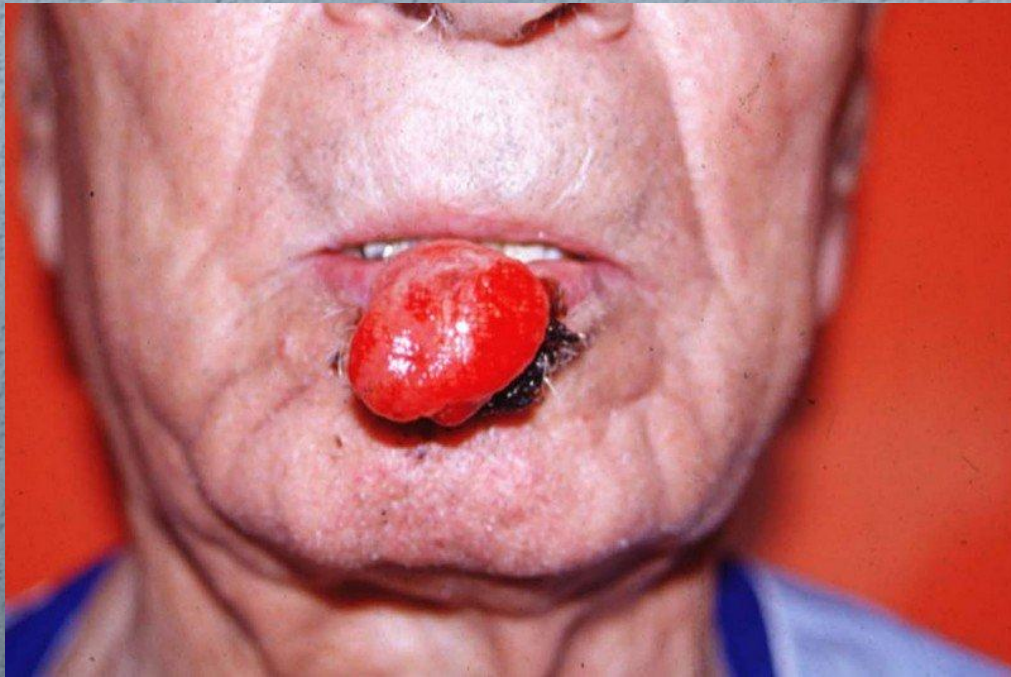
Бутакова Светлана 3 ЛД

0 Рак губы — злокачественное новообразование, происходящее из клеток покровного эпителия красной каймы губ.



Заболеваемость

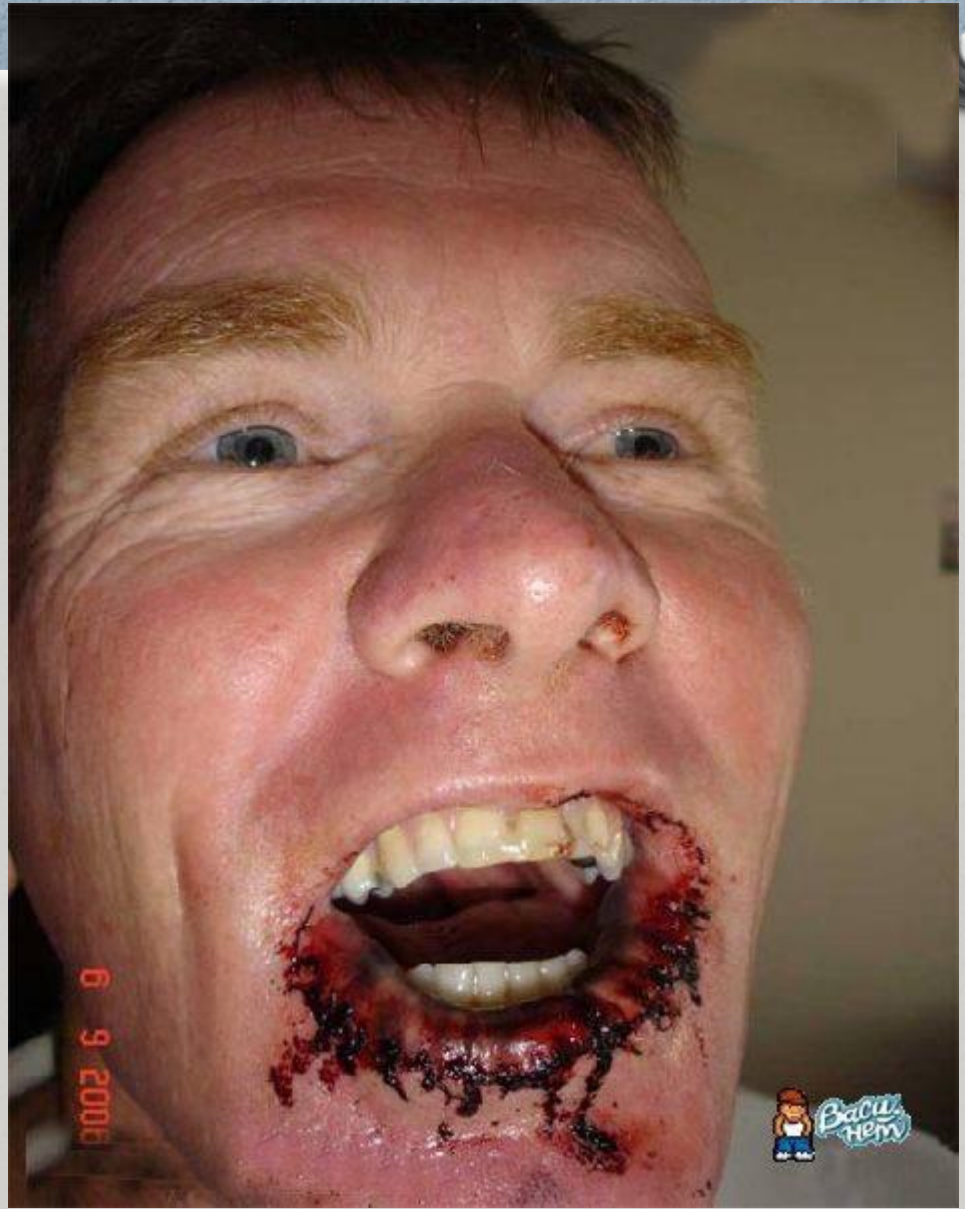
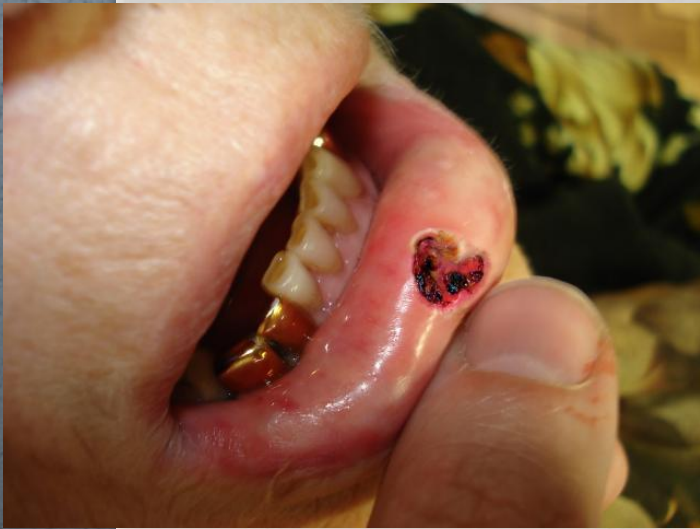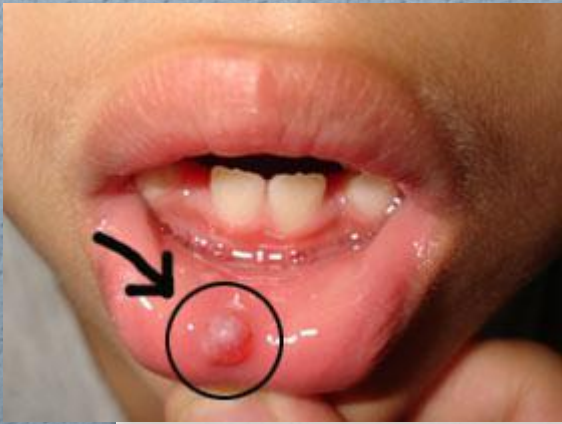- 0 Рак губы составляет около 3 % всех злокачественных опухолей (8-9 место). Рак верхней губы распространён значительно меньше, чем рак нижней губы — он встречается в 2-5 % случаев рака губы, но при этом отличается более агрессивным течением.
- 0 Мужчины страдают этим видом рака чаще, чем женщины (более 76 % случаев). Пик заболеваемости приходится на возраст старше 70 лет. Рак губы чаще всего встречается в сельской местности.



Этиология и патогенез

К причинам возникновения рака губы относятся:

- 0 воздействие солнечного света
- 0 частое воздействие высокой температуры
- 0 частые механические травмы
- 0 курение (особенно трубки), жевание табака
- 0 химические канцерогены: соединения мышьяка, ртути, висмута, антрацит, жидкие смолы, продукты перегонки нефти
- 0 алкоголь
- 0 частое употребления насвая
- 0 вирусные инфекции
- 0 хронические воспалительные процессы
- 0 К облигатным предраковым состояниям относят очаговые дискератозы и папилломы, которые проявляются гиперкератозом и лейкоплакией. Значительной склонностью к злокачественному перерождению обладают эритроплакии, диффузные дискератозы, кератоакантомы.
- 0 Факультативными предраковыми состояниями являются хейлит, хронические язвы, трещины губы и эрозивные формы плоского лишая.



Формы злокачественного роста

- Рак губы имеет строение плоскоклеточного ороговевающего (95 %) или неороговевающего рака. Плоскоклеточный ороговевающий рак проявляет себя медленным экзофитным ростом, малой инфильтрацией окружающих тканей, редким метастазированием и сравнительно поздним изъязвлением. Для плоскоклеточного неороговевающего рака характерны быстрый эндофитный рост, раннее изъязвление и метастазирование, выраженная инфильтрация окружающих тканей.
- Метастазирует рак губы преимущественно лимфогенно в регионарные лимфатические узлы — подбородочные, подчелюстные, в район яремной вены. При I стадии метастазы наблюдаются в 5-8 % случаев, во II — 15-20 %, в III — 35 %, при IV — в 70 % случаев.
- Гематогенное метастазирование наблюдается значительно реже — в 2 % случаев, обычно — в лёгкие.
- Клинически рак губы делят на 3 формы:
 - Папиллярная
 - Бородавчатая (на почве диффузного продуктивного дискератоза)
 - Язвенная и язвенно-инфильтративная (развивается из эритроплакии) — наиболее злокачественная форма

Класификация

Согласно TNM-классификации опухоли определяют:

- 0 Первичная опухоль:
- 0 T_x — недостаточно данных для оценки первичной опухоли.
- 0 T_0 — первичная опухоль не определяется.
- 0 T_{is} — неинвазивный рак (carcinoma in situ).
- 0 T_1 — опухоль до 2 см в наибольшем измерении.
- 0 T_2 — опухоль до 4 см в наибольшем измерении.
- 0 T_3 — опухоль более 4 см в наибольшем измерении.
- 0 T_{4a} — опухоль прорастает кортикальную пластинку нижней челюсти, глубокие (наружные) мышцы языка, гайморову пазуху, кожу.
- 0 T_{4b} — опухоль прорастает в крылонёбную ямку, боковую стенку глотки или основание черепа, или затрагивает внутреннюю сонную артерию.

Клиническая картина

- Рак губы всегда возникает на фоне другого заболевания губы и никогда — из здоровой ткани. Иногда рак возникает из лейкоплакии или трещины, иногда — из папилломы или бородавчатой формы дискератоза.
- Вначале появляется небольшое уплотнение, выступающее над поверхностью губы. В центре новообразования возникает эрозия или язва с зернистой поверхностью и валикообразным краем. Образование имеет нечёткие границы и постепенно увеличивается в размерах. Опухоль покрыта плёнкой, удаление которой является болезненным. Под плёнкой видны бугристые разрастания.
- Опухоль постепенно растёт, разрушая окружающие ткани и значительно инфильтрируясь. К новообразованию присоединяется вторичная инфекция. Инфильтрат распространяется на щёку, подбородок, нижнюю челюсть. Регионарные лимфоузлы вначале плотные, безболезненные и подвижные. По мере роста метастазов лимфоузлы увеличиваются в размерах, прорастают соседние ткани и теряют подвижность. В запущенных стадиях метастазы превращаются в большие распадающиеся инфильтраты.
- Постепенно нарушается питание, присоединяется распад тканей, развивается кахексия.

Диагностика

При диагностике проводят:

- 0 осмотр и пальпацию губы, щеки и дёсен, слизистой оболочки альвеолярных отростков челюстей
- 0 осмотр и пальпация подчелюстной области и шеи с обеих сторон
- 0 рентгенологическое исследование грудной клетки
- 0 УЗИ губы, шеи, органов брюшной полости (по показаниям)
- 0 рентгенографию нижней челюсти, ортопантомографию (по показаниям)
- 0 мазки-отпечатки для цитологического исследования (при изъязвлении) или биопсию зоны поражения
- 0 биопсию лимфатических узлов шеи при их увеличении
- 0 Кроме того, необходимо провести дополнительную дифференциальную диагностику, чтобы исключить:
 - 0 паракератоз и акантоз
 - 0 венерические заболевания (твёрдый шанкр)
 - 0 лейкоплакию
 - 0 ограниченный гиперкератоз;
 - 0 хейлит Манганотти
 - 0 папиллому
 - 0 кератоакантому
 - 0 кожный рог
 - 0 эрозивно-язвенную форму системной красной волчанки и красного плоского лишая

Лечение

- Лечение рака губы проводится комбинированным способом и предусматривает излечение как первичного очага, так и зон первичного метастазирования.
- I стадия: хирургический и лучевой метод лечения. При иссечении патологического очага дополнительно проводят операции Ванаха или Крайля. Это проводится для профилактики распространения метастазов. Проводят иссечение губы на 1,5-2 см в обе стороны инфильтрата либо (чаще) — короткофокусную рентгенотерапию (60 Гр) или внутритканевую терапию. Лимфоузлы берут на динамическое наблюдение
- II стадия — рентгенотерапия первичного очага, через 2-3 недели — верхнее фасциально-футлярное иссечение шейной клетчатки
- III стадия — первичный очаг излечивают лучевым методом на гамма-терапевтических установках. В остатки опухоли внедряют иглы с радиоактивным препаратом. Остаточная опухоль убирается резекцией губы. После полной регрессии опухоли делают одномоментно двустороннюю фасциально-футлярную эксцизию. При наличии регионарных метастазов операции предшествует лучевая терапия в СОД 30—40 Гр одновременно с лучевой терапией первичной опухоли. Этим добиваются уменьшения размеров лимфоузлов. При ограничении смещаемости лимфоузлов делают операцию Крайля
- IV стадия — комплексное лечение: неoadъювантная полихимиотерапия, предоперационная дистанционная лучевая или брахитерапия, широкое иссечение опухоли. При этом обязательно облучают регионарные зоны шеи и подчелюстной области в дозе 40—50 Гр с обеих сторон
- IVC стадия — паллиативная химиолучевая терапия

Лечение

- Лечение подчелюстных метастазов проводят операцией Ванаса (удаление подбородочных и подчелюстных лимфатических узлов с подчелюстными слюнными железами с обеих сторон), при многочисленных, ограниченно подвижных или больших размеров метастазах в глубокие яремные или надключичные лимфатические узлы выполняют операцию Крайля (удаление внутренней яремной вены, грудино-ключично-сосцевидной мышцы, добавочного нерва; операцию выполняют с одной или поочередно с обеих сторон).
- Химиотерапия ввиду малой эффективности широкого применения не нашла. Она используется при лечении отдалённых метастазов. Химиотерапия проводится препаратами платины, фторурацилом, метотрексатом, блеомицином.
- Фотодинамическая терапия — лазерное воздействие на опухоль с предварительным введением в неё фотосенсибилизирующего препарата. Используется при ограниченных поверхностных поражениях.
- В некоторых случаях в I—III стадиях применяется криогенный метод, при котором можно избежать применения хирургического, лучевого и химиотерапевтического лечения. Его используют также при лечении рецидивов опухоли.

Прогноз

- Прогноз рака нижней губы зависит от стадии заболевания, возраста больного, степени дифференцировки клеток рака, чувствительности опухоли к лучевому воздействию. Полное излечение при раке губы I—II стадий достигает 97-100 %, на III стадии и ограниченных рецидивах — до 67-80 %. При IV стадии и распространенных рецидивах прогноз заметно хуже — 55 %.