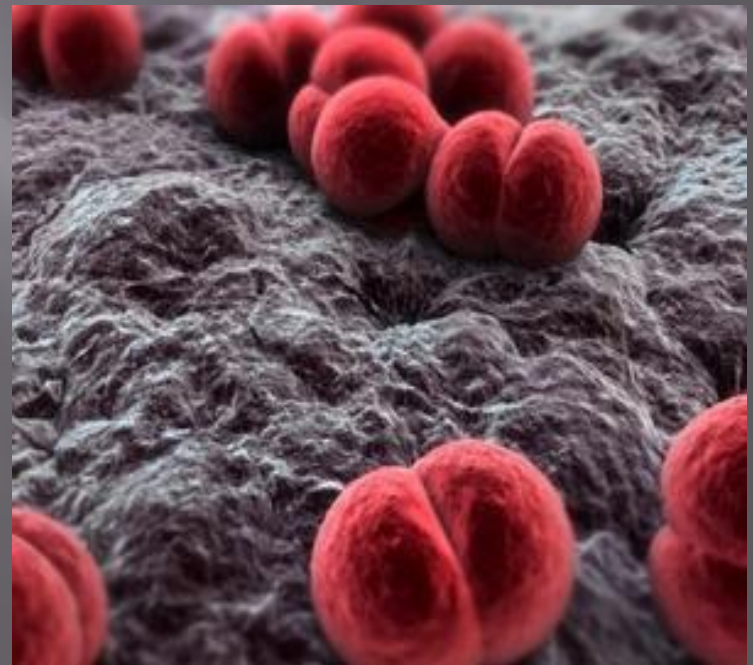
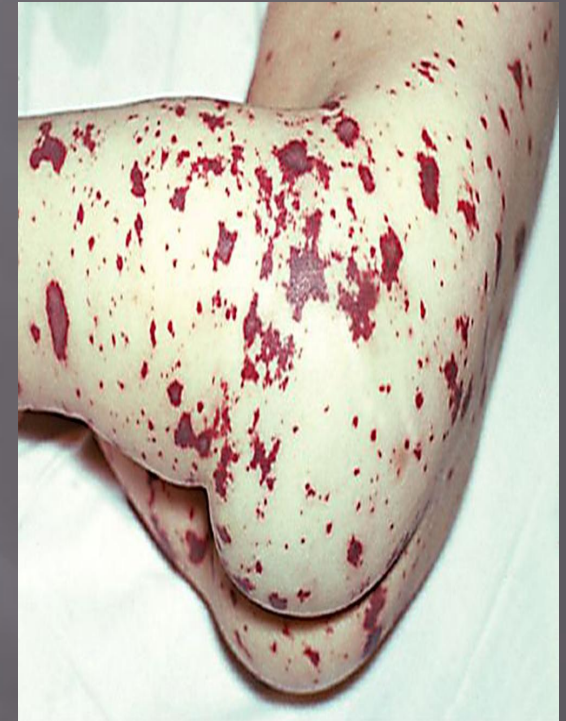

МЕНИНГОКОККОВАЯ ИНФЕКЦИЯ

Дифференциальная
диагностика



- Менингит – это острое инфекционное антропонозное заболевание, передающееся воздушно-капельным путем и характеризующееся поражением носоглотки, воспалением мягких мозговых оболочек и развитием специфической септицемии.
- Возбудитель – менингококк Вексельбаума (*Neisseria meningitidis*) нестойк во внешней среде, быстро погибает при кипячении, воздействии УФО и обычных дезинфицирующих средств.
- Входными воротами инфекции является слизистая оболочка носоглотки. Естественной средой обитания для менингококков является слизистая носо- и ротоглотки человека. При этом заболевание не развивается, а формируется носительство.
- Заражение может произойти не только от больного любой формой менингококковой инфекции, но также и от бессимптомного носителя. Восприимчивость к менингококку низкая.



Клиническая классификация менингококковой инфекции

Локализованные формы:

- носительство менингококка;
- менингококковый назофарингит.

Генерализованные формы:

- менингококцемия;
- гнойный менингит;
- гнойный менингоэнцефалит;
- сочетанная форма (менингит с менингококцемией и др.)

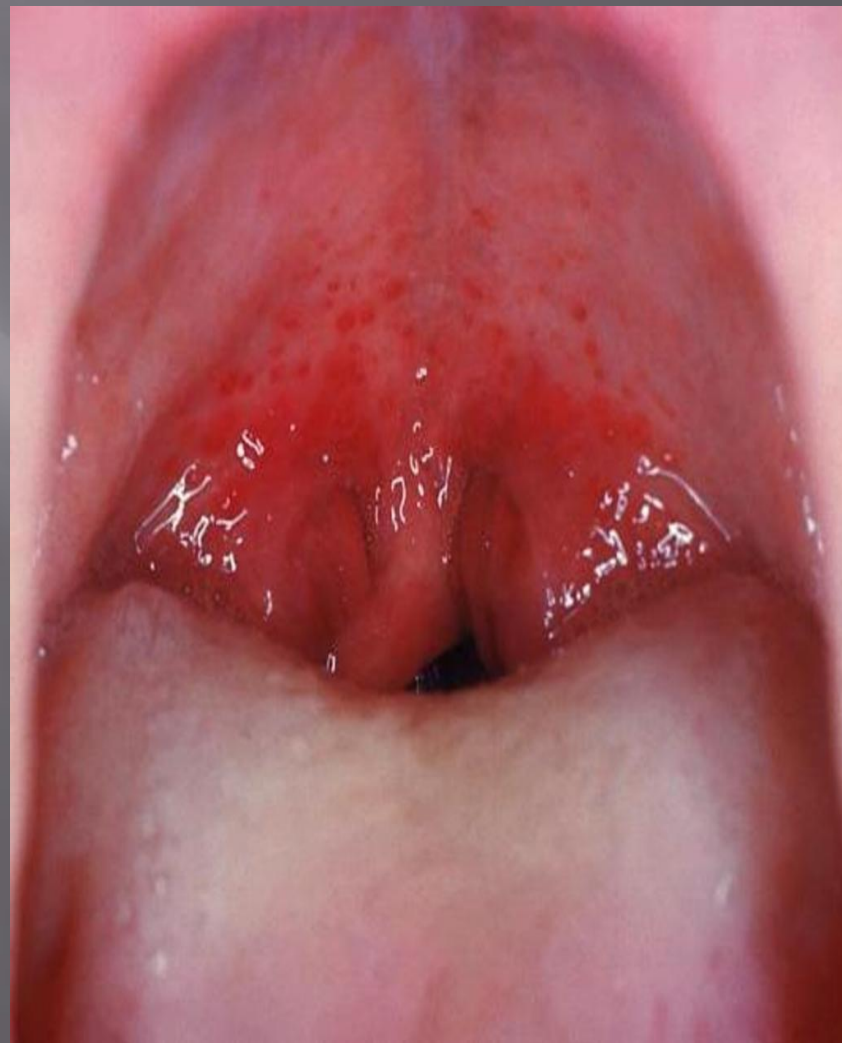Редкие формы: артрит, миокардит, остеомиелит, иридоциклит и др.

По тяжести: лёгкая, среднетяжёлая, тяжёлая, гипертоксическая (молниеносная) формы.

**Дифференциальная
диагностика
менингококкового
назофарингита**

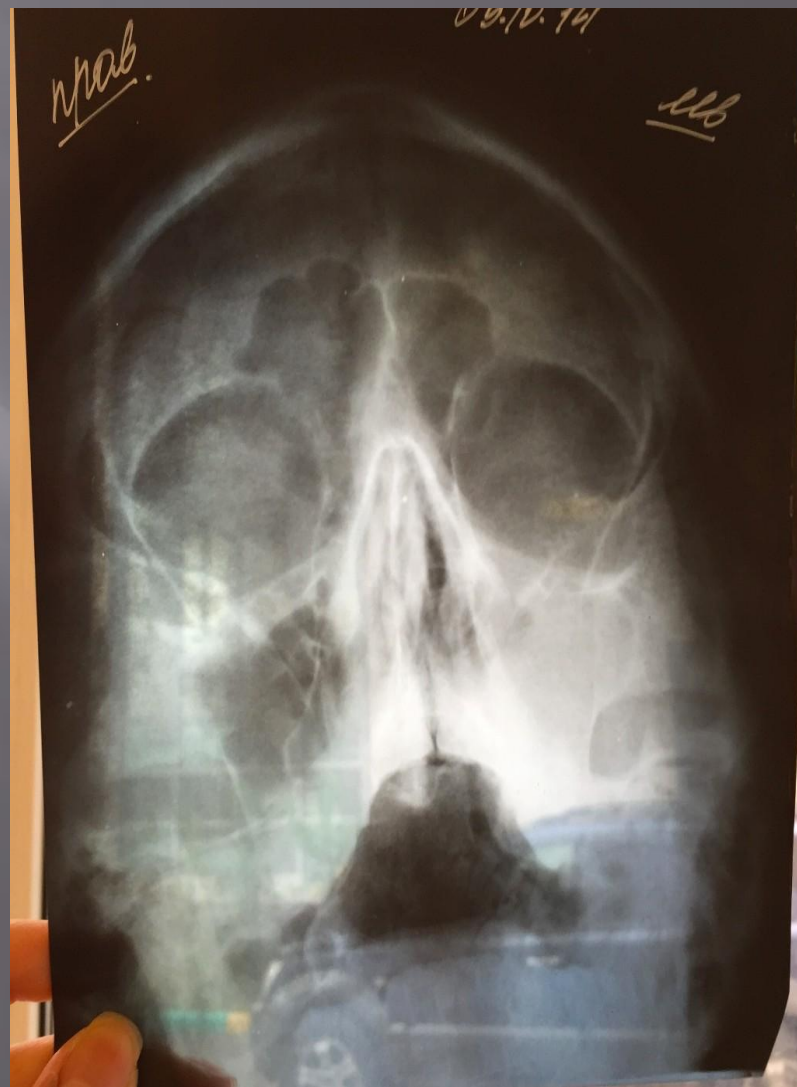Поражение носоглотки, вызванное респираторными вирусами (гриппозными и парагриппозными вирусами, риновирусами, аденовирусами)

- характер отделяемого из носа (при ОРВИ — водянистые, серозные; при менингококковой инфекции — гнойные, слизисто-гнойные с первого дня болезни);
- отсутствие характерных для менингококкового назофарингита гнойных «дорожек»;
- отсутствие лейкоцитоза, нейтрофилеза в крови.



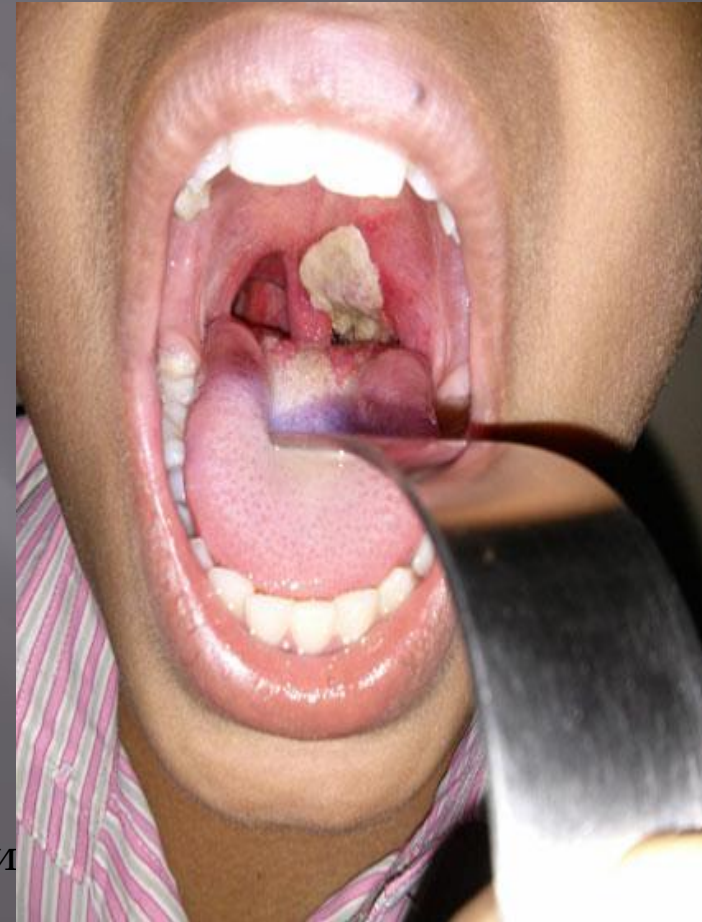Гайморит от менингококкового назофарингита отличают:

- поражение преимущественно одной пазухи (отсюда — одностороннее гнойное отделяемое из носа);
- длительное упорное течение с периодическими рецидивами;
- характерная рентгенологическая картина (затемнение верхнечелюстной пазухи, возможно наличие «уровня»);
- отсутствие контагиозности.

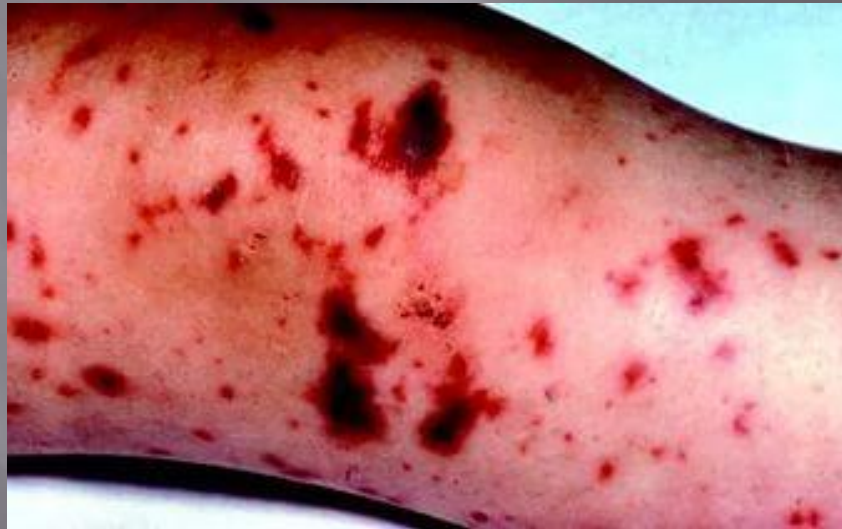

Дифтерия отличается от менингококкового назофарингита:

- отделяемое из носа может приобретать слизисто-кровянистый характер;
- местный процесс может сопровождаться образованием высыпаний и корочек на слизистой оболочке у входа в нос;
- на слизистой оболочке носа, глотки могут появляться белесоватые, с трудом снимающиеся налеты, после снятия которых обнажается кровоточащая поверхность;
- процесс может распространяться на слизистую оболочку миндалин, нёба, гортани и т.д.;
- слизистые оболочки ротоглотки отечны, цианотичны (гиперемия выражена в меньшей степени);
- отсутствует гнойная «дорожка»;
- в отделяемом из носа обнаруживают палочки в форме гантели.

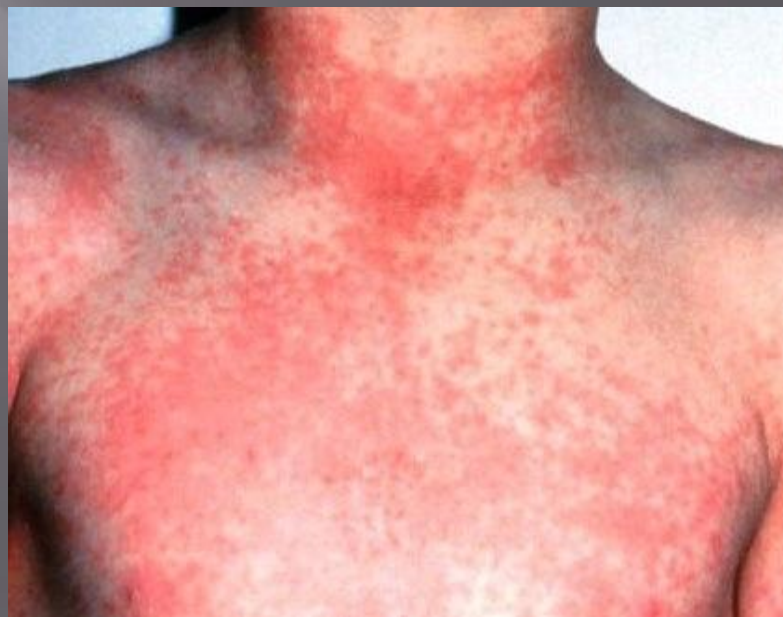
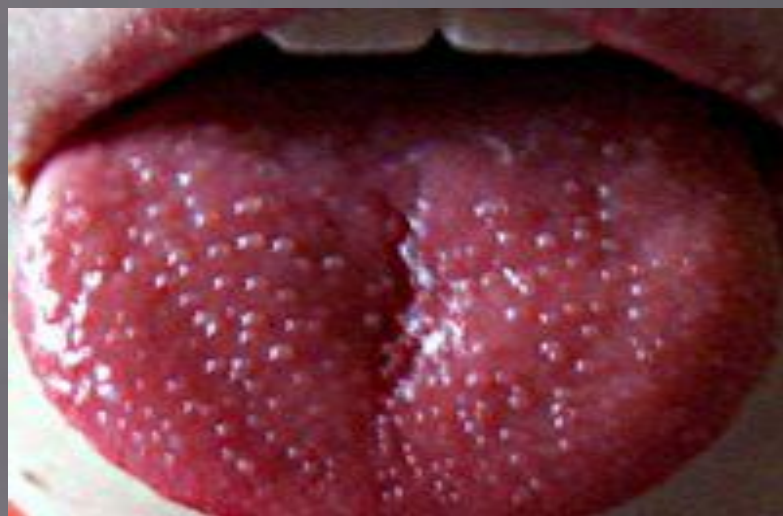
Дифференциальная диагностика менингококцемии



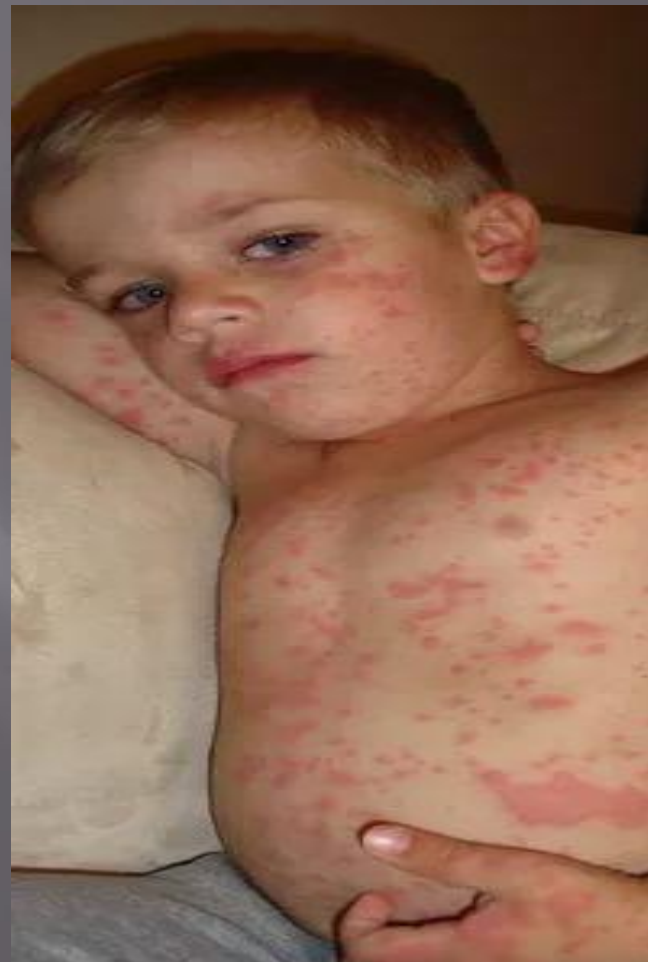Скарлатину от менингококцемии отличают:

- «пылающий зев»,
«малиновый» язык;
- обильная мелкоточечная сыпь на гиперемизированном фоне кожи, захватывающая лицо, туловище, конечности; особенно обильна сыпь в местах естественных складок;
- наличие носогубного треугольника (бледного участка кожи, свободного от сыпи);
- ангина — частый признак;
- в мазках обнаруживают



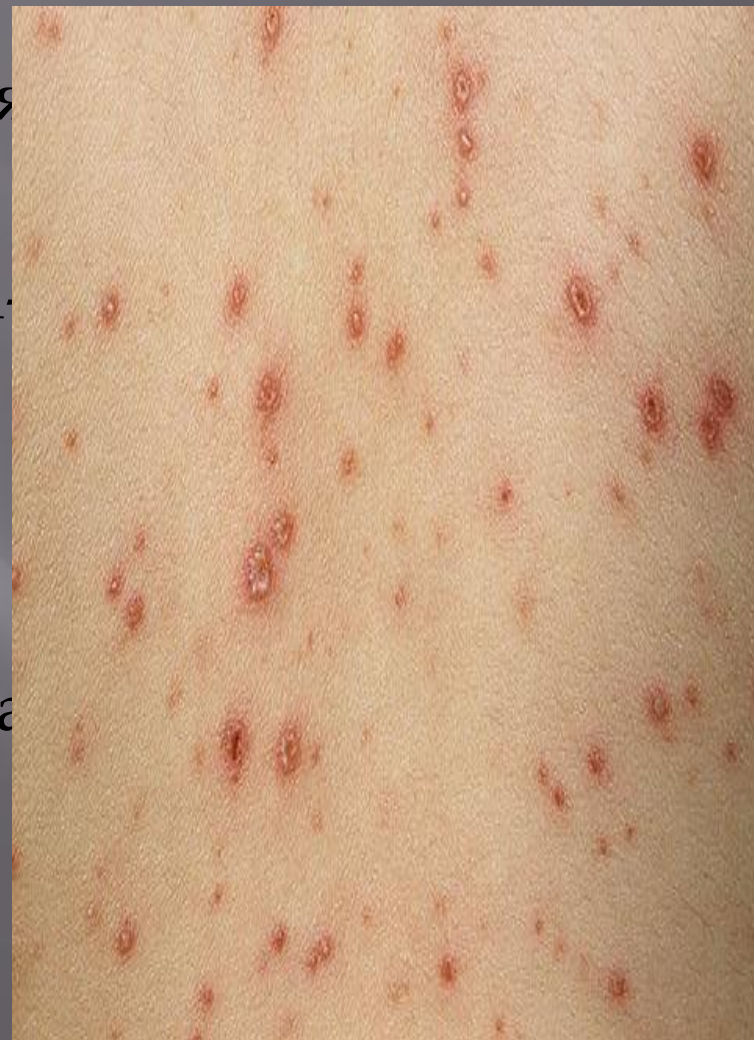Для кори в отличие от менингококцемии характерны:

- наличие пятен Коплика;
- этапный характер пятнистых высыпаний с наиболее обильной сыпью на лице и туловище;
- явления трахеобронхита;
- необильное серозное отделяемое из носа;
- лейкопения.



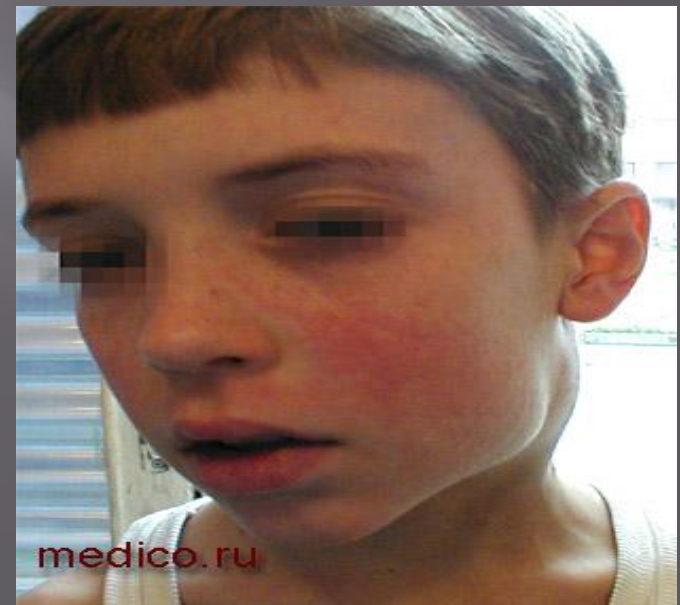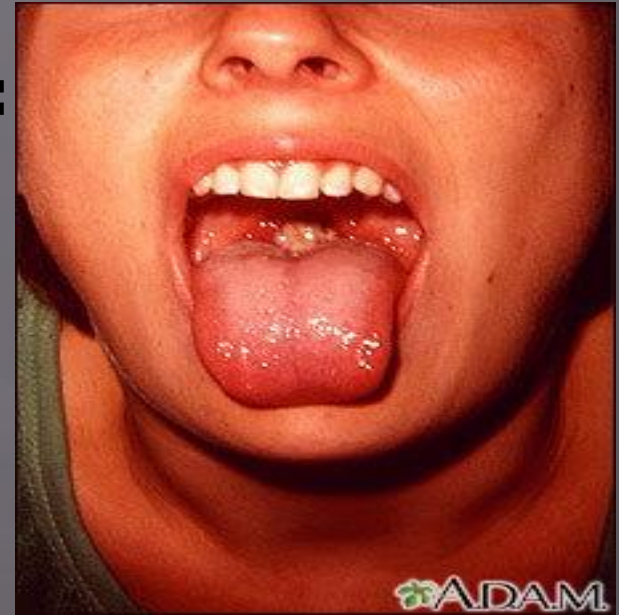
Ветряная оспа от менингококцемии отличается прежде всего характером высыпаний и их четкой динамикой: (пятно — »папула — »везикула — »пустула (не всегда) — »корочка). Для менингококковой инфекции пустулезные высыпания не характерны.

В 1-е же сутки болезни, когда еще нет типичных везикул, отличием ветряной оспы является обилие высыпаний на лице.



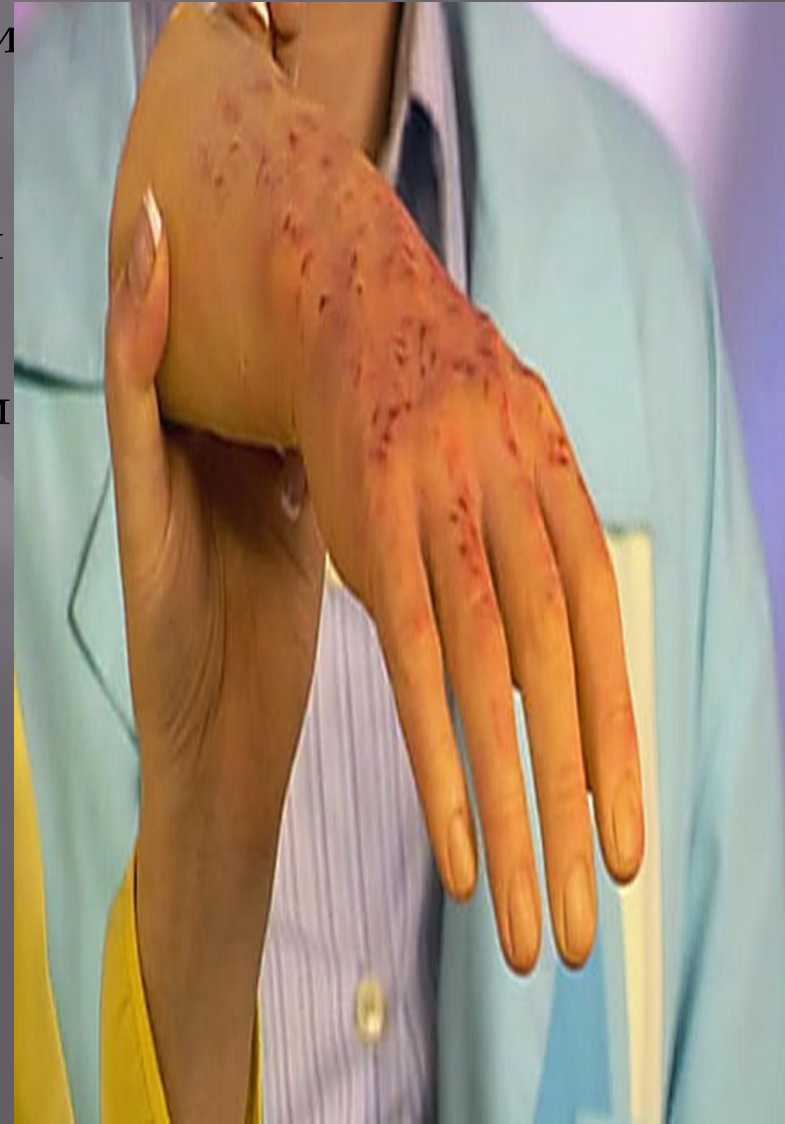При инфекционном мононуклеозе :

- локализация сыпи на кистях и стопах для мононуклеоза не характерна;
- часто бывает ангина;
- характерна генерализованная лимфаденопатия;
- гепатоспленомегалия — постоянный признак;
- в крови выявляются атипичные мононуклеары на фоне лимфоцитоза.



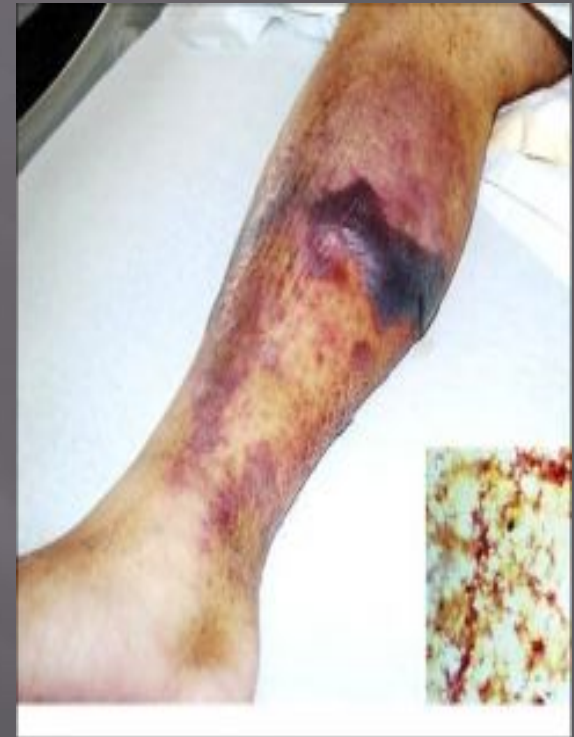Для сыпного тифа характерны выраженная интоксикация в сочетании с геморрагической сыпью. Отличают его от менингококцемии следующие симптомы:

- позднее (3 – 5-й день) появление сыпи локализующейся преимущественно на боковых поверхностях грудной клетки, сгибательной поверхности верхних конечностей; кисти и стопы от сыпи свободны;
- кратковременное снижение температуры тела перед появлением сыпи (температурный «врез»);
- увеличение печени и селезенки;
- характерный внешний вид больного – «красные глаза на красном лице»;
- рано выявляющиеся бульбарные расстройства (симптом Говорова-Годелье, дизартрия и др.);
- отсутствие ринита, фарингита;
- в крови обнаруживаются плазматические клетки Тюрка (до 8 – 10 %).



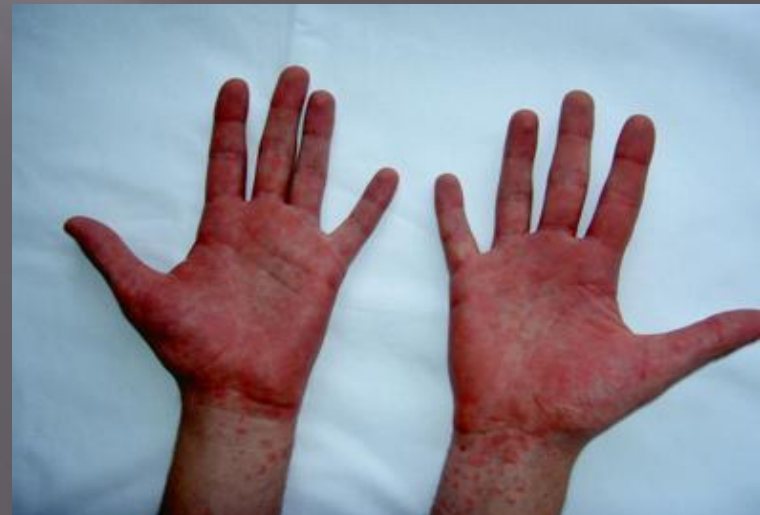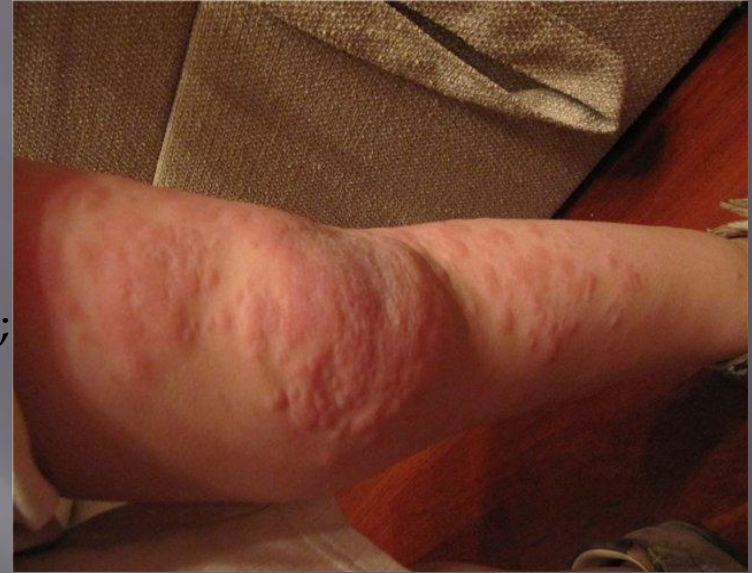Для лептоспироза, как и для менингококцемии, характерны острое начало, тяжелая интоксикация, обильная геморрагическая сыпь. В отличие от менингококцемии лептоспирозу присущи следующие симптомы:

- жестокая миалгия с преимущественной локализацией боли в икроножных мышцах;
- поражение почек — один из наиболее постоянных и ранних признаков, проявляющийся гематурией с последующим развитием острой почечной недостаточности;
- гиперемия и одутловатость лица;
- отсутствие катаральных явлений;
- увеличение печени и селезенки;
- желтуха (при желтушных формах);
- артралгия, но не артрит;
- в гемограмме — прогрессирующая анемия, резко увеличенная СОЭ;
- в крови или спинномозговой жидкости могут быть обнаружены лептоспиры (при исследовании «раздавленной» капли в темном поле).

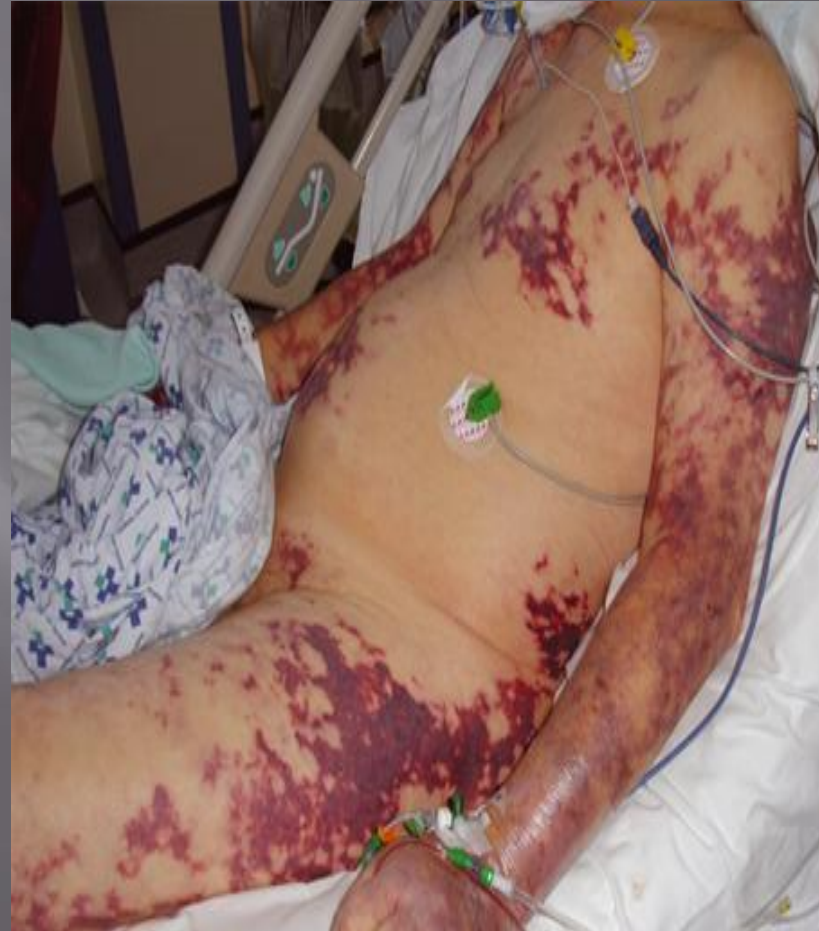

Иерсиниоз. Клинику септической формы иерсиниоза и менингококцемии сближают острое начало, лихорадка, интоксикация, наличие геморрагической сыпи, вероятность возникновения артритов. Септическая форма иерсиниоза отличается от менингококцемии:

- лихорадкой чаще неправильного типа, сопровождающейся резким ознобом и потом;
- локализацией сыпи (она наиболее обильна на туловище);
- наличием гепатолиенального синдрома;
- наличием болезненных и увеличенных периферических лимфатических узлов;
- увеличением мезентериальных лимфатических узлов, что может вызвать появление боли в животе и положительного симптома Падалки;
- вероятностью нарушения функции печени с умеренной гиперферментемией;
- возможностью длительного течения заболевания;
- нередкими эозинофилией, анемией.



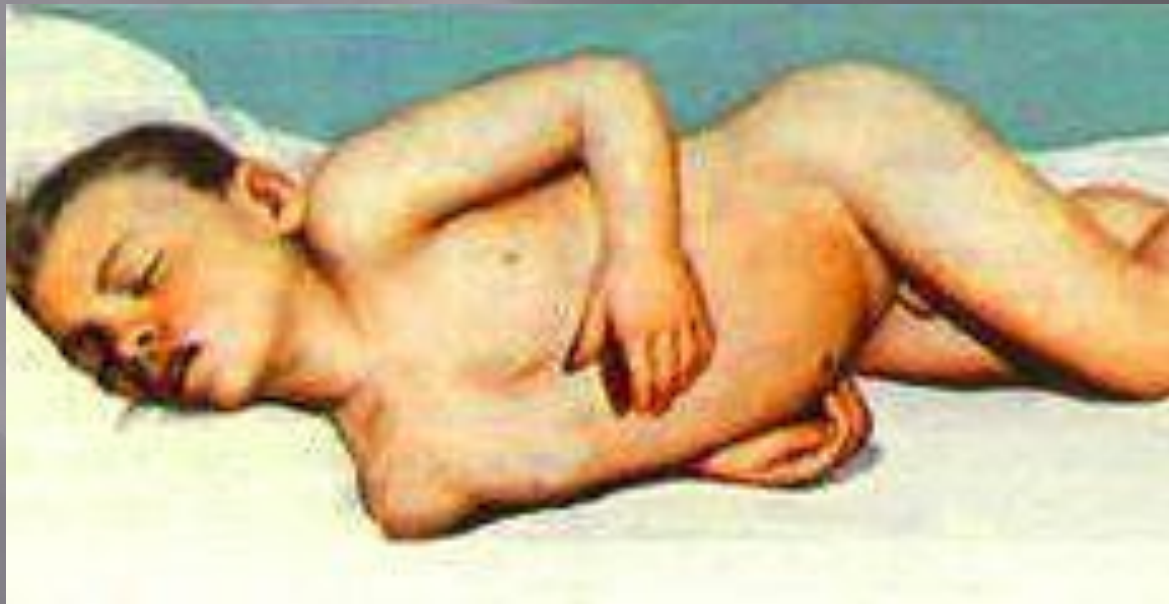- ▣ **Сепсис.** Очень затруднена дифференциальная диагностика острейшего менингококкового сепсиса (молниеносной менингококцемии) с сепсисом другой этиологии, так как он также может сопровождаться ИТШ и тяжелыми сосудистыми расстройствами. Пожалуй, наиболее надежные признаки острейшего менингококкового сепсиса — наличие назофарингита и выделение менингококка.



Тромбоцитопеническая пурпура отличается от менингококцемии:

- преимущественно постепенным началом;
- длительным хроническим течением;
- частыми кровотечениями, особенно из слизистой оболочки полости рта;
- локализацией сыпи преимущественно на коже туловища и сгибательной поверхности верхних конечностей;
- отсутствием в классических случаях поражений суставов и сердечно-сосудистой системы;
- частым увеличением селезенки;
- выраженной гипохромной анемией, тромбоцитопенией.

Дифференциальная диагностика менингококкового менингита



Менингеальный синдром появляется при многих патологических состояниях. Он может быть обусловлен воспалительным процессом в мозговых оболочках (менингит), токсическим раздражением их с нарушением ликвородинамики, отеком (менингизм), очаговым поражением сосудов.

Причиной воспалительных изменений наиболее часто бывают бактерии (гнойное воспаление) или вирусы (серозное). Явлениями менингизма могут сопровождаться многие инфекционные заболевания, протекающие с выраженным токсикозом (грипп, тяжело протекающая пневмония, сальмонеллез и др.)

Исследование спинномозговой жидкости при менингеальном синдроме обязательно. Даже при наличии четких клинических и лабораторных данных, позволяющих верифицировать заболевание, при котором появился менингеальный синдром (энтеровирусные заболевания, грипп, лептоспироз и др.), решить вопрос о характере возникающих на этом фоне поражений ЦНС (менингит? менингизм? кровоизлияние?) не представляется возможным без спинномозговой пункции. И при явной клинике менингококкового менингита (менингоэнцефалита), подтвержденного выделением возбудителя из носоглотки, пункция необходима для определения давности процесса, его тяжести.

Характер изменений ликвора при менингитах [Виленский Б.С., 1986]

Нозология	Ликворное давление (норма до 150 мм)	Вид ликвора (бесцв., прозрач.)	Клетки (лимфоциты до $0,005 \times 10^9/\text{л}$)	Белок (0,15-0,33 г/л)	Сахар (2-3 ммоль/л)
Менингококки	Резко повышено	Гнойный, мутный	До $30 \times 10^9/\text{л}$ нейтрофилы	Повышен	Снижен
Пневмококки	Резко повышено	Гнойный	$> 1 \times 10^9/\text{л}$ нейтрофилы	Повышен	Снижен норма
Стрептококки	Резко повышено	Гнойный, мутный	$> 2 \times 10^9/\text{л}$ нейтрофилы	Повышен	Снижен норма
Стафилококки	Повышено	Гнойный, мутный	$> 2 \times 10^9/\text{л}$ нейтрофилы	Повышен	Снижен норма
E. coli	Повышено	Гнойный	$1-2 \times 10^9/\text{л}$ нейтрофилы	Повышен	Снижен норма
Синегнойная палочка	Повышено	Гнойный, синеватый	До $2 \times 10^9/\text{л}$ нейтрофилы	Повышен	Снижен норма
Гемофильная палочка	Повышено	Гнойный, мутный	$> 0,5 \times 10^9/\text{л}$ нейтрофилы	Повышен	Снижен норма
Листерии	Повышено	Мутный - прозрач.	$0,2-2 \times 10^9/\text{л}$ лимфоциты	Повышен	Снижен норма
Лептоспиры	Повышено	Прозрачный	$0,1-2 \times 10^9/\text{л}$ лимфоциты	Повышен	Норма
Туберкулезная палочка	Повышено	Прозрачный, фибрин	$0,3-1 \times 10^9/\text{л}$ лимфоциты, плазмочиты	Повышен	Резко снижен
Энтеровирусы	Повышено	Прозрачный	$0,5-1 \times 10^9/\text{л}$ лимфоциты	Повышен	Норма
Аденовирусы	Повышено	Прозрачный	$< 0,2 \times 10^9/\text{л}$ лимфоциты	Повышен	Норма
Вирус паротита	Повышено	Прозрачно-мутный	До $1 \times 10^9/\text{л}$ лимфоциты	Повышен	Норма
Хориоменингита	Повышено	Прозрачно-мутный	До $1 \times 10^9/\text{л}$ лимфоциты	Повышен	Норма
Токсоплазма	Повышено	Прозрачный или ксантохромия	До $1 \times 10^9/\text{л}$ лимфоциты	Повышен	Норма

Спасибо за
внимание!