АКТИНОМИКОЗ

Орындаған: Жақудаева Д.Ә

Актиномикоз (лучисто-грибковая болезнь) – инфекционное заболевание, возникающие в результате внедрения в организм актиномицетов (лучистых грибов).

Пигментация у различных видов актиномицетов в пробирках и чашке Петри

Морфология р. *Actinomyces*

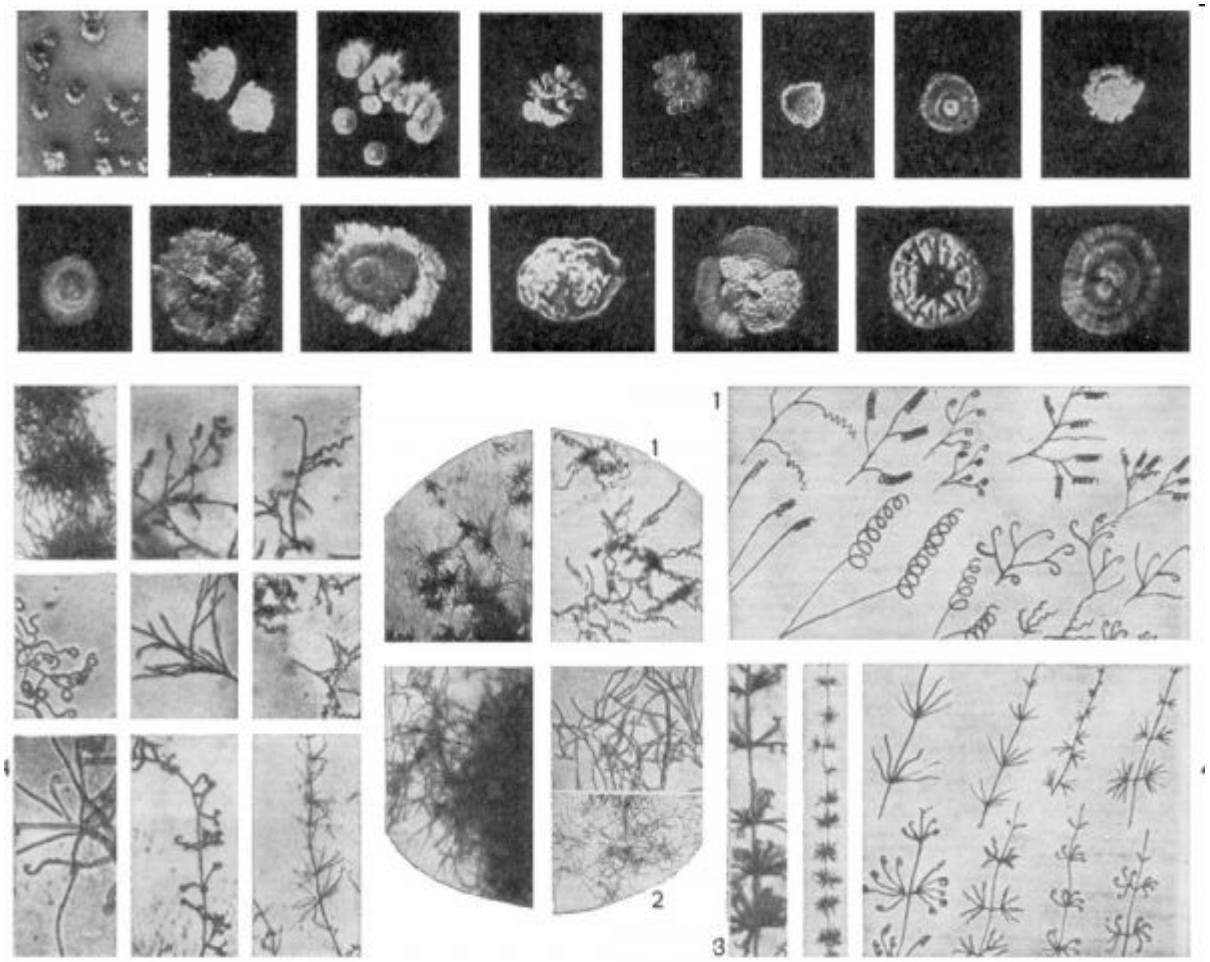

Колонии от мелких — 0,5-2 мм до крупных — до 1 см и более.

Диаметр тонких гиф 0,1-1,0 мкм, наиболее толстых гиф — до 1,5 мкм.

Рис. 1. Вверху — форма колоний актиномицетов на поверхности плотных питательных сред. Внизу — типы спороносцев: 1 — спиральные; 2 — прямые; 3 — мутовчатые; 4 — примитивные.

Этиология

Культура актиномицетов может быть аэробной и анаэробной.

В развитии актиномикоза значительную роль играют смешанная инфекция:

- стрептококки;
- стафилококки;
- бактероиды;

и др.

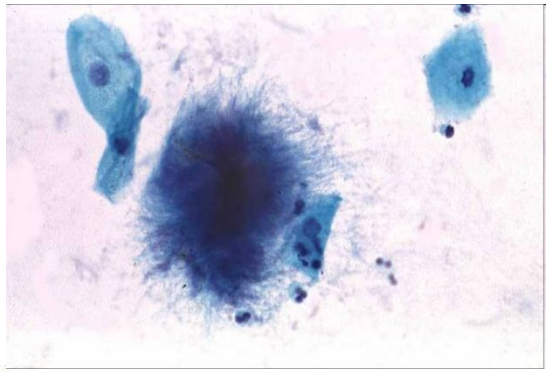

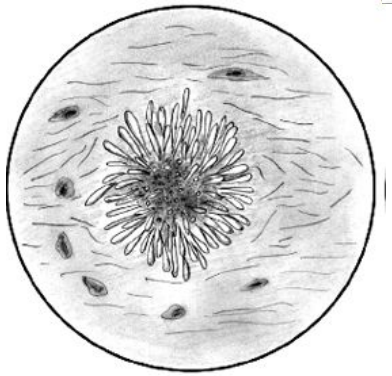

- Анаэробная инфекция помогает проникновению актиномицетов в ткани челюстно-лицевой области и дальнейшему распространению их по клеточным пространствам.
- В полости рта актиномицеты находятся:

- в зубном налете;
- в кариозных полостях зубов;
- в патологических зубодесневых карманах;
- на миндалинах.
- в зубном камне (составляют основную строму зубного камня).

В норме постоянное присутствие актиномицетов в полости рта не вызывает инфекционного процесса, поскольку между иммунологическими механизмами организма и антигенами лучистых грибов существует естественное равновесие.

Ведущим механизмом развития актиномикоза является нарушение иммунной системы (иммунодефицитные заболевания и состояния).

АКТИНОМИКОЗ ГОЛОВЫ И ШЕИ РАЗДЕЛЯЮТ НА ТРИ ГРУППЫ В ЗАВИСИМОСТИ ОТ ГЛУБИНЫ ПОРАЖЕНИЯ.:

1. глубокая или мышечная форма, локализующая в толще мышц и межмышечной клетчатке;
2. подкожная форма - локализуется в подкожной основе;
3. кожная форма - захватывает только кожу.

MyShared

К.И.БЕРДЫГАН (1958) КЛАССИФИЦИРОВАЛ АКТИНАМИКОЗ ЧЕЛЮСТНО-ЛИЦЕВОЙ И ШЕЙНОЙ ОБЛАСТЕЙ СЛЕДУЮЩИМ ОБРАЗОМ:

1) кожная форма;
2) кожно-мышечная форма;
3) костно-мышечная форма:
   а) деструктивная;
   б) неопластическая;
4) генерализованная форма, захватывающая кожу, мышцы, кость, слизистую оболочку полости рта

MyShared

КЛАССИФИКАЦИЯ, Т.Г.РОБУСТОВОЙ (1992 Г)

- Лица
- Шеи
- Челюстей и полости рта:
- Кожную;
- Подкожную;
- Подслизистую;
- Слизистую;
- Одонтогенную актиномикозную гранулему;
- Подкожно-межмышечную (глубокую);
- Актиномикоз лимфатических узлов;
- Актиномикоз периоста челюсти;
- Актиномикоз челюстей
- Актиномикоз органов полости рта- языка, миндалин, слюнных желез, верхнечелюстной пазухи.

MyShared

- Места внедрения актиномикозной инфекции:

- кариозные зубы;
- патологические десневые карманы;
- поврежденная и воспаленная слизистая оболочка (полости рта, зева, носа, протоков слюнных желез и др.);

- Актиномицеты от места внедрения распространяются:

- контактным путем;
- лимфогенным путем;
- гематогенным путем.

- Обычно специфический очаг развивается в хорошо васкуляризованных тканях:

- рыхлой клетчатке;
- соединительнотканных прослойках мышц и органов кости.

- При актиномикозе развиваются:

  - нарушения специфического иммунитета;

  - феномены иммунопатологии (аллергия, аутоиммунные реакции).

- Инкубационный период
- Колеблется от нескольких дней до 2 - 3 недель, но может быть и более длительным – до нескольких месяцев.
- Начало заболевания: лихорадка, недомогание, слабость и боль, которые медленно, но прогрессивно нарастают
- Острое или медленное формирование твердых, красноватых или мертвенно бледных воспалительных инфильтратов
- Распространение инфекции: регресс и рубцевание центрального гнойного очага, прогрессирование твердых, безболезненных, мертвенно бледных инфильтратов на периферии, формирование многократных областей размягчения и формирования свищей.

Подкожная форма актиномикоза щечной области слева

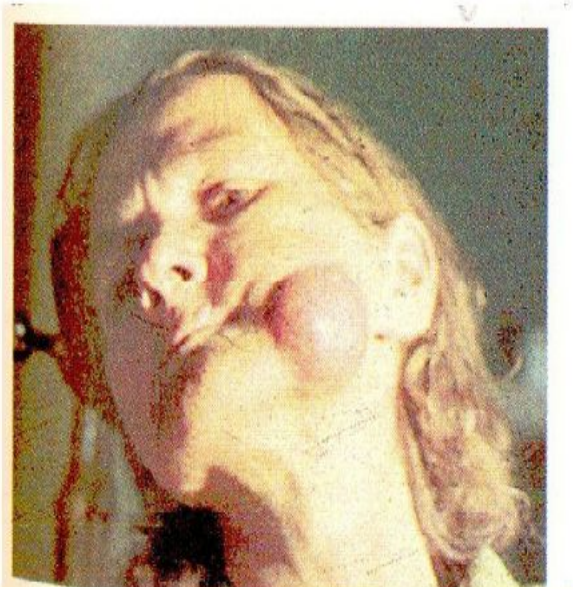

ПОДКОЖНАЯ ФОРМА АКТИНОМИКОЗА

MyShared

АКТИНОМИКОЗ СЛИЗИСТОЙ ЩЕКИ СПРАВА

MyShared

АКТИНОМИКОЗ ЛИЦА СЛЕВА

MyShared

АКТИНОМИКОЗ ШЕЧНОЙ И СКУЛОВОЙ ОБЛАСТИ СПРАВА



Первичный продуктивно-деструктивный актиномикоз нижней челюсти с поражением мягких тканей правой половины лица

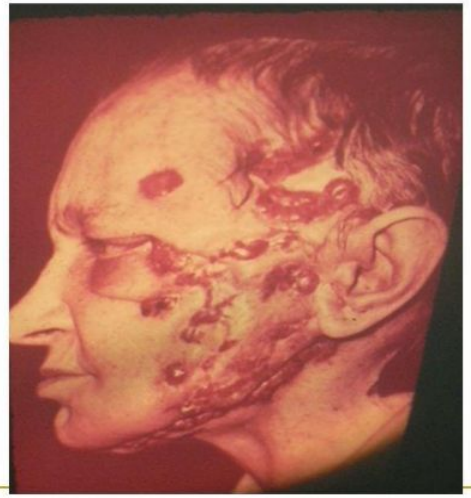

MyShared

АКТИНОМИКОЗ СЛИЗИСТОЙ ПОЛОСТИ РТА

MyShared

Подкожно-межмыщечная форма актиномикоза поднижнечелюстной области справа

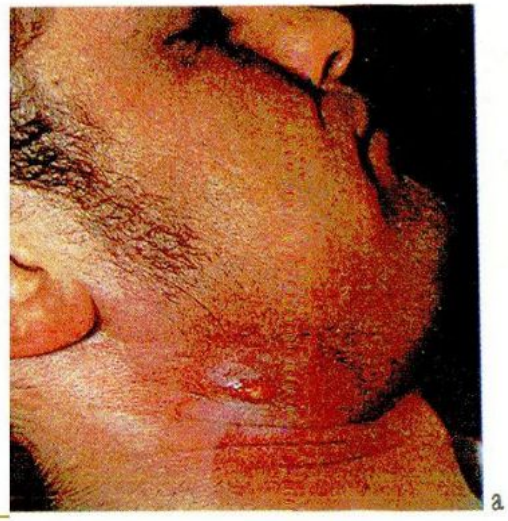

MyShared

Разновидности ферментирующих актиномицетов, изолированных из очагов актиномикотических поражений у человека

Виды	Актиномикотические поражения (n=1376)%	Состояния, связанные с внутриматочными контрацептивами (n=114)%	Глаза, органы слезоотделения (n=98)%
Actinomyces israelii	73.3	54.4	13.3
*A. gerencseriae**	2.0	7.0	11.2
A. naeslundii	6.8	6.1	16.3
A. viscosus	4.9	16.7	19.4
A. odontolyticus	1.4	2.6	12.2
A. meyeri	0.6	3.5	0.0
A. georgiae	0.2	0.0	0.0
A. neuii	0.2	0.0	0.0

Диагностика актиномикозов

- Материал: гной, выделения из свищей, бронхиальный секрет, грануляция и биоптаты, бронхиальный секрет (не мокрота).
- Присутствие друз, которые придают гною внешний вид манной каши, должно инициировать поиск актиномицетов.

Микроскопия

- Окраска 1% р-ром метиленового синего.
- Окраска по Граму
- Прямая и непрямая иммунофлюоресценция для обнаружения специфических антител

Культуральные методы:

- Рост на МПА , определения роста актиномицетов после 3, 7 и 14 дней!
- ПЦР – не разработана
- Серодиагностика - актиномикотическая инфекция не обязательно стимулируют гуморальный иммунный ответ. Не используется.

- сульфаниламиды
- пенициллин (есть устойчивые)
- амоксициллин плюс клавулановая кислота
- ампициллин плюс сульбактам
- метронидазол (или клиндамицин) для строгих анаэробов плюс тобрамицин или гентамицин
- имипенем

ТЕРАПИЯ АКТИНОМИКОЗА ЧЕЛЮСТНО –ЛИЦЕВОЙ ОБЛАСТИ И ШЕИ ДОЛЖНА БЫТЬ КОМПЛЕКСНОЙ И ВКЛЮЧАТЬ:

- Хирургические методы лечения с местным воздействием на раневой процесс;
- Воздействие на специфический иммунитет;
- Повышение общей реактивности организма;
- Воздействие на сопутствующую гнойную инфекцию;
- Противовоспалительную, десенсибилизирующую, симптоматическую терапию, лечение общих сопутствующих заболеваний;
- Физические методы лечения и ЛФК.

MyShared

Хирургическое лечение актиномикоза заключается:

- **1) в удалении зубов, явившихся входными воротами актиномикозной инфекции;**
- **2) в хирургической обработке актиномикозных очагов в мягких и костных тканях, удалении участков избыточно новообразованной кости и в ряде случаев лимфатических узлов, пораженных актиномикозным процессом. Объем и характер хирургических вмешательств зависят от формы актиномикоза и локализации его очагов.**

Уход за раной после вскрытия актиномикозного очага

Показано ее длительное дренирование, последующее выскабливание грануляций, обработка пораженных тканей 5% настойкой йода, введения порошка йодоформа. При присоединении вторичной гноеродной инфекции показано депонированное введение антибиотиков, препаратов нитрофуранового ряда, ферментов, бактериофагов, иммунных препаратов.

Терапия актиномикоза с гипергической воспалительной реакцией

Начинают с детоксикационного, общеукрепляющего и стимулирующего лечения. Актинолизат и другие иммуномодуляторы назначаются строго индивидуально в зависимости от чувствительности тестов РОН и РОЛ. Для того чтобы снять интоксикацию, внутривенно капельно вводят растворы гемодеза, реополиглюкина с добавлением витаминов, кокарбоксилазы. На курс лечения в зависимости от формы актиномикоза – 4 – 10 вливаний. В комплекс лечения хронической интоксикации при актиномикозе включают поливитамины с микроэлементами, энтеросорбенты (активированный уголь), обильное питье с настоем лекарственных трав, рыбий жир. Такое лечение проводят по 7 – 10 дней с промежутками 1 неделя – 10 дней и повторно – 2 – 3 курса. После 1 – 2-го курса назначают по показаниям иммуномодуляторы: Т-активин, тимазин, актинолизат, стафилококковый анатоксин, левамизол.

Терапия актиномикоза с гиперергической воспалительной реакцией

Лечение начинают с общей антибактериальной, ферментативной и комплексной инфузионной терапии, направленной на коррекцию гемодинамики, ликвидацию метаболических нарушений, дезинтоксикацию. Назначают препараты, обладающие десенсибилизирующим, общеукрепляющим и тонизирующим свойствами. В комплексе лечения применяют витамины группы В и С, кокарбоксилазу, АТФ. Проводят симптоматическую терапию и лечение сопутствующих заболеваний. В этот период хирургическое вмешательство должно быть щадящим, с минимальной травмой тканей. После курса такого лечения (от 2 - 3 нед до 1 -2 мес) на основании соответствующих данных иммунологического исследования назначают курс иммунотерапии актинолизатом или левамизолом. При отсутствии актинолизата подбирают другие иммуномодуляторы (тималин, Т-активин и др.).

Стимулирующая терапия

Гемотерапия, назначение антигенных стимуляторов и общеукрепляющих средств – поливитаминов, витаминов В1, В12, С, экстракта алоэ, продигиозана, пентоксила, метилурацила, левамизола, Т-активина, тималина. При длительном течении процесса в зависимости от иммунологических данных проводят курсы детоксикационной терапии, приведенной ранее. В случаях присоединения вторичной гноеродной инфекции, обострений процесса и его распространения показано применение антибиотиков.

Лечение больных актиномикозом, особенно химиотерапевтическими препаратами, должно сочетаться с назначением антигистаминных средств, пиразолоновых производных, а также симптоматической терапии.

ПРОГНОЗ

Прогноз при актиномикозе челюстно-лицевой области в большинстве случаев благоприятный. Редко процесс может осложнится метастазарованием в легкие или мозг. При длительно текущем актиномикозе развивается хроническая эндогенная интоксикация II и III степени.

После комплексного лечения актиномикоза челюстно-лицевой области и шеи выздоровление обычно наступает после одного — двух курсов лечения. При распространенных поражениях тканей лица и челюстей проводят 3 - 4 и более курсов специфического лечения.

ПРОФИЛАКТИКА

Санируют полость рта и удаляют одонтогенные, стоматогенные патологические очаги. Главным в профилактике актиномикоза является повышение общей противоинфекционной защиты организма.

СПАСИБО
ЗА ВНИМАНИЕ