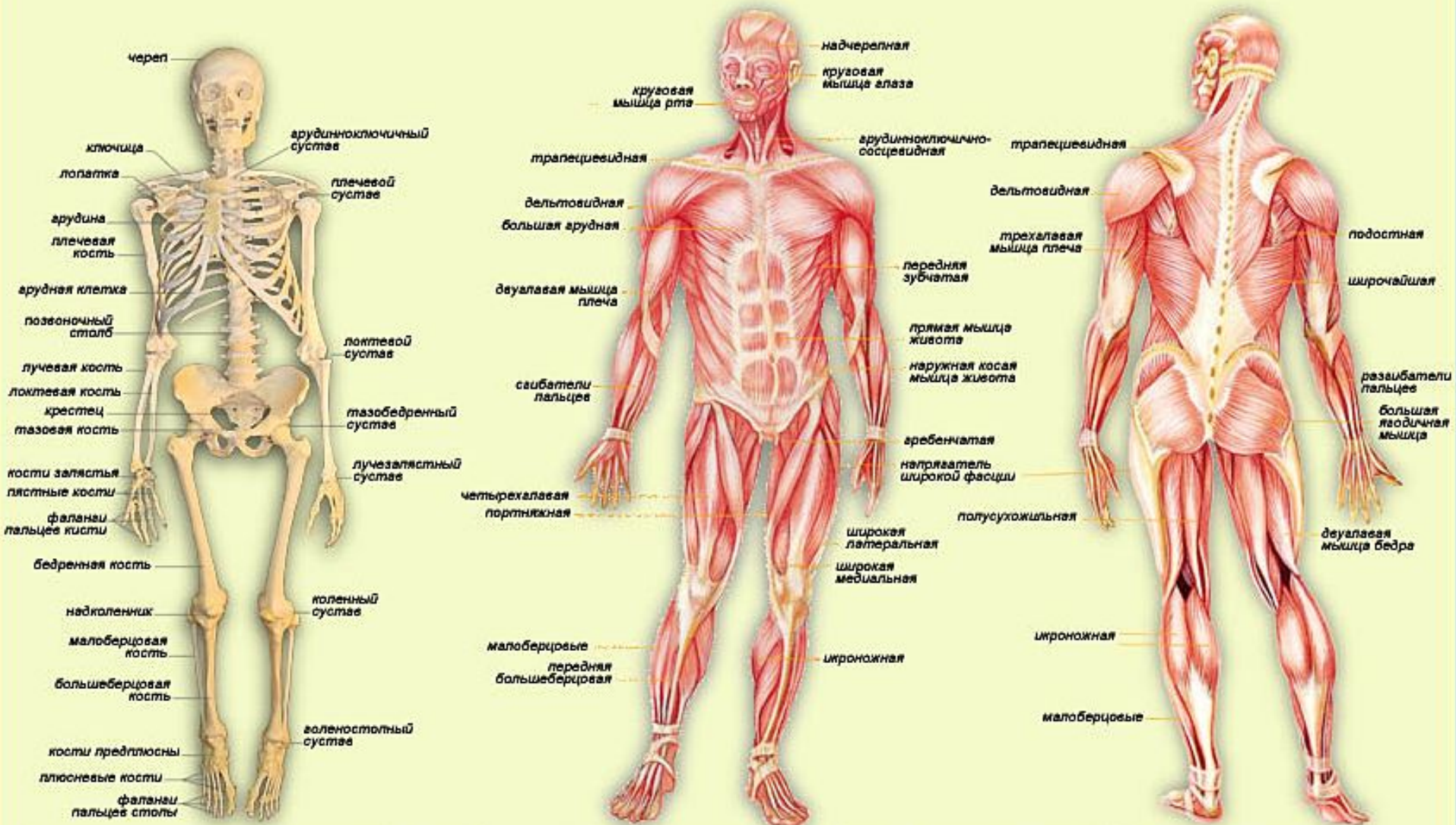


Опорно-двигательный аппарат

Опорно-двигательный аппарат (костно-мышечная система) - комплекс образований, придающих форму и дающих опору телу, обеспечивающих защиту внутренних органов и передвижение организма в пространстве.

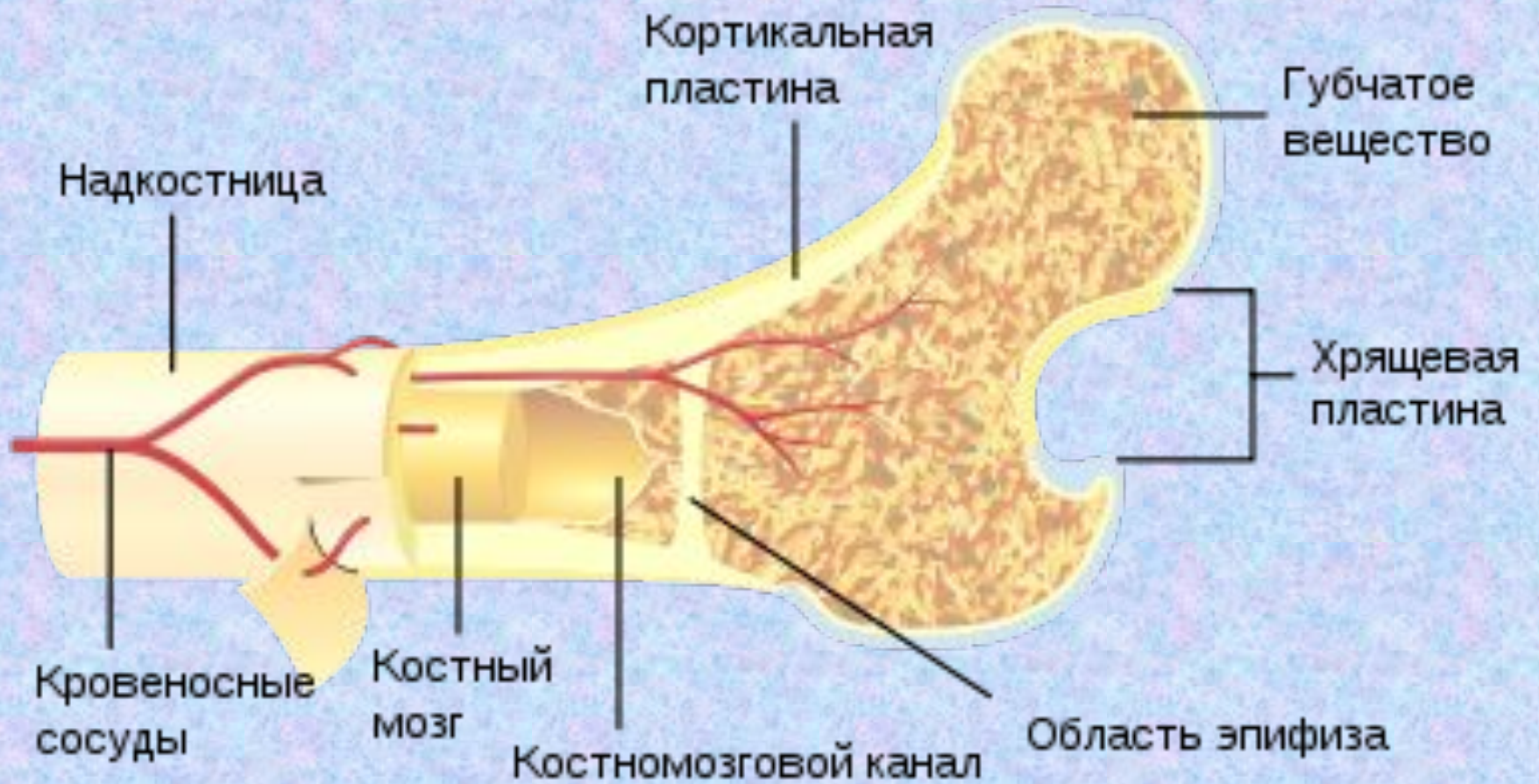ОПОРНО-ДВИГАТЕЛЬНЫЙ АППАРАТ



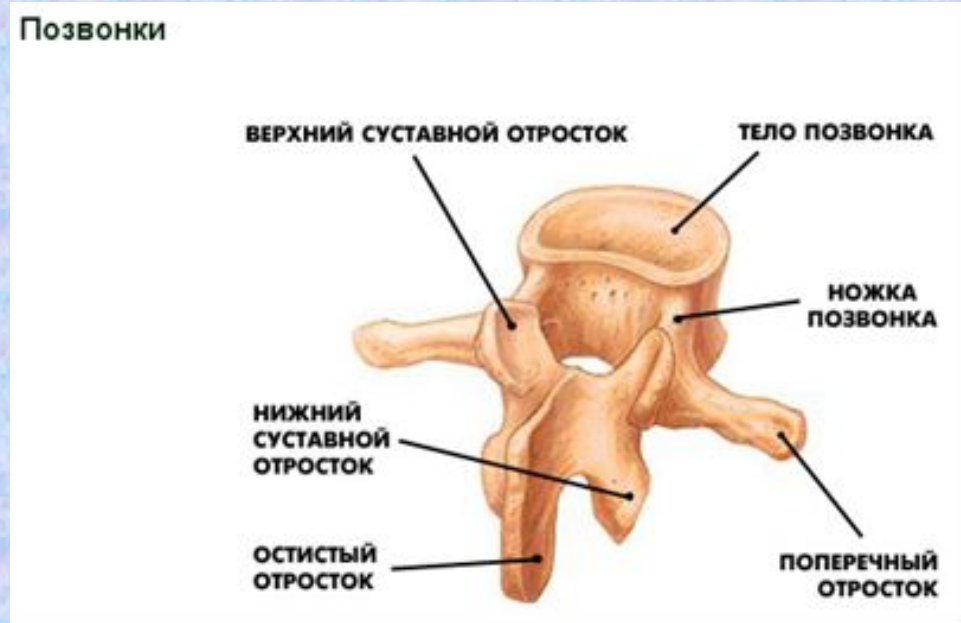
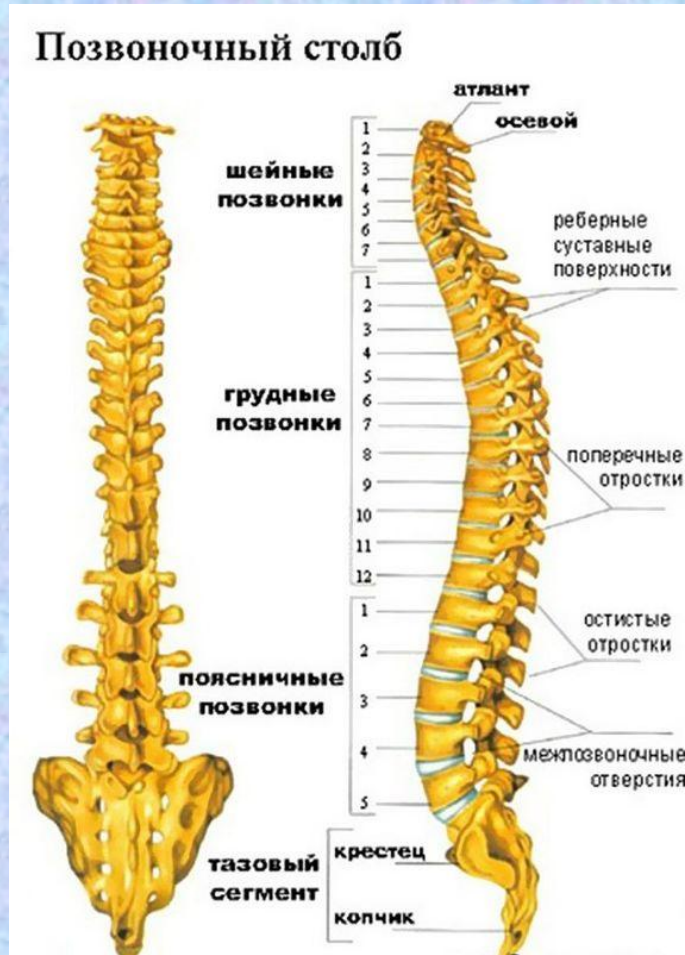Скелет взрослого человека состоит из 206 костей

В человеческом теле более 200 суставов и около 640 различных мышц

Строение кости



Позвоночный столб



Кривизна позвоночника формируется в процессе индивидуального развития ребенка. В самом раннем возрасте, когда ребенок начинает держать голову, появляется *шейный* изгиб, направленный выпуклостью вперед (**лордоз**). К 6 месяцам, когда ребенок начинает сидеть, образуется *грудной* изгиб с выпуклостью назад (**кифоз**). Когда ребенок начинает стоять и ходить, образуется *поясничный* лордоз.

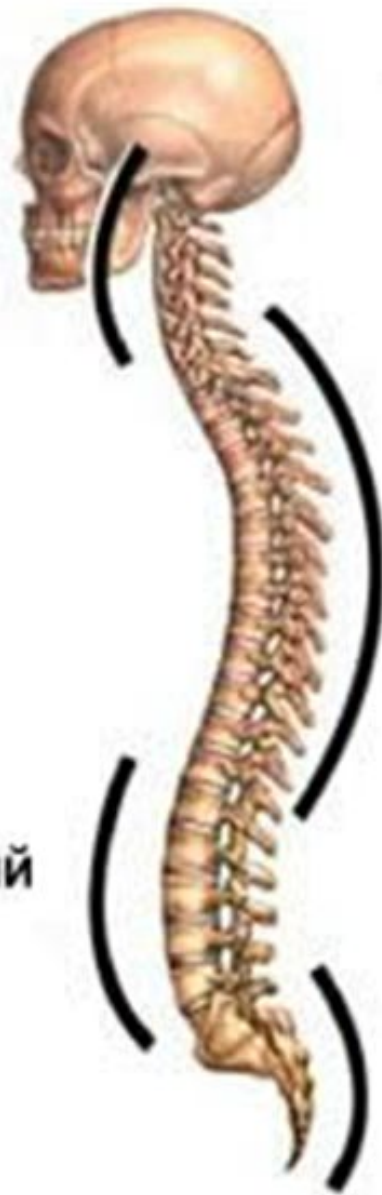Четыре нормальных
кривизны позвоночника

Шейный
лордоз

Грудной
кифоз

Поясничный
лордоз

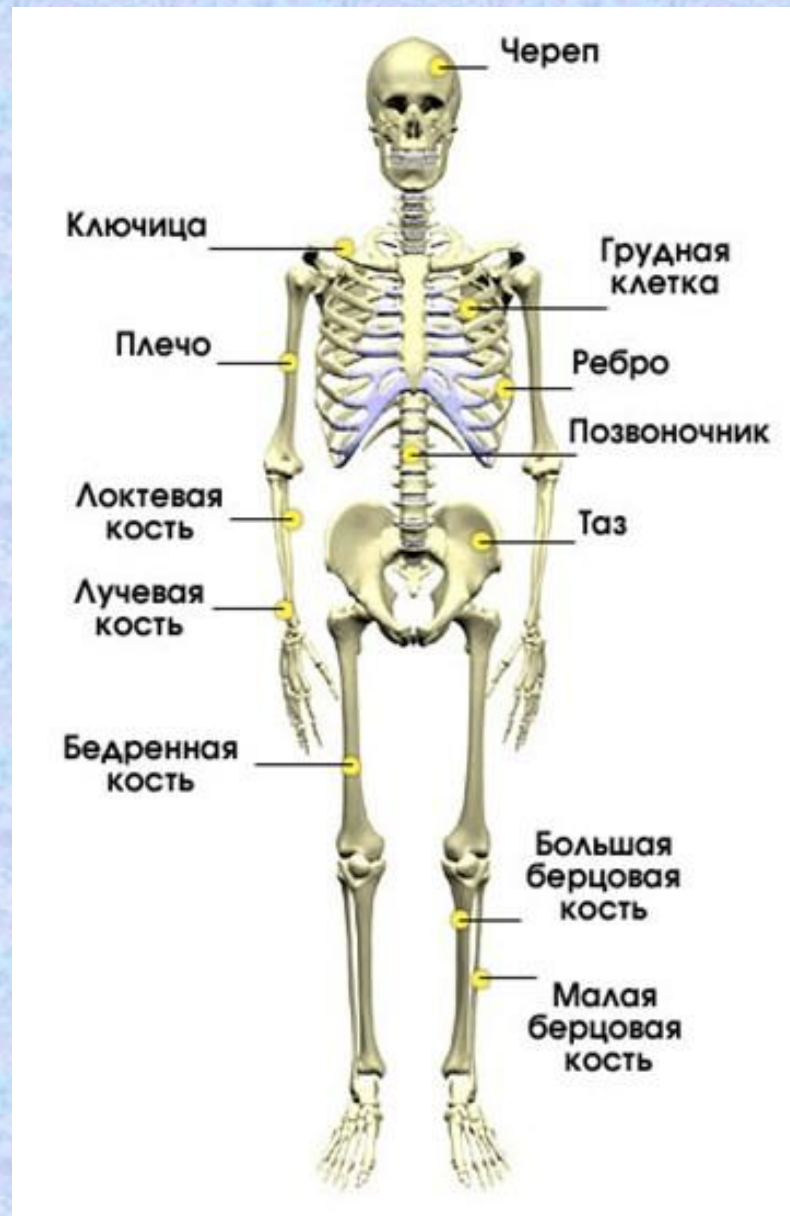Крестцовый
кифоз



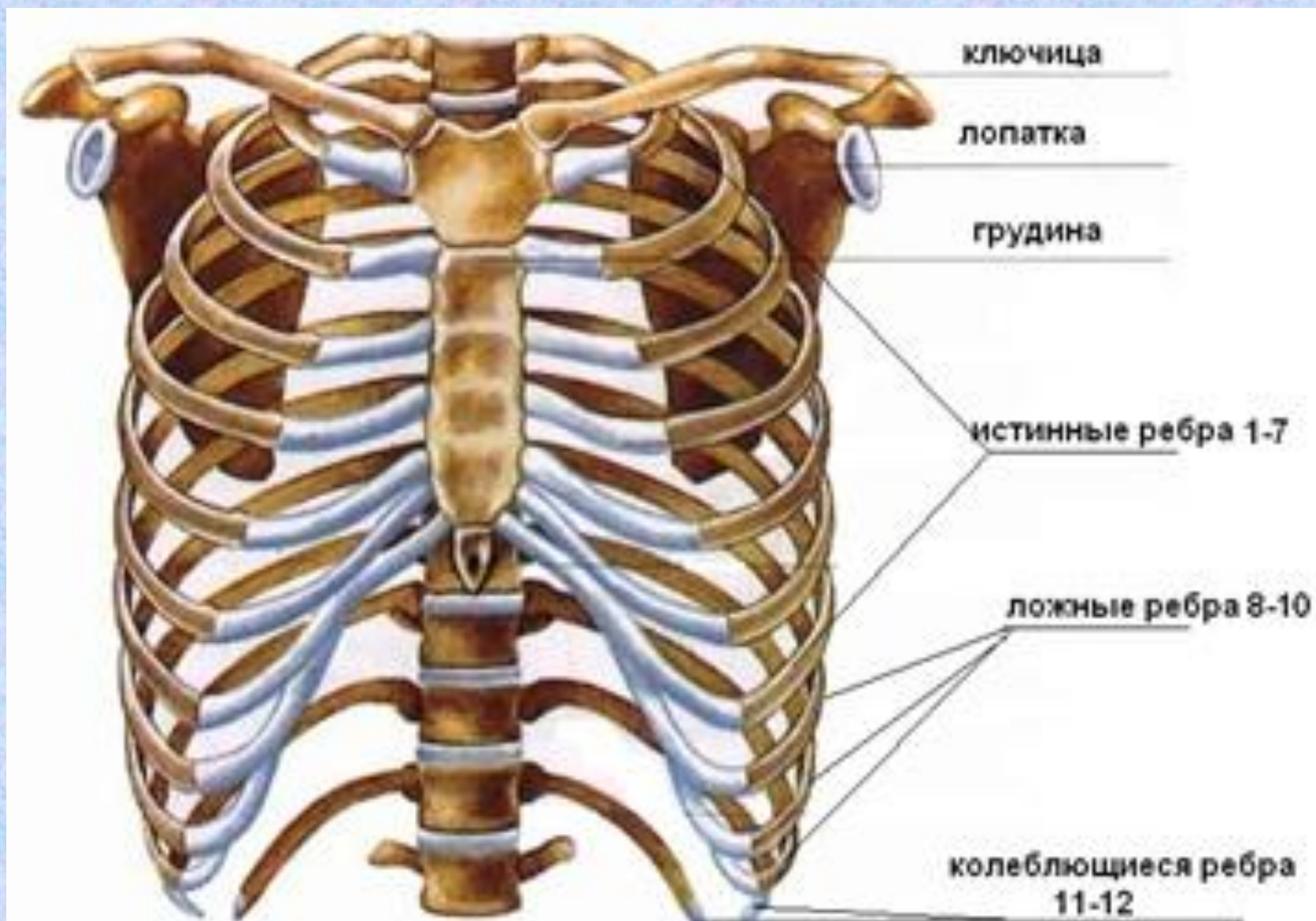
К 7 годам уже имеются четко выраженные шейный и грудной изгибы, фиксация поясничного изгиба происходит позже - в 12-14 лет.

Нарушения кривизны позвоночного столба, которые могут возникнуть в результате неправильной посадки ребенка за столом и партой, приводят к неблагоприятным последствиям в его здоровье.

Развитие скелета у мужчин заканчивается к 20-24 годам. При этом прекращается рост костей в длину, а их хрящевые части заменяются костной тканью. Развитие скелета у женщин заканчивается к 18-21 году.



Грудная клетка



Грудная клетка

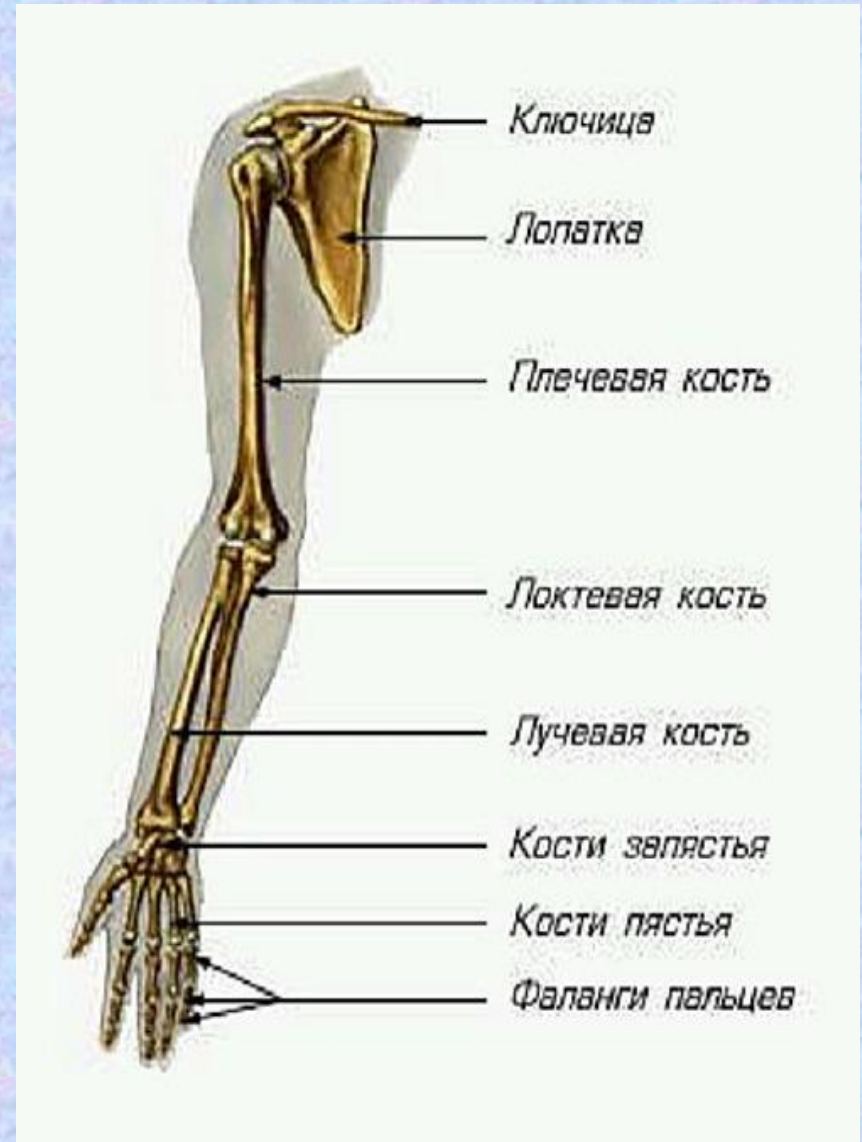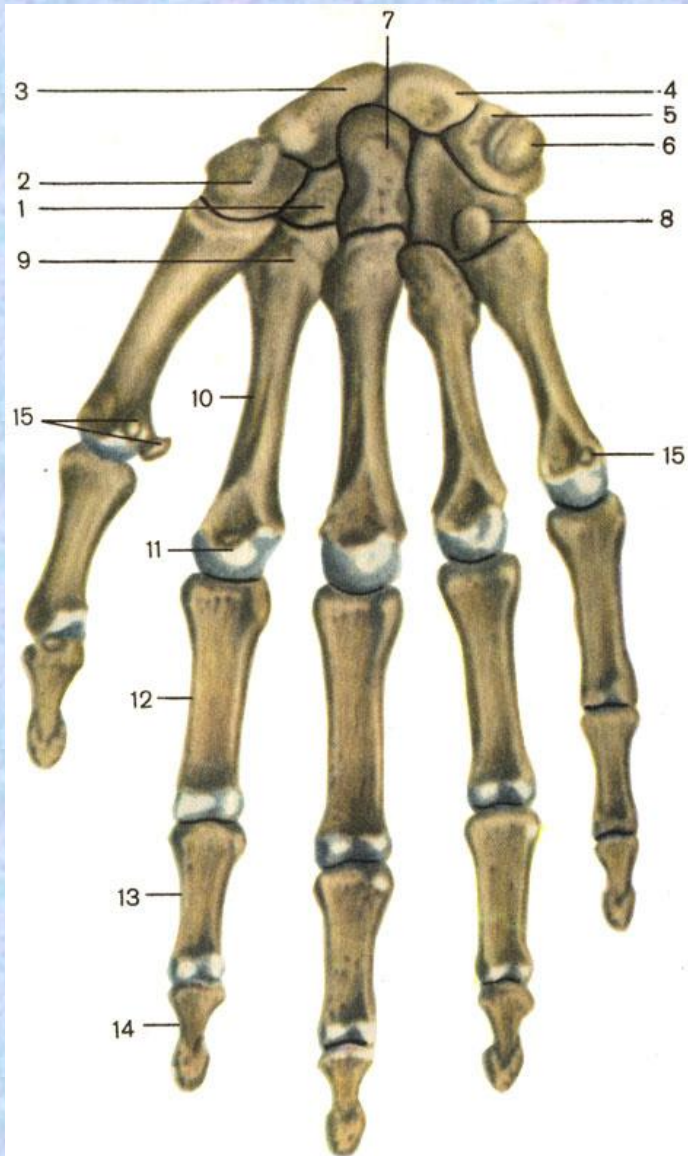
В грудном возрасте грудная клетка сжата с боков, имеет коническую форму.

Коническая форма грудной клетки сохраняется до 3-4 лет.

К 12-13 годам грудная клетка приобретает ту же форму, что у взрослого.

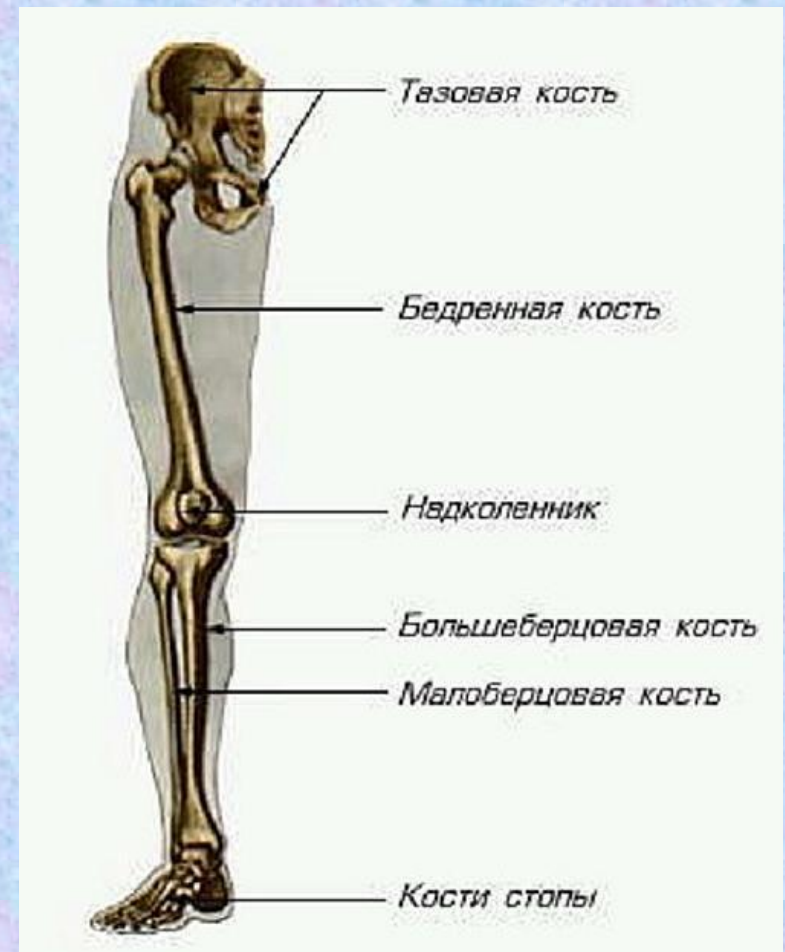
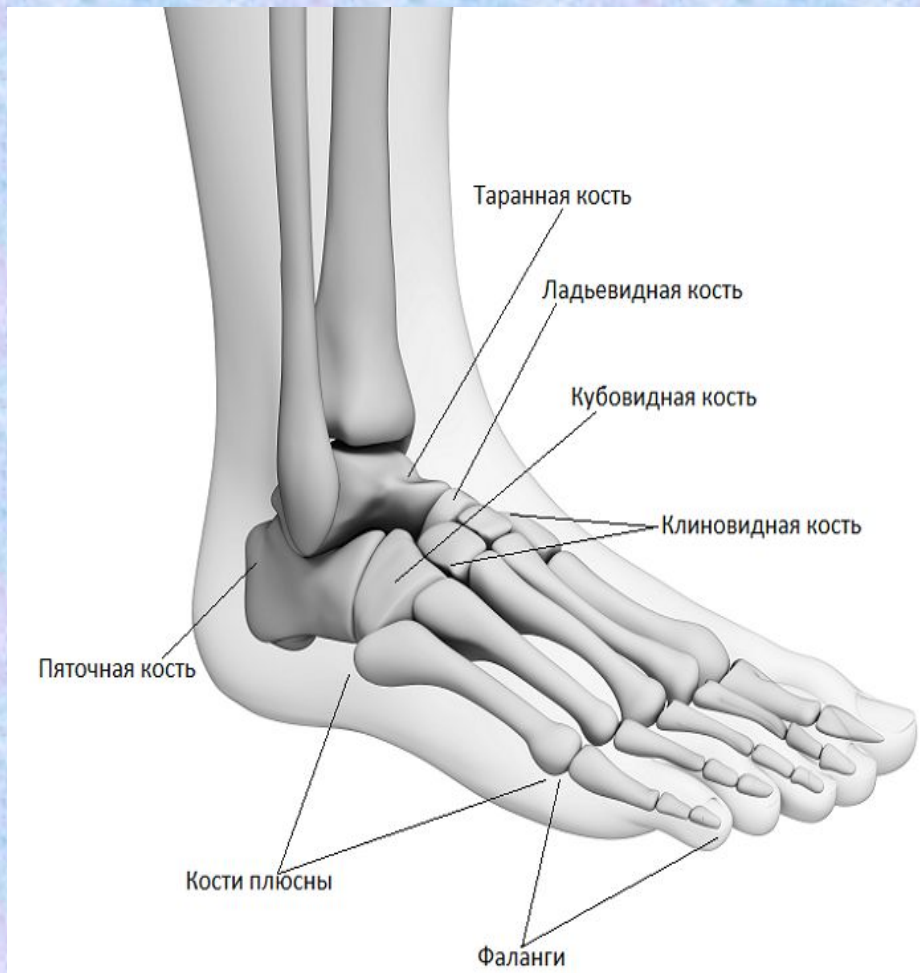
На форму грудной клетки влияют физические упражнения и посадка.

Скелет конечностей: верхние



Окостенение фаланг пальцев завершается к 11 годам, а запястья в 12 лет. Умеренные и доступные движения способствуют развитию кисти. Игра на музыкальных инструментах с раннего возраста задерживает процесс окостенения фаланг пальцев, что приводит к их удлинению («пальцы музыканта»).

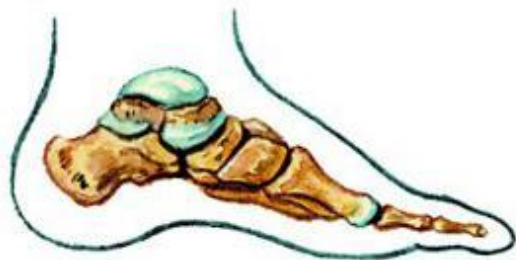Скелет конечностей: нижние



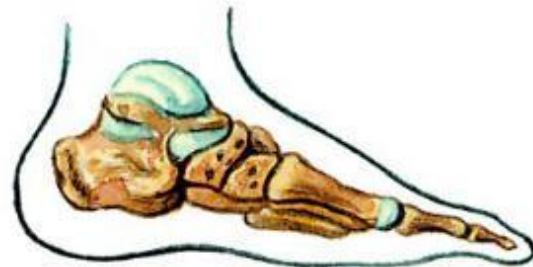В подростковом возрасте происходит постепенное срастание крестцовых позвонков в единую кость - крестец. После 9 лет отмечаются различия в форме таза у мальчиков и девочек: у мальчиков таз более высокий и узкий, чем у девочек.

Стопа человека образует свод, который опирается на пяточную кость и на передние концы костей плюсны. Свод действует как пружина, смягчая толчки тела при ходьбе. У новорожденного ребенка сводчатость стопы не выражена, она формируется позже, когда ребенок начинает ходить.

ПЛОСКОСТОПИЕ



нормальная стопа

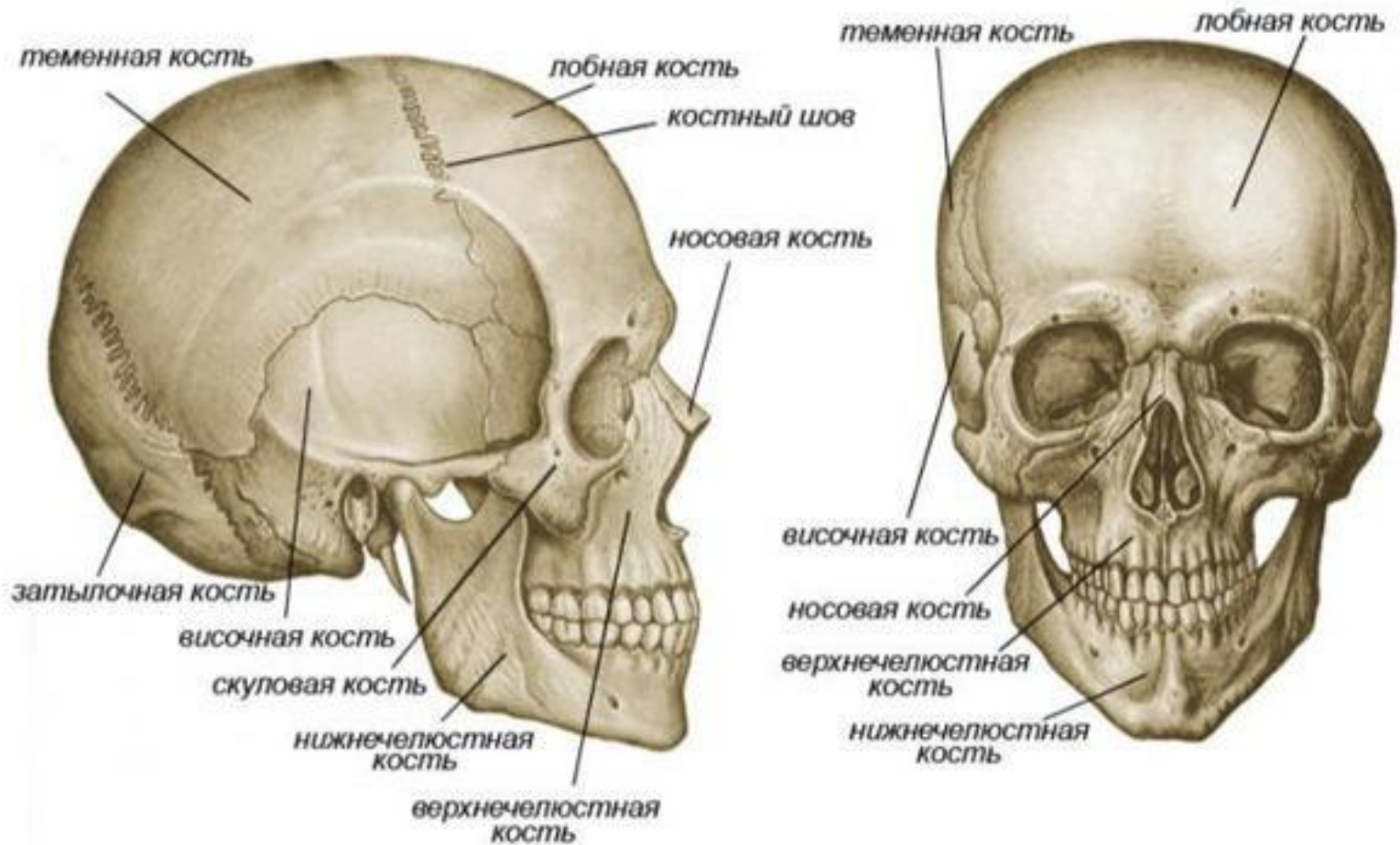


плоская стопа



Череп

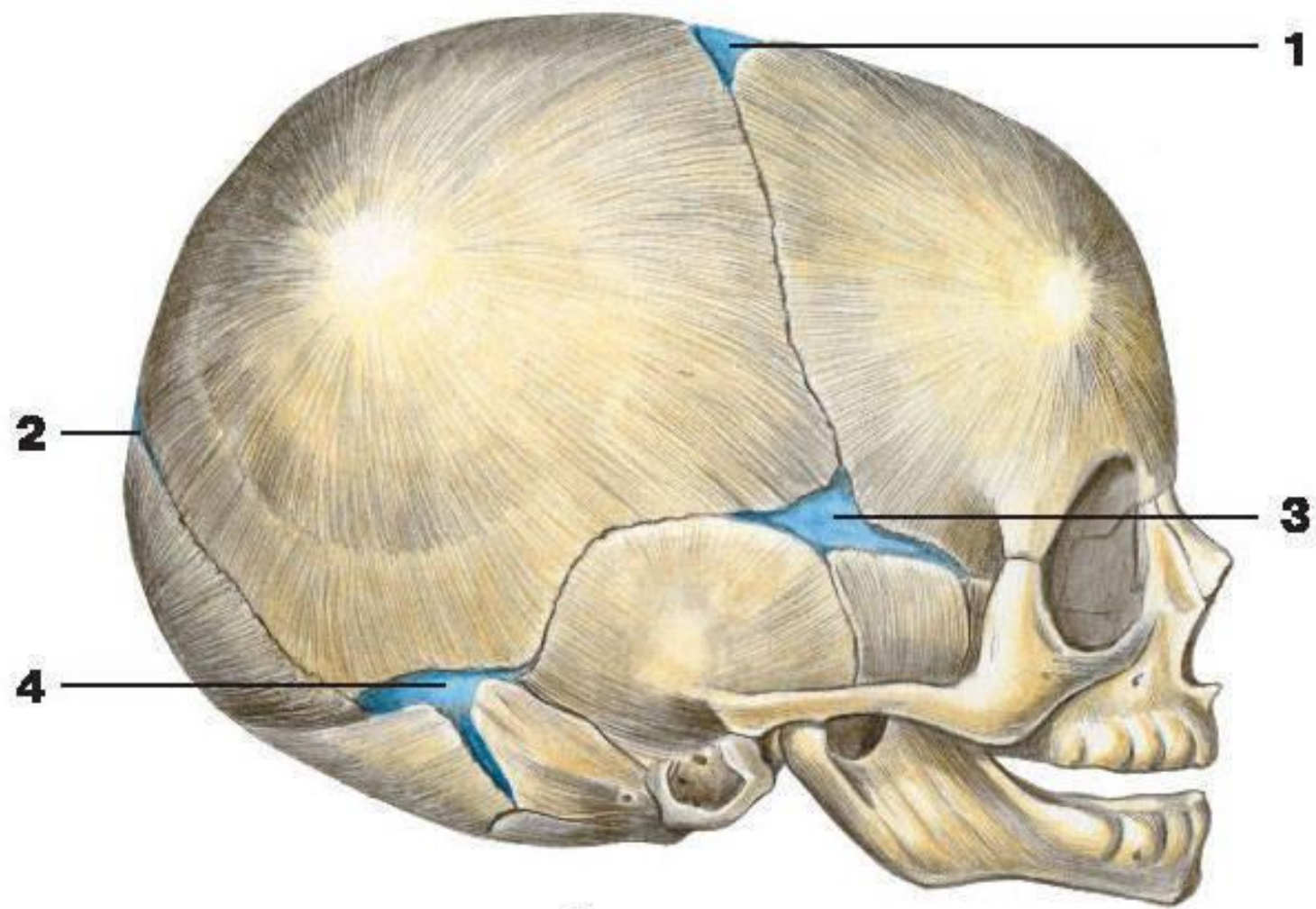
СКЕЛЕТ ГОЛОВЫ



Череп

У новорожденного черепные кости соединены друг с другом мягкой соединительнотканной перепонкой. Это - роднички. Роднички располагаются по углам обеих теменных костей; различают непарные лобный и затылочный и парные передние боковые и задние боковые роднички.

Малые роднички зарастают к 2-3 месяцам, а наибольший - лобный - легко прощупывается и зарастает лишь к полутора годам.



A

У детей в раннем возрасте мозговая часть черепа более развита, чем лицевая. Наиболее сильно кости черепа растут в течение первого года жизни. С возрастом, особенно с 13-14 лет, лицевой отдел растет более энергично и начинает преобладать над мозговым. У новорожденного объем мозгового отдела черепа в 6 раз больше лицевого, а у взрослого в 2-2,5 раза.

2. Развитие мышечной системы

Развитие мышечных волокон происходит не одновременно.

Сначала формируются мышцы, которые более необходимы для выполнения важных функций. Наиболее интенсивный рост мышц происходит в 1-2 года.

У грудных детей, прежде всего, развиваются мышцы живота, позднее - жевательные. К концу первого года жизни в связи с ползанием и началом ходьбы заметно растут мышцы спины и конечностей. За весь период роста ребенка масса мускулатуры увеличивается в 35 раз.

В период полового созревания (12-16 лет) наряду с удлинением трубчатых костей удлиняются и сухожилия мышц. Мышцы в это время становятся длинными и тонкими, и подростки выглядят длинноногими и длиннорукими. В 15-18 лет продолжается дальнейший рост поперечника мышц. Развитие мышц продолжается до 25-30 лет.