

# Воспалительные заболевания глотки

Лектор  
доцент В.В.Киселев

# Ангина

## (острый тонзиллит)

Острое инфекционное заболевание, местным проявлением которого, являются воспалительные изменения в элементах лимфоэпителиального кольца глотки

# Классификация ангин по Б.С. Преображенскому (1964)

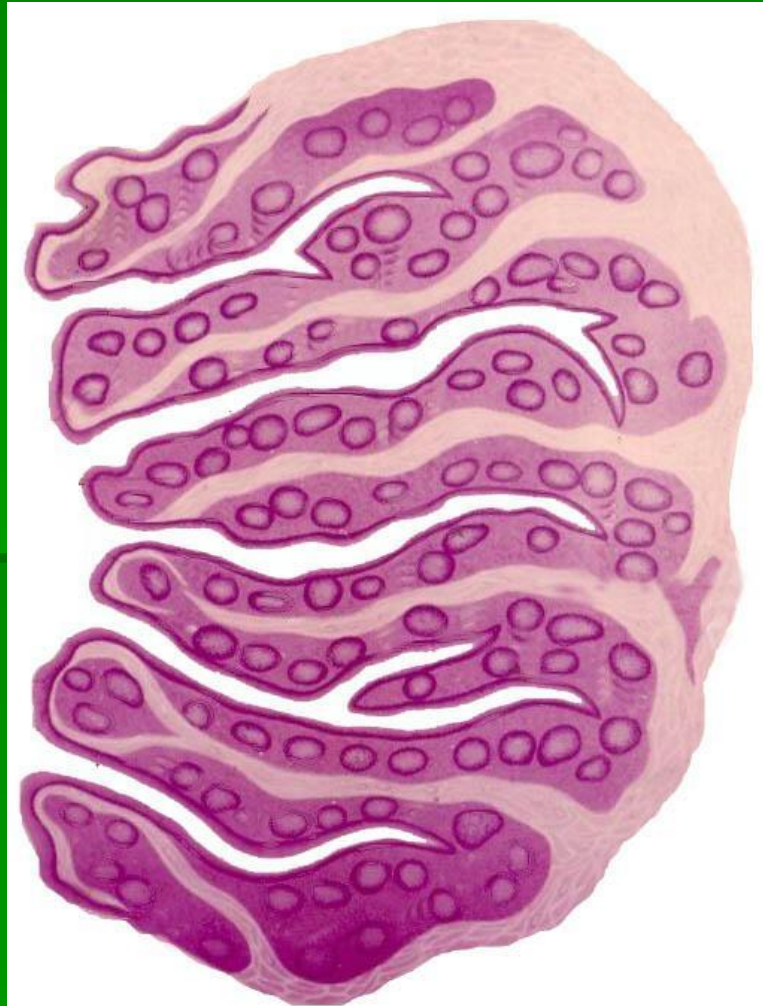
1. Катаральная
2. Лакунарная
3. Фолликулярная
4. Фибринозная (средне- и крупноплѐнчатая)
5. Герпетическая
6. Флегмонозная (интратонзиллярный абсцесс)
7. Язвенно-некротическая (гангренозная)
8. Смешанные формы

# Классификация тонзиллитов по И. Б.Солдатову (1975)

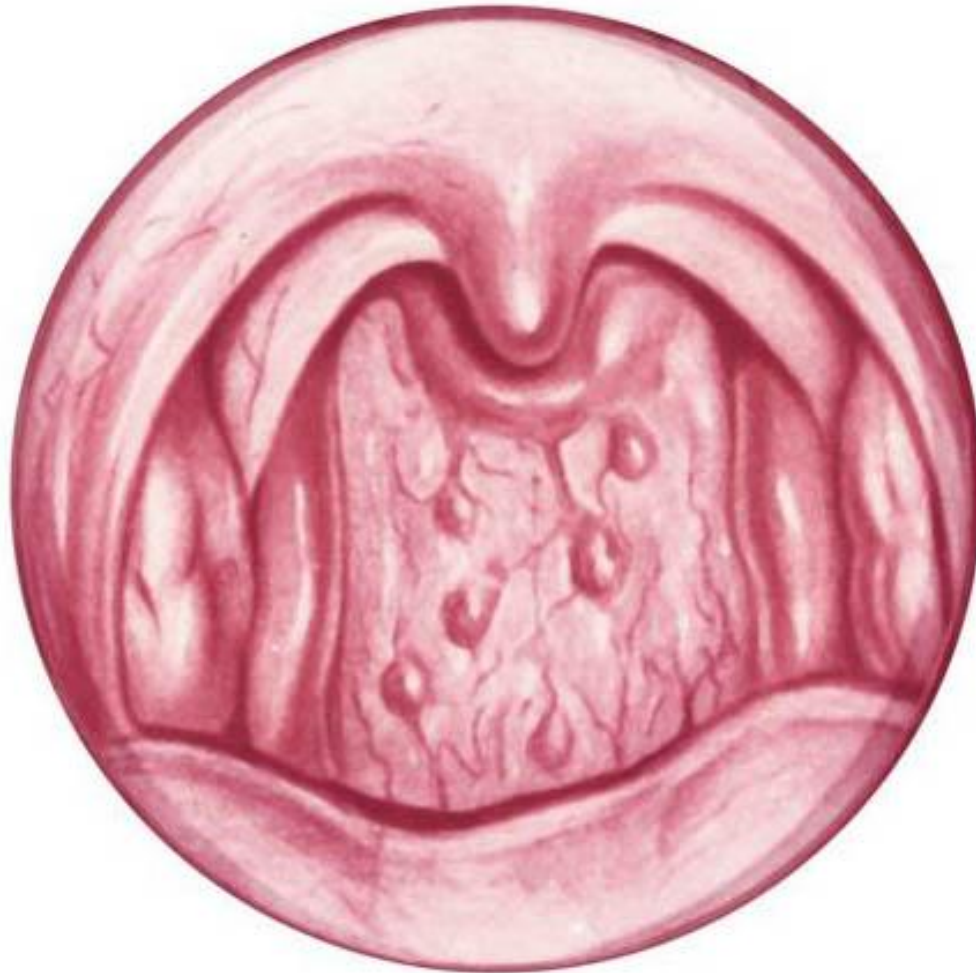## Острые

1. Первичные: катаральная, лакунарная, фолликулярная, язвенно-плёнчатая ангина
2. Вторичные: а)при острых инфекционных заболеваниях – дифтерии, скарлатине, туляремии, брюшном тифе; б)при заболеваниях системы крови – инфекционном мононуклеозе, агранулоцитозе, алиментарно-токсической алейкии, лейкозах

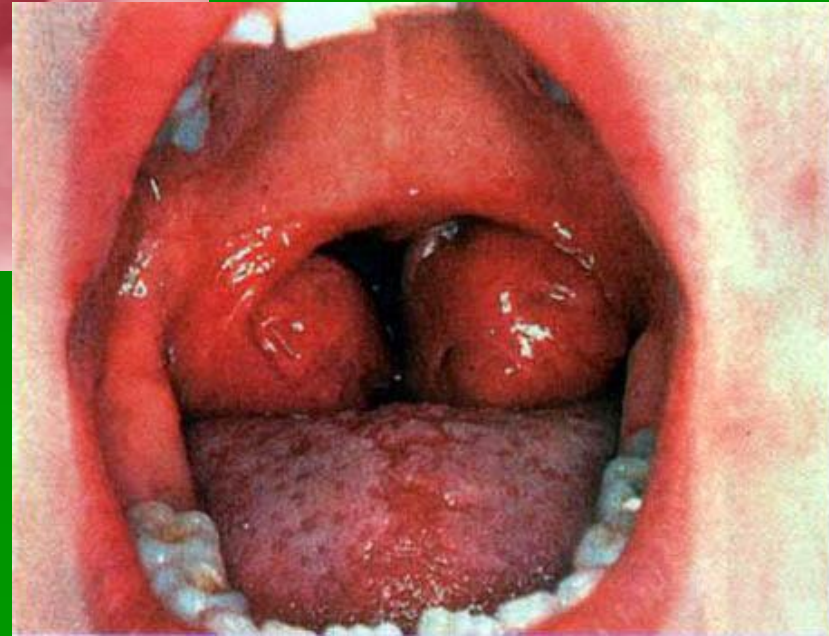
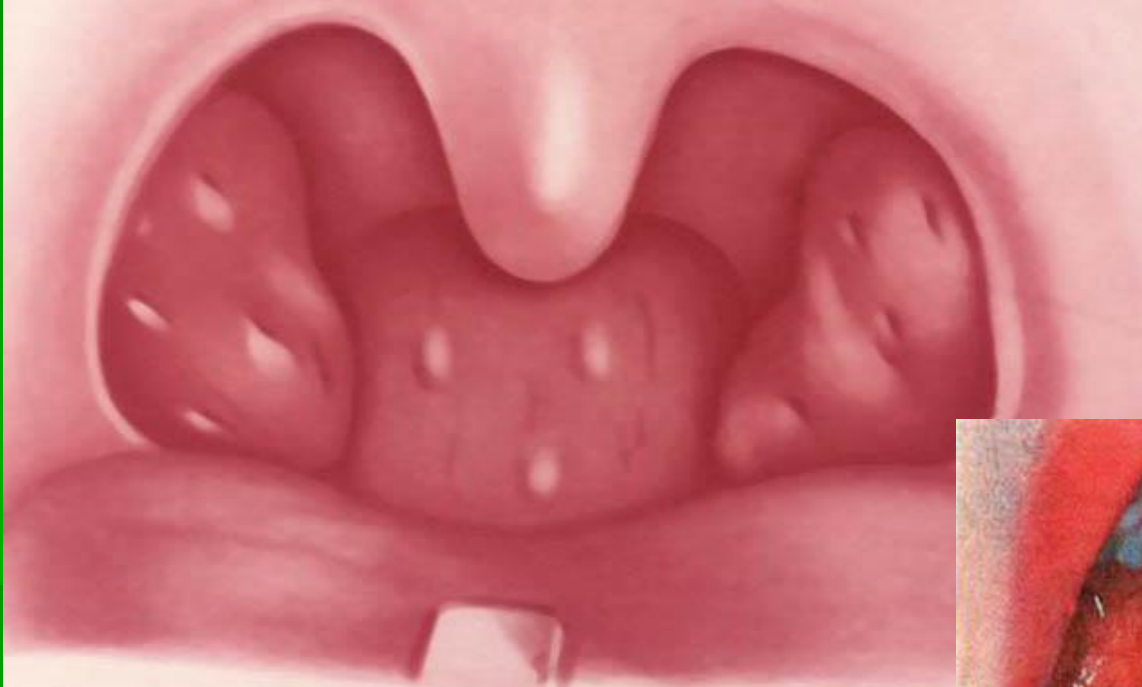# Строение нёбной миндалины



# Острый фарингит

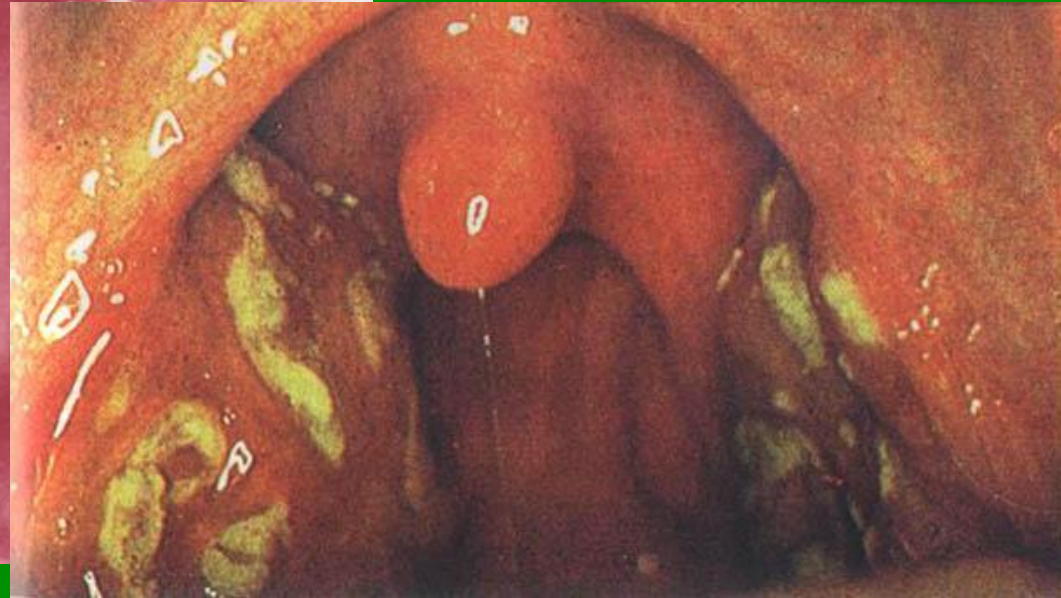
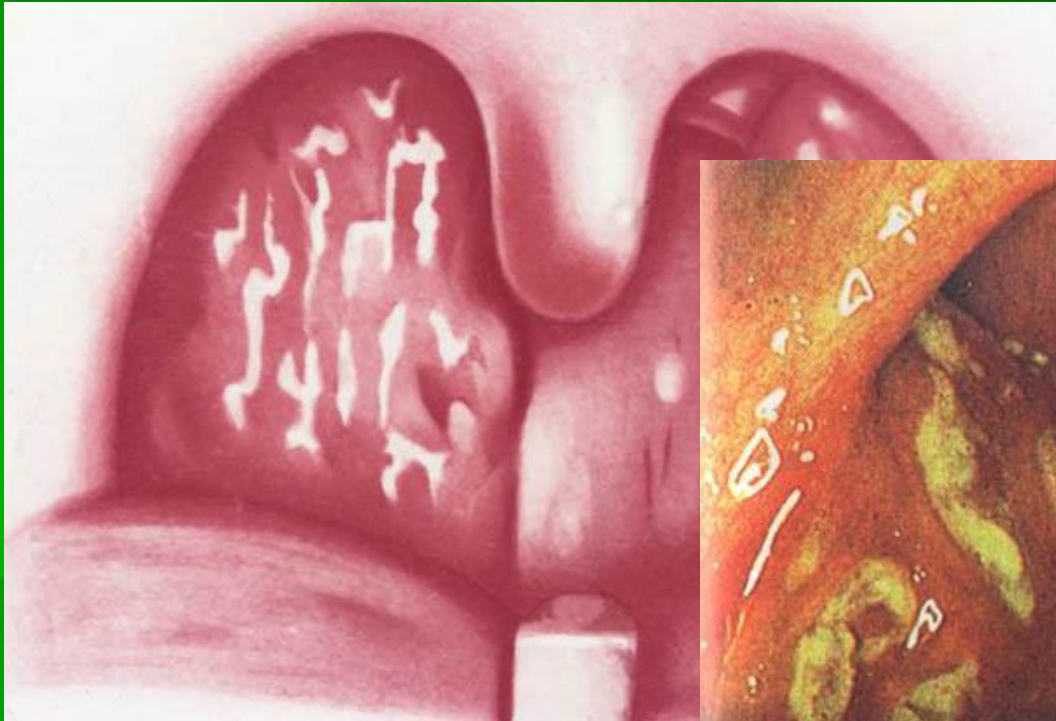


# Катаральная ангина



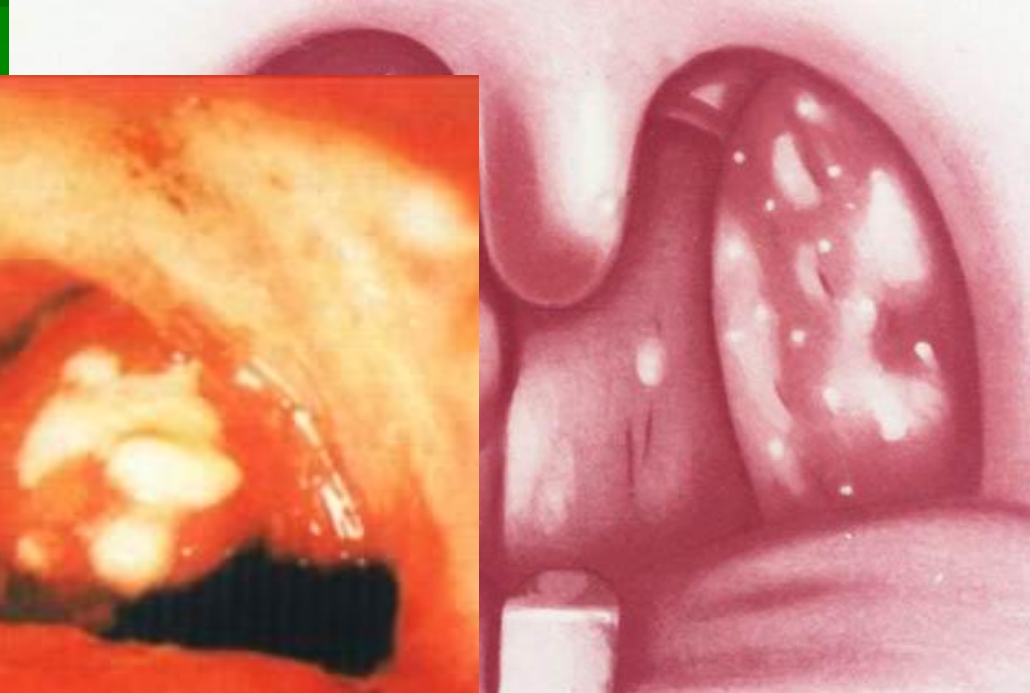
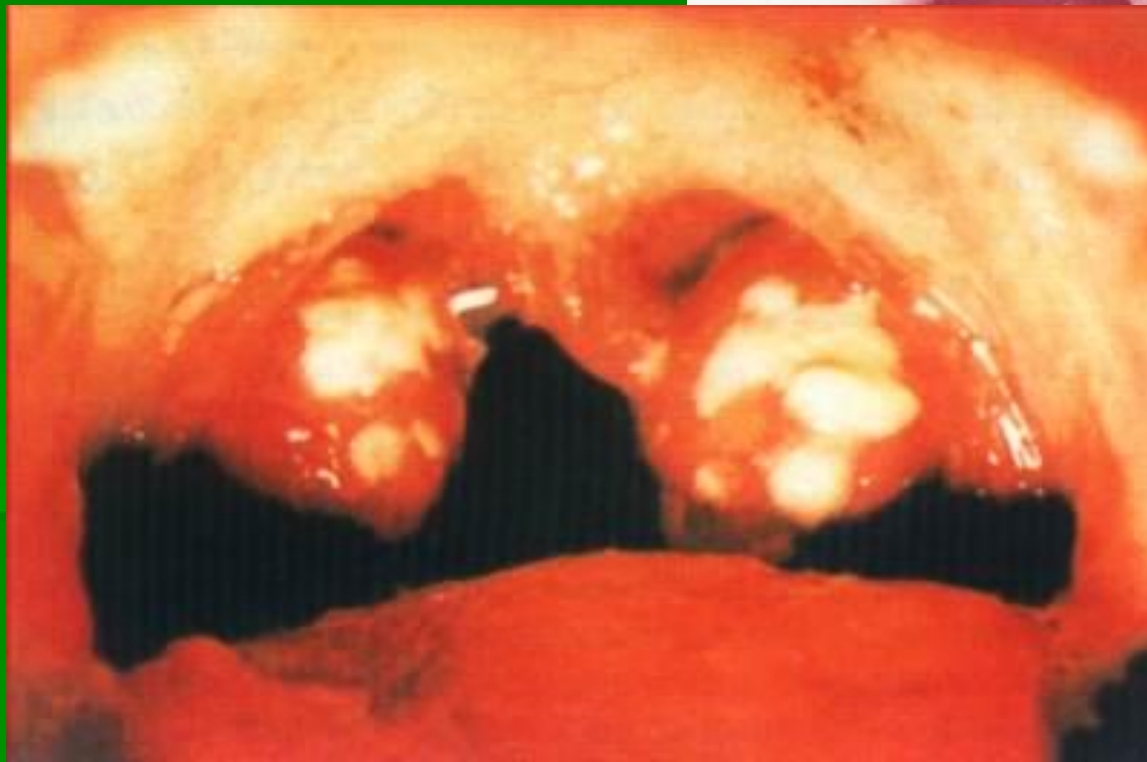

# Лакунарная ангина

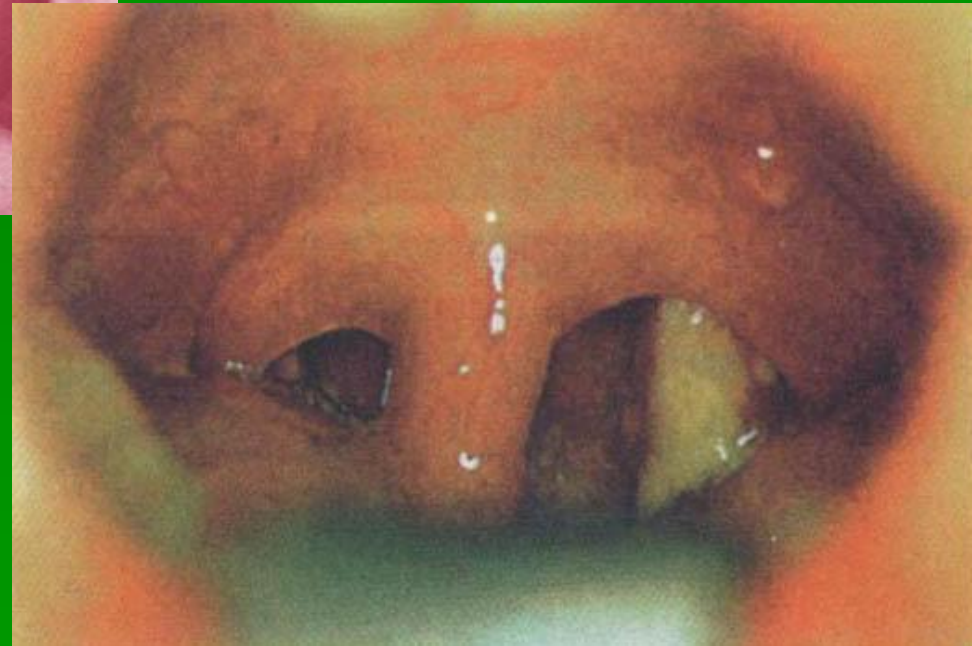
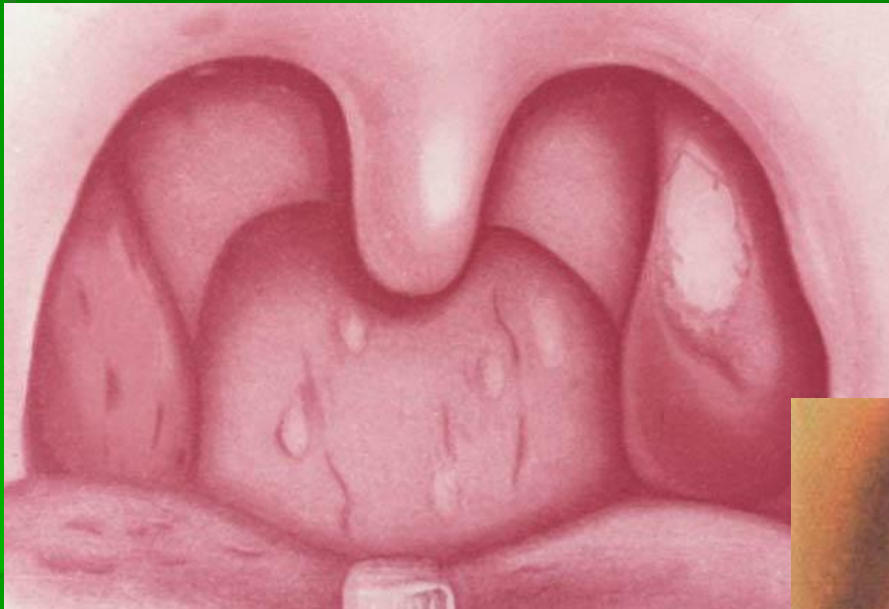


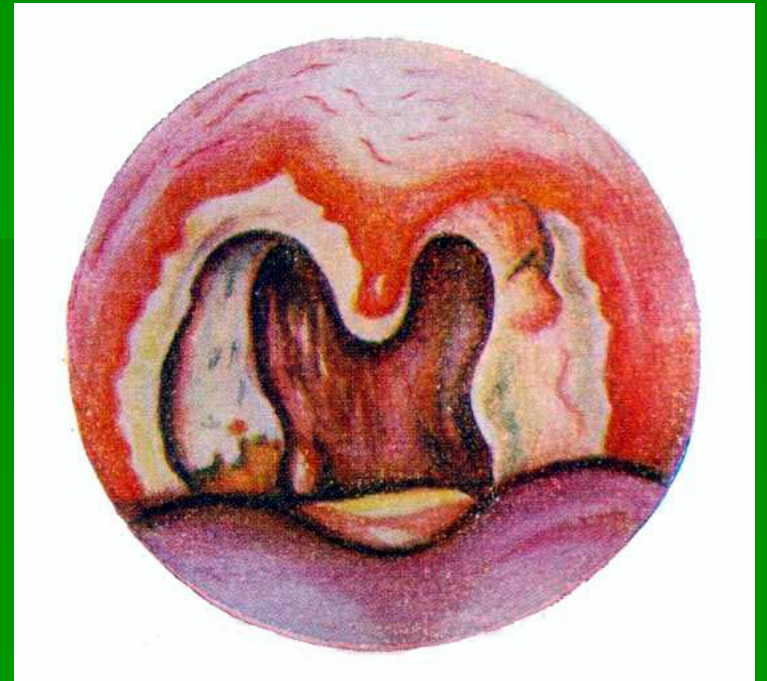
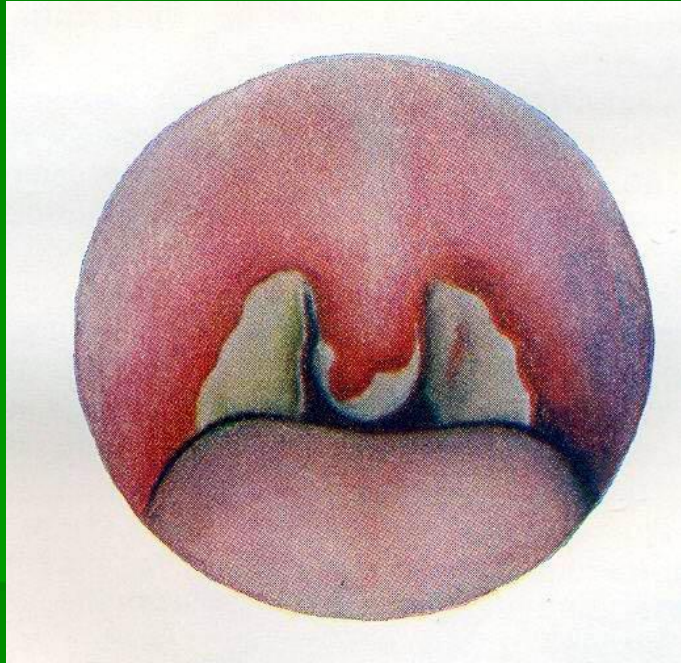
# Фолликулярная ангина



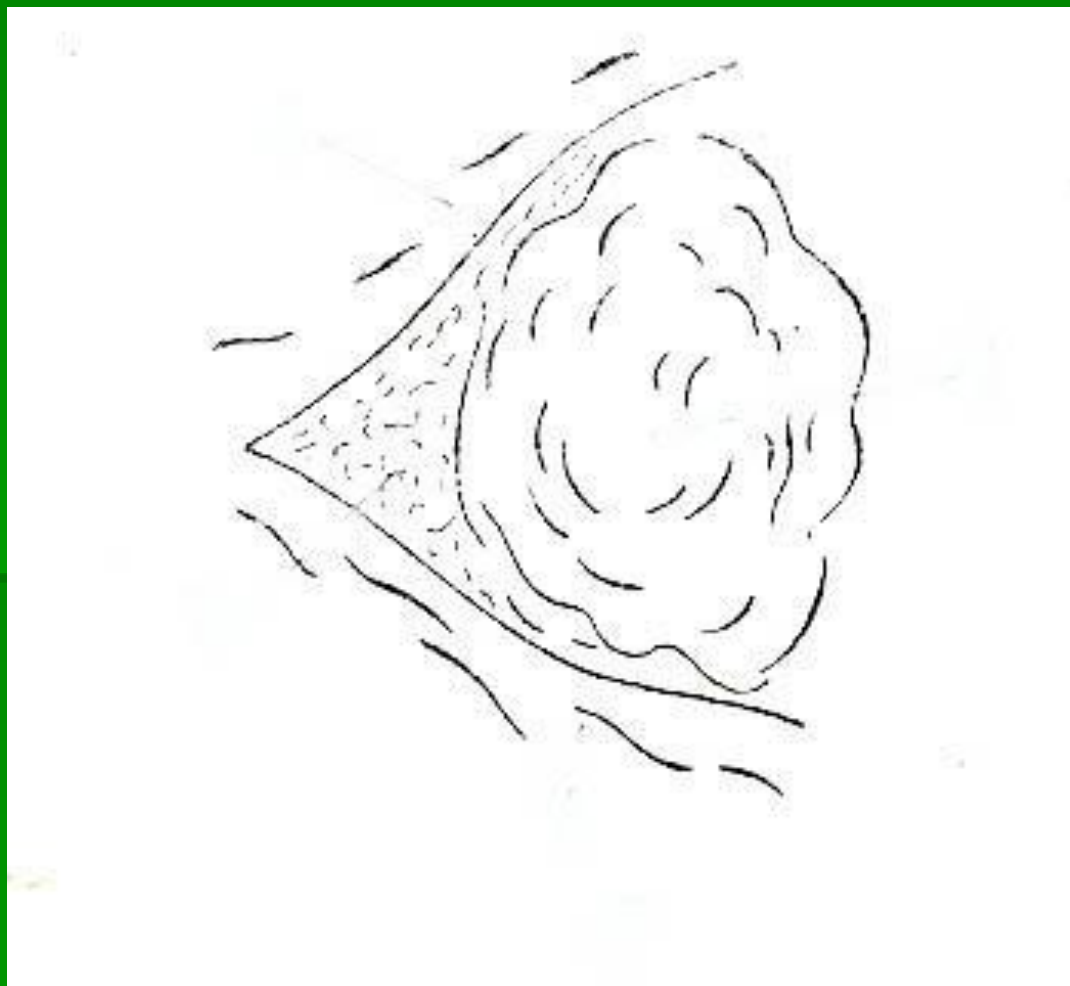
# Ангина Симановского-Плаута- Венсана



# Дифтерийная ангина

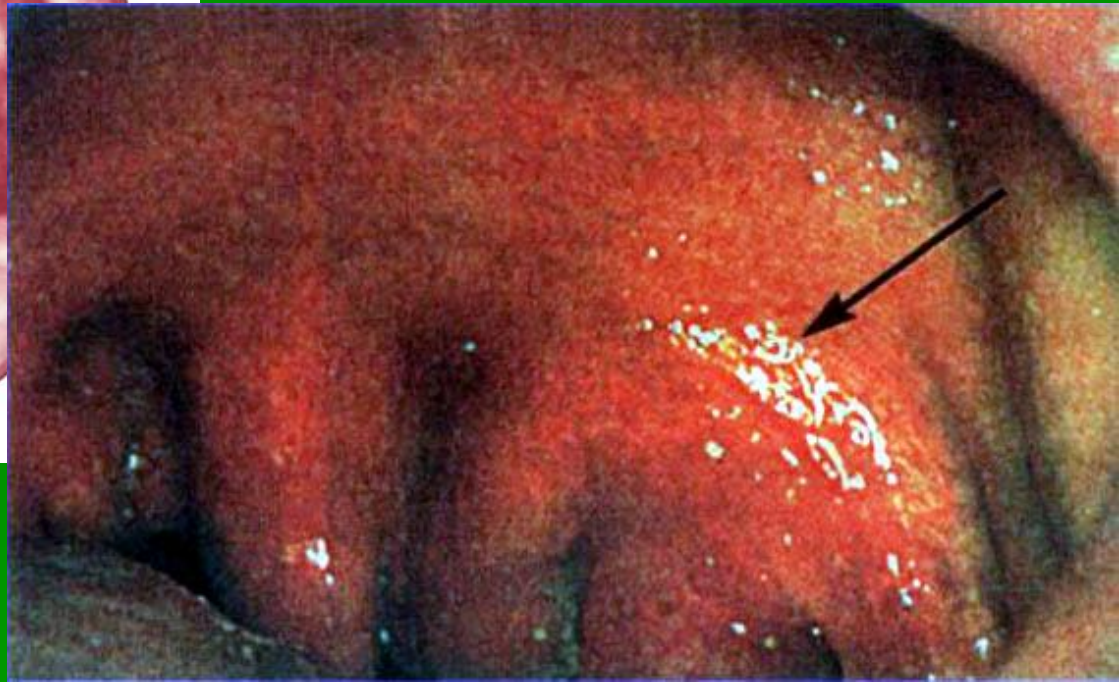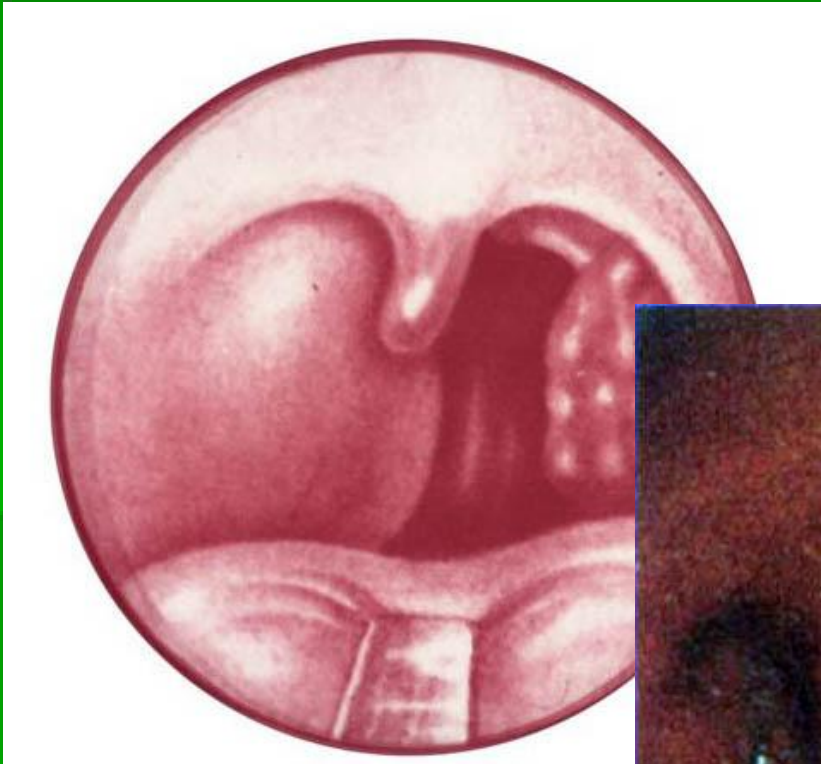


# Схема топографии паратонзиллярного пространства

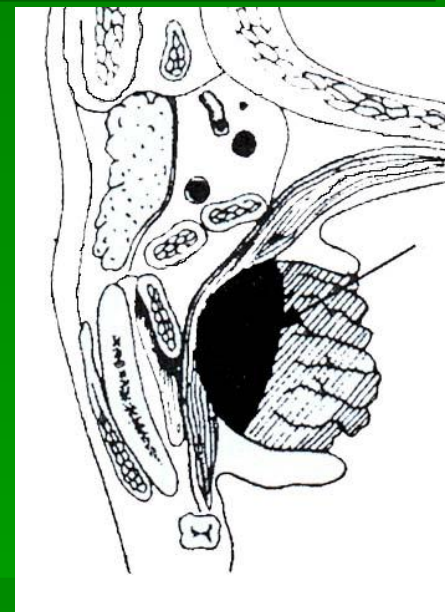
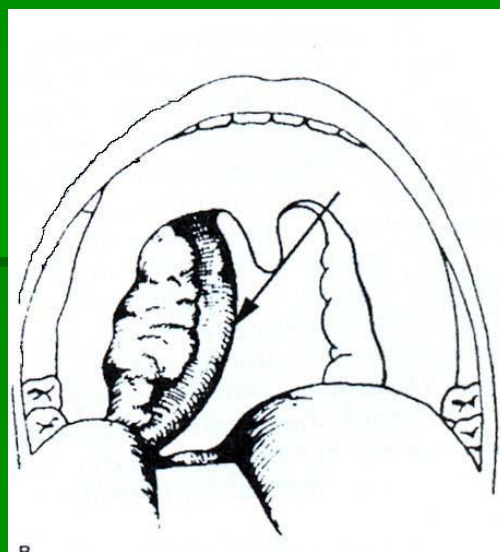
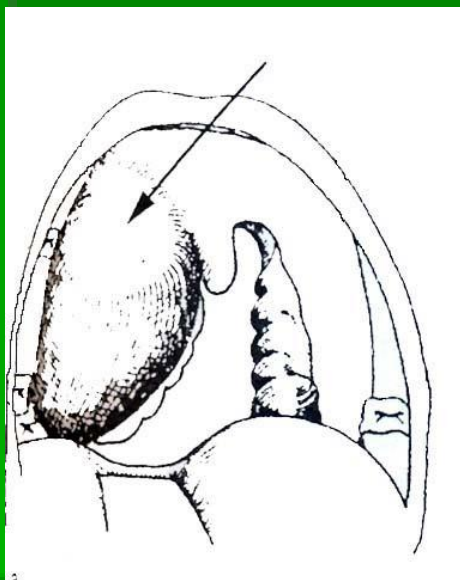




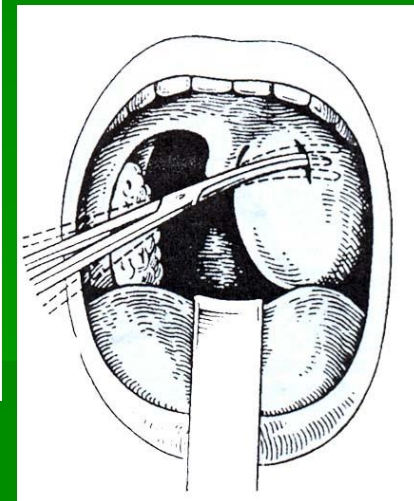
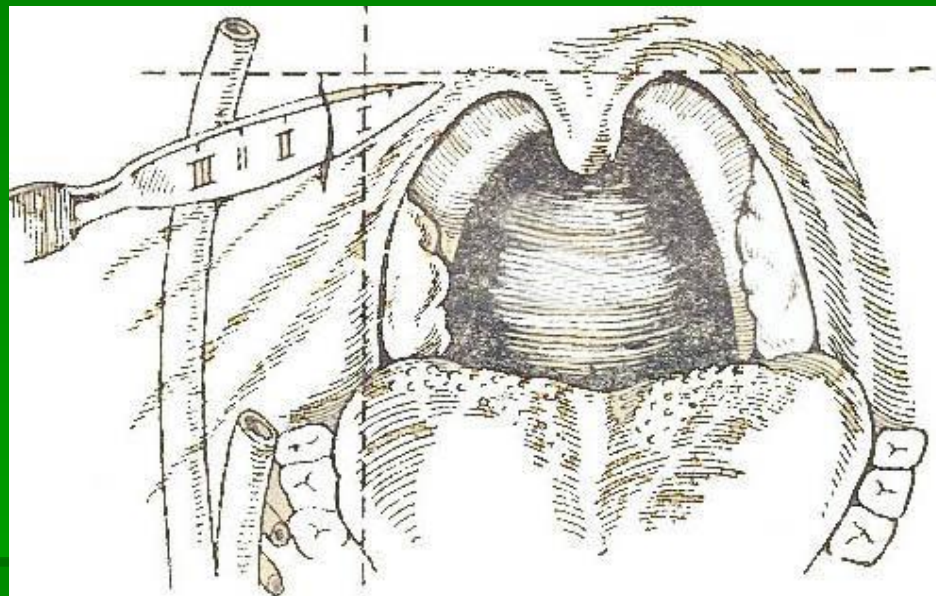
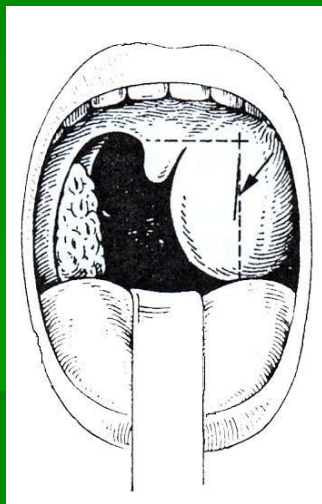
# Острый паратонзиллит (передне-верхний)



# Варианты локализации абсцесса в паратонзиллярном пространстве

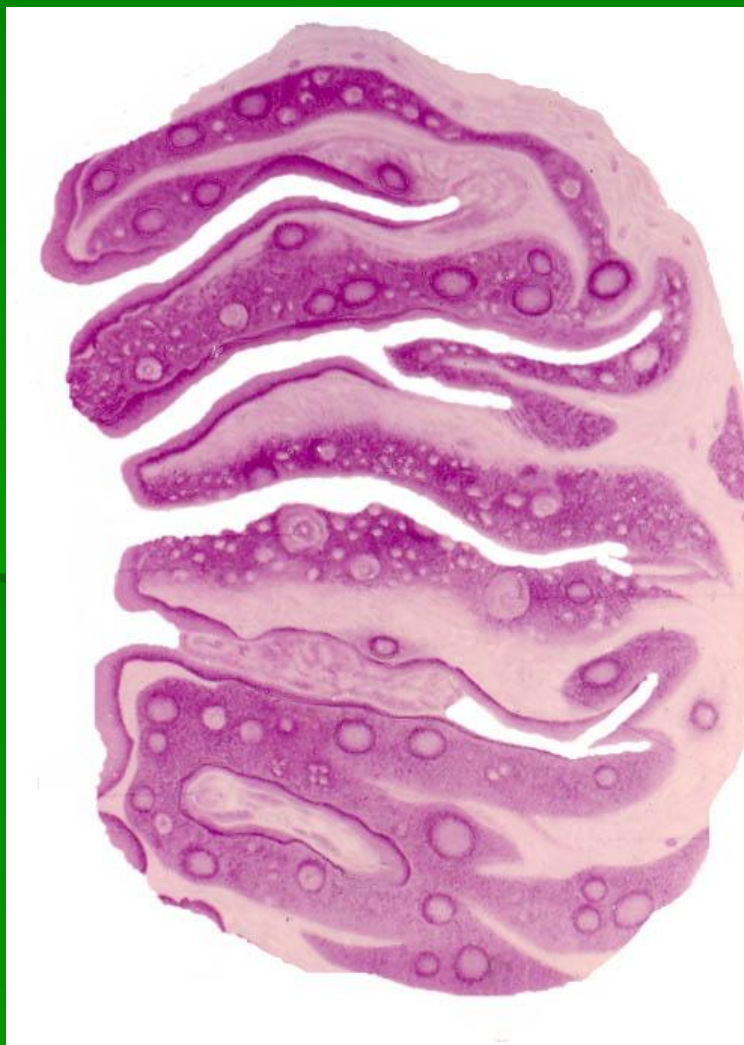

# Схема вскрытия паратонзиллярного абсцесса





# Нёбная миндалина при хроническом тонзиллите



# Классификация хронического тонзиллита Б.С.Преображенского (1964)

---

1. Простая форма
2. Токсикоаллергическая форма
  - а) I степени
  - б) II степени

# Классификация хронического

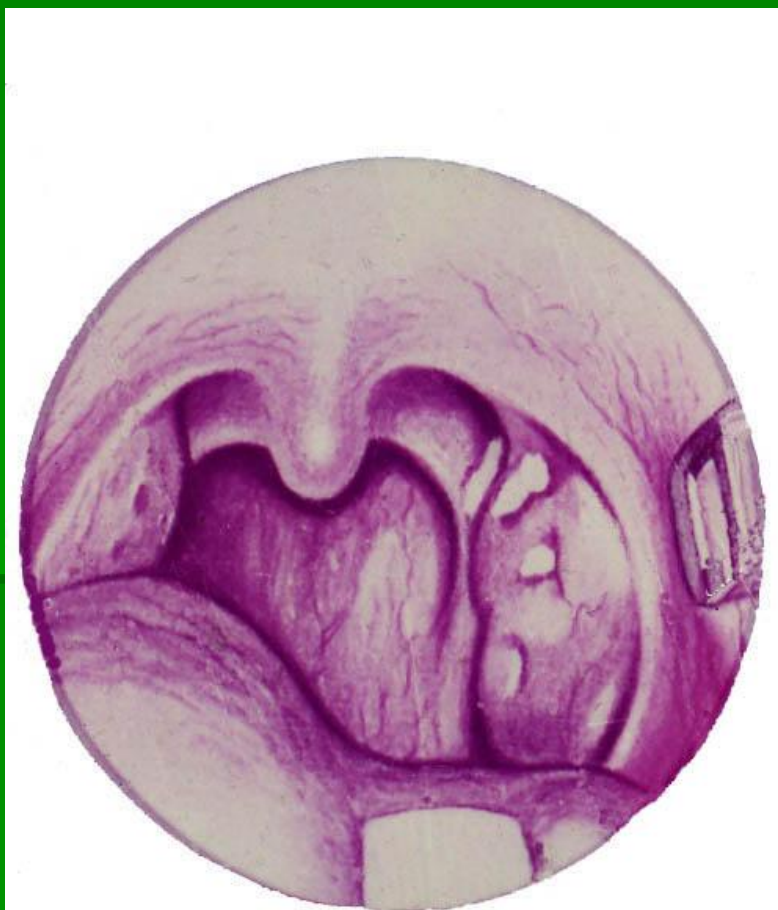## ТОНЗИЛЛИТА

**И.Б.Солдатова (1975)**

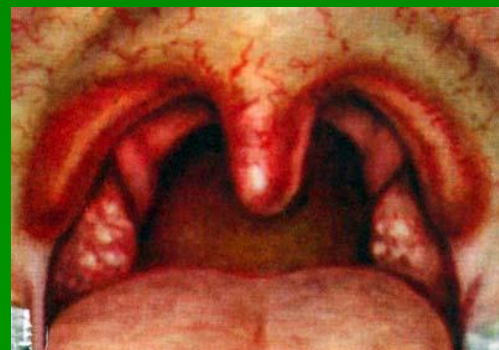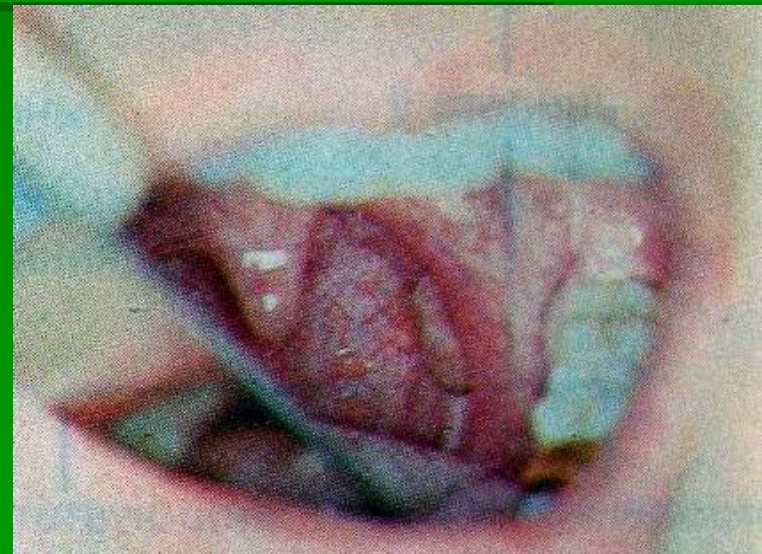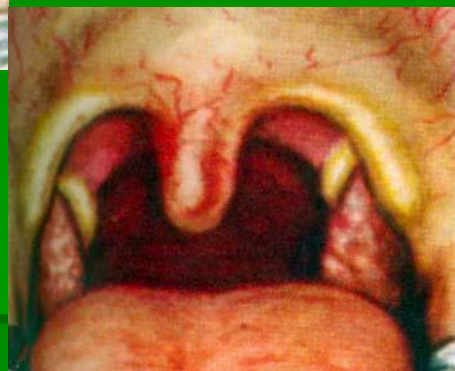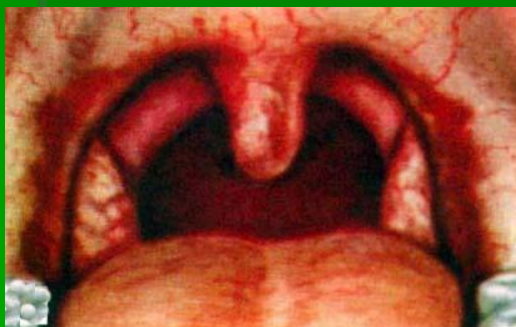---

1. Неспецифический
  - а) компенсированная форма
  - б) декомпенсированная форма
2. Специфический: при инфекционных гранулёмах – туберкулёзе, сифилисе, склероме

# Двушпательная проба

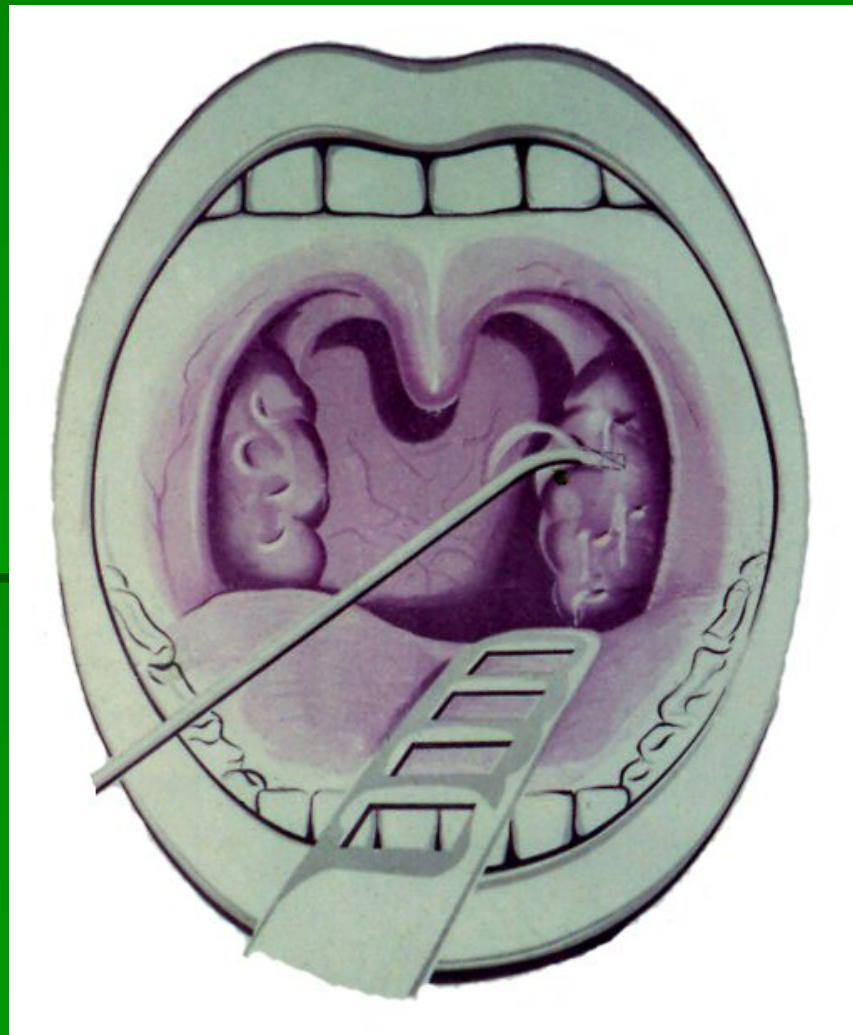


# Фарингоскопические признаки хронического тонзиллита

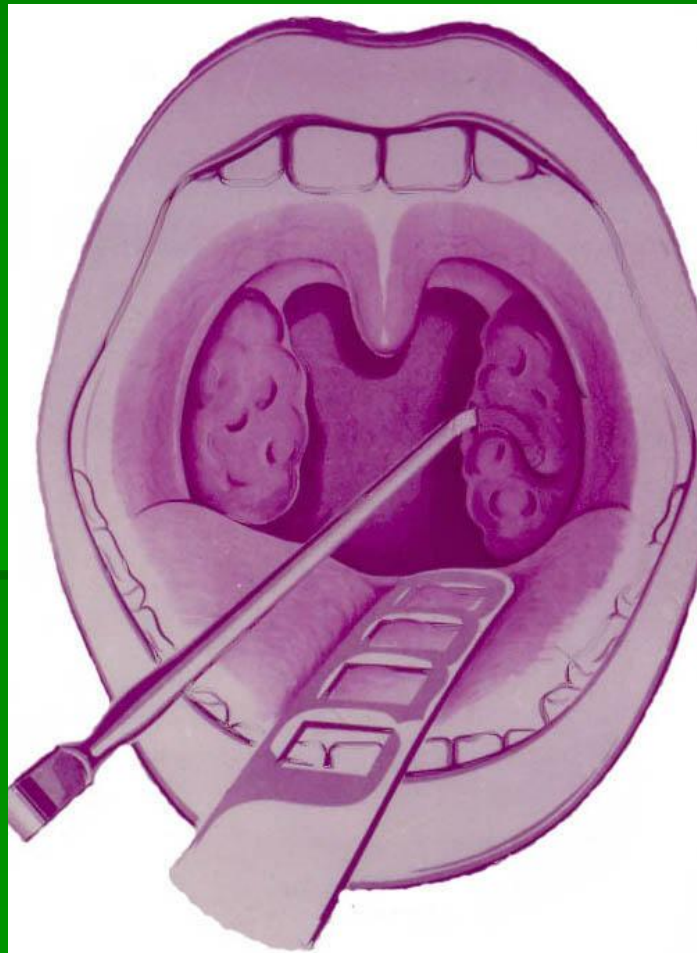




# Способы промывания лакун миндалин



# Расширение устьев лакун





# Тонзиллэктомия

