

ҚР ДЕНСАУЛЫҚ САҚТАУ МИНИСТРЛІГІ

С.Д.АСФЕНДИЯРОВ АТЫНДАҒЫ  
ҚАЗАҚ ҰЛТТЫҚ МЕДИЦИНА  
УНИВЕРСИТЕТІ



МИНИСТЕРСТВО ЗДРАВООХРАНЕНИЯ РК  
КАЗАХСКИЙ НАЦИОНАЛЬНЫЙ  
МЕДИЦИНСКИЙ УНИВЕРСИТЕТ ИМЕНИ С.Д.  
АСФЕНДИЯРОВА

Кафедра: Эндокринология

Тақырыбы: **Диабеттік ретинопатия.**

Орындаған:

Факультет: Жалпы медицина

Тобы: 10-028-1

Курс: 4

Қабылдаға

Алматы 2013ж.



# ЖОСПАР

I. Кіріспе

II. Негізгі бөлім:

- Диабеттік ретинопатия туралы толық түсінік
- Диабеттік этиологиясы, патогенезі, жіктелуі
- Диагностикасы және емі.

III. Қорытынды

IV. Пайдаланылған әдебиеттер



# Қант диабеті дегеніміз не?

**Қант диабеті** – бұл қандағы глюкоза (қант) деңгейінің көтерілуімен сипатталатын созылмалы ауру болып табылады.



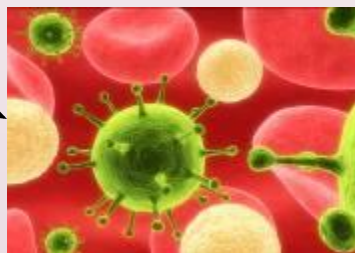
# ҚАНДАҒЫ ГЛЮКОЗА ДЕҢГЕІНІҢ ЖОҒАРЫЛАУЫ НЕСІМЕН ҚАУІПТІ?

- Қант - организмнің энергия көзі.
- Қант жасушаға ұйқы безінде өндірілетін инсулин гормонының көмегімен енеді.
- Егер гормон өндірілмесе, онда...

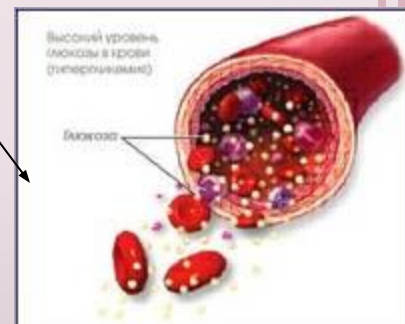*Келесі құбылыстарды байқаймыз:*



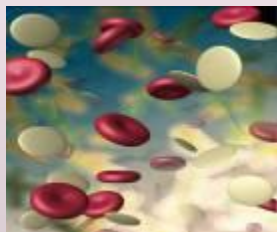
**Қант жасушаға түспейді**



**Жасуша қантты қантамыр қабырғасын ана алады**



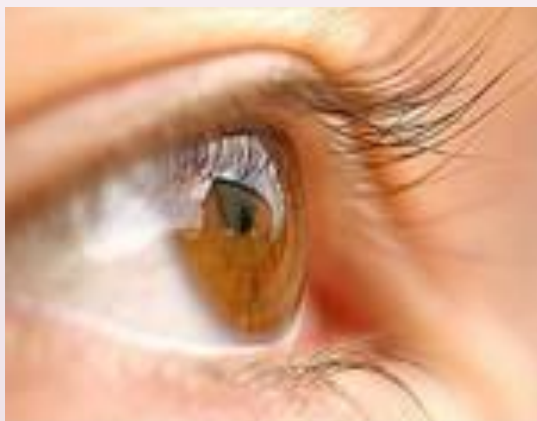**Қан тамыр қабырғасы жарылғыш болады**



**Қант қанда жиналып қалады**

**Қан тамыр қабырғасының зақымдалуы қант диабетінің асқынуларына әкеледі.**

# Қант диабеті кезіндегі асқынулар



Асқынулар

Жедел

Гипогликемия

Гиперосмолярлы  
кома

Диабеттік  
кетоацидоз

Диабеттік  
ретинопатия

Диабеттік микро-  
және  
макроангипатия

Диабеттік  
нефропатия

Диабеттік  
нейропатия

Созылмалы



# Диабеттік ретинопатияның даму механизмі

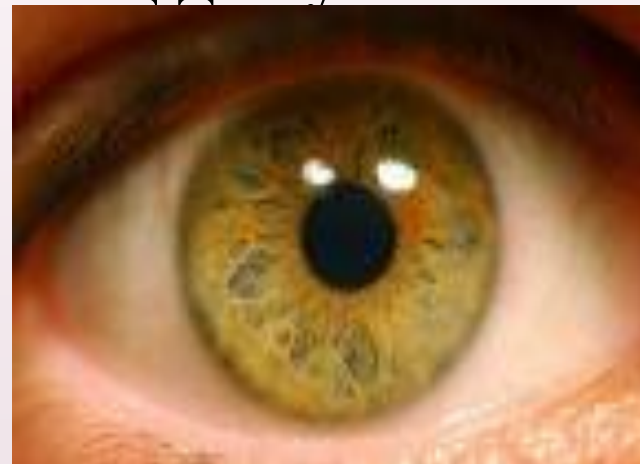Қанда қанттың жоғары болуы  
(гликирленген гемоглобин >7 %)

+

АҚ жоғары болуы

+

Қант диабетінің ұзақ ағымы



Көз тор қабығының қоректенуінің бұзылуы

**Соқыр  
лық**

- **Диабеттік ретинопатия (ДР)** – диабетпен ауыратын адамдар арасында жиі кездесетін, торлы қабықтың қантамырлары өзгерістерінен соқырлыққа дейін алып келетін патология.
- Диабеттік (сусамырлық, шыжыңдық) ретинопатия диабет ауруы пайда болғаннан кейін, орташа есеппен 5 жылдан кейін дамиды және де аурулардың 90 %- ын зақымдайды. Сондықтанда, диабет ауруын емдейтін әрбір дәрігер үшін өз науқастарын жіті бақылауда ұстап отыру қажет болады.



# *Диабеттік ретинопатия*

Қант диабеті катаракта мен глаукома даму қаупін жоғарылататыны белгілі, бірақ көздің жұмысы үшін тор қабықтың зақымдалуы қауіптірек болып табылады. Көпшілік қант диабетімен 20 жылдан астам уақыт ауыратын науқастарда тор қабығында диабеттік өзгерістер байқалады. Диабет кезіндегі тор қабықтың зақымдалуын – *диабеттік ретинопатия* деп атаймыз,

*Қант диабеті кезінде тор қабық неге зақымдалады?*

Көздің тор қабығының зақымдалуының негізгі себебі қант деңгейінің қанда ұзақ жоғары болуы болып табылады .





## ЭТИОЛОГИЯСЫ.

- Диабеттік ретинопатиямен қант диабетінің 1-ші және 2-ші түрімен де ауыратын науқастар ұшырауы мүмкін. Сондықтан диабетпен ауыратын адамдарға кем дегенде жылына 1 рет тексерілу жүргізілуі қажет.



Компенсацияланбаған  
диабет

Қант диабетінің  
асқынып  
жалғасуы

**Қауіп қатер  
жағдайлары**

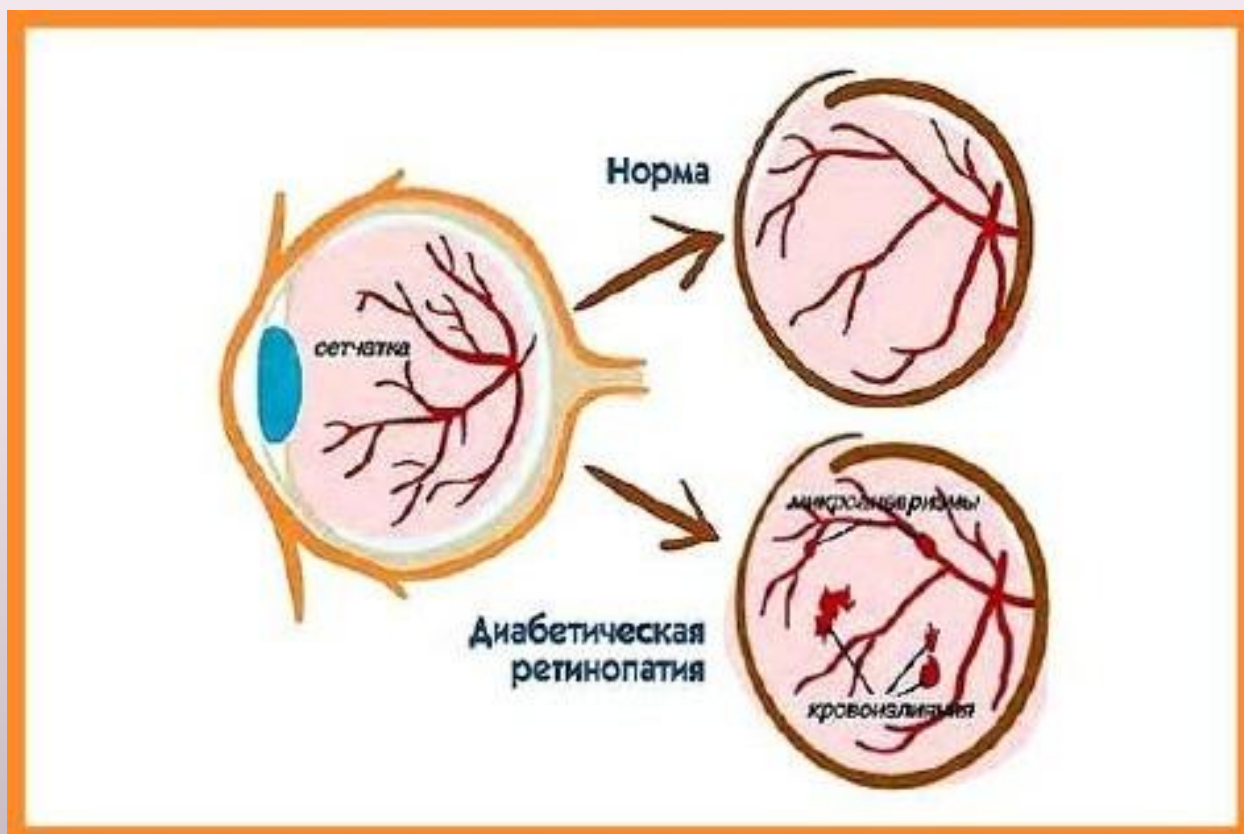
Жүктілік

Генетикалық  
болжамдау



# Диабеттік ретинопатия кезінде не зақымдалады?

Көздің ішкі қабығы – тор қабаттың тамырлары



*тор қабықтың, хориоидеяның,  
нұрлы қабықтың веналары мен  
капиллярларының жүйесінің  
зақымдануы*

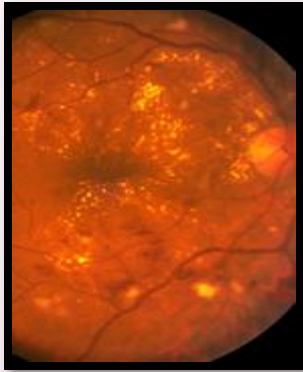
*қантамырларының  
жаңадан пайда  
болуы,  
қантамырларда  
қанның ұюының  
пайда болуы*

*эритроциттердің  
конгломерат  
құруы,  
микроаневризмдер  
дің пайда болуы*

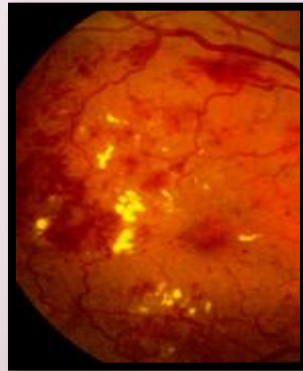
*Диабетте тор  
қабықтың өзгеріс  
сипаттары әртүрлі  
болады.*

*қанталаулар мен  
қарауыту  
ошақтарының  
пайда болуы,  
дәнекер тіндердің  
жаңадан пайда  
болуы*

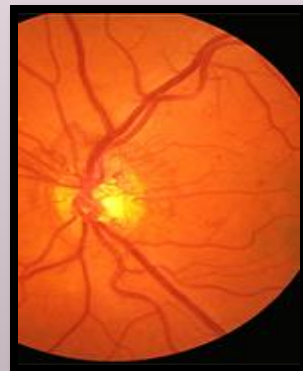*тіндердің тыныс  
алуын бұзатын  
қантамырларын  
ың бітелуі*



*Проллиферативті емес  
ДР кезіндегі көз түбі*



*Препролиферативті  
ДР кезіндегі көз түбі*



*Проллиферативті ДР  
кезіндегі көз түбі*

Ұйқы безінде инсулин синтезінің ↓  
→ жасушада энергия тапшылығы → қан  
тамыр қабырғасының әлсіреуі,  
өткізгіштігінің ↑ → нүктелі қан  
құйылулар → микроаневризмалар →  
қанның сұйық бөлігінің қан тамыр  
сыртына шығуы → тор қабық ісінуі  
(макулаға жеткенде көру ↓)



→ ишемия → неоваскуляризация →  
қансырау → қан тор қабық қабаттарына,  
шыны тәрізд і денеге дейін құйылады →  
көру нашарлайды, көз алдында шіркей  
ұшуы



→ тыртықтану → тор қабықтың  
сыдырылуы мен глаукома

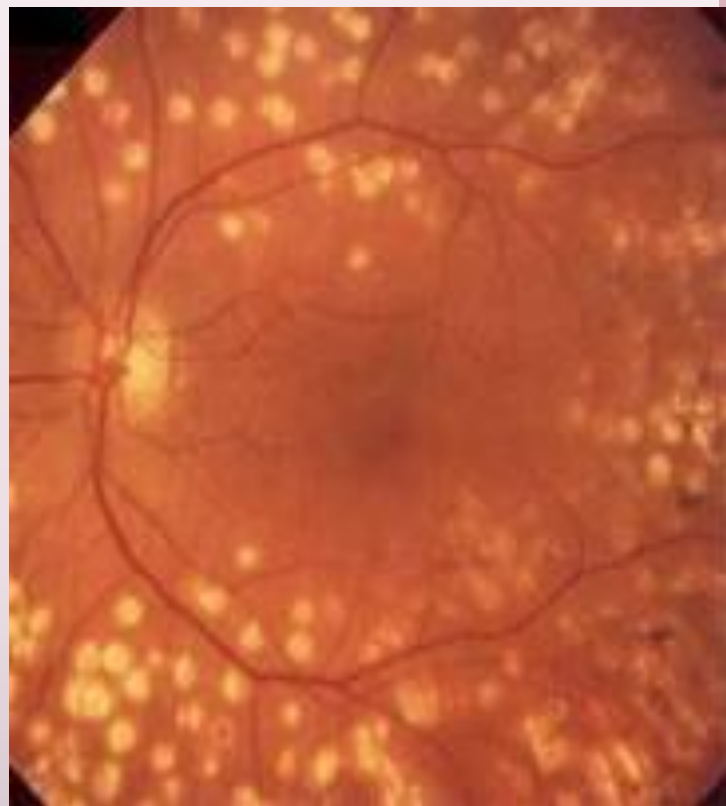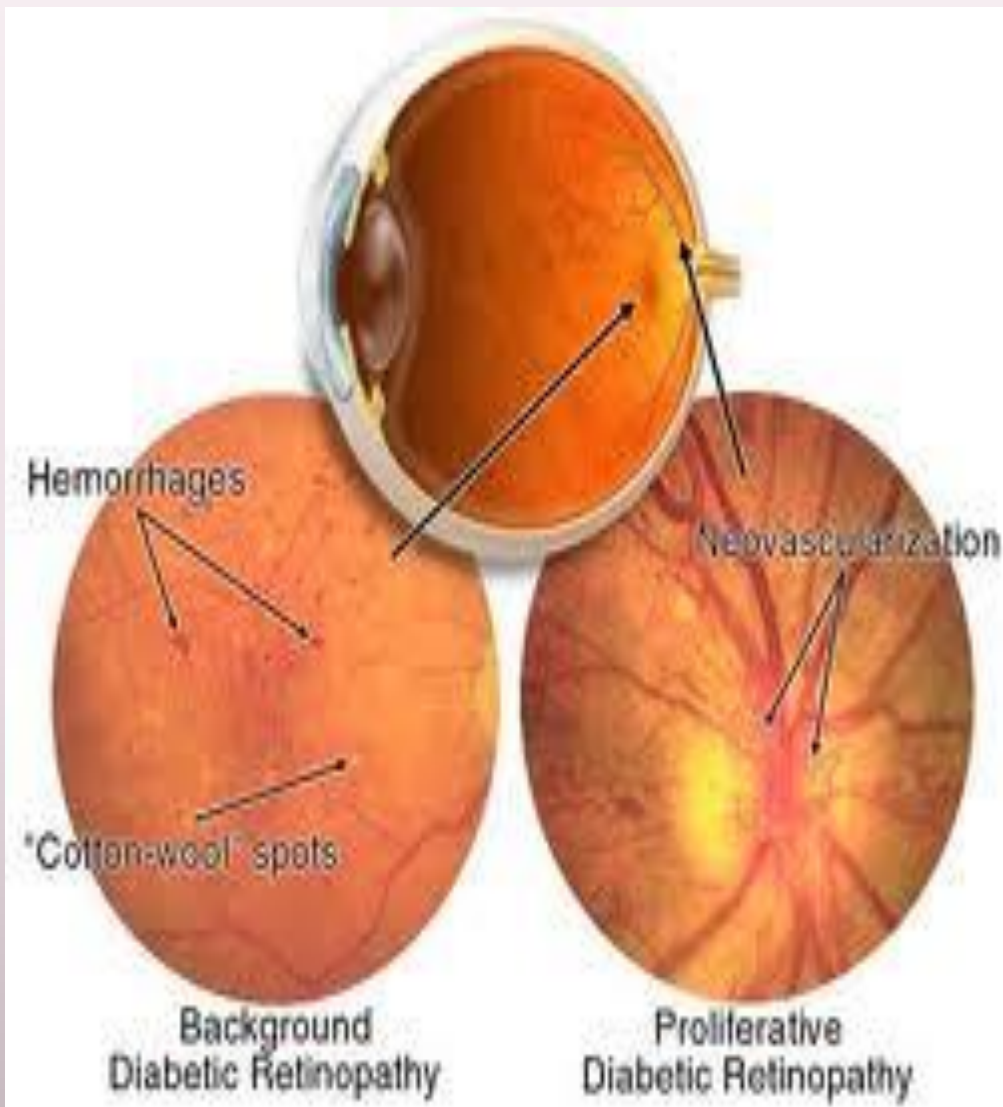


# ЖІКТЕЛУІ.

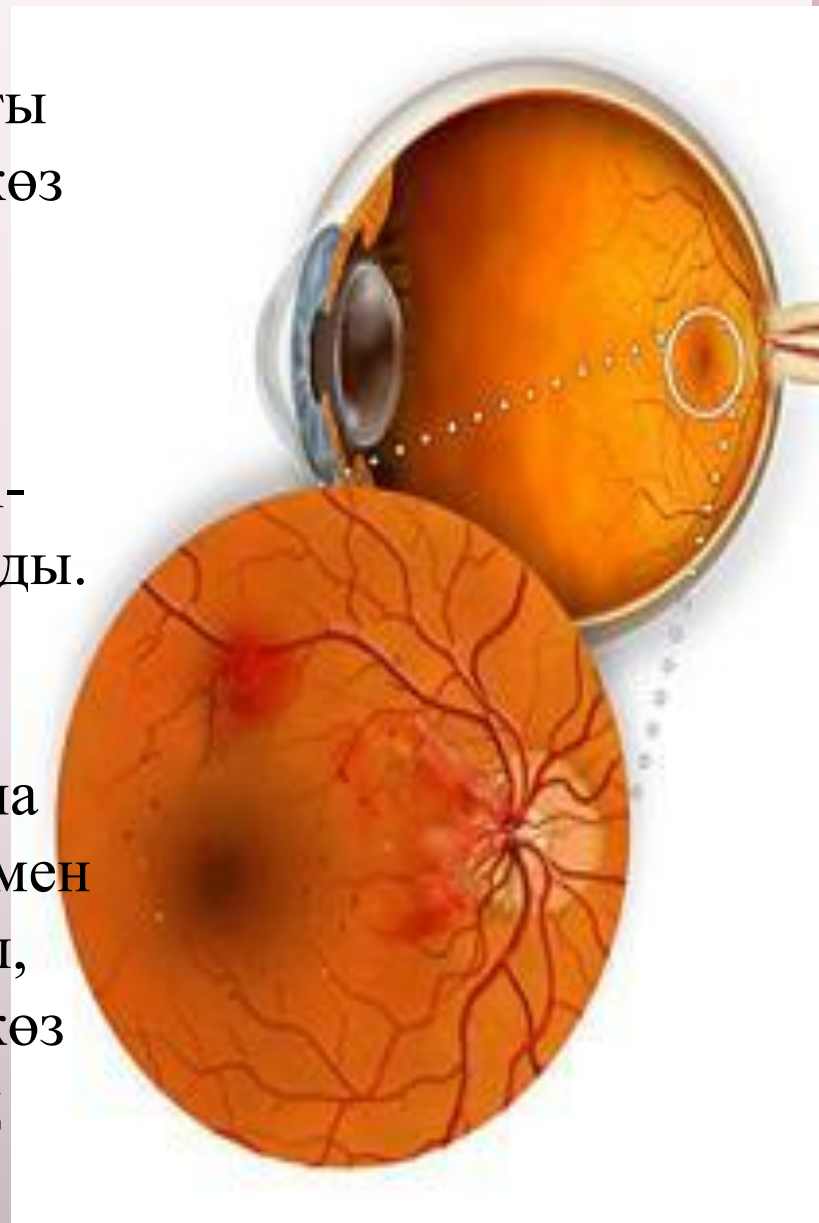- ▣ *Пролиферативтік емес ретинопатия*  
қапиллярлар микроаневризмалары, веналар кеңеюі мен олардың калибрінің үлкеюі, веналық "тұзақ" шығуы, тамырлар бойында гематома болып тұруы, экссудат, ісінулер пайда болуымен білінеді. Аталған өзгерістер түрліше білінуі, әрі өзара қосарлануы мүмкін. Бұл кезде, әдетте 10-15 жылға созылады.



# ПРЕПРОЛИФЕРАТИВТІК ЕМЕС ФОРМА



- Препролиферативтік кезеңде аталған өзгерістер күшейіп, тағы бір сипатпен ерекшелерді. Ол көз торшасы (сетчатка) бойында кішігірім қантамырларда тромбоздың көрінуімен байқалады. Бұл жылдам, келесі-пролиферативтік кезеңге ауысады. Бұл кезеңде жаңа қантамырлар көздің шыны тәрізді денесіне еніп, бірақ іргесі босағандығына байланысты ішінен қан төгілуімен жүреді. Ұйыған қаннаң ыдырап, қанталай беруіне байланысты көз торы сарғайып, көру нервісінің атрофиясын дамытады.

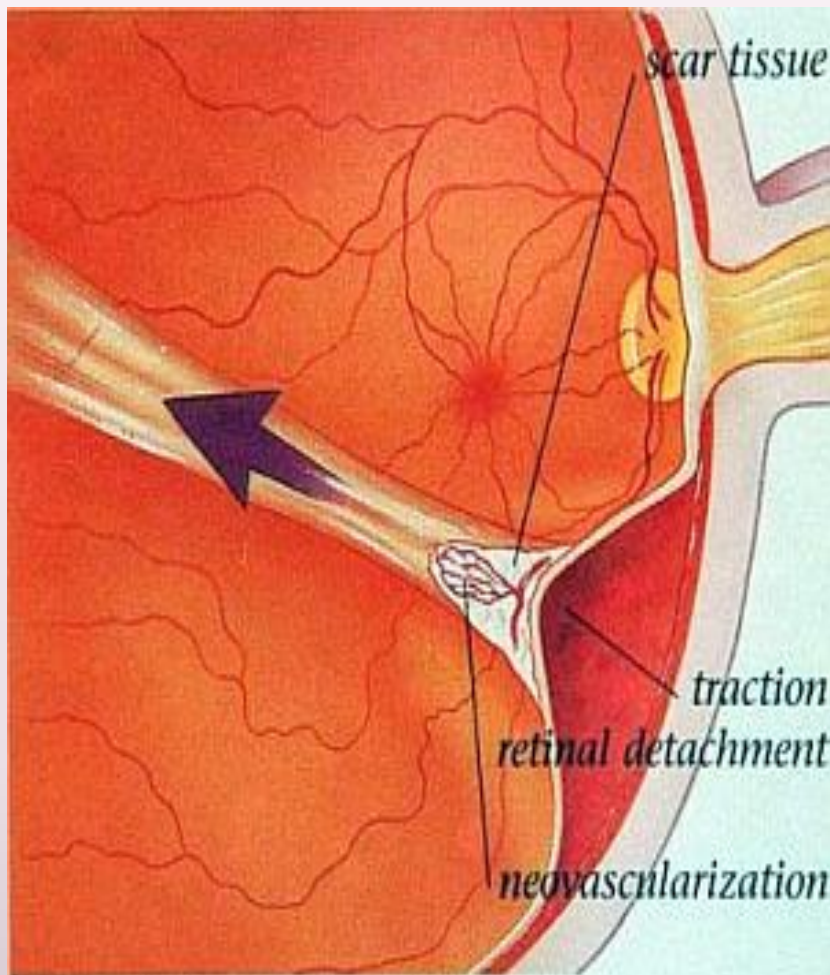




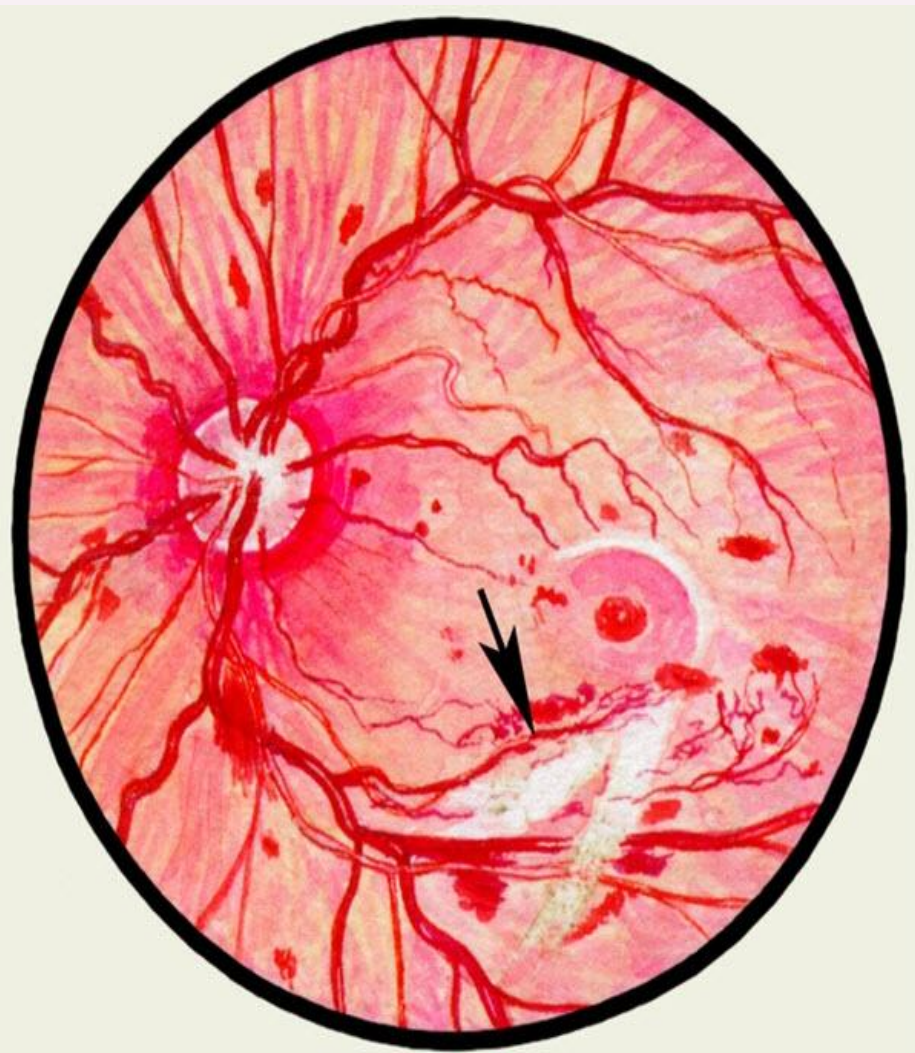### 3. ПРОЛИФЕРАТИВТІ РЕТИНОПАТИЯ

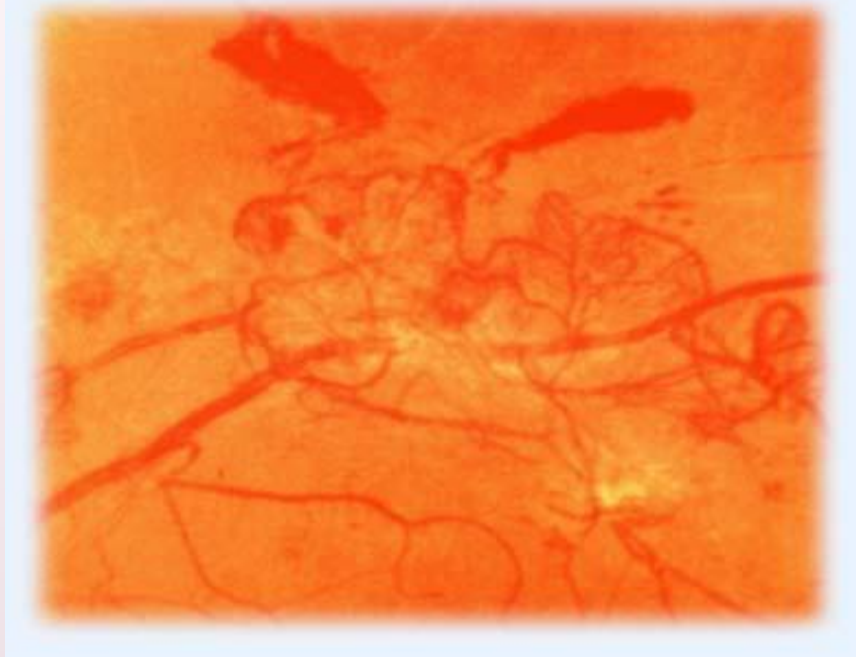
- Диабеттік ретинопатия көздің көруін нашарлатып, екіншілік глаукоманың дамуына, тіпті соқырлыққа алып келеді.
- Көздің торлы қабығында жаңадан тамырлардың пайда болуы, шыны тәрізді денеге қан құйылулар және қан құйылу болған аймақтардағы фиброзды тіннің өсуі пайда болады. Жаңадан пайда болған тамырлар жіңішке әрі әлсіз болғандықтан қан құйылулар қайталанады.





*Advanced proliferative stage*

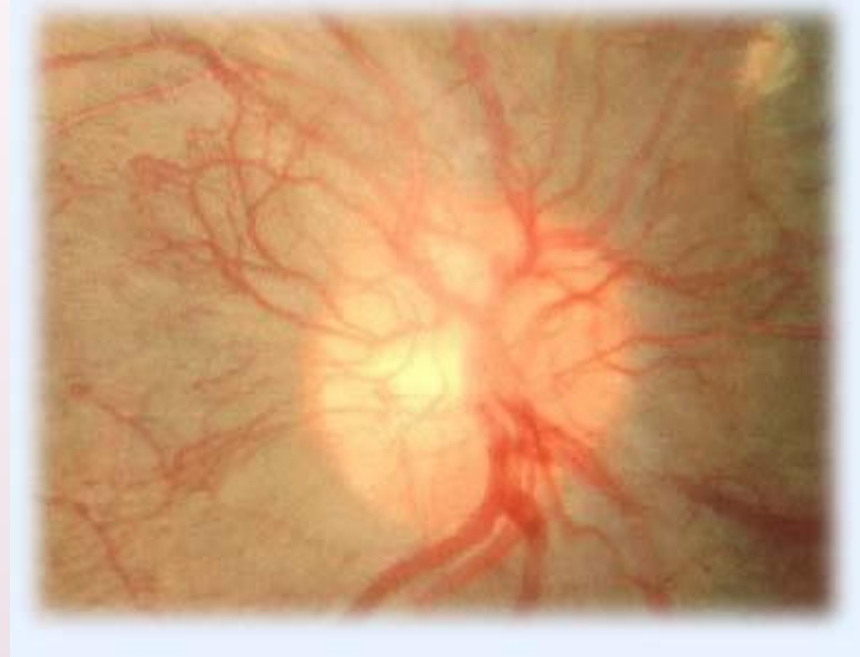




**Проллиферативті диабеттік ретинопатия.**

**Тор қабықтың жаңадан түзілген қан тамырлары.**

**NVE номенклатурасы бойынша**

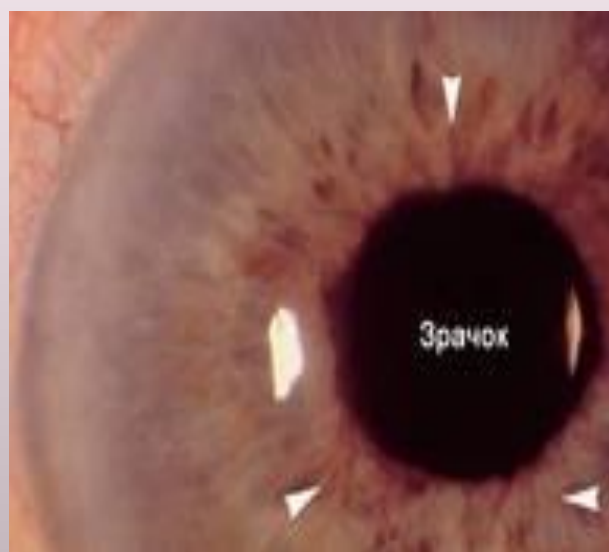
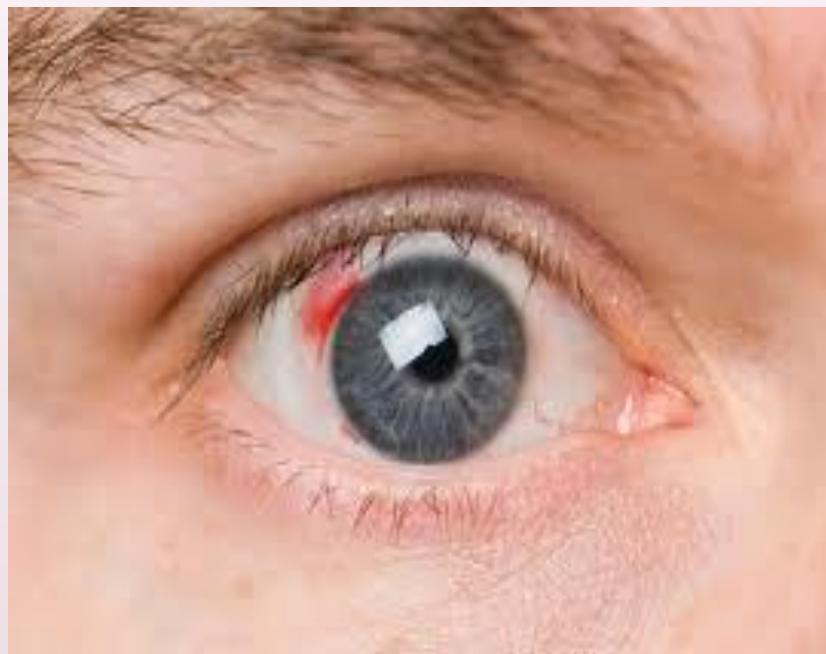
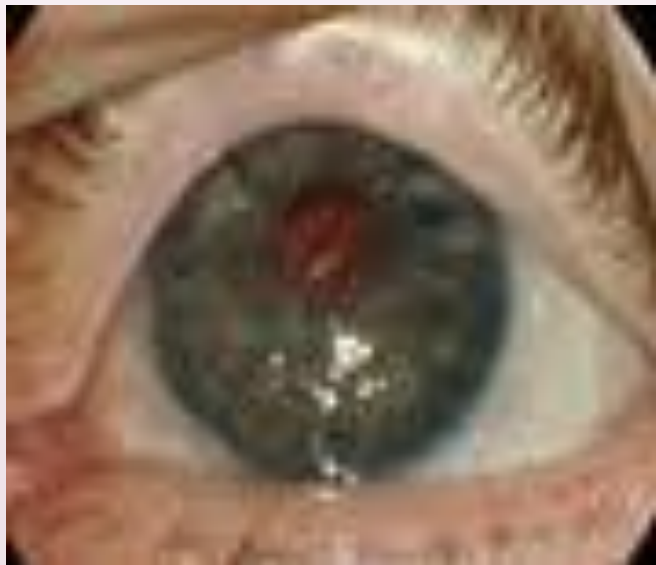**Проллиферативті диабеттік ретинопатия.**

**Көз нервісінің дискісінде жаңадан түзілген қан тамырлары.**

**NVE номенклатурасы бойынша**







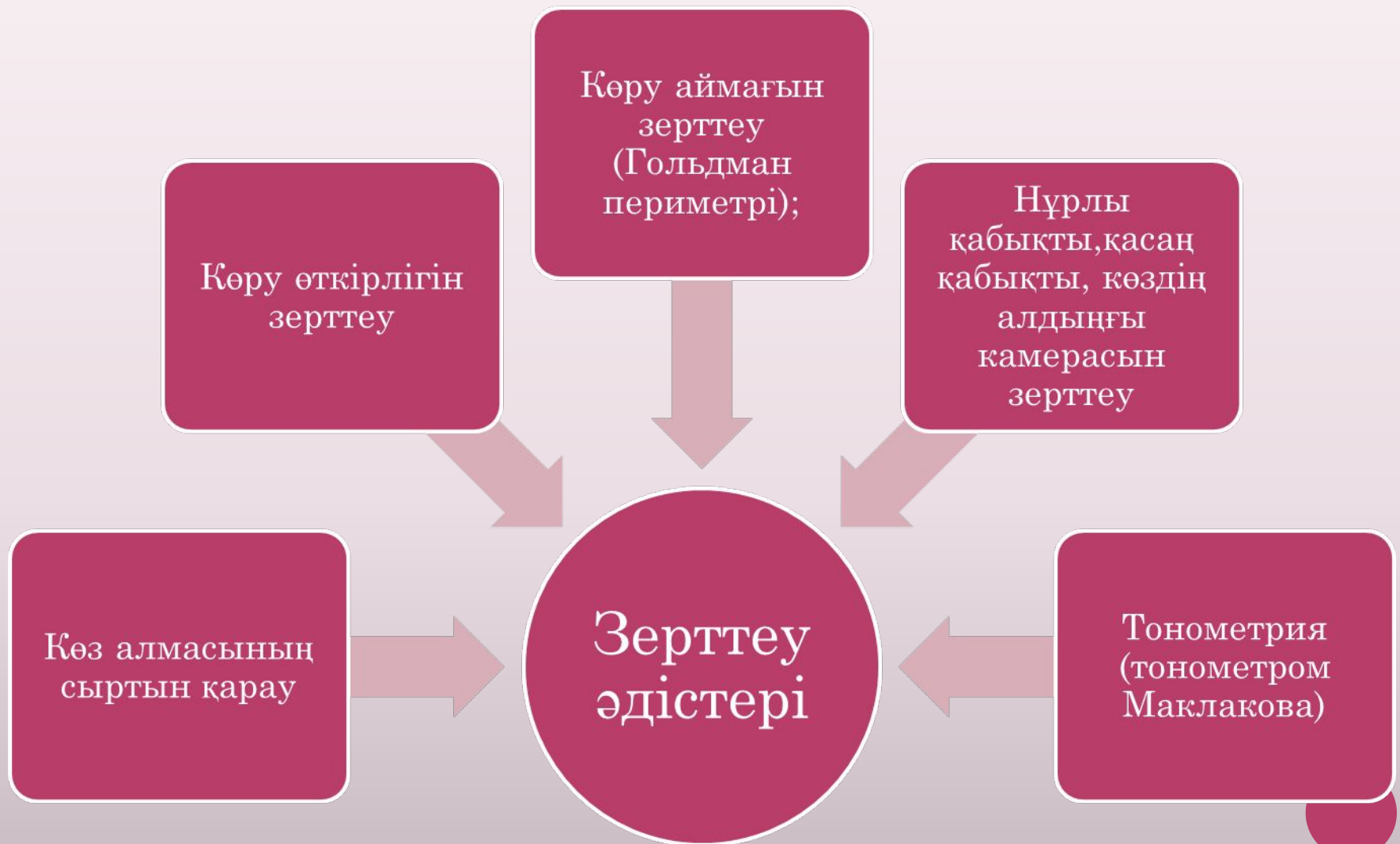
# Диабеттік ретинопатия симптомдары

Диабеттік ретинопатияның жиі кездесетін симптомдары:

- Көрудің бұлыңғырлануы ( жиі қанттың қандағы дәрежесіне байланысты өзгеріп отырады)
- Көздің көру жітілігінің бірден төмендеуі



# ДИАГНОСТИКА



Көз бұршағы мен  
шыны тәрізді  
дененің  
биомикроскопиясы;

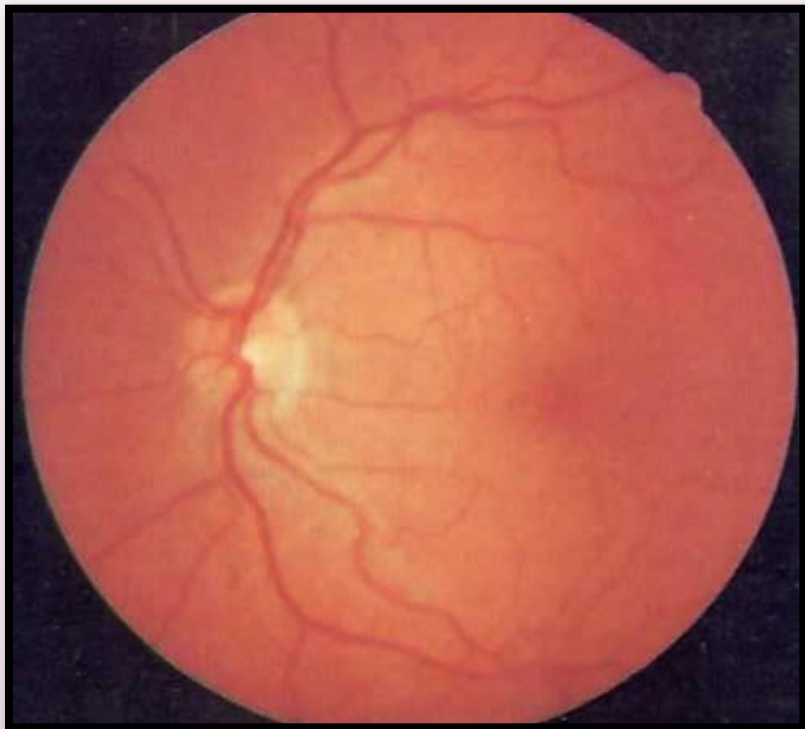
Көз түбін зерттеу:  
Офтальмоскопия;  
Көз түбін суретке  
түсіру;

зерттеу

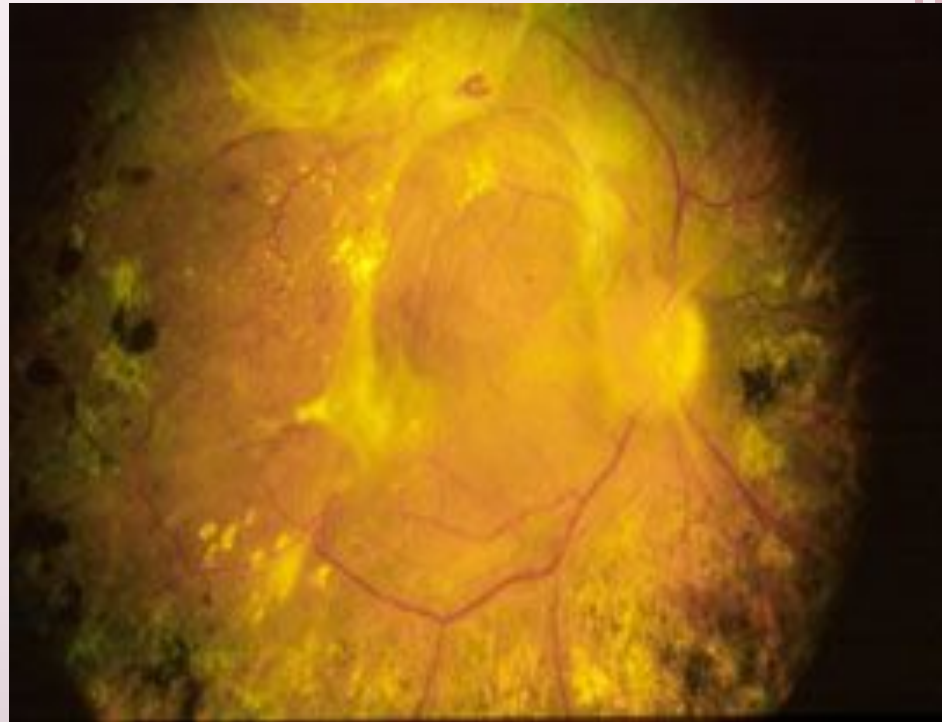
Тор қабықтың  
көру нервісінің  
функциональдық  
жағдайын  
электрофизиологи  
ялық  
зерттеулермен  
анықтау;

Торлы қабықтың  
флюоресценттік  
ангиографиясы





- Қалыпты көз түбі



- ДР-ның соңғы кезеңі





# Ретинопатия кезінде көру қабілетін көзілдіріктер көмегімен түзеуге болады ма?

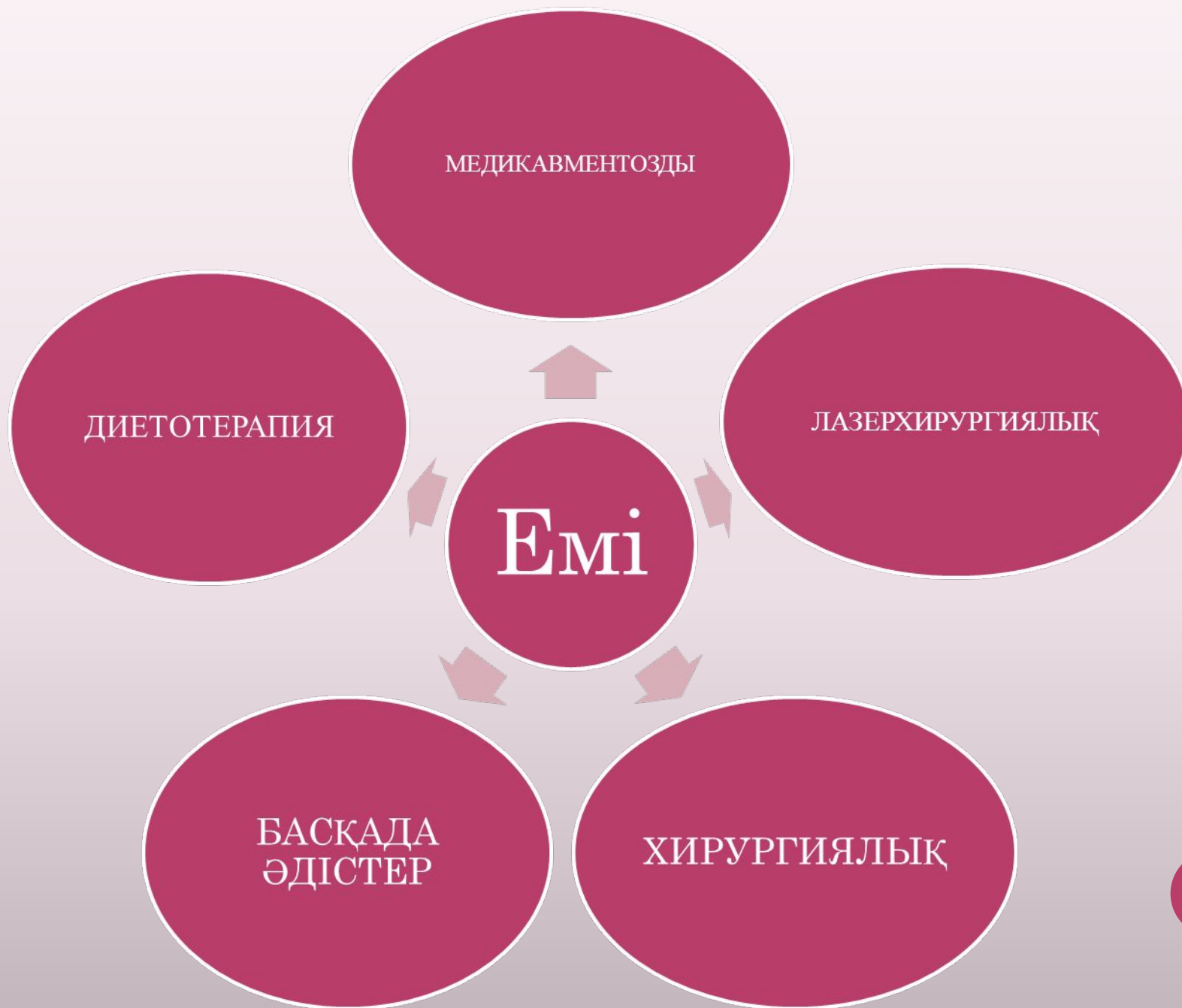- Ретинопатия әсерінен көру қабілетінің төмендеуін көзілдірік көмегімен жақсарту мүмкін емес;
- Көзілдірік таңдау арқылы жақсартуға болатын өзгерістердің ретинопатиямен байланысы жоқ;



# Прафилактикалаудың базалық принциптері

- Қандағы қант деңгейін қалыпқа келтіру;
- ДР белгілері байқалмаған жағдайда жылына 1 рет офтальмологқа қаралу;
- ДР байқалса жылына 3-4 рет қаралу;
- Диета;
- Салауатты өмір салтын қалыптастыру;





## ЕМІ.

- Инсулинотерапия;

- Ангиопротектор ангинин, дицинон, доксиум<sup>[2]</sup>
- Витаминотерапия В (В<sub>1</sub>, В<sub>2</sub>, В<sub>6</sub>, В<sub>12</sub>, В<sub>15</sub>) парентеральды

- Протекторлы эсер ететін С, Р, Е (3—4 рет жылына, 1 ай курс).



# МЕДИКАМЕНТОЗДЫ ЕМ

## ПРЕПАРАТТАР

- Ангиопротекторлар (доксиум, добесилат кальция, этамзилат натрия)
- Антиагреганттар (гепарин, тиклопидин, диваскан)
- Микроциркуляцияны жақсартатын препараттар(пентоксифилин, курантил)
- Қантамыр кеңейтетін препараттар (ксантинола никотинат, стугерон, кавинтон)
- Антиоксиданттар(эмоксипин, мексидол)
- Зат алмасуды жақсартатын препараттар (аевит, солкосерил, рибоксин, актовегин)
- Ферменттер (фибринолизин, коллалазин, лекозим)
- Фитотерапия

# ДИЕТОТЕРАПІЯ

**B<sub>6</sub>**



# Хирургиялық ем

Артқы витрэктомия

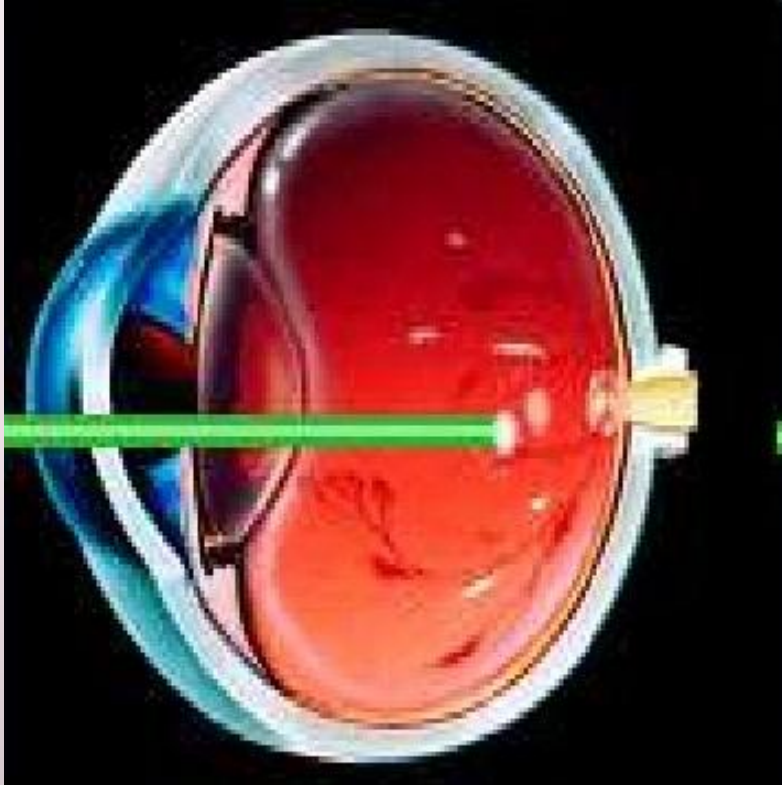
Трансконъюнктивальды  
криоретинопексия

Реваскуляризацияланатын  
түріне операция





# *Тор қабықтың лазерлі коагуляциясы*



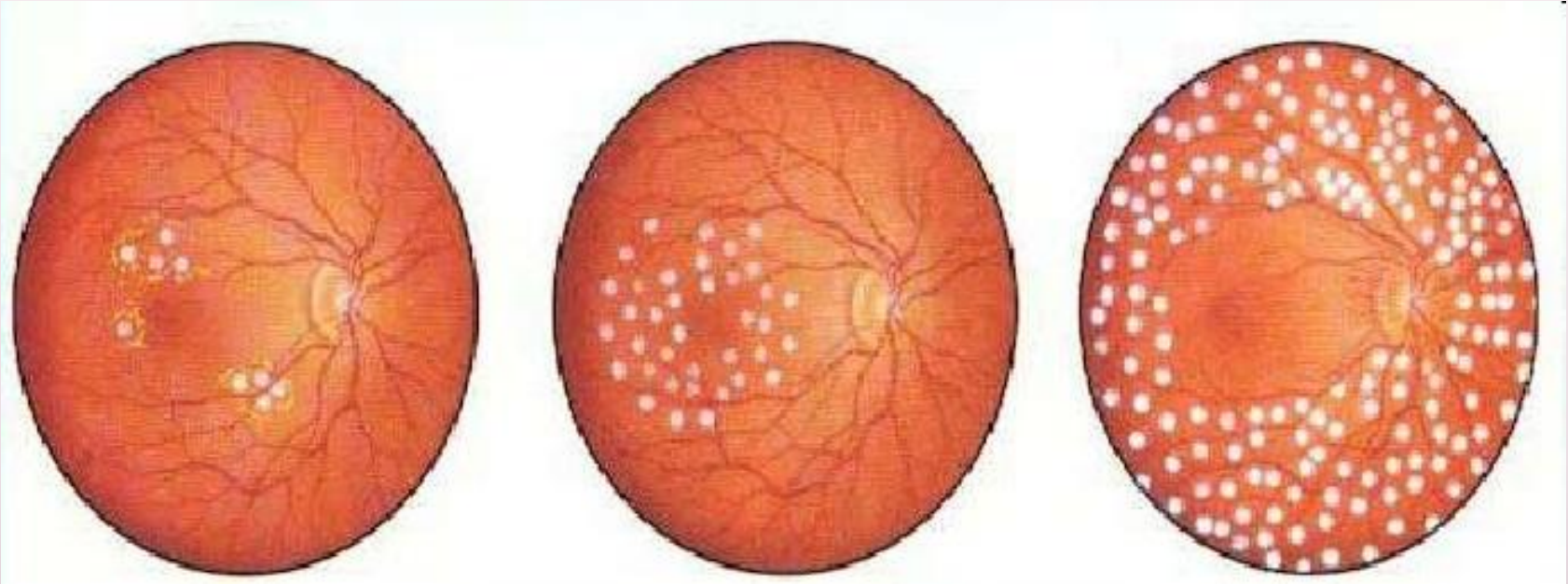
## *Лазерокоагуляция әсері:*

Тор қабықтың оттегіге деген мұқтаждығын төмендетеді;  
Ишемия аймақтарын жою;  
Жаңадан түзілген қан тамырларды жылумен коагуляциясы;  
Тор қабыққа тамырлы қабықтан оттегінің тікелей түсуін қамтамасыз ету;





## *Тор қабықтың лазерлі коагуляциясы*



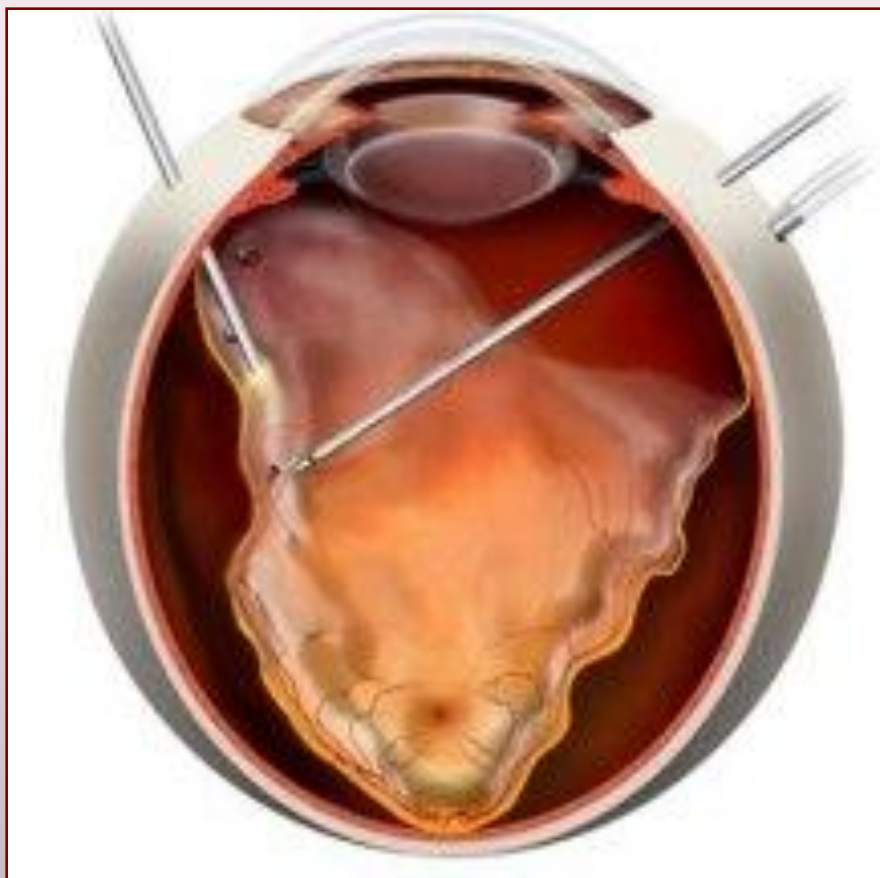*Лазерлі коагуляция әдістері:*

- *Панретинальді*
- *фокальді*



## Хирургиялық ем

### ВИТРЕОРЕТИНАЛЬНАЯ ХИРУРГИЯ ПРИ ДИАБЕТИЧЕСКОЙ ПРОЛИФЕРАТИВНОЙ РЕТИНОПАТИИ



Витрэктомия («витреум» латын тілінен аударғанда шыны тәрізді дене деген мағына береді, ал «эктомия» - алып тастау) – хирургиялық араласу, оптикалық құрылымдардың мөлдірлігін және көз алмасының анатомиялық құрылымдарын қалпына келтіруге бағытталған. Жүргізуге көрсеткіштер:

- Көз көру жітілігінің айқын төмендеуімен жүретін рецидивирлеуші гемафтальм кезінде;
- Айқын фиброваскулық пролиферация кезінде;
- Макуланың тракциялық сыпырылуы кезінде;
- Тор қабықтың тракциа-регатогенді сыпырылуы кезінде;



# ҚОРЫТЫНДЫ

- Дибет ауруының көбеюі мен жасаруы және оның тор қабықтағы ауыр зақымдауы нәтижесінде қазіргі кезде көптеген өркениетті елдерде соқырлыққа душар ететін себептердің ішінде бірінші орынды диабет алуда. Диабетте тор қабықтың өзгеріс сипаттары әртүрлі болады. Олардың мәні тор қабықтың, хориоидеяның, нұрлы қабықтың веналары мен капиллярларының зақымдауынан, эритроциттердің конгломерат құруынан, микроаневризмдердің пайда болуынан, тіндердің тыныс алуын бұзатын қантамырларының бітелуінен, тромбоздың пайда болуынан, қанталаулар, карауыту ошақтарының пайда болуынан, дәнекер ткандердың жаңадан пайда болуынан тұрады. Микроаневризмдер, уақ нүктелік қанталаулар, балауыз түрлі бөліністер алғашқы белгілері болып табылады. Ретинопатия дамыған сайын бөліністер көбейе түседі, бір бірімен бірігіп сары дақты айнала дөңгелек сақина құрайды. Ең соңғы сатысында тор қабықтың алдына, шыны тәрізді денеге қан құйылады, тор қабықтың веналарында тромбоз байқалады.



## ПАЙДАНЫЛҒАН ӘДЕБИЕТТЕР:

- ↑ <sup>1 2</sup> *Касаткина Э. П.* Сахарный диабет у детей. — 1-е изд. — М.: Медицина, 1990. — С. 206—207. — 272 с. — 60 000 экз. — [ISBN 5-225-01165-9](#)
- ↑ <sup>1 2 3 4</sup> Справочник педиатра-эндокринолога / Под. ред. М. А. Жуковского. — 1-е изд. — М.: Медицина, 1992. — С. 213-214. — 304 с. — 20 000 экз. — [ISBN 5-225-02616-8](#)
- ↑ <sup>1 2 3 4</sup> *Ефимов А. С., Скробонская Н. А.* Клиническая диабетология. — 1-е изд. — К.: Здоровья, 1998. — С. 115-117. — 320 с. — 3000 экз. — [ISBN 5-311-00917-9](#)
- ↑ <sup>1</sup> Kohner E. M. Diabetic retinopathy // Brit. Med. Bull. — 1989. — Vol. 5, № 1. — P. 148—173.
- ↑ Амбулаторная помощь эндокринному больному / Под ред. Ефимова А. С. — 1-е изд. — К.: Здоровья, 1988. — С. 37-38. — 256 с. — (Справочное издание). — 81 000 экз. — [ISBN 5-311-00029-5](#)

