Меланома кожи. Диагностика, клиника и лечение.

Выполнила: интерн 719 группы
Сырлашева Г.П

Меланома (синонимы – злокачественная меланома, меланобластома, меланокарцинома, меланоцитома, невокарцинома, меланомалигнома).

Представляет собой одну из наиболее злокачественных опухолей, развивающуюся, как правило, из клеток, образующих пигмент меланин.

Заболеваемость – **1-4%** всех онкологических заболеваний.

Проблемы в диагностике и лечении меланомы:

1) Неуклонный рост заболеваемости меланомой;
2) К моменту начала адекватного лечения примерно 75% больных имеют распространенный процесс;
3) Пятилетние сроки дожития не превышают в среднем 50%.

Виды меланом

- 1 Беспигментная
- 2 Пигментобразующая

Клиническая картина меланомы

- размер опухоли не превышает 1-3см.
- возвышается над кожей
- форма бугристая, узловая, грибовидная, плоская
- плотно-эластичной консистенции
- поверхность блестящая, зеркальноблестящая, мокнущая, изьязвленная
- пигментация равномерная или пятнистая
- цвет: черный, коричневый, серый, фиолетовый, красно-розовый

28-30% случаев меланома развивается на неизмененной коже.

Примерно у 70% пациентов меланома возникает на фоне предшествующих невусов.

По материалам разных авторов частота развития меланомы из невусов варьирует от 10 до 100%.

Глазговская 7-точечная система признаков малигнизации образований на коже

1 – изменение размеров, объема;

2 – изменение формы, очертаний;

3 – изменение цвета;

4 – воспаление;

5 – изъязвление, кровоточивость;

6 – изменение ощущений, чувствительности;

7 – диаметр более 7 мм.

ABCD-система признаков малигнизации образований на коже

Программа «Меланома ВОЗ»

Ранняя диагностика меланомы

A – Asymmetry	Ассиметрия
B – **Boundary**	Граница
C – **Colour**	Цвет
D – Dimension	Величина
(diameter > 6 mm)	(диаметр > 6 мм)

ABCD-система признаков малигнизации образований на коже

Программа «Меланома ВОЗ»

Ранняя диагностика меланомы

A – Asymmetry Ассиметрия

B –

C –

D –

(dia диам

ABCD-система признаков малигнизации образований на коже

Программа «Меланома ВОЗ»

Ранняя диагностика меланомы

A – Asymmetry Ассиметрия

B – **Boundary** Граница

C – **Colour** Цвет

D – Dimension Величина

(diameter > 6 mm) (диаметр > 6 мм)

ABCD-система признаков малигнизации образований на коже

Программа «Меланома ВОЗ»

Ранняя диагностика меланомы

A – Asymmetry Ассиметрия

B **– Boundary** Граница

C **– Colour** Цвет

D – Dimension Величина

(diameter > 6 mm) (диаметр > 6 мм)

ABCD-система признаков малигнизации образований на коже

Программа «Меланома ВОЗ»

Ранняя диагностика меланомы

A – Asymmetry Ассиметрия

B – **Boundary** Граница

C – **Colour** Цвет

D – Dimension Величина

(diameter > 6 mm) (диаметр > 6 мм)

Локализация меланомы:

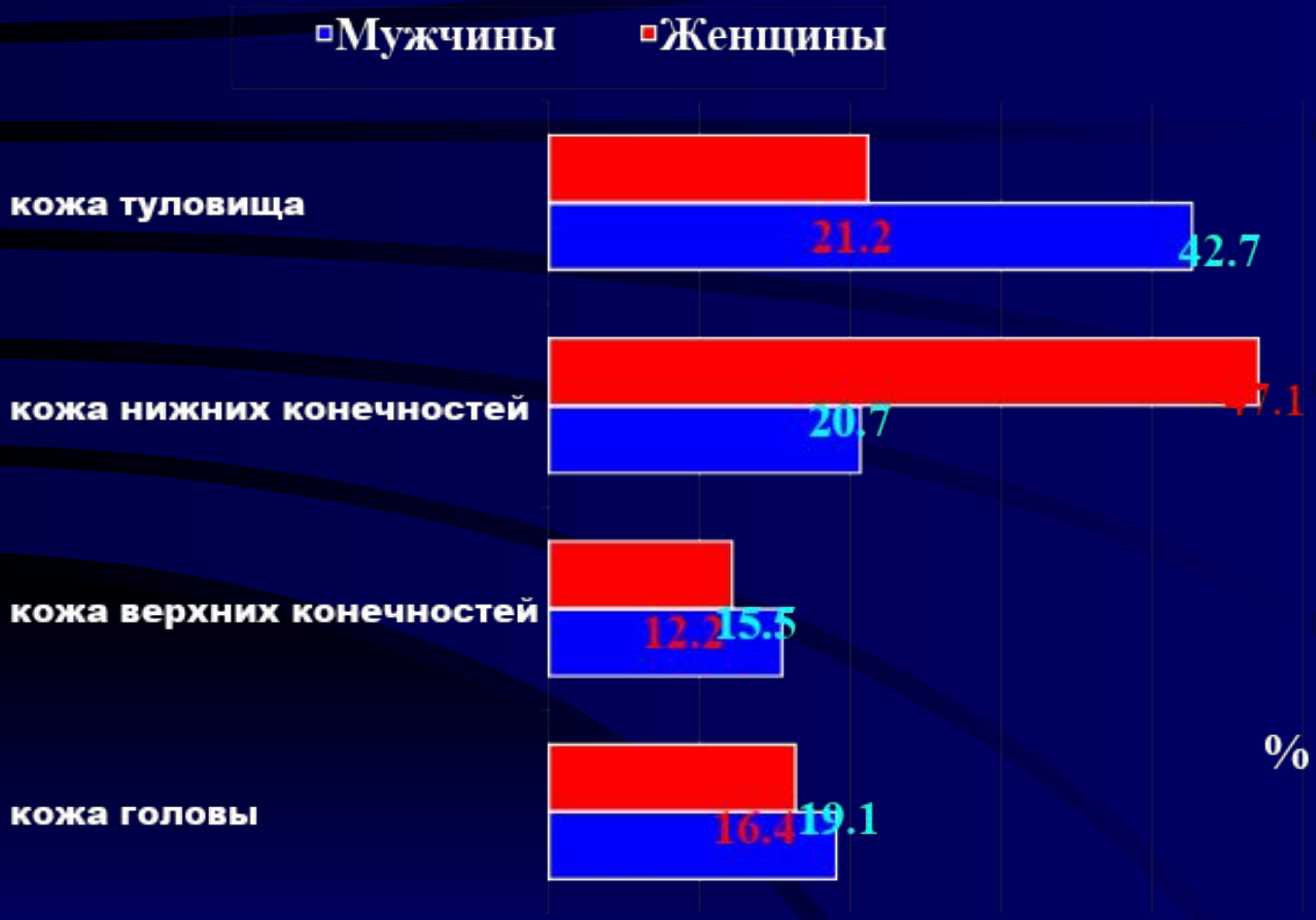

Формы меланомы:

1. Поверхностно-распространяющаяся;
2. Узловая форма;
3. Злокачественная лентигомеланома;
4. Акральная лентигинозная меланома.

Поверхностно-распространяющаяся меланома

- 39-75% всех меланом кожи;
- Летальность достигает 31%;
- Рост медленный до 5 лет.

2 фазы развития:

- Горизонтальная (радиальная) - рост в пределах эпителиального пласта с утолщением эпидермиса;
- Вертикальная – инвазия в ретикулярный слой дермы и подкожно-жировую клетчатку;

Плоское пигментное пятно с четким контуром

Узловая форма меланомы

- 15-30% всех меланом кожи;
- Летальность достигает 56%.
- Фаза роста – вертикальная.

Форма:

- узел,
- полип на ножке,
- экзофит.

Цвет:

- темно-синий,
- черный.

Злокачественная лентигомеланома

- 10-13% всех меланом кожи;
- Летальность достигает 10%;
- Возраст – 70 лет и старше.

2 фазы развития:

- Радиальная (продолжительность роста – 10, 20 и более лет).
- Вертикальная (инвазия в дерму).

Плоское пятно без четких границ, коричневого, темно-коричневого или черного, с участками красного цвета.

Акральная лентигенозная меланома

- 8% всех меланом кожи;
- Летальность достигает 3%;
- Возраст – 60 лет и старше, чаще у лиц с темной кожей.

Опухоль рыжевато-коричневой или коричневой окраски, напоминает лентигомеланому.

Высокий процент метастазирования.

Локализуется на подошвенной поверхности стопы, ладонной поверхности кисти, ногтевом ложе.

Диагностические мероприятия

1. Осмотр кожных покровов всего тела;
2. Пальпация всех доступных групп лимфатических узлов (пункционная биопсия при подозрении на mts-поражение);
3. Рентгенография органов грудной клетки;
4. УЗИ органов брюшной полости;
5. Цитологическое исследование мазков-отпечатков (при изъязвлении опухоли);
6. Эксцизионная биопсия (при отсутствии изъязвления) со срочным интраоперационным гистологическим исследованием (под местной анестезией).

Общие принципы лечения

Хирургическое

Основной метод лечения

Лекарственные методы лечения

Используется как самостоятельный метод лечения или в форме комбинированного или комплексного лечения при 4 стадии болезни

Лучевое

Применяется с паллиативной целью

при 4 стадии болезни

Хирургическое лечение

Опухоль удаляют единым блоком с окружающей кожей, подкожной клетчаткой, фасцией с рассечением кожи на расстоянии от опухоли:

1-2 см **при меланоме in situ, 1-2 уровне инвазии.**

2-3 см **при меланоме на лице, кисти, у естественных отверстий.**

4-5 см **в остальных случаях.**

Ампутация, экзартикуляция пальцев (при меланоме пальцев кисти, стопы).

Удаление ушной раковины при локализации меланомы в верхней или центральной части.

Лимфодиссекция

- При наличии метастазов в регионарных лимфатических узлах (одновременно с удалением первичного опухолевого очага).
- Профилактическая лимфодиссекция:
  - Локализация опухолевого очага в проекции регионарного лимфоколлектора;
  - Высокая вероятность метастазирования (изъязвление опухоли, инфильтрация подлежащих тканей, наличие увеличенных лимфоузлов).

Наблюдение и сроки после завершения лечения:

1) 1 раз в 3 месяца в течение первого года;

2) 1 раз в 6 месяцев в течение второго года;

3) 1 раз в год в течение трёх лет с третьего года после завершения лечения.

Объем обследований при диспансерном наблюдении за излеченными больными:

1) Локальный контроль;
2) Пальпация всех доступных групп лимфатических узлов;
3) Рентгенография органов грудной клетки
   - 1 раз в год
   - 1 раз в 6 месяцев при метастатической форме меланомы;
4) УЗИ брюшной полости 1 раз в 6 месяцев.

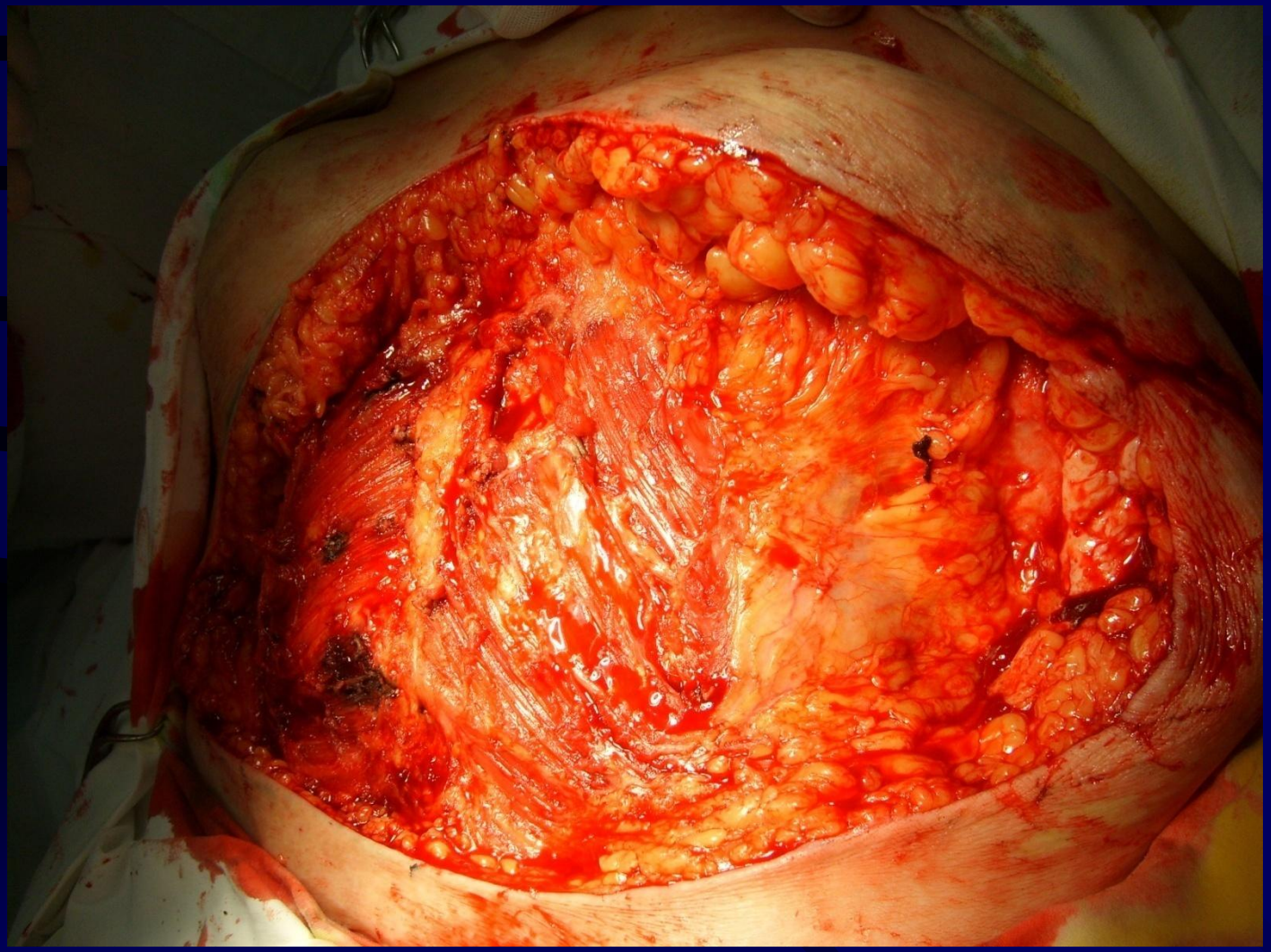

Спасибо
за внимание