

Государственный Медицинский Университет г. Семей

СРС

Тема: Работа в кабинетах функциональной диагностики в организациях ПМСП .

Выполнила: студентка 519 группы ОМФ

Ширинова С. С

Проверил: Курумбаев Р.Р

Семей 2015 год

План:

- ▶ Введение
- ▶ Основная часть:
- ▶ Работа в кабинете функциональной диагностики в организациях ПМСП
- ▶ Работа в кабинете ЭКГ
- ▶ Заключение
- ▶ Список литературы

Введение

Задачи кабинета функциональной диагностики

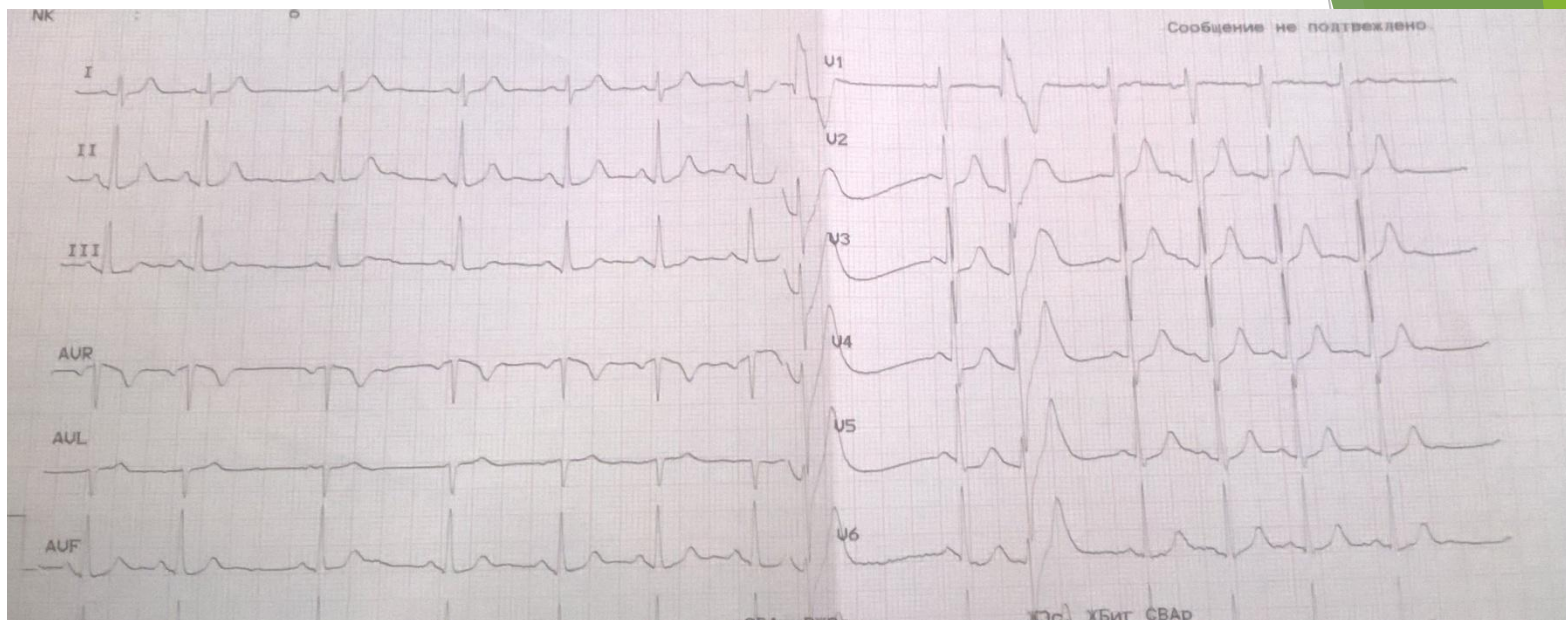
- ▶ - проведение функциональных исследований амбулаторным больным;
- ▶ - проведение функциональных исследований при диспансеризации населения;
- ▶ - проведение профилактической работы с целью раннего выявления различных заболеваний;
- ▶ - осуществление консультаций по функциональному обследованию больных.

ЖУРНАЛ РЕГИСТРАЦИИ ИССЛЕДОВАНИЙ, ВЫПОЛНЯЕМЫХ В ОТДЕЛЕНИИ(КАБИНЕТЕ) ФУНКЦИОНАЛЬНОЙ ДИАГНОСТИКИ

N	Дата исследования	Метод исследования	Фамилия, имя, отчество исследуемого	Возраст	Кем направлен: учреждение, отделение, врач
1	2	3	4	5	6

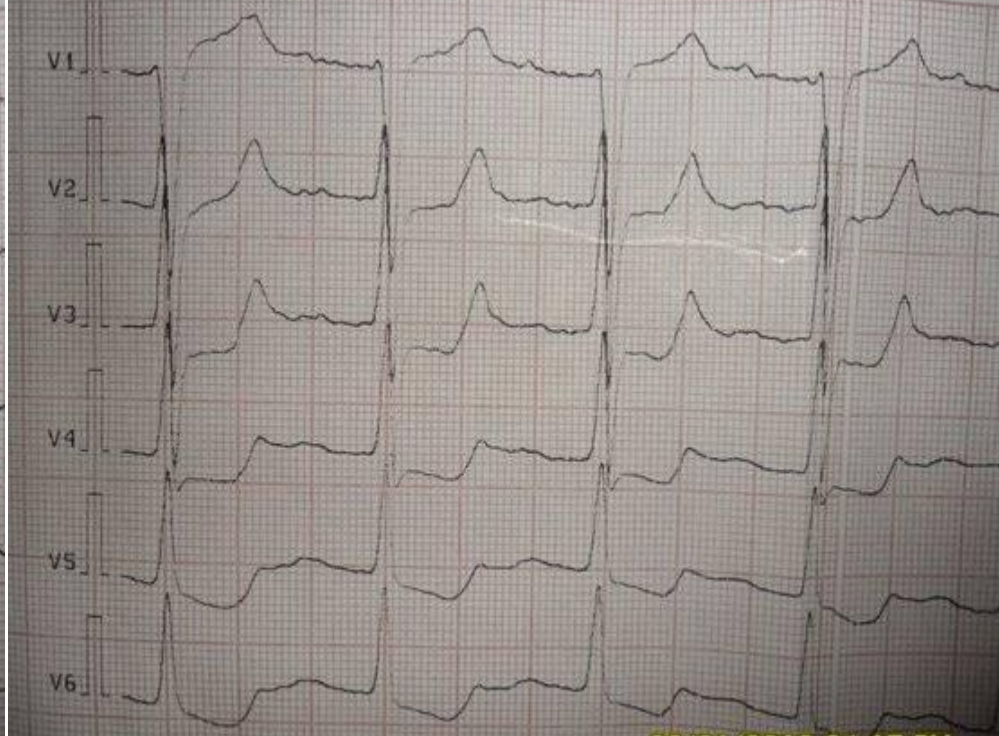
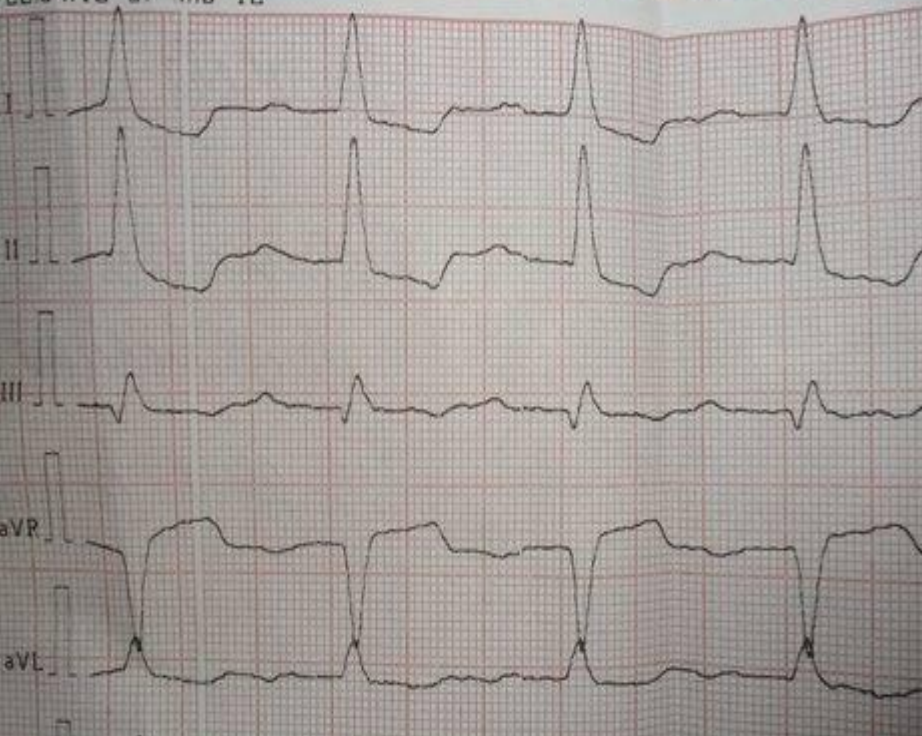
Домашний адрес	Клинический диагноз	Заключение	Особые отметки
7	8	9	10

- ▶ Ф.И.О. пациента: Амамбаева Ж.Б.
- ▶ Возраст: 20.01.1966 г.р. 50 лет
- ▶ Домашний адрес: Сатпаева 26
- ▶ Участок: №9
- ▶ Диагноз: АГ-2ст, риск-3



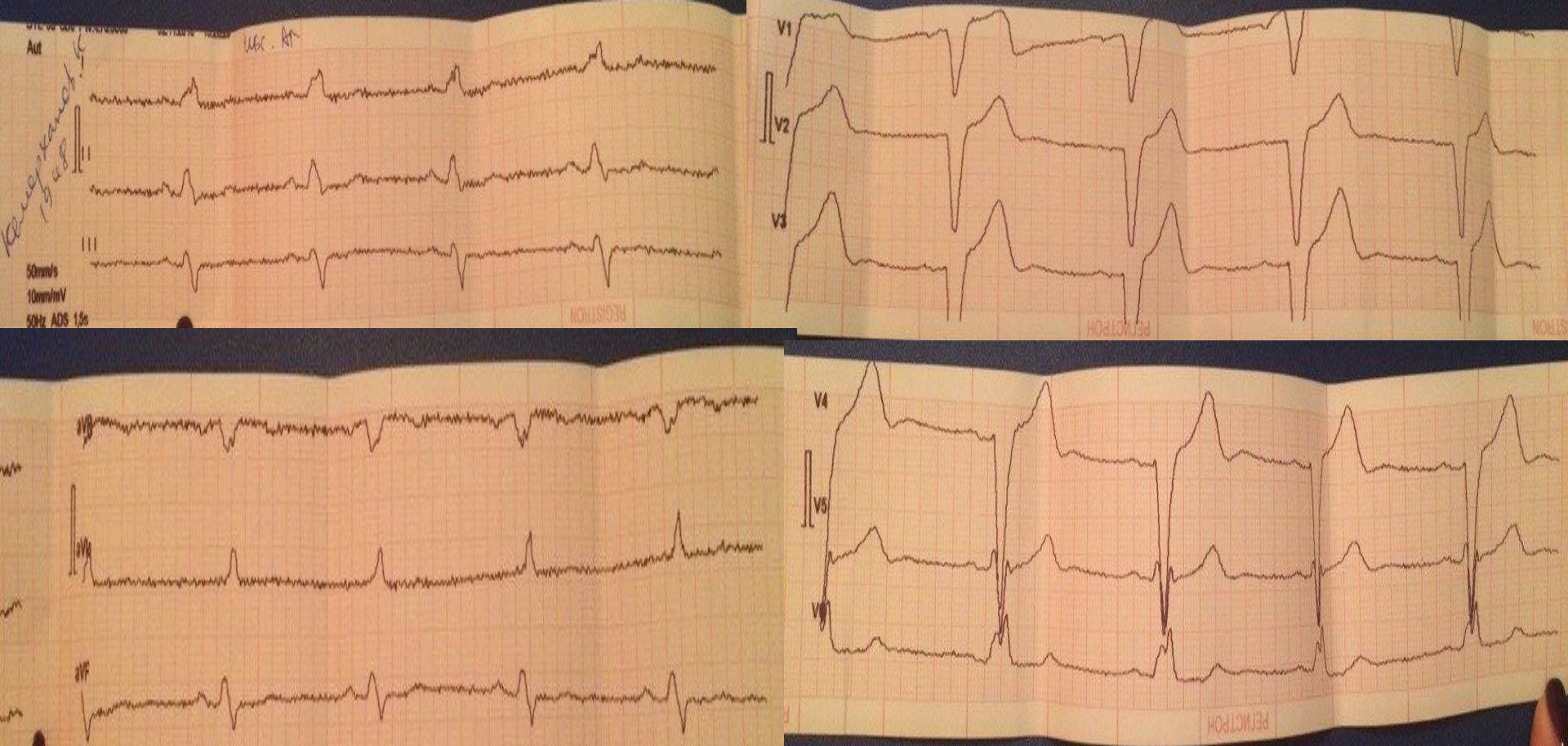
- ▶ Нерегулярный синусовый ритм. Вертикальное положение ЭОС.
- ▶ Эпизод желудочковой бигемении.
- ▶ ЧСС 88 уд.мин

- ▶ Ф.И.О. пациента: Султанов Р.Е.
- ▶ Возраст: 13.12.1929 г. 86 лет
- ▶ Домашний адрес: Речников 20-1
- ▶ Участок: №11
- ▶ Диагноз: АГ-3ст, риск-4



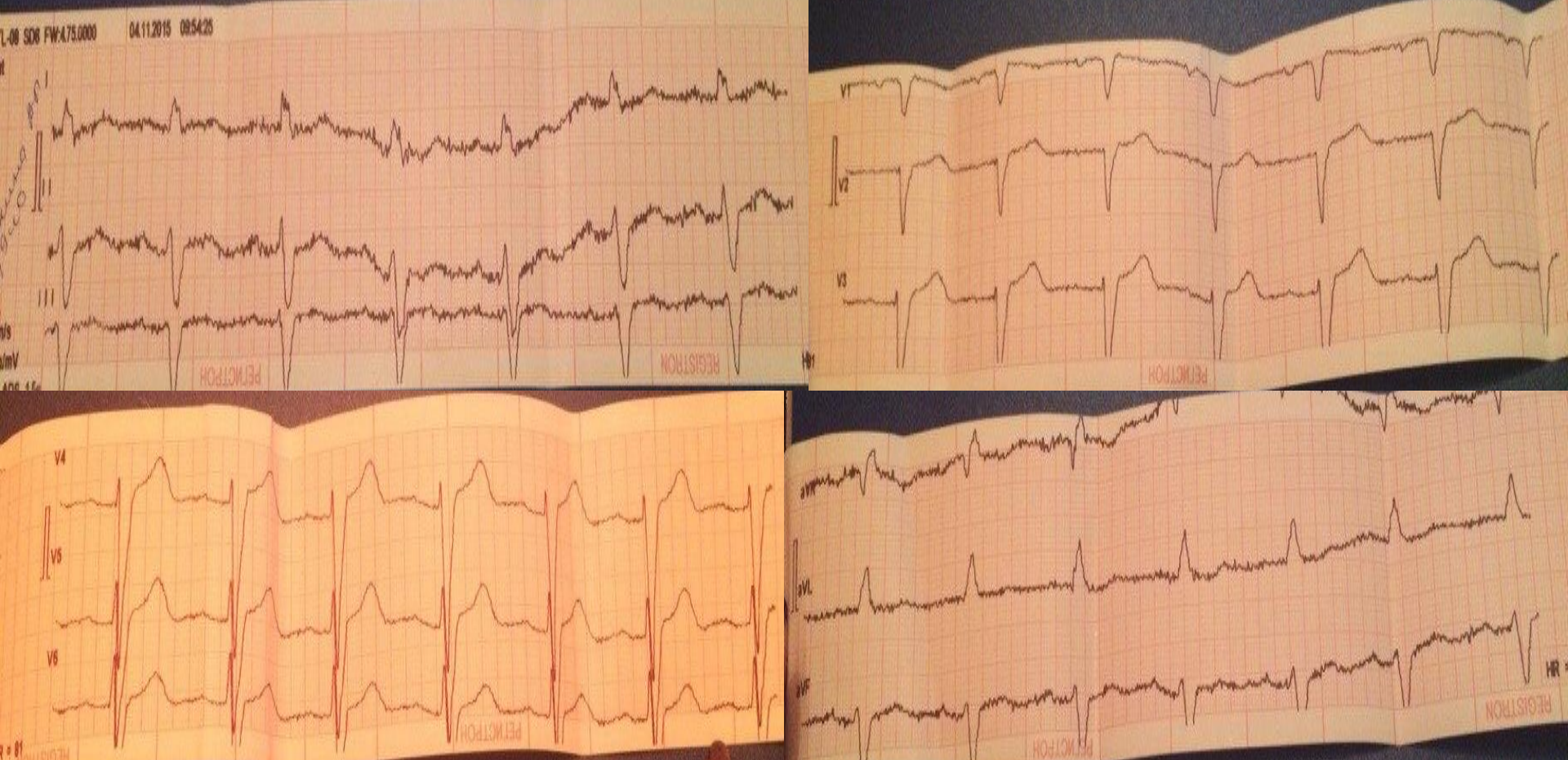
Ритм синусовый.
ЧСС 100 уд. Мин
Полная блокада левой ножки пучка Гиса.
АВ блокада 1 степени.

- ▶ Ф.И.О. пациента: Кемерханов К.Н.
- ▶ Возраст: 06.10.1948 г.р. 67 лет
- ▶ Домашний адрес: Шлеева 28
- ▶ Участок: №9
- ▶ Диагноз: ИБС. АГ-2ст,риск-3.



Ритм синусовый.
Неполная блокада правой и левой
ножки пучка Гиса.
Гипертрофия левого желудочка.

- ▶ **Ф.И.О. пациента: Зайкина Л.И.**
- ▶ **Возраст: 30.08.1940 г. 75 лет**
- ▶ **Домашний адрес: Лодочная 7**
- ▶ **Участок: №12**
- ▶ **Диагноз: АГ-3ст,риск-3.**



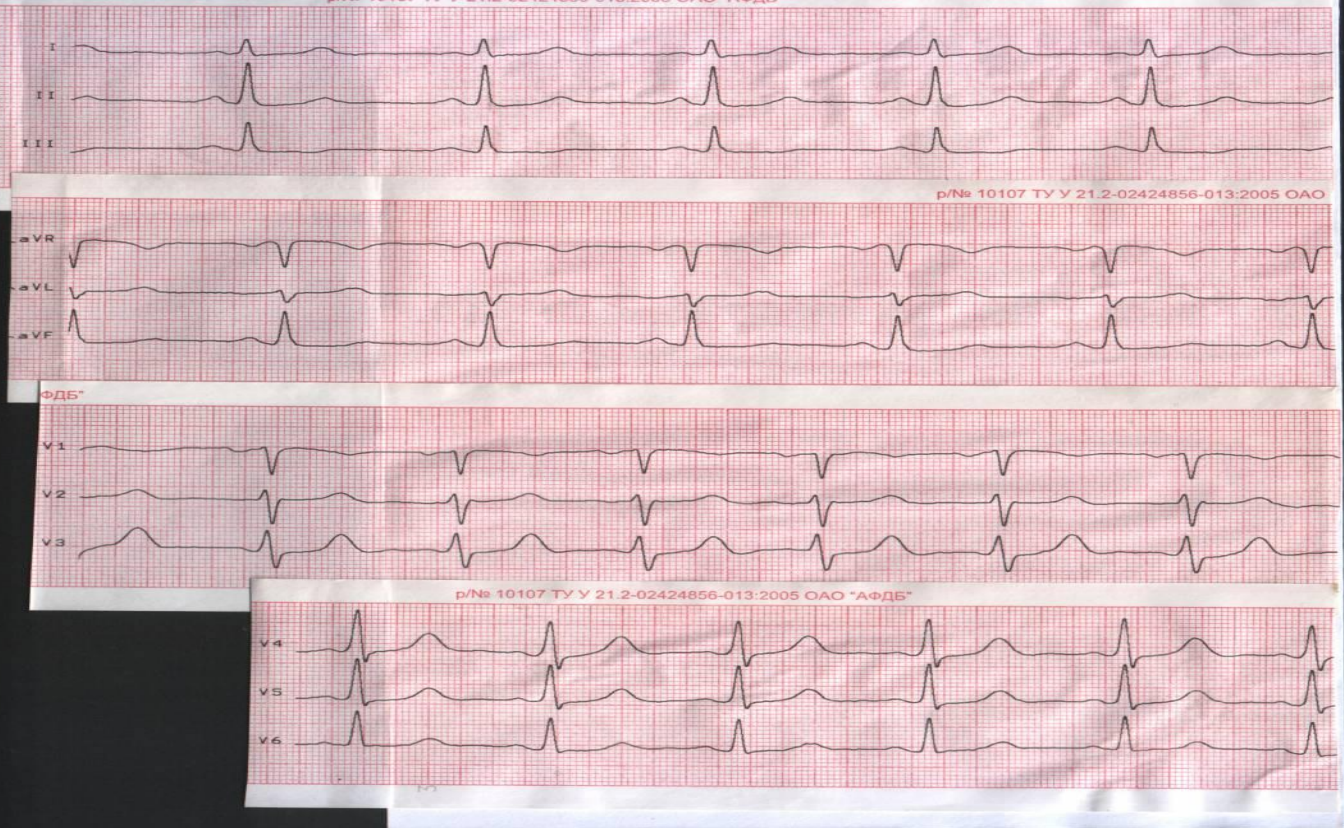
Ритм синусовый.

Неполная блокада правой ножки пучка Гиса.

Гипертрофия левого желудочка.

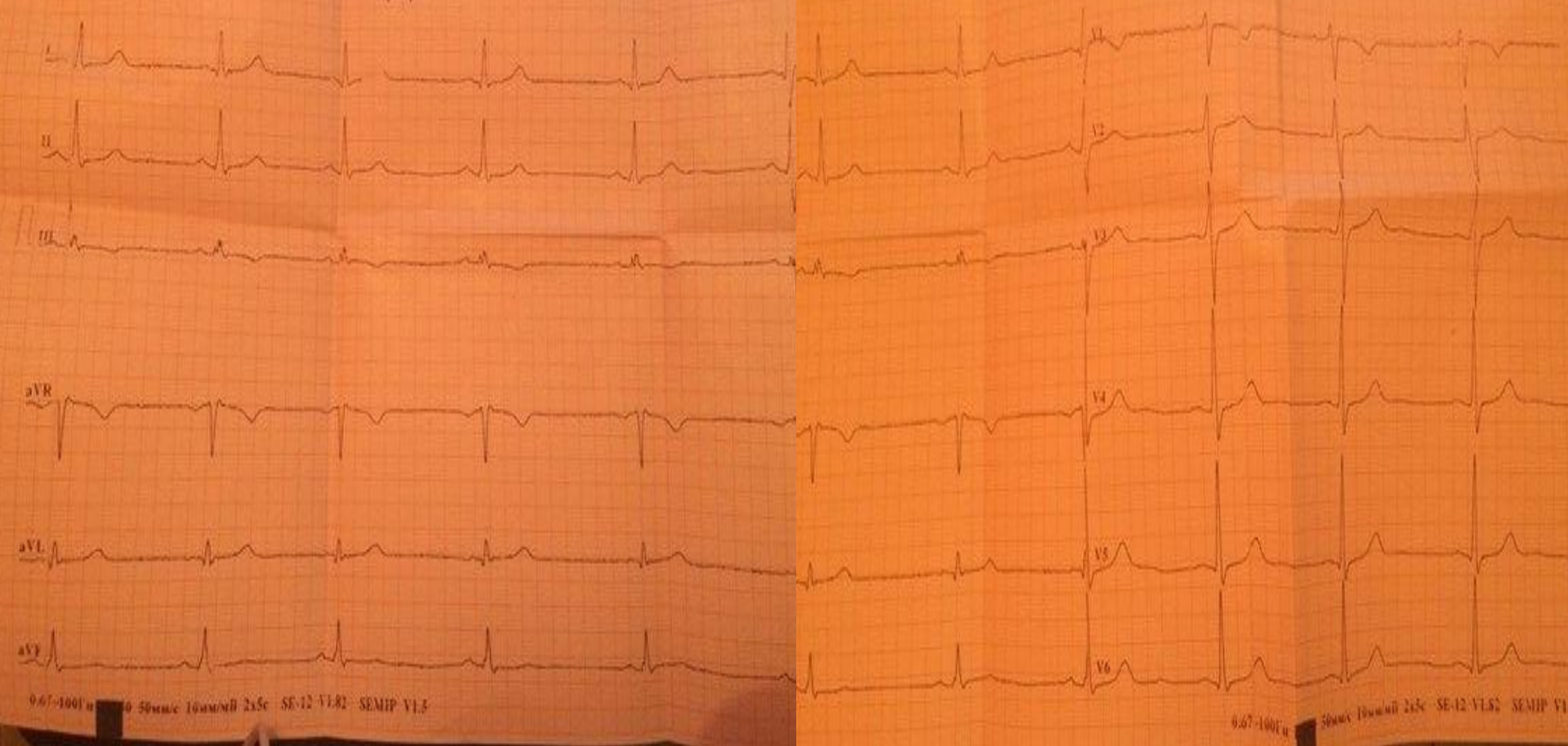
- ▶ Ф.И.О. пациента: Ахметова Р.М.
- ▶ Возраст: 04.06.1946 г.р. 69 лет
- ▶ Домашний адрес: Сатпаева 106
- ▶ Участок: №9
- ▶ Диагноз: обследование

INNOVED
Inphomed Medical Inc.
Код пациента: Авто 0029
Дата: 28.07.2012
Время: 06:48:10
Скор.: 50мм/с
Частот.: 10мм/мВ
Фильтр: Ломжа к Сеть
Фильтр изолинии: Вкл
HeartMirror 3-IKO
Версия: 1.268



**Ритм синусовый, регулярный с ЧСС 88 уд.
МИН
ЭОС не отклонена.**

- ▶ Ф.И.О. пациента: Курманбаева З.К.
- ▶ Возраст: 09.12.1993 г.р. 22 года
- ▶ Домашний адрес: Турганбаева 89
- ▶ Участок: №10
- ▶ Диагноз: обследование



Синусовый ритм.

Нормальное положение ЭОС, без ишемии.

Заключение

- ▶ Отделение функциональной диагностики проводит необходимый комплекс исследований функционального состояния сердечно-сосудистой системы, центральной нервной системы, органов дыхания.

А также обнаружение отклонений и установление степени нарушений функции различных органов и физиологических систем организма на основе измерения физических, химических показателей их деятельности с помощью инструментальных или лабораторных методов исследования.

Список литературы

- ▶ <http://zakonbase.ru/content/part/472374>
- ▶ Приказ и.о. Министра здравоохранения РК от 5 января 2011 года №7 «Об утверждении Положения о деятельности организаций здравоохранения, оказывающих амбулаторно-поликлиническую помощь»
- ▶ <http://zakonbase.ru/content/part/415527>
- ▶ http://kazakhstan.news-city.info/docs/sistemsz/dok_ieqvhi.htm

Спасибо за внимание!