The background features several large, overlapping, semi-transparent swirls in shades of purple, green, and light blue. Scattered throughout are numerous small, yellow, triangular shapes, some pointing upwards and others downwards, resembling stylized sun rays or confetti.

Повреждения наружных половых органов



Классификация повреждений наружных половых органов

- Повреждение полового члена
- Повреждение мошонки и органов мошонки



Повреждения полового члена



Классификация по ЭТИОЛОГИИ

- **Открытые**

1. Колотые
2. Резаные
3. Рвано-ушибленные раны
4. Колото-резаные раны
5. Огнестрельные раны
6. Кусаные

- **Закрытые**

1. Производственные
2. Спортивные
3. Бытовые



Классификация резаных ран

- **Касательные**

1. Кожи
2. Белочной оболочки

- **Сквозные**

1. С неполным пересечением кавернозных тел
2. С полным пересечением кавернозных тел



Классификация огнестрельных ран

- Касательные ранения только кожи
- Касательные ранения оболочки кавернозных тел
- Сквозные ранения с повреждением кавернозных тел
- Слепые ранения губчатых тел
- Травматическая ампутация полового члена



Классификация открытых повреждений полового члена

1. Крайней плоти
2. Уздечки (разрывы и надрывы)
3. Головки
4. Кавернозных тел (одно- и двусторонние)
5. Уретры (открытые и закрытые)



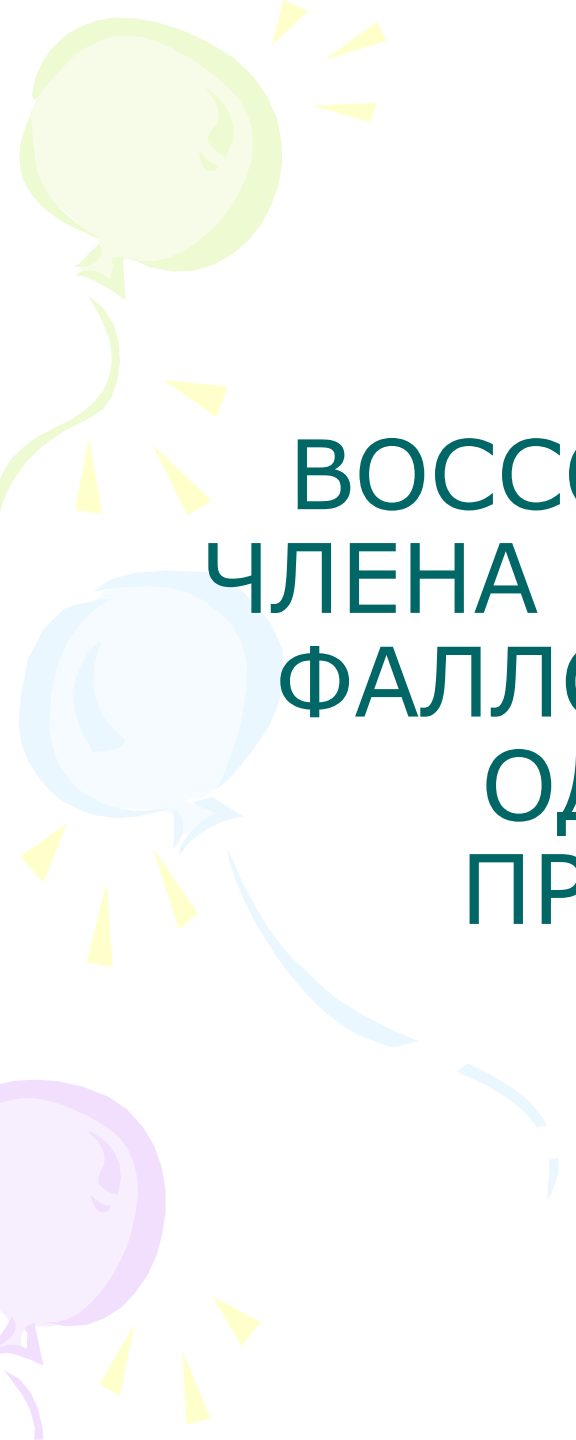
Классификация закрытых повреждений полового члена

- Ушиб
- «Перелом»
- Вывих
- Ущемление



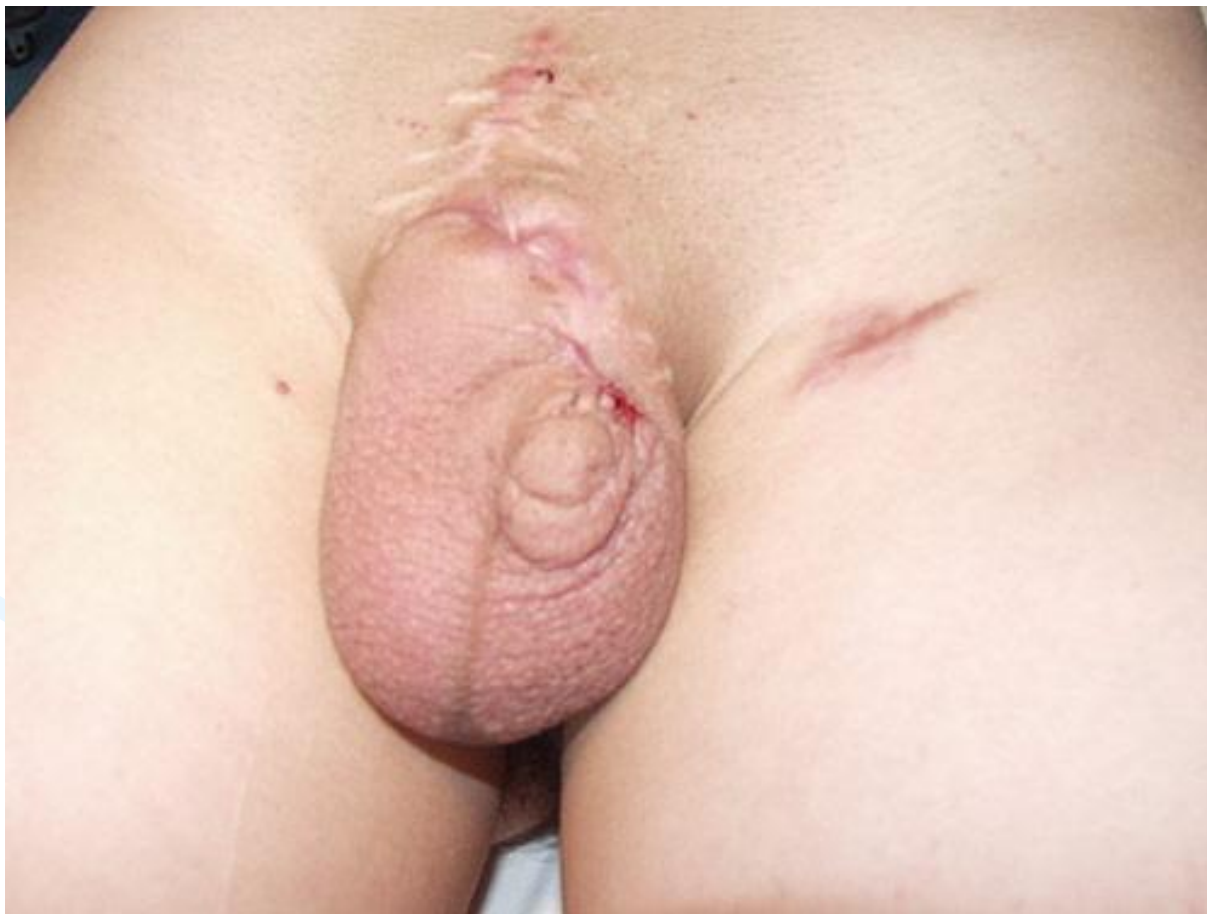Восстановительные операции на половом члене

- Метод Диттеля
- Метод Рейха
- Метод Богораза (филатовский стебель)

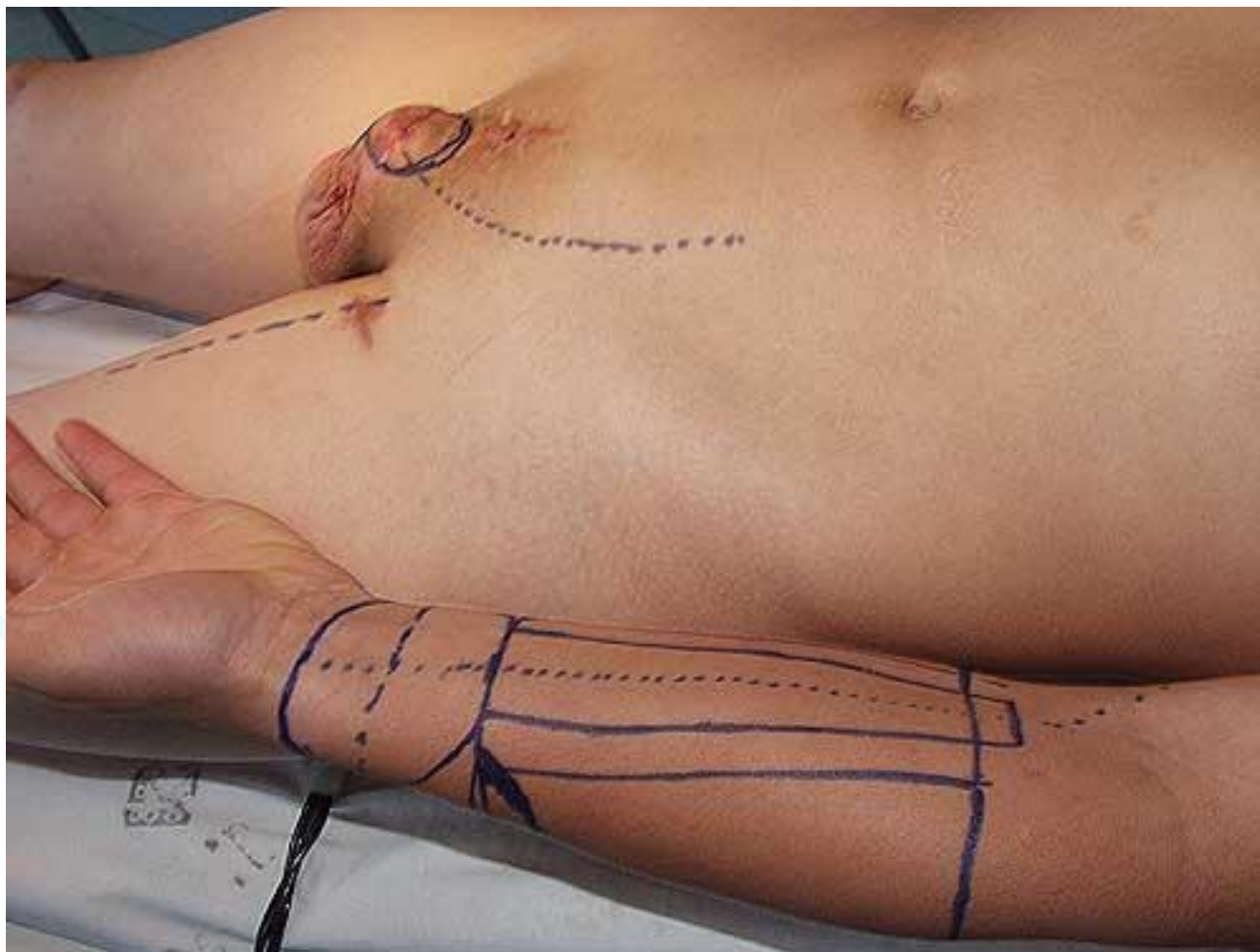


ВОССОЗДАНИЕ ПОЛОВОГО
ЧЛЕНА МЕТОДОМ ТОТАЛЬНОЙ
ФАЛЛОУРЕТРОПЛАСТИКИ С
ОДНОМОМЕНТНЫМ
ПРОТЕЗИРОВАНИЕМ
НЕОФАЛЛОСА

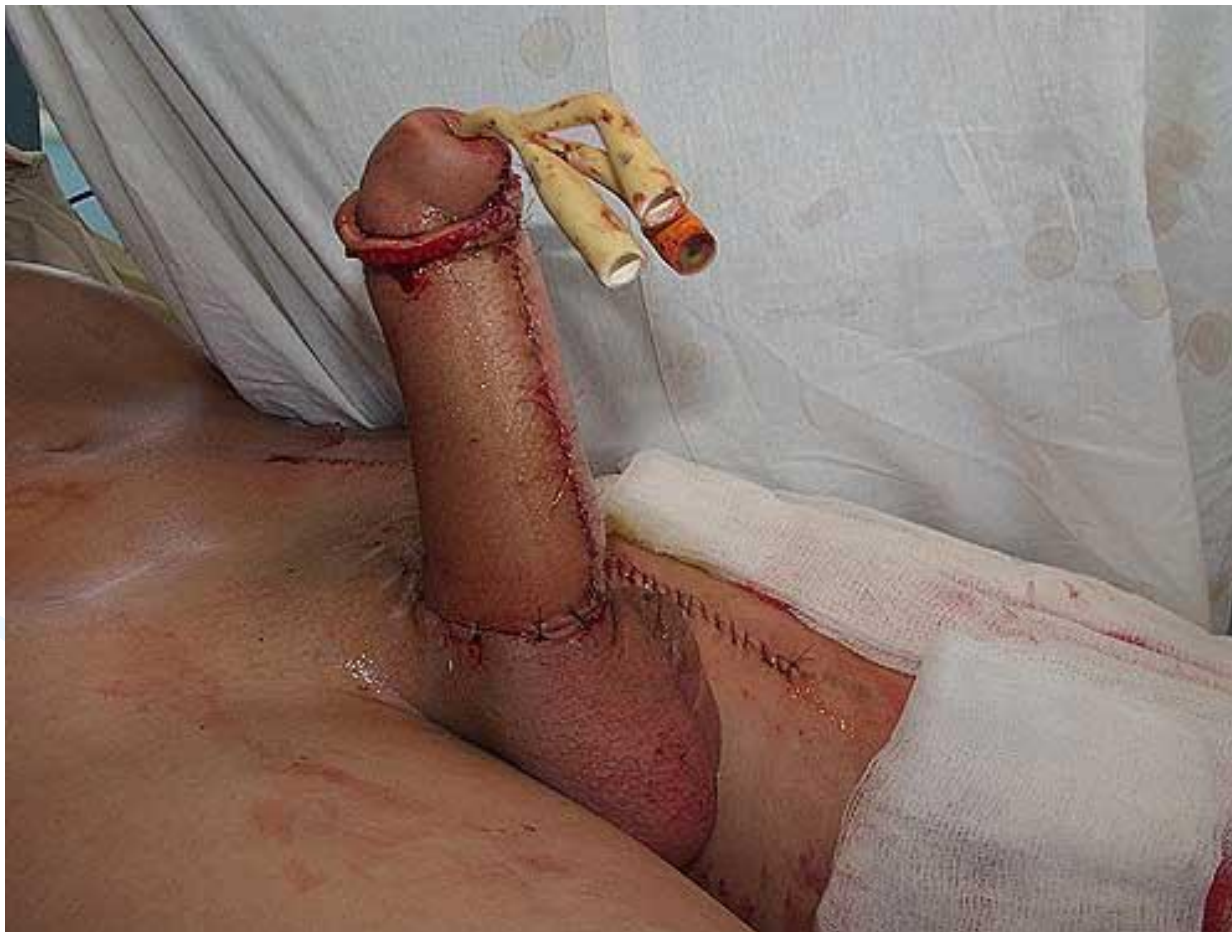Вид полового члена до операции



Разметка лучевого лоскута



Вид после операции





Повреждение мошонки и органов мошонки

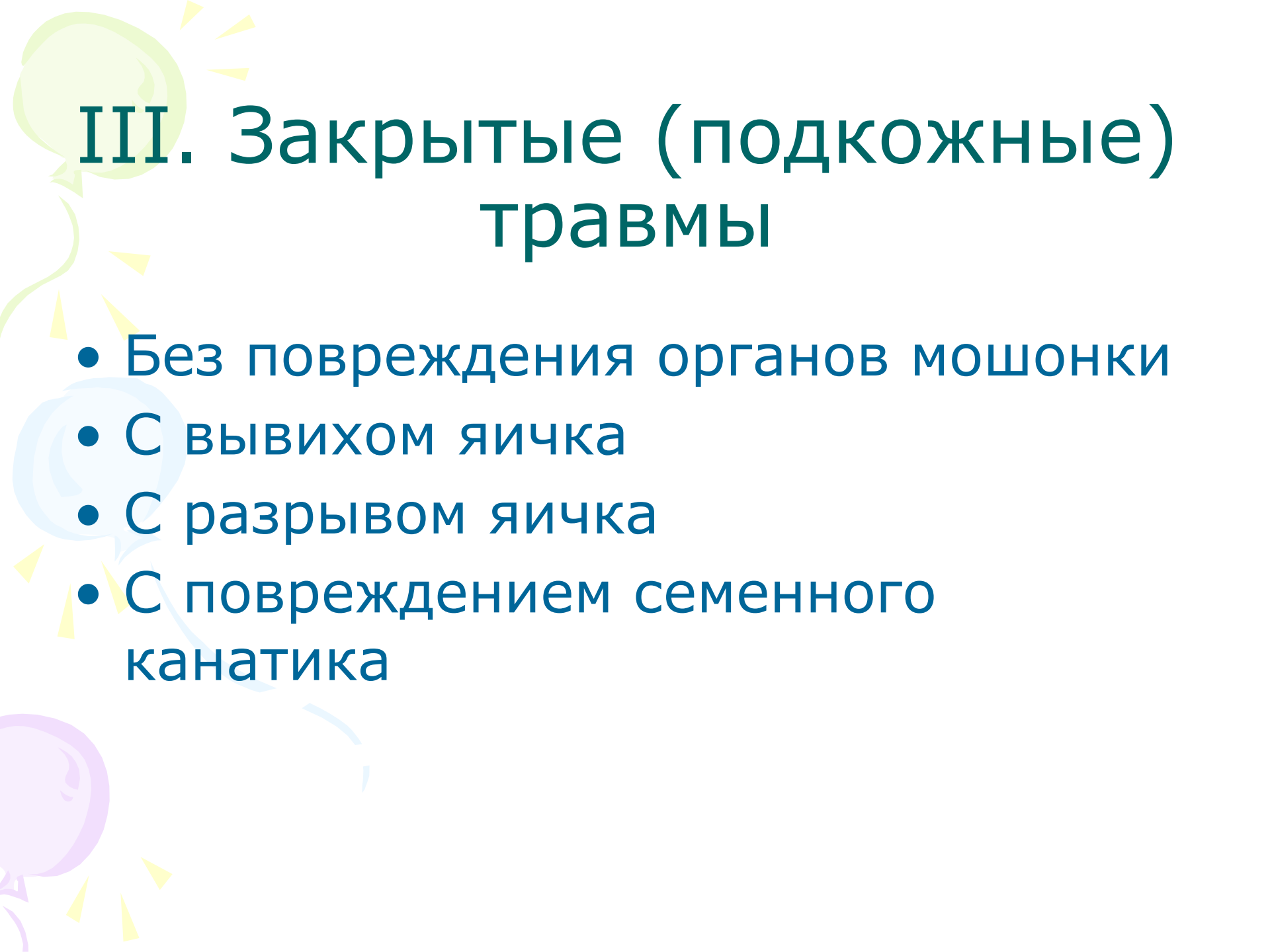


I. Открытые повреждения по этиологии

- Резаные
- Колотые
- огнестрельные


II. Открытые повреждения по характеру

- Без повреждения органов мошонки
- С выпадением яичка
- С повреждением яичка
- С ранением семенного канатика
- Травматическая ампутация мошонки



III. Закрытые (подкожные) травмы

- Без повреждения органов мошонки
- С вывихом яичка
- С разрывом яичка
- С повреждением семенного канатика



IV. По сочетанию с повреждением других органов

- Изолированные
- Сочетанные (уретры, костей таза, мочевого пузыря, прямой кишки, бёдер и др.)



V. Прочие повреждения

- Ушибленно-рваные раны
- Укушенные раны



Классификация ушиба МОШОНКИ

- Кровоподтёк
- Гематома
- Ушибы яичка и придатка
- Разрывы и размозжения яичка



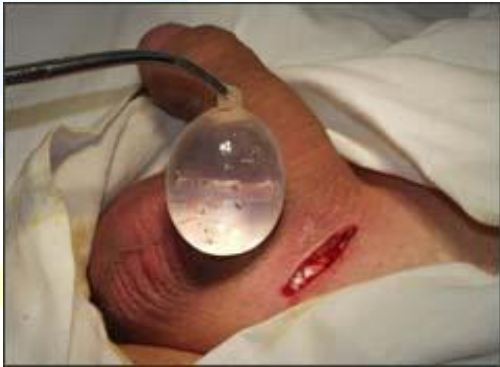Классификация гематоцеле

- Поверхностная
 - Глубокая
 1. экстравагинальная
 2. интравагинальная

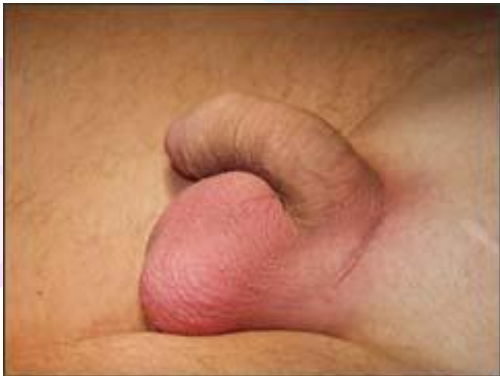Протезирование яичка при его отсутствии



- протез яичка



- имплантация протеза яичка



- вид мошонки сразу после операции