

ФГБОУ ВПО «Сибирский государственный медицинский университет»
Министерства здравоохранения Российской Федерации

Глиомы. Основные понятия. Классификация. Диагностика

Кокорин А.С.,

ПФ4, гр. 2308

Типы опухолей ЦНС (*Гринберг, ВОЗ*)

1. **Нейроэпителиальные опухоли;**
2. Опухоли оболочек;
3. Опухоли черепных и спинномозговых нервов;
4. Гематопоэтические новообразования;
5. Опухоли зародышевых клеток;
6. Кисты и опухолеподобные образования;
7. Опухоли турецкого седла;
8. Локальное распространение региональных опухолей на ЦНС;
9. Метастатические опухоли

Определение

- **Глиомы** — опухоли из глиальных клеток (БМЭ). Таким образом, глиомы (внутричерепные, нейроэктодермальные, нейроэпителиальные опухоли) являются первичными опухолями, возникающими из клеток, составляющих паренхиму центральной нервной системы (т. е. нейронов и их опорных клеток).

Первичные опухоли центральной нервной системы составляют около 2 % от всех опухолей человека, или, по данным CBTRUS Central Brain Tumor Register of the US – 21,4 случаев на 100 тыс. населения. 60 – 80% (?) из них – глиомы.

Классификация глиальных опухолей головного мозга (ВОЗ, 1993, Д.Е. Мацко, А.Г. Коршунов, 1998)

1. Астроцитарные опухоли:

- астроцитомы;
- анапластическая астроцитомы;
- глиобластома; пилоцитарная астроцитомы; плеоморфная ксантоастроцитомы; субэпендимарная гигантоклеточная астроцитомы;

2. Олигодендроглиальные опухоли;

3. Эпендимарные опухоли;

4. Смешанные глиомы;

5. Опухоли сосудистого сплетения;

6. Дизэмбриопластические нейроэпителиальные опухоли;

7. Нейрональные и смешанные нейронально-глиальные опухоли;

8. Паренхиматозные опухоли шишковидной железы;

9. Эмбриональные опухоли.

Классификация

1. По расположению:

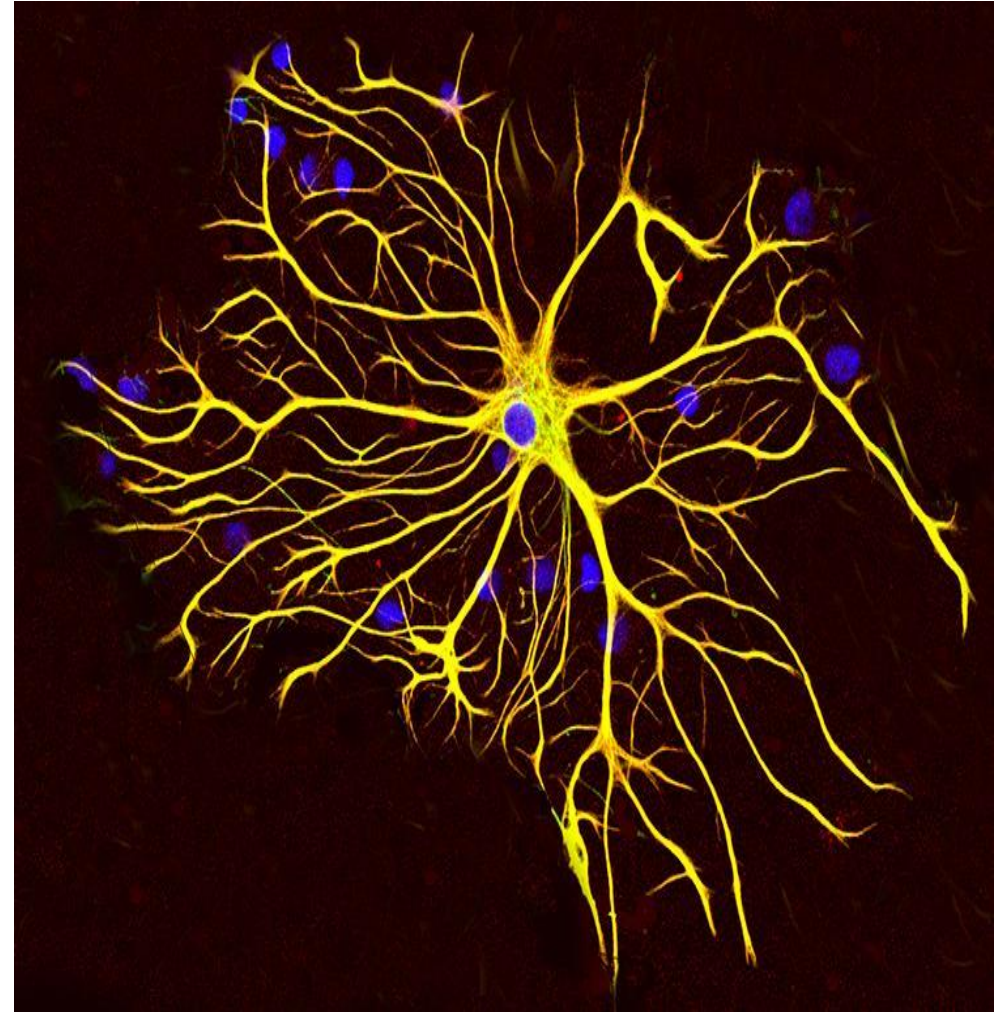
А) супратенториальные,
субтенториальные

Б) базальные, конвекситальные

2. По типу клеток \ткани:

- Астроцитомы;
- Олигодендроглиомы;
- Эпендимомы и т.д

3. Гистологическая \гистогенетическая, ВОЗ



WHO classification of tumours of the central nervous system

Diffuse astrocytic and oligodendroglial tumours		Neuronal and mixed neuronal-glia tumours		Melanotic schwannoma	9560/1	Osteochondroma	9210/0
Diffuse astrocytoma, IDH-mutant	9400/3	Dysembryoplastic neuroepithelial tumour	9413/0	Neurofibroma	9540/0	Osteosarcoma	9180/3
Gemistocytic astrocytoma, IDH-mutant	9411/3	Gangliocytoma	9492/0	Atypical neurofibroma	9540/0		
<i>Diffuse astrocytoma, IDH-wildtype</i>	9400/3	Ganglioglioma	9505/1	Plexiform neurofibroma	9550/0	Melanocytic tumours	
Diffuse astrocytoma, NOS	9400/3	Anaplastic ganglioglioma	9505/3	Perineurioma	9571/0	Meningeal melanocytosis	8728/0
		Dysplastic cerebellar gangliocytoma (Lhermitte–Duclos disease)	9493/0	Hybrid nerve sheath tumours		Meningeal melanocytoma	8728/1
Anaplastic astrocytoma, IDH-mutant	9401/3	Desmoplastic infantile astrocytoma and ganglioglioma	9412/1	Malignant peripheral nerve sheath tumour	9540/3	Meningeal melanoma	8720/3
<i>Anaplastic astrocytoma, IDH-wildtype</i>	9401/3	Papillary glioneuronal tumour	9509/1	Epithelioid MPNST	9540/3	Meningeal melanomatosis	8728/3
Anaplastic astrocytoma, NOS	9401/3	Rosette-forming glioneuronal tumour	9509/1	MPNST with perineurial differentiation	9540/3		
		<i>Diffuse leptomeningeal glioneuronal tumour</i>		Meningiomas		Lymphomas	
Glioblastoma, IDH-wildtype	9440/3	Central neurocytoma	9506/1	Meningioma	9530/0	Diffuse large B-cell lymphoma of the CNS	9680/3
Giant cell glioblastoma	9441/3	Extraventricular neurocytoma	9506/1	Meningothelial meningioma	9531/0	Immunodeficiency-associated CNS lymphomas	
Gliosarcoma	9442/3	Cerebellar liponeurocytoma	9506/1	Fibrous meningioma	9532/0	AIDS-related diffuse large B-cell lymphoma	
<i>Epithelioid glioblastoma</i>	9440/3	Paraganglioma	8693/1	Transitional meningioma	9537/0	EBV-positive diffuse large B-cell lymphoma, NOS	
Glioblastoma, IDH-mutant	9445/3*			Psammomatous meningioma	9533/0	Lymphomatoid granulomatosis	9766/1
Glioblastoma, NOS	9440/3			Angiomatous meningioma	9534/0	Intravascular large B-cell lymphoma	9712/3
		Tumours of the pineal region		Microcystic meningioma	9530/0	Low-grade B-cell lymphomas of the CNS	
Diffuse midline glioma, H3 K27M–mutant	9385/3*	Pineocytoma	9361/1	Secretory meningioma	9530/0	T-cell and NK/T-cell lymphomas of the CNS	
		Pineal parenchymal tumour of intermediate differentiation	9362/3	Lymphoplasmacyte-rich meningioma	9530/0	Anaplastic large cell lymphoma, ALK-positive	9714/3
Oligodendroglioma, IDH-mutant and 1p/19q-codeleted	9450/3	Papillary tumour of the pineal region	9395/3	Metaplastic meningioma	9530/0	Anaplastic large cell lymphoma, ALK-negative	9702/3
Oligodendroglioma, NOS	9450/3			Chordoid meningioma	9538/1	MALT lymphoma of the dura	9699/3
		Embryonal tumours		Clear cell meningioma	9538/1		
Anaplastic oligodendroglioma, IDH-mutant and 1p/19q-codeleted	9451/3	Medulloblastomas, genetically defined		Atypical meningioma	9539/1	Histiocytic tumours	
<i>Anaplastic oligodendroglioma, NOS</i>	9451/3	Medulloblastoma, WNT-activated	9475/3*	Papillary meningioma	9538/3	Langerhans cell histiocytosis	9751/3
		Medulloblastoma, SHH-activated and TP53-mutant	9476/3*	Rhabdoid meningioma	9538/3	Rodheim–Chester disease	9750/1
<i>Oligoastrocytoma, NOS</i>	9382/3	Medulloblastoma, SHH-activated and TP53-wildtype	9471/3	Anaplastic (malignant) meningioma	9530/3	Rosai–Dorfman disease	
<i>Anaplastic oligoastrocytoma, NOS</i>	9382/3	Medulloblastoma, non-WNT/non-SHH	9477/3*			Juvenile xanthogranuloma	
		<i>Medulloblastoma, group 3</i>		Mesenchymal, non-meningothelial tumours		Histiocytic sarcoma	9755/3
Other astrocytic tumours		<i>Medulloblastoma, group 4</i>		Solitary fibrous tumour / haemangiopericytoma**			
Pilocytic astrocytoma	9421/1	Medulloblastomas, histologically defined		Grade 1	8815/0	Germ cell tumours	
Pilomyxoid astrocytoma	9425/3	Medulloblastoma, classic	9470/3	Grade 2	8815/1	Germinoma	9064/3
Subependymal giant cell astrocytoma	9384/1	Medulloblastoma, desmoplastic/nodular	9471/3	Grade 3	8815/3	Embryonal carcinoma	9070/3
Pleomorphic xanthoastrocytoma	9424/3	Medulloblastoma with extensive nodularity	9471/3	Haemangioblastoma	9161/1	Yolk sac tumour	9071/3
Anaplastic pleomorphic xanthoastrocytoma	9424/3	Medulloblastoma, large cell / anaplastic	9474/3	Haemangioma	9120/0	Choriocarcinoma	9100/3
		Medulloblastoma, NOS	9470/3	Epithelioid haemangioendothelioma	9133/3	Teratoma	9080/1
Ependymal tumours				Angiosarcoma	9120/3	Mature teratoma	9080/0
Subependymoma	9383/1	Embryonal tumour with multilayered rosettes, C19MC-altered	9478/3*	Kaposi sarcoma	9140/3	Immature teratoma	9080/3
Myxopapillary ependymoma	9394/1	<i>Embryonal tumour with multilayered rosettes, NOS</i>	9478/3	Ewing sarcoma / PNET	9364/3	Teratoma with malignant transformation	9084/3
Ependymoma	9391/3	Medulloepithelioma	9501/3	Lipoma	8850/0	Mixed germ cell tumour	9085/3
Papillary ependymoma	9393/3	CNS neuroblastoma	9500/3	Angiolipoma	8861/0		
Clear cell ependymoma	9391/3	CNS ganglioneuroblastoma	9490/3	Hibernoma	8880/0	Tumours of the sellar region	
Tanycytic ependymoma	9391/3	CNS embryonal tumour, NOS	9473/3	Liposarcoma	8850/3	Craniopharyngioma	9350/1
Ependymoma, <i>RELA</i> fusion–positive	9396/3*	Atypical teratoid/rhabdoid tumour	9508/3	Desmoid-type fibromatosis	8821/1	Adamantinomatous craniopharyngioma	9351/1
Anaplastic ependymoma	9392/3	<i>CNS embryonal tumour with rhabdoid features</i>	9508/3	Myofibroblastoma	8825/0	Papillary craniopharyngioma	9352/1
				Inflammatory myofibroblastic tumour	8825/1	Granular cell tumour of the sellar region	9582/0
Other gliomas				Benign fibrous histiocytoma	8830/0	Pituicytoma	9432/1
Chordoid glioma of the third ventricle	9444/1	Tumours of the cranial and paraspinal nerves		Fibrosarcoma	8810/3	Spindle cell oncocytoma	8290/0
Angiocentric glioma	9431/1	Schwannoma	9560/0	Undifferentiated pleomorphic sarcoma / malignant fibrous histiocytoma	8802/3		
Astroblastoma	9430/3	Cellular schwannoma	9560/0	Leiomyoma	8890/0	Metastatic tumours	
		Plexiform schwannoma	9560/0	Leiomyosarcoma	8890/3		
Choroid plexus tumours				Rhabdomyoma	8900/0		
Choroid plexus papilloma	9390/0			Rhabdomyosarcoma	8900/3		
Atypical choroid plexus papilloma	9390/1			Chondroma	9220/0		
Choroid plexus carcinoma	9390/3			Chondrosarcoma	9220/3		
				Osteoma	9180/0		

The morphology codes are from the International Classification of Diseases for Oncology (ICD-O) [742A]. Behaviour is coded /0 for benign tumours; /1 for unspecified, borderline, or uncertain behaviour; /2 for carcinoma in situ and grade III intraepithelial neoplasia; and /3 for malignant tumours. The classification is modified from the previous WHO classification, taking into account changes in our understanding of these lesions. *These new codes were approved by the IARC/WHO Committee for ICD-O. *Italics*: Provisional tumour entities. **Grading according to the 2013 WHO Classification of Tumours of Soft Tissue and Bone.

Степень злокачественности по шкале ВОЗ (WHO)

Определяется гистологическими характеристиками, такими как :

- ядерная атипия,
- фигуры митозов,
- микропролиферация эндотелия,
- области некрозов

1 степень - отсутствие этих признаков, 2 - наличие одного из них, 3 - наличие двух признаков и 4 степень - наличие не менее трёх признаков

- **I степень** (низкой степени) - новообразования с низкой пролиферативной активностью, медленно растущие, имеющие клетки, которые очень похожи на нормальные, и редко распространяющееся на близлежащие ткани.
- **II степень** - медленно растущие новообразования имеющие атипичные клетки, инфильтрирующие прилежащее мозговое вещество. Несмотря на низкую степень митотической активности, чаще рецидивирующие чем опухоли I степени после лечения.

- **III степень** - новообразования с гистологическими признаками злокачественности в виде ядерной атипии / анаплазии и повышенной митотической активности. Характеризуются высокой частотой рецидивирования и агрессивным ростом вовлекающие окружающие ткани в процесс
- **IV степень** - новообразования с ядерной атипией, митозами, пролиферацией эндотелия сосудов и/или некрозом; инфильтрирующие окружающие ткани и склонные к краниоспинальному распространению, быстрому прогрессированию в послеоперационном периоде. Обычно лечат агрессивной адьювантной терапией.

1. Глиомы низкой степени злокачественности (ГНСЗ), «высоко дифференцированные глиомы»:

А) астроцитома, олигодендроглиома, олигоастроцитома;

Б) редкие типы опухолей: плеоморфная ксантоастроцитома, субэпендимарная гигантоклеточная астроцитома, пилоидная астроцитома.

2. Глиомы высокой степени злокачественности (ГВСЗ):

А) анапластическая астроцитома, анапластическая олигодендроглиома, анапластическая олигоастроцитома;

Б) глиобластома.

Клиническая картина

- Клинические проявления глиальных опухолей головного мозга отражают локализацию новообразования, повышение внутричерепного давления и судорожную активность головного мозга, но не зависят от гистоструктуры опухоли.

Первые симптомы при глиомах головного мозга:

- головная боль - 33,4%;
- судорожные припадки - 19,4%;
- афатические нарушения - 7,2%;

Дигностика. Минимальный объем

1. Сбор анамнеза, оценка неврологического и соматического статуса, а также функционального статуса по шкале Карновского; •

2. МРТ головного и / или спинного мозга:

– МРТ головного мозга в трех проекциях в стандартных режимах (T1, T2, FLAIR, T1 + контраст);

– в случаях, когда МРТ не может быть выполнена - КТ с контрастным усилением и без него; •

3. Анализы: клинический, биохимический крови, общий анализ мочи, анализ свертывающей системы крови, ВИЧ, гепатиты;

– при показаниях (опухоль пинеальной области) – анализ крови на опухолевые маркеры: АФП, β -ХГЧ, ЛДГ; • УЗИ вен нижних конечностей;

4. Консультация нейрохирурга;

5. Осмотр офтальмолога (на предмет глазодвигательных, зрительных нарушений, а также для оценки признаков внутричерепной гипертензии на глазном дне).

Диагностика. Оптимальный объем

1. В дополнение к вышеперечисленным:

- функциональная МРТ (фМРТ двигательных зон, речевых зон) и МР-трактография; МР-ангиография, МР-спектроскопия, МР-перфузия;
- при подозрении на опухоль с риском диссеминации по оболочкам головного и спинного мозга (медуллобластома, пинеобластома, первичные герминативно-клеточные опухоли ЦНС и пр.) выполняется МРТ всего спинного мозга с контрастным усилением;
- ПЭТ головного мозга с аминокислотами (метионином, тирозином);
- КТ головного мозга выполняется также в дополнение к МРТ в случаях костных опухолей, при показаниях – КТ-перфузия, КТ-ангиография;

2. ЭЭГ головного мозга;

3. консультация нейрохирурга (в специализированном, хорошо оснащенном нейрохирургическом центре или отделении, с опытом лечения нейроонкологических пациентов) при необходимости – в федеральном нейрохирургическом центре;

Предоперационный диагноз

- Глиомы **grade I-II** основан на:

А) МРТ-признаках: гиподенсивная в T1-режиме, гиперденсивная в режимах T2 и FLAIR, не накапливает контраст

Б) клинических проявлениях (длительный анамнез, часто – судорожный синдром, медленное нарастание симптомов).

- Для олигоденроглиомы и олигоastroцитомы характерно наличие кальцинатов на КТ

- Глиомы **grade III-IV:**

А) МРТ-признаки: гипоинтенсивная в T1-режиме, гиперинтенсивная в режимах T2 и FLAIR, сливающаяся с зоной перифокального отека.

Б) Клинические признаки: короткий анамнез, быстрое нарастание симптомов, относительно редко наблюдается судорожный синдром.

Клинический случай. Глиобластома

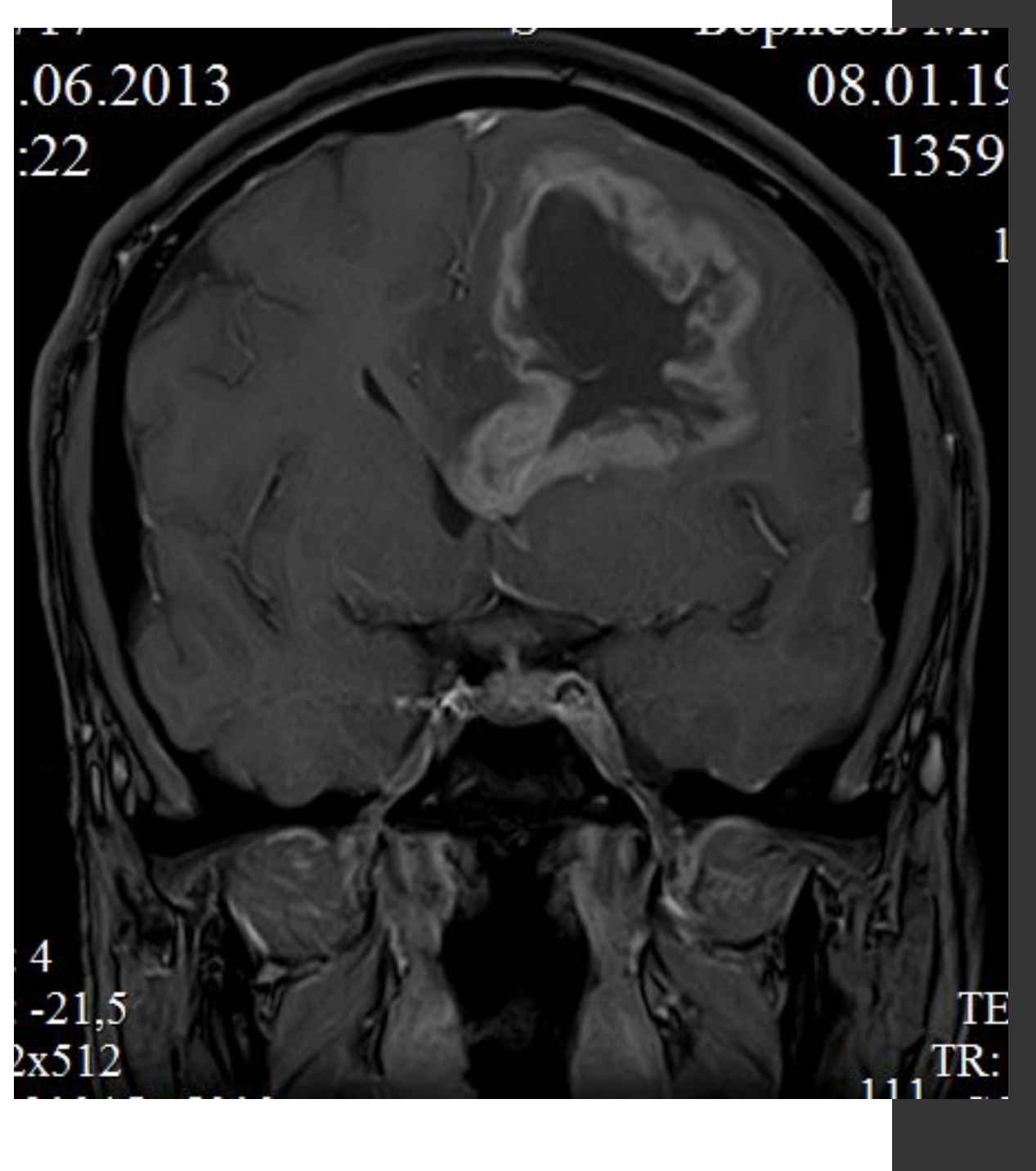
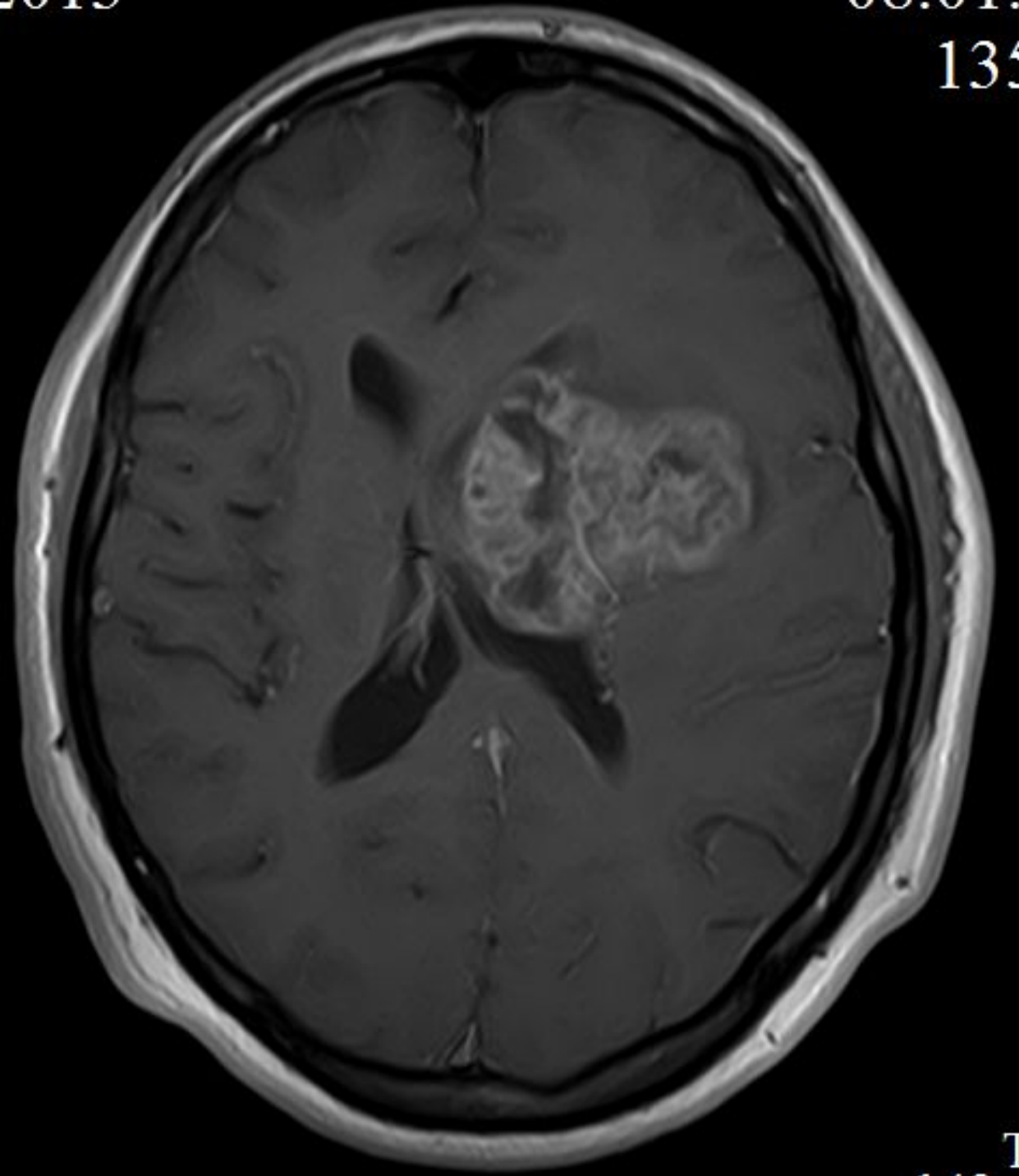
- Пациент Б., 34 лет, в июне 2013 года отметил судорожные подергивания в правых конечностях. Обратился в ФГБУ «МНИОИ им. П.А. Герцена».

Диагностика

- Нейрохирург в ходе как общего, так и неврологического осмотра выявил общемозговую симптоматику, левополушарную симптоматику в виде пирамидной недостаточности, проявляющейся правосторонним легким гемипарезом, лобную симптоматику в виде легких эмоционально-личностных нарушений, мнестических нарушений, снижения критики. Установлен Индекс Карновского 70 баллов.

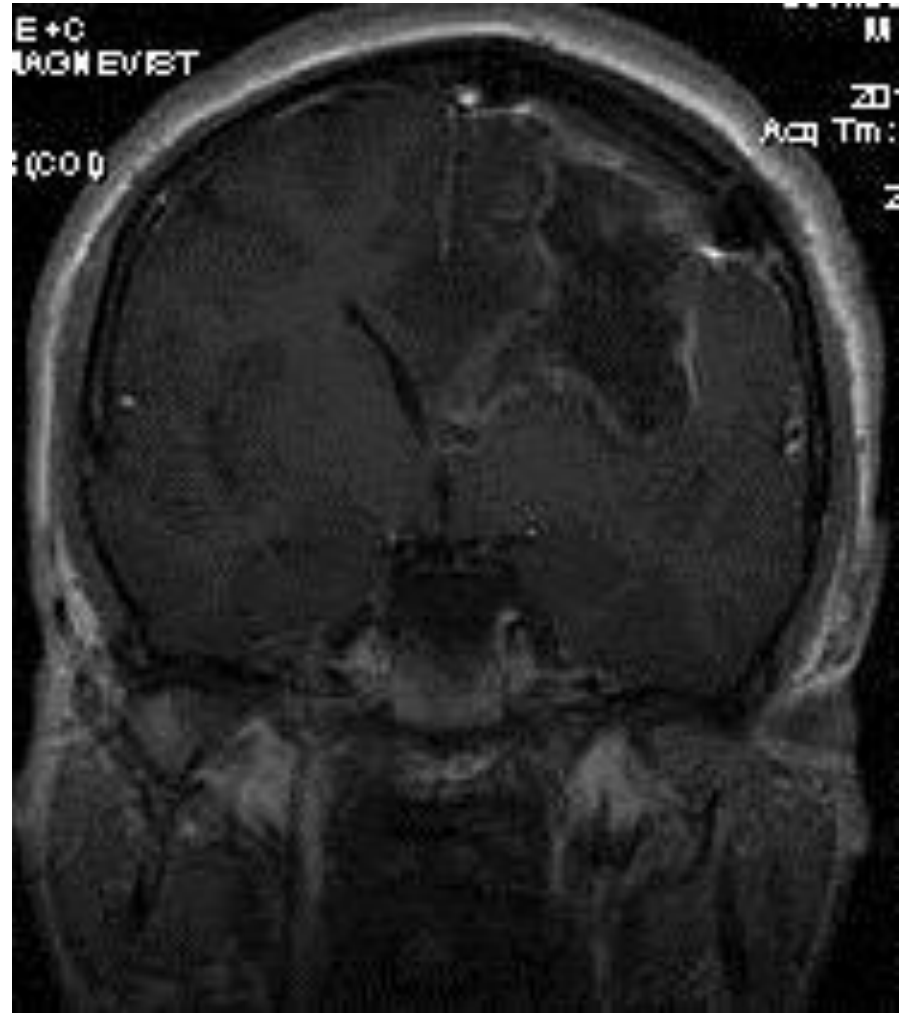
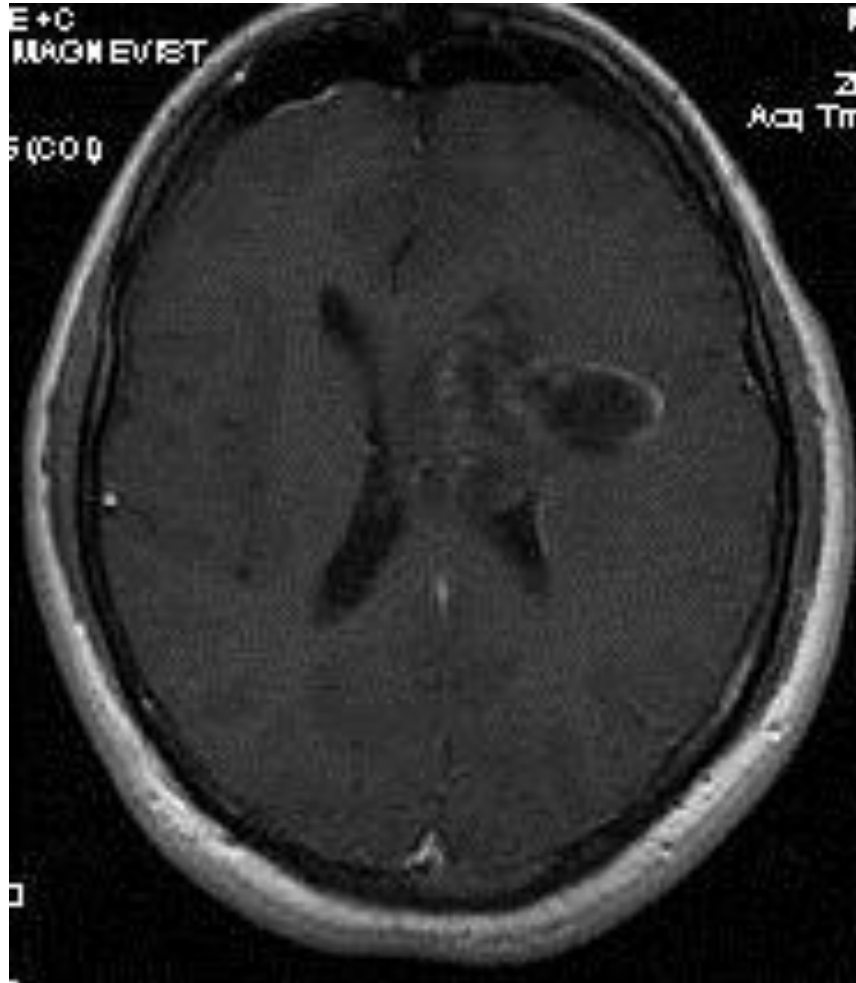
Пациент госпитализирован в нейрохирургическое отделение МНИОИ, где выполнено обследование:

- МРТ головного мозга с контрастным усилением: в левой лобной доле кистозно-солидное объемное образование 53x54x58 мм, распространяющееся на левый боковой желудочек и мозолистое тело, неравномерно накапливающие контрастное вещество, окружённое перифокальным отёком, масс-эффект, смещение срединных структур до 9 мм.



Лечение

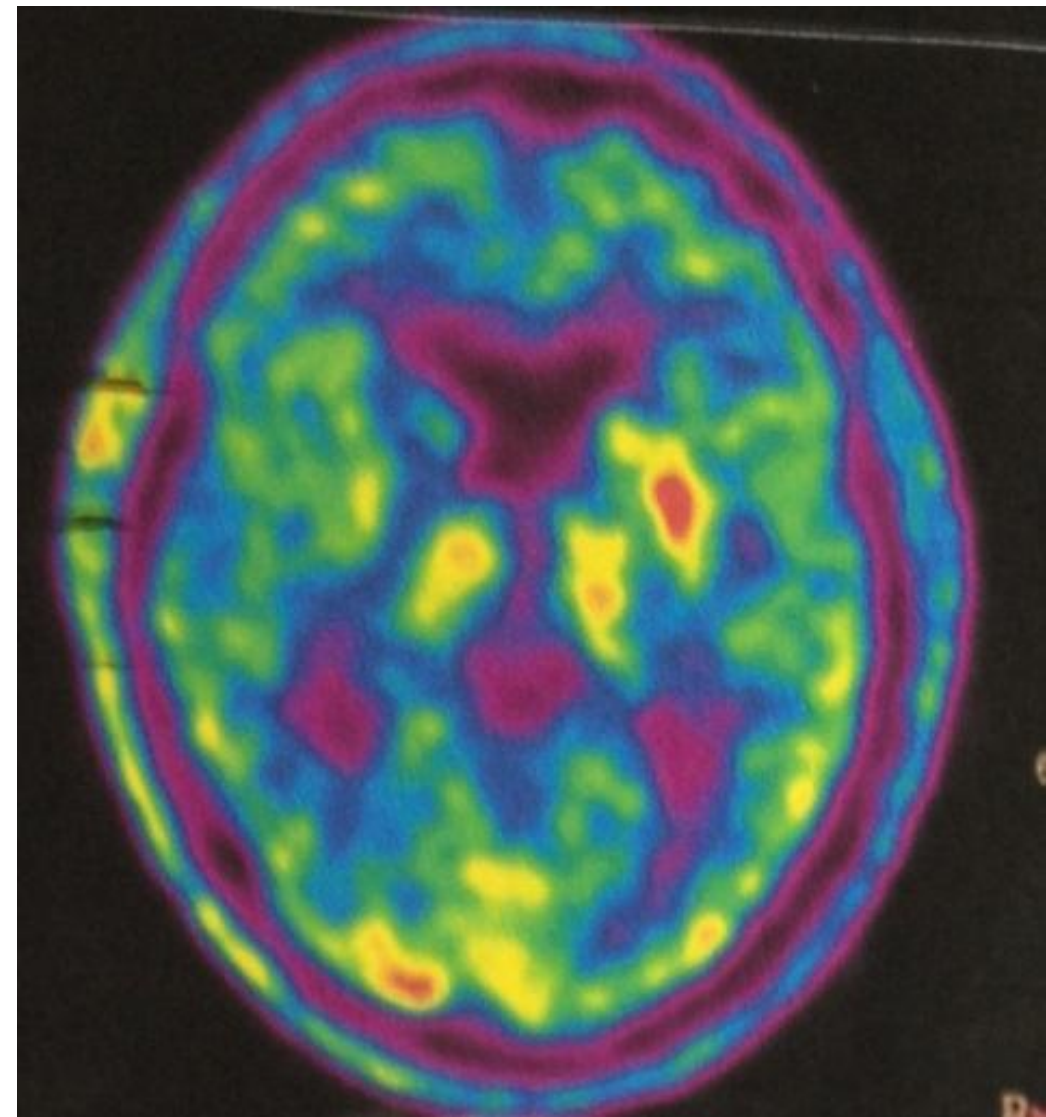
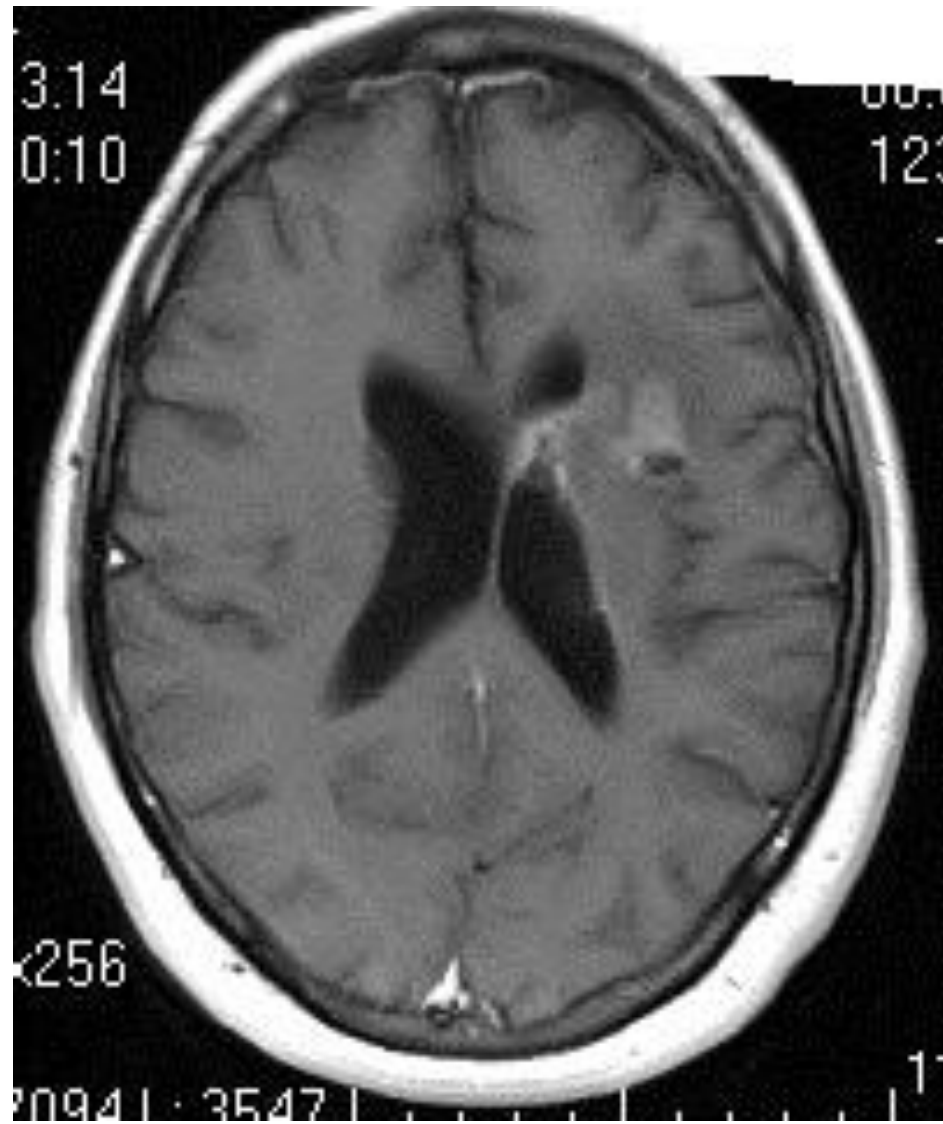
- 08.07.13 выполнена операция «Микрохирургическое удаление опухоли левой лобной доли с флюоресцентной микроскопией».
- В послеоперационном периоде регрессировал неврологический дефицит.
- При контрольном МРТ головного мозга с контрастным усилением, сделанном через 9 часов после операции – опухоль удалена, осложнений нет.
- С 25.07.2013г. по 29.07.2013г. проведен 0-курс монокимиотерапии темодалом по 200 мг/сутки под прикрытием противорвотной терапии.
- С 01.08.13 по 17.09.13 г курс дистанционной лучевой терапии в СОД 60 Гр и РОД 2Гр.
- С сентября 2013 года по март 2014 года проведено 6-ь курсов монокимиотерапии темодалом по 390 мг/сутки по схеме 5/28 дней.



- Стоит отметить, что пациент находился под строгим динамическим наблюдением нейрохирурга МНИОИ в процессе лечения, посещал его до и после проведения лучевой терапии, после каждых 2-х курсов химиотерапии.
- После окончания лучевой терапии пациент вышел на работу.
- Пациент повторно обратился к нейрохирургу МНИОИ в марте 2014 года с очередным контрольным МРТ головного мозга с контрастным усилением, где отмечена положительная динамика. С учетом ранее проведенного лечения было рекомендовано выполнение метаболического метода нейровизуализации – ПЭТ/КТ с метионином.
- В неврологическом статусе – на фоне ясного сознания у больного грубой очаговой и общемозговой симптоматики нет, отмечаются элементы мнестической афазии. Пациент социально активен, работает по профессии.

Диагностика

- ПЭТ–КТ головного мозга с метионином (17.03.14): выявлены небольшие участки метаболической активности, которые характерны для опухоли.



Лечение

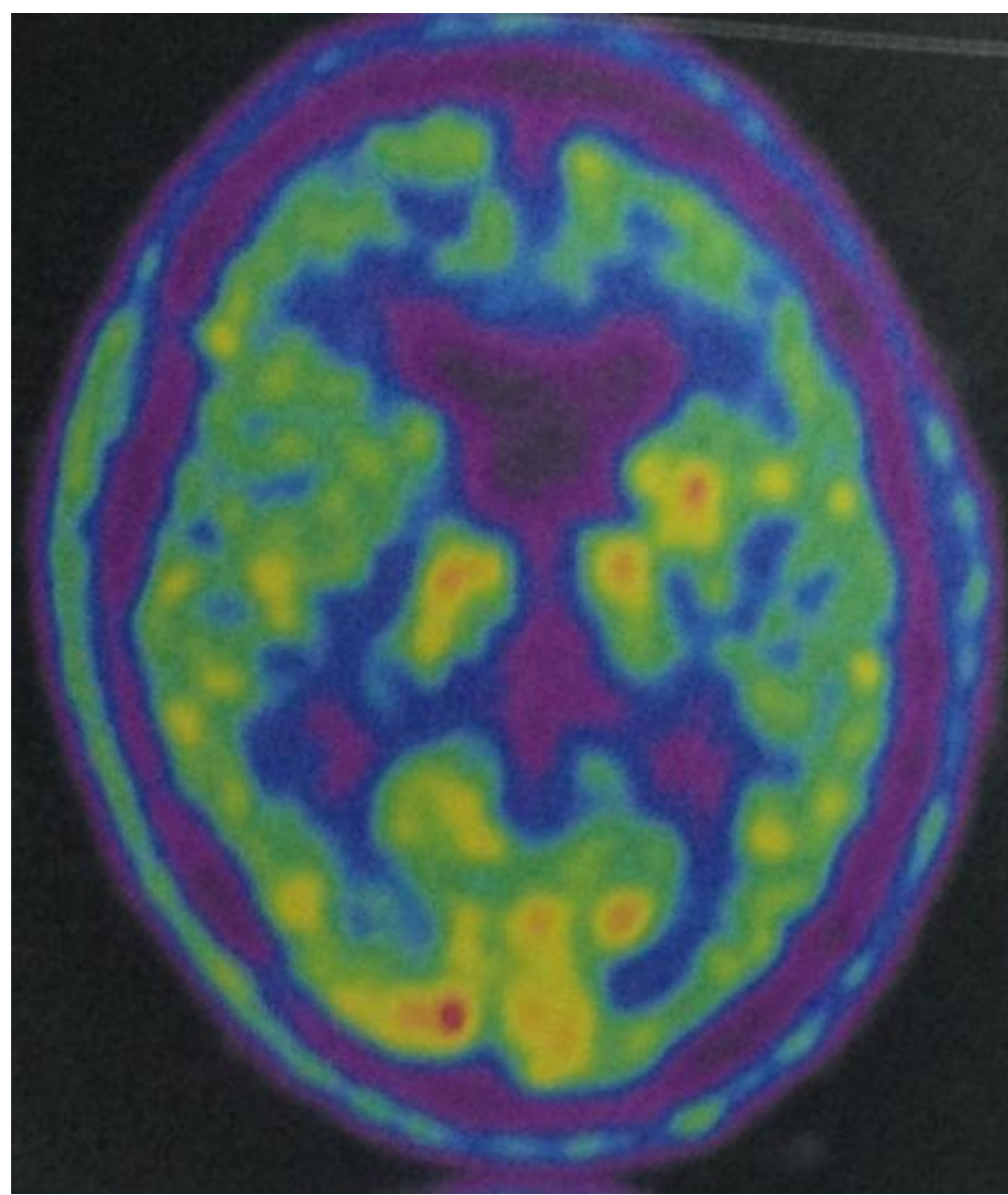
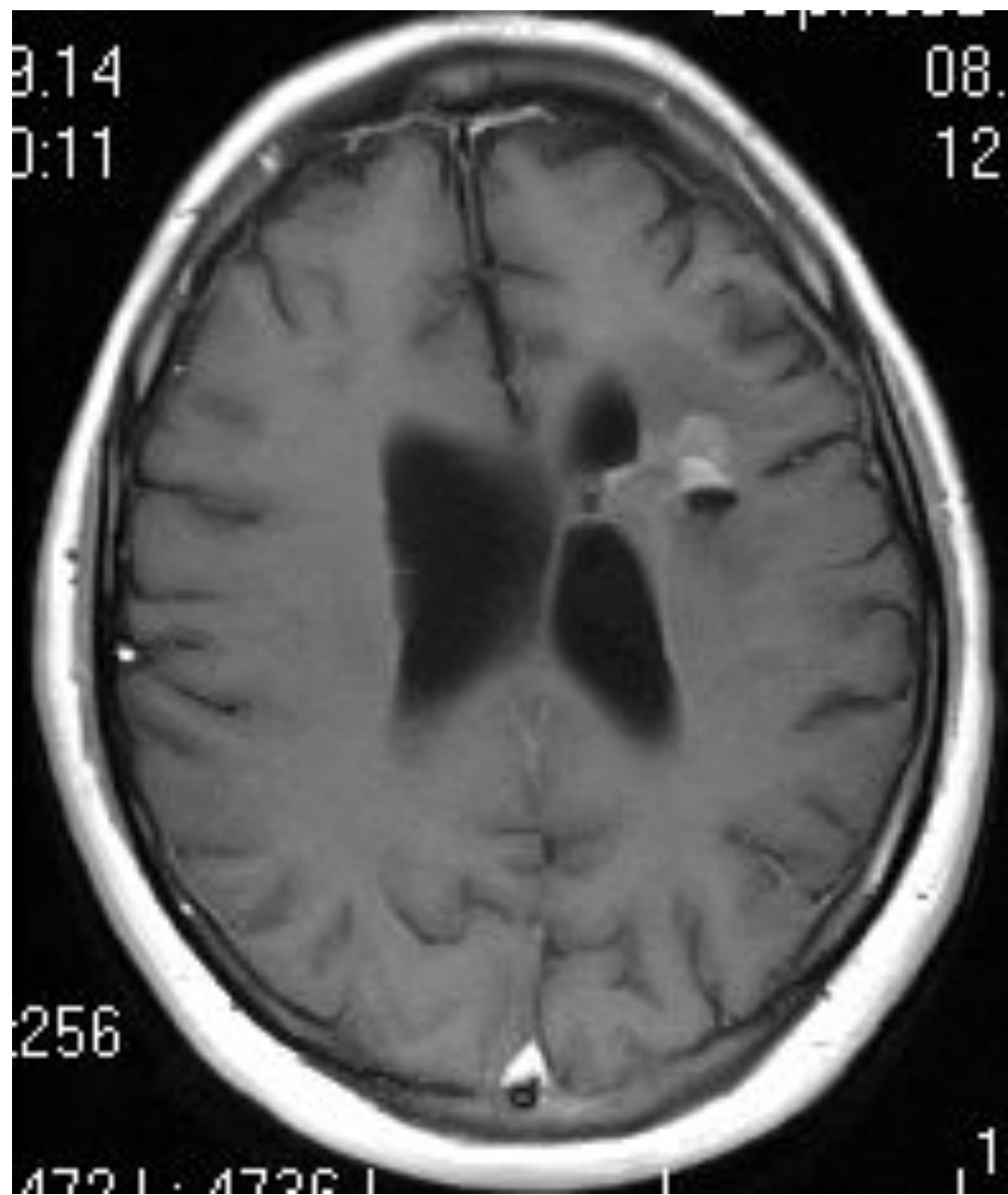
- В связи с данными ПЭТ пациенту рекомендовано и проведено 6 курсов полихимиотерапии по схеме темодал+цисплатин, с марта по сентябрь 2014 года.

Общие сведения

- После окончания 6- и курсов полихимиотерапии, пациент повторно обратился к нейрохирургу МНИОИ.
- Общее состояние пациента удовлетворительное, в неврологическом статусе – на фоне ясного сознания у больного грубой очаговой и общемозговой симптоматики нет, отмечаются элементы мнестической афазии. Пациент социально активен, работает по профессии. Индекс Карновского 90 баллов.

Диагностика

- В сентябре-октябре 2014 года проведено обследование больного, включающее МРТ и ПЭТ, данных за продолженный рост опухоли нет, уменьшение участков метаболической активности.



Лечение

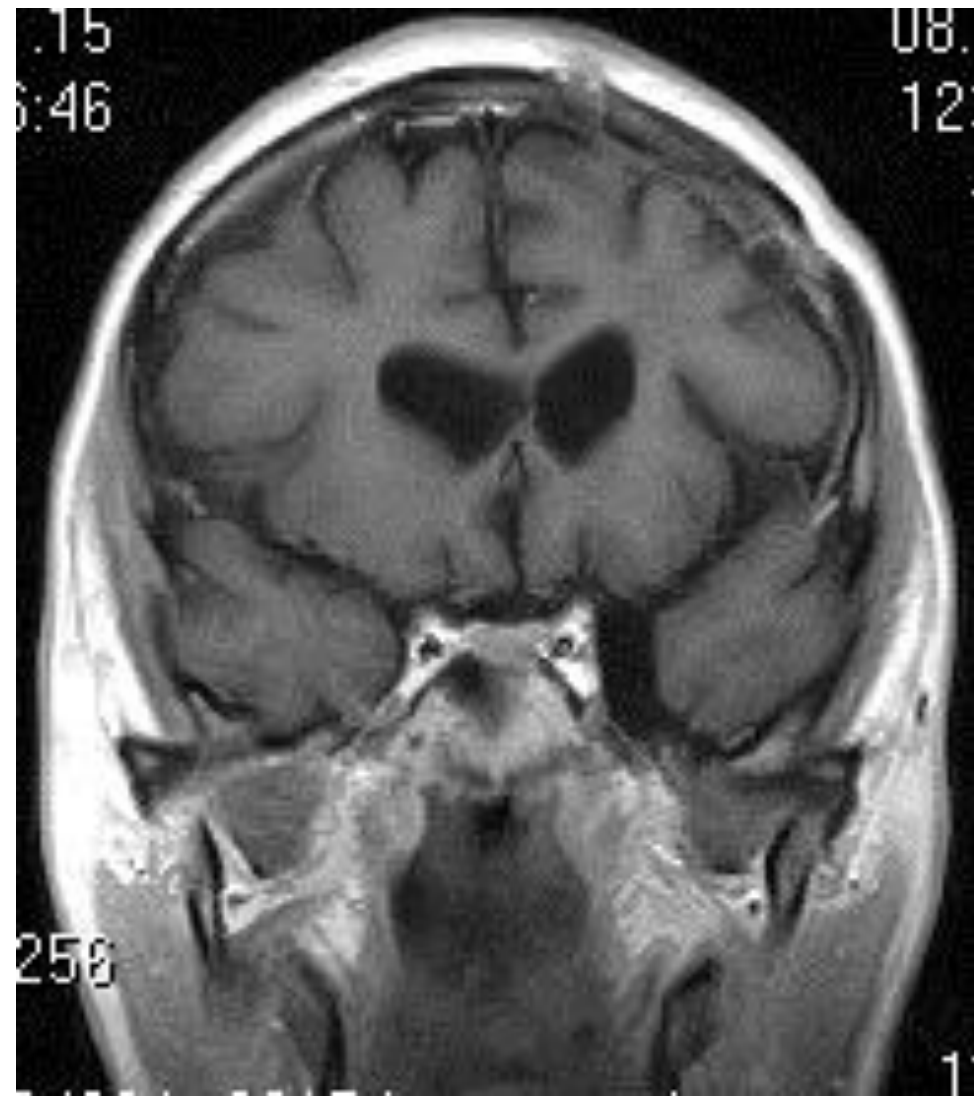
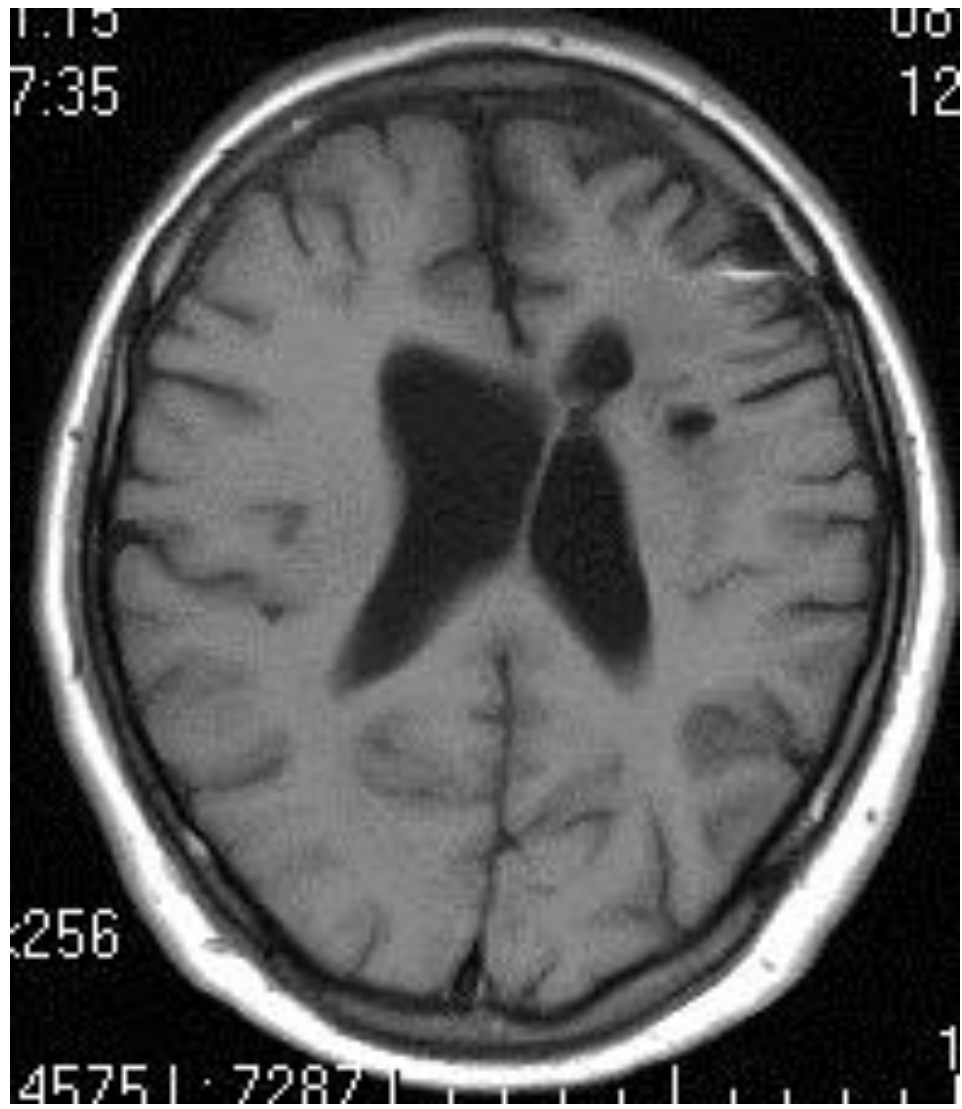
- 05.11.2014 года выполнено радиохирургическое лечение участков с остаточной метаболической активностью и принято решение о проведении 6 курсов лекарственного лечения авестином. В ноябре 2014 года – январе 2015 года получил 2-а курса химиотерапии авестином по 400 мг x 1 раз в 15 дней.

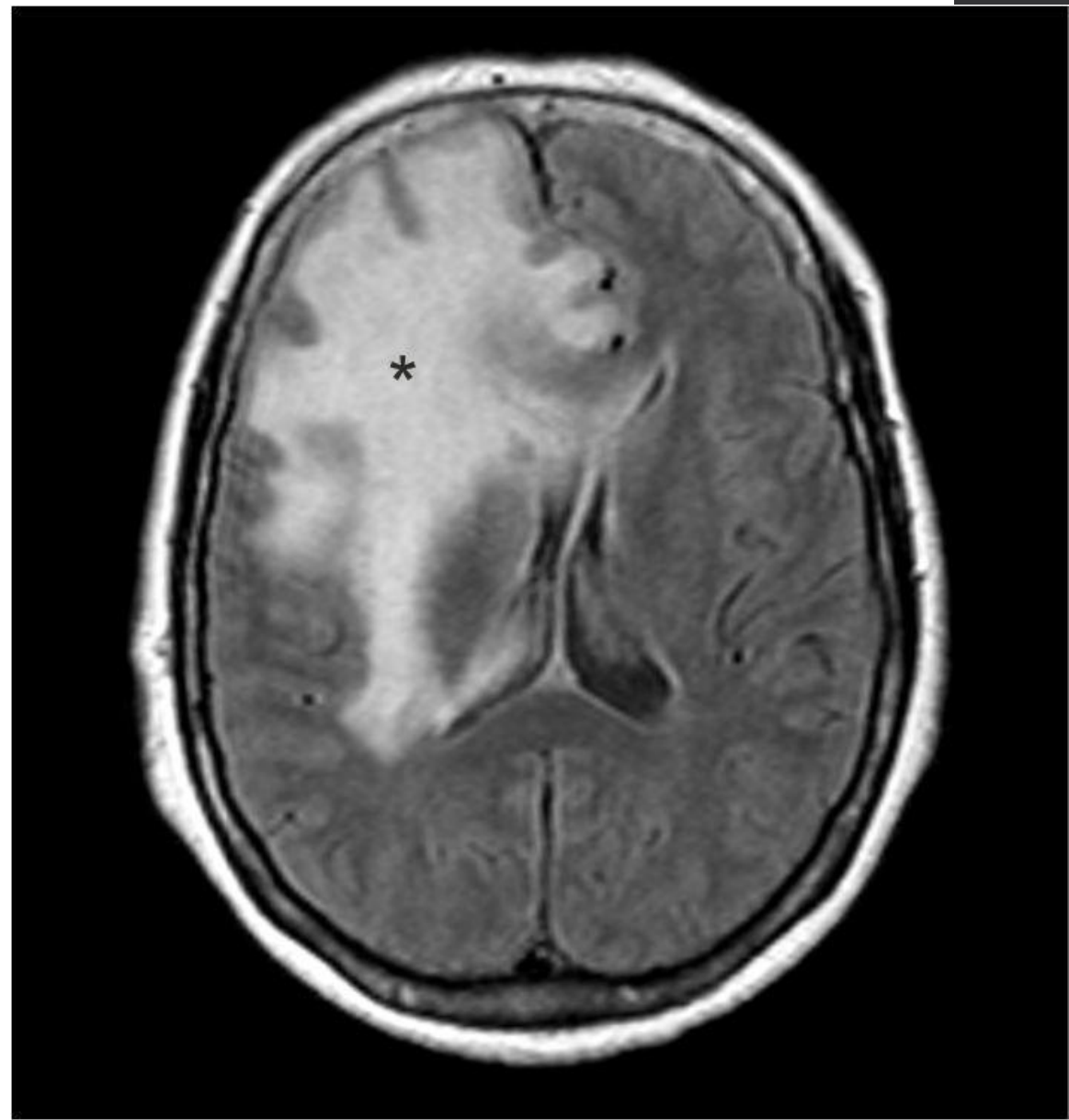
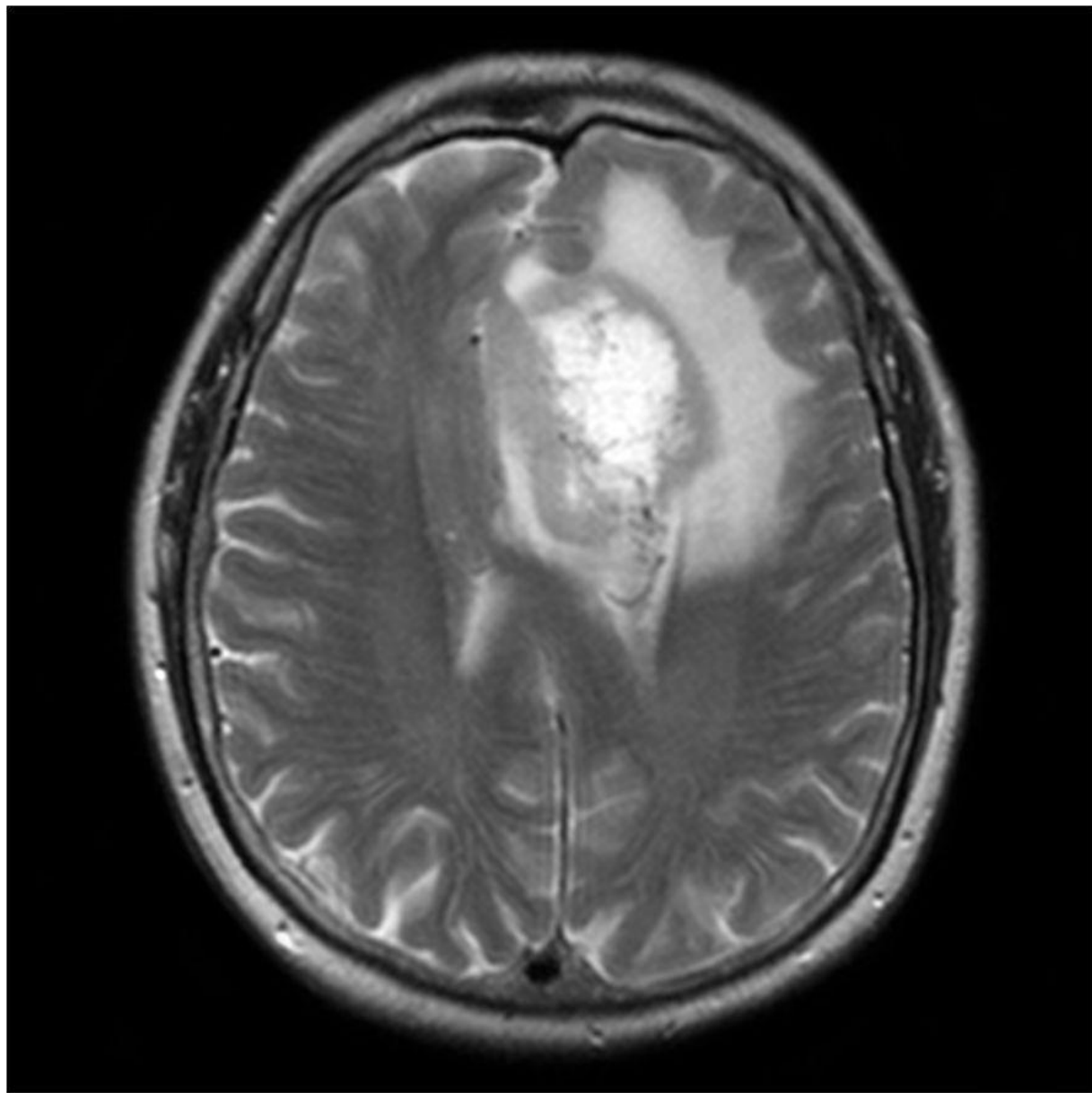
Общие сведения

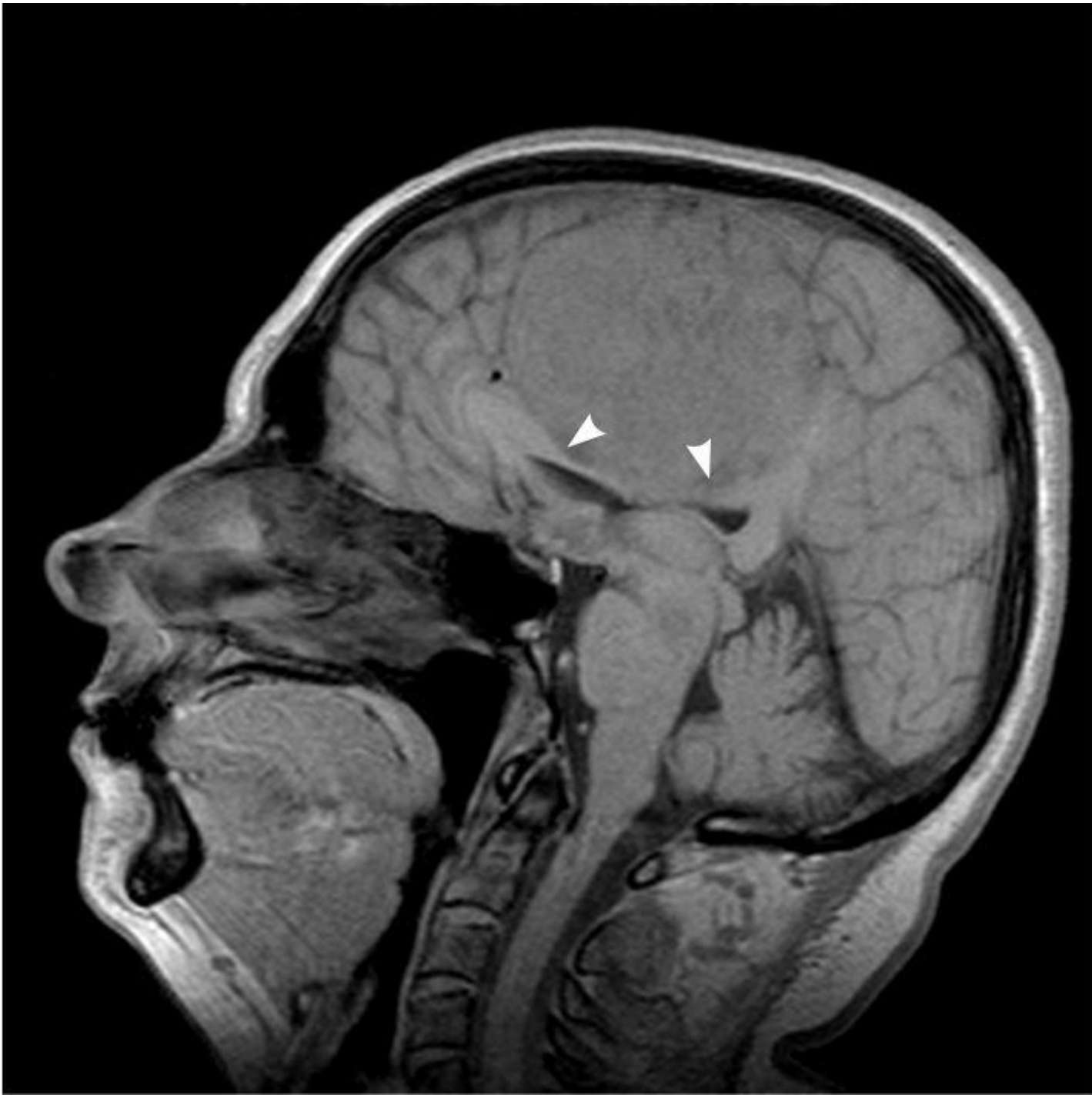
- После окончания 2-х курсов химиотерапии, пациент повторно обратился к нейрохирургу МНИОИ.
- Общее состояние пациента удовлетворительное, в неврологическом статусе – на фоне ясного сознания у больного грубой очаговой и общемозговой симптоматики нет, регрессировали афатические расстройства. Пациент социально активен, работает по профессии.

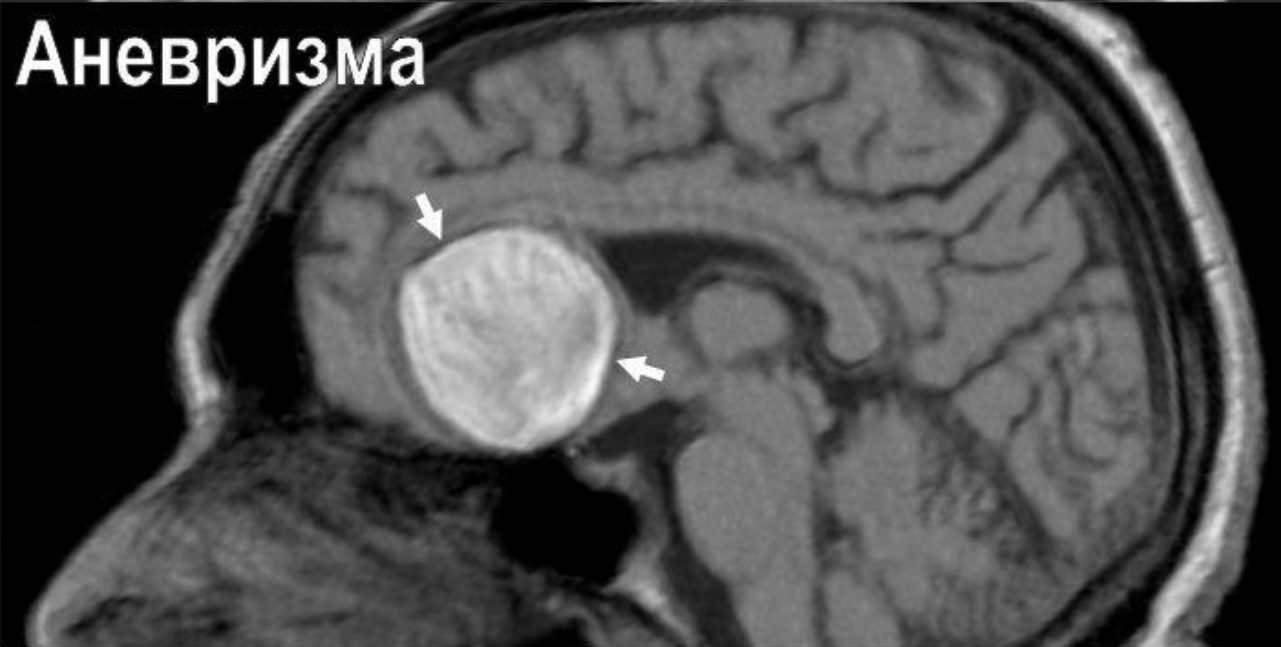
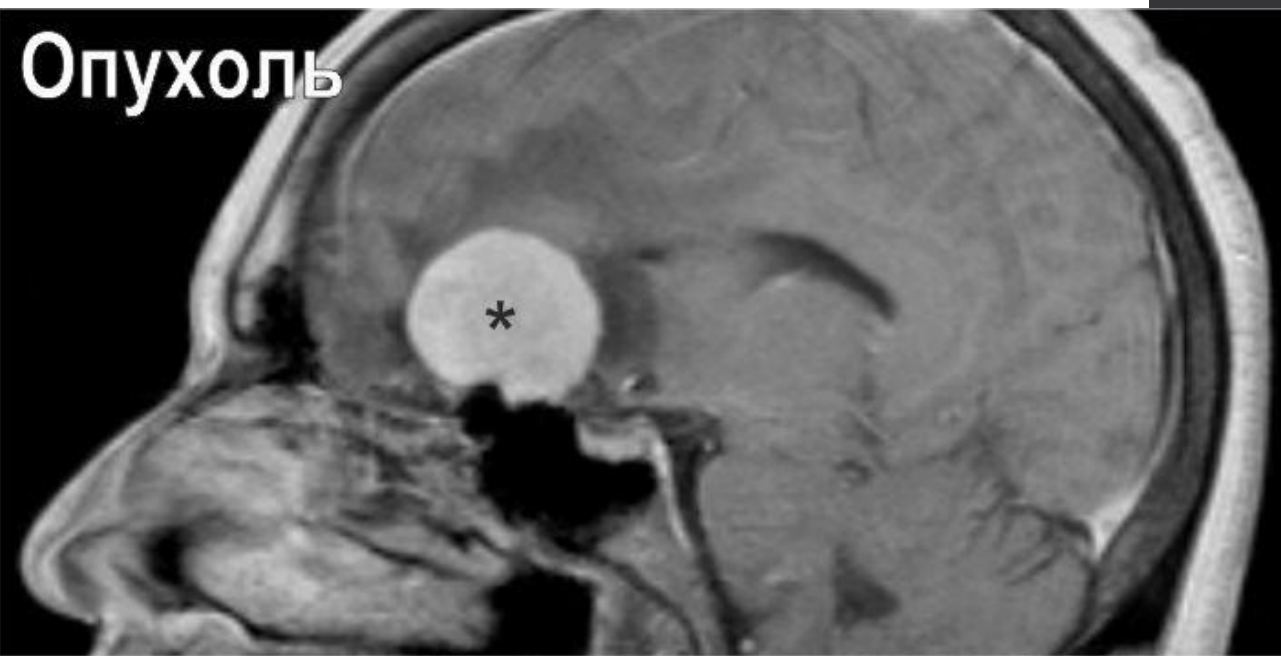
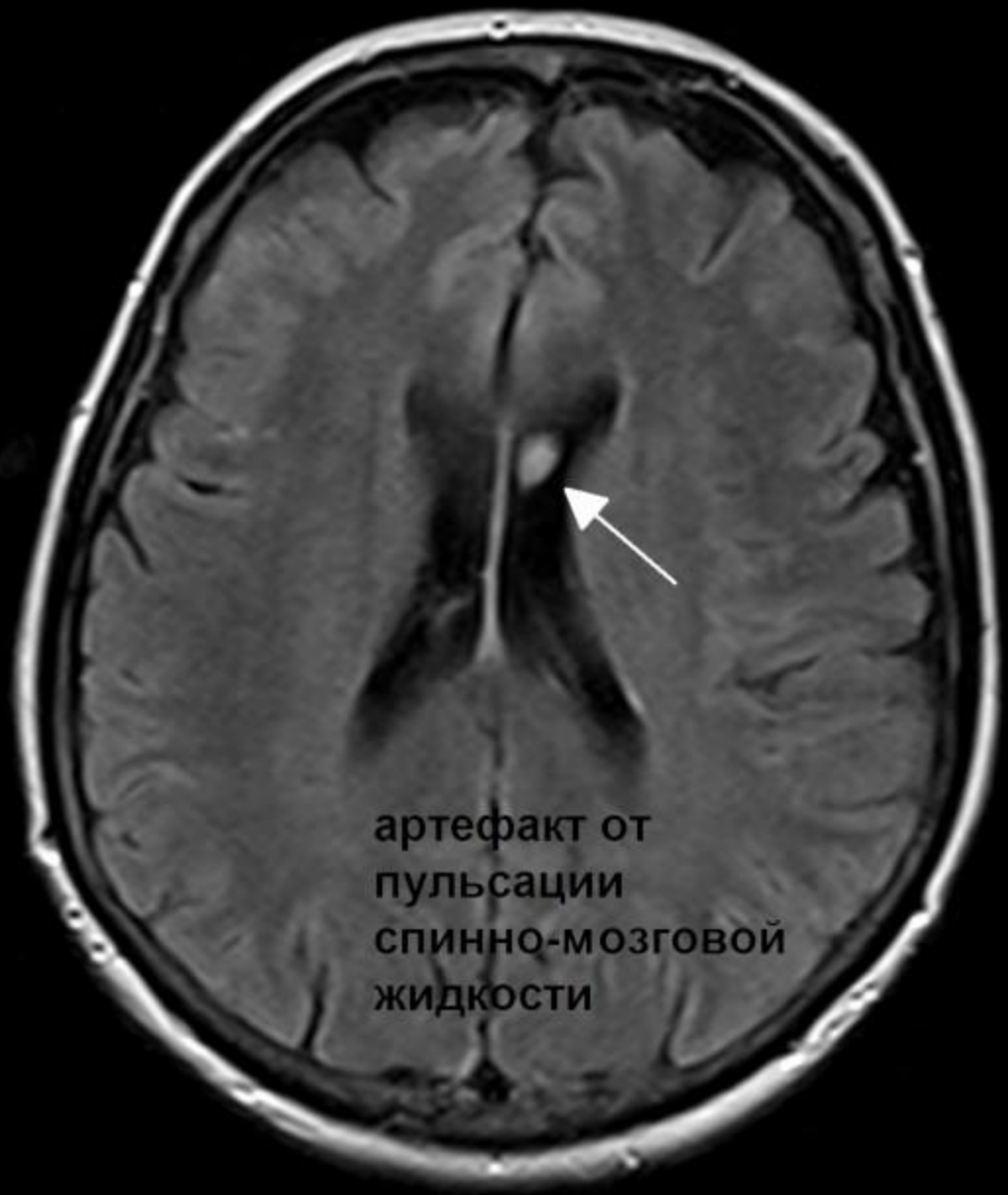Диагностика

- МРТ головного мозга с контрастным усилением (январь 2015) – данных за рецидив опухоли нет.









Литература

- <https://link.springer.com/article/10.1007/s00401-016-1545-1>
- <http://www.rosncoweb.ru/standarts/RUSSCO/2016/06.pdf>
- http://vmede.org/sait/?page=11&id=Nevrologija_neiroserg_konoval_2009_tom2&menu=Nevrologija_neiroserg_konoval_2009_tom2

Спасибо за внимание!

