

Аллопластика височно- нижнечелюстного сустава

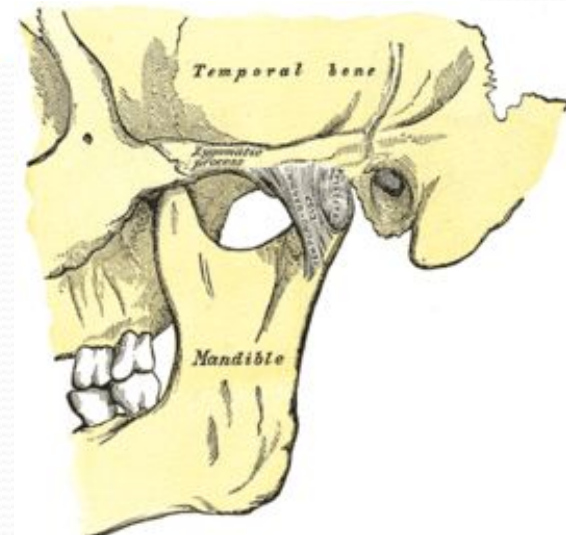
Подготовил: Хамидолла А.

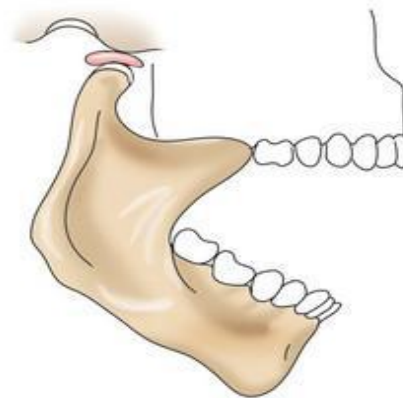
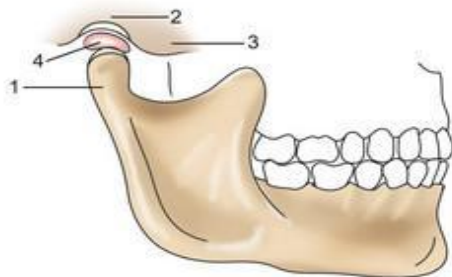
Группа: 508

Введение

Хирургия ВНЧС — один из сложнейших разделов восстановительной челюстно-лицевой хирургии. Она прошла длительный эволюционный путь от простого рассечения ветви нижней челюсти на различных уровнях (с целью создания примитивного «ложного сустава» и обеспечения минимальной жевательной функции) до сложных реконструктивных операций с применением костных и хрящевых ауто- и аллотрансплантатов, ортотопических костных аллотрансплантатов и пересадкой искусственных полных ВНЧС-эндопротезов.

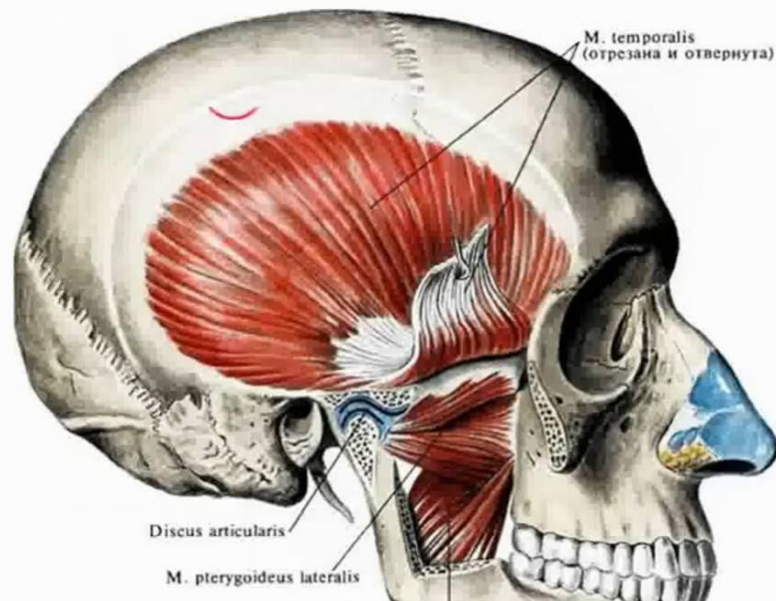
Весь арсенал хирургических методик направлен на обеспечение нормальной физиологической функции ВНЧС, а также зависимости ее от анатомо-структурных особенностей, физиологии и биомеханики сустава.



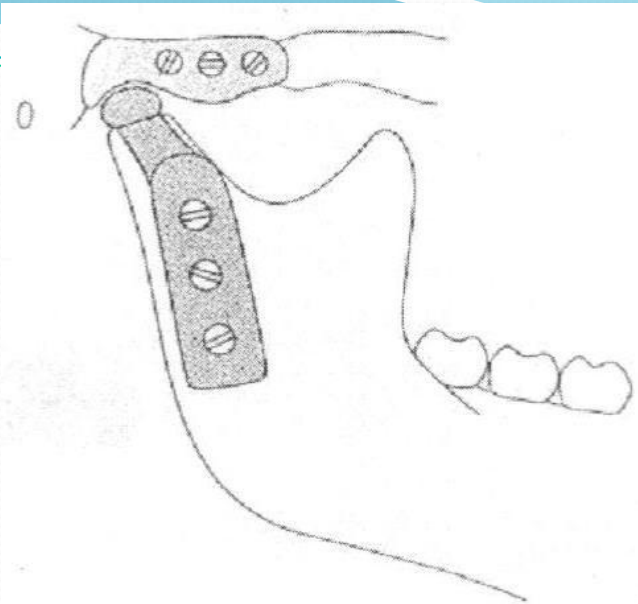


Реконструктивные и восстановительные операции на ВНЧС в силу особенностей его анатомо-топографического строения значительно отличаются от такого рода вмешательств на суставах конечностей. Перед челюстно-лицевым хирургом стоит задача не только восстановить непрерывность кости и создать новый сустав, но и обеспечить хорошие функциональные и эстетические результаты костной аллопластики.

Необходимо подобрать такой биопластический материал, который позволял бы с наименьшей травмой для больного получить наибольший эффект хирургического лечения. Этот материал по структуре и функции должен быть близок к замещаемому или воссоздаваемому органу, быстро перестраиваться и замещаться новообразованной костью, способствуя восстановлению не только анатомической формы, но и физиологической функции утраченного органа, исключать дополнительную травму, связанную с получением трансплантата. Наиболее полно этим требованиям соответствует ортотопический аллотрансплантат из нижнечелюстной кости.



Методика заготовки ортотопического аллотрансплантата полного ВНЧС (суставной блок) заключается в следующем. На передней поверхности грудной клетки трупа-донора, ниже ключиц, по направлению к клювовидным отросткам лопаток, проводят полуовальный разрез кожи, который соединяют с двумя дополнительными разрезами, проходящими по переднему краю трапециевидной мышцы до верхнего отдела сосцевидных отростков. Оба последних разреза соединяют поперечным разрезом, проходящим через волосистую часть головы в теменных областях. Кожный лоскут вместе с подкожной мышцей отпрепаровывают на всем протяжении до нижнего края нижней челюсти и скуловой дуги и откидывают кверху. После выделения тела и ветвей нижней челюсти с двух сторон пересекают скуловые дуги, дисковой фрезой осуществляют горизонтальный распил альвеолярного отростка нижней челюсти; затем откинутый кожный лоскут помещают на прежнее место.



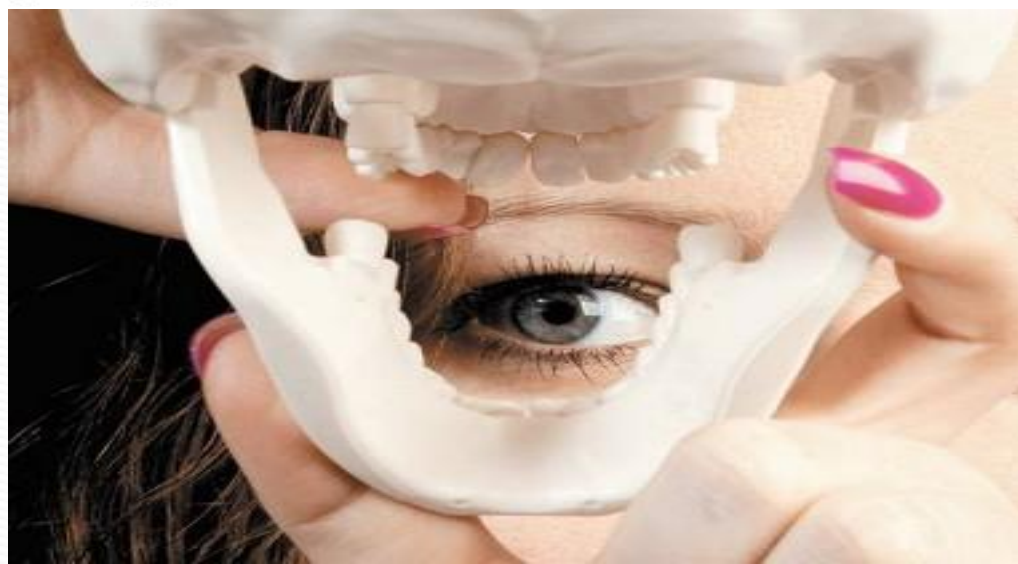После завершения всех этапов забора аллотрансплантата с помощью проволочного каркаса или специального, заранее изготовленного пластмассового протеза нижней челюсти восстанавливают анатомическую форму нижней челюсти труподонора. Кожные лоскуты укладывают на место и ушивают.

Взятый костнопластический материал помещают в стерильный полиэтиленовый пакет, заворачивают в стерильную простыню или полотенце и укладывают в стерильный бикс. Стерилизацию аллотрансплантатов суставных блоков проводят в растворах антисептиков либо после упаковки аллотрансплантатов в полиэтиленовый пакет с помощью газообразной окиси этилена или гамма-излучения, что позволяет осуществлять нестерильную заготовку костнопластического материала. Консервацию ортотопических аллотрансплантатов ВНЧС (суставные блоки) и нижней челюсти осуществляют методом замедленной лиофилизации или в растворах формалина слабой концентрации.

При аллопластике ВНЧС у больных с концевыми дефектами нижней челюсти аллотрансплантат подбирают с учетом размеров не только головки и ветви, но и тела нижней челюсти, а также величины угла. При замещении субтотальных дефектов нижней челюсти и суставного конца учитывают размеры не только ветви и тела, но и подбородка.

При переломах мышцелкового отростка и деформирующих артрозах возможно проведение первичной пластики ВНЧС-артропластики.

Существенное отличие и один из основных принципов артропластики ВНЧС заключается в обязательном восстановлении имеющихся в этих случаях суставных элементов — суставной капсулы, суставного диска и мышечно-связочного аппарата. При этом необходимым условием выступает восстановление правильного анатомического положения латеральной крыловидной мышцы, играющей важную роль в поступательных движениях головки и боковых смещениях нижней челюсти.



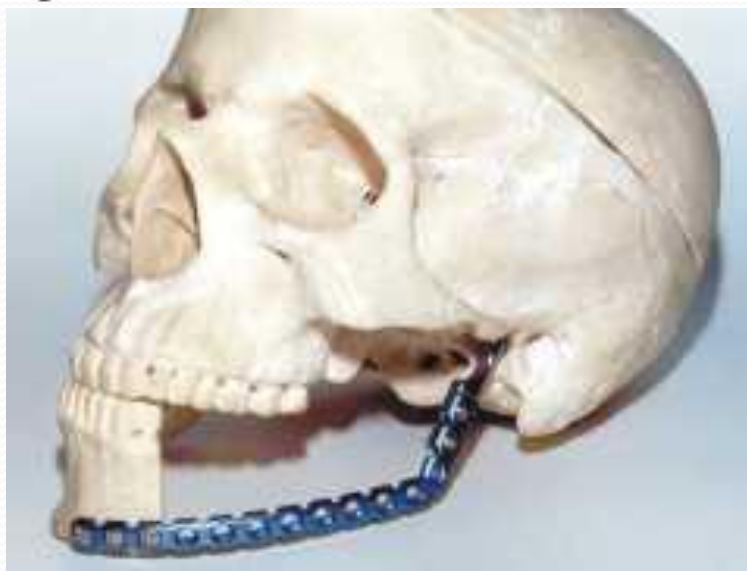Сформированные костно-мышечные лоскуты образуют хорошо кровоснабжаемое трансплантационное ложе, в которое помещают ортотопический аллотрансплантат ветви с головкой нижней челюсти, полный суставной блок или нижний отдел сустава и фиксируют двумя–тремя проволочными швами по краю декоративата. Прочность крепления мышц, которую обеспечивает костно-мышечная пластика, делает возможным в ближайшие сроки после операции выполнение свойственной им динамической функции, что способствует ранней функциональной реабилитации не только ВНЧС, но и всего жевательного аппарата. Обильное и постоянное кровоснабжение воспринимающего ложа обеспечивает интенсивную перестройку аллотрансплантата, благодаря чему органотипический регенерат формируется в более короткие сроки, чем при обычных способах костной пластики.

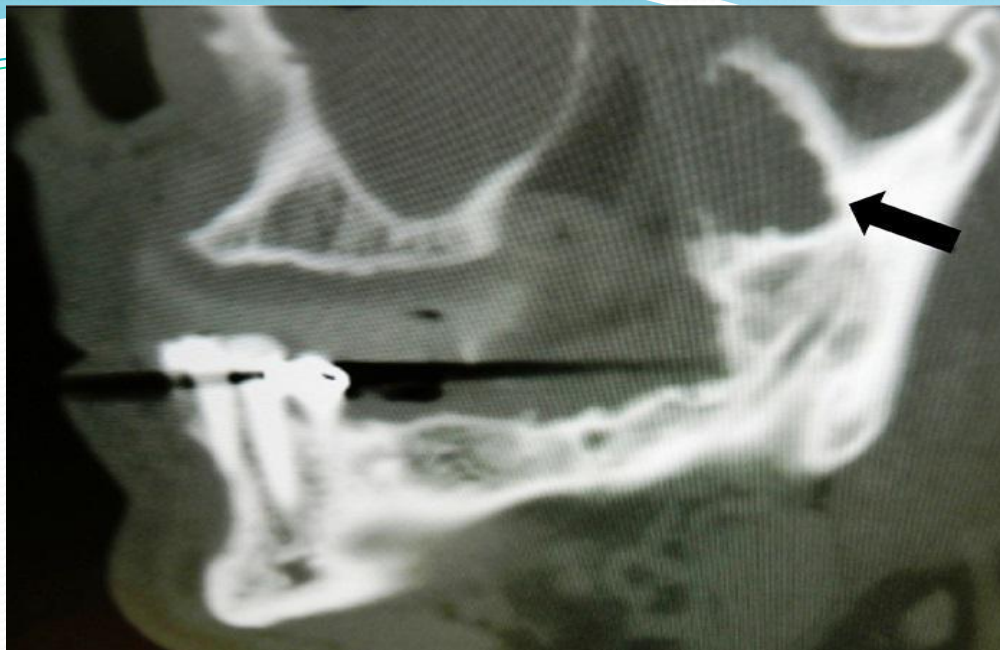Успешный исход аллопластики ВНЧС зависит от плотности контакта ортотопического аллотрансплантата с воспринимающим ложем кости реципиента на большом протяжении. Кроме того, положение головки нижней челюсти ортотопического аллотрансплантата при аллопластике сустава зависит от того, как сформировано воспринимающее костное ложе.

Аллопластика ВНЧС ортотопическими аллотрансплантатами показана в следующих случаях.

Первичную аллопластику с восстановлением собственных элементов ВНЧС (артропластика) выполняют при:

- резекции нижней челюсти с экзартикуляцией по поводу доброкачественных новообразований и диспластических процессов;
- внутрисуставных и высоких переломах мыщелкового отростка с вывихом или повреждением головки нижней челюсти;
- деформирующих артрозах ВНЧС, если выявлены умеренные изменения суставной капсулы и суставного диска;
- начальных стадиях фиброзных анкилозов ВНЧС.





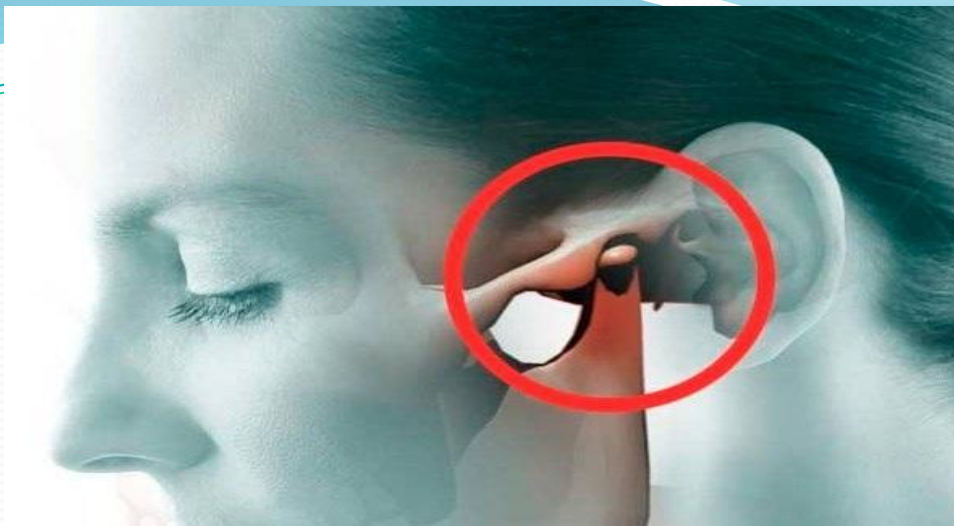
Первичную аллопластику ВНЧС без восстановления собственных элементов сустава производят при:

- застарелых переломах мыщелкового отростка с вывихом головки нижней челюсти или отрывом ее;
- деформирующих артрозах с грубыми дегенеративными изменениями всех элементов сустава;
- фиброзных анкилозах ВНЧС на стадии перехода в костную форму;
- костных анкилозах ВНЧС;
- врожденных дефектах мыщелкового отростка и ветви нижней челюсти.

Отсроченная аллопластика ВНЧС показана при концевых дефектах нижней челюсти, возникших в результате операции, травмы, воспалительного процесса.

Аллопластика височно-нижнечелюстного сустава при анкилозах

- Анкилозы ВНЧС характеризуются частичной или полной неподвижностью нижней челюсти, обусловленной патологическими изменениями в суставе. В зависимости от характера этих изменений анкилозы разделяются на фиброзные и костные. Патологические изменения в суставе при фиброзном анкилозе связаны с деструкцией хрящевой ткани суставных поверхностей и суставного диска вплоть до полного исчезновения хряща и замещения суставного пространства плотной фиброзной тканью, которая в последующем может оссифицироваться.

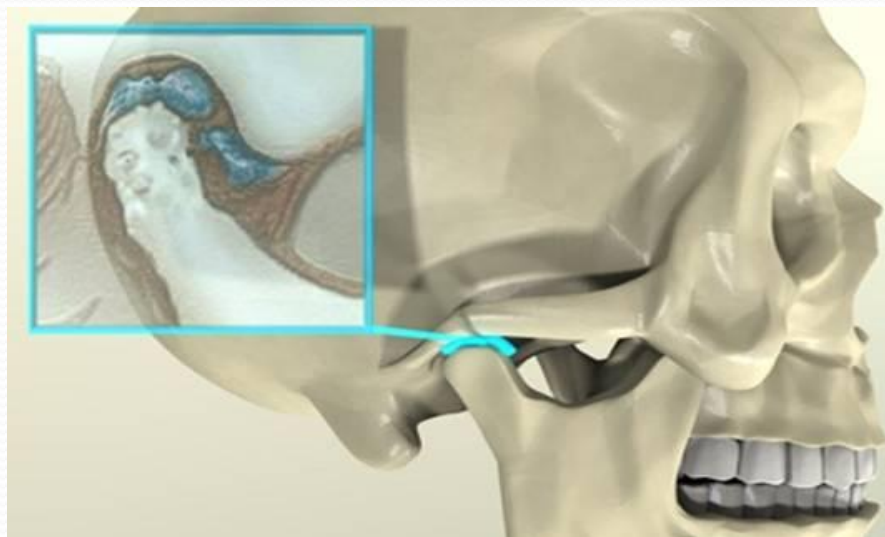


- В зависимости от того, в каком возрасте начал развиваться анкилоз, появляются функциональные и косметические нарушения различной степени. При возникновении анкилоза в раннем детском возрасте, помимо нарушения функции приема пищи и речи, развиваются вторичные деформации костей лицевого черепа, приводящие к его обезображиванию. Они заключаются в недоразвитии нижней челюсти (микрогнатия), деформации прикуса и всей нижней трети лица (так называемый птичий профиль). Такие больные становятся замкнутыми, сторонятся окружающих, стесняются своего внешнего вида. Жидкую пищу они всасывают через межзубные промежутки и дефекты зубного ряда или протирают через зубы пальцами.

Первоначально хирургическое лечение анкилоза ВНЧС заключалось в простом линейном рассечении или иссечении участка кости в различных отделах нижней челюсти с целью восстановления ее подвижности. Такие операции почти всегда заканчивались рецидивом анкилоза. Они еще больше нарушали прикус и усугубляли деформацию нижней челюсти.

Позднее для устранения анкилоза была использована идея интерпозиции различных органических и неорганических материалов между фрагментами кости после остеотомии. Применяли жевательную мышцу на питающей ножке, свободную пересадку жировой клетчатки, хряща, широкую фасцию бедра, лоскут из ягодичной мышцы, надкостницу, биопластмассу, а также прокладки и колпачки, которые плотно насаживали на нижний фрагмент ветви нижней челюсти.

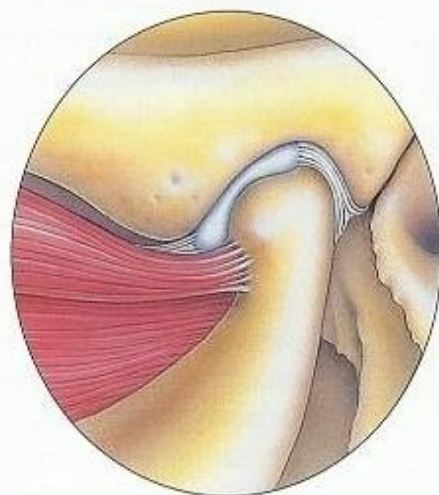С целью подавления регенерации костной ткани и предупреждения рецидивов анкилоза применяли методы химической и термической обработки костных фрагментов. Однако все эти методы не избавляли от рецидивов анкилоза и были направлены лишь на создание ложного сустава с целью восстановления подвижности нижней челюсти любым путем. Устранению деформации нижней челюсти, сопутствующей анкилозу, не придавали значения. Как правило, такие операции проводили в том возрасте, когда заканчивался рост костей лицевого черепа.



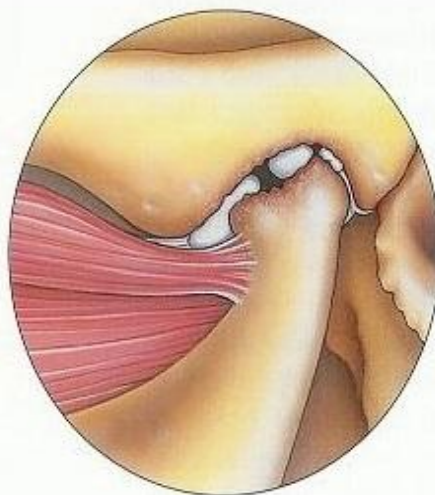- Наиболее перспективен другой способ хирургического лечения анкилоза ВНЧС. Он заключается в том, что с целью получения стойкой и полноценной функции новообразованного оперативным путем сустава и предотвращения рецидивов анкилоза после остеотомии костных фрагментов и удаления костного конгломерата в образовавшийся дефект на специально сформированные воспринимающие костные площадки пересаживают ортотопический аллотрансплантат ВНЧС со всеми его анатомическими образованиями: суставной ямкой с частью височной кости и суставным покрытием, головкой нижней челюсти, суставным диском, капсулой и интеркапсулярными связками (суставной блок). Клиническими показаниями к применению методики аллотрансплантации консервированных полных ВНЧС являются костные и особенно многократно рецидивирующие анкилозы ВНЧС.

Аллопластика височно-нижнечелюстного сустава при деформирующих артрозах

- Деформирующий артроз — конечная стадия функциональной патологии ВНЧС, возникающая при нарушении равновесия между нагрузкой на сустав и физиологической выносливостью его тканей, в результате мелкой, но частой травмы сустава, воспалительных и инволютивных процессов, эндокринных и обменных нарушений.



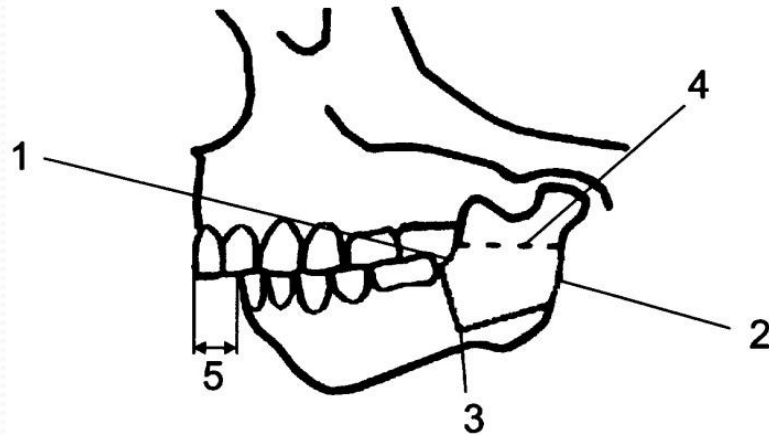
здоровый сустав



больной сустав

- Для доступа к ВНЧС используют модификацию предушного и зачелюстного разрезов. Разрез кожи начинают на уровне верхнего края козелка уха, т.е. в проекции головки нижней челюсти, а затем продолжают в зачелюстную область, огибая мочку уха и угол нижней челюсти. Длина разреза 6–8 см. Такой доступ обеспечивает хороший обзор сустава. Послойно рассекают ткани, не выходя на ствол лицевого нерва, отводят его кверху вместе с мягкими тканями. По возможности формируют костно-мышечный декортикат жевательной мышцы. Обнажают ВНЧС, рассекают его капсулу и отводят ее кверху. Верхний и нижний пучки латеральной крыловидной мышцы отслаивают от шейки мышцелкового отростка, прошивают и берут на лигатуру.

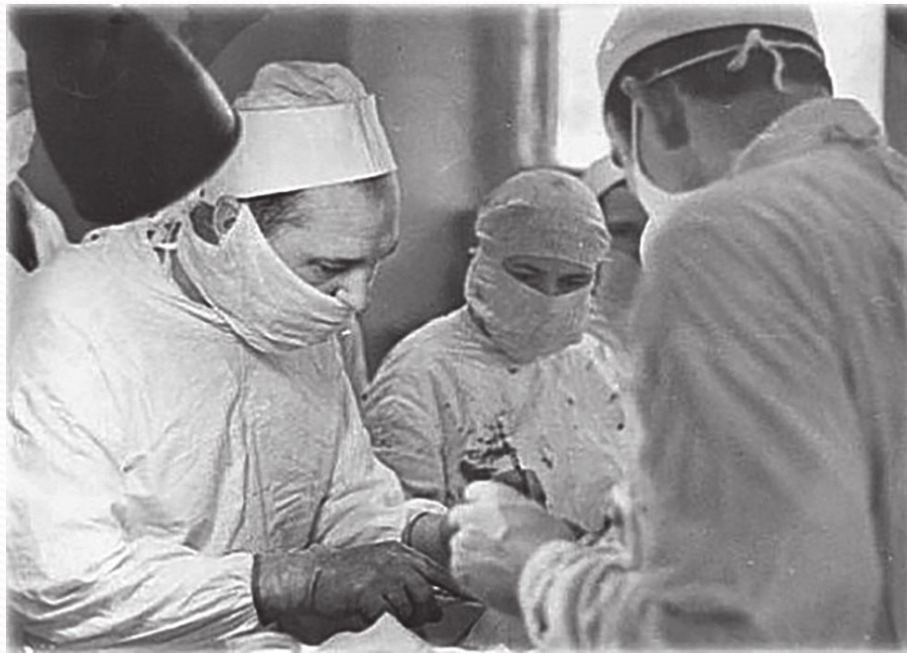- Резецируют деформированный мышечковый отросток на уровне его основания. Иссекают измененный суставной диск (мениск) по его периметру и удаляют. На наружной поверхности ветви нижней челюсти реципиента формируют воспринимающую костную площадку для аллотрансплантата. Ортотопический аллотрансплантат нижнего отдела сустава (полусустав), содержащий суставной диск, нижнюю часть капсулы сустава, головку и ветвь нижней челюсти, моделируют по размеру дефекта и профилю воспринимающей костной площадки на ветви нижней челюсти. После тщательной подгонки аллотрансплантата и удаления излишков мягких тканей в области капсулы и суставного диска 4–6 длинными лигатурами из тонкого капрона или лавсана прошивают суставной диск аллотрансплантата полусустава по периметру. Затем, используя эти же лигатуры, прошивают суставную капсулу больного в том месте, где к ней прикрепляется удаленный мениск.



Фиг. 1

- Одной из передних лигатур прошивают капсулу и верхний пучок латеральной крыловидной мышцы, фиксируя его к суставному диску аллотрансплантата. Используя лигатуры, верхний конец аллотрансплантата (суставной диск) погружают на место его естественного расположения и там фиксируют, завязывая лигатуры. Нижнюю челюсть фиксируют в правильном прикусе с помощью назубных шин или лигатурных повязок. Капсулу сустава вместе с нижним пучком латеральной крыловидной мышцы ушивают вокруг шейки мышцелкового отростка аллотрансплантата. Окружающие сустав мягкие ткани плотно обшивают вокруг капсулы, создавая мышечный футляр.

● Нижний конец аллотрансплантата помещают на воспринимающую костную площадку. Излишки аллотрансплантата срезают дисковой фрезой. Фиксацию аллотрансплантата к костному ложу осуществляют проволочными швами. После завершения всех этапов операции рану послойно ушивают. На 1–2 сут в ней уставляют резиновый дренаж. В первые сутки иммобилизацию нижней челюсти не выполняют, поскольку возможна рвота после наркоза и связанная с этим опасность аспирационной асфиксии, а затем снова осуществляют, но не более чем на 7–10 дней



Литература

- Хирургическая стоматология и челюстно-лицевая хирургия: нац. рук. Авторы: Под ред. А. А. Кулакова, Т.Г. Робустовой, А.И. Неробеева
- <http://nadent.ru>