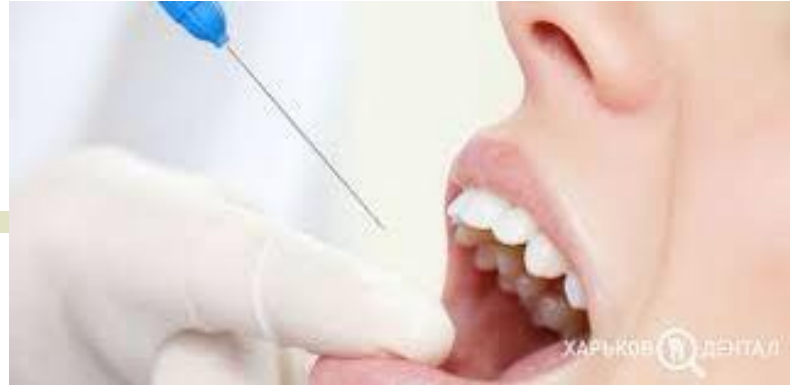

# ЖАНСЫЗДАНДЫРУ

Орындаған: Спаева А.С.  
Тобы:609

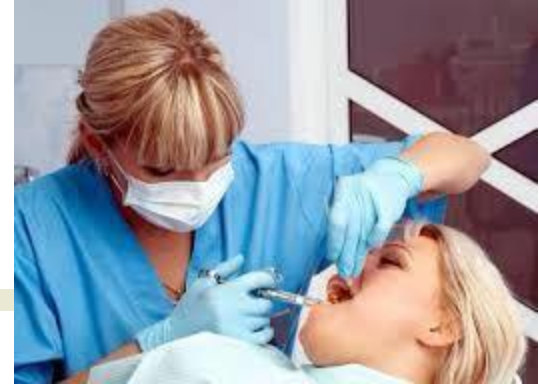

# Жоспары



- Кіріспе
- Жалпы жансыздандыру
- Жергілікті жансыздандыру және оның түрлері
- Жансыздандырудан кейінгі асқынулар
- Қорытынды
- Қолданылған әдебиеттер

# Кіріспе



- Хирургиялық операция кезінде ауыру сезімін жоюға бақытталған шаралардың жинағын жансыздандыру деп атаймыз.
- Ауыру сезімін жою жолдарын зерттейтін медицина ғылым саласын анестезиология (гректің «а» – жоқ, aestesis – сезім, logos - сөз, ілім) дейміз. Анестезия терминін 1846 жылы Мортон енгізді. Анестезияға келесі талаптар қойылады: барынша ауыру сезімін жою, науқасқа қауыпсыз болу, хирургке мол ыңғайлы жағдай тудыру.
- Қазіргі кездегі анестезиология жетістігінің арқасында жақ-бет аймағындағы барлық операцияларды толық жасауға мүмкіндік болып отыр.

ЖАНСЫЗДАНДЫРУ

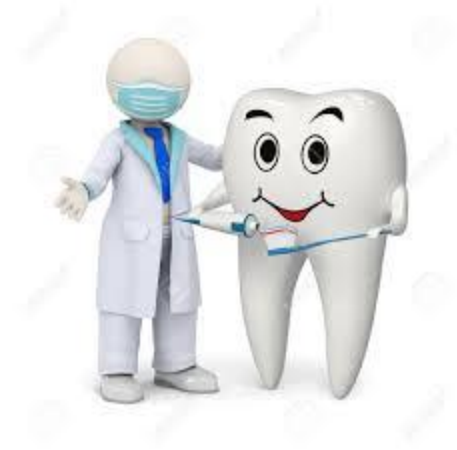```
graph TD; A[ЖАНСЫЗДАНДЫРУ] --> B[ЖАЛПЫ]; A --> C[ЖЕРГІЛІКТІ];
```

ЖАЛПЫ

ЖЕРГІЛІКТІ

# Наркоздың стоматологиядағы ерекшеліктері

- Наркоздардың клиникалық ағымы көптеген себептерге байланысты. Олардың ішінде: науқастың жалпы жағдайына, жасына, дертке, наркотиктерге, анестезиологтар мен хирургтардың өнеріне т.б. жағдайларға байланысты.
- Бірақ, барлық наркоз түрлеріне тән жалпы клиника бар



# Наркоздың жалпы үш клиникалық үш клиникалық кезеңі:

- 1) Наркозға ену: а) аналгезия фазасы; б) қозу фазасы.
- 2) Хирургиялық – бірінші, екінші, үшінші деңгейде жүреді.
- 3) Наркоздан шығу: а) операция бөлмесінде ояну; б) операциядан кейінгі ұйқы.



- Бұл кезеңдер жақ-бет аймағындағы операцияларда осы тәртіппен өтуімен қатар бірнеше ерекшеліктері бар. Олар патологиялық процестердің анатомия – физиологиялық орналасуы; жақ-бет аймағының осыған байланысты өзгеруі; операция ерекшеліктері.

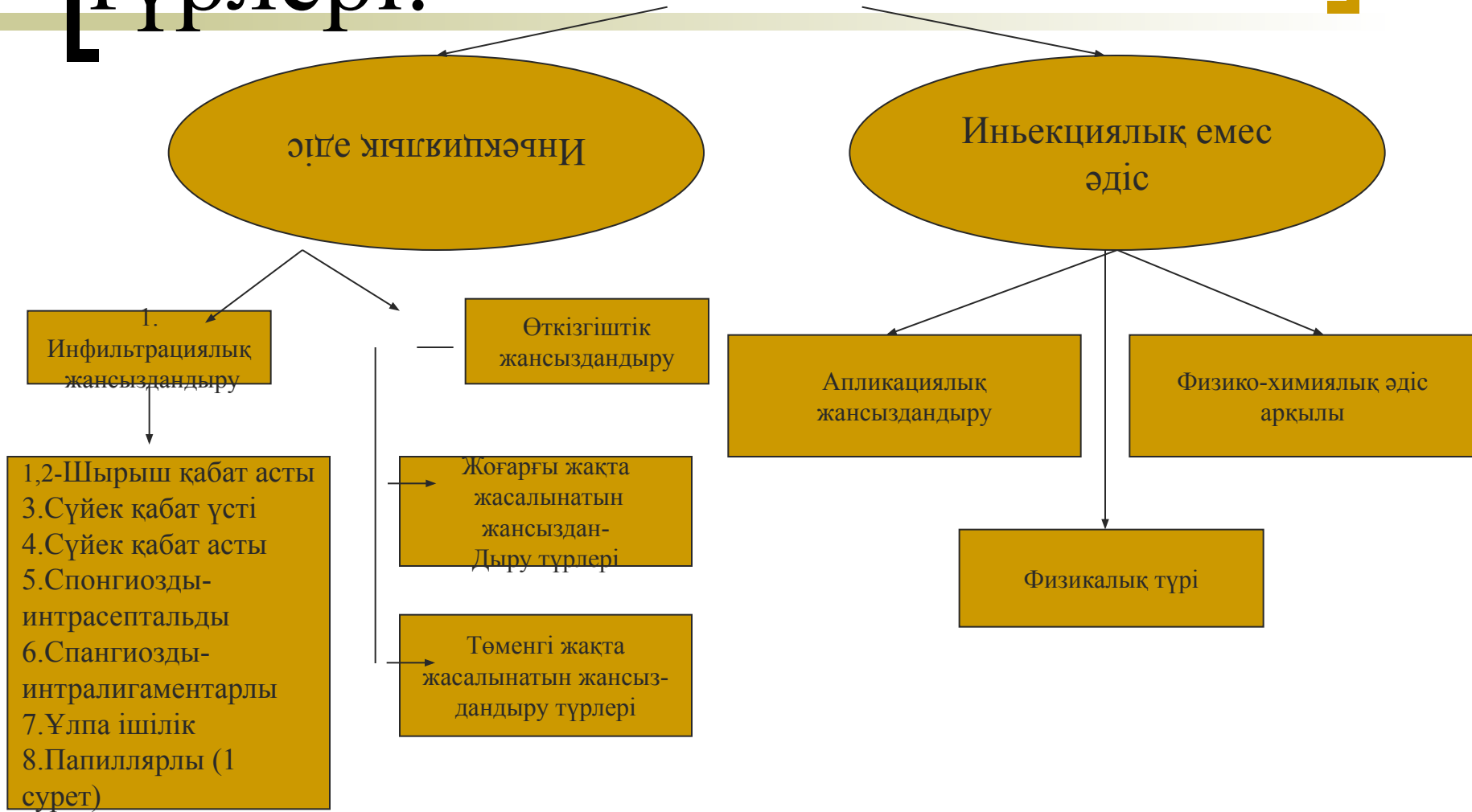# Хирургиялық стоматологиядағы жергілікті жансыздандыру

- Науқастың есі қалпында бола тұра, оның денесінің белгілі бір жерінде ауырғанды сездірмеуге бағытталған іс-шаралар жергілікті анестезия деп аталады.
- Операция болатын жердің ауырғанын сездірмеуге әрекет ерте кездерден-ақ белгілі. Мысалы, египеттіктер операцияның алдында теріні крокодилдің майымен сылаған, мемфис тасын сірке суымен араластырып теріге танып қойған. Орта ғасырларда теріге меңдауана араласқан май жаққан. Аталған әдістер жөнді нәтиже бермеген соң анестезия үшін механика, физика тәсілдері қолданыла бастады. Нерв талшықтарын қысу, мұз басып мұздату 16 ғасырда қолданылса, бертін келе 19 ғасырдың 70 жылдарында жергілікті анестезия үшін эфир, хлороформ, бромэтил жиі қолданылады.



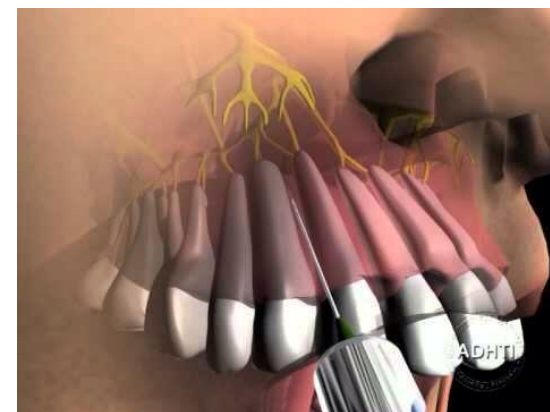
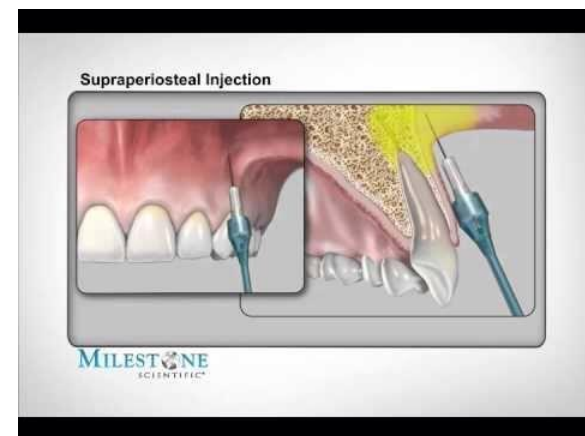
# Жергілікті жансыздандыру

## түрлері:



# Инфильтрациялы анестезия

- Инфильтрациялы анестезия тіс жұлғанда, альвеола өсіндісіндегі шағын операцияларды, кілегей қабықты тілгенде, шағын қатерсіз өскіндерді алғанда, жараны алғаш хирургиялық емдеп-өңдеу кезінде қолданады.
- Альвеола өсіндісінің бөлігін анестезиялауды плексуал инфильтрациялы анестезия дейді. Мұнда тіс өрімі жансызданады. Бұл тәсілдің мәнісі – дәріні өтпелі қыртысқа енгізгенде, оның борпылдақ шелге сініріп жақ сүйектің майда тесіктері арқылы кемікке жетіп, ондағы тіс өрімдеріне әсер етуіне негізделген. Үстіңгі жақта жиі, төменгі жақта сирек қолданылады. Оның себебі жақ сүйектердің құрылысындағы айырмашылыққа байланысты.

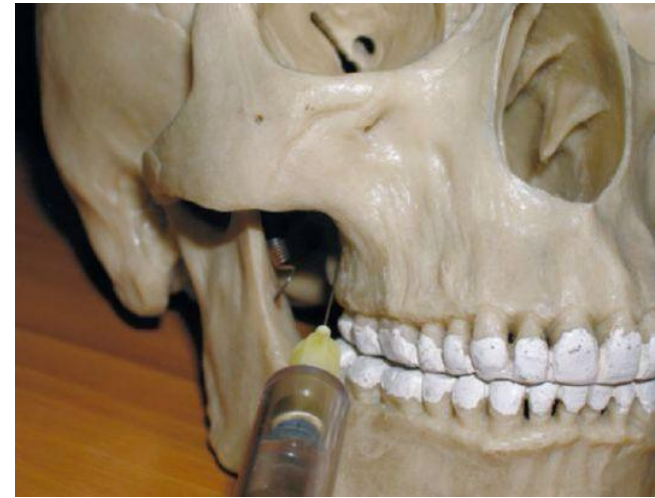

# Өткізгіш анестезиялар

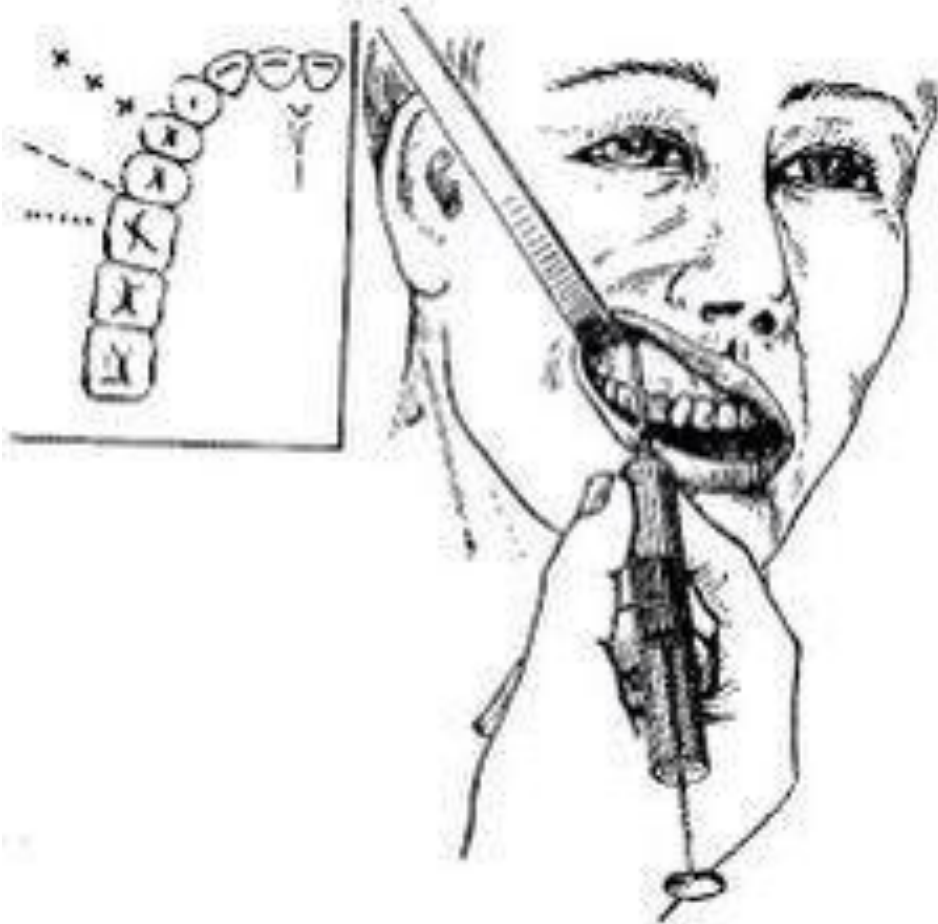
- Инфильтрациялы анестезиядан өткізгіш анестезияның бірнеше артықшылықтары бар (С.Н. Вайсблат). Олар:
- 1. Инені бір шаншығанның өзінде –ақ аумақты анестезиялайды.
- 2. Жұмсалатын анестетик мөлшері аз.
- 3. Қабынған тіннен аулақ қадалған ине инфекция тарау мүмкіндігін болдырмайды.
- 4. Қабынған сүйек қабығынан инфильтрациялы анестезия жақсы нәтиже бермейді, оның үстіне тіннің қышқыл реакциясы новокаин әсерін төмендетеді. Өткізгіш анестезиясында бұл кемшіліктер жоқ.
- 5. Хирургиялық іс-қимыл үшін толық анестезияға мүмкіндік туады.

# Туберальды жансыздандыру

- Нысана көзі: жоғарғы жақ төмпешігі
- 6-тіс артынан 7-тіс тұсынан ине шаншимыз
- Ине бағыты: алдан-артқа
- сырттан-ішке
- төменнен-жоғары
- Ине жақсүйегін бойлап отырады. Анестетик жібере отырып, 2-2,5 см енгіземіз.



# Нервтенеді:



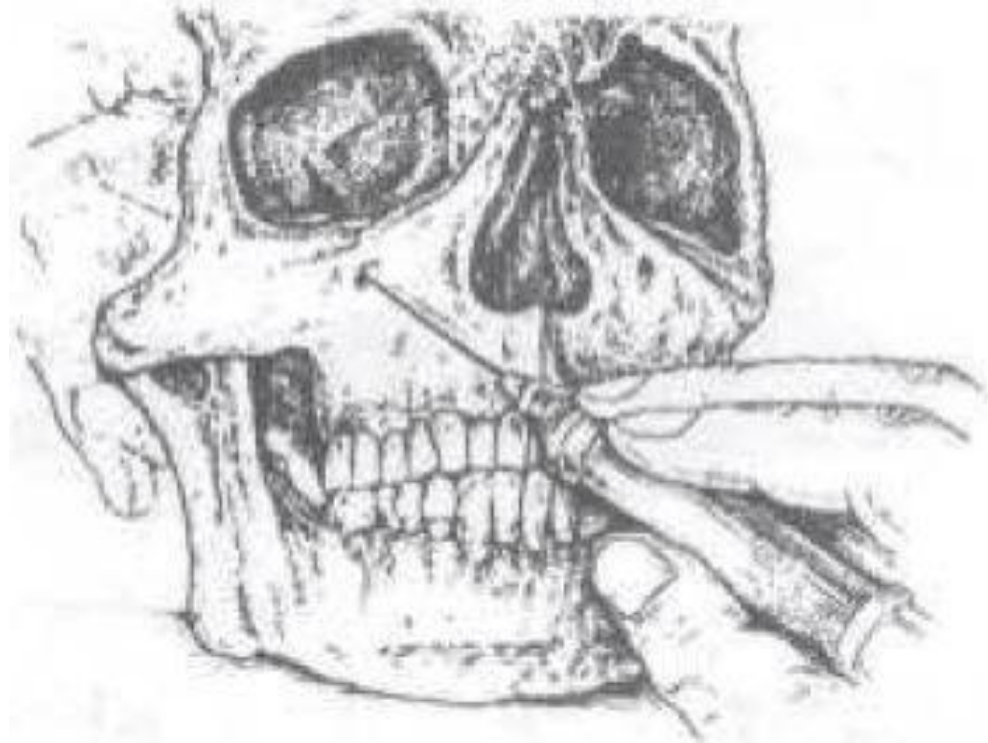
- 6,7,8-тіс
- Гаймор қуысының шырышты қабаты
- Альвеола өсіндісі

# Инфраорбитальды жансыздандыру

- Нысана көзі: көзасты тесігі
- Көзсүйек қырынан 0,5 см бір сызық көз қарашығынан бір сызық қиылысқан жері көзасты тесігі. Сұқ саусақпен басып тұрып, ернін жоғары көтереміз. 1-2 тіс арасынан өтпелі қатпарға шаншимыз. Инені саусақ тұрған жерге дейін апарамыз. Кішкене анестетик жібере отырып, жайлап инені қозғай отырып тесік тауып аламыз. Каналға кіру қажет емес

# Нервтенеді:

- Nervus alveolaris medius anterior
- Жоғарғы ерін
- 1-5 тістер
- Көзасты тіндері мен төменгі қабақ



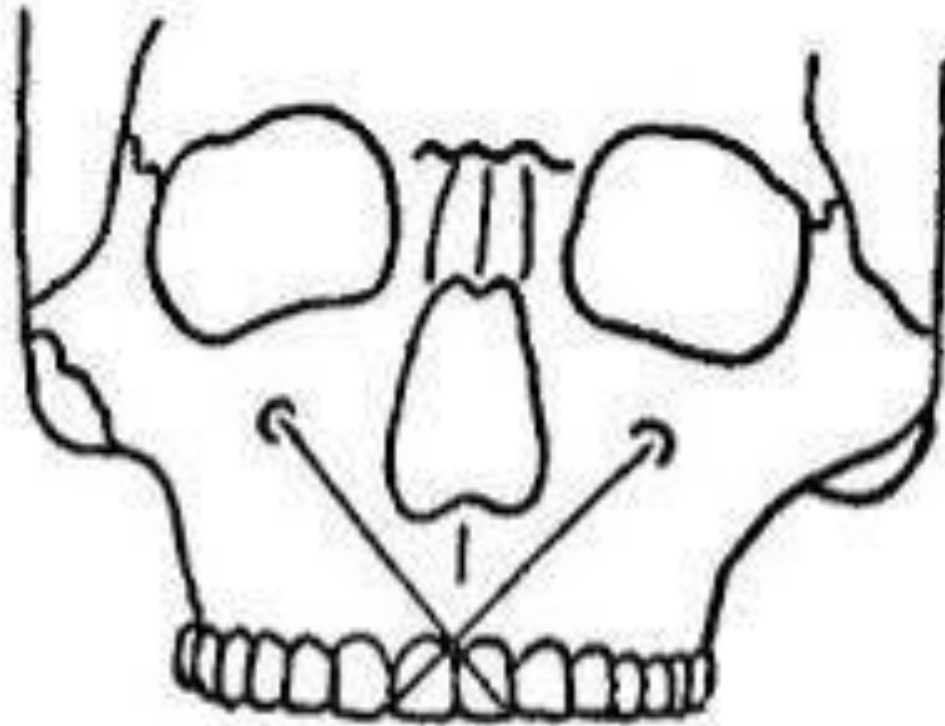
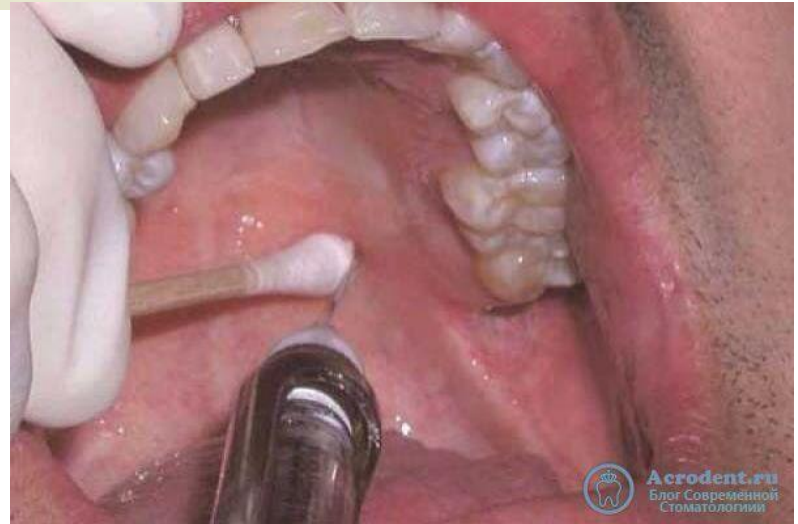

Рис 86 Направление подглазничного канала Зонды, введенные в оба подглазничных канала, перекрещиваются ниже передней носовой ости.

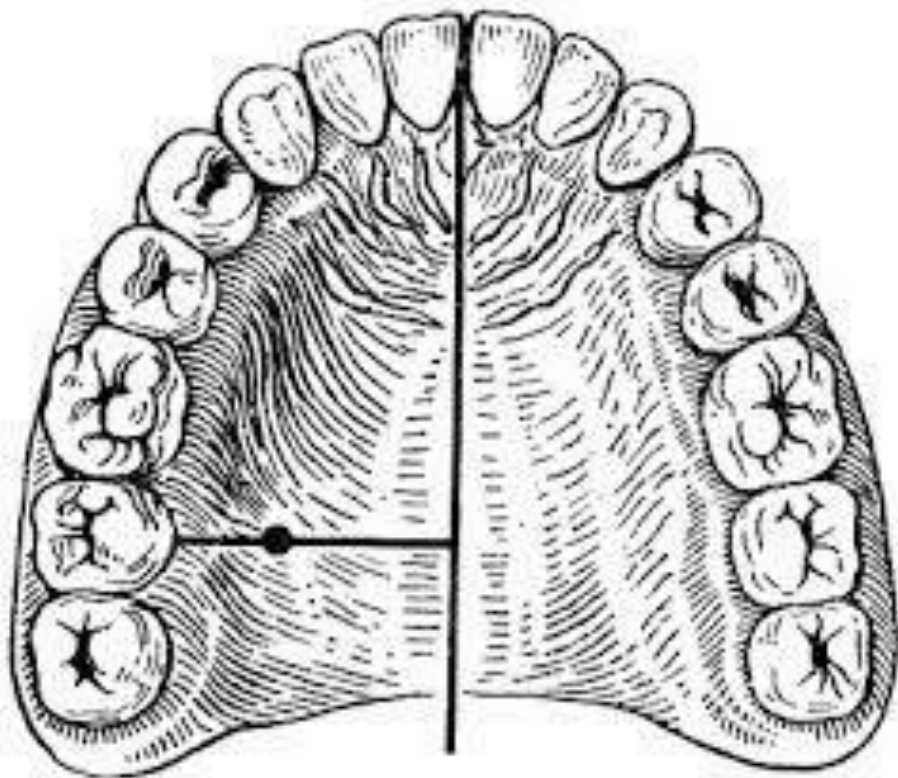


# Таңдай анестезиясы

- Нысана көзі: таңдайдың үлкен тесігі
- 8-тіс жоқ болса, А сызығынан 0,5 не 7-тіс сауытынан 0,5 см қиылысқан жері үлкен тесігі ашылатын жер. Осы жерден сал алға және ортаға қарай ине шаншимыз. 0,3 мм анестетикті ағарғанша жібереміз.



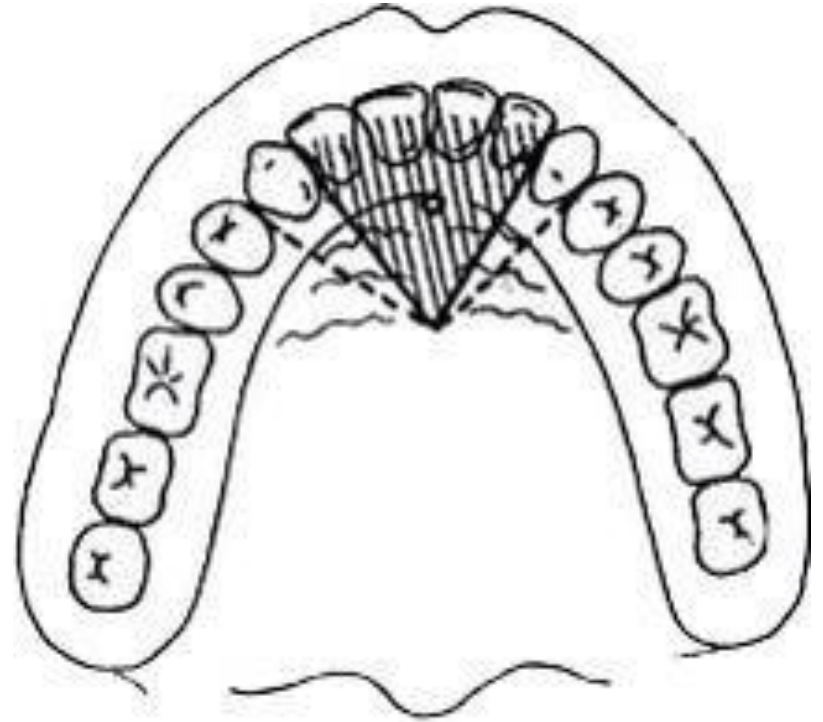
# Нервтенеді:



- Қатты таңдайдың 2/3 бөлігі
- Аздап жұмсақ таңдай

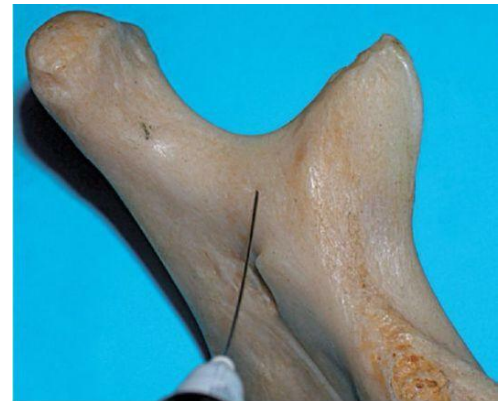# Күрек тістік анестезиясы

- Нысана көзі:  
күрек тісі тесігі
- Инені өзекке  
0,5-0,75 см  
ендіріп,  
анестетик  
жібереміз.



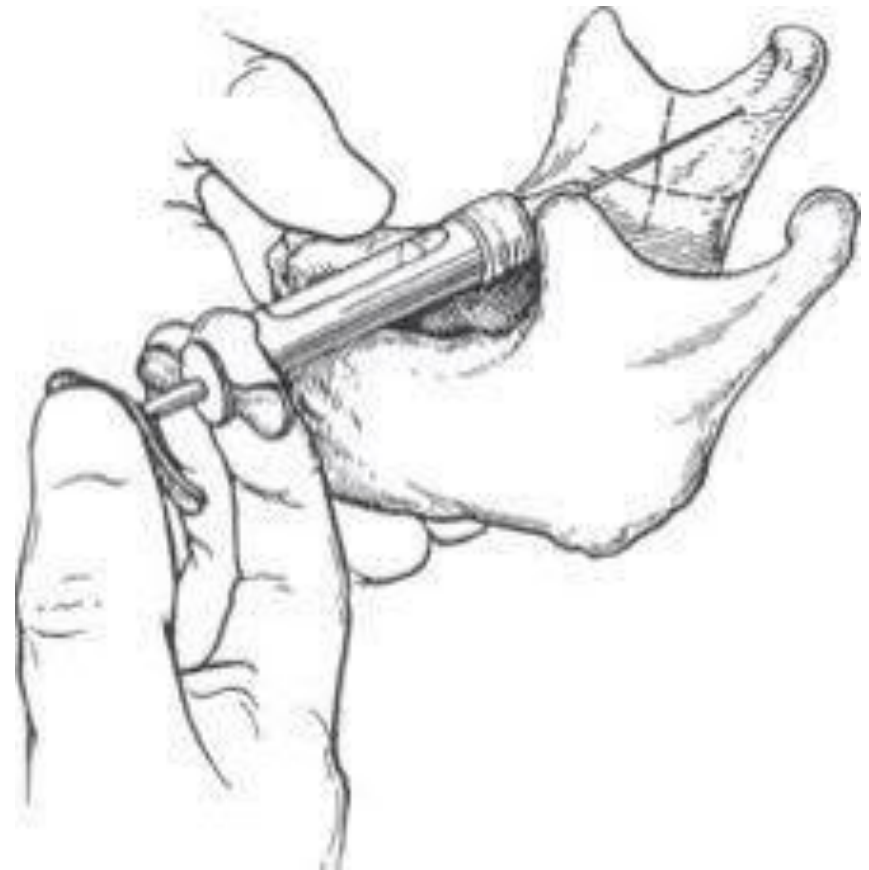
# Торусальды анестезия (М.М. Вейсбрем бойынша)

- Ауызды барынша қатты ашамыз. Буын өсіндісімен тәждік өсіндінің қосылған жері. Foramen mandibuladan 1 см төмен. Жоғарғы азу тістердің шайнау бетінен 0,5 см төмен түсеміз. Қанатша-төменгі жақсүйек қатпары мен ұрттың кілегей қабығы арасындағы жүлгеге шаншиды. Ине мен шприц бір жазықтықта орналасады. Анестетикті жібере отырып, инені сүйекке дейін жылжытамыз.



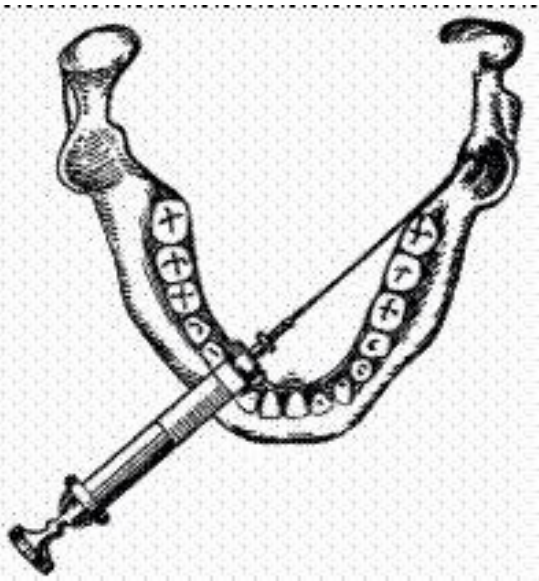
# Нервтенедеі:

- Төменгі жақ денесі мен барлық тістер
- Альв.өсіндісін жапқан кілегей қабық
- Төменгі ерін
- Тілдің алдыңғы 2/3 бөлігі мен иек



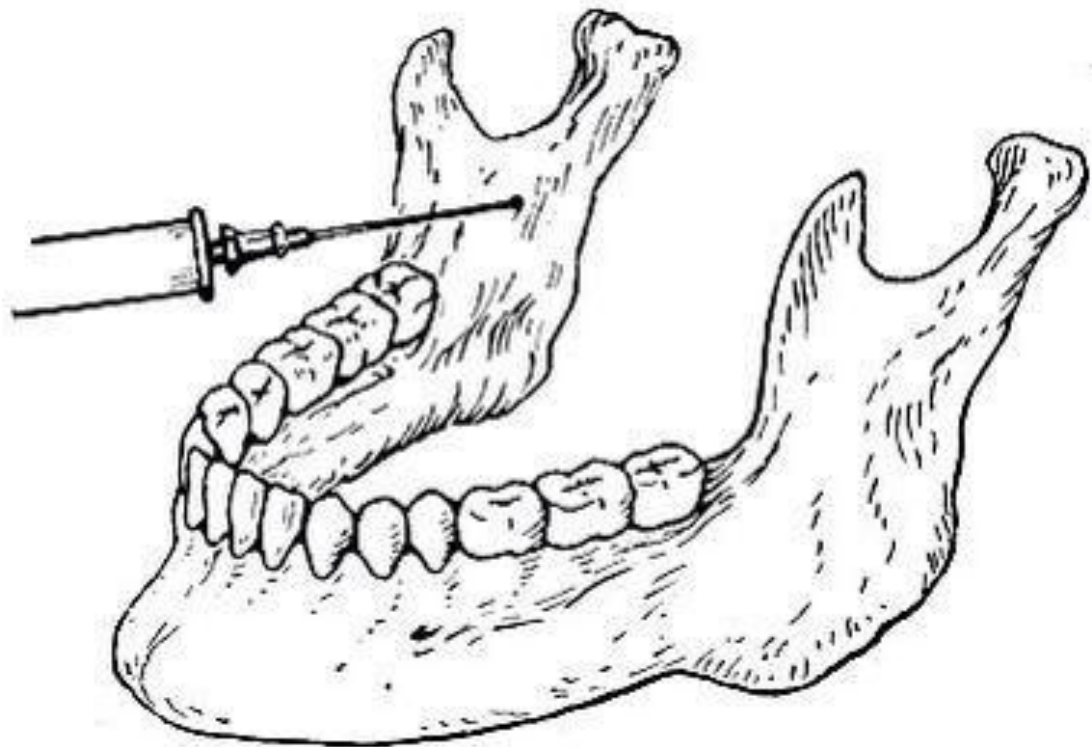
# Мандибулярлы анестезия

- Нысана көзі– төменгі жақ тесігі.
- Науқастың аузын барынша ашамыз. Ойша 2 сызық жүргіземіз. Жоғарғы және төменгі тістер шайнау бетінен жүргіземіз. 2-еуінің қиылысқан жері ине шаншитын жер болып табылады. Шприцты қарама-қарсы жақ бетінен 5-6 тіс тқсында орналастырып, қиылысқан жеріне ине шаншимыз. Инені сүйекке тигенше апарамыз.

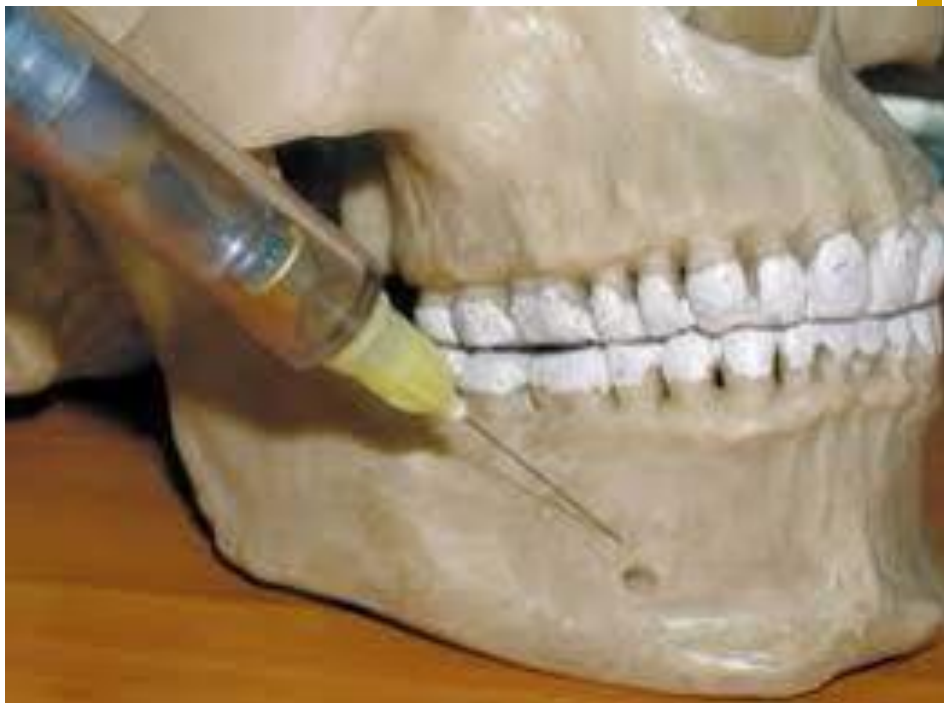

# Жансызданады:

- N.alveolaris inferior
- N.lingualis
- Альвеола өсіндісі
- Төменгі ерін



# Ментальды жансыздандыру

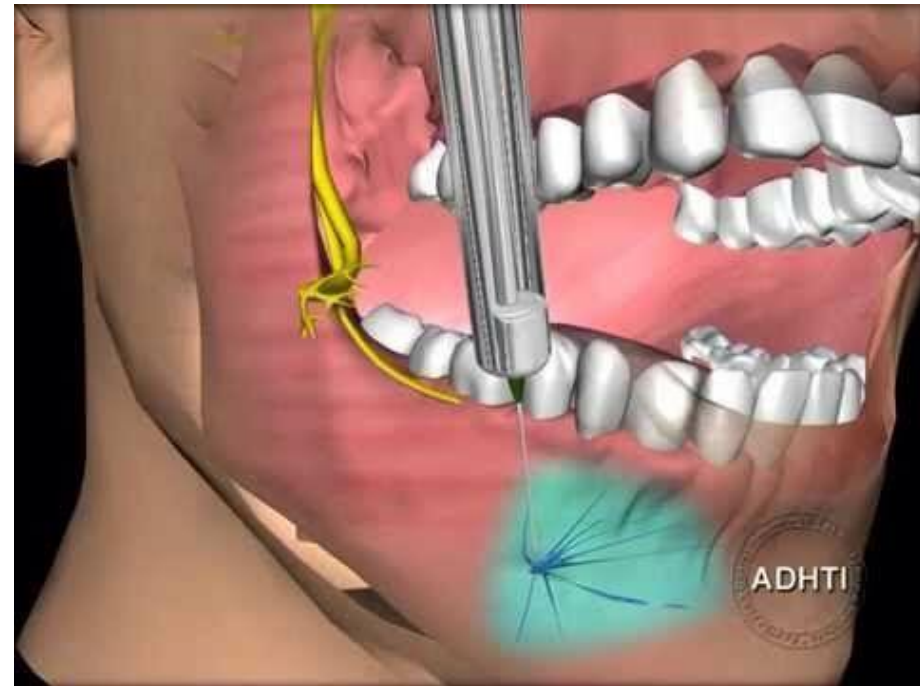


Нысана көзі- иек тесігі  
Төменгі жақтың 1-азу  
тіс сауытының  
ортасынан 8-10мм  
төмен, алға және иектік  
тесікке 0,5мл  
анестетикті жібере  
отырып инені  
шаншимыз.



# Жансызданады:

- Иек, төменгі ерін
- 1,2,3,4-тістер аумағы және ондағы альвеола өсіндісі мен кілегей қабаты



# Жергілікті анестезиялардан кейінгі асқынулар

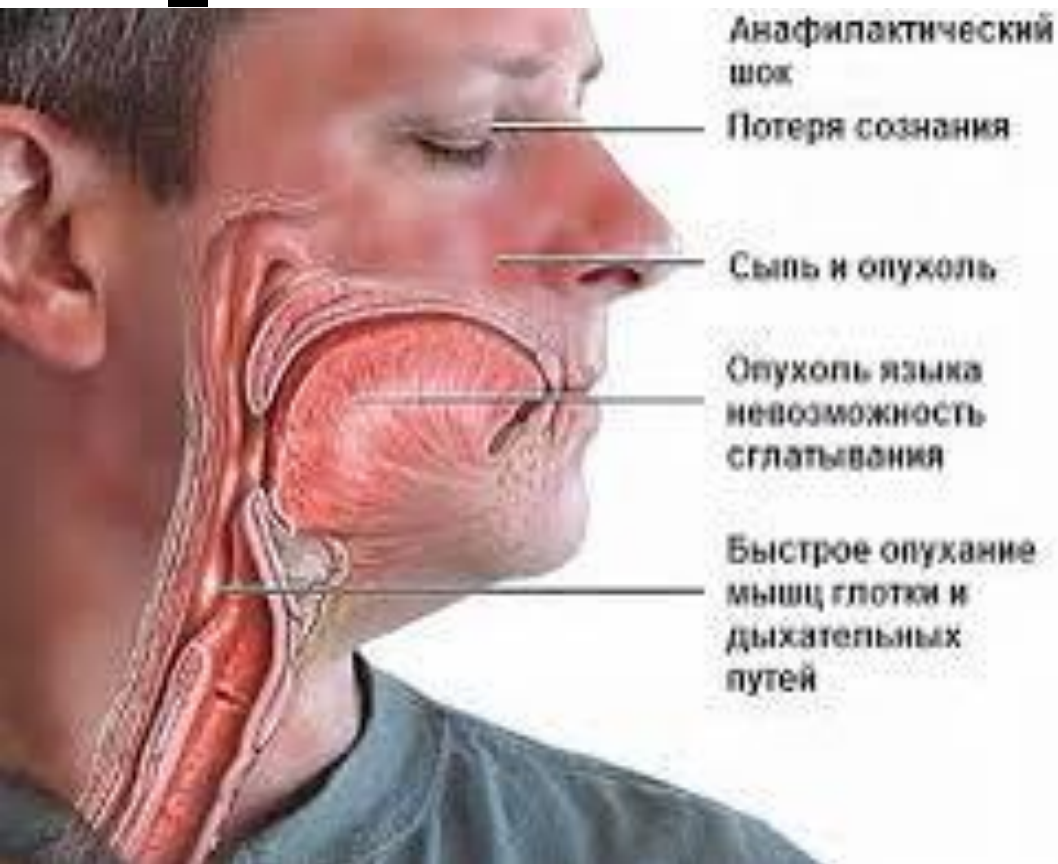## Жалпы

Анафилактикалық шок  
Талу  
Квинке ісігі  
Коллапс және т.б.

## Жергілікті

Ине сынуы  
Қантамыр мен оның  
тармақтарының жаралануы  
Жақ қарысуы  
Және т.б.

# Анафилактикалық шок



Ағзаға аллерген енгенде жедел түрдегі аллергиялық реакцияны тудыратын, қанайналым, тыныс алу, орталық жүйке жүйесінің бұзылыстарымен сипатталатын, жедел дамидын патологиялық үрдіс.

- Клин.көрінісі:
- Тері жабындысының түсі өзгереді( цианоз, бозарып, қызару)
- Қабак, бет, мұрын шырышы ісінуі
- Суық тер және жас ағу
- Аяқ-қол клоникалық тырысулары
- Жөтел, қышу сезімі
- Тахикардия
- АҚ 90-80мм
- Қарашық кеңейген

Емі:

- 1) Науқасты Тренделенбург Қалпына келтіру
- 2) Ағзаға аллерген түсін доғару
- 3) Шокқа қарсы іс-шара  
Эпинефрин 0,3-0,5мл б/е  
1%дифенгидрамин 1,0мл б/е  
Преднизалон 90-150мг в/в  
Және т.б.

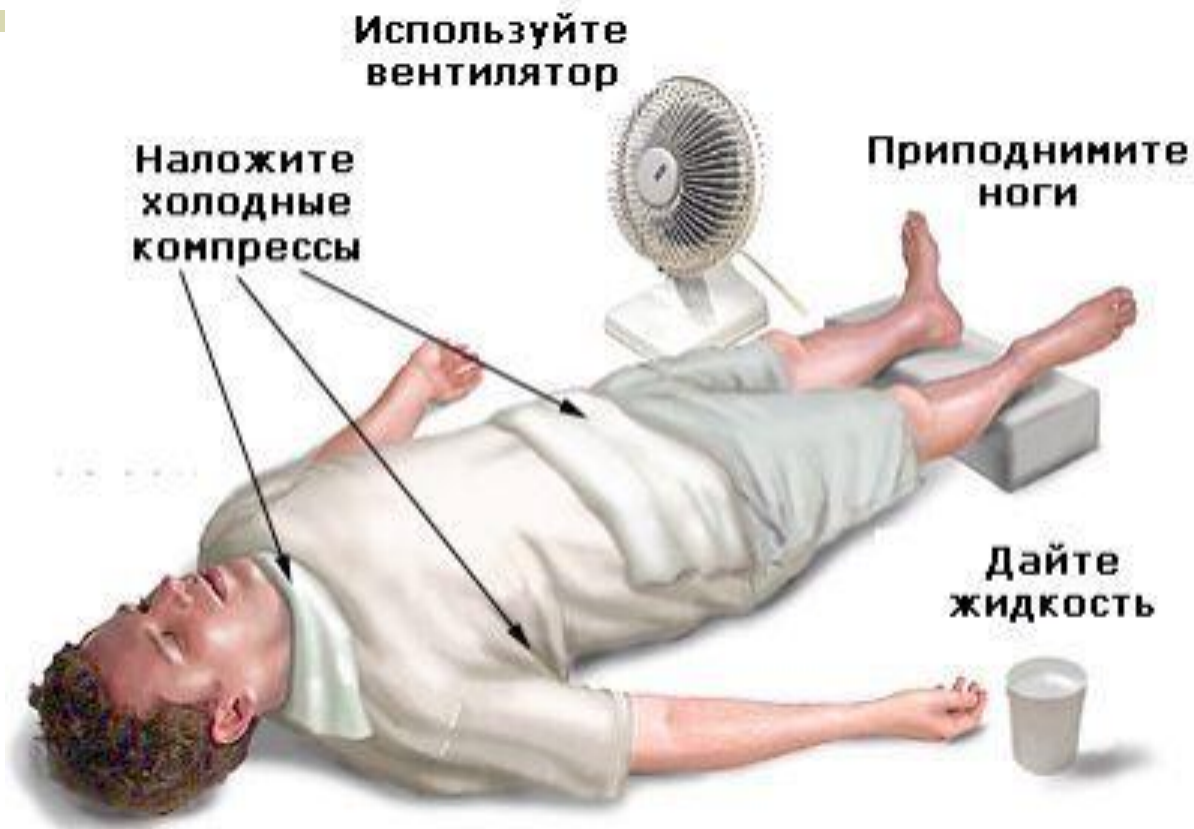# Талу-мидың қанайналысының бұзылуынан туындайтын үрдіс.

- Клин.көрінісі:
  - Көз қарауыту
  - Бас айналу
  - Құлағы шуылдау
  - Қол-аяғы мұздау
  - Салқын тер
- Емі:  
Процессті тоқтату  
Басты төмендету  
Науқасты төсекке жатқызу  
Таза ауа  
Нашатырь спирті  
Жүрек, тыныс жолдарын жақсартатын дәрілер енгізу (10% кофеин, 10-20% камфор, 1% лобелин, цититон)

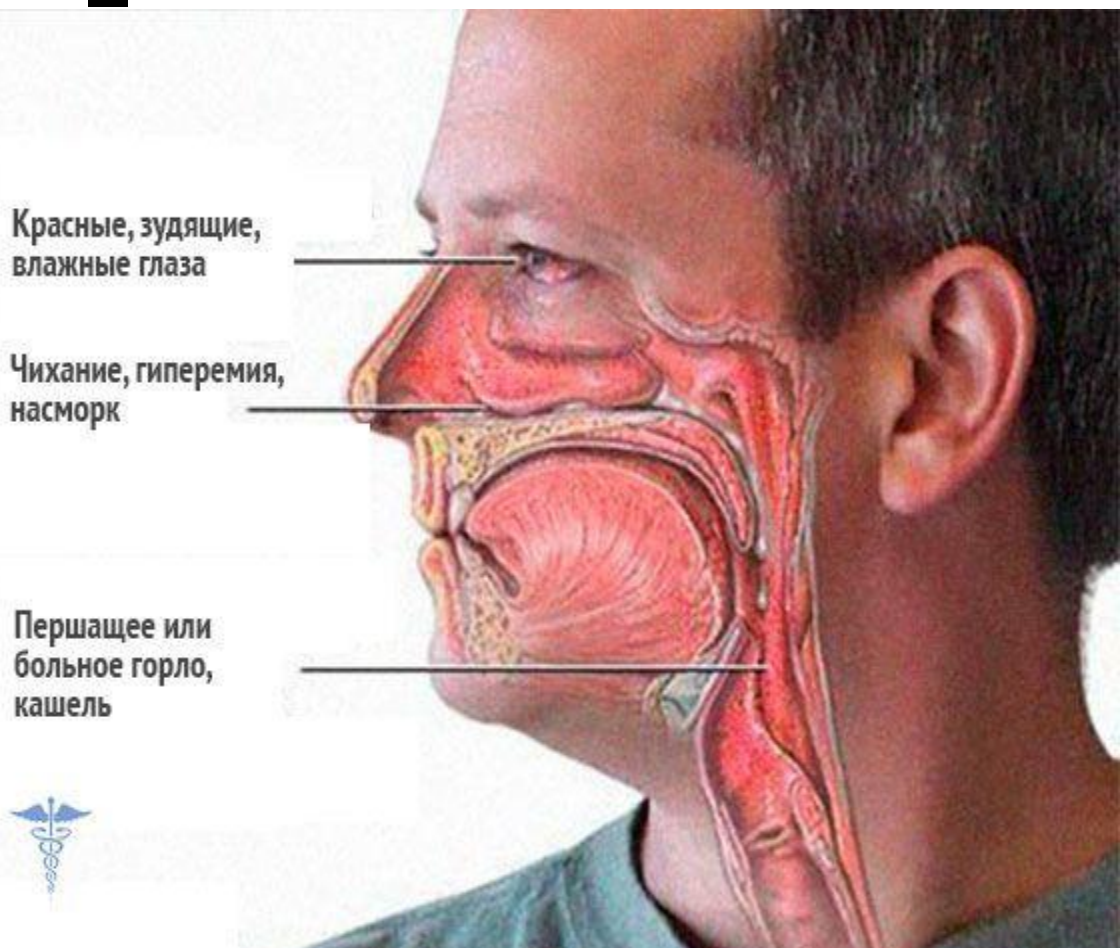
# Коллапс

- -уақытша, кенеттен пайда болатын жүрек қызметінің бәсеңдеуі және қантамыр қысым төмендеуінен пайда болатын үрдіс
- Клин.көрінісі:
- Өңі бозарып, құрғайды
- Көру төмендеуі
- Жүрек қызметі бұзылады
- АҚ 60-30мм с.б.

Емі:  
Науқасты  
горизонтальды  
түрде жатқызу  
Ыстық шай  
Тамыр тарылтқыш  
заттар (адреналин,  
лизатон)



# Квинке ісігі -тері, кілегей қабатта болатын шектелген жедел ағымды ісік



- Клин.көрінісі:
- Жұтыну мен тыныс алудың қиындауы
- Пайда болған ісіктер қышымайды, бірақ бозарады
- Емі
- тері астына атропин
- Венаға 10 % хлорлы кальций ерітіндісі



# Қорытынды:



- Жансыздандыру дәрігер –стоматологтың науқастардың ауру сезімсіз байыпты жұмыс істеуіне көмектеседі. Сонымен қатар науқастардың сеніміне ие болады. Жансыздандыру және бор машынасының даусы адамдардың стоматологтың кабинетінен қашыуына себепші болатын екі негізгі элемент. Сол себепті сапалы жансыздандыра білу сапалы, әрі ауыру сезімсіз емнің кілті болып табылады.

# Қолданылған әдебиеттер:

- Интернет “google.ru”  
“mail.ru”
- Ж. Оразалин. “Хирургиялық стоматология” .
- Боровский Е.В. Терапевтическая стоматология. Москва. Медицина. 2002.

