

# Неотложные состояния в хирургии.



*Николаев Денис Александрович  
СПб ГБУЗ ГССМП*

**Неотложные  
состояния при  
заболеваниях органов  
брюшной полости.**

# Острая абдоминальная боль.

Под «острой» понимают боль в животе, развившуюся в течение периода времени от нескольких минут до 7 дней.

# Острая абдоминальная боль

Различают острую абдоминальную боль по происхождению:

- 1) **Хирургическую**, которая требует госпитализации в хирургическое отделение стационара.
- 2) **Гинекологическую** - в гинекологическое отделение стационара.
- 3) **Урологическую** - в урологическое отделение стационара.
- 4) **Нехирургическую** - в многопрофильный стационар.
- 5) **При инфекционных заболеваниях** - инфекционный стационар.

# Псевдоабдоминальный синдром

*Гинекологические причины* (острый аднексит, перекрут ножки опухоли или кисты яичника, некроз миоматозного узла матки, эктопическая беременность и др.)

*Урологические причины* (почечная колика, острый пиелонефрит, паранефрит, заболевания половых органов и др.)

*Инфекционные заболевания* (гастроэнтерит, гепатит, герпес, инфекционный мононуклеоз, сепсис и др.)

*Острая или хроническая экзогенная интоксикация* (отравление ртутью и свинцом, отравление метиловым спиртом, укусы ядовитых насекомых, передозировка или кумуляция ЛС и др.)

*Прочие причины* (диафрагмальный плеврит, нижнедолевая пневмония, ОИМ в нижней стенке, сердечная недостаточность, брюшинная гематома, травмы ребер, позвоночника, костей таза и др.)

# «Острый живот» (или абдоминальный синдром)

- общепризнанное собирательное понятие!

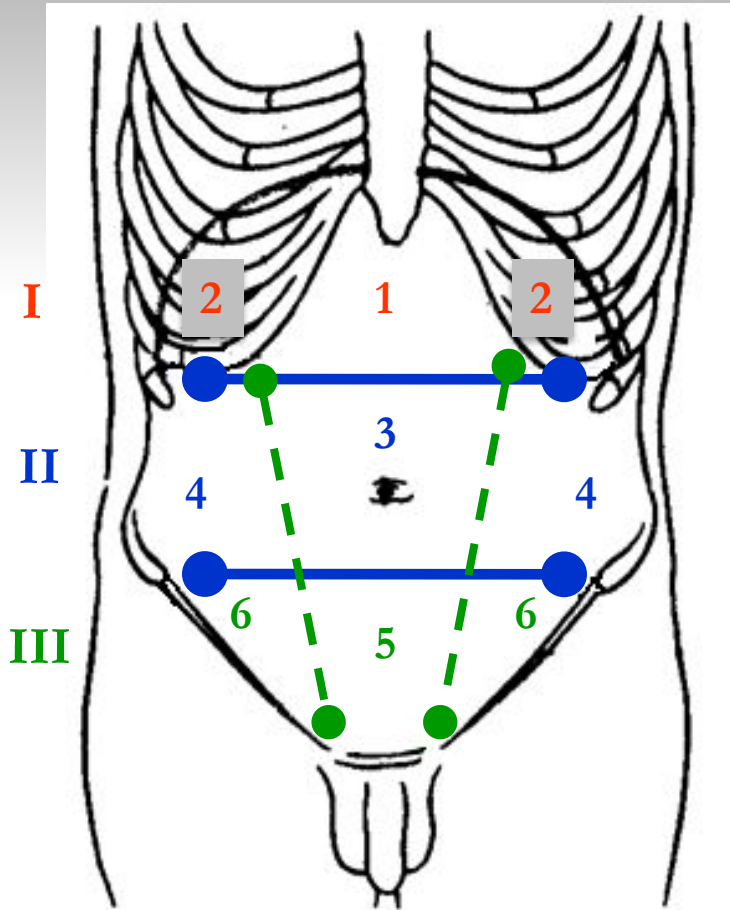
Под этим термином понимают продолжительную и внезапную возникшую боль, резко усиливающуюся при малейшем физическом усилии, движении, сотрясении живота и даже кровати.

- необходимо во всех случаях на основании тщательно собранного анамнеза, объективных признаков, динамики болезни стремиться к установке

# Критерии оценки боли:

- Начало (внезапное, постепенное, медленное, отсроченное)
- Интенсивность (сильная, умеренная, лёгкая)
- Динамика (стихание, нарастание, изменение характера)
- Характер (постоянная, схваткообразная)
- Глубина (глубокая, поверхностная)
- Зависимость (от движения, дефекации, приёма пищи и др.)
- Локализация (в конкретной зоне, диффузная, вне живота)
- Устойчивость (стабильная, миграция)
- Иррадиация
- Фармакологический анамнез

# Области живота



Привес М.И., «Анатомия человека», М. «Медицина», 1982.

## Отделы живота:

- I. *Epigastrium* (эпигастрий, надчревьё);
- II. *Mesogastrium* (мезогастрий, чревьё);
- III. *Hypogastrium* (гипогастрий, подчревьё).

## Области живота:

1. Надчревная область - *regio epigastrica*;
2. Подреберные области (подреберья) - *regiones hypochondriacae dext. et sin.*;
3. Пупочная область - *regio umbilicalis*;
4. Боковые области живота - *regiones laterales dext. et sin.*;
5. Лобковая область - *regio pubica*;
6. Паховые (подвздошные) области - *regiones inguinales dext. et sin.*



# Хирургические заболевания, входящие в понятие «острого живота»:

- 1) Острый аппендицит
- 2) Острый холецистит
- 3) Острый панкреатит
- 4) Перфорационная язва желудка и 12-п.к.
- 5) Острая непроходимость кишечника
- 6) Ущемлённая грыжа
- 7) Желудочно-кишечное кровотечение

# «Острый живот»

Принципиальное значение в диагностике острого живота и псевдоабдоминального синдрома важно для решения проблемы **обезболивания и госпитализации!**

# «Острый живот»

Если подозрение на острый живот:

- обеспечить максимальный **физический покой**;
- исключить прием больным **пищи и жидкости**;
- до уточнения диагноза **не вводить** обезболивающих и спазмолитиков!
- **госпитализация** в хирургическое отделение.

# Аппендицит

(appendicitis; лат. appendix, appendicis придаток + -itis)  
— воспаление червеобразного отростка слепой кишки

- частота 1/150-200 чел.;
- чаще у людей, употребляющих мясо;
- чаще жители города;
- чаще в 10-30 лет;
- чаще женщины ( 1 : 1,5 раза);
- составляет 25-30 % всех хирургических больных;
- 50-60 % всех экстренных хирургических больных;
- летальность 0,2 – 0,4% (в РФ).

# Острый аппендицит

## Этиопатогенез

В разное время предложены различные теории:

Ашофф - инфекционная (первичный аффект).

Рейндорф - глисты, инородные тела, каловые камни.

Дьелофуа - нарушение оттока в следствии застоя, перегиба.

Риккер - ангионевроз (нарушения в сосудах).

Давыдовский - роль лимфосистемы (воспаление).

Греков – червеобразный отросток и пилорический отдел желудка хорошо иннервированы, взаимосвязаны между собой (аппендицит на фоне язвы, гастрита).

Шамов, Русаков, Еланский - аллергическая теория (особ. белк. пища -> сенсibilизация -> иммунный ответ).

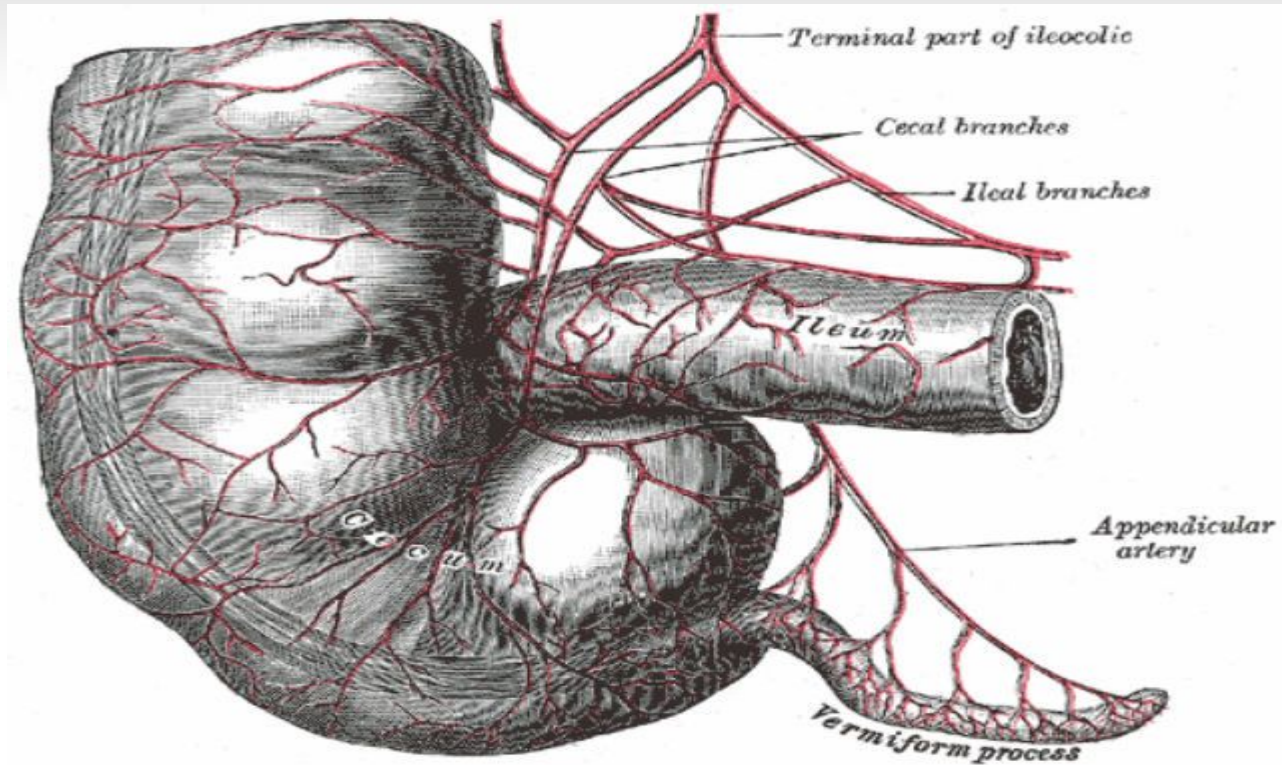
**Нервно-рефлекторная теория - нарушение трофики, сосудистой иннервации, двигательной иннервации, роль инфекции вторична.**

*Заболевание полиэтиологическое, патогенез единый.*

# Острый аппендицит

## Анатомия.

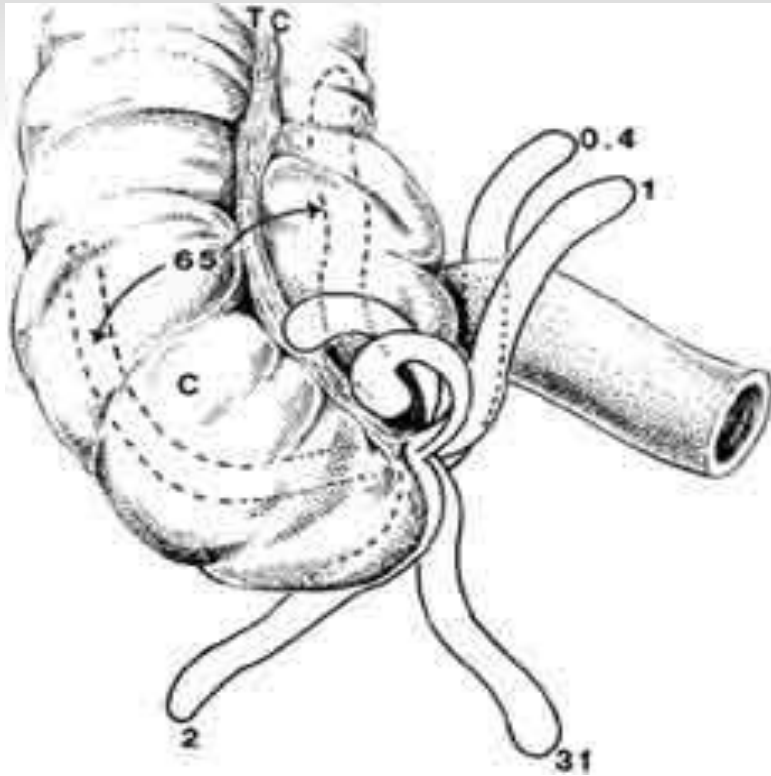
Типичное расположение аппендикса.



# Острый аппендицит

## Анатомические особенности.

- тазовое расположение;
- ретроцекальное расположение;
- позади брыжейки;
- косовосходящее расположение перед подвздошной кишкой;
- косовосходящее расположение позади подвздошной кишки.



# Острый аппендицит

## Классификация

( по Абрикосову)

- Поверхностный аппендицит (катаральный) – до 12 часов;
- Флегмонозный аппендицит (12-48 часов):
  - простой флегмонозный аппендицит;
  - флегмонозно-язвенный аппендицит;
  - апостематозный аппендицит (без перф.; с перф.)
- Гангренозный аппендицит (более 48 часов):
  - первичный (без перф.; с перф.)
  - вторичный (без перф.; с перф.)



# Острый аппендицит.

## Клиническая картина.

### ■ Боль.

- чаще сначала в эпигастрии, а затем (через 2-6 час.) спускаются в правую подвздошную область, оставаясь постоянными и, как правило, никуда не иррадируя. (симптом **Кохера-Волковича**);

- боли появляются по всему животу и только потом локализуются в правой подвздошной области. Также первоначально они могут ощущаться в районе пупка.

- сразу возникают в правой подвздошной области.

### ■ Тошнота, однократная рвота, анорексия, возможна диарея.

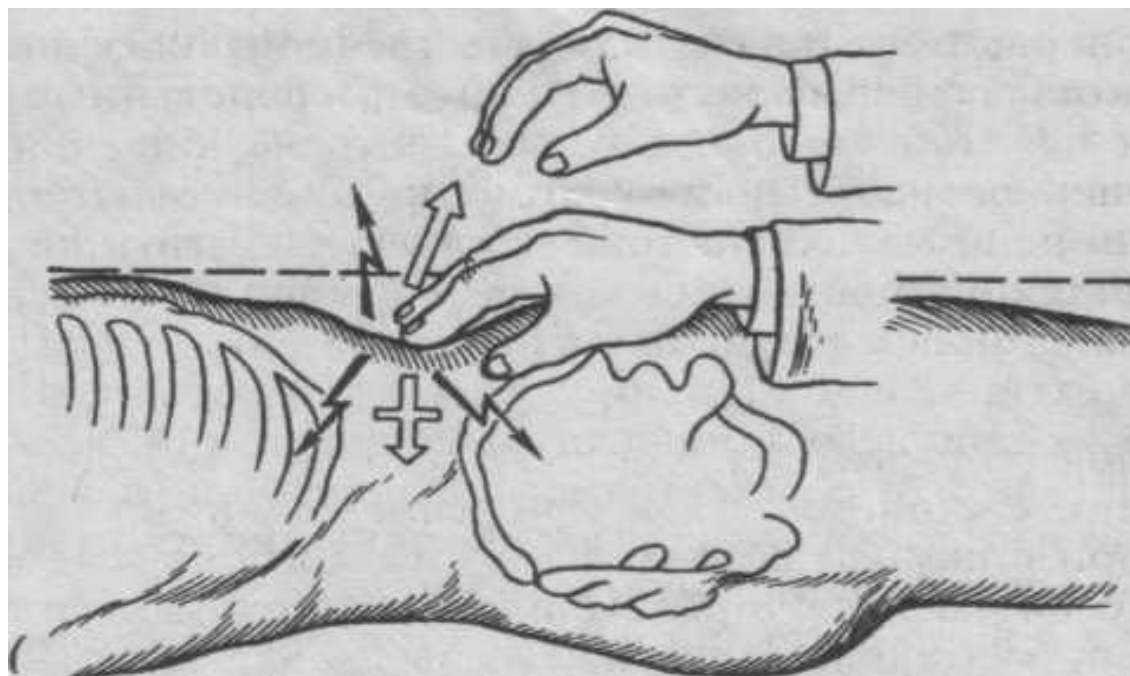
### ■ Субфебрилитет.

■ Триада Дьелафуа – боль, локальное напряжение мышц, гиперестезия кожи в правой подвздошной области.

# Острый аппендицит.

## Симптом Щёткина-Блюмберга.

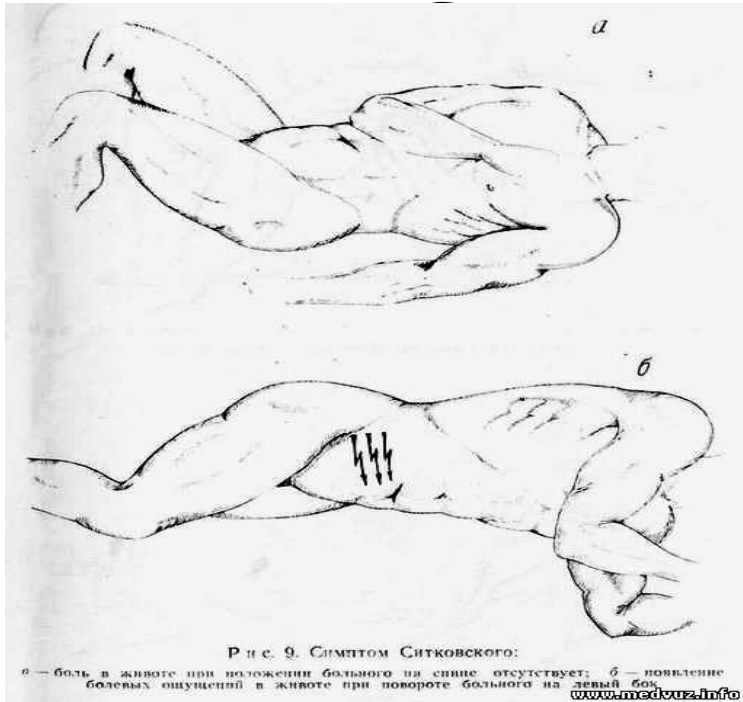
Медленное надавливание на переднюю брюшную стенку всеми сложенными вместе пальцами кисти с последующим их быстрым отнятием усиливает боль в момент снятия пальцев с живота больного.



# Острый аппендицит.

## Симптом Ситковского.

Усиление болей в правой подвздошной области в положении больного на левом боку вследствие отвисания слепой кишки, натяжения воспалённой брюшины и брыжейки червеобразного отростка.



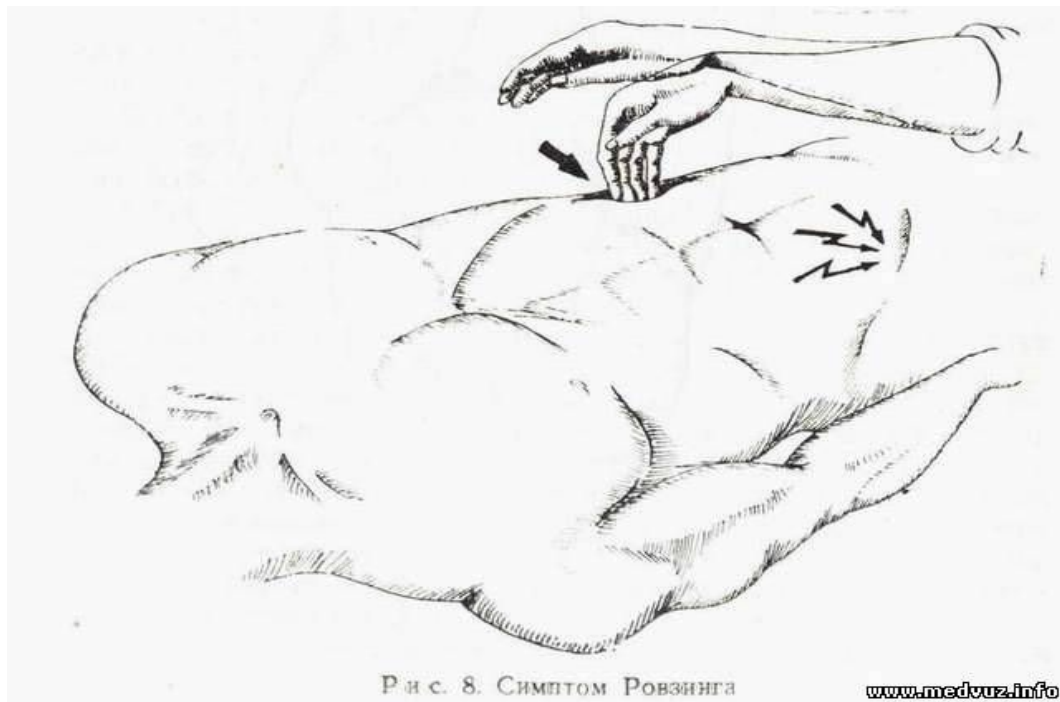
## Бартомье-Михельсона.

Появление или усиление болей при пальпации правой подвздошной области в том же положении больного на левом боку.

# Острый аппендицит.

## Симптом Ровзинга.

Возникновение боли в правой подвздошной области при лёгких толчкообразных движениях пальцами правой кисти в левой подвздошной области,

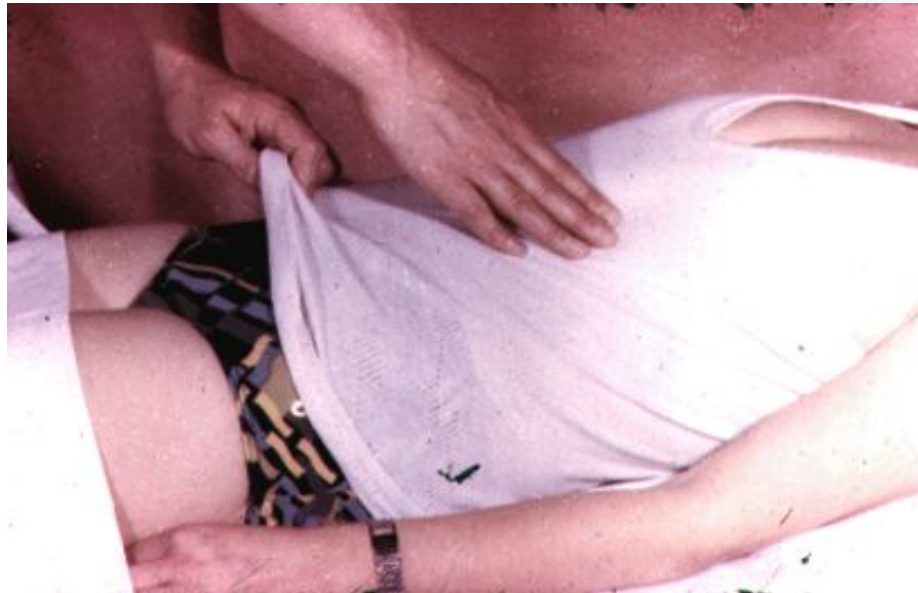

левая кисть ограничивает правую половину живота от левой (гидродинамическое воздействие на аппендикс).

# Острый аппендицит.

## Симптом Воскресенского («ночной рубашки»)

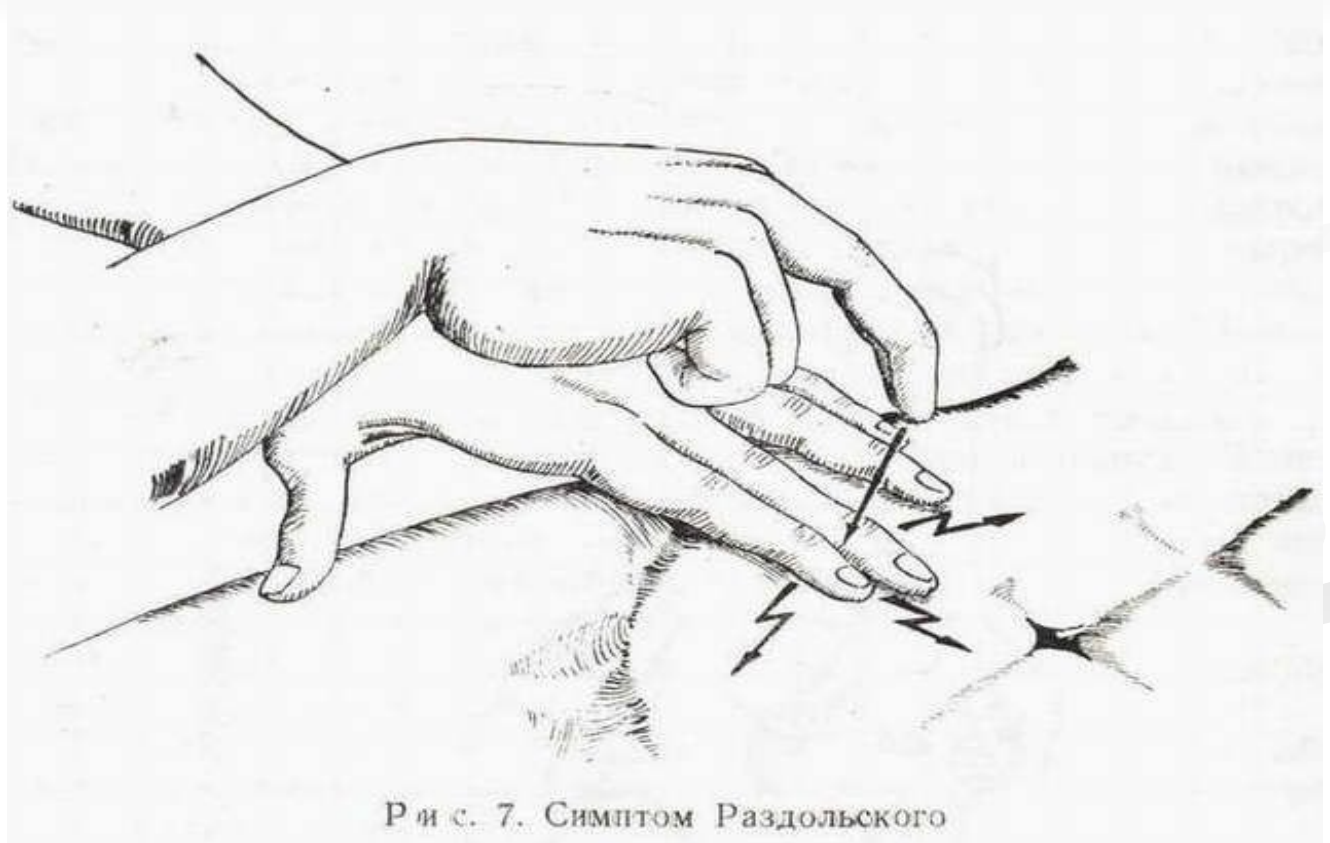При быстром проведении сверху вниз от надчревной к правой подвздошной области пальцами правой кисти через рубашку, натянутую на животе больного левой кистью врача, определяется болезненность в правой подвздошной области.



# Острый аппендицит.

## Симптом Раздольского.

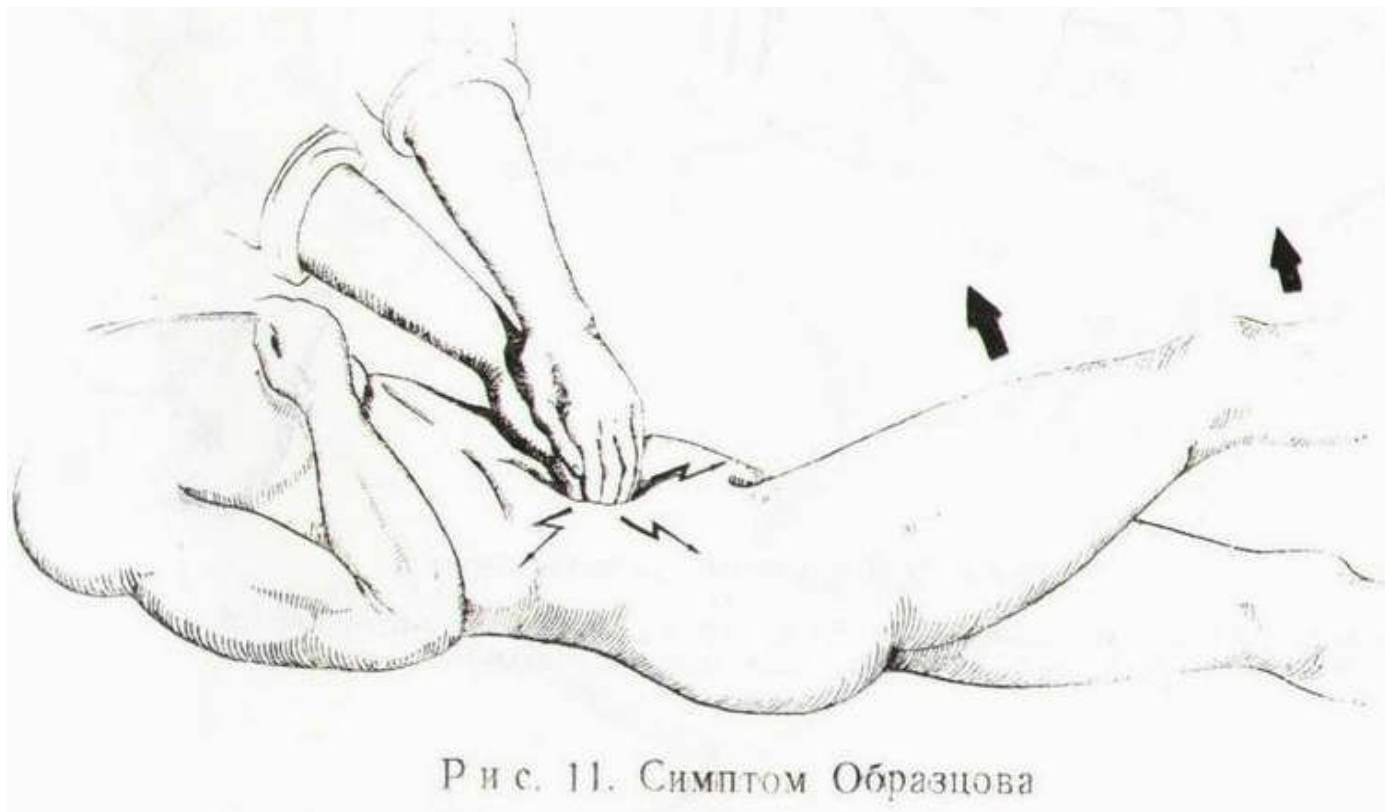
При перкуссии передней брюшной стенки возникает болезненность в правой подвздошной области .



# Острый аппендицит.

## Симптом Образцова.

Усиление болезненности при давлении на слепую кишку и одновременном поднимании пациентом выпрямленной в коленном суставе правой ноги.



Р и с. 11. Симптом Образцова

# Острый аппендицит.

## **Симптом Коупа.**

При ротировании согнутой правой ноги пациента снаружи определяется болезненность в правой подвздошной области.

## **Симптом Долинова.**

Усиление боли в правой подвздошной области при втягивании живота.

## **Симптом Ризвана.**

Усиление боли в правой подвздошной области при глубоком вдохе.

## **Симптом Кушниренко (Караваевой).**

Усиление боли в правой подвздошной области при кашле.



# Острый аппендицит.

## Особенности у пожилых.

Клиническая картина более стёрта, т. к. в аппендиксе возникают дистрофические изменения, мышцы передней брюшной стенки атрофированы. Трудности в диагностике возникают также из-за того, что пожилые пациенты привыкают к болевым ощущениям у себя в животе.

## Особенности у детей.

Быстрое развитие деструктивных форм и осложнений. В начале заболевания дети в возрасте 3-5 лет становятся беспокойными, в положении на животе беспокойство и плач усиливаются. В первые часы болезни часто наблюдается повторная рвота. **Симптом Краснобаева** (напряжение прямой мышцы живота справа). Симптомы раздражения брюшины выражены неотчётливо. **Симптом «отдёргивания руки»** – ребёнок отдёргивает руку врача или матери.

# Острый аппендицит.

## Особенности у беременных.

Самая частая причина оперативных вмешательств у беременных.  
Частота у беременных: 1 случай на 700—2000 беременных.

### Особенности организма женщины при беременности, влияющие на постановку диагноза и хирургическую тактику:

- стёртая клиническая картина – причина частых осложненных форм;
- прогрессирующее ослабление мышц передней брюшной стенки;
- смещение внутренних органов растущей маткой: аппендикс и слепая кишка смещаются вверх, брюшная стенка отодвигается от отростка.

### Клиническая картина:

- Острая боль в животе приобретает постоянный ноющий характер
- Локализация боли в правом боковом отделе живота или правом подреберье
- Положительные **симптом Тараненко** (усиление болей при перекачивании с левого на правый бок), **симптом Брендто** (определяется болезненность справа при надавливании на левое ребро беременной матки).

# Острый аппендицит

## Возможные осложнения.

- разрыв червеобразного отростка;
- аппендикулярный инфильтрат;
- периаппендикулярный абсцесс;
- перитонит;
- абсцесс брюшной полости;
- флегмона забрюшинного пространства;
- тромбофлебит вен малого таза;
- гнойный пилефлебит (восходящий септический тромбофлебит системы воротной вены);
- сепсис.

# Острый аппендицит

## Помощь на догоспитальном этапе.

- Срочная госпитализация в хирургическое отделение стационара.
- Транспортировка лёжа на носилках.
- Обеспечение венозного доступа, мониторинг и поддержание витальных функций.
- При наличии признаков деструктивного аппендицита:  
в/в 5% раствор глюкозы - 400 мл.

**Анальгетики (особенно наркотические) не вводить!**

**Отказ больного от госпитализации является  
грубой ошибкой СМП!**

# Холецистит

(cholecystitis; от греч. χολή -жёлчь и κύστις - пузырь + -itis)  
— воспаление желчного пузыря.

- по статистике занимает второе место после аппендицита среди острых хирургических заболеваний (10-12%)
- летальность 6-12%
- чаще развивается у женщин (2,5:1)
- способствующие факторы:  
наследственная предрасположенность, избыточное питание, нарушение обмена веществ и т.д.

# Острый холецистит

## Этиопатогенез

Основные причины острого холецистита:

- желчнокаменная болезнь;
- нарушение васкуляризации жёлчного пузыря, желчевыводящих путей и двенадцатиперстной кишки;
- лимфогенное, гематогенное или восходящее инфицирование жёлчного пузыря.

Ведущий фактор развития - застой желчи.

# Острый холецистит

## Классификация

### Морфологические формы:

1. Катаральный;
2. Флегмонозный;
3. Флегмонозно-язвенный;
4. Гангренозный.

### По наличию камней:

1. Калькулезный;
2. Некалькулезный.

### По наличию осложнений:

1. Неосложненный;
2. Осложненный:
  - сочетанием с острым панкреатитом;
  - механической желтухой;
  - гнойным холангитом;
  - перфорацией;
  - перитонитом;
  - околопузырным абсцессом или инфильтратом;
  - эмпиемой жёлчного пузыря;
  - жёлчным свищом

# Острый холецистит

## Клинические проявления

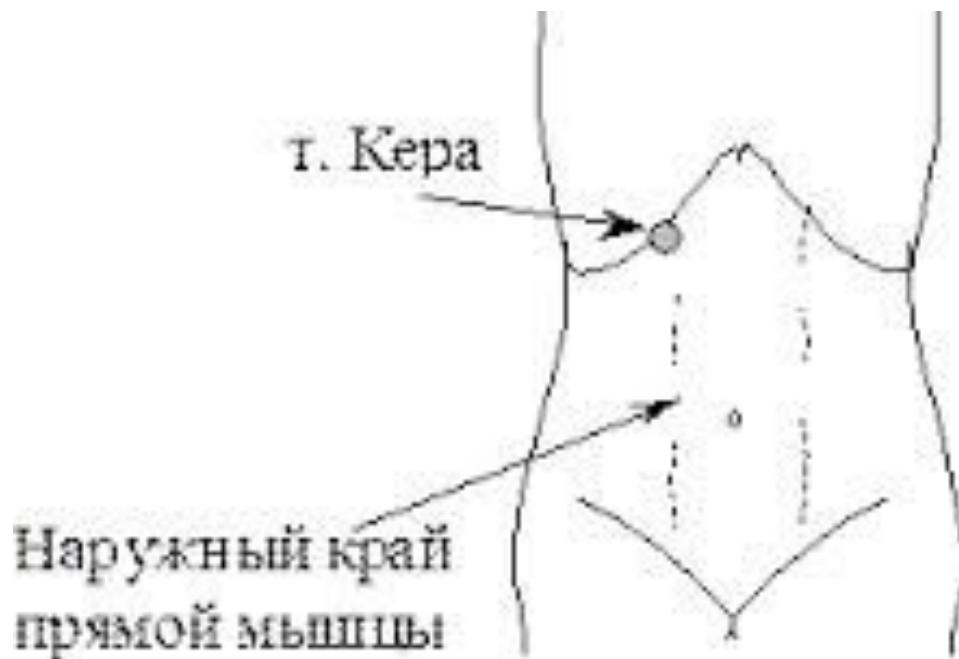
- Внезапное начало. Боль выраженная в правой подреберной области или эпигастрии, иррадиирующая в правую поясничную область, чаще связана с употреблением жирной или острой пищи.
- Тошнота, может быть однократная рвота, язык сухой и обложен;
- Повышение температуры до 38-39 градусов;
- У 10% незначительная желтушность кожных покровов;
- Кожный зуд, расчёсы на коже;
- Возможны: жидкий стул, повышение числа сердечных сокращений и повышение давления.



# Острый холецистит

## Симптом Кера.

Болезненность при пальпации в точке Кера, усиливающаяся при вдохе.



# Острый холецистит

## Симптом Грекова-Ортнера.

Болезненность при поколачивании по правой рёберной дуге боковой поверхностью кисти.

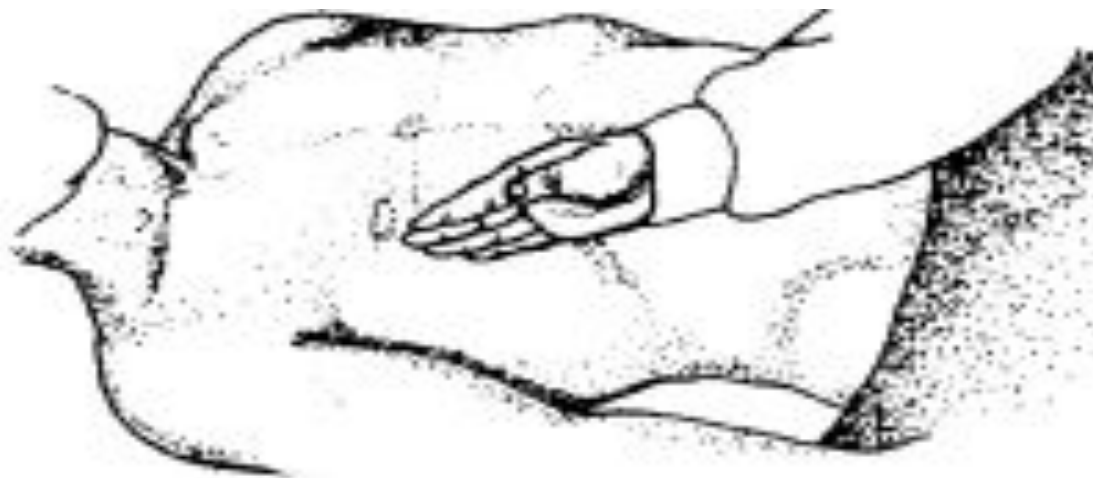
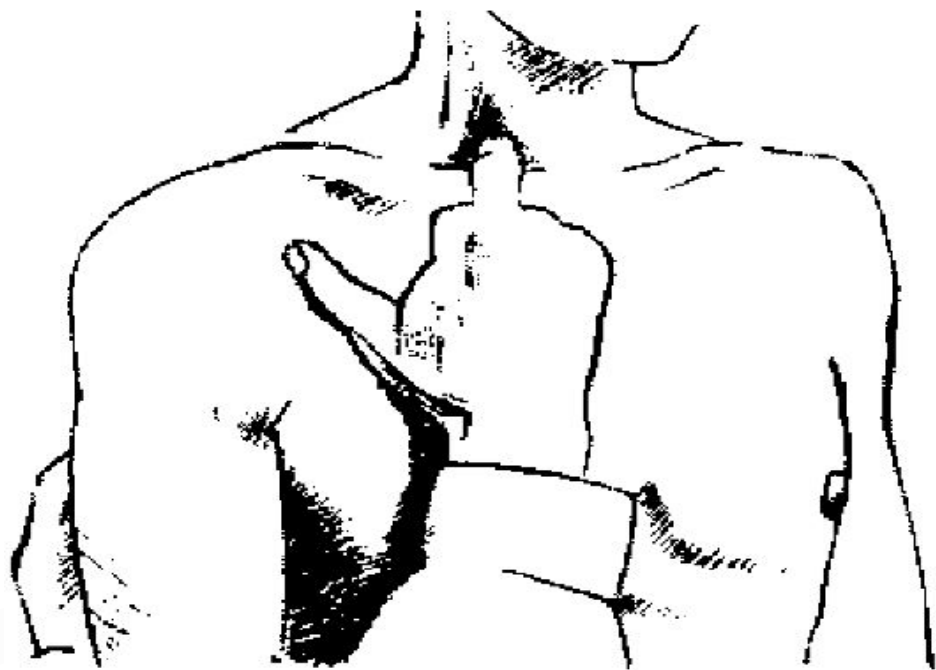


Рис. 59. Определение симптома Грекова-Ортнера

# Острый холецистит

Симптом Мюсси-Георгиевского (френикус-симптом).

Болезненность при надавливании над ключицей справа между ножками грудинно-ключично-сосцевидной мышцы.



# Острый холецистит

## Симптом Мерфи-Образцова.

При надавливании в проекции желчного пузыря при глубоком вдохе больной прерывает дыхание.

## Симптом-ксифоидеус.

Боль при пальпации мечевидного отростка.

## Симптом Гаусмана.

Боль при выпячивании живота.

## Симптом Мак-Кензи.

Гиперестезия кожи в правом подреберье.

**Локальное напряжение передней брюшной стенки в правом подреберье.**

# Острый холецистит

При вовлечении в воспаление брюшины появляются симптомы раздражения брюшины:

- симптом Щёткина-Блюмберга;
- симптом Воскресенского («ночной рубашки»);
- симптом Ситковского;
- симптом Раздольского;
- симптом Менделя (болезненность при перкуссии в правом подреберье).

# Острый холецистит

## Неотложная помощь.

- Срочная госпитализация в хирургическое отделение стационара.
- Транспортировка лёжа на носилках.
- Обеспечение венозного доступа, мониторинг и поддержание витальных функций
- При наличии признаков деструктивного холецистита, гиповолемии, выраженной интоксикации:  
в/в 5% раствор **глюкозы** - 400 мл.
- Допустимо введение спазмолитиков: **но-шпа** 2% - 2-4 мл или **папаверин** 2% - 1-2 мл в 400 мл 5% глюкозы в/в-кап; **атропин** 0,1% - 1 мл (снимает спазм сфинктера Одди).
- При рвоте – **Церукал** 0,5% - 1 мл в/м.

**Анальгетики (особенно наркотические) не вводить!**

# Острый панкреатит

(лат. pancreatitis, от др.-греч. πᾶγκρεας - поджелудочная железа + -itis - воспаление) — группа заболеваний и синдромов, при которых наблюдается воспаление поджелудочной железы.

- третье место после аппендицита и холецистита среди острых хирургических заболеваний (10-12%);
- впервые выявлен на секции в 1641 году, возникновение у злоупотребляющих алкоголем впервые описано в 1788 г.;
- за последние 30 лет двукратный рост частоты;
- за последние 20 лет средний возраст на момент установления диагноза снизился с 50 до 39 лет;
- 20-80 больных с осложненными формами на 100 000 населения.
- Летальность 50 – 90%.

# Острый панкреатит

Наиболее частые причины:

- злоупотребление алкоголем и острой или жирной  
пищей;
- желчнокаменная болезнь;
- отравления;
- травмы поджелудочной железы;
- вирусные заболевания;
- заболевания 12-перстной кишки (язва);
- большие дозы витаминов А и Е.



# Панкреатит

## Классификация

**По характеру течения различают:**

- острый панкреатит;
- острый рецидивирующий панкреатит;
- хронический панкреатит.

**По характеру поражения железы (объём поражения железы - размер участка некроза железы) различают:**

- отечная форма (некроз единичных панкреатоцитов без образования островков некроза);
- деструктивная форма (панкреатонекроз).

# Острый панкреатит

## Клиническая картина.

- Острое начало после погрешности в диете (алкоголь, жирная, жареная и острая пища);
- Интенсивные боли в верхней половине живота, в эпигастрии и левом подреберье, иррадиирующие в спину, носят опоясывающий характер;
- Многократная рвота, не приносящая облегчения;
- Жажда, слабость;
- Чередование поносов и запоров;
- Тенденция к гипотензии;
- Повышение температуры тела;
- Язык сухой, обложен грязным налётом;
- Живот вздут, парез кишечника;
- Пальпация инфильтрата вокруг поджелудочной железы;
- Геморрагические проявления: кровоизлияния в области пупка – **пятна Мондора**, кровоизлияния на боковых поверхностях живота – **пятна Холстеда**.

# Острый панкреатит

## Симптом Кёрте.

Болезненность, гиперестезия и напряжение мышц передней брюшной стенки в эпигастрии.

## Симптом Воскресенского II.

Отсутствие пульсации брюшной аорты (в связи с отёком забрюшинной клетчатки).

## Симптом Гротта.

Атрофия подкожно-жирового слоя в проекции поджелудочной железы (слева от пупка).

## Симптом Мейо-Робсона.

Болезненность при пальпации в левом рёберно-позвоночном углу.

# Острый панкреатит

## Неотложная помощь.

- Срочная госпитализация в хирургическое отделение стационара;
- Транспортировка лёжа на носилках;
- Обеспечение венозного доступа, мониторинг и поддержание витальных функций;
- При наличии признаков деструктивного панкреатита, гиповолемии, выраженной интоксикации: в/в-кап. 5% раствор глюкозы, солевые растворы – до 1000 мл. за первый час;
- Допустимо введение спазмолитиков: но-шпа 2% - 2-4 мл или папаверин 2% - 1-2 мл в 400 мл 5% глюкозы в/в-кап.;
- При рвоте – Церукал 0,5% - 1 мл в/м, в/в;
- Зонд в желудок для удаления желудочного содержимого.
- При выраженном болевом синдроме - ненаркотические анальгетики: Кеторопак - 30 мг (1мл) в/в-медл или в/м ?

# Прободная язва желудка, 12п.к.

- перфорация язвенного дефекта желудка или двенадцати-перстной кишки с образованием сквозного отверстия, открывающегося, как правило, в свободную брюшную полость или забрюшинное пространство.
- составляет 3-10% по всем язвам;
- у мужчин намного чаще, М : Ж = 15 : 1;
- 85 % в возрасте 21-59 лет;
- локализация: 55 % язва 12п кишки, 25 % - язва малой кривизны, 20 % - язва пилорической части;
- летальность 3-10 %.

# Прободная язва желудка, 12п.к.

## Перфорации способствуют:

- Обострение воспалительного процесса в язве (обострение ЯБ);
- Резкое повышение внутрибрюшного давления (чрезмерные физические нагрузки);
- Переполнение желудка пищей, грубые погрешности в диете (алкоголь);
- Чрезмерные психические нагрузки;
- Лечение произвольными салициловой кислоты, НПВС, глюкокортикоидами.

# Прободная язва желудка, 12п.к.

## Классификация.

### По этиологии:

- перфорация хронической язвы;
- перфорация острой язвы (в т.ч. медикаментозной, стрессовой, уремиической);

### По локализации:

- в желудке;
- в двенадцатиперстной кишке;

### По клиническому течению:

- прободение в свободную брюшную полость (в т.ч. прикрытое);
- прободение атипичное (прободение в забрюшинное пр-во);
- в сочетании с желудочно-кишечными кровотечениями;
- в сочетании со стенозом выходного отдела желудка.

# Прободная язва желудка, 12п.к.

## Клиническая картина:

- **Язвенный анамнез**, предшествовавшее обострение (у 80%);
- **Внезапная резкая и постоянная («кинжальная») боль** в эпигастрии или правом подреберье, быстро распространяющаяся по всему животу, чаще - по правому флангу живота (95%);

**Внезапность и интенсивность боли так не выражены ни при каком другом заболевании!**

- Живот втянут, не участвует в дыхании, напряжение мышц передней брюшной стенки - **«доскообразный» живот** (92%);

**Триада Мондора: язвенный анамнез, «кинжальные» боли, дефанс.**

- При перкуссии передней брюшной стенки определяется отсутствие печёночной тупости.
- Больные принимают вынужденное положение на спине или на правом боку с приведёнными к животу ногами.
- Кожные покровы покрыты холодным потом.
- Может быть тошнота, рвота, жажда, задержка стула, газов.



# Прободная язва желудка, 12п.к.

## Клиническая картина

**Осмотр живота:**

- **Симптом Спигарного-Кларка** - отсутствие печеночной тупости.
- **Симптом Кулинкампфа** - резкая боль в области Дуглосова пространства при пальпации per rektum.
- **Симптом Винтера** - живот не участвует в акте дыхания.
- По краю реберной дуги - тимпанит.
- **Симптом Щеткина-Блюмберга.**

**В течении заболевания выделяют:**

- период шока (до 6 ч от начала заболевания);
- период мнимого благополучия (6-12 ч после перфорации);
- период прогрессирующего перитонита (через 12-24ч после перфорации).

# Прободная язва желудка, 12п.к.

## Лечение

- Срочная госпитализация в хирургическое отделение стационара. Транспортировка лёжа на носилках с поднятым головным концом и согнутыми в коленных и тазобедренных суставах ногами.
- Холод на живот.
- Назогастральный зонд для эвакуации содержимого желудка.
- Обеспечение венозного доступа, мониторинг АД и ЧСС и поддержание витальных функций.
- Инфузионная терапия: в/в раствор **натрия хлорида 0,9%** , 5% р-р **глюкозы** – общий объём до 1л.

**Анальгетики не вводить! Желудок не промывать!**

# Кишечная непроходимость

— синдром, характеризующийся нарушением продвижения (пассажа) содержимого кишечника вследствие механического препятствия или функционального нарушения моторики кишки.

## **Этиология острой кишечной непроходимости:**

- спаечный процесс после перенесённых абдоминальных операций;
- странгуляции, заворот кишки, инвагинации;
- закрытие просвета кишки (опухолью, каловым или жёлчным камнем, инородным телом, скоплением аскарид);
- рубцевание кишки (стриктура, стеноз);
- сдавление кишки извне (опухоли других органов);
- ущемление при грыже;
- нарушение моторики кишечника эндогенной (нейрогенной, сосудистой или метаболической) природы у больных инфарктом миокарда, острым панкреатитом, почечной коликой и др., а также экзогенной природы (лекарственная или пищевая интоксикация, травма живота).

# Кишечная непроходимость

**Патогенез заболевания обусловлен:**

- всасыванием из кишечника токсических продуктов, в том числе бактериальных эндотоксинов при некрозе кишки;
- развитием гипотонии и шока, гипогликемии, диспротеинемии;
- потерей электролитов вследствие сопутствующей рвоты.

**Независимо от причины быстро развивается тяжёлая эндогенная интоксикация!**

# Кишечная непроходимость

## Классификация

### По длительности заболевания:

- острая;
- хроническая.

### По механизму развития:

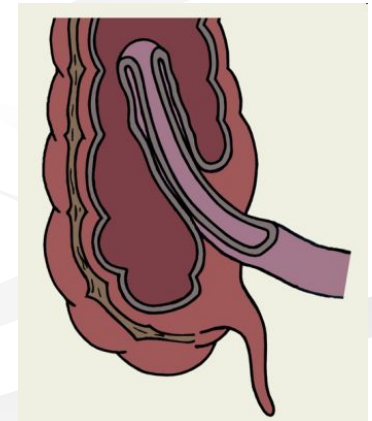
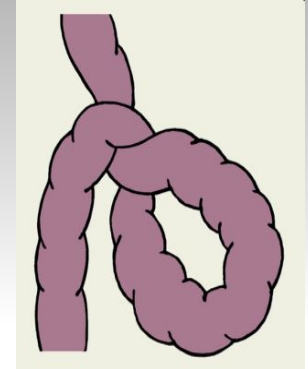
- механическая (странгуляционная, обтурационная, смешанная (спаечная, инвагинационная));
- динамическая (паралитическая и спастическая);

### По локализации:

- тонкокишечная (высокая, низкая);
- толстокишечная.

### По клиническому течению условно выделяют:

- ярких клинических симптомов;
- мнимого благополучия;
- развитие осложнений (перитонит, шок).



# Кишечная непроходимость

## Клиническая картина

Клинические проявления разнообразны и зависят от вида непроходимости кишечника и стадии патологического процесса.

Для любой острой кишечной непроходимости характерны:

- внезапное начало заболевания;
- схваткообразная боль в животе, которая вскоре становится разлитой и приобретает постоянный характер;
- вздутие живота и задержка стула и газов;
- отсутствие перистальтики кишечника;
- многократная тошнота и рвота, не приносящая облегчения.

# Кишечная непроходимость

## Клиническая картина

- Кожные покровы бледные, холодный пот, мраморность кожи конечностей, язык сухой, обложен белым налётом;
- При осмотре живота: наличие послеоперационных рубцов, грыжи, вздутия, асимметричности, видимой перистальтики.
- При перкуссии живота - тимпанит.
- При пальпации и аускультации живота: болезненный, на ранних стадиях заболевания - усиление перистальтики и шум плеска, которые с появлением симптомов раздражения брюшины исчезают и сменяются вздутием живота; иногда наблюдают опухолевидное образование.
- Симптомы острой кишечной непроходимости:
  - Вааля** — асимметрия и локальное вздутие петли кишки и высокий тимпанит над нею вследствие заворота;
  - Склярова** — при лёгком сотрясении передней брюшной стенки слышен шум плеска жидкости, находящейся в переполненной тонкой кишке.
  - Симптом **Обуховской больницы** – расширенная и пустая ампула прямой кишки при пальцевом ректальном исследовании свидетельствует о низкой толстокишечной непроходимости.

# Кишечная непроходимость

## Неотложная помощь.

- Срочная госпитализация в хирургическое отделение.
- Транспортировка лёжа на носилках.
- Обеспечение венозного доступа, мониторинг АД и ЧСС и поддержание витальных функций.
- Во время транспортировки в/в капельно: раствор **натрия хлорида** 0,9% или раствор **глюкозы** 5% - 400 мл
- Введение назогастрального зонда.
- **Но-шпа** 2% - 2мл в/м.

**Анальгетики не вводить!**



# Ущемленная грыжа

**Грыжа** (лат. hernia) — выпячивание какого-либо органа целиком или частично под кожу, между мышцами или во внутренние карманы и полости через отверстия в анатомических образованиях.

**Ущемление грыжи** — внезапное сдавление содержимого грыжевого мешка, состоящего из внутренних органов (сальник, тонкая кишка, мочевой пузырь), покрытых брюшиной, в грыжевых воротах, что приводит к нарушению кровообращения и некрозу отдельных частей.

грыж:

- паховые - 86%
- пупочные - 4-6%
- белой линии - 4%
- бедренные - 3%
- прочие - 1%

Чаще у мужчин:

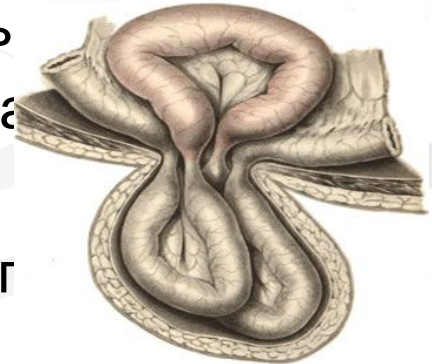

у детей М:Ж = 6:1

у взрослых М:Ж = 20:1

# Ущемленная грыжа

## Формы и механизмы ущемления:

1. эластическое: напряжение брюшного пресса -> повышение внутрибрюшного давления -> при снятии напряжения -> ущемление.
2. каловое: грыжевое содержимое - толстая кишка. Образуется плотная пробка в центральном отделе кишки; происходит раздражение окружающей ткани + спазм -> окончательное сдавление. Чаще у пожилых людей.
3. пристеночное (грыжа Рихтера): состояние удовлетворительное. Выраженная болезненность в невправляющемся грыжевом выпячивании.
4. ретроградное: быстро присоединяются симптомы острой кишечной непроходимости. Затем развивается разлитой перитонит.
5. грыжа Литтре: ущемление дивертикула Меккеля при паховой грыже.



# Ущемленная грыжа

## Клиническая картина

Характерные местные признаки ущемления грыжи:

- острое, внезапное начало;
- резкая боль в области грыжи или по всему животу;
- «невправимость» грыжи;
- напряжение и болезненность грыжевого выпячивания;
- отсутствие передачи кашлевого толчка на грыжевое выпячивание;
- Положительный симптом Щеткина-Блюмберга.

Боли постепенно стихают по мере развития некроза.

# Ущемленная грыжа

## Неотложная помощь.

- Срочная госпитализация в хирургическое отделение.
- Транспортировка лёжа на носилках.
- Обеспечение венозного доступа, мониторинг АД и ЧСС и поддержание витальных функций.
- При вправлении грыжи до прибытия бригады СМП, во время осмотра или при транспортировке в стационар показана доставка в хирургическое отделение с диагнозом

***«Ущемлённая грыжа, вправившаяся самостоятельно»***


с указанием давности и длительности ущемления.

**Анальгетики, спазмолитики не вводить!**

**Грыжу самостоятельно не вправлять!**

# Перитонит

(peritonitis; анат. peritoneum брюшина + -itis) —  
воспаление висцеральной и париетальной  
брюшины, сопровождающееся выраженной  
интоксикацией и значительными нарушениями  
гомеостаза.



# Перитонит

## Классификация

Различают:

1. *Первичный* - обусловлен поражением брюшины микроорганизмами, проникшими гематогенным, лимфогенным путем или через маточные трубы.
2. *Вторичный* - возникает в результате распространения инфекции из различных органов брюшной полости при их воспалении, перфорации или повреждении.

**По распространенности:**

- *местный* (локализуется у источника);
- *диффузный* (распространяется на две - пять анатомические области живота);
- *общий (распространённый, «разлитой»)* перитонит (поражение более пяти отделов брюшины).

# Перитонит

## Клиническая картина

Клиническая картина зависит от стадии:

1. Первая стадия — **реактивная** (первые 24 ч от начала заболевания) характеризуется выраженными местными симптомами:
  - резкий болевой синдром в определенной части живота;
  - защитное напряжение мышц передней брюшной стенки;
  - рвота;
  - больной в вынужденном положении (лежа на спине или на боку с приведенными к животу ногами), щадит живот при дыхании, кашле;
  - возможен шок: учащение пульса до 120 ударов в 1 мин, тахипноэ, иногда повышение АД;
  - возможен подъем температуры тела до 38°;
  - положительный симптом Блюмберга - Щеткина.

# Перитонит

## Клиническая картина

2. Вторая стадия — **токсическая** (24—72 ч) характеризуется некоторой сглаженностью местных симптомов и превалированием общих реакций, характерных для выраженной интоксикации:

- заостренные черты лица, бледность кожного покрова, малоподвижность, эйфория;
- выраженная гипогидратация (сухость слизистой оболочки языка, губ, щек).
- пульса свыше 120 ударов в 1 мин, снижение АД;
- рвота;
- гектический характер температурной кривой;
- уменьшается болевой синдром и защитное напряжение мышц;
- перистальтические шумы кишечника исчезают («гробовая тишина»), развивается задержка стула и газов.



# Перитонит

## Клиническая картина

3. Третья стадия — **терминальная** (свыше 72 ч) проявляется глубокой интоксикацией:
- выражение лица безучастное, щеки втянуты, глаза напавшие, кожа бледно-серого цвета с землистым оттенком, покрыта каплями пота (лицо Гиппократово);
  - адинамия, прострация, нередко интоксикационный делирий;
  - обильная рвота застойным содержимым с каловым запахом;
  - значительные расстройства дыхания и сердечной деятельности;
  - падение температуры тела;
  - тахикардия до 140 и более ударов в 1 мин, респираторная одышка до 30—40 дыханий в 1 мин, АД снижается;
  - местные изменения выражаются в значительном вздутии живота, полном отсутствии кишечных шумов, разлитой болезненности по всему животу при слабо выраженных защитном напряжении мышц и симптоме Блюмберга - Щеткина.

# Перитонит

## Неотложная помощь.

- Срочная госпитализация в хирургическое отделение стационара. Транспортировка лёжа на носилках.
- Обеспечение венозного доступа, мониторинг АД и ЧСС и поддержание витальных функций.
- Оксигенотерапия.
- При ЧДД более 35 в 1мин. провести интубацию трахеи, ИВЛ.
- Для стабилизации САД выше 90 mmHg - адекватная инфузионная терапия: **кристаллоидными растворами, коллоидными растворами 10мл/кг, преднизолон в\в 120-150мг, общим объёмом до 1л.**

**Анальгетики, спазмолитики не вводить!**

# Желудочно-кишечное кровотечение

- кровотечение из органов желудочно-кишечного тракта.

## Причины ЖКК:

- язвенная болезнь;
- эрозивный гастрит;
- синдром Мэллори-Вейса;
- варикозное расширение вен пищевода и желудка;
- неспецифический язвенный колит;
- дивертикулы и полипы кишечника;
- доброкачественные и злокачественные опухоли органов ЖКТ;
- геморрой и др.

# Желудочно-кишечное кровотечение

## Классификация

1. - острое;  
- хроническое.

2. - явное;  
- скрытое.

3. - однократное;  
- рецидивирующее;  
- повторное;  
- профузное.

# Желудочно-кишечное кровотечение

## Классификация

### 4. По степени кровопотери:

- **Лёгкая (степень I).** Состояние удовлетворительное. Однократная рвота или однократный оформленный стул чёрного цвета. ЧСС 80-100 в минуту; САД >120 мм.рт.ст; диурез >2 л/сут.
- **Средней степени тяжести (степень II).** Состояние больного средней степени тяжести. Повторная рвота кровью или мелена. ЧСС 100-110 в мин.; САД 100—120 мм.рт.ст; диурез <2 л/сут.
- **Тяжёлая (степень III).** Состояние тяжёлое; сознание нарушено, вплоть до комы. Повторная рвота малоизменённой кровью, жидкий дёгтеобразный стул или стул по типу «малинового желе». ЧСС >120 в мин.; САД <90 мм.рт.ст. Олигурия, ацидоз.

# Желудочно-кишечное кровотечение

## Клиническая картина

- **Рвота:** - *алой кровью* (синдром Меллори-Вейсса, рак пищевода или кардии желудка);
  - *тёмной кровью* (из варикозно расширенных вен пищевода и желудка при портальной гипертензии);
  - *по типу «кофейной гущи»* (кровотечения из хронической или острой язвы желудка и двенадцатиперстной кишки).
- **Неизменённая кровь из прямой кишки** (ишемический колит, распад опухолей толстой кишки, острый геморрой).
- **Мелена** - при кровотечении из верхних отделов ЖКТ.
- **Слабость**
- **Головокружение**

# Желудочно-кишечное кровотечение

## Неотложная помощь.

- Срочная госпитализация в хирургическое отделение стационара. Транспортировка лёжа на носилках.
- Пузырь со льдом на живот;
- Обеспечение венозного доступа, мониторинг АД и ЧСС и поддержание витальных функций;
- В/в капельно: р-р 5% **глюкозы** или р-р 0,9% **натрия хлорида** - 400 мл;
- При продолжающемся кровотечении гемостатическая терапия: **Vit C 5%** 4мл, **викасол 1%** 1мл, **дицинон 12,5%** 2мл в/в, в/в капельно **аминокапроновая кислота 5%** - 100 мл, **амбен 100 мг** в/в или в/м.
- При развитие геморрагического шока – противошоковые мероприятия, оксигенотерапия.

# Геморрагический шок

- патологический процесс, связанный с острым и массивным кровотечением любого генеза, сопровождающийся резким снижением ОЦК, сердечного выброса и тканевой перфузии вследствие декомпенсации защитных механизмов.



# Определение величины кровопотери

Индекс Альговера – Грубера (шоковый индекс)  
– отношение частоты пульса за 1 минуту к величине  
систолического давления ( $60/120 = 0,5$ )

	Норма	I степень	II степень	III степень
Частота сердечных сокращений	70	80-90	90-110	$\geq 120$
Систолическое АД	120	100-90	85-75	$\leq 70$
ШИАГ	0,5	0,8	0,9-1,2	$\geq 1,3$
Объем кровопотери	0,5-1 л	1-1,5 л	1,5-2 л	$> 2$ л

# Устранение дефицита ОЦК (при продолжающемся кровотечении)

1. Струйная инфузия 800-1000 мл солевых растворов (**дисоль, ацесоль** и др.).
2. Инфузия коллоидных растворов (**полиглюкин, гидроксиптилкрахмал, препараты желатины**) не более 800мл.

**Введение реополиглюкина при сохраняющемся кровотечении не допустимо!**

**Необходимо стабилизировать САД на уровне 80-90 mmHg в течение 10 минут.**

3. При шоке II-III ст. в/в **преднизолон** до 250 мг.
4. Далее, при отсутствии эффекта ( $АД < 70 \text{ mmHg}$ ) – 200 мг **дофамина** на 400 мл кристаллоидного раствора со скоростью 8-10 капель в 1 мин. (до уровня САД 80-90 mmHg).

*Наличие у пострадавшего признаков шока II-III степени является показанием для вызова реанимационной бригады СМП.*

*Использование вазопрессоров (дофамин) при гиповолемии без восполненного ОЦК считается грубой лечебной ошибкой. Их использование*

# Описание обследования per rectum в карте вызова.

При внешнем осмотре область ануса без патологических образований (узлы, их расположение (по часам), количество, признаки тромбоза, размеры). Сфинктер в нормотонусе. На расстоянии 8 см от ануса патологических образований, нависания стенок, болезненностей не выявлено. Ампула пустая (каловые массы (жидкие/твёрдые (нормальные)), на перчатке (стул, слизь) .... цвета.

**Неотложные  
состояния при  
заболеваниях  
мочевыделительной  
системы.**

# Острый пиелонефрит.

- неспецифическое инфекционное заболевание почек с преимущественным поражением интерстициальной ткани и чашечно-лоханочной системы.

## Факторы риска:

- МКБ;
- Сахарный диабет;
- Иммунодефицитные состояния;
- Беременность;
- Пожилой возраст.

## Пути проникновения инфекции:

- **Восходящий:** из очагов нижних мочевых путей;
- **Гематогенный:** из очагов вне мочевых путей.

# Острый пиелонефрит.

## Классификация.

### По патогенезу:

- первичный (без предшествующих заболеваний почек);
- вторичный (на фоне заболеваний почек).

### По локализации:

- односторонний (редко);
- двусторонний.

### По наличию пассажа мочи:

- необструктивный (пассаж мочи не нарушен);
- обструктивный (пассаж мочи нарушен).

### По наличию осложнений:

- осложнённый;
- неосложнённый.

# Острый пиелонефрит.

## Клиническая картина.

- Озноб с повышением  $t$  тела до  $39-41^{\circ}$ ;
- Дизурия;
- Боли в поясничной области;
- Общая слабость, недомогание, головная боль.

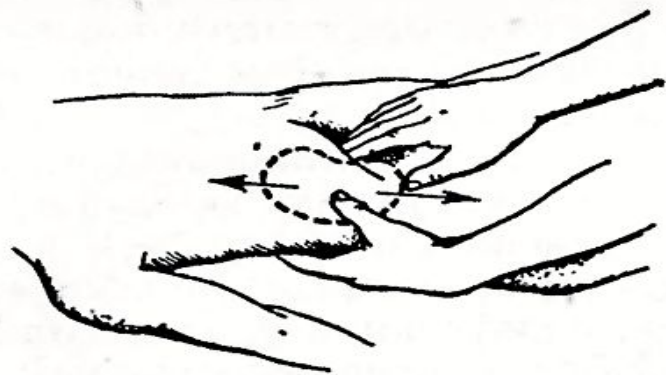## Симптомы.

- Симптом поколачивания по поясничной области;
- Выраженная ригидность мышц и локальная болезненность на стороне поражения;
- Пальпация почек (увеличенная и болезненная почка).

# Острый пиелонефрит.

## Пальпация почек.

Почки пальпируются двумя руками (бимануальная пальпация). Для этого больного укладывают в положении на спине или на боку со слегка согнутыми в коленных и тазобедренных суставах ногами. Для лучшего расслабления мышц передней брюшной стенки больной должен дышать глубоко, делая медленные, ненапряженные длинные выдохи. Врач, находясь с правой стороны от больного, ладонью левой руки, положенной на поясничную область со стороны спины (ниже XII ребра), подталкивает правую почку навстречу пальцам пальпирующей правой руки. Пальцы правой руки врач синхронно выдохам больного все глубже погружает в эпигастральную область живота. Рядом с позвоночником



прощупывается полюс правой почки. При увеличенной почке можно ощутить большую часть её или всю между пальцами двух противоположно направленных ладоней. Также пальпируют и левую почку.



# Острый пиелонефрит.

## Неотложная помощь.

- При высокой температуре: **анальгин 50%** - 2 мл. + **димедрол 1%** - 1 мл. в/м;
- Спазмолитики: **но-шпа 2%** - 2 мл или **папаверин 2%** - 2 мл или **баралгин 5 мл** в/м;
- При гипотензии: **0,9% натрия хлорида** или другие кристаллоиды в/в-кап. до 1000 мл;
- Госпитализация в урологический стационар.

# Острая задержка мочи.

- невозможность или недостаточность самостоятельного опорожнения переполненного мочевого пузыря с болезненными позывами на мочеиспускание.

## Причины:

- **Механические:** (аденома и рак предстательной железы, простатит, инородное тело мочевого пузыря и уретры, новообразования нижних мочевых путей);
- **Нейрогенные:** (травма спинного мозга, грыжа межпозвонкового диска, рассеянный склероз);
- **Функциональные:** (боль, волнение, низкая температура окружающей среды);
- **Приём некоторых лекарственных средств:** (наркотики, бензодиазепины, антидепрессанты, антигистамины, адреномиметики, антихолинергические препараты и др.)

# Острая задержка мочи.

## Клиническая картина.

- Мучительные позывы на мочеиспускание;
- Общее беспокойство больного;
- Сильные боли в надлобковой области;
- Ощущение распираания внизу живота.

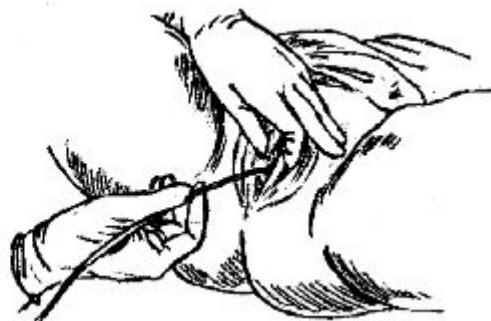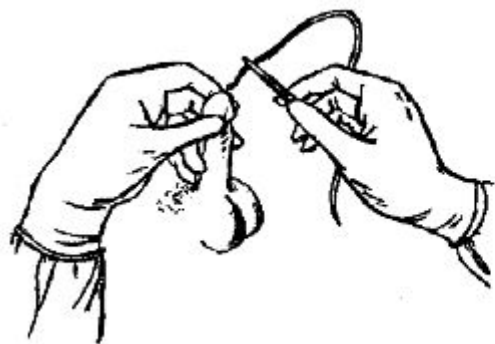
## Неотложная помощь.

- Срочное опорожнение мочевого пузыря путём его катетеризации эластичным катетером.

# Острая задержка мочи.

## Техника катетеризации.

- Все инструменты должны быть стерильными, предварительно обработать промежность и область наружного отверстия мочеисп. канала р-ром антисептика (хлоргексидин, фурацилин).
- Катетер смазать глицерином или вазелиновым маслом;
- У женщин катетер проводят на глубину 5-8 см до получения мочи;
- У мужчин головку полового члена захватывают по венечной борозде с боков средним и безымянным пальцами левой руки (не сдавливая уретры) и удерживают в несколько натянутом кверху состоянии. При этом указательный и большой пальцы той же руки слегка раздвигают наружное отверстие уретры. В наружное отверстие уретры вводят катетер



и проводят его в проксимальный отдел уретры плавными «шажками» по 1,5-2,5 см, постепенно перехватывая пинцетом.

# Острая задержка мочи.

## Противопоказания к катетеризации мочевого пузыря:

- Острый уретрит и эпидидимит (орхит);
- Острый простатит и/или абсцесс предстательной железы;
- Травма уретры.

## Показания к госпитализации.

- Наличие противопоказаний к катетеризации мочевого пузыря;
- Затруднение в проведении катетера (не более 2 попыток!);
- Отсутствие восстановления самостоятельного мочеиспускания после повторных катетеризаций мочевого пузыря;
- Продолжительность острой задержки мочи более 2 суток.

# Почечная колика.

- приступ резких болей, возникающий при острой обструкции верхних мочевыводящих путей.

## Причины.

- МКБ (обтурация камнем);
  - Пиелонефрит (продукты воспаления: слизь, фибрин, эпителий);
  - Опухоль почки (сгустки крови);
  - Травма почки (сгустки крови или внешнее сдавление верхних мочевых путей урогематомой);
  - Гинекологические заболевания.
- и др.

# Почечная колика.

## Клиническая картина.

- Приступ возникает внезапно, чаще во время физического напряжения или при ходьбе, тряской езде, обильном приёме жидкости.
- Боли интенсивные, локализуются в поясничной области, иррадиируют по ходу мочеточника, в подвздошную область, паховую область, во внутреннюю поверхность бедра, наружные половые органы;
- Больные возбуждены, занимают вынужденное коленно-локтевое положение;
- Дизурия – учащённое мочеиспускание малыми порциями, постоянные позывы к мочеиспусканию;
- Гематурия;
- При присоединении инфекции повышение температуры тела;
- Живот мягкий, участвует в дыхании, болезненность при пальпации в поясничной области, поколачивание по пояснице болезненное.

# Почечная колика.

## Неотложная помощь.

- Тепло на поясничную область;
- **Баралгин** 5 мл в/в или в/м, НПВС;
- Спазмолитики: **но-шпа** 2% - 2-4 мл в/в;
- Антиспастические смеси;
- При некупирующейся почечной колике все больные должны быть госпитализированы.



# **Острый живот в гинекологии.**

# Острый живот в гинекологии.

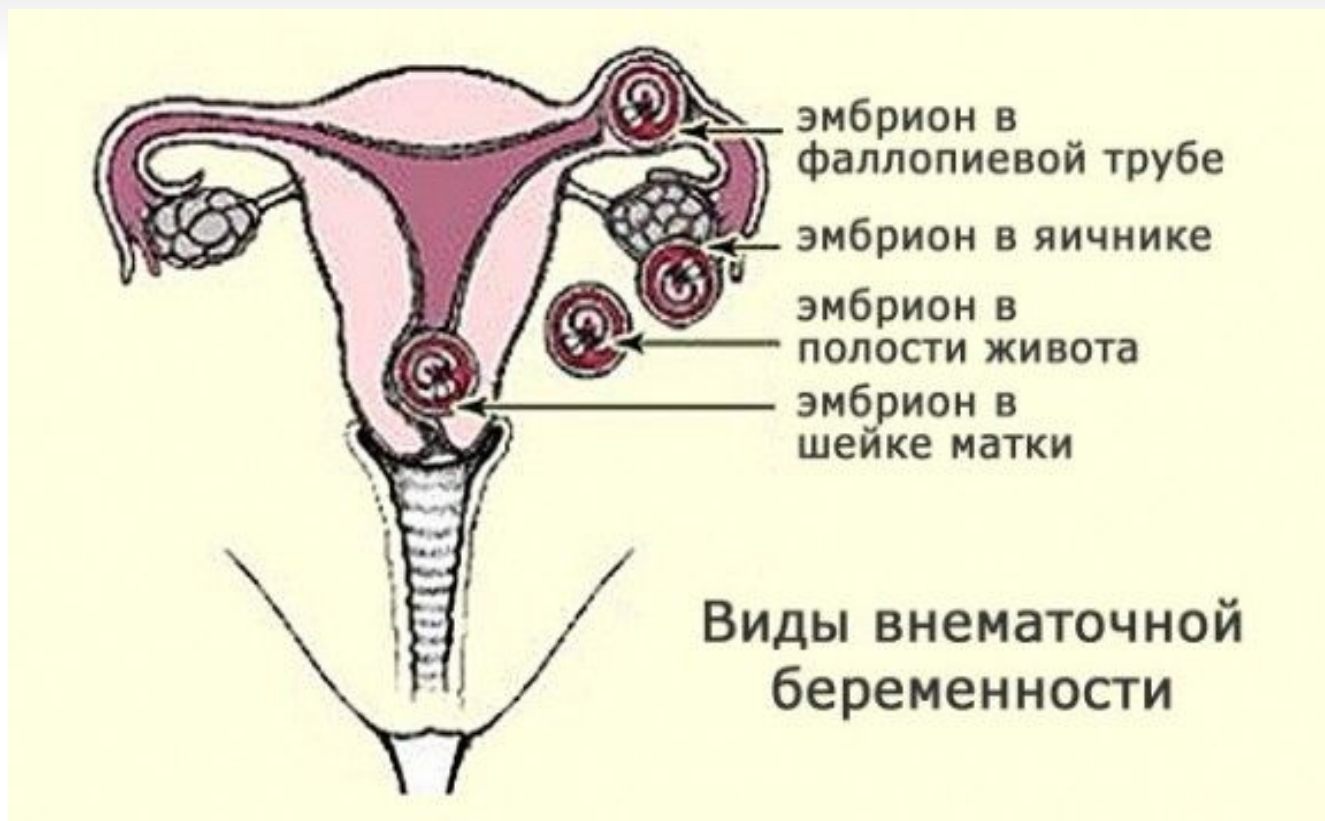- симптомокомплекс, развивающийся в результате острой патологии в брюшной полости и проявляющийся болью в животе, перитонеальными симптомами.

## Причины:

- Внематочная беременность;
- Апоплексия яичника;
- Перекрут кисты яичника;
- Перфорация гнойных образований придатков (пиосальпинкс, тубоовариальный абсцесс, киста яичника);
- Тазовый перитонит (пельвиоперитонит).

# Внематочная (эктопическая) беременность.

Это беременность, развивающаяся вне физиологического плодоемкости, - в маточной трубе (преимущественная локализация), в яичнике, в брюшной полости, в яичнике, в брюшной полости.



# Внематочная (эктопическая) беременность.

## Этиология.

Главным этиологическим фактором является изменение анатомического строения и функции маточных труб вследствие:

- Повторных абортов;
- Воспалительных процессов в придатках;
- Применения гормональных и внутриматочных противозачаточных средств.

Также способствуют инфантилизм, гипотрофическое состояние полового аппарата при нарушенной функции яичников или на фоне длительной лактации.

# Внематочная (эктопическая) беременность.

## Клиника.

- Задержка менструаций на 4-8 недель, нагрубание молочных желез, за счёт гипертрофии миометрия происходит увеличение размеров матки до 5-6 недельного срока беременности;
- Положительный тест на беременность;
- Внезапно возникшие сильные схваткообразные боли внизу живота с одной стороны, иррадиирующие в прямую кишку;
- Метеоризм, позывы на дефекацию;
- Боль часто сопровождается кратковременной потерей сознания;
- Кровянистые выделения из половых путей;
- Головокружение, слабость, потливость, признаки геморрагического шока;
- Живот в дыхании не участвует, болезненный, положительная перитонеальная симптоматика;
- В пологих местах живота перкуторно определяется притупление перкуторного звука.

# Внематочная (эктопическая) беременность.

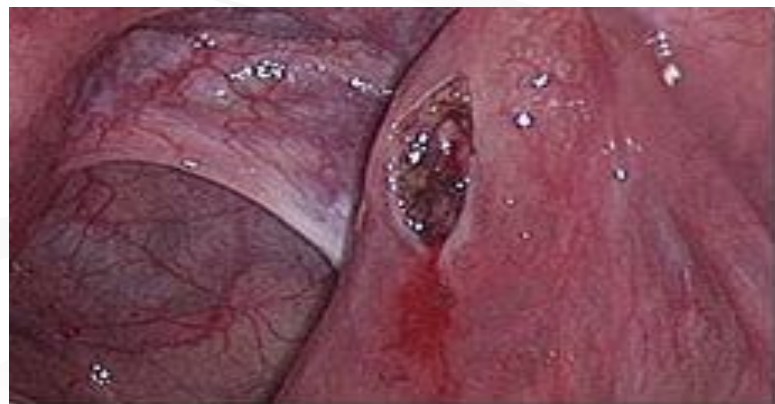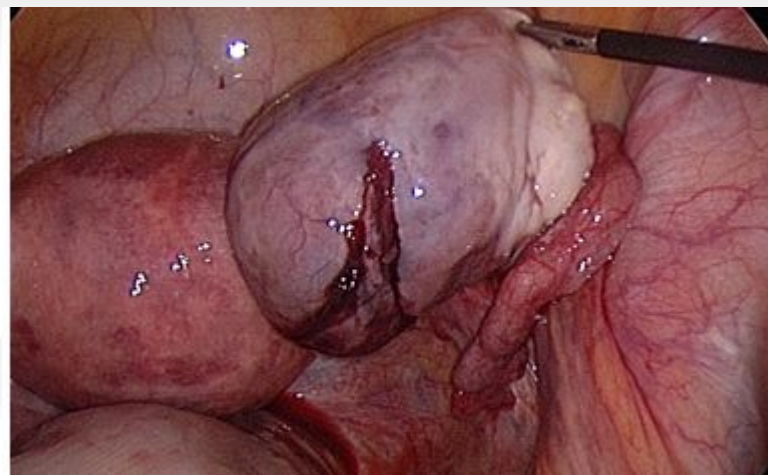
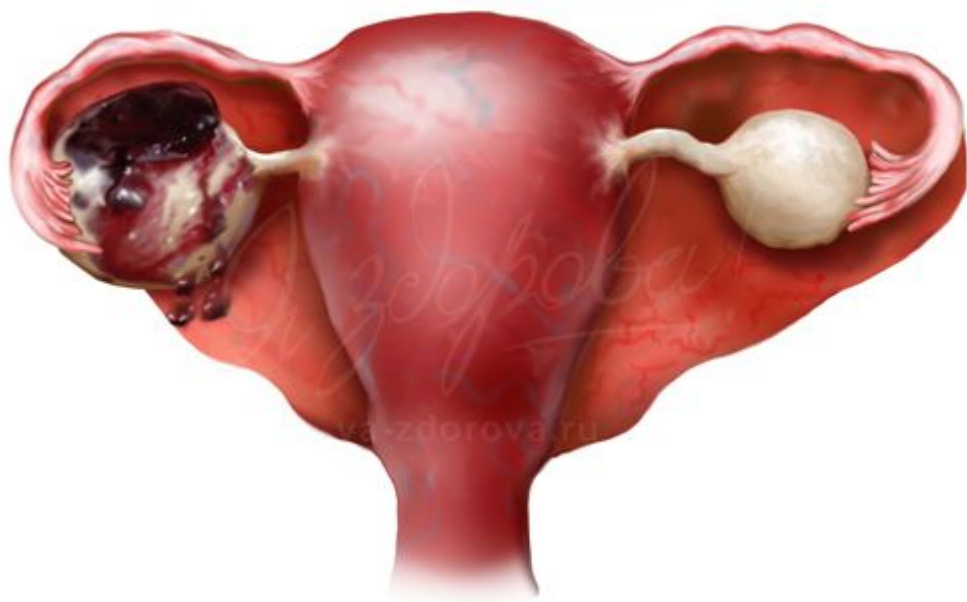
## Неотложная помощь.

- Инфузия кристаллоидных растворов;
- При артериальной гипотензии – **преднизолон 120 мг** в/в;
- 200 – 500 мг **дицинона** в/м;
- 5 мл 5% р-ра **аскорбиновой кислоты** в/в;
- Экстренная госпитализация в гинекологический стационар на носилках с мониторингом витальных функций.

**Обезболивание не проводится!**

# Апоплексия яичника.

Апоплексия яичника (разрыв яичника, инфаркт яичника, гематома яичника) – острое нарушение его целостности с кровоизлиянием в яичник и кровотечением в брюшную полость.



# Апоплексия яичника.

## Предрасполагающие факторы.

- Нарушение нейроэндокринной регуляции в организме;
- Склерокистоз, варикоз, воспалительные процессы в яичнике;
- Физическое напряжение;
- Прерванный или редкий половой акт.

Чаще развивается в середине менструального цикла – в период овуляции или во вторую фазу – в период васкуляризации и расцвета жёлтого тела.



# Апоплексия яичника.

## Клиника.

- Возникает в репродуктивном возрасте (20 – 35 лет);
- Внезапные острые боли внизу живота, на стороне поражённого яичника (чаще возникает справа), иррадиирующие в крестец, бедро, наружные половые органы, прямую кишку;
- Коллаптоидное состояние, тахикардия, ↓АД, бледность кожных покровов, холодный пот;
- При перкуссии живота – притупление в его отлогих частях за счёт скопления крови;
- Живот напряжён, болезненный, положительная локальная перитонеальная симптоматика.

# Апоплексия яичника.

## Неотложная помощь.

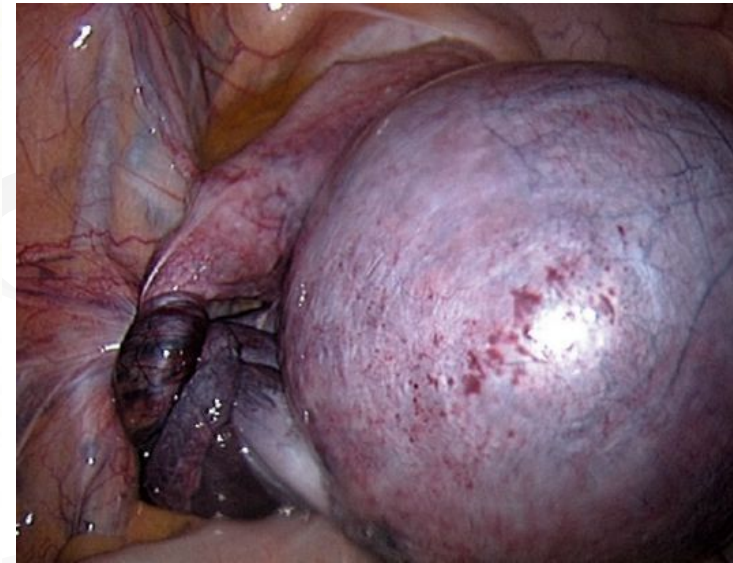
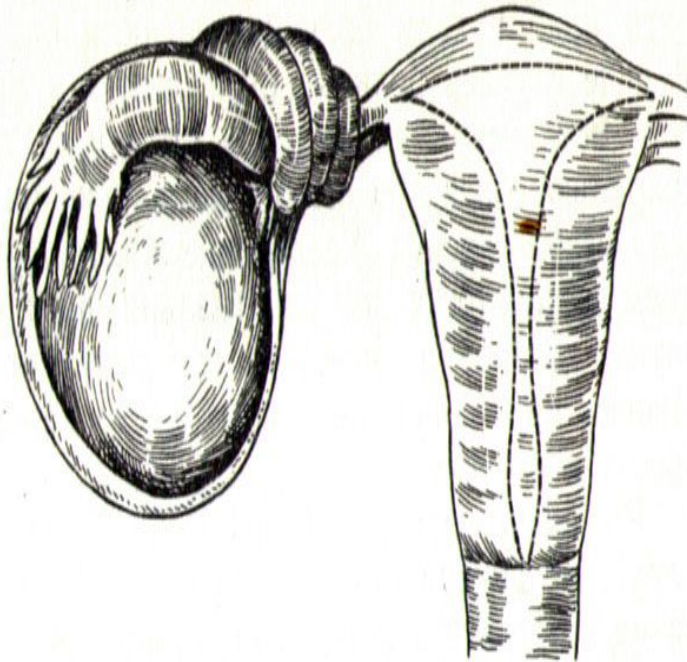
- Инфузия кристаллоидных растворов;
- При артериальной гипотензии – **преднизолон 120 мг в/в**;
- 200 – 500 мг **дицинона в/м**;
- 5 мл 5% р-ра **аскорбиновой кислоты в/в**;
- Экстренная госпитализация в гинекологический стационар на носилках с мониторингом витальных функций.

**Обезболивание не проводится!**

# Перекрут ножки кистомы яичника.

Острое осложнение опухоли яичника, приводящее к нарушению питания новообразования и развитию клиники острого живота.

Рис. 8.11. Перекрут ножки опухоли яичника.



# Перекрут ножки кистомы яичника.

Кистомы яичника относятся к наиболее часто встречающимся опухолям у женщин.

Ножка опухоли яичника состоит из собственной связки, подвешивающей связки, мезовария, иногда ещё и маточной трубы. В ней проходят яичниковая артерия, ветви маточной артерии, вены, лимфатические сосуды.

## Причины перекрута.

- Резкое изменение положения тела;
- Изменение внутрибрюшного давления (беременность, роды, натуживание, сильный кашель);
- Нарушение кровоснабжения в сосудах ножки кистомы.

# Перекрут ножки кистомы яичника.

## Клиника.

- Приступообразная сильная боль внизу живота, иррадиирующая в промежность, бедро;
- Метеоризм, задержка стула, тошнота, рвота;
- Повышение температуры тела до субфебрильной;
- Тахикардия;
- Живот напряжён, болезненный, положительная перитонеальная симптоматика.

# Перекрут ножки кистомы яичника.

Неотложная помощь.

- Срочная транспортировка в гинекологический стационар на носилках.

**Обезболивание не проводится!**



# Перфорация гнойных образований придатков.

## Клиника.

- Боли внизу живота постоянного характера, преимущественно со стороны поражения;
- Озноб, высокая лихорадка;
- Ухудшение общего состояния, слабость;
- Живот умеренно вздутый, болезненный, особенно при пальпации в области поражения;
- Язык обложен белым налётом;
- Тошнота, отрыжка, рвота, задержка стула и газов;
- Из половых путей возможно гнойное, сукровичное отделяемое с запахом.



# Перфорация гнойных образований придатков.

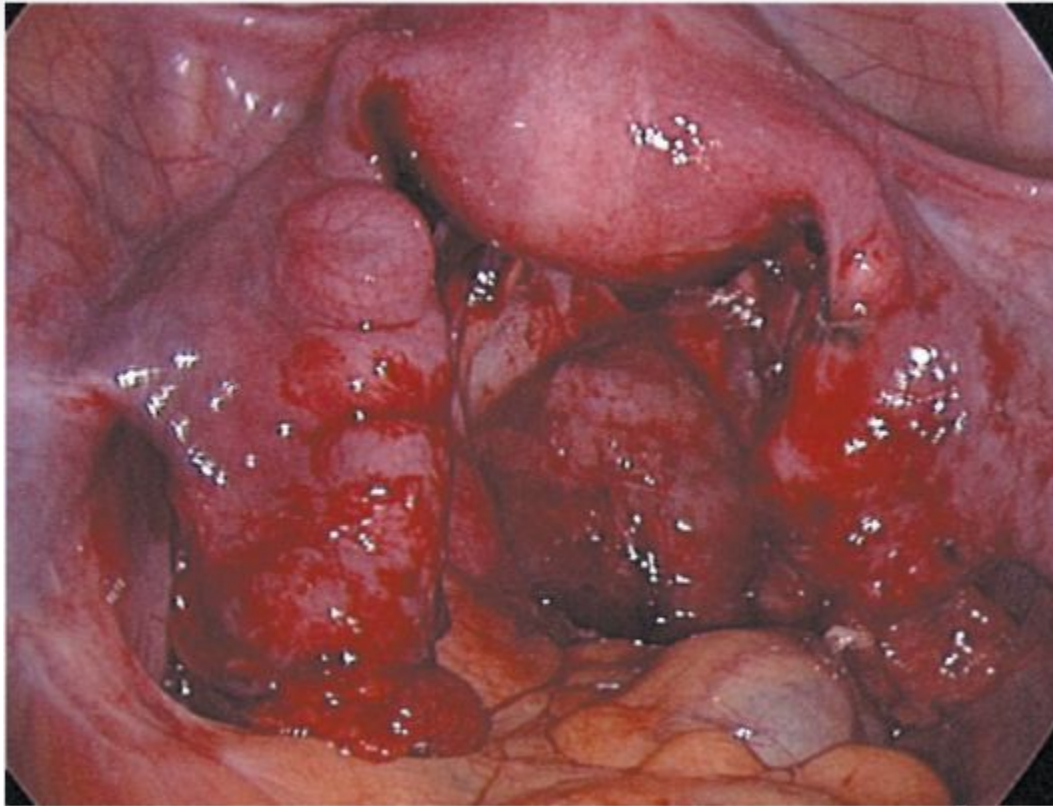
## Неотложная помощь.

- Инфузионная терапия;
- 5 мл 5% р-ра аскорбиновой кислоты в/в;
- Срочная транспортировка в гинекологический стационар на носилках.

**Обезболивание не проводится!**

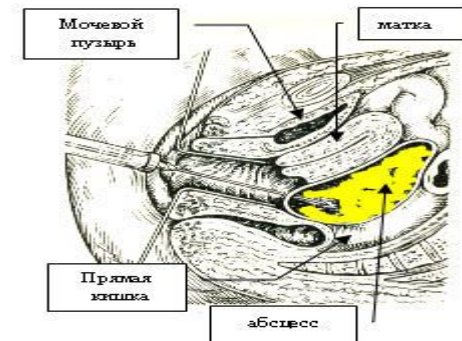
# Тазовый перитонит (пельвиоперитонит).

Форма местного перитонита, возникающего при распространении инфекции из матки или придатков на брюшину.



# Тазовый перитонит (пельвиоперитонит).

В полости малого таза скапливается экссудат, фибринозное содержимое которого ускоряет образование спаек и отграничение очага воспаления. Изоляция полости малого таза от остальной брюшной полости способствуют прилегающие петли кишки и сальник, которые вовлекаются в местный спаечный процесс. Экссудат – серозно-фибринозный, гнойный – обычно скапливается в маточно-прямокишечном углублении (абсцесс маточно-прямокишечного углубления) или, что реже, в одном из боковых карманов – в зависимости от локализации первичного очага воспаления.



# Тазовый перитонит (пельвиоперитонит).

## Клиника.

- Симптомы общей интоксикации;
- Озноб, высокая лихорадка постоянного типа;
- Тахикардия, ↓АД;
- Боли интенсивные, внизу живота, иррадиируют в крестец, прямую кишку, нижние конечности;
- При формировании абсцесса маточно-прямокишечного углубления боли преимущественно иррадиируют в прямую кишку. При боковой локализации пельвиоперитонита боли больше выражены со стороны поражения, могут иррадиировать к лону;
- Тошнота, нечастая рвота;
- Стул и газы задержаны;
- Локальное напряжение передней брюшной стенки, локальные симптомы раздражения брюшины.

# Тазовый перитонит (пельвиоперитонит).

## Неотложная помощь.

- Инфузионная терапия (кристаллоидные растворы, гемодез);
- 5 мл 5% р-ра аскорбиновой кислоты в/в;
- Срочная транспортировка в гинекологический стационар на носилках.

**Обезболивание не проводится!**

**Неотложные  
состояния в  
офтальмологии.**

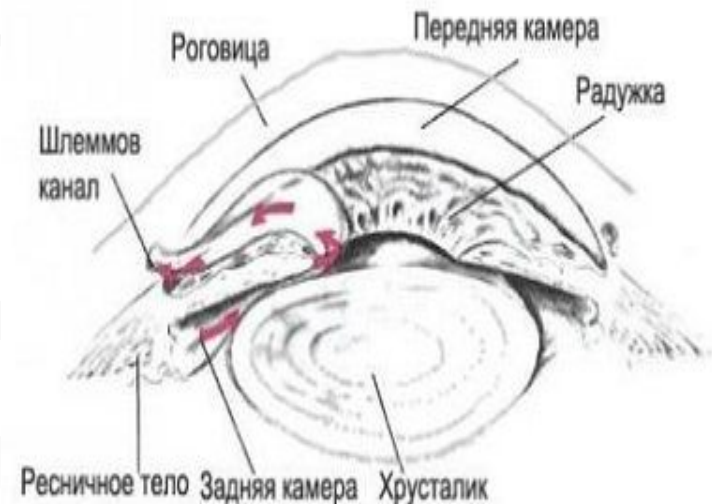# Острый приступ глаукомы.

Чаще возникает у людей старше 40 лет, но встречается и у более молодых людей при вторичной глаукоме, являющейся осложнением какого-либо другого глазного заболевания.

Это - хроническая болезнь глаз, характеризующаяся постоянным или периодическим повышением внутриглазного давления (ВГД) с развитием трофических расстройств в путях оттока внутриглазной жидкости (ВГЖ, водянистой влаги), в сетчатке и в зрительном нерве, обуславливающие появление типичных дефектов в поле зрения и развитие краевой экскавации (углубление, продавливание) диска зрительного нерва.

# Острый приступ глаукомы.

Полость глаза содержит водянистую влагу, которая заполняет его переднюю и заднюю камеры, хрусталик и стекловидное тело. Продуцируется она отростками ресничного тела и накапливается в задней камере глаза. Затем оттекает через зрачок, омывая хрусталик и поступает в переднюю камеру, откуда через шлеммов канал попадает в поверхностные вены склеры (85-95%). 5- 15% водянистой влаги уходит из глаза, просачиваясь через ресничное тело и склеру в вены сосудистой оболочки и склеральные вены.

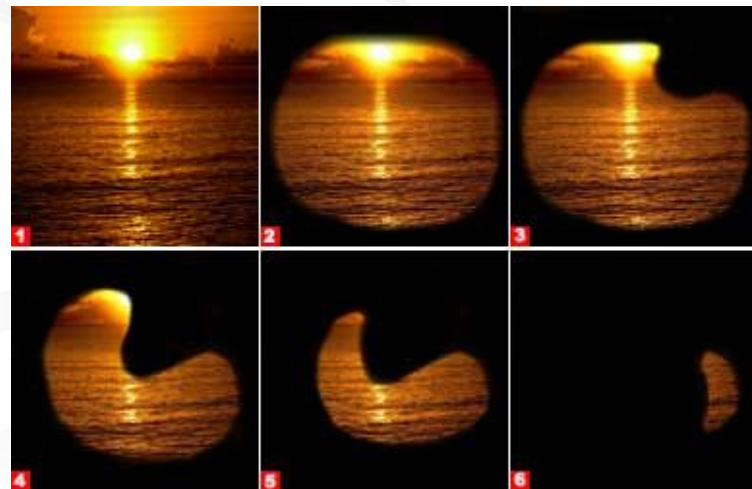
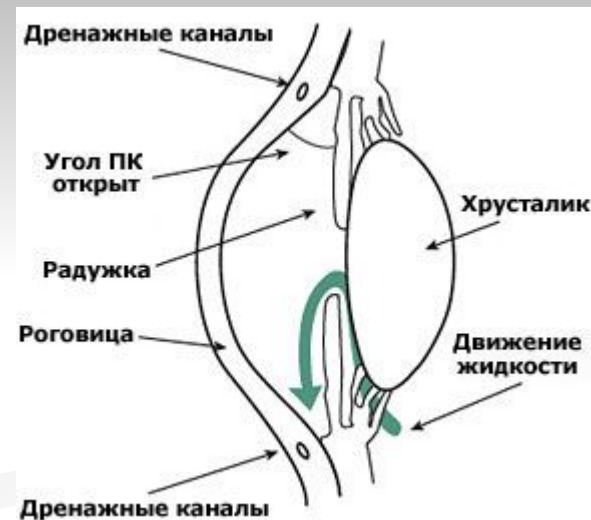



# Острый приступ глаукомы.

## Открытоугольная форма глаукомы.

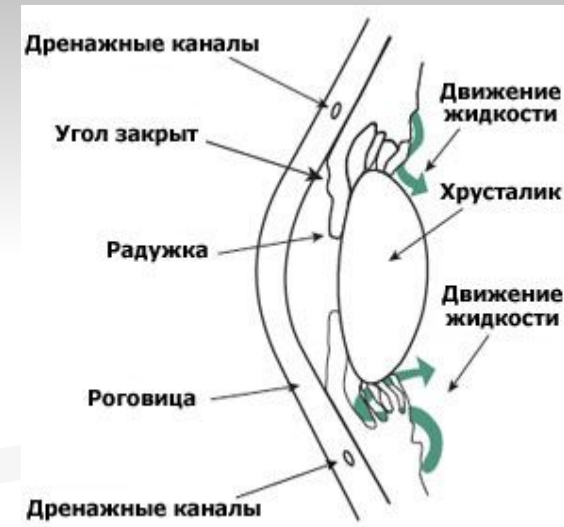- Генетически обусловленное заболевание;
- Возникает и прогрессирует незаметно для больного;
- Как правило поражает оба глаза;
- Возникает сопротивление оттоку внутриглазной жидкости;
- Изменяется поле зрения (появляются дугообразные выпадения).



# Острый приступ глаукомы.

## Закрытоугольная форма глаукомы.

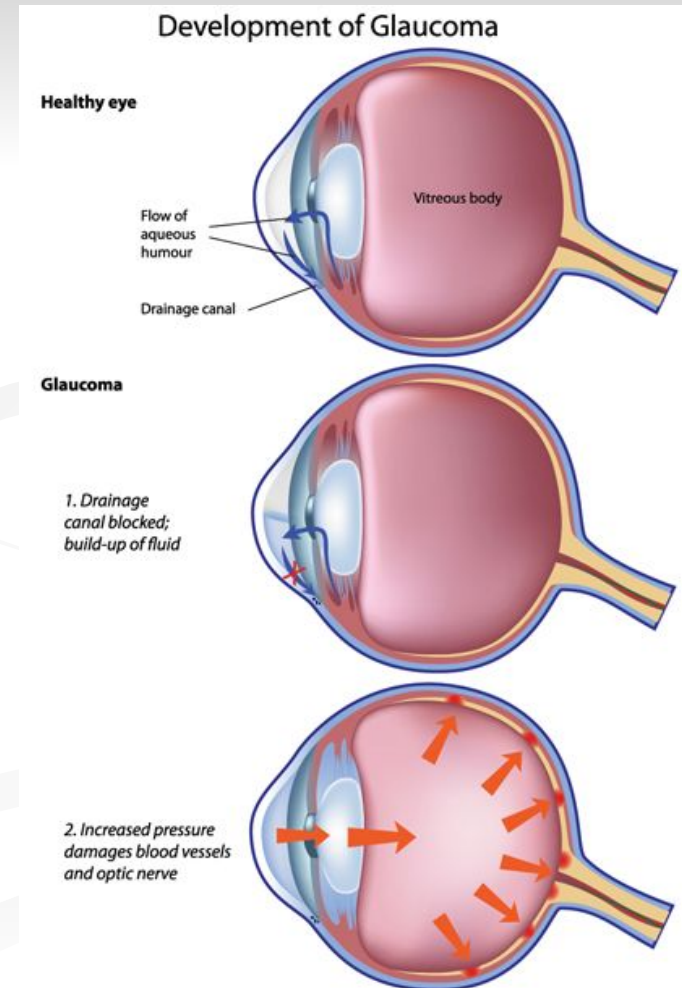
- Наличие предрасполагающих факторов (анатомическая предрасположенность, функциональные факторы - ↑ продукции внутриглазной жидкости);
- Периодические, вначале кратковременные, а затем всё более длительные периоды ↑ ВГД;
- При полном закрытии угла передней камеры возникает **острый приступ глаукомы**;
- В интервалах между приступами угол открывается.



# Острый приступ глаукомы.

Острый приступ глаукомы развивается вследствие блокады путей оттока внутриглазной жидкости из-за особенности строения угла передней камеры глаза, внезапного прекращения сообщения между передней и задней камерами при остром ирите или других заболеваниях.

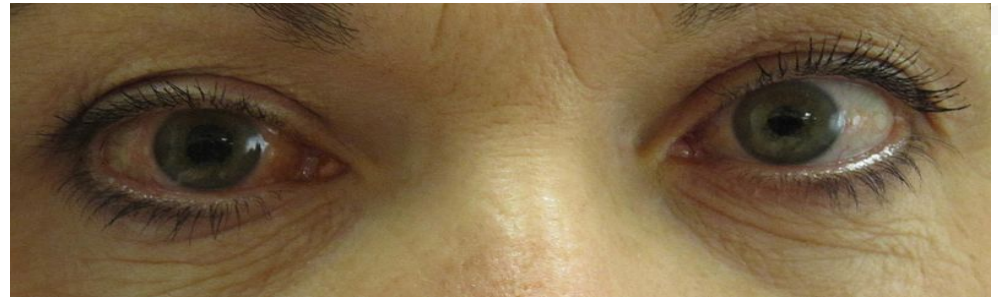Прекращение оттока жидкости ведёт к резкому повышению внутриглазного давления, которое и становится причиной болей.



# Острый приступ глаукомы.

## Клиника.

- Начинается внезапно, обычно ему предшествуют затуманивание зрения, видение радужных кругов вокруг источников света;
- Сильнейшие ломящие боли в глазу, распространяющиеся на всю или на почти всю голову, иррадиирующие в челюсти, надбровье;
- Тошнота, рвота;
- Резкое снижение зрения;
- Слезотечение, покраснение глаза, диффузное помутнение роговицы, расширение зрачка;
- Внутриглазная гипертензия (глазное яблоко твёрдое на ощупь).



# Острый приступ глаукомы.

## Неотложная помощь.

- Анальгезия (НПВС);
- Альбетор (при  $\uparrow$ АД) 1-2 мл 1% р-ра в/в;
- 2 – 4 мл лазикса в/в;
- Панангин 10 мл + Глюкоза 5% р-р 10 мл;
- Срочная транспортировка в офтальмологический стационар на носилках.

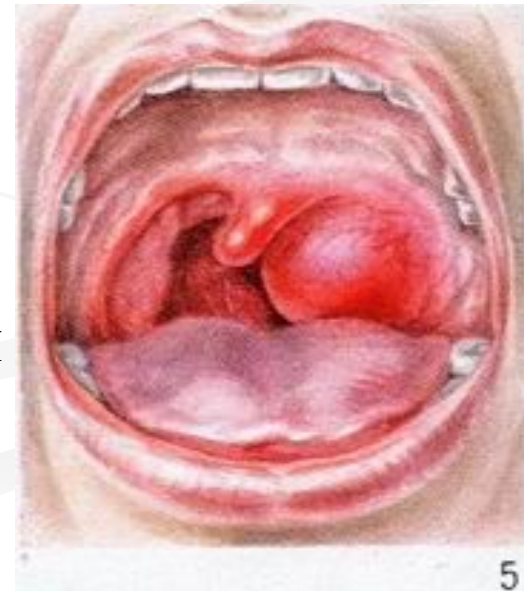
**Неотложные  
состояния при ЛОР  
патологии.**

# Острый паратонзиллит.

Воспалительный процесс, развивающийся в окружающей нёбную миндалину паратонзиллярной клетчатке.

Различают отёчную, инфильтративную и абсцедирующую формы паратонзиллита. Каждая из этих форм может существовать отдельно либо являться лишь стадией, фазой, которая затем переходит в другую.

Диагноз «паратонзиллярный абсцесс» правомерен лишь для конечной стадии патологического процесса, сопровождающейся нагноением.





# Острый паратонзиллит.

По локализации паратонзиллярные абсцессы делятся на следующие категории:

- **Задний паратонзиллярный абсцесс** локализуется позади миндалины, между ней и небно-глоточной дужкой. На первых этапах при самостоятельном осмотре заметить его трудно. Выпячивание стенки скрыто за воспаленной лимфатической тканью миндалины.
- **Нижний паратонзиллярный абсцесс** локализуется под миндалиной. Он лучше заметен при осмотре ротовой полости и полости глотки. Кроме того абсцесс под миндалиной легче прощупать при пальпации шеи.
- **Передний паратонзиллярный абсцесс** локализуется спереди относительно миндалины, иногда выпячиваясь в ротовую полость. Он наиболее легко диагностируется и наиболее доступен в случае хирургического лечения.
- **Наружный паратонзиллярный абсцесс** располагается, как бы, под миндалиной. Из-за этого она сильно выпячивается в глотку при осмотре, а обнаружить патологическую полость с гноем труднее. Данный вид абсцессов возникает реже всего.



# Острый паратонзиллит.

## Клиника.

- Появление резкой, чаще односторонней, боли в горле при глотании. Боль в дальнейшем становится постоянной и усиливается при попытке проглотить слюну. Часто иррадирует в ухо.;
- Состояние больного тяжёлое и непрерывно ухудшается;
- Головная боль, слабость,  $\uparrow$  температура тела до  $39^{\circ}\text{C}$ ;
- Больной с трудом открывает рот, держит голову неподвижно, наклонив в больную сторону;
- Появление тризма жевательной мускулатуры на стороне поражения свидетельствует о формировании паратонзиллярного абсцесса;
- Увеличиваются шейные и подчелюстные лимфатические узлы;
- Из-за отёка мягкого нёба голос становится гнусавым, возможно затруднение дыхания;
- При фарингоскопии – асимметрия зева за счёт резкого выпячивания поражённой паратонзиллярной области, смещение язычка в противоположную сторону, гиперемия и отёк слизистой на стороне поражения.

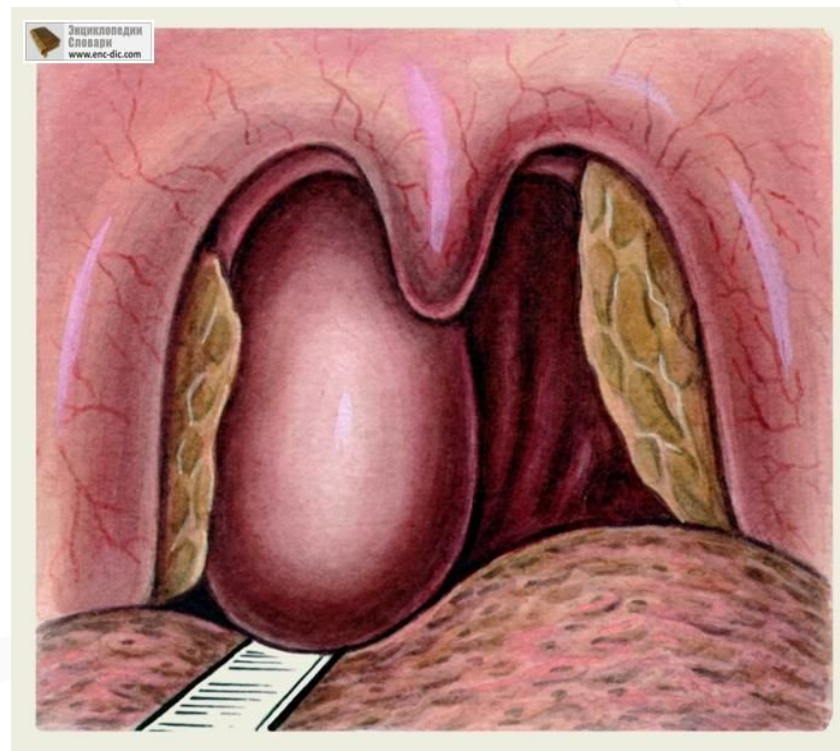
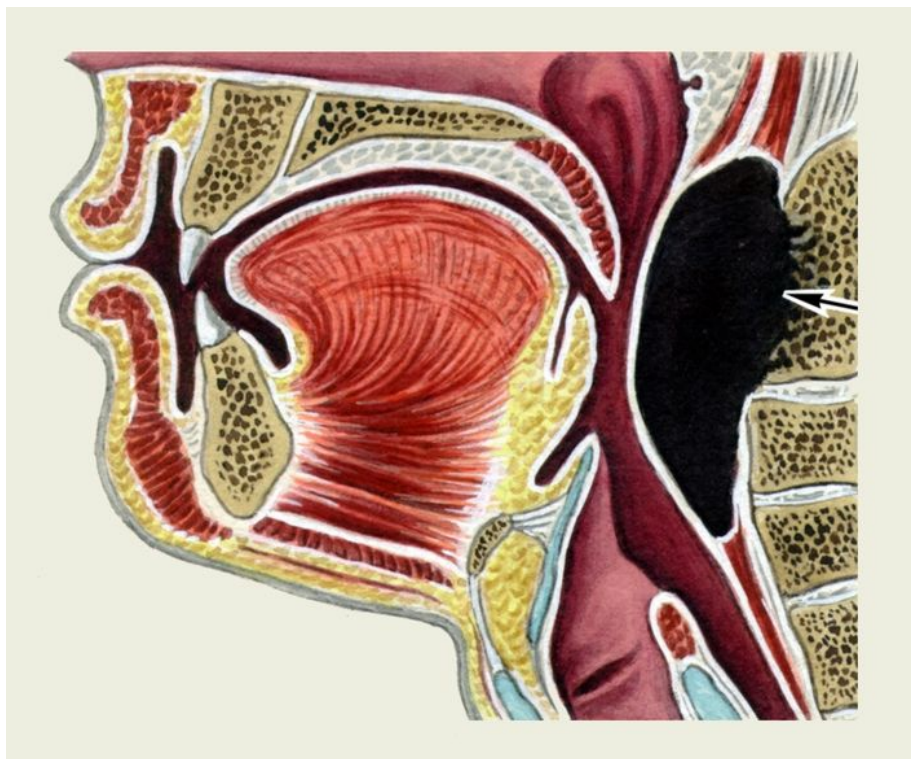
# Острый паратонзиллит.

## Неотложная помощь.

- 50% раствор **анальгина** 2 мл + 1% раствор **димедрола** 1 мл в/м;
- Инфузионная терапия: 5% р-р **глюкозы** или 0,9% **физиологический р-ра** 200 – 400 мл в/в-кап;
- Глюкокортикоидные гормоны: **преднизолон** до 120 мг в/в;
- **Лазикс** 1% 4 мл в/в;
- При выраженном отёке слизистой и нарастании дых. нед-ти - интубация трахеи с переводом больного на ИВЛ;
- При невозможности интубации – коникотомия или коникопункция;
- Транспортировка в ЛОР стационар на носилках с приподнятым головным концом для последующего хирургического вскрытия абсцесса.

# Заглоточный абсцесс.

Гнойное воспаление лимфатических узлов и рыхлой клетчатки между фасцией глоточной мускулатуры, на которой располагается слизистая оболочка глотки, и предпозвоночной фасцией.



# Заглоточный абсцесс.

Заболевание встречается почти исключительно в детском возрасте (до 5 лет), поскольку с возрастом предпозвоночные лимфоузлы исчезают.

Инфицирование происходит по лимфатическим путям со стороны воспалительных очагов, локализующихся в задних отделах полости носа (ринит, аденоидит), а также при детских инфекциях и гриппе. Также заболевание может возникнуть из-за кариеса зубов, травмы задней стенки глотки.

У взрослых наблюдаются заглоточные абсцессы специфического характера – «холодные» (при туберкулёзном или сифилитическом спондилите верхних шейных позвонков).

# Заглоточный абсцесс.

## Клиника.

- Лихорадка до 39°C, отказ от еды, затруднение глотания;
- Положение головы вынужденное, с наклоном в больную сторону и кзади, развивается умеренная ригидность затылочных мышц;
- Нарушение дыхания (инспираторный стридор);
- При фарингоскопии – гиперемизированное выпячивание слизистой оболочки задней стенки глотки округлой или овальной формы, ассиметрично расположенное, нередко флюктуирующее при пальпации;
- Увеличены и болезненны зачелюстные и верхние боковые шейные лимфатические узлы.

# Заглоточный абсцесс.

## Неотложная помощь.

- 50% раствор **анальгина** 0,1 мл/год жизни + 1% раствор **димедрола** 0,1 мл/год жизни в/м;
- Инфузионная терапия: 5% р-р **глюкозы** или 0,9% **физиологический р-ра** 200 мл в/в-кап;
- **Лазикс** 1% 0,2 мл/кг в/в;
- Глюкокортикоидные гормоны: **преднизолон** 2 мг/кг в/в;
- При нарушении дыхания - интубация трахеи с переводом больного на ИВЛ;
- При невозможности интубации – коникотомия или коникопункция;
- Транспортировка в ЛОР стационар на носилках с приподнятым головным концом для последующего хирургического вскрытия абсцесса.

# Фарингоскопия.

## Пример описания в карте вызова.

Зев негиперемирован (гиперемирован). Нёбные дужки контурируются (не контурируются), розового цвета, нёбные миндалины не увеличены (увеличены), лакуны не расширены (расширены), патологического содержимого в лакунах нет (в лакунах гнойные пробки). Поверхность миндалин гладкая (рыхлая). Задняя стенка глотки влажная, розового цвета (гиперемирована), лимфоидные гранулы гипертрофированы (атрофированы). Региональные лимфоузлы (подчелюстные, шейные, углочелюстные) не увеличены (увеличены), безболезненные (болезненные).

**Неотложные  
состояния при  
сосудистой патологии.**



# Острая артериальная непроходимость (ОАН) магистральных сосудов конечностей.

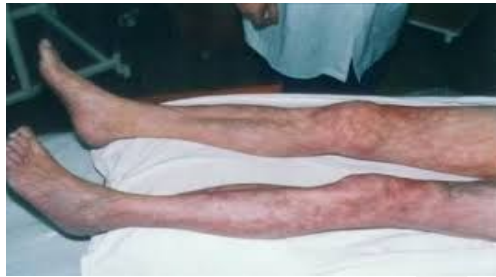- Внезапное прекращение кровотока в магистральной артерии, в результате которого развивается ишемия тканей конечности.

Понятие собирательное, т. к. включает все причины внезапно наступившей артериальной недостаточности регионарного кровотока: эмболию, острый тромбоз, травматическое поражение, а также спазм сосудов.

# ОАН

## Клиническая картина.

- Сильная локализованная боль. Наступает внезапно, носит постоянный характер;
- Чувство онемения в пальцах конечности, ощущения «ползания мурашек», невозможность активного движения пальцев, а позже и сгибания суставов;



- Объективно:
  - отсутствие пульса в артериях дистальнее места закупорки;
  - снижение местной температуры;
  - снижение или отсутствие всех видов чувствительности;
  - исчезновение сухожильных рефлексов;
  - побледнение, а затем мраморность кожного покрова;
  - нарушение функции конечности вплоть до возникновения мышечной контрактуры.

# ОАН

## Неотложная помощь.

- Обезболивание (НПВС, Трамал).
- Инфузионная терапия: реополиглюкин 200 мл или 0,9% натрия хлорида 200 - 400 мл;
- Спазмолитики: но-шпа 2% - 2 мл или папаверин 2% - 1-2 мл в/м;
- Гепарин 5000- 10000 ЕД в/в, Аспирин 0,25 per os;
- Транспортировка на носилках в стационар.

**Растирание и иммобилизация конечности не допустимы!**

# **Острый тромбоз глубоких вен нижних конечностей и таза.**

- заболевание, характеризующееся формированием тромботических масс в просветах вен.

**Тромбофлебит** – локализация тромботического процесса в подкожных венах.

**Тромбоз или флеботромбоз** – поражение глубоких вен.

# Острый тромбоз глубоких вен НИЖНИХ КОНЕЧНОСТЕЙ И ТАЗА.

## Факторы риска:

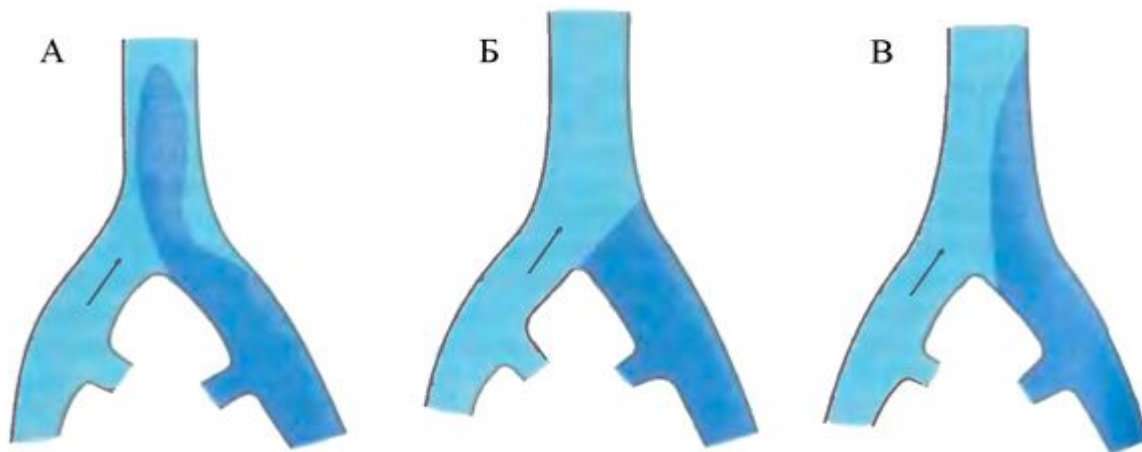
- Операция и травма;
- Онкологическое заболевание;
- Беременность и роды;
- Длительная иммобилизация;
- Приём эстрогенов;
- Врождённые и приобретённые тромбофилии;
- Хроническая венозная недостаточность;
- Сердечная недостаточность в стадии декомпенсации;
- Парезы и параличи;
- Возраст старше 45 лет;
- Преждевременное прекращение курса непрямых антикоагулянтов.

# Острый тромбоз глубоких вен нижних конечностей и таза.

## Классификация.

По степени фиксации проксимальной части тромба к венозной стенке выделяют следующие формы:

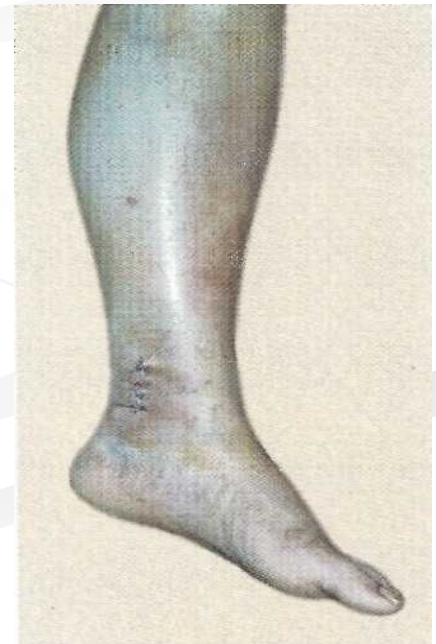- Эмболоопасная (флотирующий тромб);
- Неэмболоопасная (окклюзивный и пристеночный тромбы).



# Острый тромбоз глубоких вен нижних конечностей и таза.

Клиническая картина тромбоза глубоких вен голени.

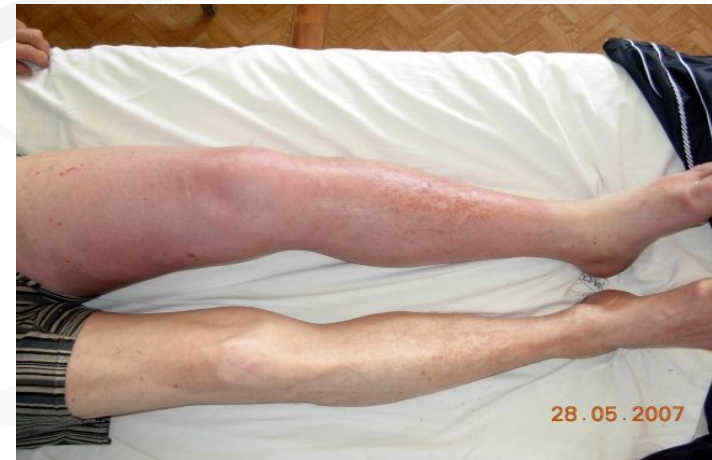- Быстро усиливающаяся боль в икроножных мышцах;
- Отёк, локализующийся в области лодыжек;
- Выраженный цианоз кожи и расширение поверхностной венозной сети;
- Повышение местной кожной температуры;
- **Симптом Хоманса** – боль в икроножных мышцах при тыльном сгибании стопы.



# Острый тромбоз глубоких вен нижних конечностей и таза.

## Клиническая картина подвздошно-бедренного тромбоза.

- Внезапное «необъяснимое» повышение температуры (местной и общей);
- Боли в конечности, пояснично-крестцовой и пахово-подвздошной области;
- Отёк конечности;
- Багрово-синюшный цвет конечности;
- Крайне тяжёлая форма – «голубая гангрена».





# Острый тромбоз глубоких вен нижних конечностей и таза.

## Неотложная помощь.

- Обезболивание (**НПВС**);
- **Гепарин** 5000 – 10000 ЕД в/в;
- Транспортировка в стационар с возвышенным положением нижних конечностей.

*Спасибо за внимание!*

