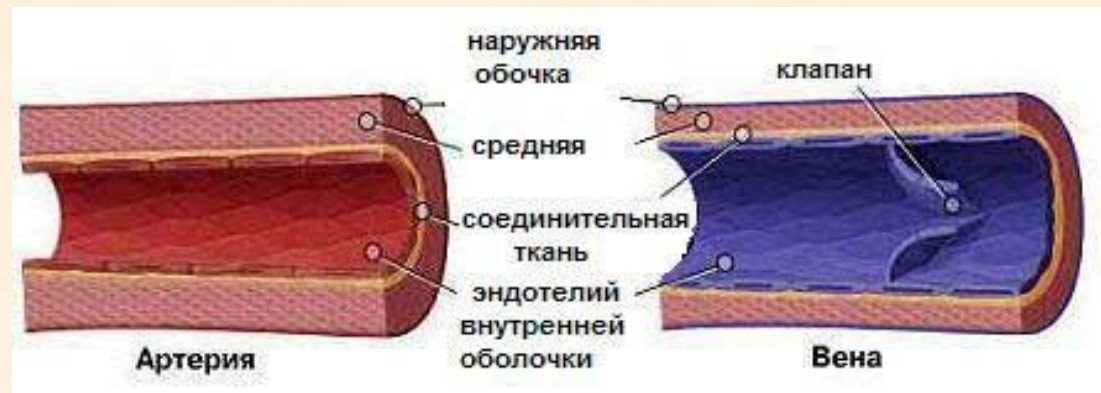
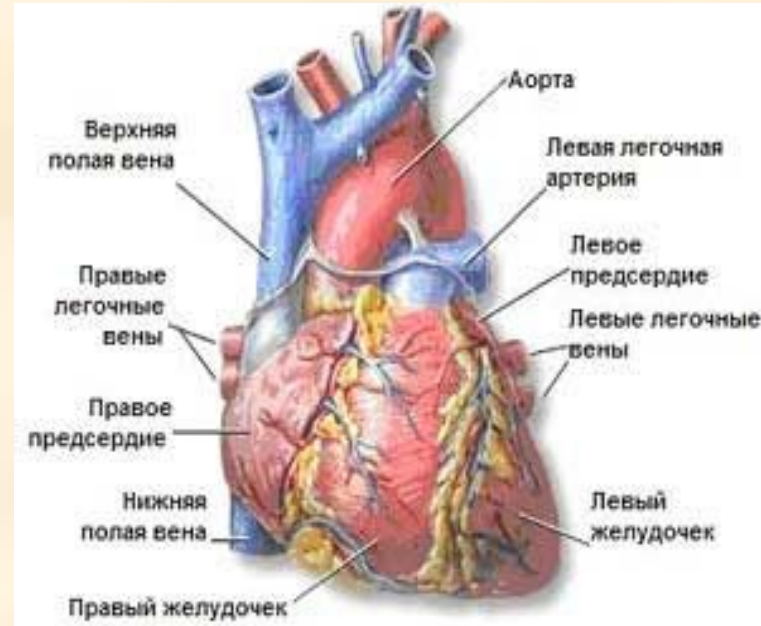
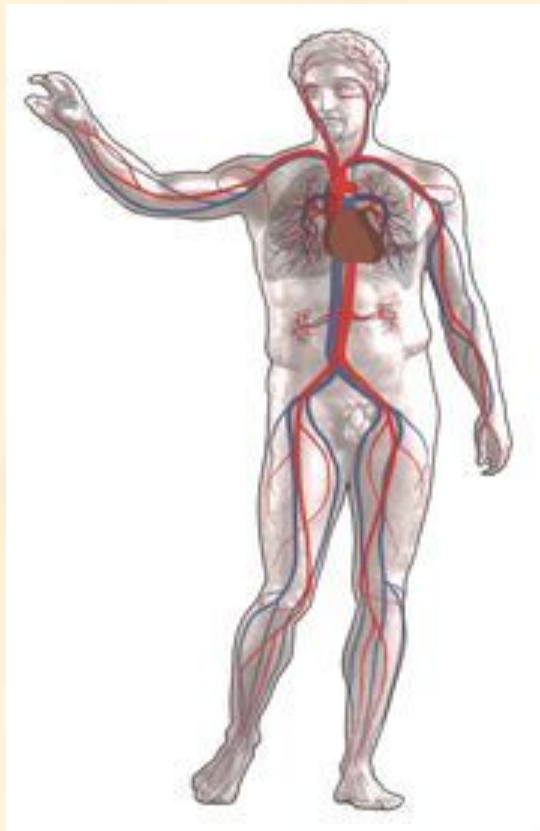


Сердечно - сосудистая система состоит из сердца и кровеносных сосудов

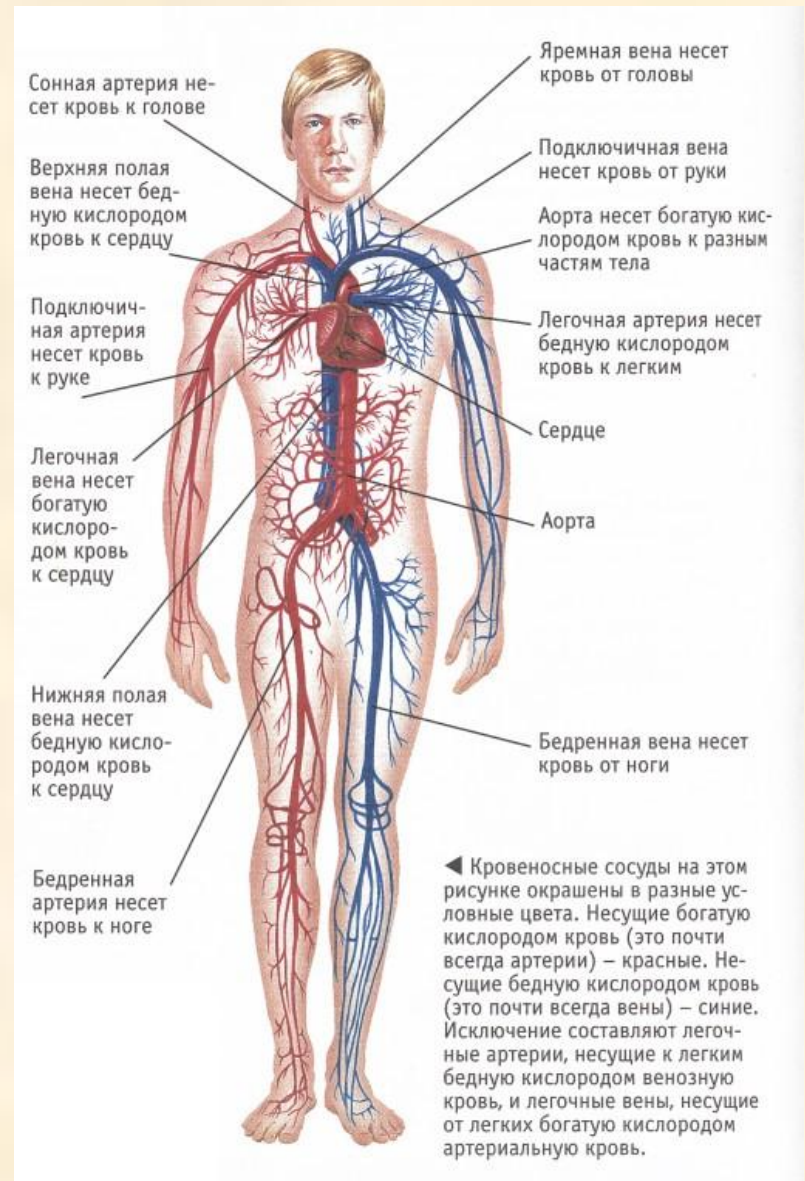


- Кардиология – наука, изучающая сердце
- Ангиология - наука, изучающая сосудистую систему
- Кардиоангиология - наука, изучающая сердечно-сосудистую систему

Кровеносные сосуды

Кровеносные сосуды

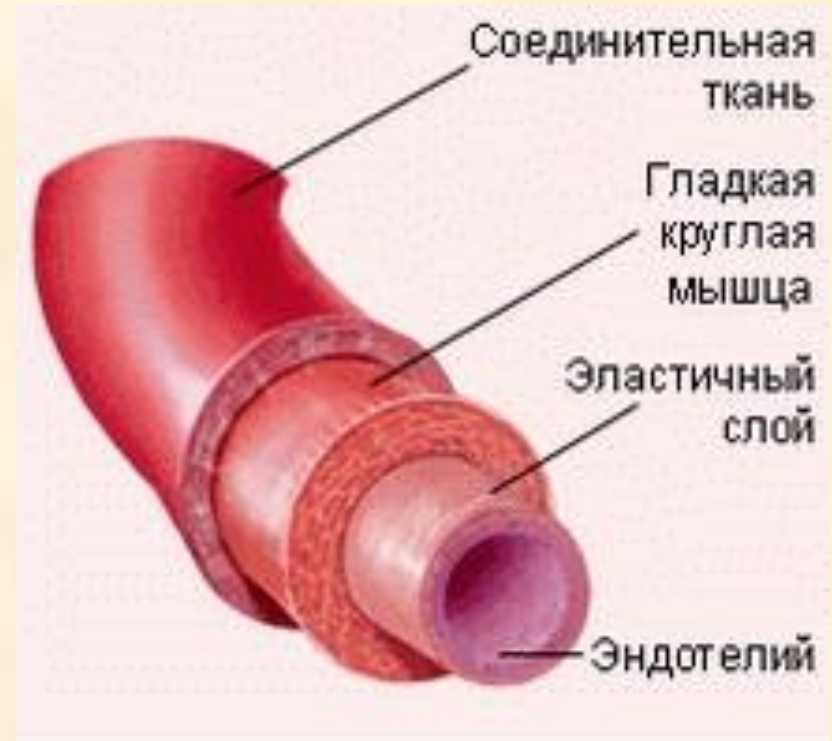- эластичные трубчатые образования в теле человека, по которым силой ритмически сокращающегося сердца или пульсирующего сосуда осуществляется перемещение крови по организму



Виды и характеристика кровеносных сосудов

Сосуды		Артерия	Артериола	Капилляр	Венула	Вена
Диаметр, мм		25÷4	$30 \cdot 10^{-3}$	$8 \cdot 10^{-3}$	$20 \cdot 10^{-3}$	5÷30
Толщина стенки, мм		2÷1	$20 \cdot 10^{-3}$	$1 \cdot 10^{-3}$	$2 \cdot 10^{-3}$	0,5÷1,5
Оболочка	Эндотелий					
	Эластическая					
	Мышечная					
	Фиброзная					
Схема кровеносного сосуда						

- **Артерия** – сосуды, по которым кровь движется от сердца к органам.



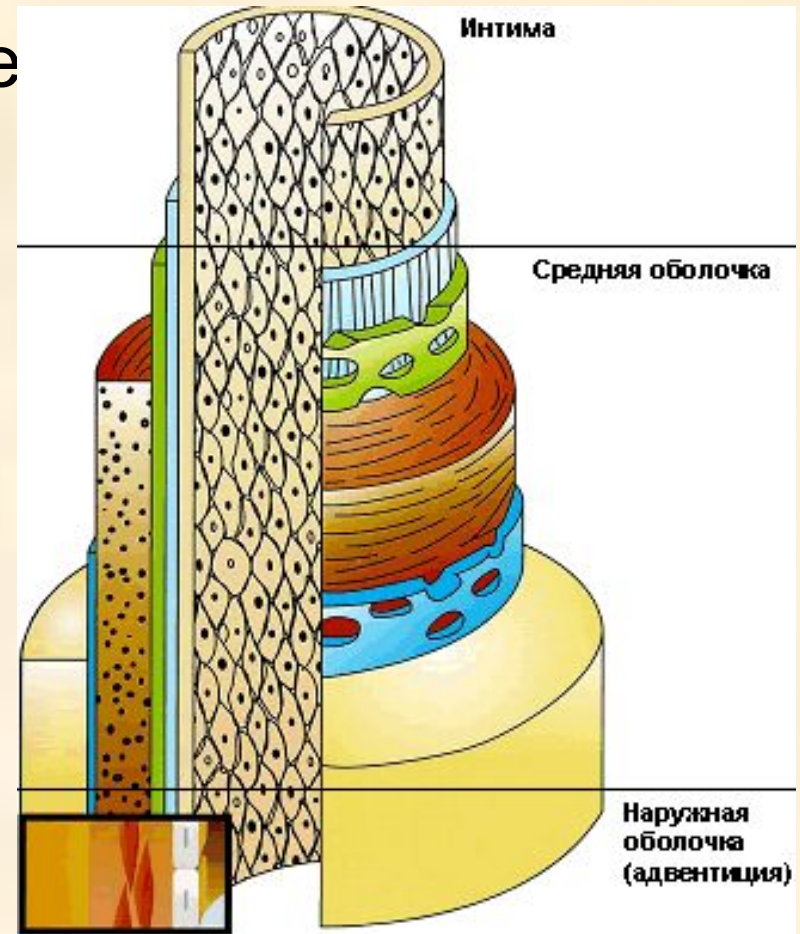
Артерии (а,аа) – это кровеносные сосуды, несущие кровь от сердца к органам.

Стенка имеет 3 слоя:

- внутренний слой (intima)- представлен слоем эндотелиальных клеток.,
 - средний слой (media) -представлен клетками гладкой мышечной ткани.,
 - наружный слой (adventicia)
- стенка имеет 2 эластические мембраны: наружную и внутреннюю.

Строение кровеносных сосудов

- **Интима** - эндотелиальные клетки;
- **Медиа** - гладкая мышечная ткань;
- **Адвентиция** - соединительная ткань.



Кровеносные сосуды

Артерия

Вена

Как артерии, так и вены, представляют собой трубки, состоящие из 4 слоев:

Защитная фиброзная оболочка

Гладкие мышцы и эластические волокна

Соединительная ткань

Гладкий эндотелиальный клеточный слой

На разрезе артерии (аорты) и вены (верхней полой вены) видна различная толщина сосудов

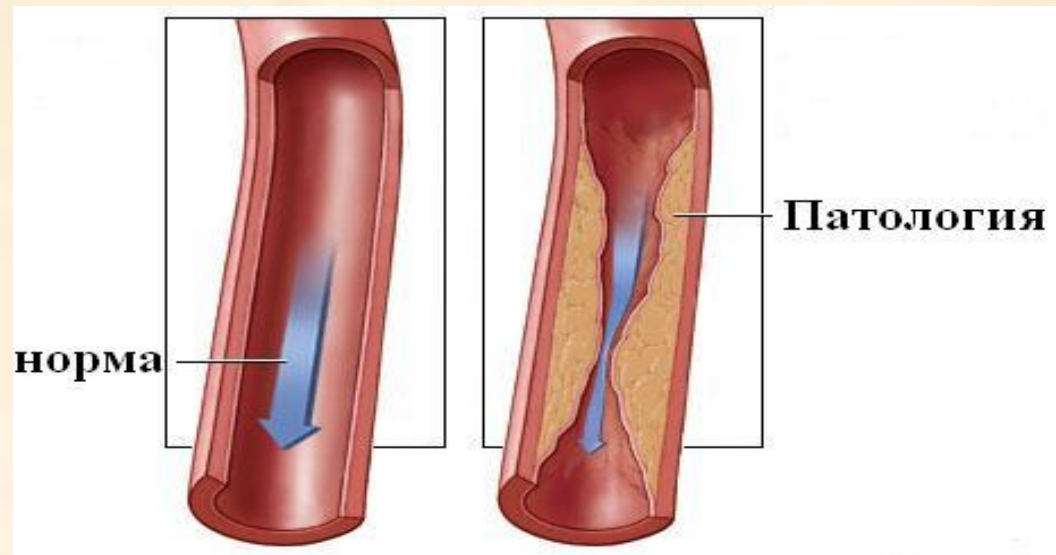
Артерия

Вена

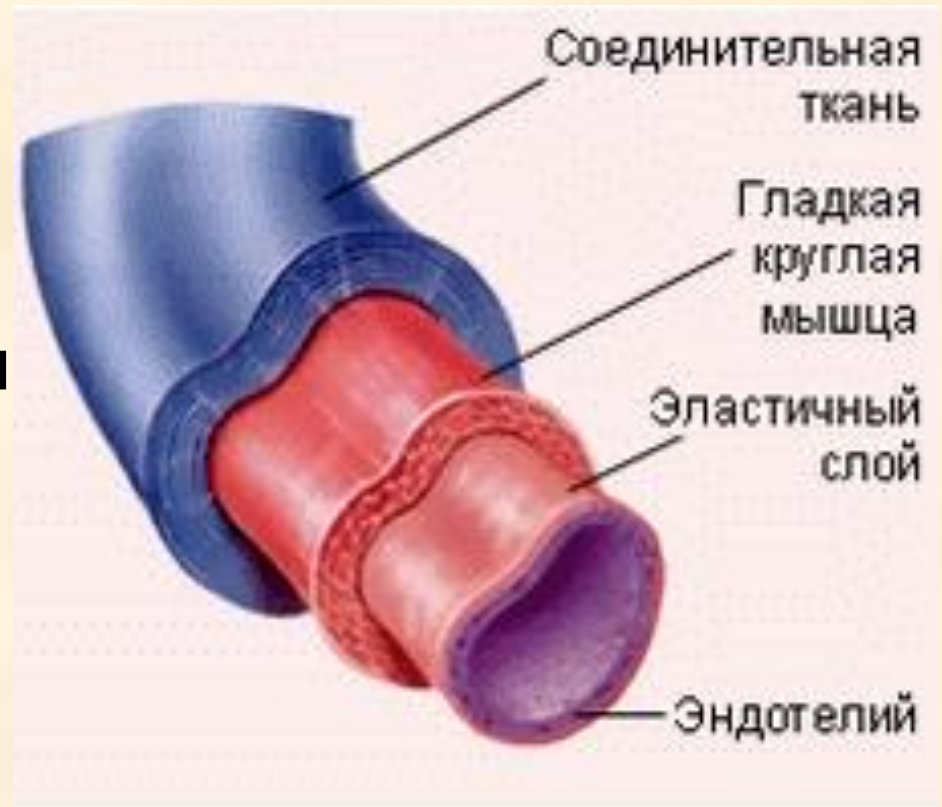

Классификация артерий:

1. По диаметру: А) крупные (8мм);
Б) средние (2-8мм);
В) мелкие (менее 2мм).
2. По строению стенки: А) эластического типа (аорта);
Б) мышечного типа (мелкие артериолы);
В) мышечно- эластического типа (средние).
3. По типу деления: А) магистральный;
Б) рассыпного типа;
В) дихотомического типа.



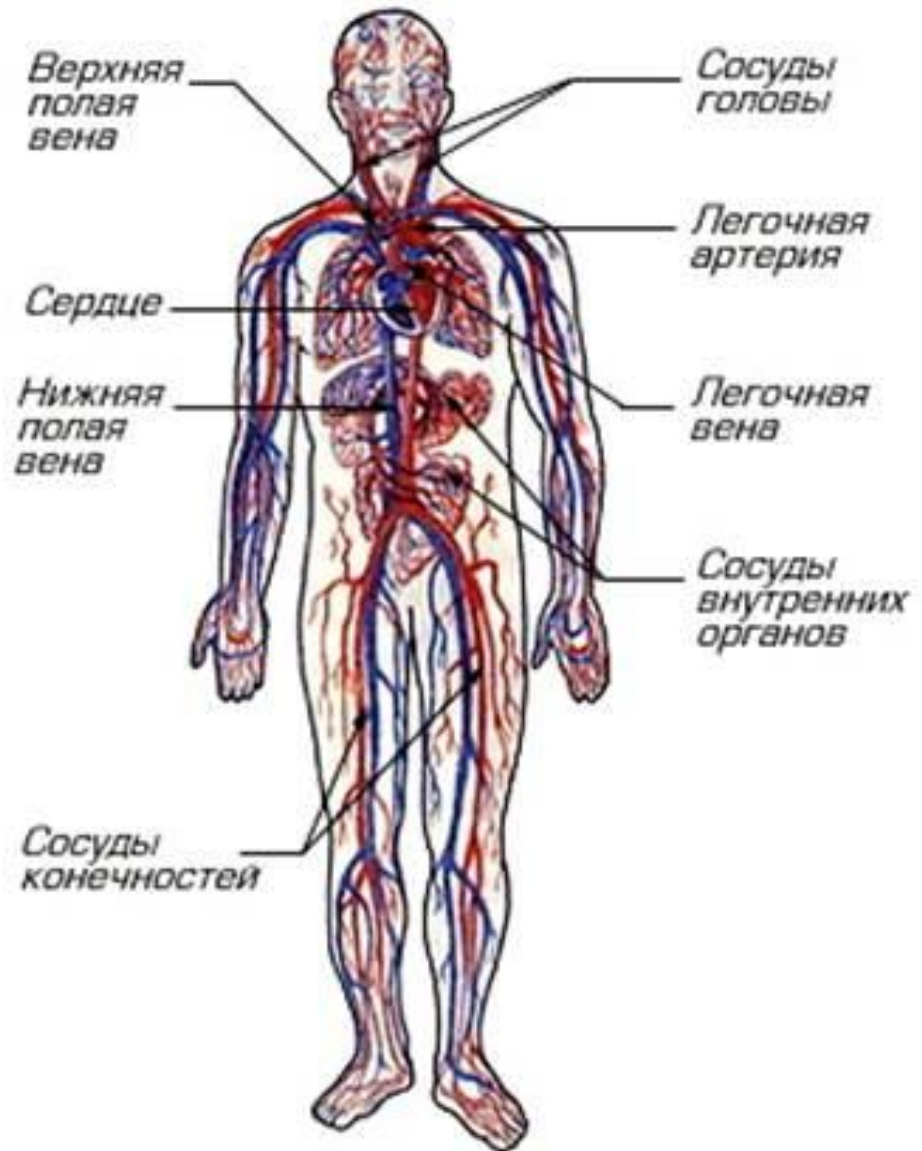- **Вена** - это сосуды, по которым кровь от органов движется к сердцу.



Вены – кровеносные сосуды, несущие кровь от органов к сердцу.

Стенка имеет те же 3 слоя, но **отличается от стенки артерий:**

1. отсутствие эластических мембран.
2. слабо развит мышечный слой.
3. наличие клапанов.



Классификация вен:

- - волокнистого типа(безмышечного)

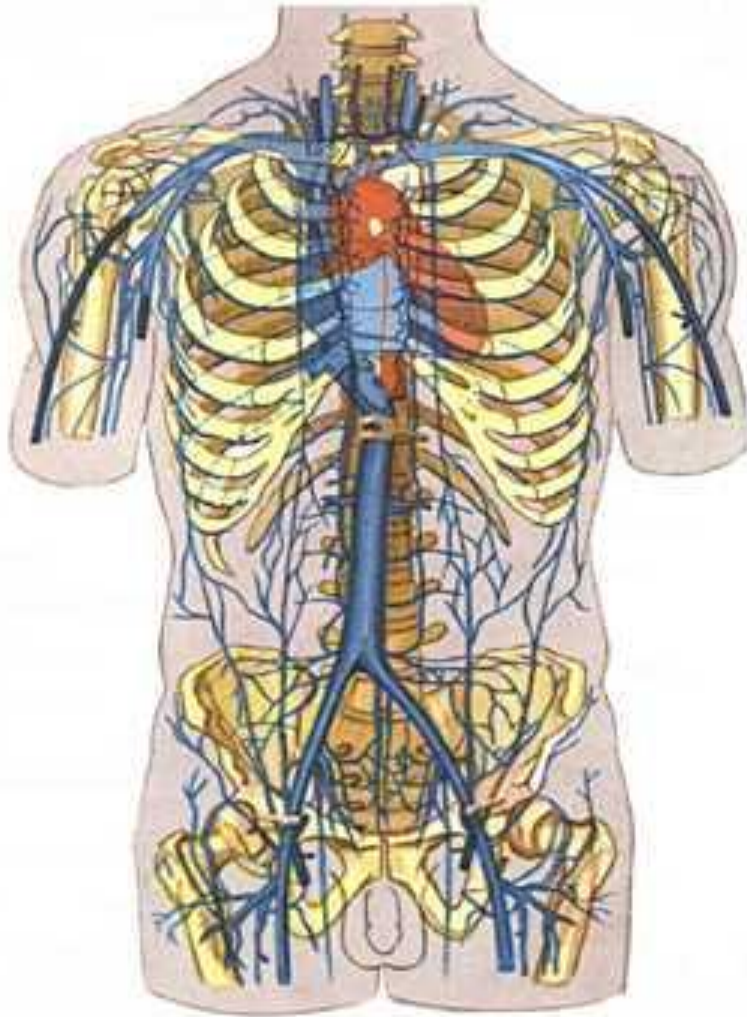
практически нет мышечного слоя, это вены селезенки, костей, мягкой мозговой оболочки.

- - мышечного типа

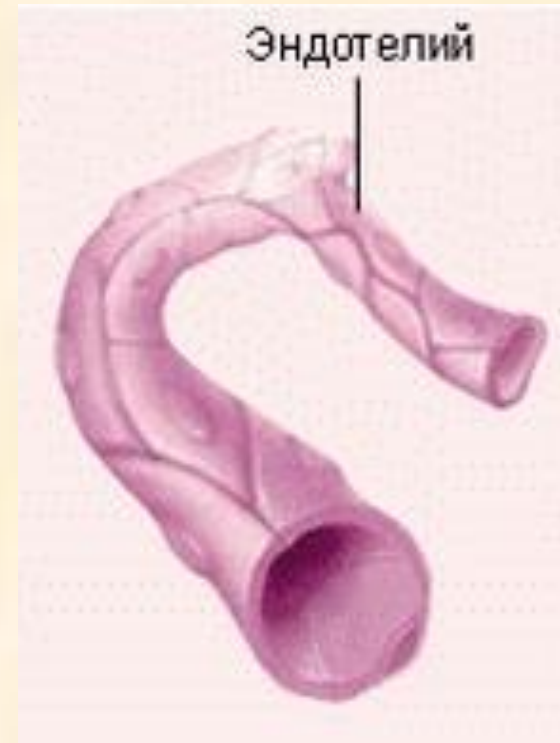А) со слабым развитием медиа- вены головы и шеи;

Б) со средним развитием медиа- вены верхних конечностей;

В) с сильным развитием медиа- вены нижних конечностей туловища.

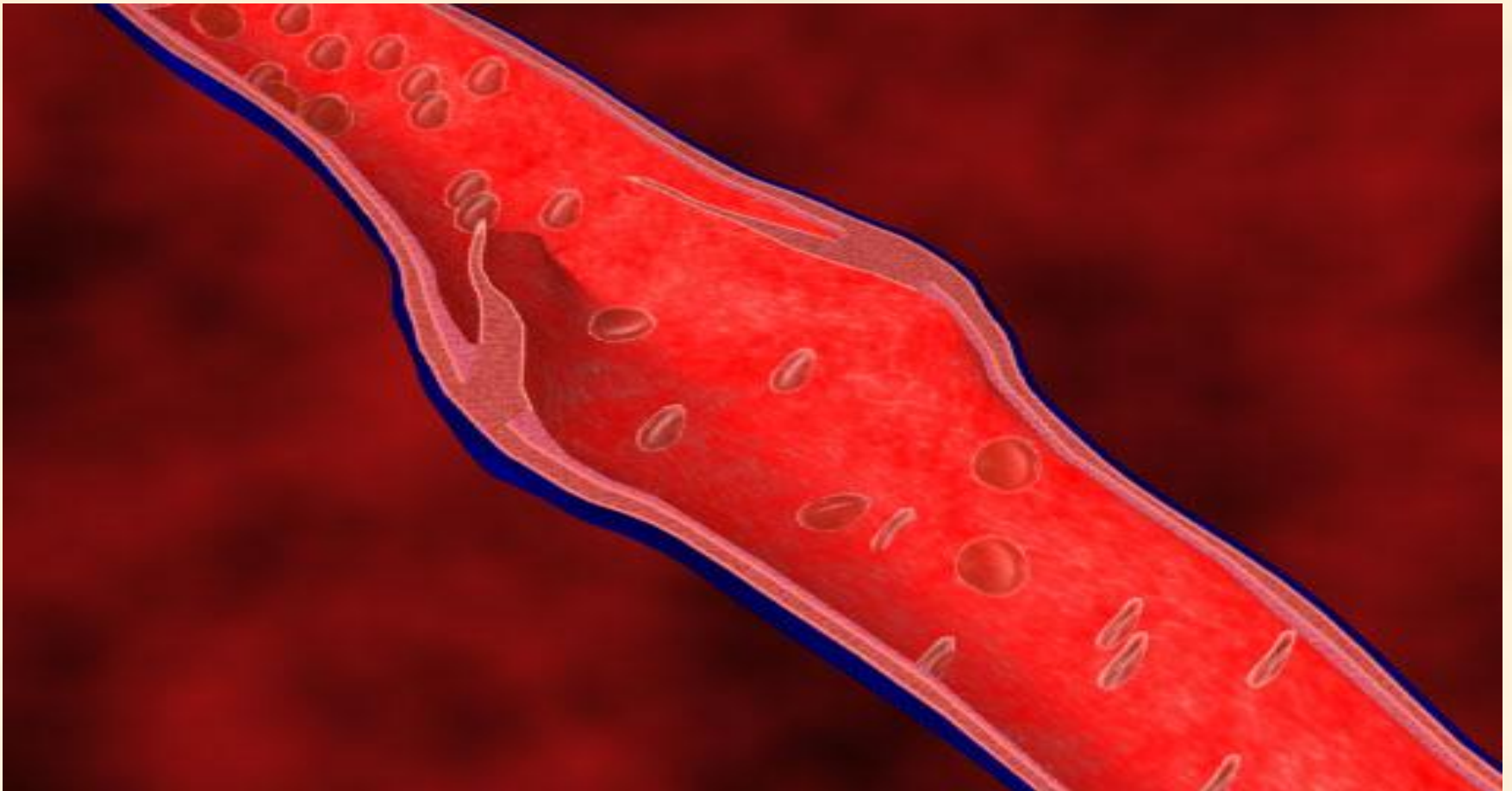


- **Капилляры** – это мельчайшие кровеносные сосуды, настолько тонкие, что вещества могут свободно проникать через их стенку.



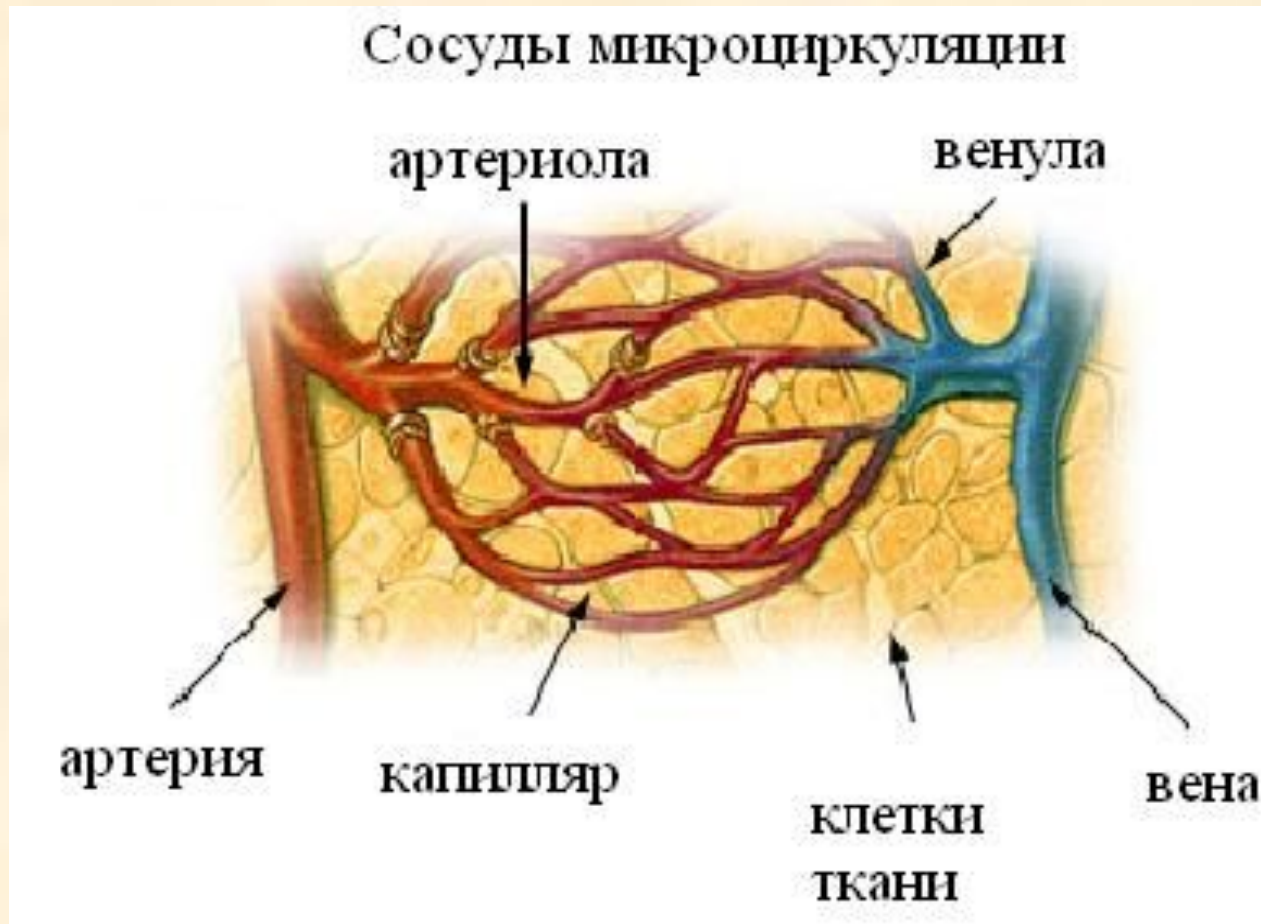
Капилляры – мельчайшие кровеносные сосуды, их стенка состоит из одного слоя клеток.

Кровь выполняет свои функции только через стенку капилляра, поэтому капилляры называют «обменными сосудами».



Микроциркуляторное русло

- **Микроциркуляторное русло** – это группа сосудов, где происходит замедление кровотока и кровь выполняет свои функции



Микроциркуляторное русло(МЦР)

Артериола □ прекапилляры □ истинные капилляры □ посткапилляры □ венулы.
По МЦР кровь течет в покое.

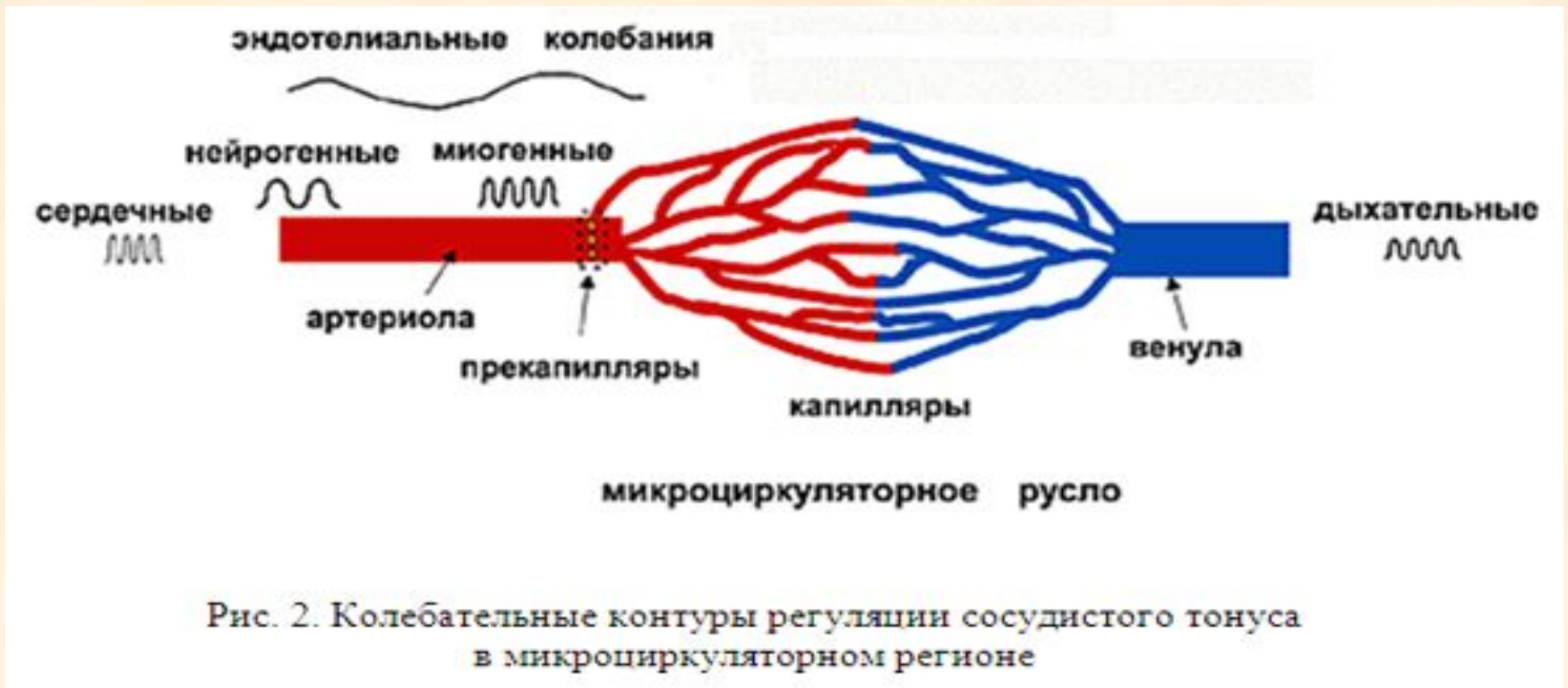

Рис. 2. Колебательные контуры регуляции сосудистого тонуса в микроциркуляторном регионе

- **Артериола** – мелкие артерии, по току крови непосредственно предшествующие капиллярам.

Характерная их особенность - преобладание в сосудистой стенке гладкомышечного слоя, благодаря которому артериолы могут активно менять величину своего просвета и, таким образом, сопротивление.

- **Венула** - мелкие кровеносные сосуды, обеспечивающие отток обедненной кислородом крови из капилляров в вены. Являются продолжением капиллярной сети.

Стенки венул состоят из трех слоев. Первый внутренний слой - эндотелий, состоящий из плоских эпителиальных клеток. Затем следует средний слой гладкомышечных клеток и наружный слой, образованный волокнистой соединительной тканью.

Типы кровообращения:

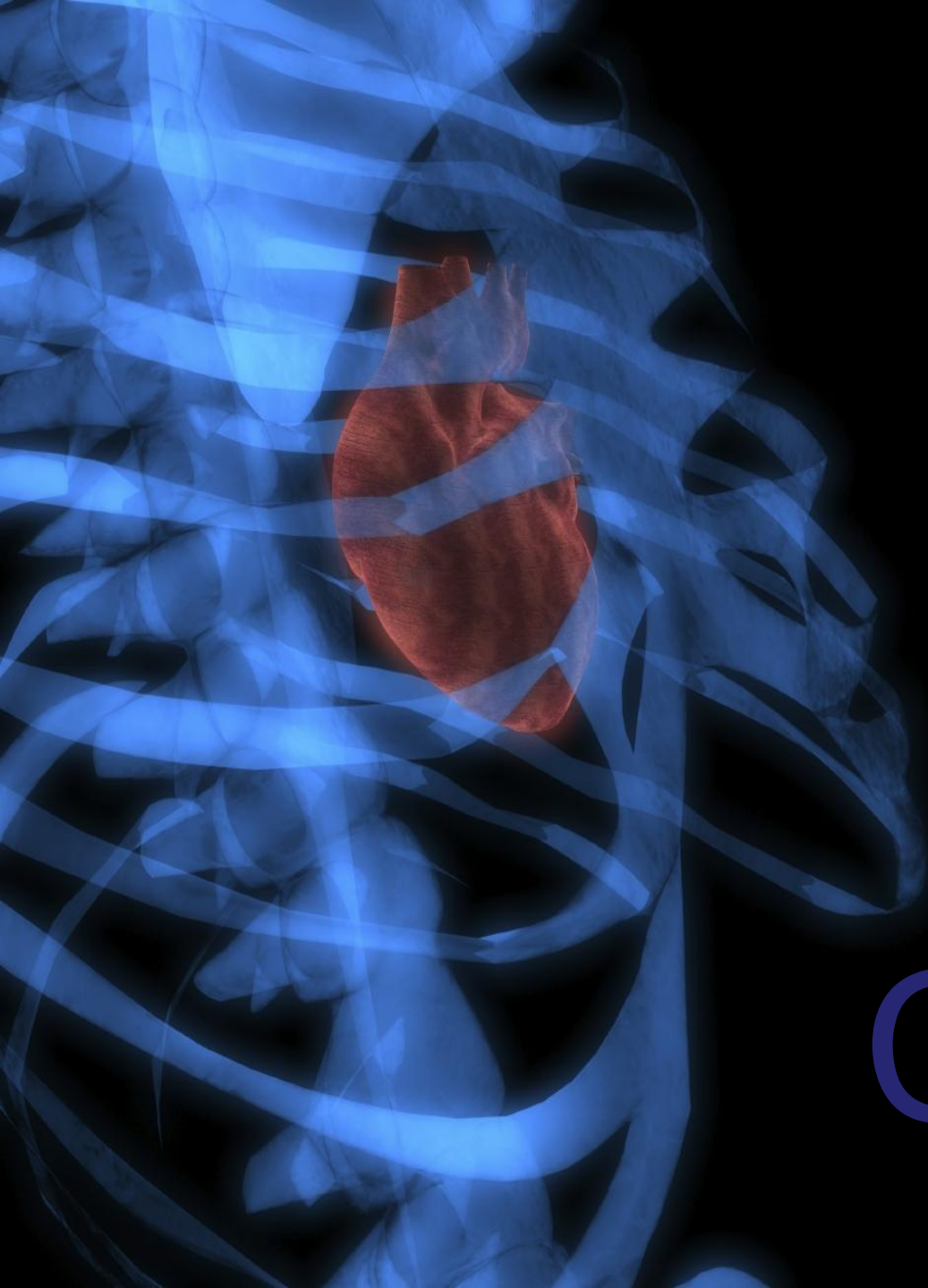
-магистральное – движение крови по главным магистральным сосудам.

Оно подчиняется закону: одна артерия, одна вена, две вены. Есть исключения.

-коллатеральное – движение крови по боковым дополнительным сосудам коллатералям.

(окольное кровообращение)

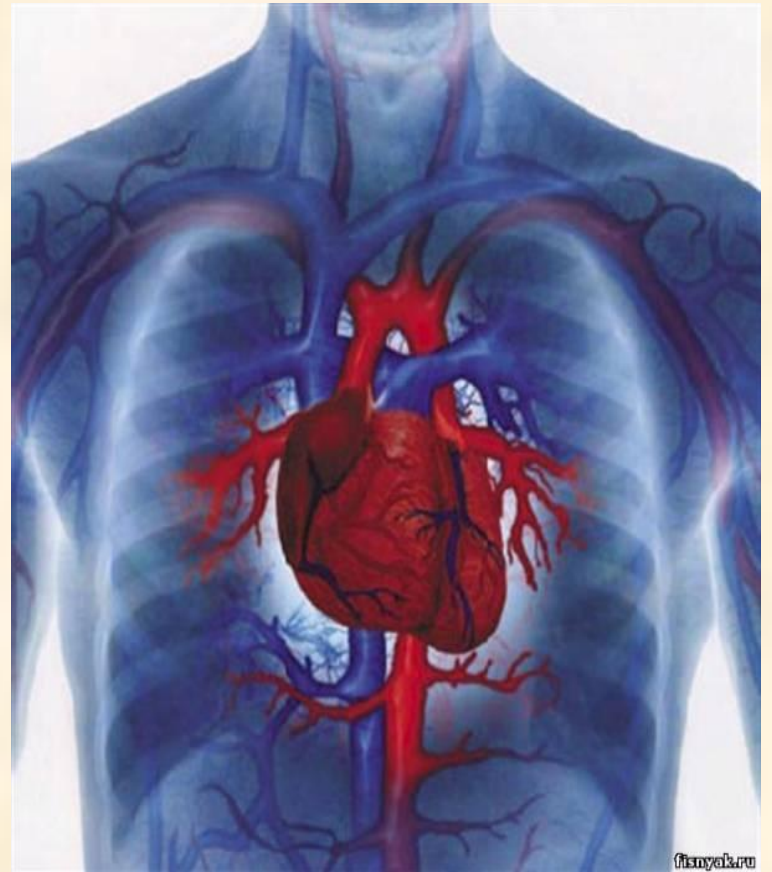- анастомозы – соустья, которые соединяют артерии и вены, артериолы и венулы, артерии между собой, вены между собой. По соустьям идет сброс крови при мышечной работе и от одного органа к другому.



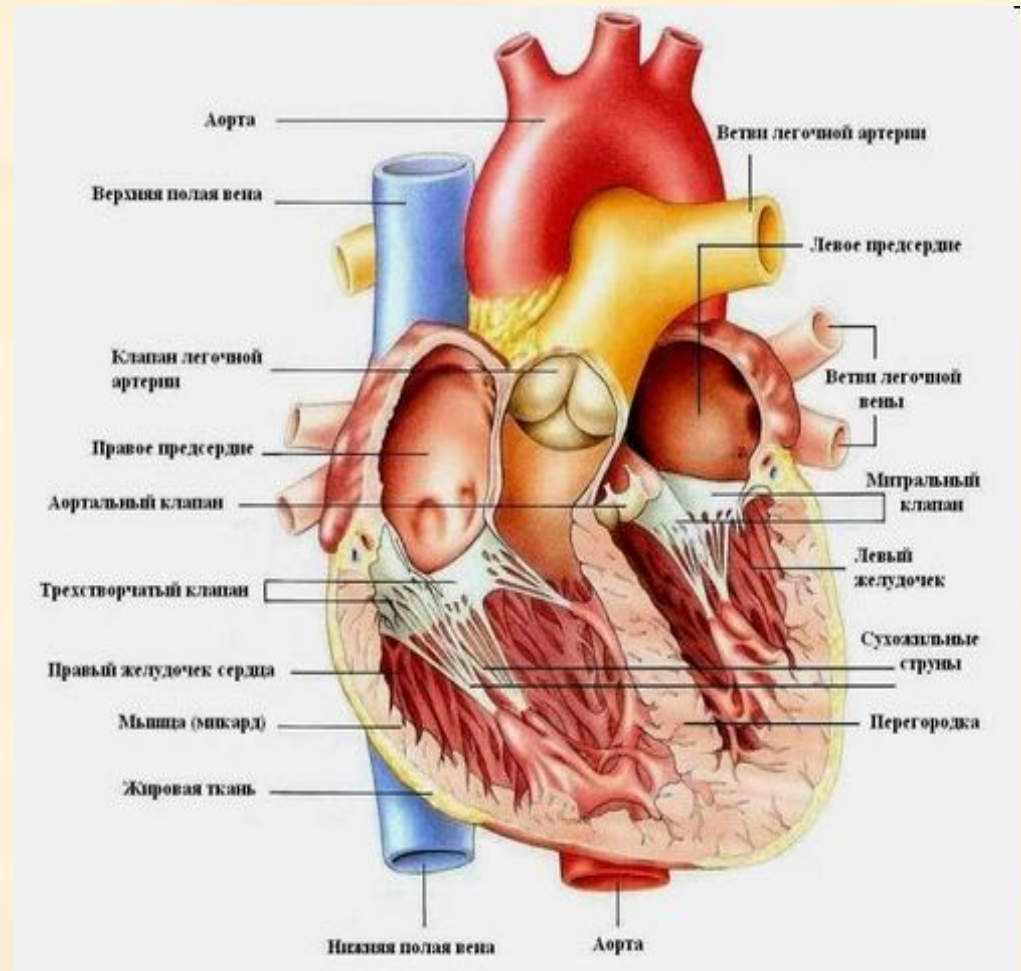
Сердце

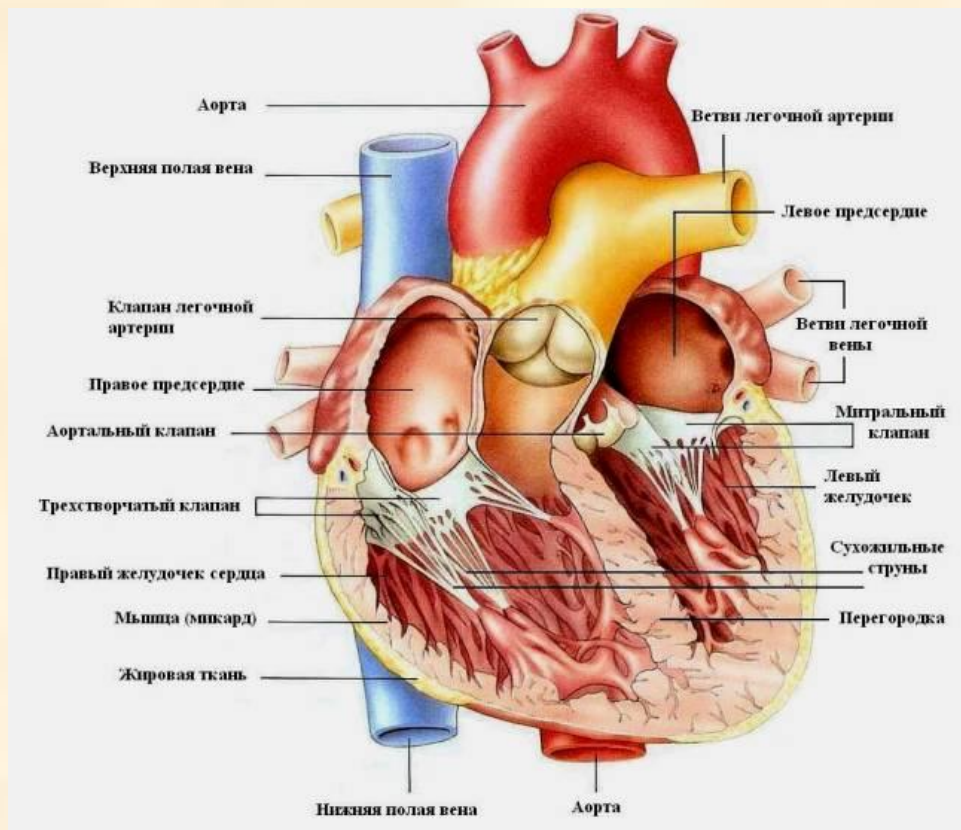
Сердце

(cor, cardia)



- **Сердце** - главный орган кровеносной системы - представляет собой полый мышечный орган, совершающий ритмические сокращения, благодаря которым происходит кровообращение в организме.





Сердце – полый конусообразный мышечный орган, располагается асимметрично позади грудины в средостении, на сухожильном центре диафрагмы.

Функции

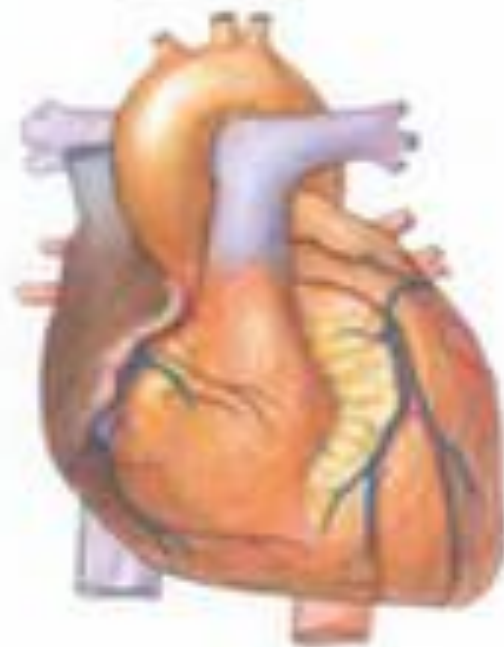Нагнетание крови по кровеносным сосудам.

Масса = 220-440гр.

Длина = 12-15см

Ширина = 8-10см

толщина = 5-8см.



Части сердца:

- 1.Верхушка (направлена вперед, вниз и влево.);
2. Основание (направлено назад, вверх и вправо.)

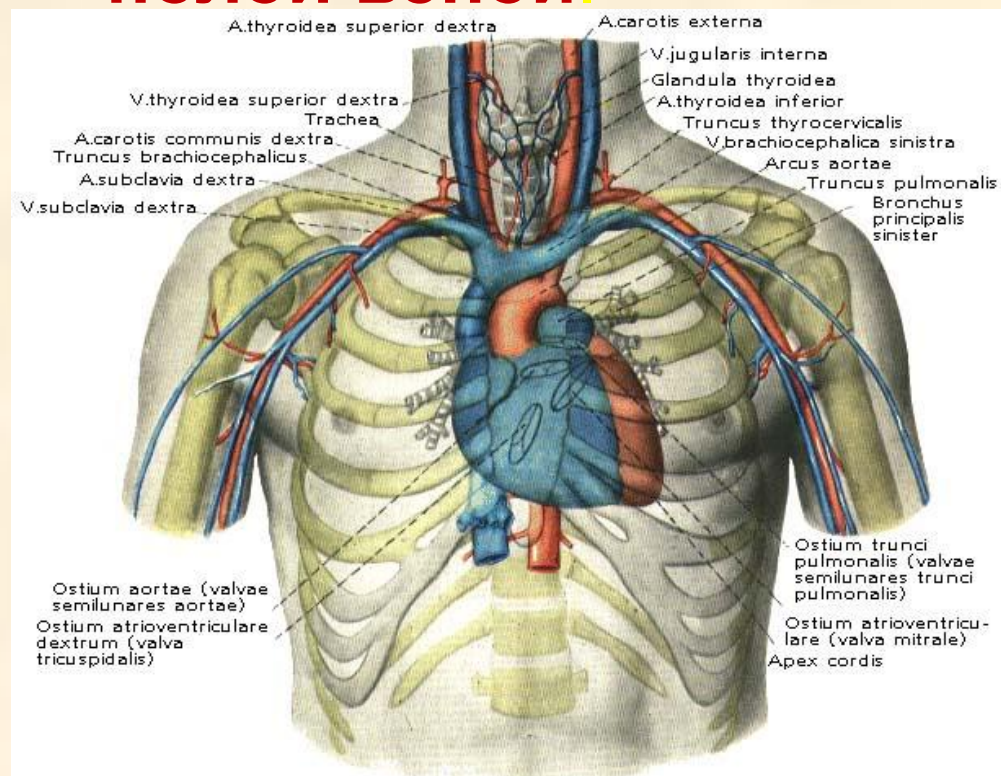
Поверхность сердца:

1. Реберная;
2. Диафрагмальная.

Борозды:

- венечная (отделяет предсердие от желудочка)
- межжелудочковая (идет в продольном направлении, делится на переднюю и заднюю).

Передняя поверхность сердца – грудино – рёберная более выпуклая, обращена к задней поверхности грудины и ребер, нижняя – диафрагмальная прилежит к диафрагме. Боковые поверхности сердца обращены к лёгким. К диафрагме прилежат части левого и правого желудочков, правое предсердие с правой полой веной.



Границы сердца:

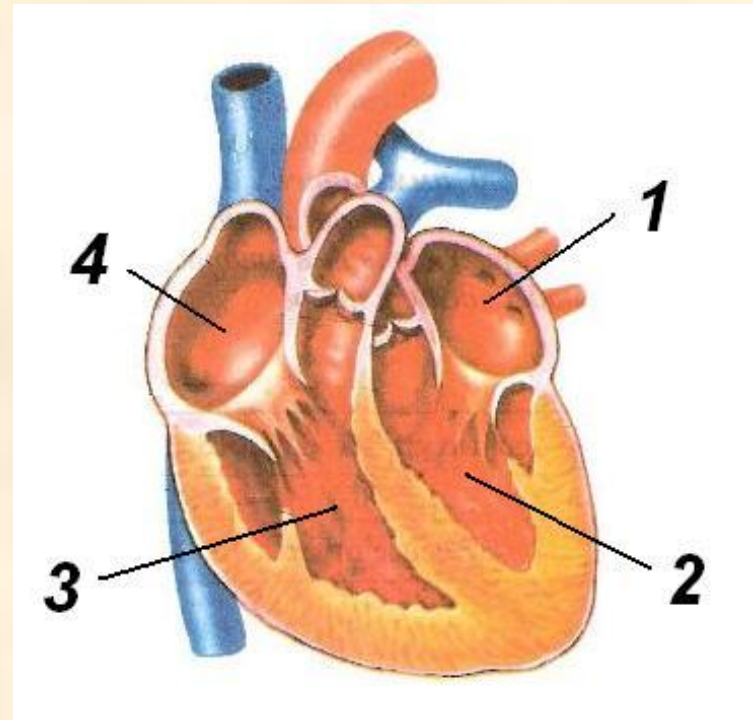
- Основание сердца проецируется на хрящевую часть III пары ребер. Верхушка определяется в V межреберье медиальнее на 1-1,5 см левой среднеключичной линии. Правая граница проходит на 1-2см правее правого края грудины от III до V ребра. Левая граница идет по плавной линии, соединяя основание и верхушку сердца.

Правая половина
содержит
венозную кровь.

Левая половина
содержит
артериальную кровь.

Камеры сердца:

- 1** Левое предсердие
- 2** Левый желудочек
- 3** Правый желудочек
- 4** Правое предсердие



Правое предсердие

(atrium dexter)

- имеет ушко с гребенчатыми мышцами, в правое предсердие впадают верхняя и нижняя полые вены (конец большого круга кровообращения). Венечный синус, который собирает венозную кровь от сердца и наименьшие (табезиевы) вены. На межпредсердной перегородке имеется овальная ямка – след заросшего овального отверстия зародыша.

Правый желудочек (Ventriculus dexter)

из него выходит легочный ствол (начало малого круга кровообращения), имеются сосочковые мышцы и сухожильные (хордальные) нити, которые прикрепляются к створкам предсердно-желудочкового клапана. Они предохраняют створки клапана от выворачивания в сторону предсердия. Между правым предсердием и правым желудочком находится правое предсердно-желудочковое отверстие, закрытое предсердно-желудочковым клапаном, он имеет 3 створки (трикуспидальный).

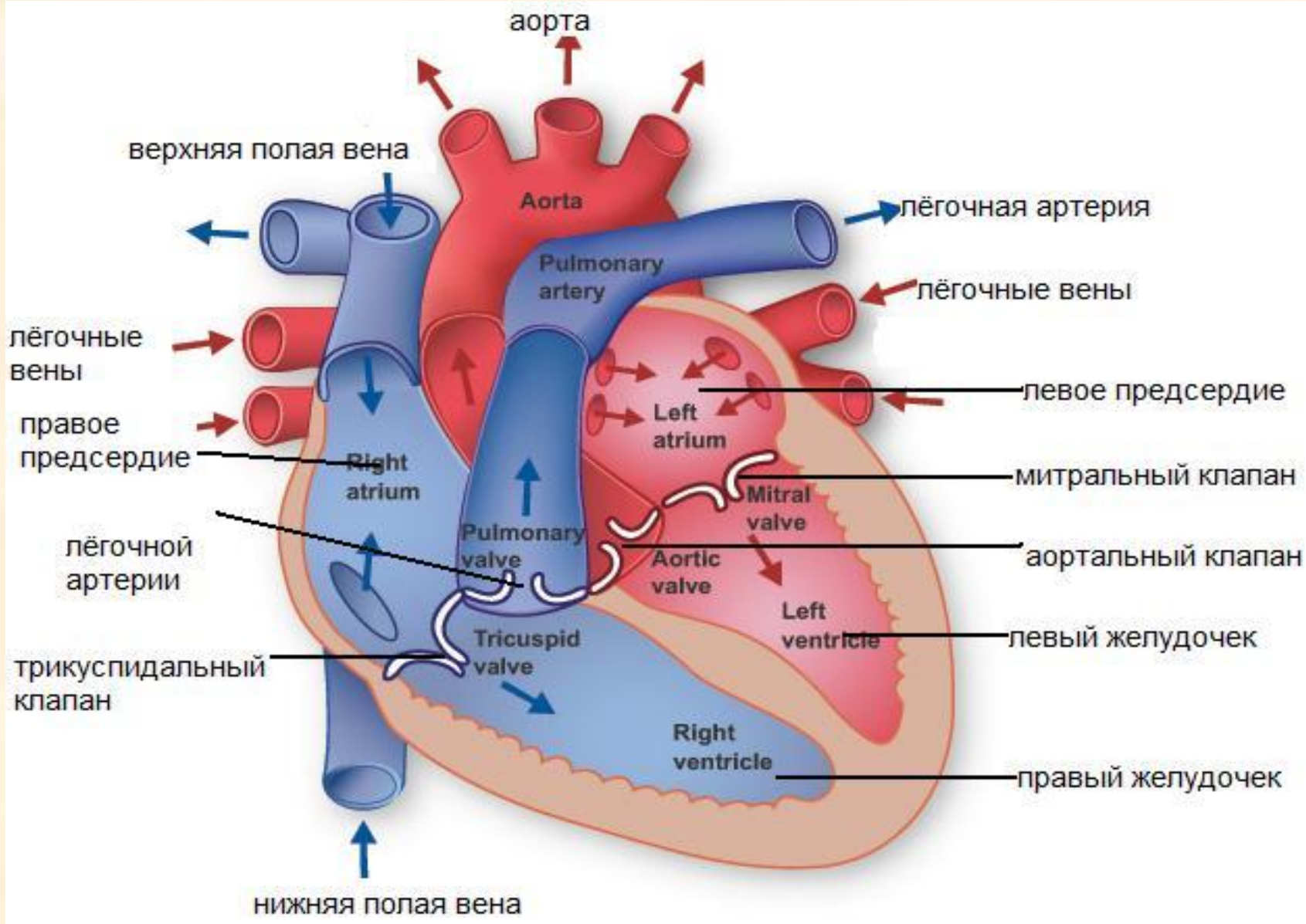
В правой половине сердца течет венозная кровь.

Левое предсердие (Atrium sinister).

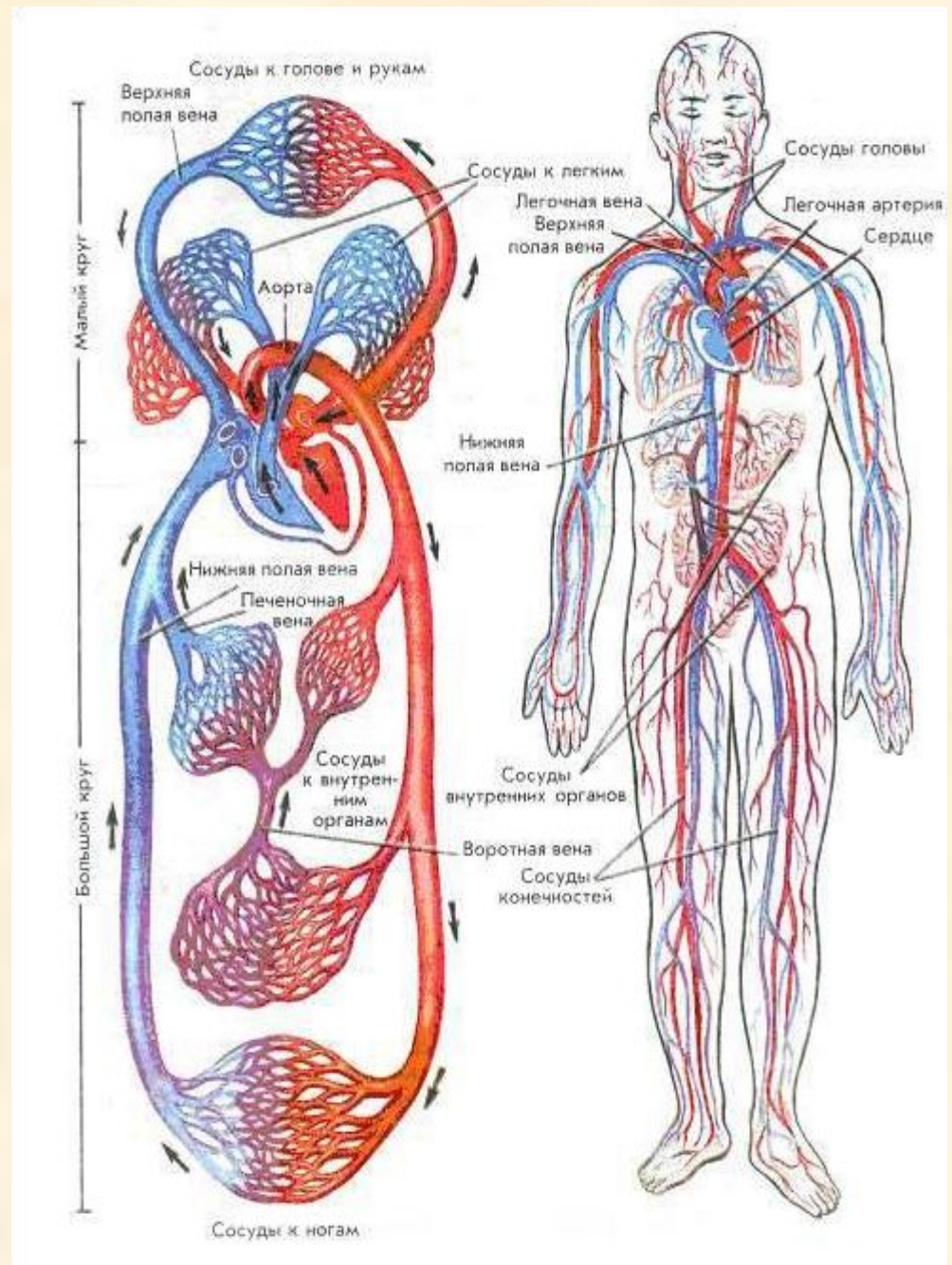
- В него впадают 4 легочные вены (конец малого круга кровообращения). Левое предсердие имеет ушко с гребенчатыми мышцами.

Левый желудочек (Ventriculus sinister).

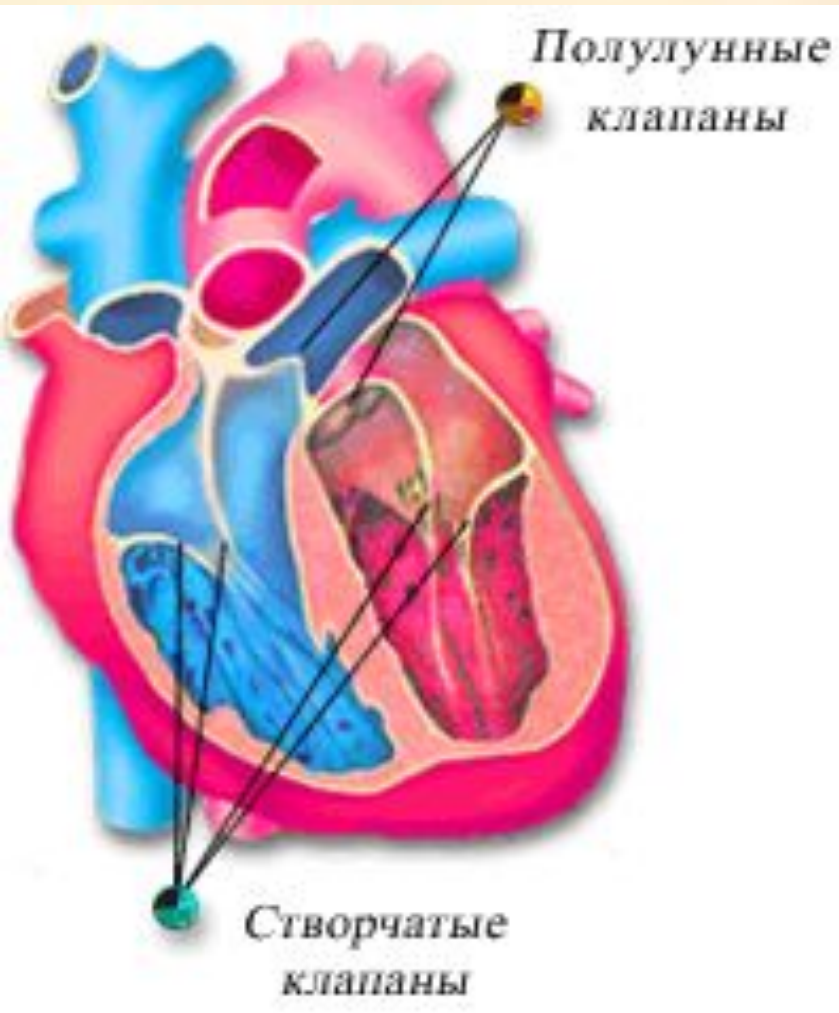
- Из него выходит аорта (начало большого круга кровообращения). Имеются сухожильные нити, которые прикрепляются к створкам левого предсердно-желудочкового клапана. Этот клапан двустворчатый (митральный).
- В левой половине сердца течет артериальная кровь.



**Левая половина
сердца
обслуживает
большой круг
кровообращения,
правая – малый**



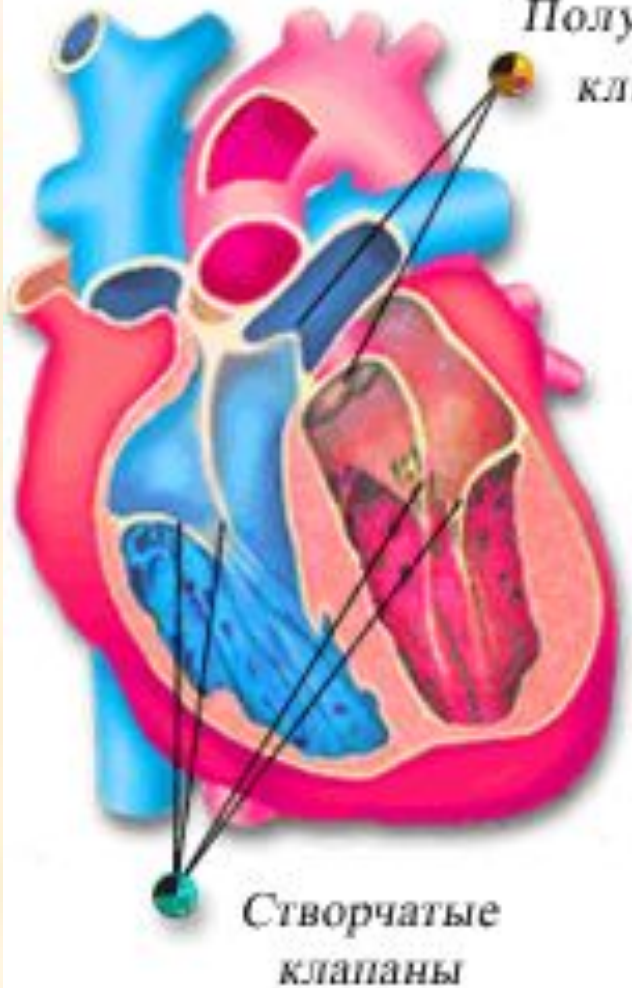
Клапаны сердца



Предсердия и желудочки сообщаются между собой отверстиями, снабженными *створчатыми (или атриовентрикулярными) клапанами*. В левом желудочке - двустворчатый клапан (**митральный**), в правом – трехстворчатый (**трикуспидальный**).

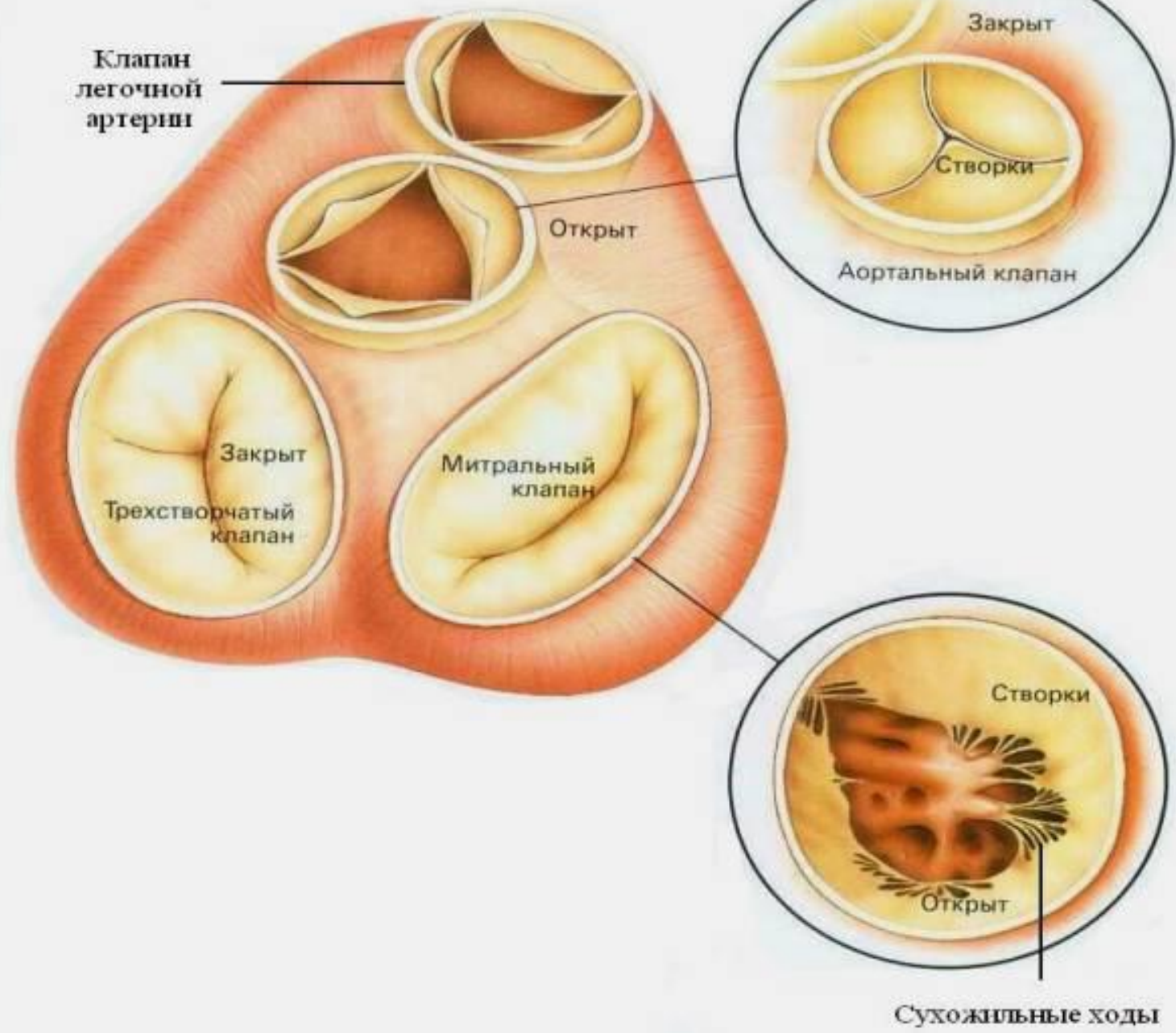
Клапаны сердца

Полулунные
клапаны



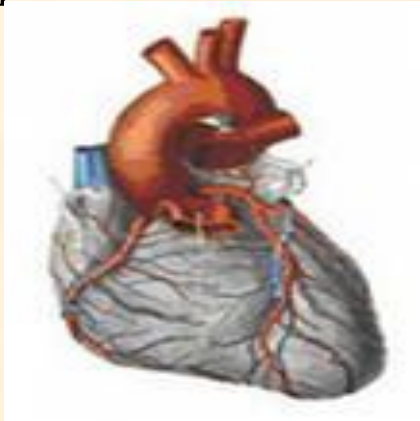На границе между левым желудочком и аортой, между правым желудочком и легочным стволом расположены *полулунные клапаны (аортальный и пульмональный)*, закрывающие отверстие аорты в левом желудочке и отверстие легочного ствола в правом желудочке. Полулунные клапаны имеют по три кармана и они свободно пропускают кровь из желудочков в сосуды и препятствуют обратному току крови в сердце.

Вид клапанов сверху



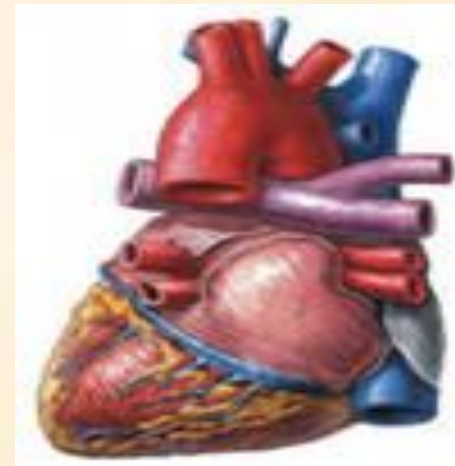Строение стенки сердца

1. Внутренний слой - эндокард, образован тонким слоем эндотелиальных клеток. Выстилает изнутри камеры сердца и створки клапанов.



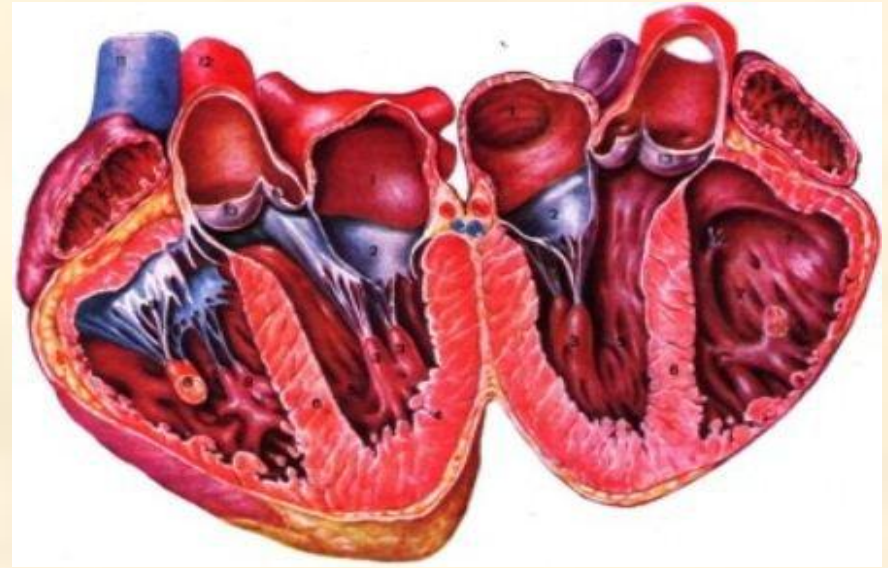
2. Мышечный слой

3. Наружный слой - эпикард.



Строение стенки сердца.

2. Мышечный слой. Миокард образован сердечной поперечнополосатой мышечной тканью. Структурная единица – кардиомиоцит. Миокард слабее развит в предсердиях – 2 слоя и лучше в желудочках – 3 слоя, особенно в левом желудочке, так как тут начинается большой круг кровообращения. Миокард прикреплен к фиброзным кольцам, которые лежат вокруг предсердно–желудочковых отверстий.



3. Наружный слой

- Эпикард. Сердце находится в окоლოსердечной сумке - перикард, который состоит из 2х листков – внутренний листок эпикард, наружный- перикард, между листками щелевидное пространство – перикардальная полость, которая содержит небольшое количество жидкости для уменьшения трения при работе сердца. Т.о. эпикард является наружным слоем сердца и одновременно внутренним листком окоლოსердечной сумки.

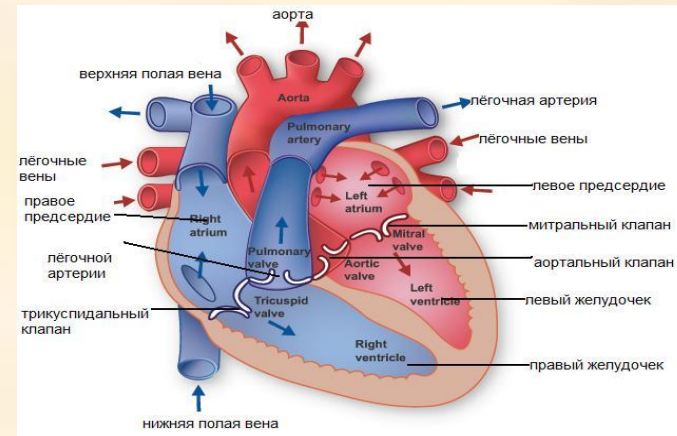
Собственные сосуды сердца (коронарные)

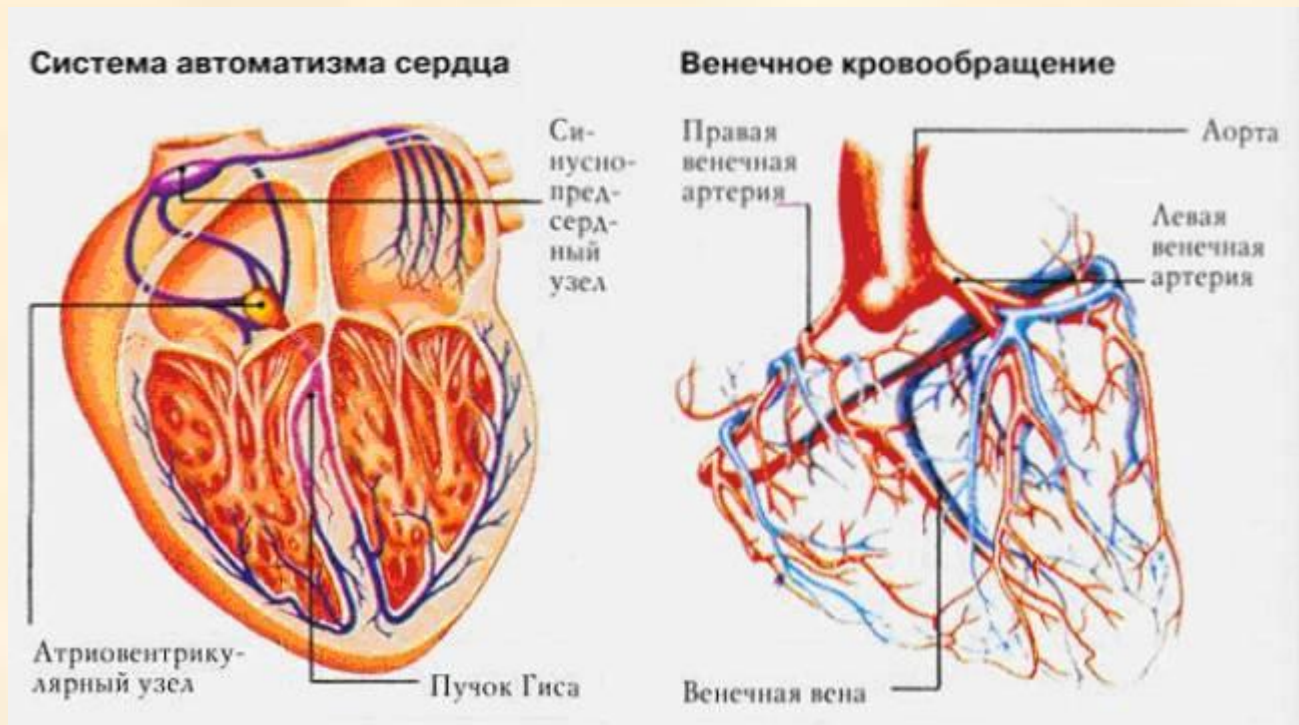
От восходящей аорты отходит 2
коронарные артерии – правая и левая.

Правая коронарная ложится в правую часть
венечной борозды и называется правая
огибающая артерия, затем ложится в
заднюю межжелудочковую борозду -
задняя межжелудочковая артерия.

Левая – делится на две: переднюю
межжелудочковую и левую огибающую
артерии.

Отработанная кровь от сердца сливается
венечным синусом в правое предсердие и
наименьшими (табезиевыми) венами во все
камеры сердца.





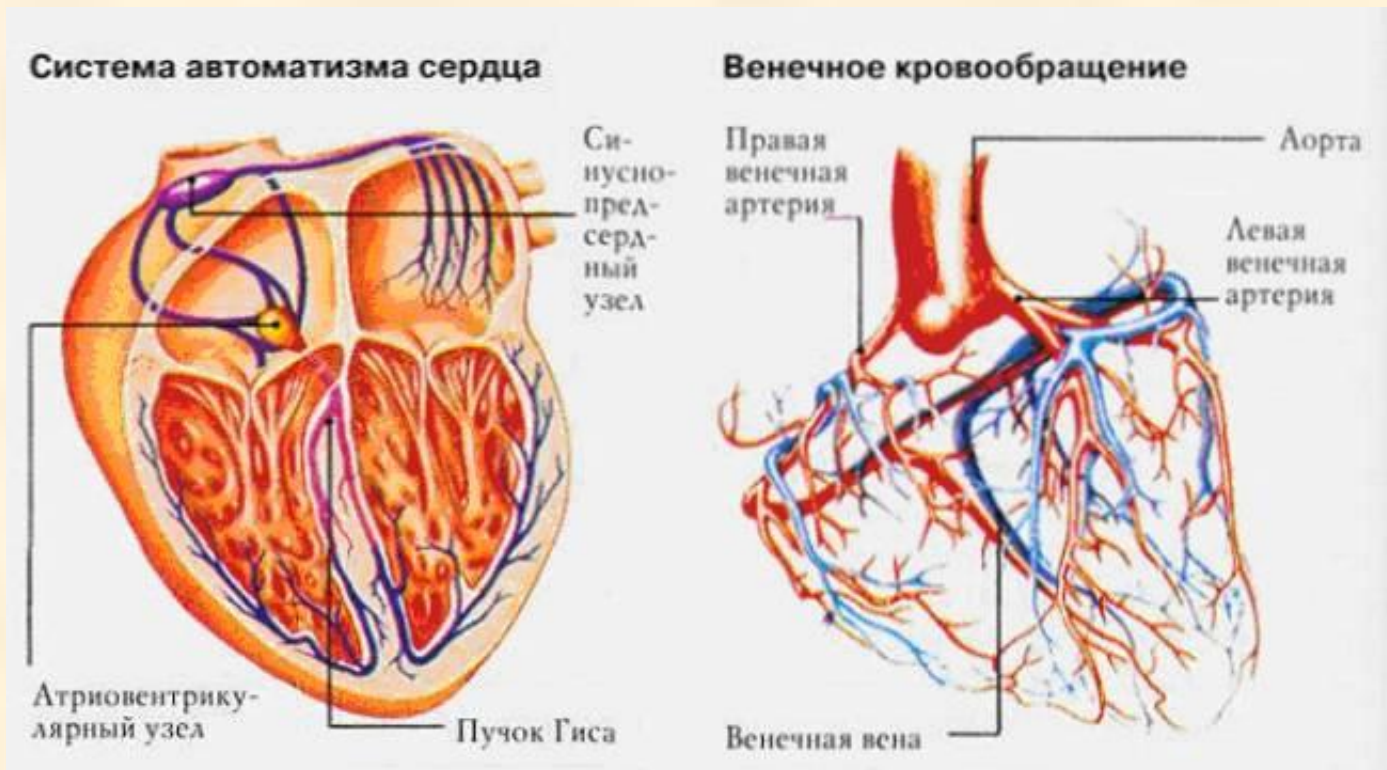
Венечное кровообращение

Миокард получает кровь из правой и левой венечных артерий, отходящих непосредственно от дуги аорты и являющихся ее первыми ответвлениями. Венозная кровь отводится в правое предсердие венечными венами.

Сердце способно сокращаться или работать вне организма, т.е. изолированно. Правда это оно может выполнять непродолжительное время. При создании нормальных условий (питание и кислород) для его работы оно может сокращаться почти до бесконечности. Такая способность сердца связана с особым строением и обменом веществ. В сердце различают рабочую мускулатуру, представленную поперечнополосатой мышцей и специальную, ткань, в которой возникает и проводится возбуждение.

У высших позвоночных животных, в том числе и у человека, атипическая ткань состоит из:

1. расположенного в ушке правого предсердия, синоатриальный узла, являющийся ведущим узлом ("пейс-меккер" I порядка) и посылающий импульсы к двум предсердиям, вызывая их систолу;
2. предсердно-желудочкового узла (атриовентрикулярный узел), находящийся в стенке правого предсердия вблизи перегородки между предсердиями и желудочками;
3. предсердно-желудочкового пучка (пучок Гиса)

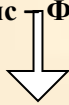

Проводящая система сердца.

Обеспечивает согласованные и последовательные сокращения предсердий и желудочков.

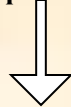
Синусно – предсердный узел

Кис Фляка (частота импульса 60-80 уд\мин.)



Предсердно желудочковый узел

Ашофа-Тавара (ч.и. 40-60уд\мин)



Пучок Гиса (ч.и 20 уд\мин)



Правая ножка



Левая ножка

Волокна Пуркинье
(ч.и 8-5 уд\мин)

Синатриальный – ведущий узел. В нем возникают импульсы. Водитель ритма.

Проводящая система включает:

- *Синусно-предсердный узел*
- (в задней стенке правого
- предсердия в месте впадения
- верхней поллой вены)
- 60-80 уд\мин
-
- *Атрио-вентрикулярный*
- (в предсердно-желудочковой перегородке)
- 40-50 уд\мин
-
- *Пучок Гиса*
- (в межжелудочковой перегородке)
-
-
- правая ножка левая ножка
-
- Волокна Пуркинье Волокна Пуркинье
-
- Узел, в ритме которого работает все сердце, называется ведущей частью сердца или водителем ритма. Им является синусно-предсердный узел.
-

Задача сердца

- – создать и поддерживать постоянную разность давления крови в артериях и венах, что обеспечивает движение крови (т.е. сердце выполняет роль физиологического насоса).

Сердечный цикл

- Состоит из двух противоположных процессов:
- систолы – сокращения;
- диастолы – расслабления.

Таким образом, сердечный цикл – это одно полное сокращение и расслабление. Продолжительность сердечного цикла составляет 0,8 секунд. В нем различают 3 фазы:

- Систола предсердий – 0,1 сек
- Систола желудочков – 0,3 сек
- Диастола – 0,4 сек (общая)

- Причиной движения крови в сердце и причиной работы клапанов является разность кровяного давления в разных камерах.
- Систола предсердий начинается с сокращения круговой мускулатуры устья вен, впадающих в сердце, тем самым создается препятствие для обратного оттока крови. Во время систолы предсердий давление больше, чем в желудочках. Под этим давлением кровь поступает в желудочки (в область меньшего давления). После этого створчатые клапаны закрываются и начинается 2 фаза – систола желудочков. В ней выделяют 2 периода:
 - напряжения (0,05 сек);
 - изгнания крови (0,25 сек).

- Период напряжения протекает при закрытых створчатых и полулунных клапанах; в это время наблюдается напряжение сердечной мышцы и давление на клапаны растет. В момент, когда давление крови в желудочках превысит давление в артериях, полулунные клапаны открываются и кровь выбрасывается из желудочков в аорту и легочной ствол. Наступает 2 период систолы желудочков – период изгнания крови. Систолическое давление в левом желудочке достигает 120 мм рт.ст., в правом 25-30 мм рт.ст.

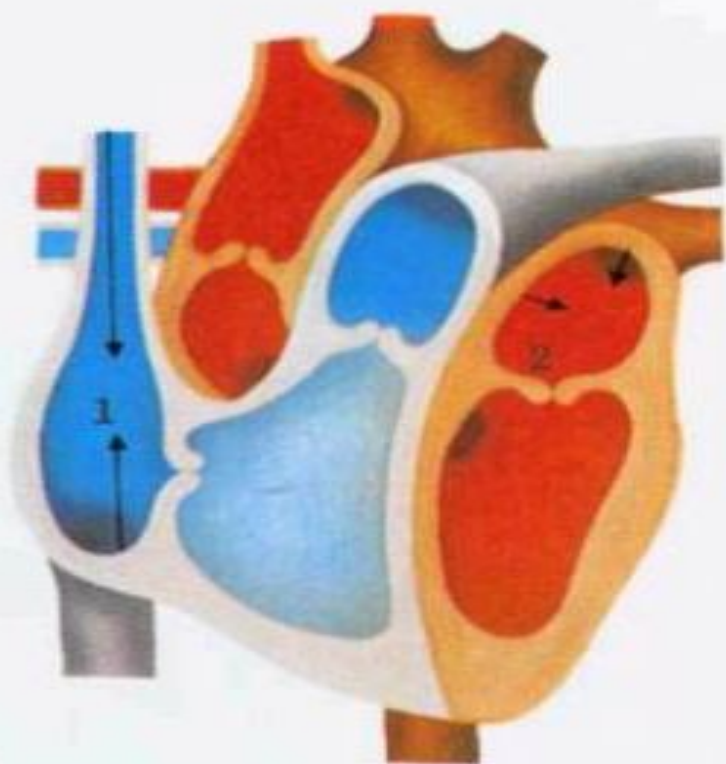
- Затем полулунные клапаны закрываются и наступает общая диастола. В эту фазу мускулатура предсердий и желудочков расслаблена, створчатые клапаны открыты, а полулунные закрыты. Кровь вследствие разности давления притекает из вен в предсердия и, через открытые створчатые клапаны, в желудочки. Следовательно, во время общей диастолы сердце заполняется кровью и к концу паузы желудочки заполнены на 70%.

- Кровоток по венечным артериям происходит во время общей диастолы

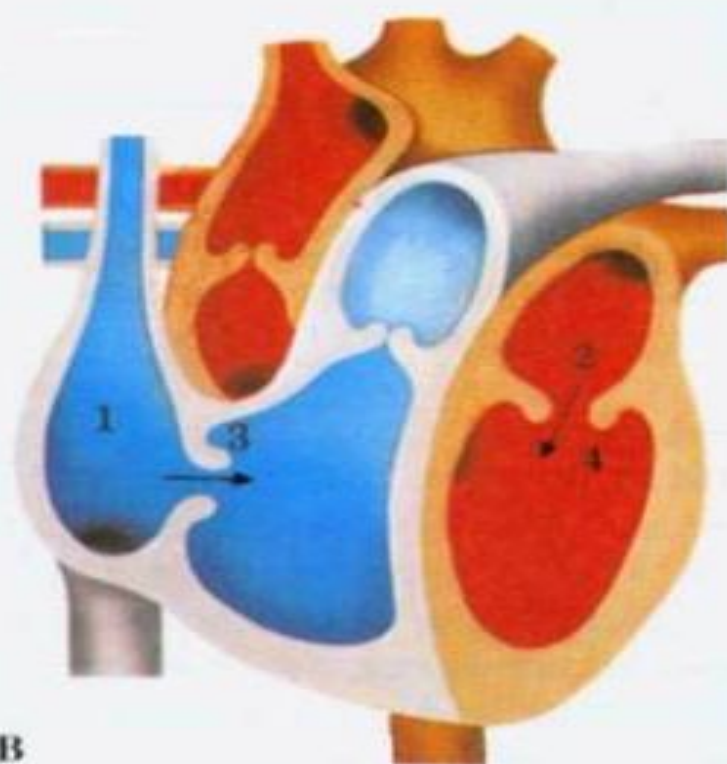
Сокращение сердца.

Во время диастолы предсердия кровь течет от верхней и нижней полых вен в правое предсердие, а из четырех легочных вен - в левое предсердие . Поток увеличивается во время вдоха, когда отрицательное давление внутри грудной клетки способствует "присасыванию" крови в сердце, как воздуха в легкие. В норме это может проявляться дыхательной (синусовой) аритмией.

Одиночный сердечный цикл



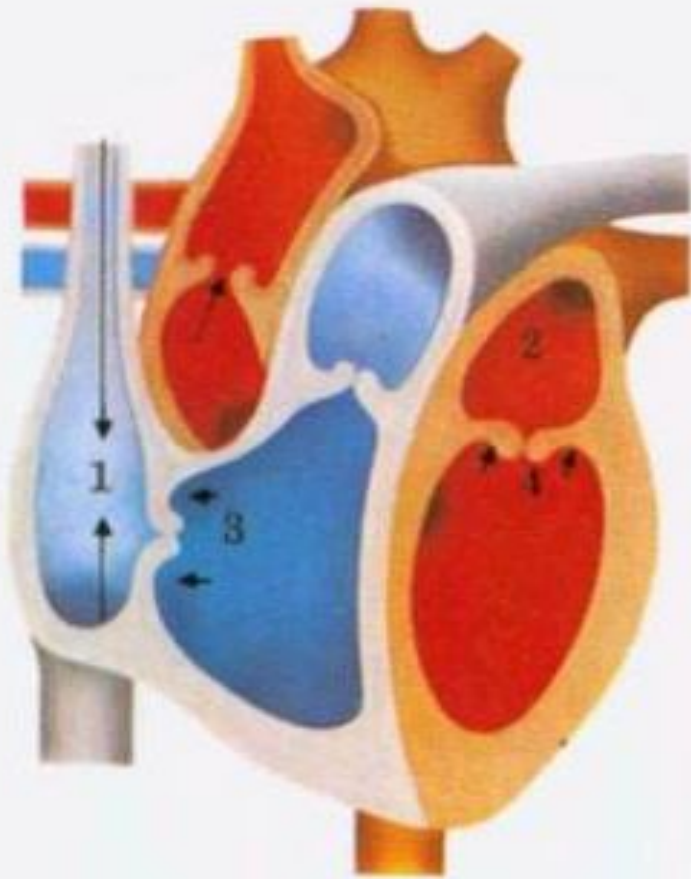
A



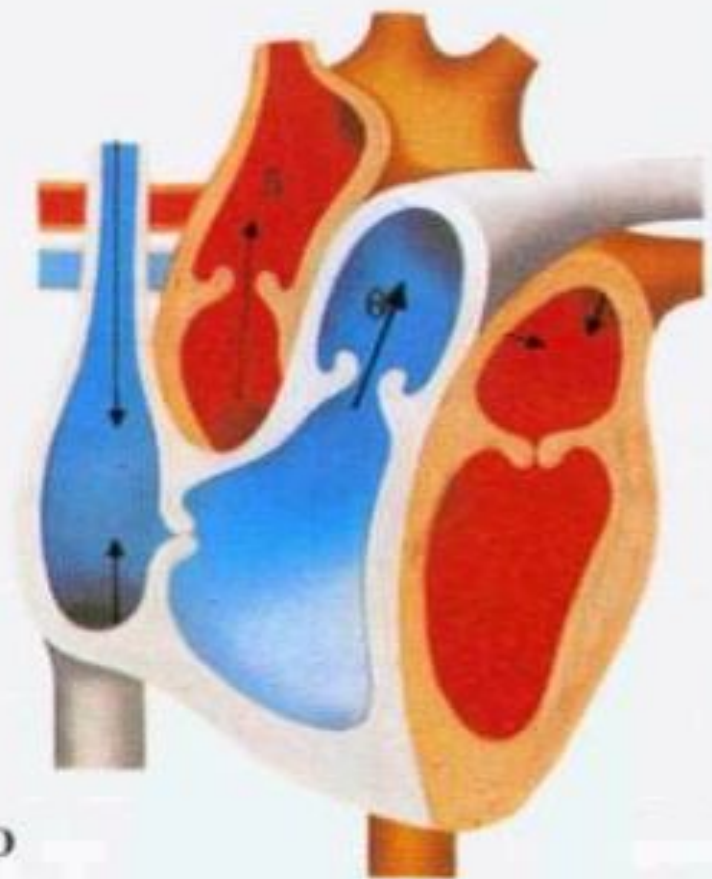
B

Систола предсердий заканчивается, когда возбуждение достигает атриовентрикулярного узла и распространяется по ветвям пучка Гиса, вызывая систолу желудочков. Атриовентрикулярные клапаны быстро захлопываются, сухожильные нити и сосочковые мышцы желудочков препятствуют их заворачиванию (пролапсу) в предсердия. Венозная кровь заполняет предсердия во время их диастолы и систолы желудочков.

Когда систола желудочков заканчивается давление в них падает, два атриовентрикулярных клапана - 3-створчатый и митральный - открываются, и кровь поступает из предсердий в желудочки. Очередная волна возбуждения из синусного узла, распространяясь, вызывает систолу предсердий, во время которой через полностью открытые атриовентрикулярные отверстия в расслабленные желудочки нагнетается дополнительная порция крови.



C



D

Быстро возрастающее давление в желудочках открывает аортальный клапан и клапан легочного ствола; потоки крови устремляются в большой и малый круги кровообращения. Эластичность стенок артерий заставляет клапаны резко захлопываться в конце систолы желудочков.

Звуки, возникающие при резком захлопывании атриовентрикулярных и полулунных клапанов, выслушиваются через стенку грудной клетки как тоны сердца - "тук-тук".

Физиологические особенности сердечной мышцы

- Возбудимость
- Проводимость
- Сократимость
- Рефрактерный период
- Автоматизм

Рефрактерный период

- Это резкое снижение возбудимости сердца в период активности. Он может быть:
- **Абсолютный рефрактерный период** — в этот период какой бы силы не наносили раздражение, мышца не отвечает возбуждением и сокращением. Наблюдается во время систолы предсердий и желудочков.
- **Относительный рефрактерный период** — сердечная мышца может ответить сокращением на раздражение сильнее порогового. Наблюдается во время диастолы.

Экстрасистола

- Это внеочередное сокращение сердца. Возникает в относительный рефрактерный период при нанесении порогового раздражителя. Затем следует **компенсаторная пауза** (более продолжительная, чем при норме)

Автоматизм

- – способность сердца сокращаться под влиянием собственных импульсов.
- Импульсы зарождаются и проводятся проводящей системой сердца, образованной атипичными кардиомиоцитами.

Внешние проявления деятельности сердца

- 1. Верхушечный толчок. При систоле желудочков верхушка сердца поднимается и надавливает на грудную клетку в области V межреберья слева (определяется в норме у астеников).

Внешние проявления деятельности сердца

- 2. Тоны сердца – это звуковые явления, возникающие в работающем сердце. Различают 2 тона: I и II.
- ***I тон – систолический*** – вызван захлопыванием створчатых клапанов и сокращением мускулатуры желудочков. Тон низкий, протяжный – 0,12 сек.
- ***Митральный*** клапан выслушивается
- А) в области верхушки сердца,
- Б) дополнительная точка Боткина – третье межреберье слева от грудины.
- ***Трехстворчатый*** выслушивается по основанию мечевидного отростка грудины.
- ***II тон – диастолический*** – обусловлен захлопыванием полулунных клапанов. Тон высокий, короткий – 0,08 сек.
- Аускультация:
- ***Аортального клапана*** – во втором межреберье справа у края грудины.
- ***Клапана легочного ствола*** – во втором межреберье слева у края грудины.

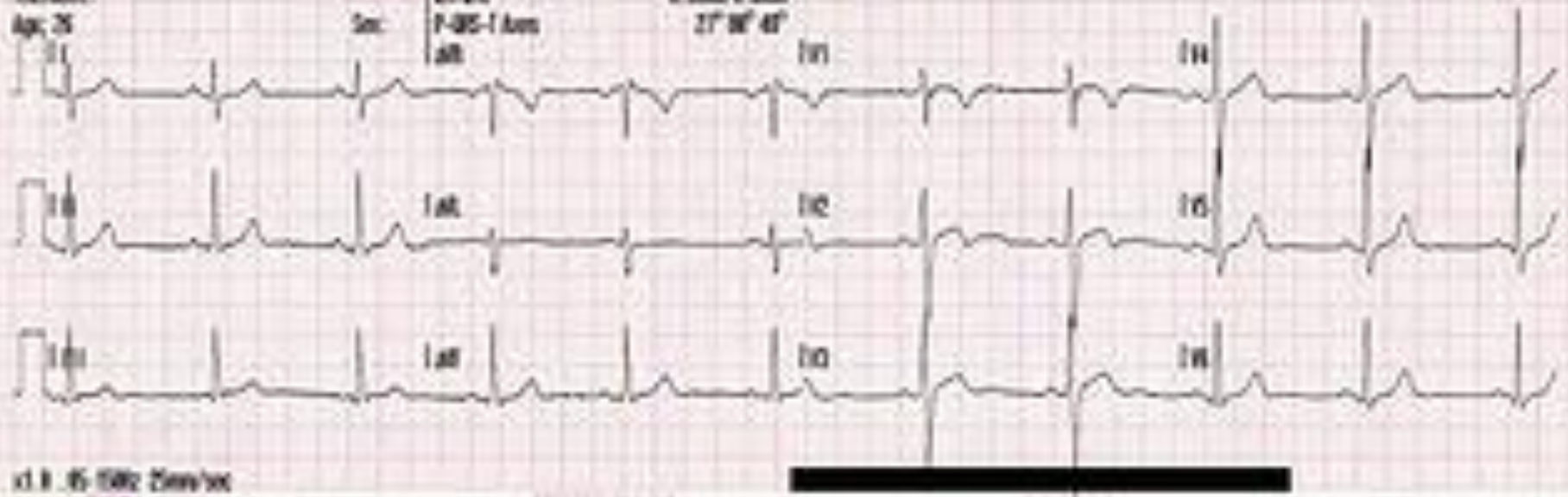3. Биоэлектрические явления в сердце

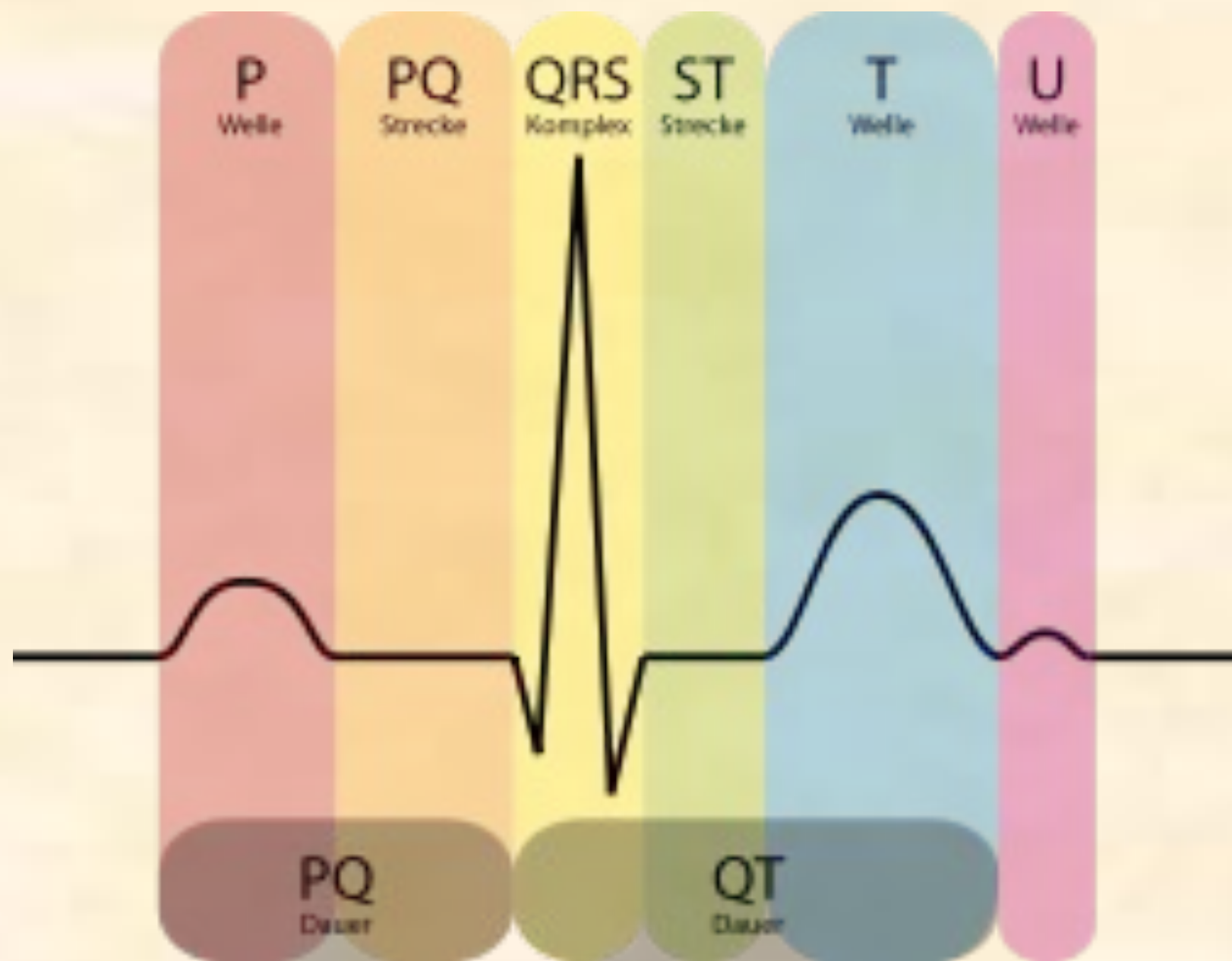- Возбужденный участок сердца заряжен электроотрицательно (-), невозбужденный – электроположительно (+). Между ними возникает ток – биоток. Токи действия сердца имеют очень малое напряжение и усиливаются особыми приборами (электрокардиографом), при помощи которых их можно записать. Запись биотоков сердца называется электрокардиографией; кривая записи биотоков сердца называется электрокардиограммой (ЭКГ).

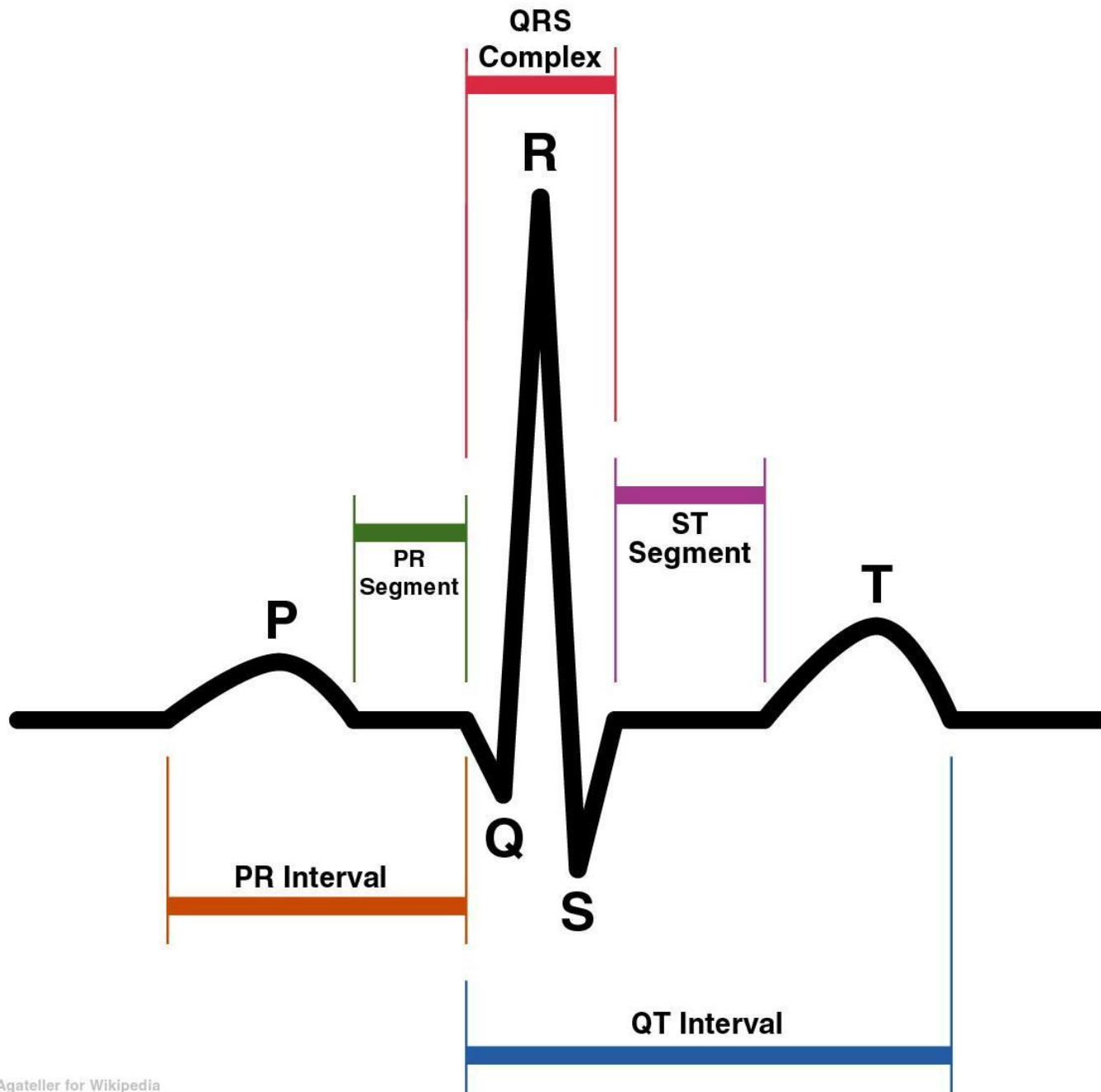
Name:
ID:
Patient ID:
Location:
Age: 25

12-Lead ECG
[Redacted]
PR 110ms
QTc 41ms
Sec: P-QRS-T Axis
all

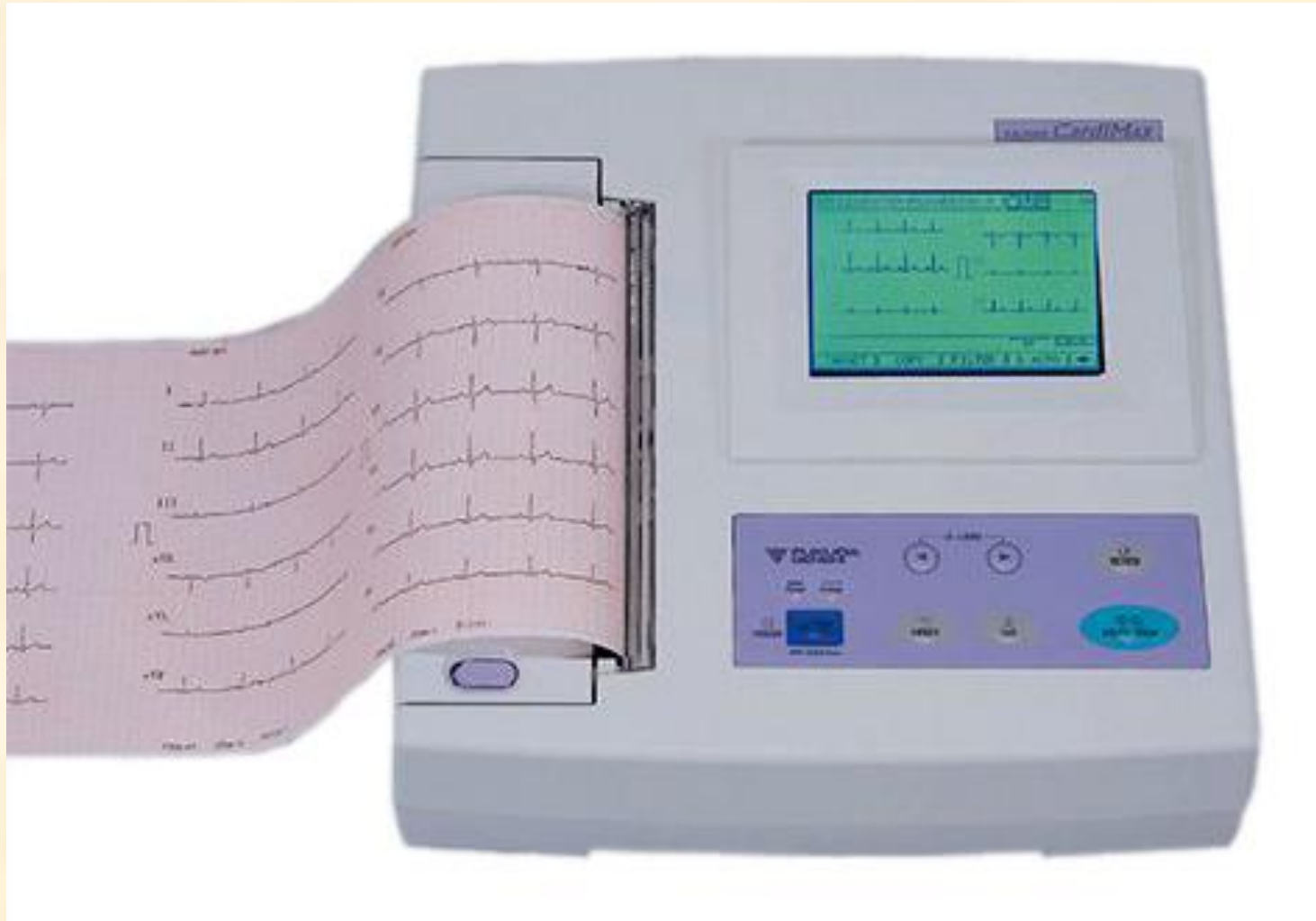HR 62 bpm
PR 110ms
QTc 41ms
P 30° QRS 40° T 40°
• Normal ECG "Unconfirmed"
• Normal sinus rhythm

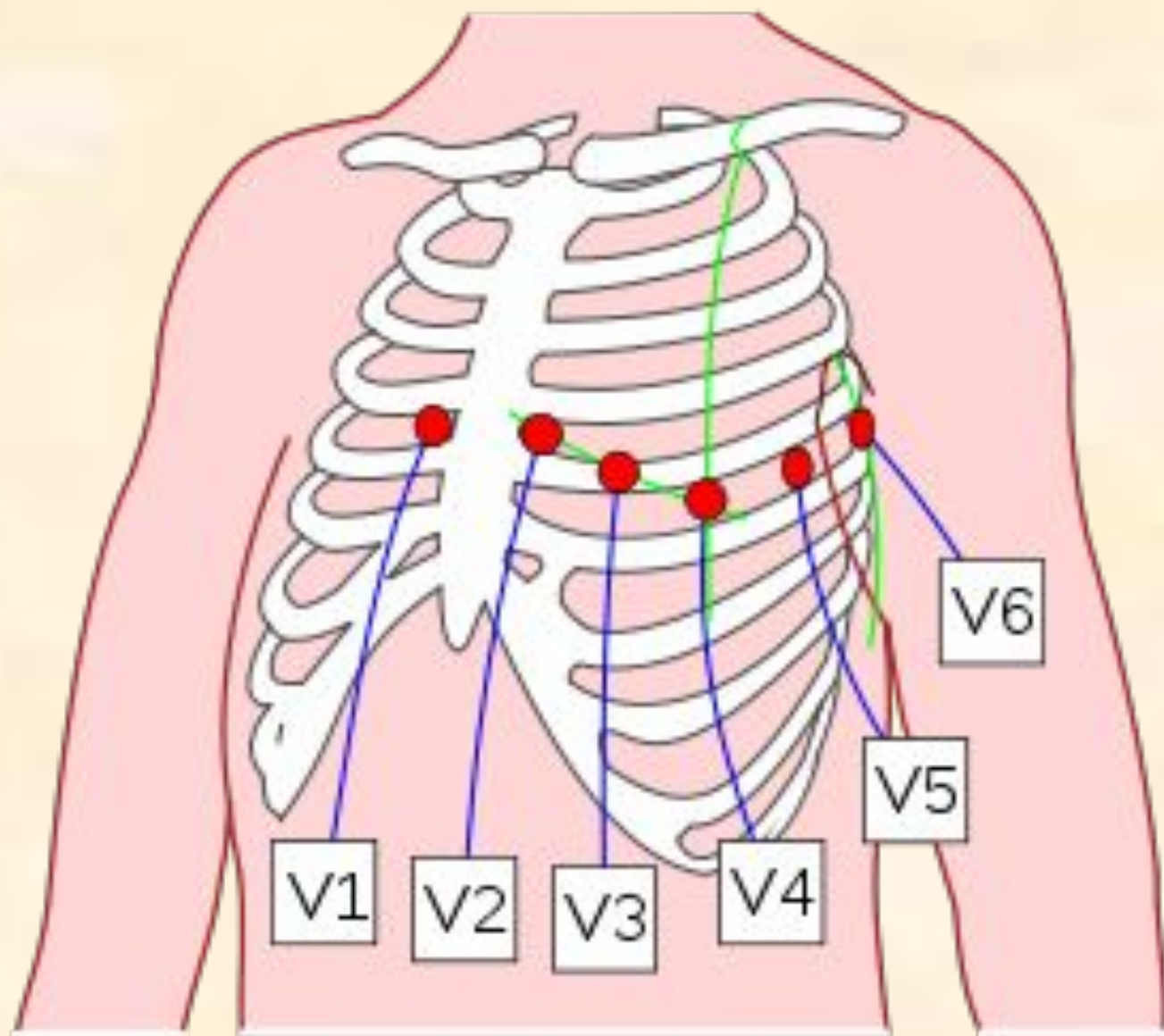






Электрокардиограф





Отведения	Расположение регистрирующего электрода
V_1	В 4-м межреберье у правого края грудины
V_2	В 4-м межреберье у левого края грудины
V_3	На середине расстояния между V_2 и V_4
V_4	В 5-м межреберье по срединно-ключичной линии
V_5	На пересечении горизонтального уровня 4-го отведения и передней подмышечной линии
V_6	На пересечении горизонтального уровня 4-го отведения и средней подмышечной линии
V_7	На пересечении горизонтального уровня 4-го отведения и задней подмышечной линии
V_8	На пересечении горизонтального уровня 4-го отведения и срединно-лопаточной линии
V_9	На пересечении горизонтального уровня 4-го отведения и паравертебральной линии

Показатели работы сердца

- **а) ЧСС** – частота сердечных сокращений – это количество сокращений сердца в минуту (в норме 60-80 уд\мин).
- Учащение работы сердца – тахикардия,
- урежение – брадикардия.
-
- **б) Систолический объем** – объем крови, выбрасываемый желудочком сердца за 1 сокращение (в среднем 60-70 мл).
-
- **в) Минутный объем** – объем крови, выбрасываемый 1 желудочком за 1 минуту (в среднем 4,2-5 л)

Частота сердечных сокращений (ЧСС) зависит от:

- Состояния блуждающего и симпатического нервов (при возбуждении симпатических нервов частота сердечных сокращений увеличивается, при возбуждении парасимпатических нервов частота сердечных сокращений уменьшается).
- Состояния коры большого мозга
- Гуморальных воздействий
- Пола (у женщин на 5-10 ударов чаще)
- Времени суток (максимальная в 8-10 часов, минимальная в 14 и ночью)
- Положения тела (в вертикальном положении больше)
- Возраста (у детей больше)

Законы сердечной деятельности

- Закон Старлинга (закон сердечного волокна): чем больше растянуто мышечное волокно, тем сильнее оно сокращается. Сила сердечного сокращения зависит от исходной длины мышечных волокон перед началом их сокращений.
- Рефлекс Бейнбриджа (закон сердечного ритма): частота и сила сердечных сокращений повышется при повышении давления в устьях полых вен

- Закон Старлинга и рефлекс Бейнбриджа как правило проявляются одновременно. Их относят к элементарным механизмам саморегуляции, за счет которых изменяется сила и частота сердечных сокращений, что обуславливает приспособление сердца к условиям существования.

Регуляция деятельности сердца

Частота сердечных сокращений регулируется вегетативными центрами продолговатого и спинного мозга. Парасимпатические (блуждающие) нервы уменьшают их ритм и силу, а симпатические увеличивают, особенно при физических и эмоциональных нагрузках. Подобное действие на сердце оказывает и гормон надпочечников адреналин. Хеморецепторы каротидных телец реагируют на снижение уровня кислорода и повышение углекислого газа в крови, вследствие чего возникает тахикардия. Барорецепторы каротидного синуса посылают сигналы по афферентным нервам в сосудодвигательный и сердечный центры продолговатого мозга.

Регуляция работы сердца

1) Нервная

2) Гуморальная

Автоматизм сердца –

способность сердца сокращаться под влиянием собственных импульсов.

Регуляция сердечных сокращений.

Регуляция
работы сердца.
Частота
сердечных
сокращений.

Нервная
регуляция

Гуморальная
регуляция

Ускоряет
ЧЧС
Симпатическая
НС

Урежает
ЧЧС
Парасимпатическая
НС

Ускоряет
ЧЧС
Адреналин

Урежает
ЧЧС
Ацетилхолин

Регуляция сердечной деятельности

- **Нервная регуляция** осуществляется импульсами, поступающими к сердцу от ЦНС по блуждающему и симпатическому нервам.
- При возбуждении блуждающего нерва происходит снижение частоты и силы сердечных сокращений, возбудимости, тонуса сердечной мышцы и скорости проведения возбуждения.
- При возбуждении симпатических нервов происходит увеличение частоты, силы сердечных сокращений, возбудимости, тонуса сердечной мышцы и скорости проведения возбуждения.
- Кора большого мозга регулирует и координирует деятельность сердца через блуждающий и симпатические нервы.

Гуморальная регуляция

- Ацетилхолин – снижает частоту и силу сердечных сокращений.
- Адреналин и норадреналин – усиливают частоту и силу сердечных сокращений, вызывают расширение коронарных сосудов, что способствует улучшению питания сердца.
- Избыток ионов K^+ в крови снижает частоту и силу сердечных сокращений, возбудимость сердечной мышцы
- Избыток ионов Ca^{2+} в крови усиливает частоту и силу сердечных сокращений, возбудимость сердечной мышцы.
- Минералокортикоиды – повышают чувствительность сердца к адреналину и норадреналину
- Тироксин – повышает обменные процессы в миокарде и повышает чувствительность сердца к воздействию симпатических нервов.

Центры сердечной деятельности

- Это группы нервных клеток, находящиеся на разных уровнях ЦНС, они представлены ядрами блуждающих и симпатических нервов. Эти центры находятся в состоянии тонуса, который может быть повышенным или пониженным в зависимости от условий существования.
- В покое активен блуждающий нерв, при работе – симпатические нервы.
- Особенностью работы центров является то, что при возбуждении ядер блуждающих нервов снижается возбудимость ядер симпатических нервов и наоборот.

Рефлекторные изменения работы сердца

- Возникает при раздражении различных рецепторов:
- 1. Особое значение имеют рецепторы, располагающиеся в некоторых участках сосудистой системы. Они возбуждаются при изменении давления крови в сосудах или гуморальными раздражителями, особенно много рецепторов в дуге аорты. Их раздражителями служат растяжение стенки сосудов при увеличении АД. Поток нервных импульсов увеличивают тонус ядер блуждающего нерва. Это ведет к замедлению сердечных сокращений и восстановлению исходного уровня АД.

- 2. Возбуждение рецепторов внутренних органов, если оно сильное, то может изменить деятельность сердца. Например, остановка сердца при ударе по животу.
- 3. Рефлекторное повышение сердечной деятельности наблюдается при болевых раздражениях и эмоциональных состояниях.

Коронарное кровообращение

- **Особенности:**
- Повышенная приспособляемость сердечной мышцы к различным функциональным состояниям.
- Наивысшая потребность в кислороде.
- Наличие густой капиллярной сети.

Кровоток в коронарных артериях зависит от:

Кардиальных факторов

- Интенсивности обменных процессов в миокарде
- Тонуса коронарных сосудов
- Величины давления в аорте
- Частоты сердечных сокращений

Некардиальные факторы:

- Влияние симпатических нервов ведет к повышению сердечного кровотока
- Гуморальные факторы
 - а) Адреналин, норадреналин, гистамин (в дозах, не влияющих на работу сердца) расширяют коронарные артерии и усиливают кровоток
 - б) Вазопрессин уменьшает коронарный кровоток
 - с) Ацетилхолин снижает просвет сосудов и кровоток

- Таким образом, коронарные сосуды и механизм их регуляции обеспечивает адекватное питание сердца в зависимости от состояния организма.

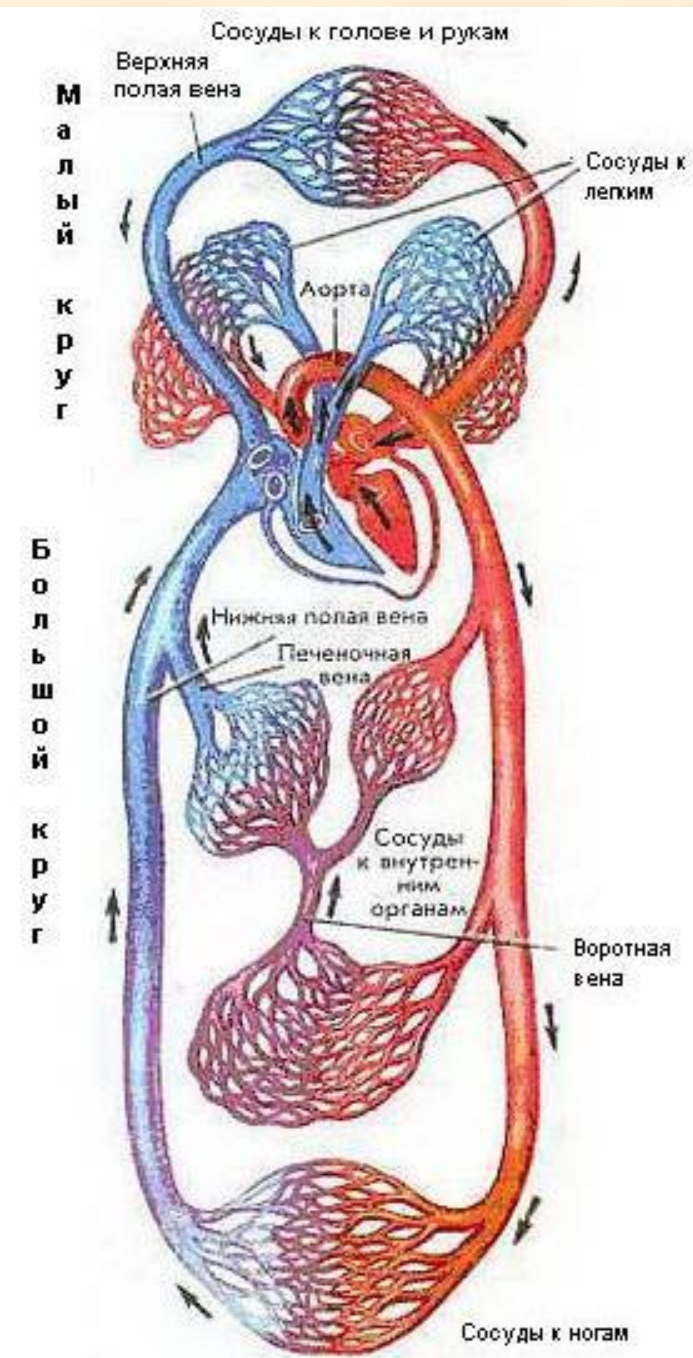
ВОПРОСЫ студентам:

- В какой камере сердца во время систолы предсердий будет больше давление?
- Как работают клапаны во время систолы предсердий?
- Как работают клапаны в период напряжения систолы желудочков и период изгнания крови?
- В какой камере сердца в период изгнания крови большее давление?
- Как работают клапаны сердца во время общей диастолы?

Кровеносные сосуды

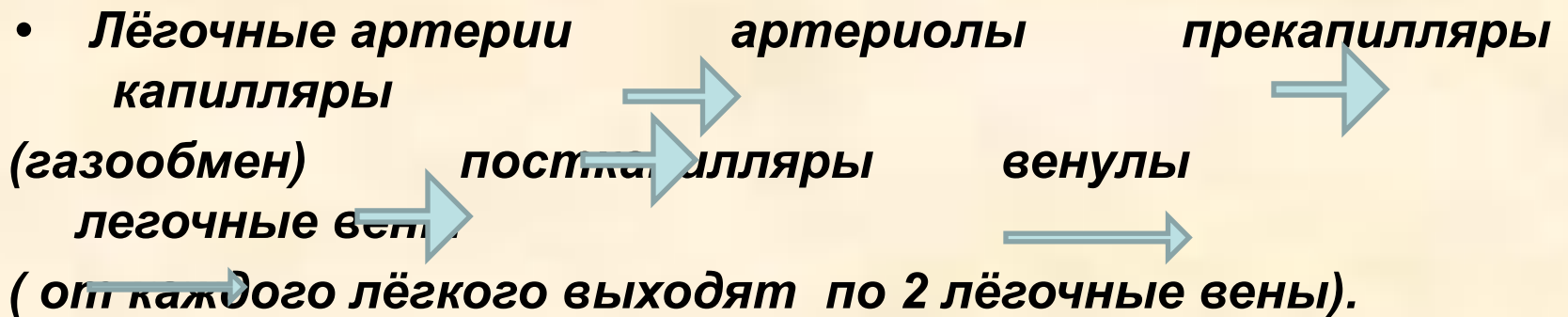
Кровь начинает свой путь по организму, выходя из левого желудочка через аорту. На этом этапе кровь богата кислородом, пищей, распавшейся на молекулы, и другими важными веществами, такими, как гормоны.

Артерии уносят кровь от сердца, а вены возвращают ее. Артерии, также как и вены состоят из четырех слоев: защитной фиброзной оболочки; среднего слоя, образованного гладкими мышцами и эластическими волокнами (у крупных артерий она самая толстая); тонкого слоя соединительной ткани и внутреннего клеточного слоя - эндотелия.



Малый круг

- — начинается в правом желудочке легочным стволом (венозная кровь), который затем делится на 2 легочные артерии (правую и левую) , они заходят в корень лёгкого и многократно делятся:

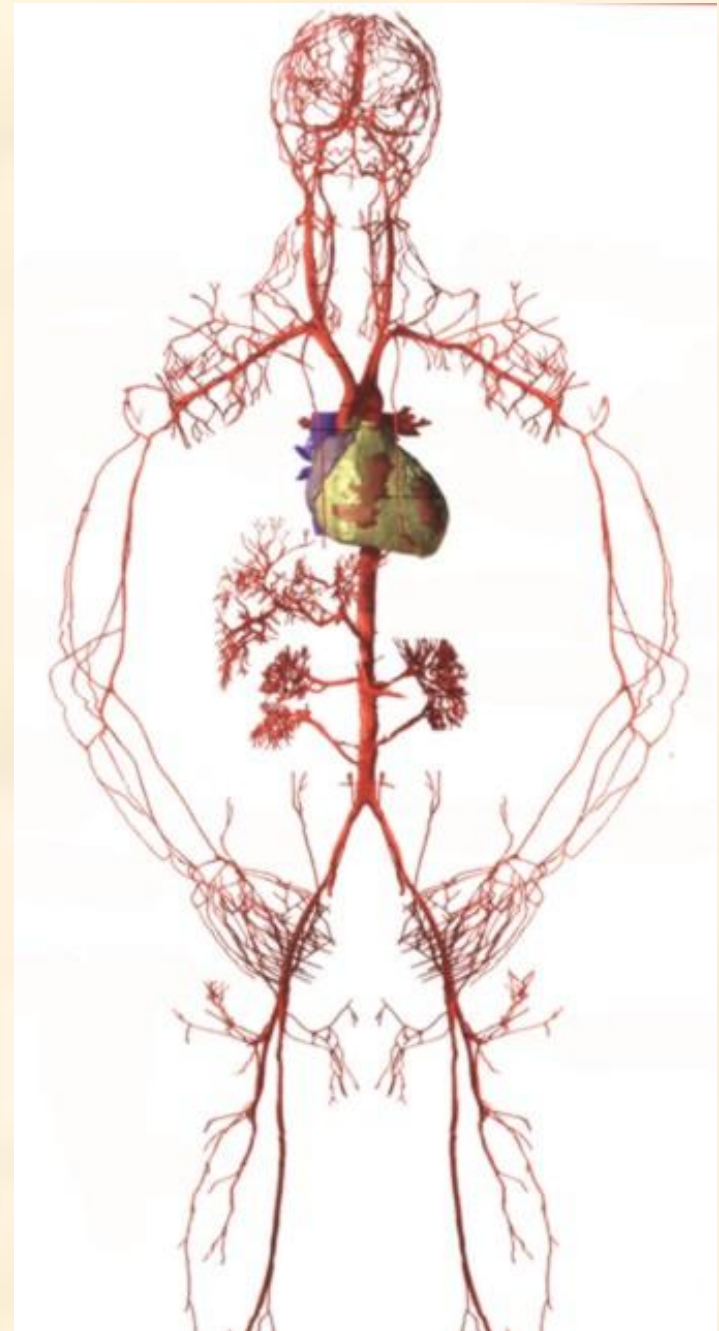

- Таким образом малый круг кровообращения заканчивается в левом предсердии 4 легочными венами.
- В лёгких существуют сосуды 2 кругов кровообращения:
- сосуды малого круга – лёгочные артерии и вены (участвуют в газообмене)
- сосуды большого круга – бронхиальные (участвуют в питании паренхимы легкого).

Большой круг

- - начинается в левом желудочке аортой, идёт ко всем органам и тканям, заканчивается в правом предсердии полыми венами.
- ***Функция:***
- Питание всех органов и тканей (т.е. обеспечивает их кислородом и питательными веществами).
- Время – 20 –22 сек

- **Аорта** - самый большой непарный артериальный сосуд большого круга кровообращения. Аорту подразделяют на три отдела: восходящую часть аорты, дугу аорты и нисходящую часть аорты, которая в свою очередь делится на грудную и брюшную части.



Артерии

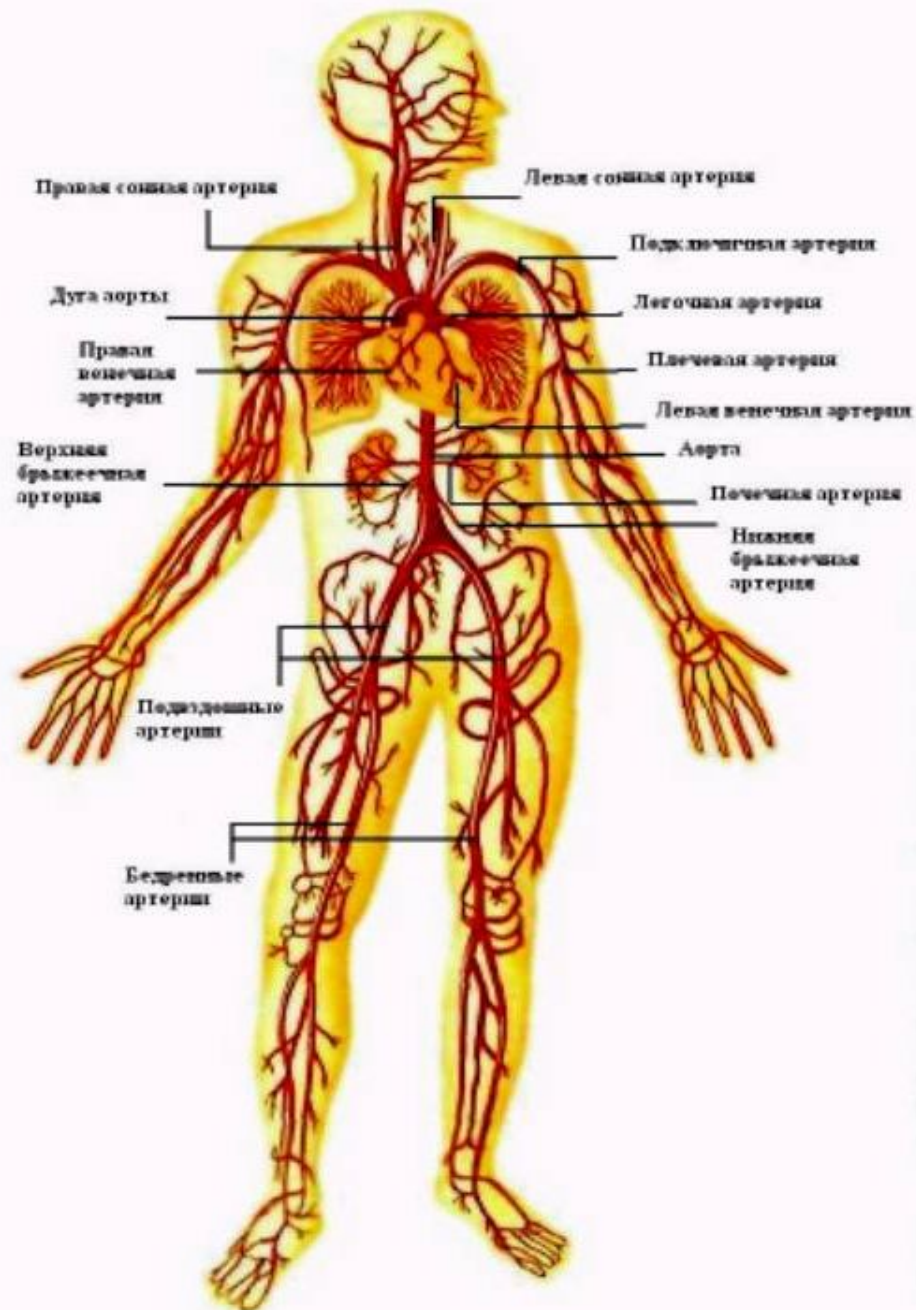
Кровь в артериях находится под высоким давлением. Наличие эластических волокон позволяет артериям пульсировать - расширяться при каждом ударе сердца и спадаться, когда давление крови падает.

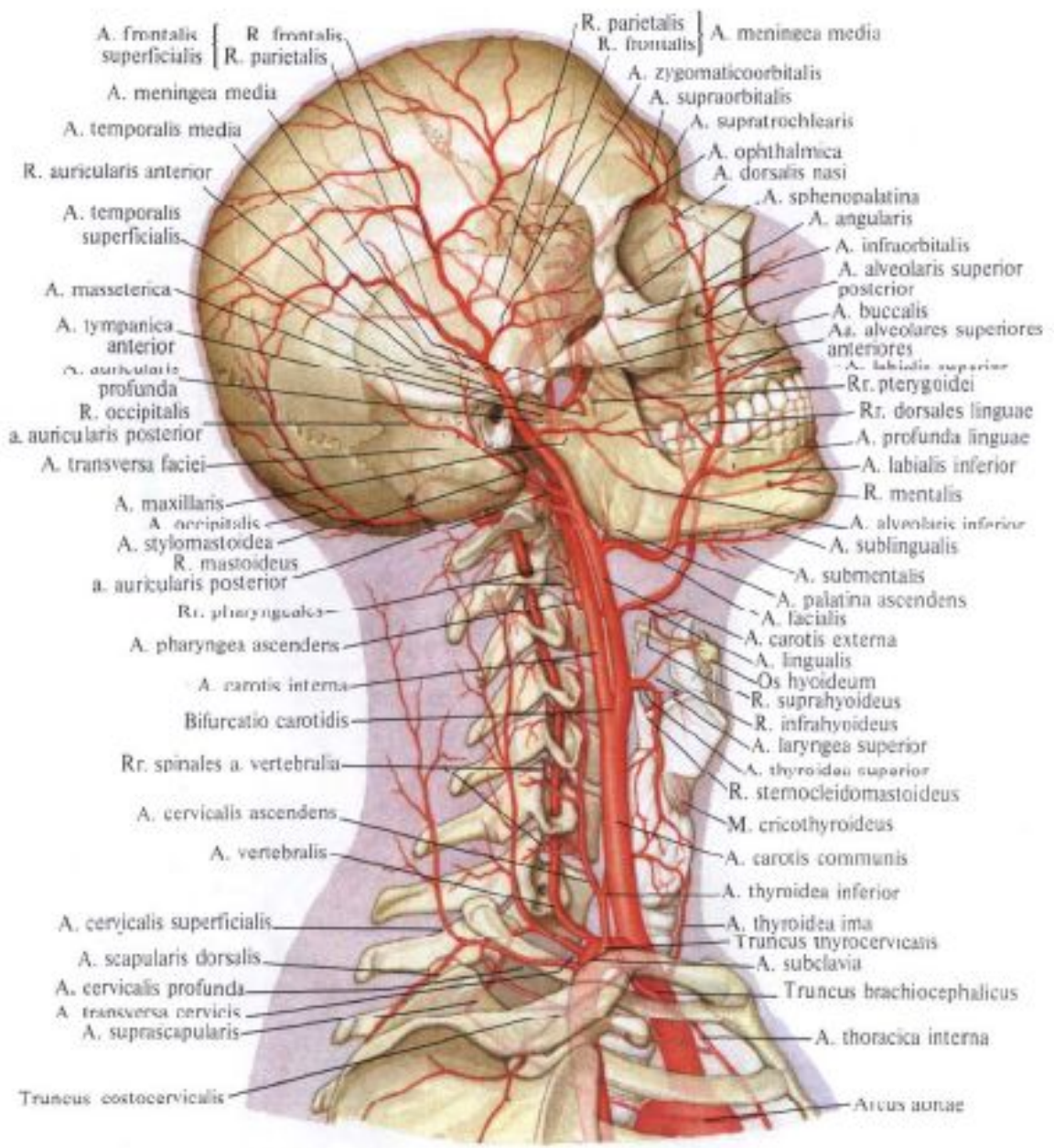
Крупные артерии разделяются на средние и мелкие (артериолы), стенка которых имеет мышечный слой, иннервируемый вегетативными сосудосуживающими и сосудорасширяющими нервами. Вследствие этого тонус артериол может контролироваться вегетативными нервными центрами, что позволяет управлять потоком крови. Из артерий кровь идет в меньшие по размерам артериолы, которые ведут ко всем органам и тканям организма, в том числе к самому сердцу, а затем разветвляются на широкую сеть капилляров.

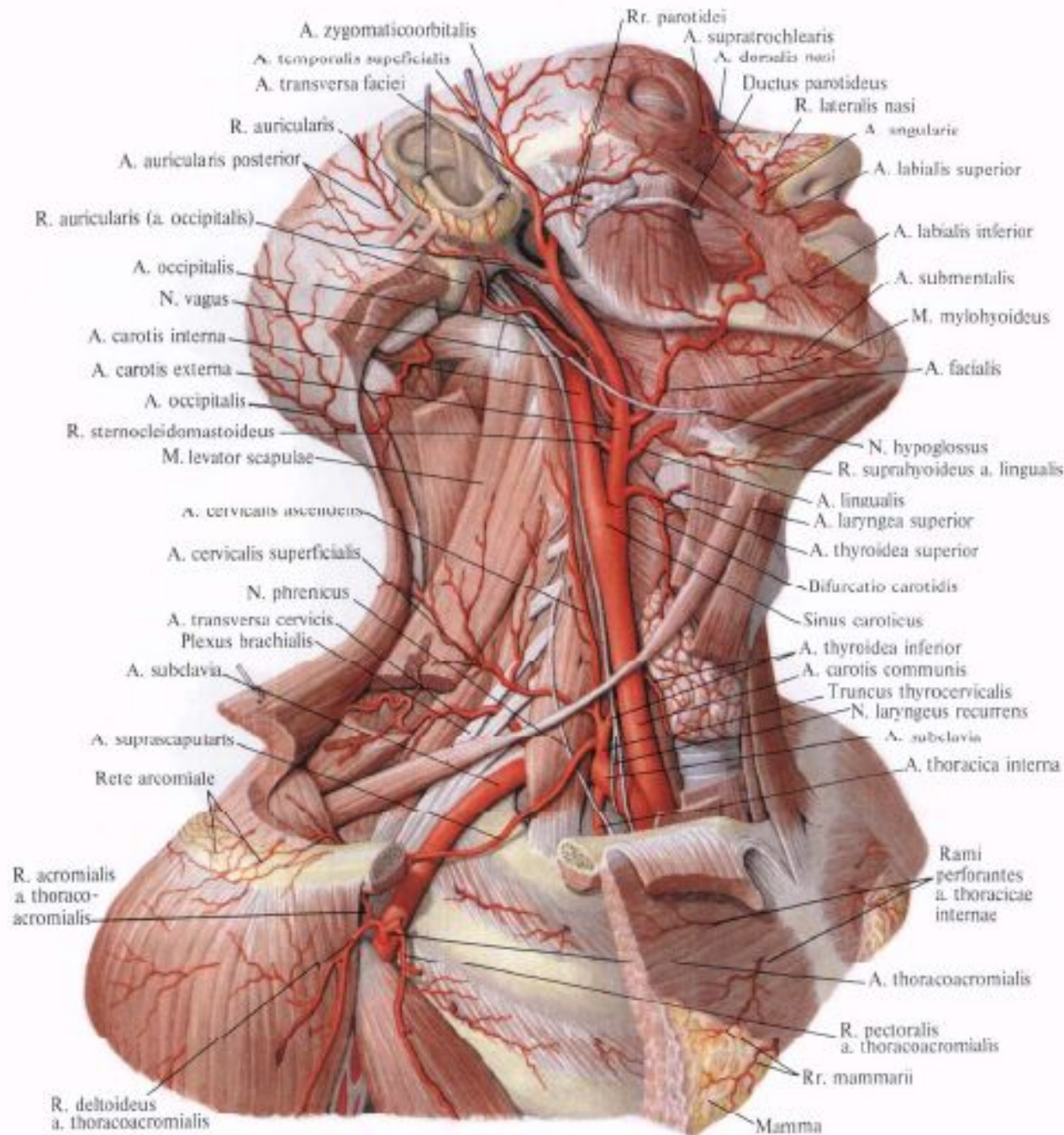
В капиллярах кровяные клетки выстраиваются в один ряд, отдавая кислород и другие вещества и забирая двуокись углерода и другие, продукты обмена.

Когда организм отдыхает, кровь стремится течь по так называемым предпочтительным каналам. Ими оказываются капилляры, которые увеличились и превзошли средний размер. Но если какому-нибудь участку организма требуется большее количество кислорода, кровь течет по всем капиллярам этого участка.

Артериальная система







Ветви наружной сонной артерии

- **Передняя группа**

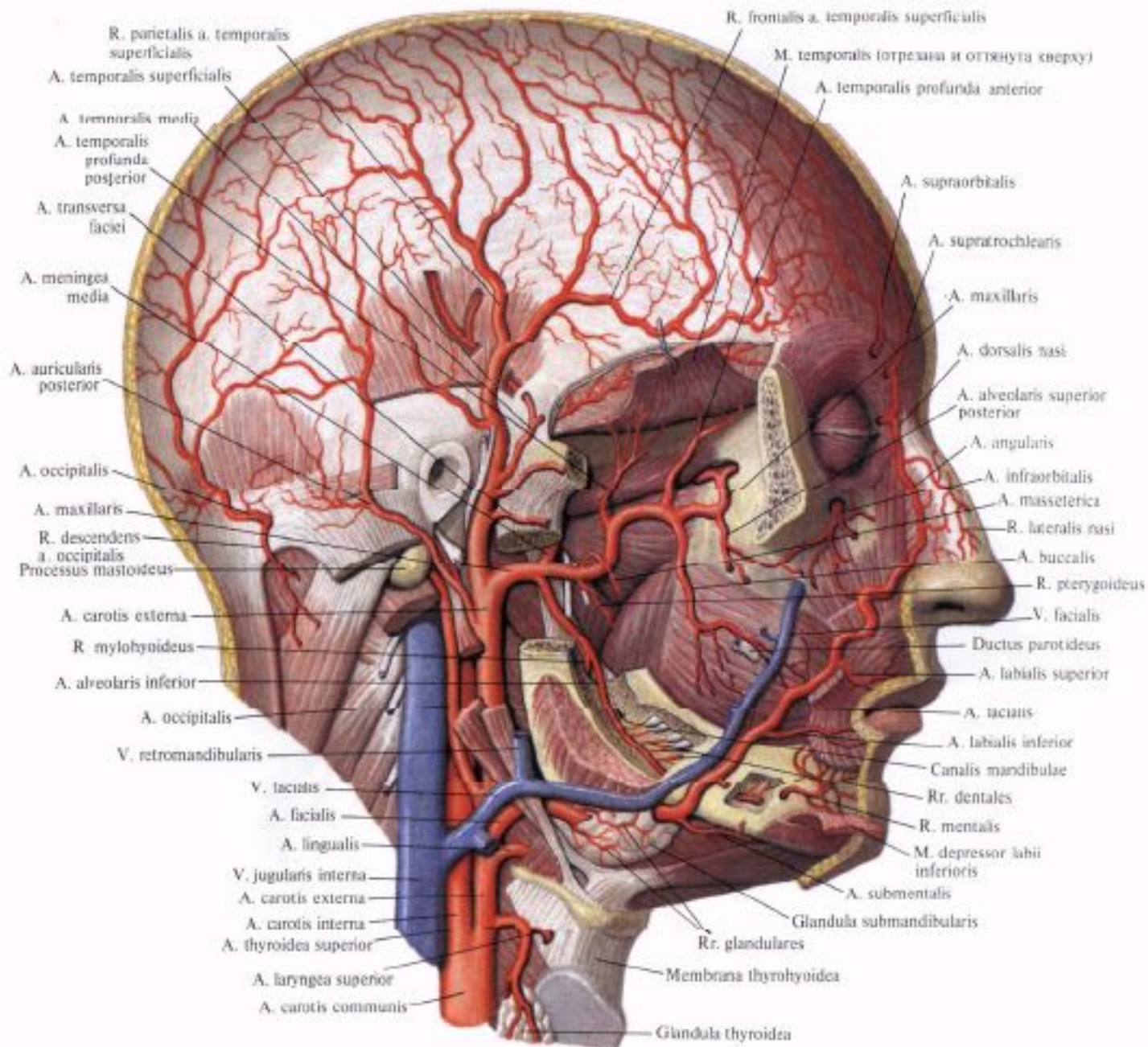
- Верхняя щитовидная артерия (щитовидная железа, гортань, мышцы шеи)
- Язычная артерия (язык, подъязычная слюнная железа)
- Лицевая артерия огибает тело нижней челюсти, проходит латеральнее угла рта к медиальному углу глаза, где называется угловая артерия (мягкие ткани лица, мягкое небо, подчелюстная слюнная железа)

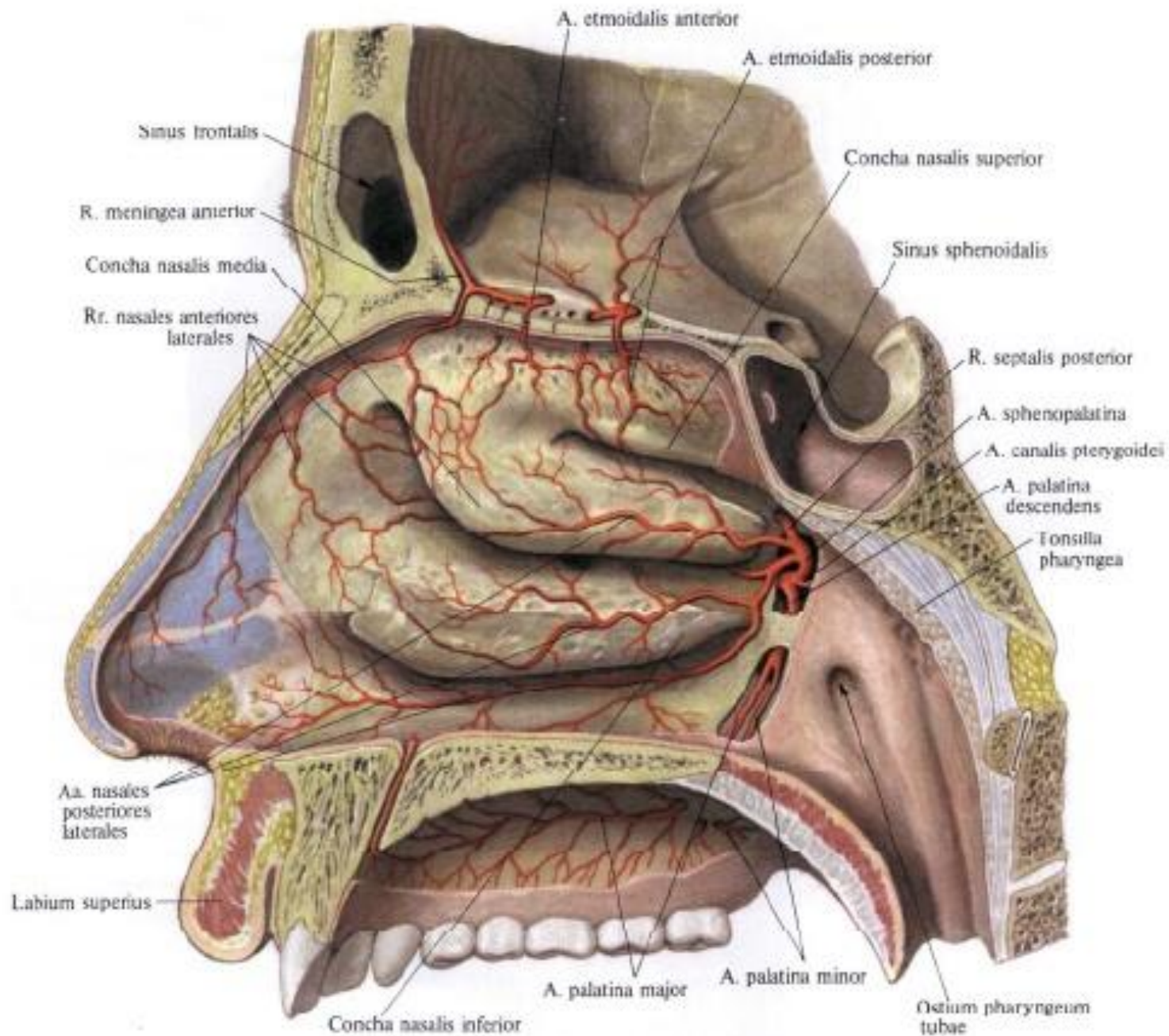
- **Задняя группа**

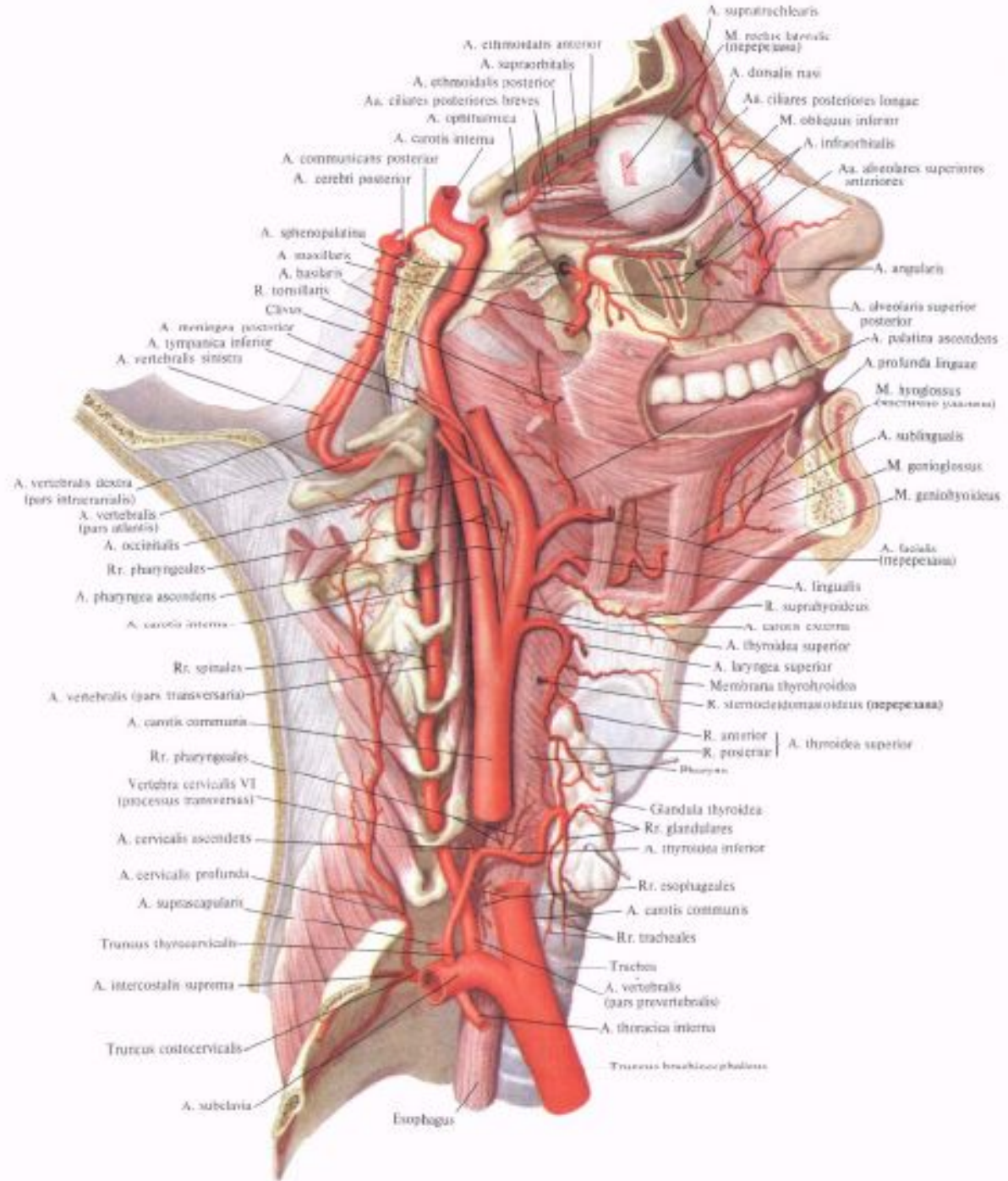
- Затылочная артерия (затылочная область головы)
- Задняя ушная артерия (ушная раковина, кожа затылка)

- **Медиальная группа**

- Восходящая глоточная артерия (глотка)
- **В конечном итоге наружная сонная артерия делится на:**
- Поверхностная височная (височная, теменная, лобная области головы)
- Челюстная (зубы и десна верхней и нижней челюсти, твердое небо, жевательные мышцы, стенки полости носа, твердая мозговая оболочка)







A. ethmoidalis anterior

A. supraorbitalis

A. ethmoidalis posterior

Aa. ciliares posteriores breves

A. optica

A. carotis interna

A. communicans posterior

A. cerebri posterior

A. sphenopalatina

A. maxillaris

A. basilaris

R. tonillaris

Clivus

A. meningea posterior

A. tympanica inferior

A. vertebralis sinistra

A. vertebralis dextra (pars intracranialis)

A. vertebralis (pars atlantica)

A. occipitalis

Rr. pharyngeales

A. pharyngea ascendens

A. carotis interna

Rr. spinales

A. vertebralis (pars transversaria)

A. carotis communis

Rr. pharyngeales

Vertebra cervicalis VI (processus transversarii)

A. cervicalis ascendens

A. cervicalis profunda

A. suprascapularis

Truncus thyroscapularis

A. intercostalis suprema

Truncus costocervicalis

A. subclavia

Esophagus

A. supratrochlearis

M. rectus lateralis (repeccatus)

A. dorsalis nasi

Aa. ciliares posteriores longae

M. obliquus inferior

A. infraorbitalis

Aa. alveolares superiores anteriores

A. angularis

A. alveolaris superior posterior

A. palatina ascendens

A. profunda linguae

M. hyoglossus (repeccatus)

A. sublingualis

M. genioglossus

M. geniohyoideus

A. facialis (repeccatus)

A. lingualis

R. suprahyoideus

A. carotis externa

A. thyroidea superior

A. laryngea superior

Membrana thyroidea

R. sternocleidomastoideus (repeccatus)

R. anterior

R. posterior

Pharynx

Glandula thyroidea

Rr. glandulares

A. thyroidea inferior

Rr. esophageales

A. carotis communis

Rr. tracheales

Trachea

A. vertebralis (pars prevertebralis)

A. thoracica interna

Truncus bronchioscapularis

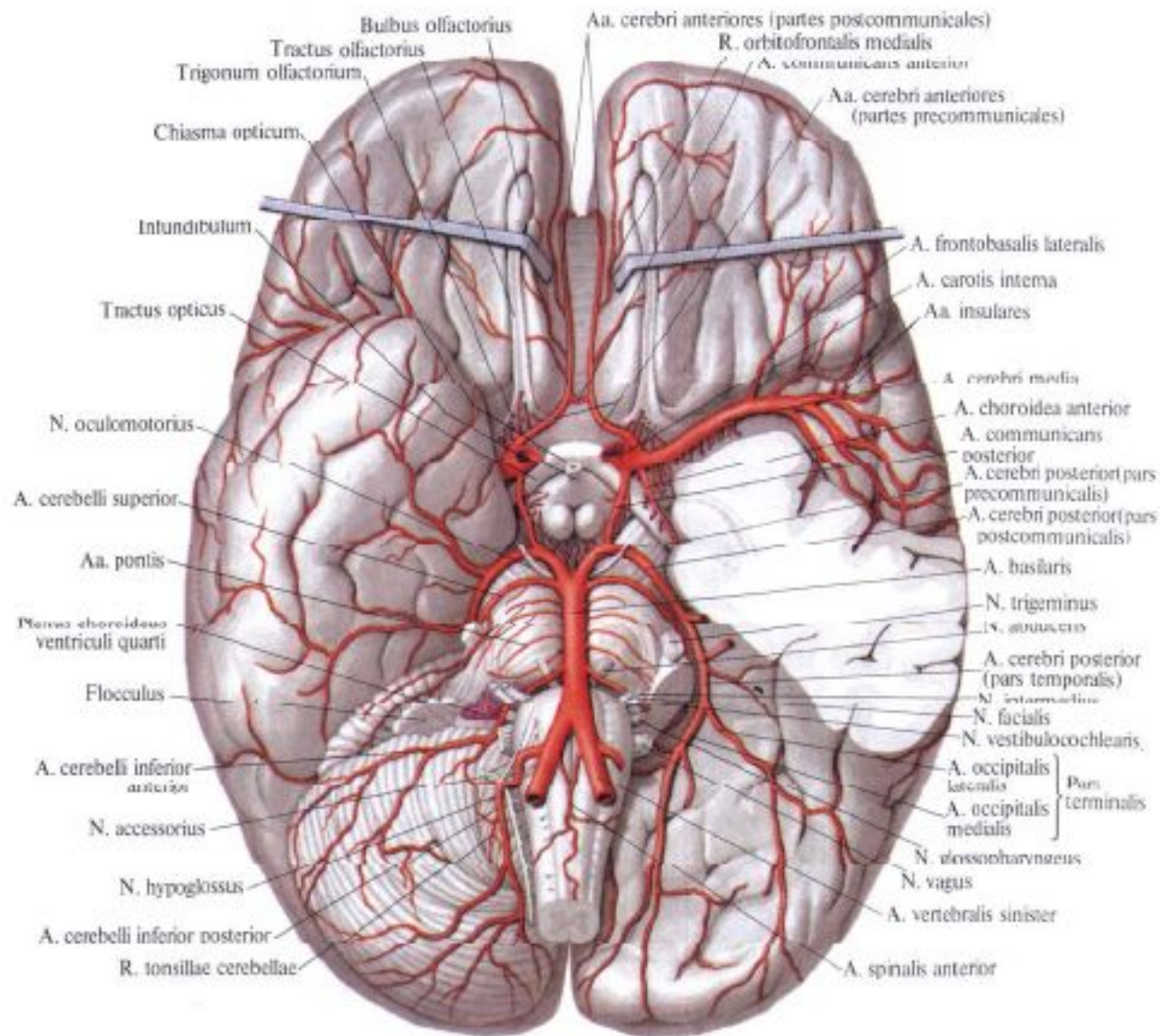


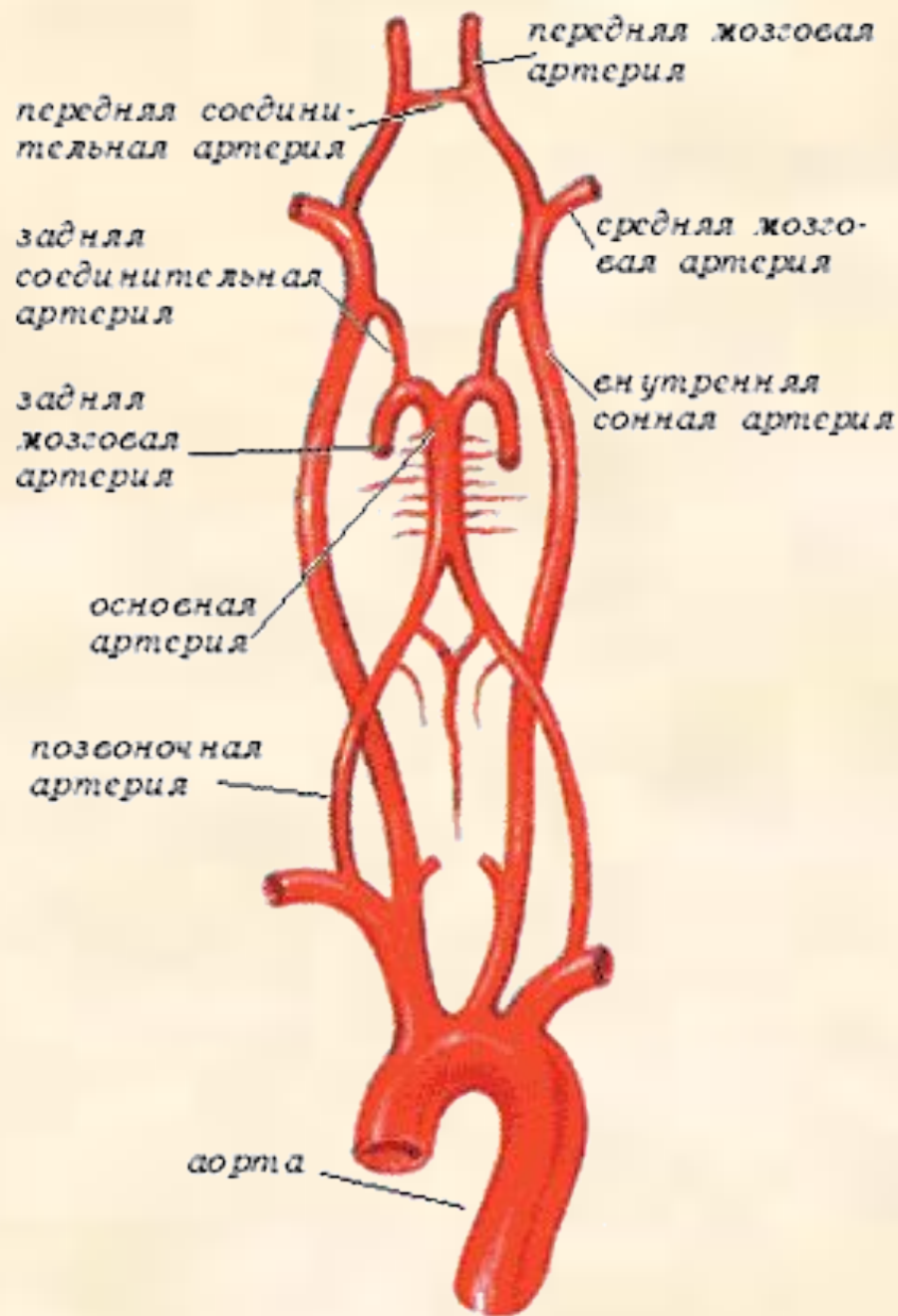
Рис. 747. Артерии головного мозга, аа. cerebri; вид снизу. (Левое полушарие мозжечка и часть левой височной доли удалены).

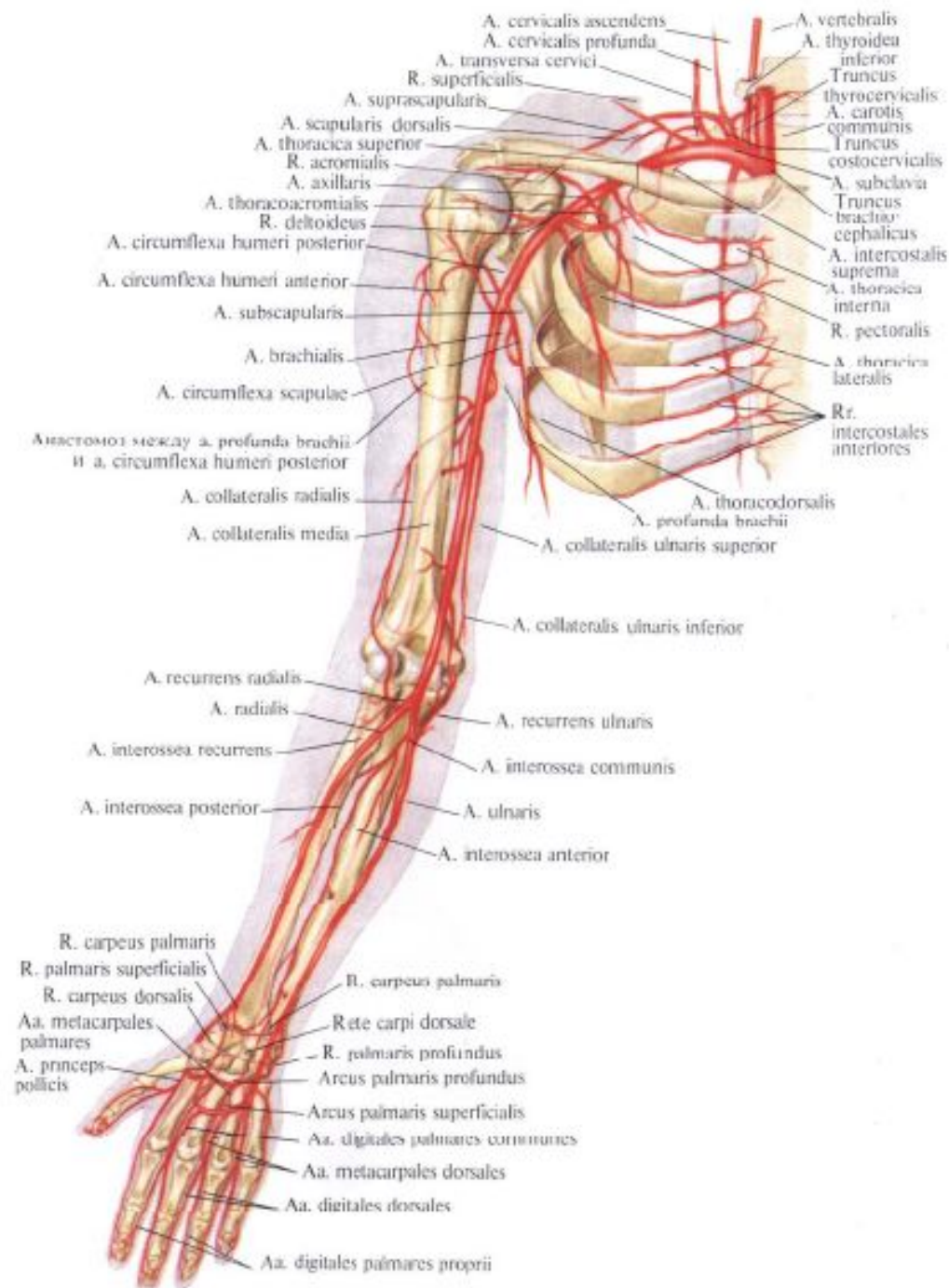
Ветви внутренней сонной артерии

- Глазная артерия (глазное яблоко, слезная железа, мышцы глаза)
- Передняя мозговая артерия (медиальная поверхность полушарий, лобные доли) между правой и левой передними мозговыми артериями анастомоз-передняя соединительная артерия
- Средняя мозговая артерия (лобная, теменная, височная доли)
- Задняя соединительная артерия
- Ворсинчатая (заходит в боковые желудочки, участвует в образовании сосудистых сплетений)

- Ветвями подключичных артерий являются позвоночные артерии (спинной мозг, продолговатый мозг, мозжечок), они проходят в отверстиях поперечных отростков шейных позвонков и выйдя к головному мозгу сливаются, образуя базилярную (основную) артерию, которая лежит в базилярной борозде моста, она питает мост, мозжечок, внутреннее ухо. В конечном итоге базилярная артерия делится на две задние мозговые артерии, которые сливаются с задними соединительными артериями.
- Таким образом, вокруг основания мозга замыкается кольцо кровеносных сосудов – артериальное кольцо, или **Виллизиев круг**, обеспечивающее непрерывное питание головного мозга

- Головной мозг имеет два источника кровоснабжения
- Внутренние сонные артерии
- Позвоночные артерии





- 10 - левая подмышечная (подкрыльцовая) артерия
- 11 – плечевая артерия
- 12 – локтевая артерия
- 13 – лучевая артерия
- 14 – артерии кисти

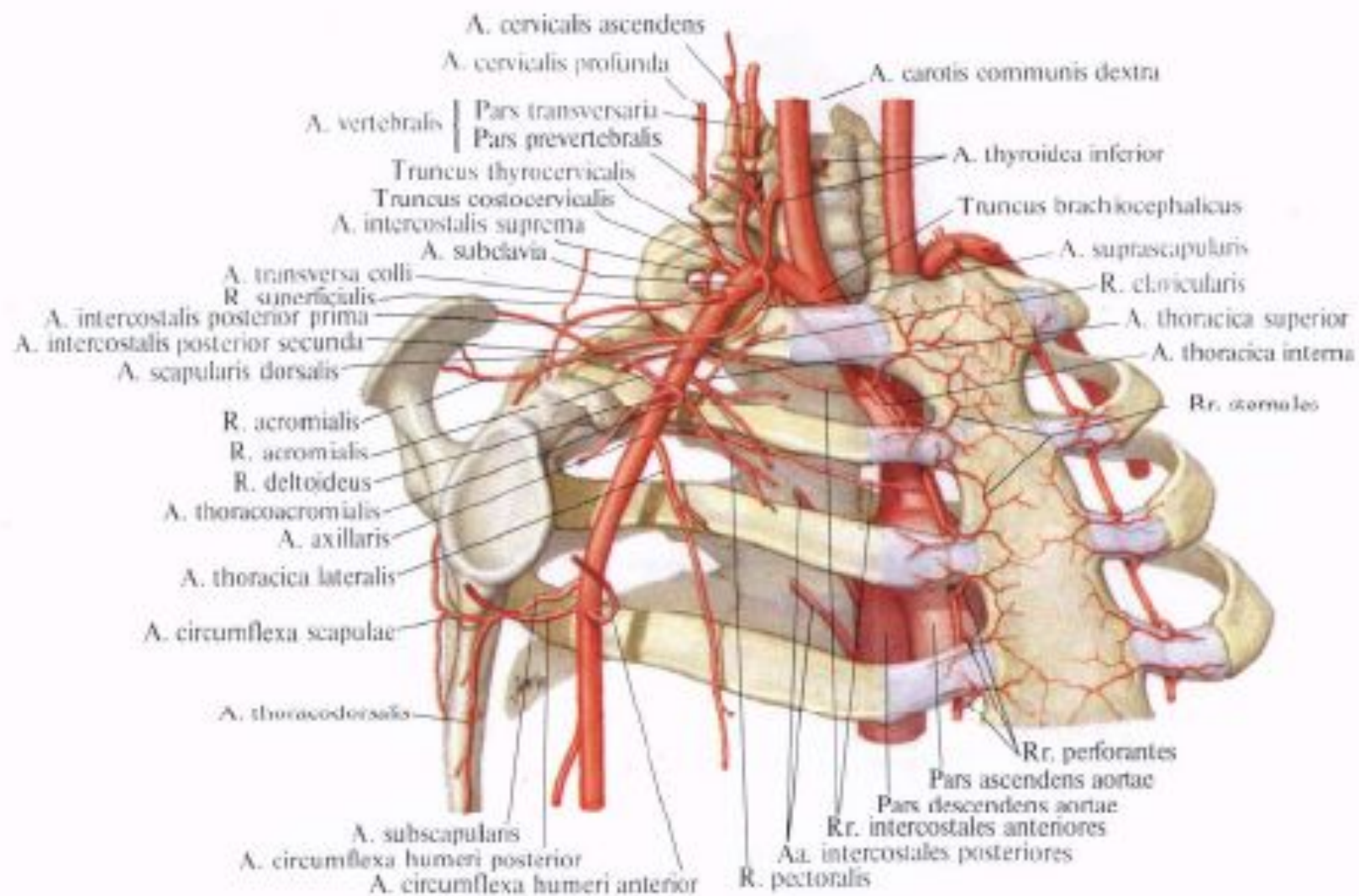
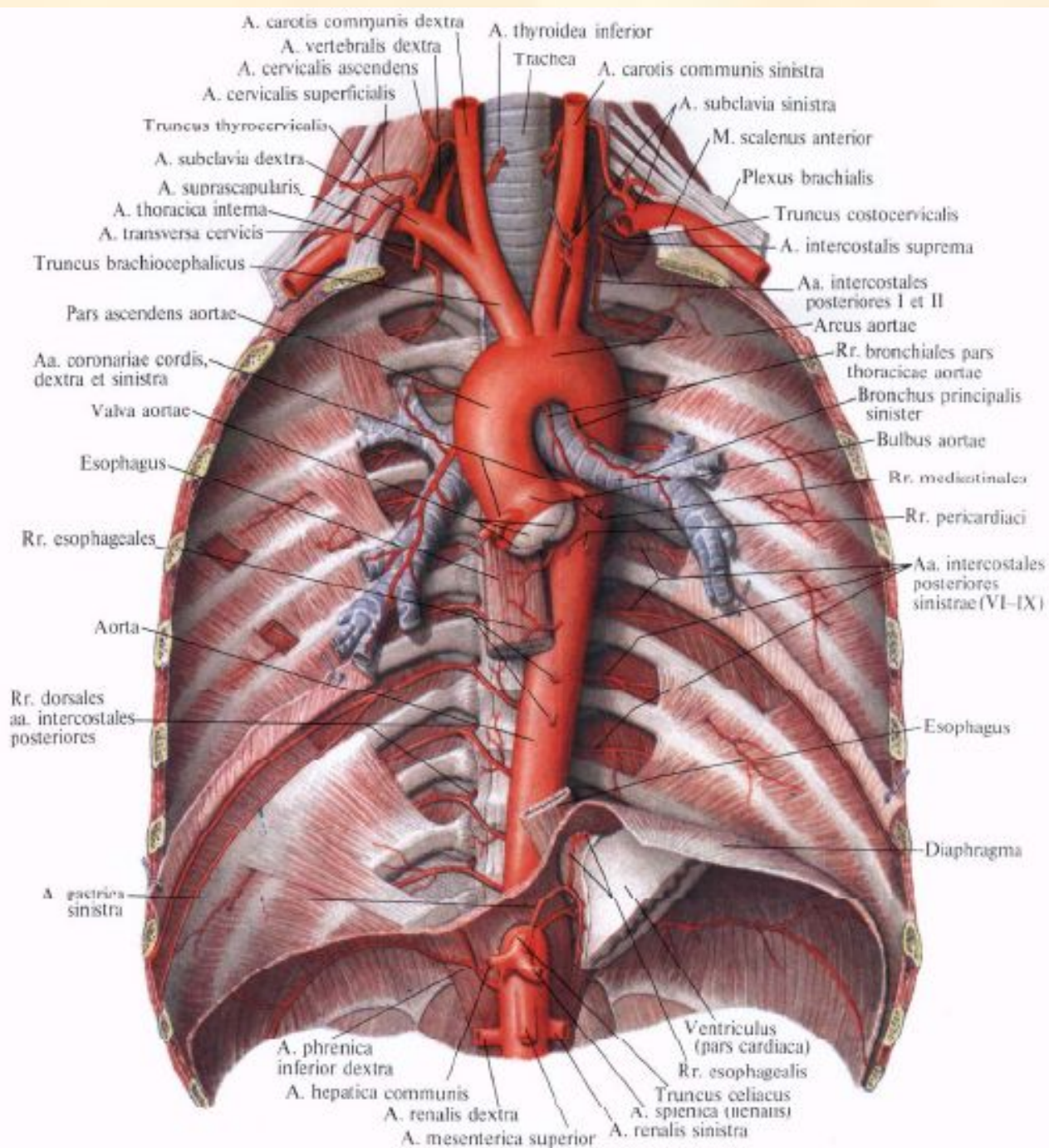
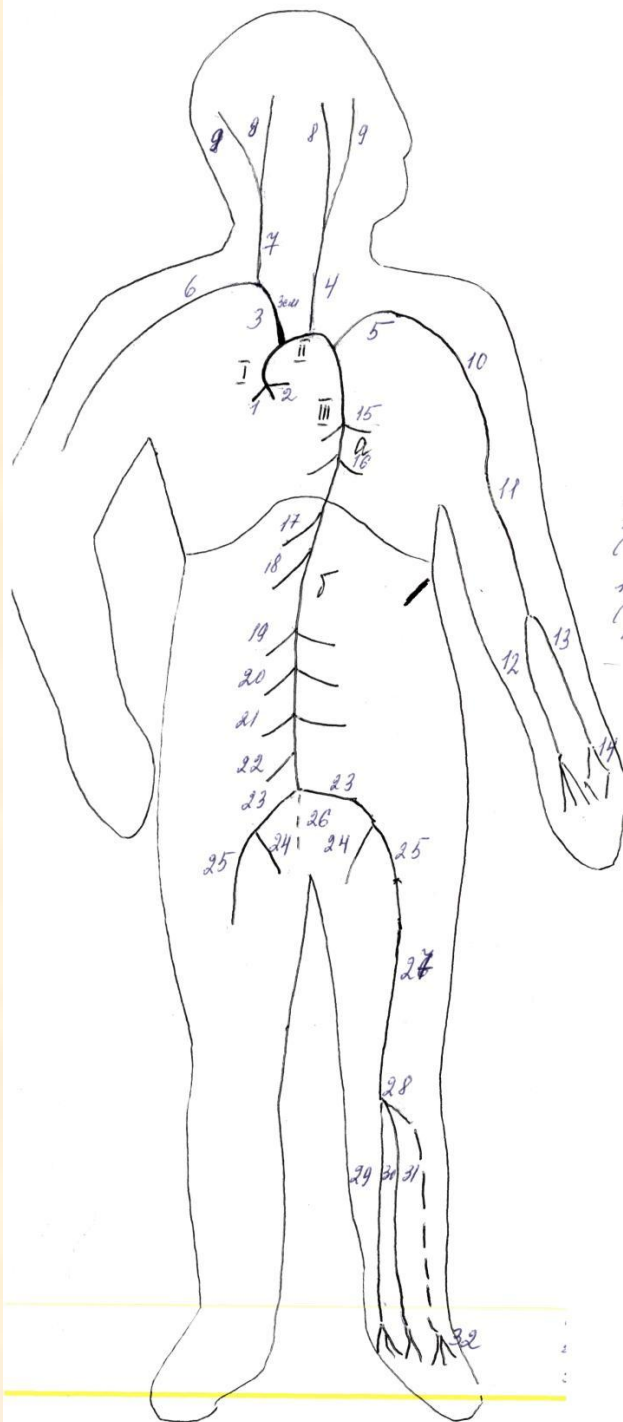


Рис. 752. Подключичная артерия, а. subclavia, и подмышечная артерия, а. axillaris, и их ветви, правые (полусхематично).





- I. Восходящая аорта
- 1, 2. Правая и левая коронарные артерии
- II. Дуга аорты
- 3 – плечеголовной ствол
- 4 – левая общая сонная артерия
- 5 – левая подключичная артерия
- 6 - Правая подключичная артерия
- 7 - Правая общая сонная артерия
- 8 - Внутренние сонные артерии (головной мозг)
- 9 - Наружные сонные артерии(органы головы и шеи)

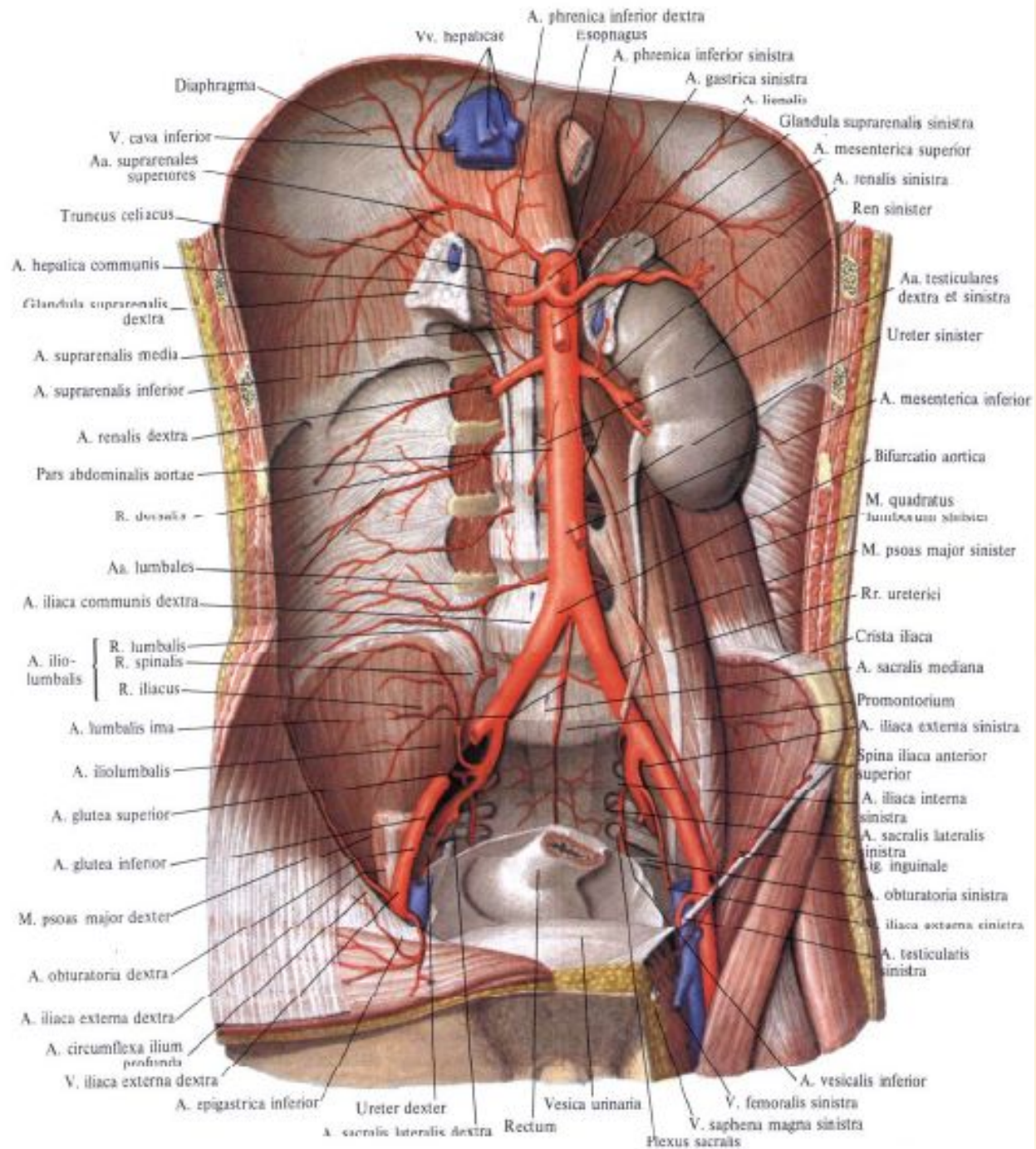
• III. Нисходящая часть аорты

• А – грудная часть

- 15 – пристеночные ветви (питают грудную клетку, диафрагму)
- 16 – внутренностные ветви (бронхиальные, пищеводные, перикардальные, средостенные)

• Б – брюшная аорта

- 17 – чревный ствол (желудок, печень, поджелудочная железа, селезенка, желчный пузырь, двенадцатиперстная кишка)
- 18 – верхняя брыжеечная артерия (тонкий кишечник, слепая кишка, восходящая, поперечная ободочная кишка)
- 19 – надпочечниковые артерии
- 20 – почечные артерии
- 21 – артерии половых желез (у женщин – яичниковые, у мужчин – яичковые)
- 22 – нижняя брыжеечная артерия (нисходящая, сигмовидная ободочная кишка, верхняя часть прямой кишки)



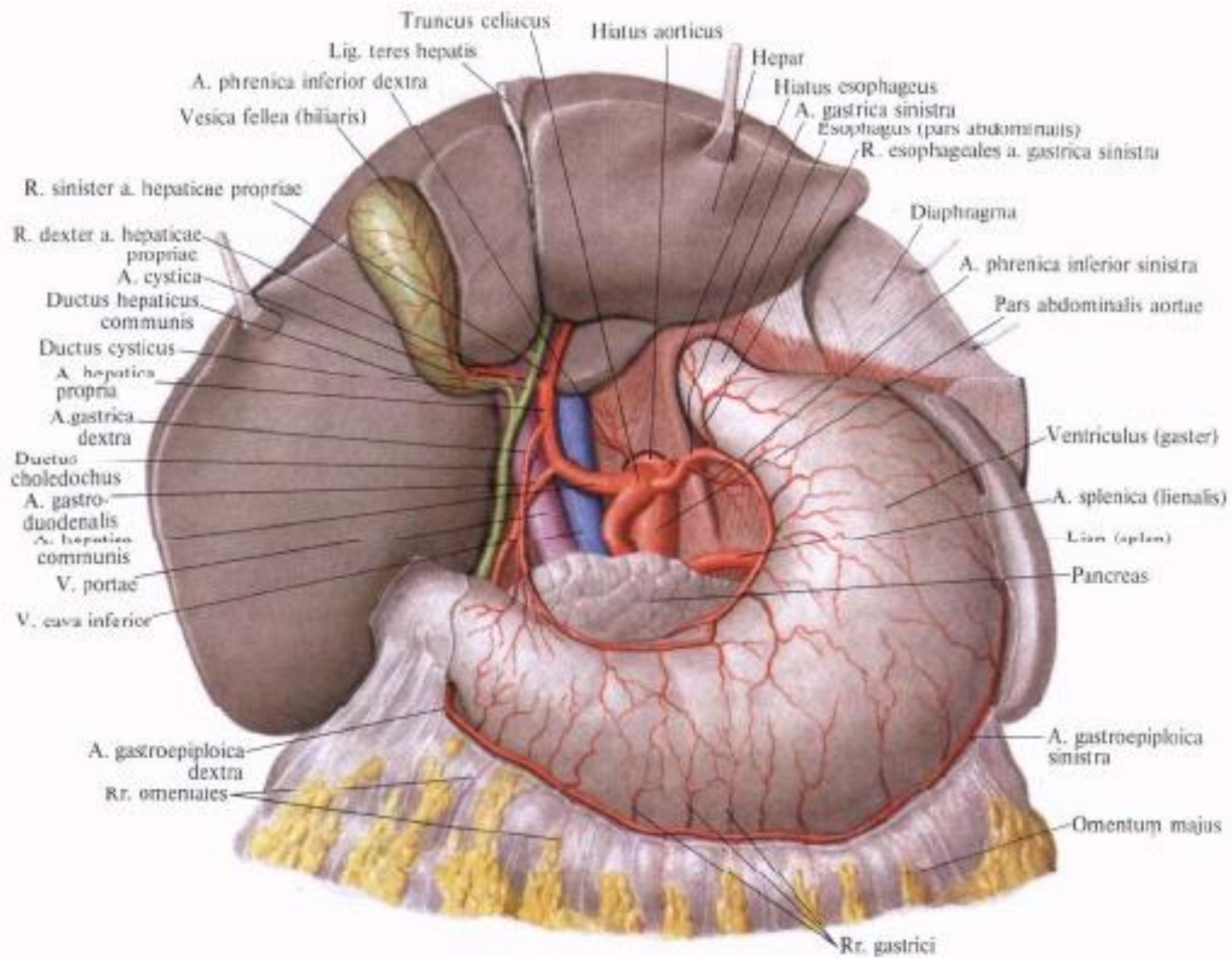


Рис. 768. Артерии органов
 брюшной полости; вид сверху
 (Печень отведена кверху, малый
 сальник удален.)

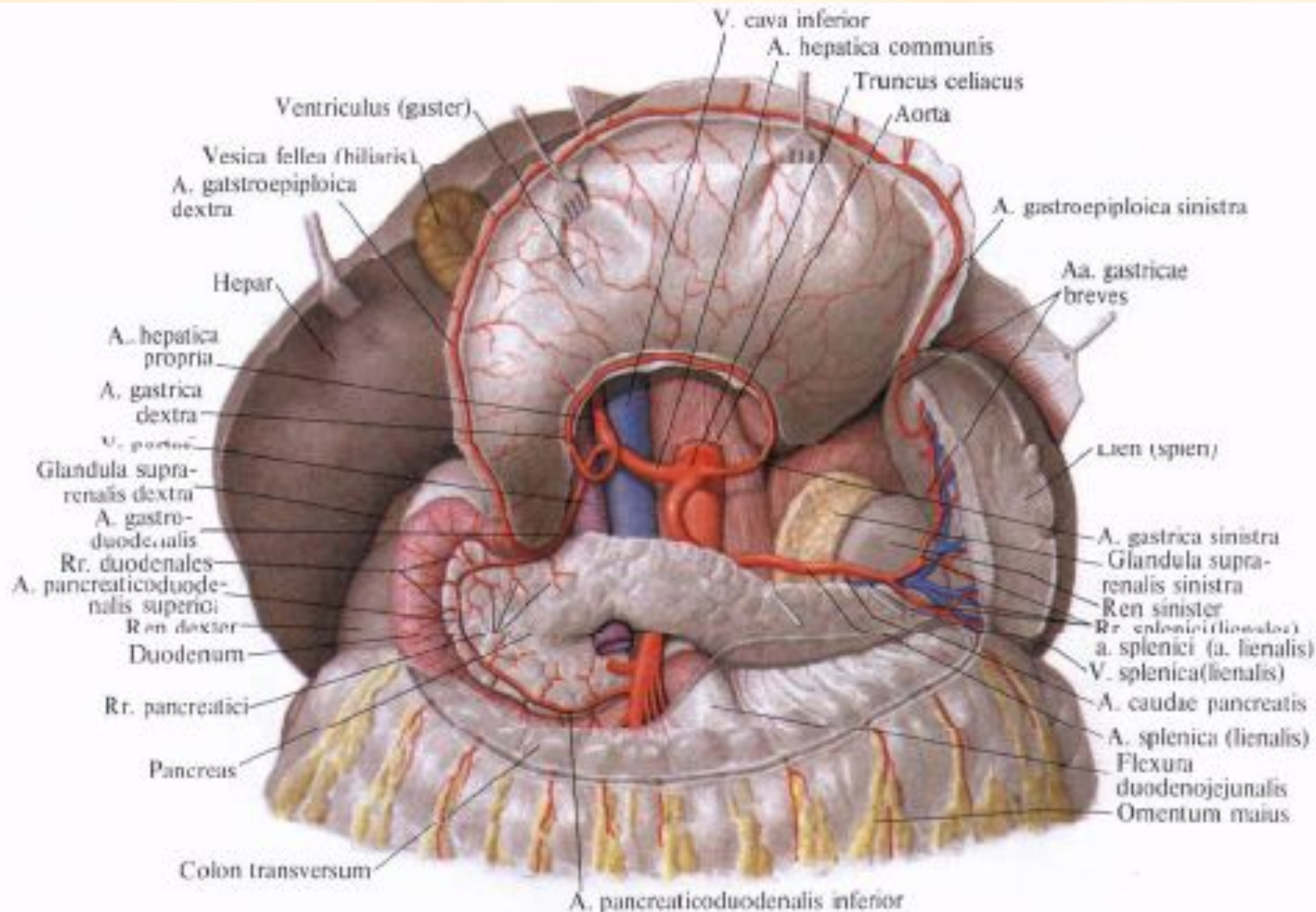


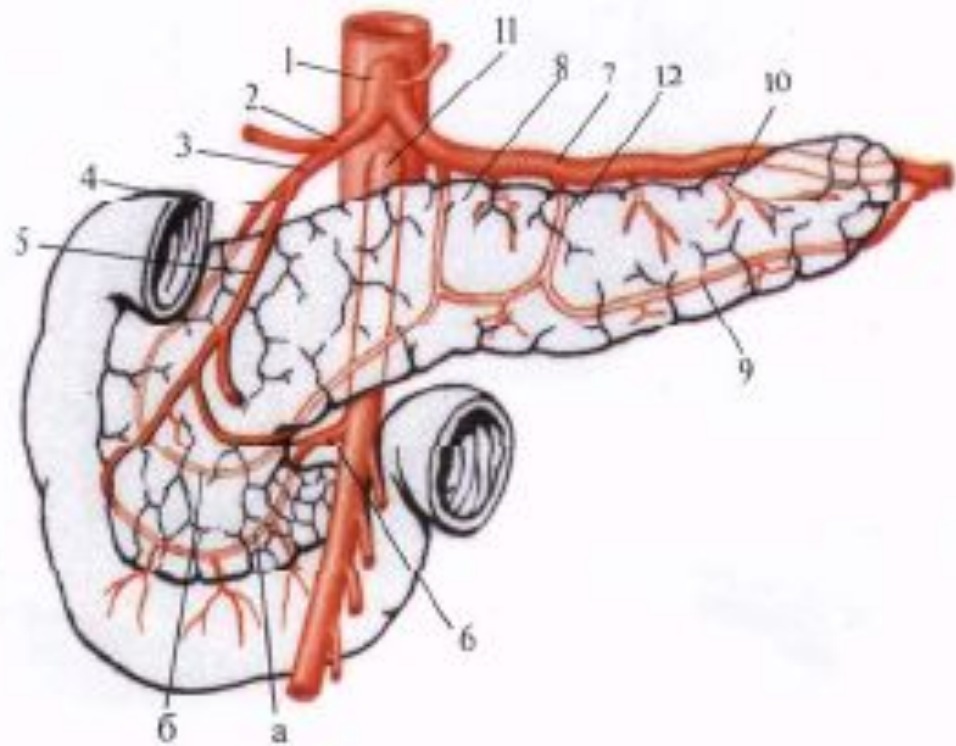
Рис. 769. Артерии брюшной полости; вид сверху.
(Желудок отворнут вверху, брюшина частично удалена.)

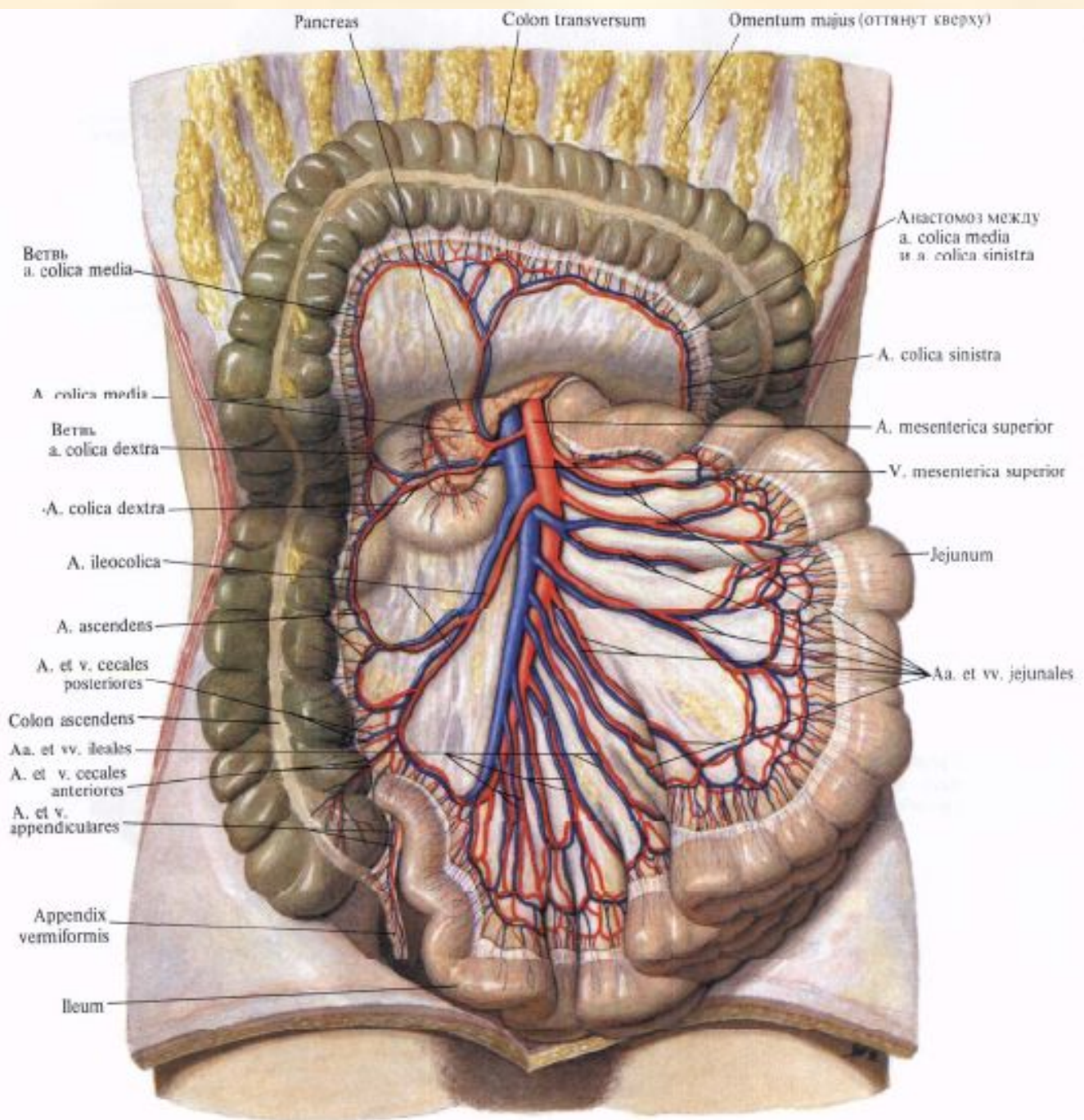
Ветви чревного ствола

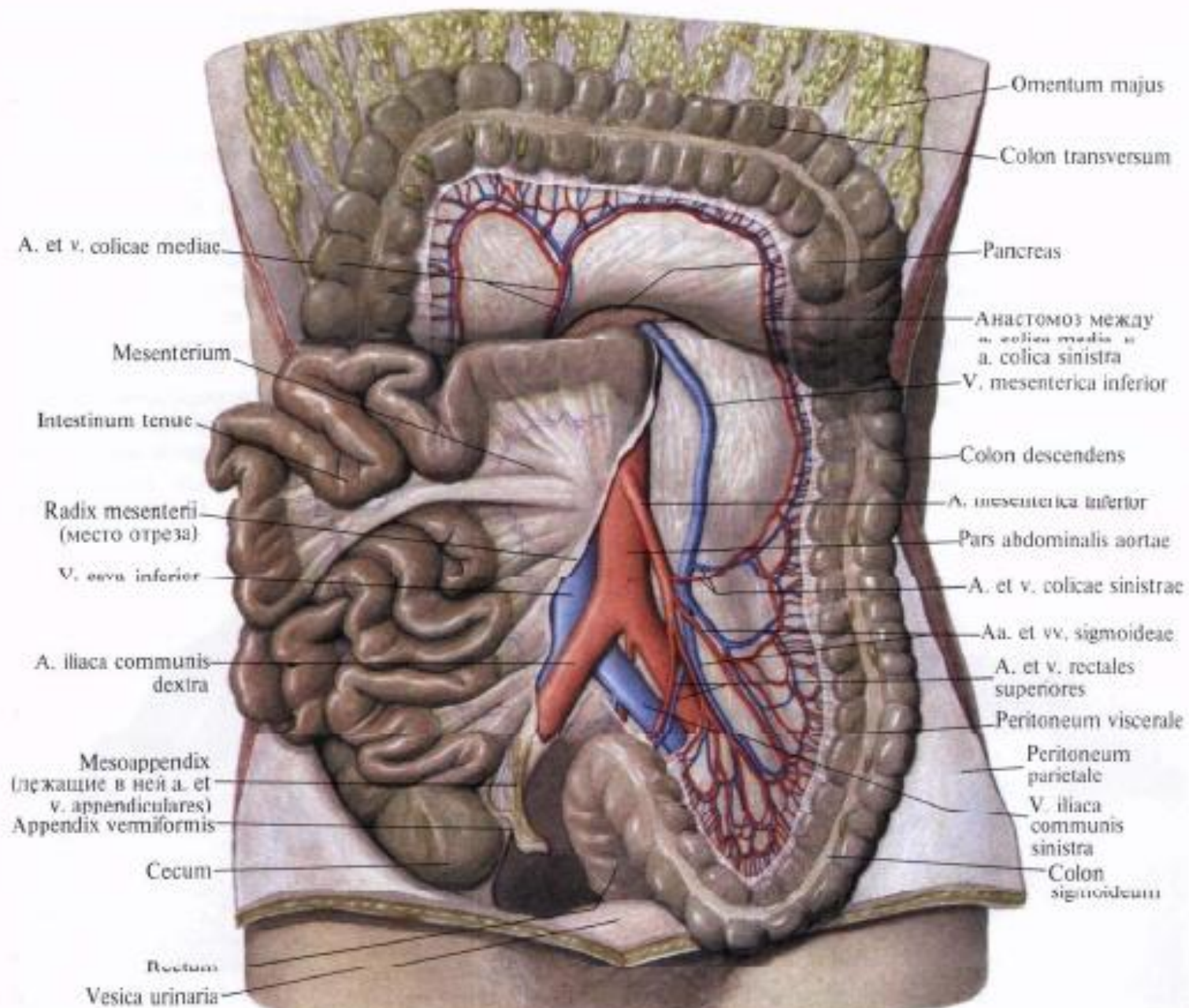
- Левая желудочная артерия (малая кривизна и тело желудка)
 - Общая печеночная артерия
1. Гастродуоденальная артерия (поджелудочная железа, двенадцатиперстная кишка, стенки желудка)
 2. Собственно печеночная артерия (печень, желчный пузырь, стенки желудка)
- Селезеночная артерия (селезенка, стенки желудка, поджелудочная железа)

**Рис. 770. Кровоснабжение
поджелудочной железы
(полусхематично).**

1—truncus celiacus; 2—*a. hepatica communis*;
3—*a. gastroduodenalis*; 4—*a.*
pancreaticoduodenalis superior posterior; 5—*a.*
pancreaticoduodenalis superior anterior; 6—*a.*
pancreaticoduodenalis inferior; *a*—*r. anterior*, *б*—*r.*
posterior; 7—*a. splenica (lienalis)* 8—*a. pancreatica*
dorsalis; 9—*a. pancreatica inferior*; 10—*a. caudal*
pancreatis; 11—*a. mesenterica superior*; 12—*a.*
pancreatica magna.







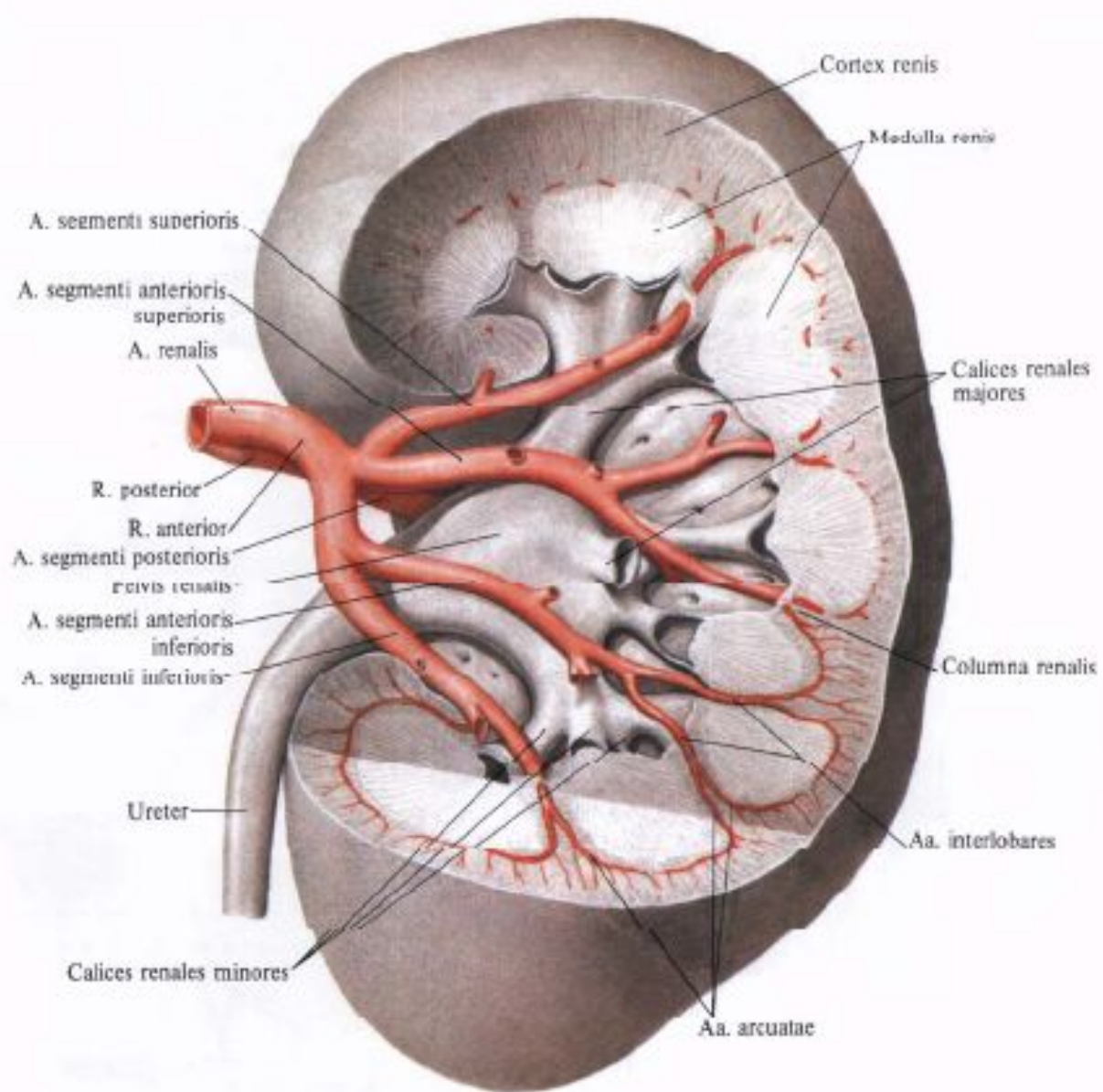
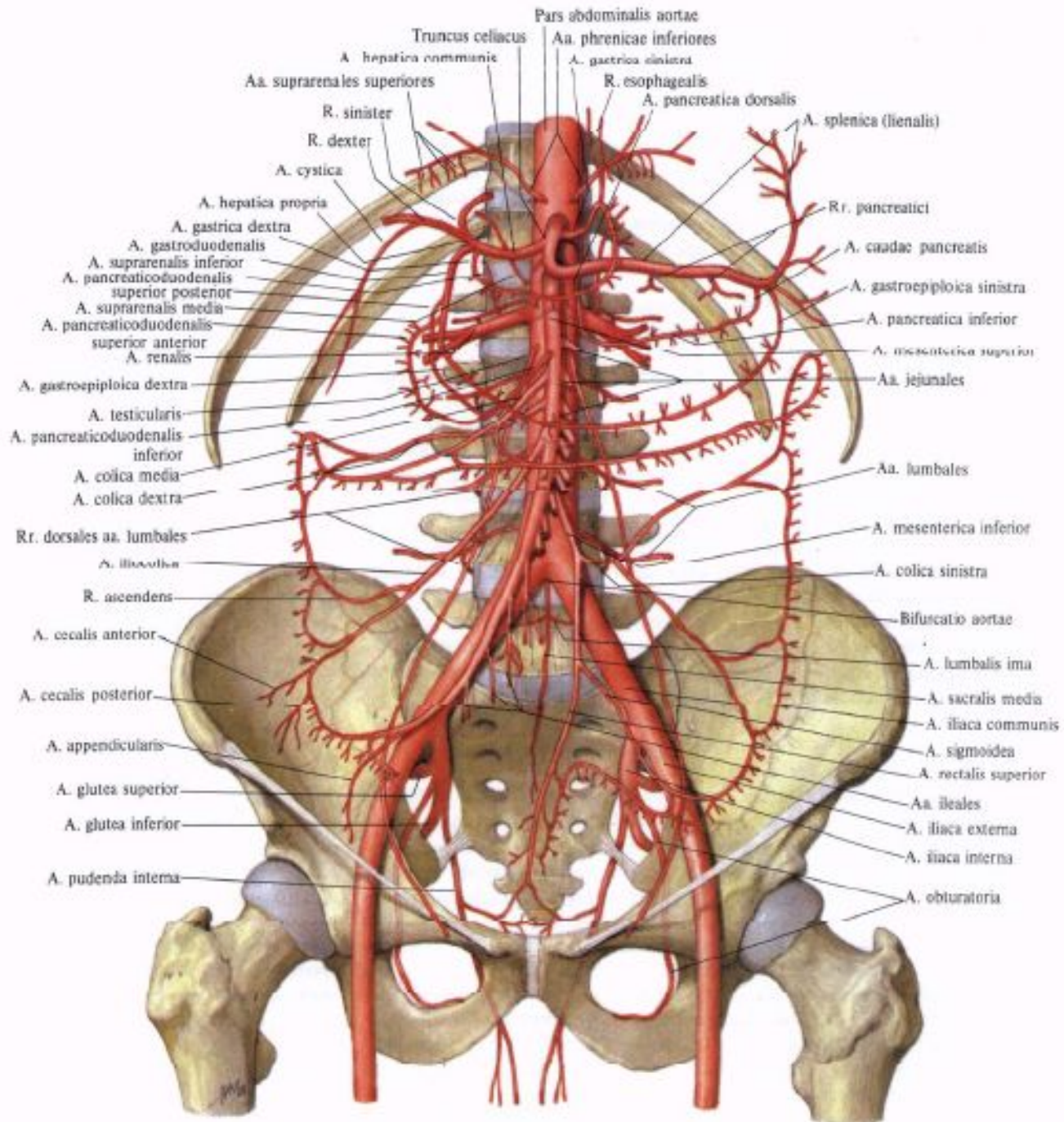
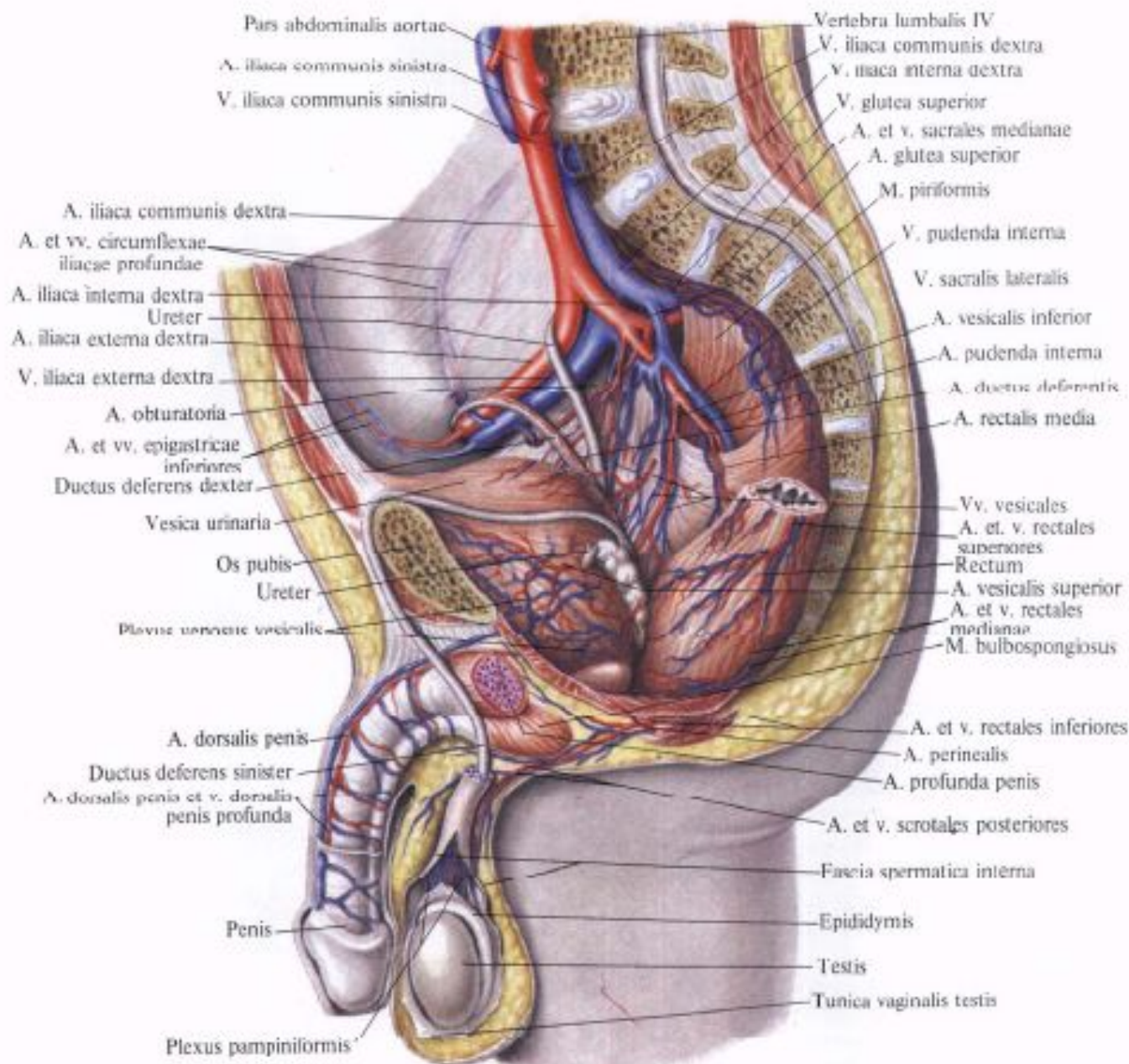


Рис. 776. Почечная артерия, а. renalis, левая, и ее ветви.
 (Часть паренхимы почки удалена;
 инъецированные сосуды
 отпрепарированы.)





Pars abdominalis aortae
 A. iliaca communis sinistra
 V. iliaca communis sinistra

Vertebra lumbalis IV
 V. iliaca communis dextra
 V. iliaca interna dextra
 V. glutea superior
 A. et v. sacrales medianae
 A. glutea superior
 M. piriformis

A. iliaca communis dextra
 A. et vv. circumflexae
 iliaceae profundae
 A. iliaca interna dextra
 Ureter
 A. iliaca externa dextra
 V. iliaca externa dextra

V. pudenda interna
 V. sacralis lateralis
 A. vesicalis inferior
 A. pudenda interna
 A. ductus deferentis
 A. rectalis media

A. obturatoria
 A. et vv. epigastricae
 inferiores
 Ductus deferens dexter

Vv. vesicales
 A. et v. rectales
 superiores
 Rectum
 A. vesicalis superior
 A. et v. rectales
 medianae
 M. bulbospongiosus

Vesica urinaria
 Os pubis
 Ureter
 Plexus venosus vesicalis

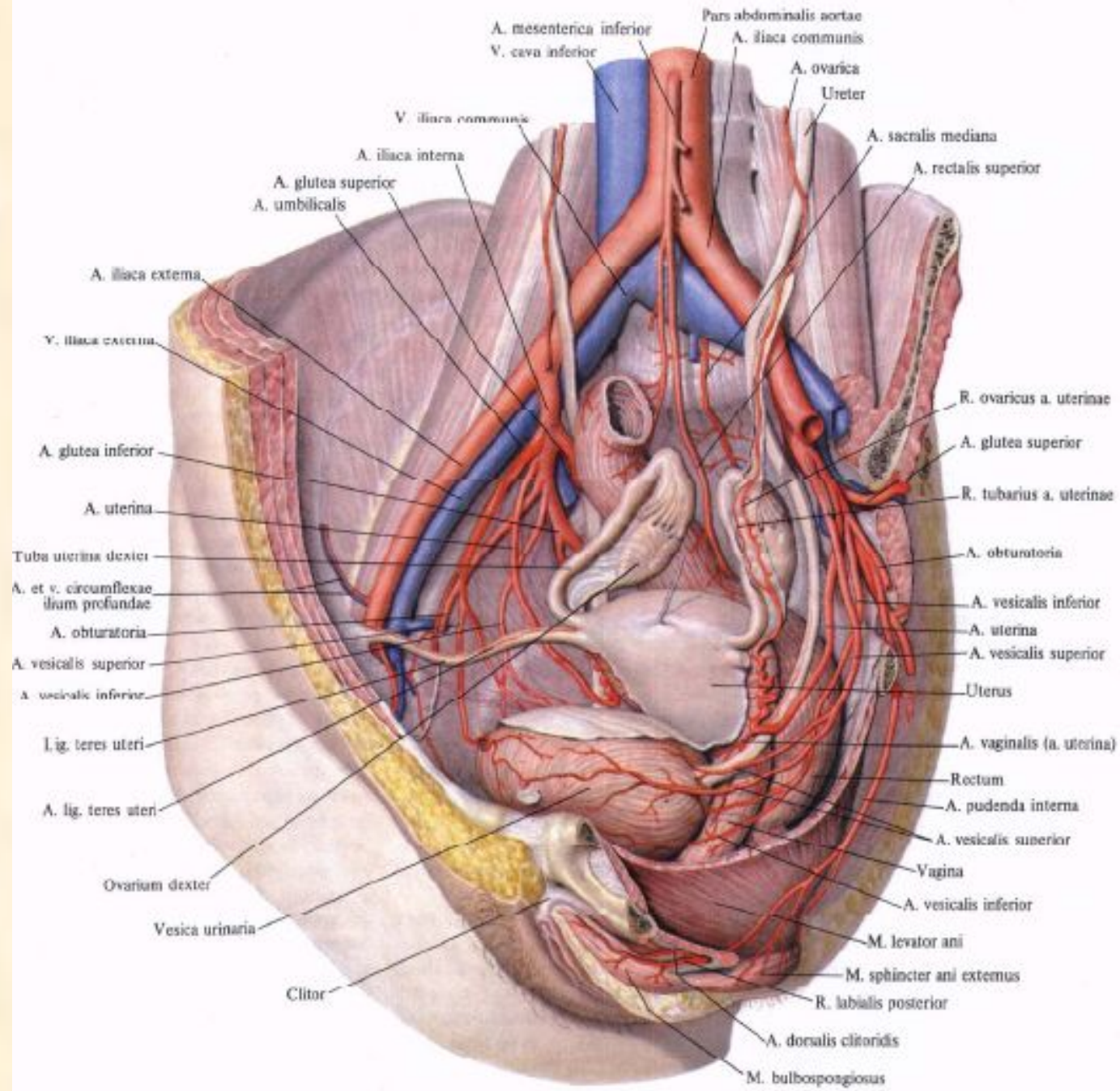
A. et v. rectales inferiores
 A. perinealis
 A. profunda penis
 A. et v. scrotales posteriores

A. dorsalis penis
 Ductus deferens sinister
 A. dorsalis penis et v. dorsalis
 penis profunda

Fascia spermatica interna
 Epididymis
 Testis
 Tunica vaginalis testis

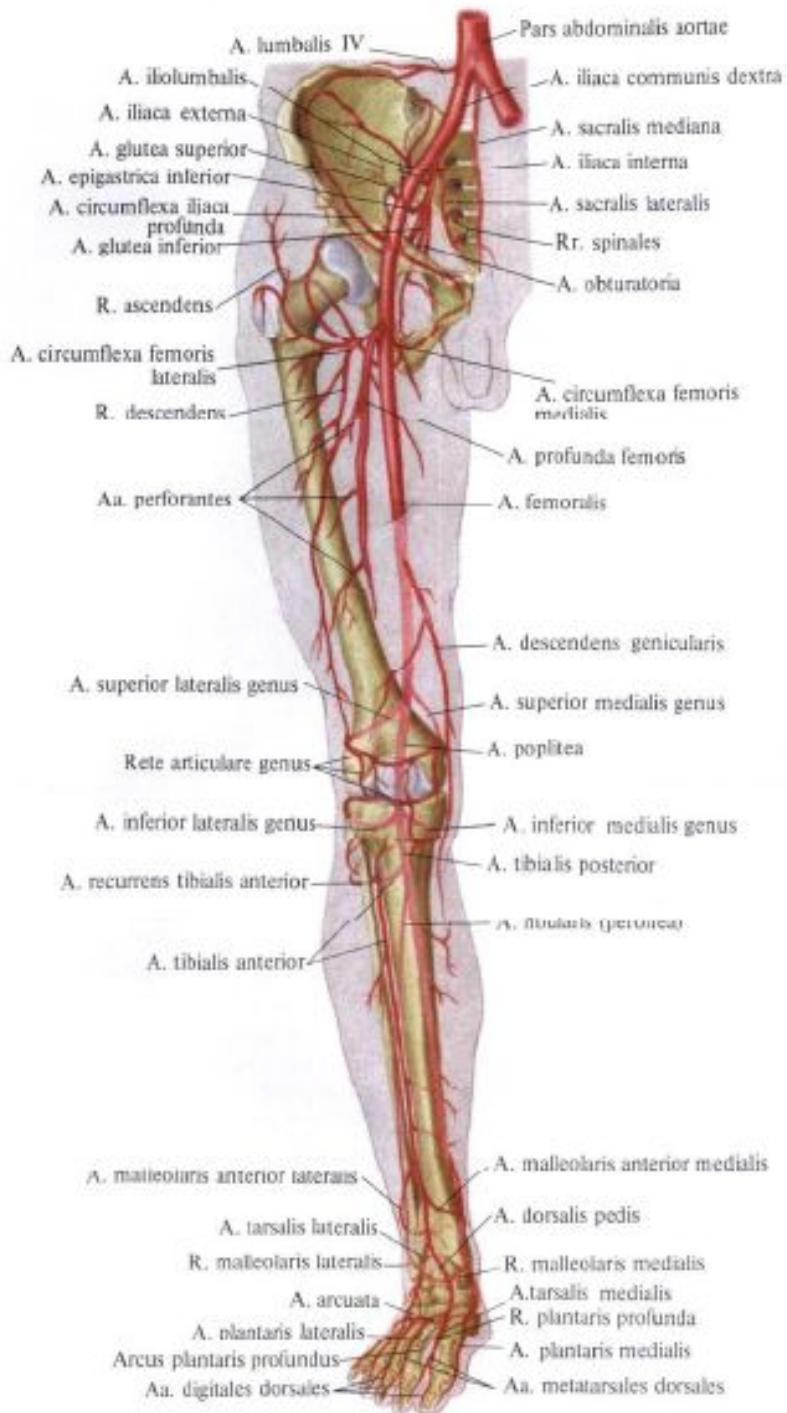
Penis

Plexus pampiniformis



Артерии таза

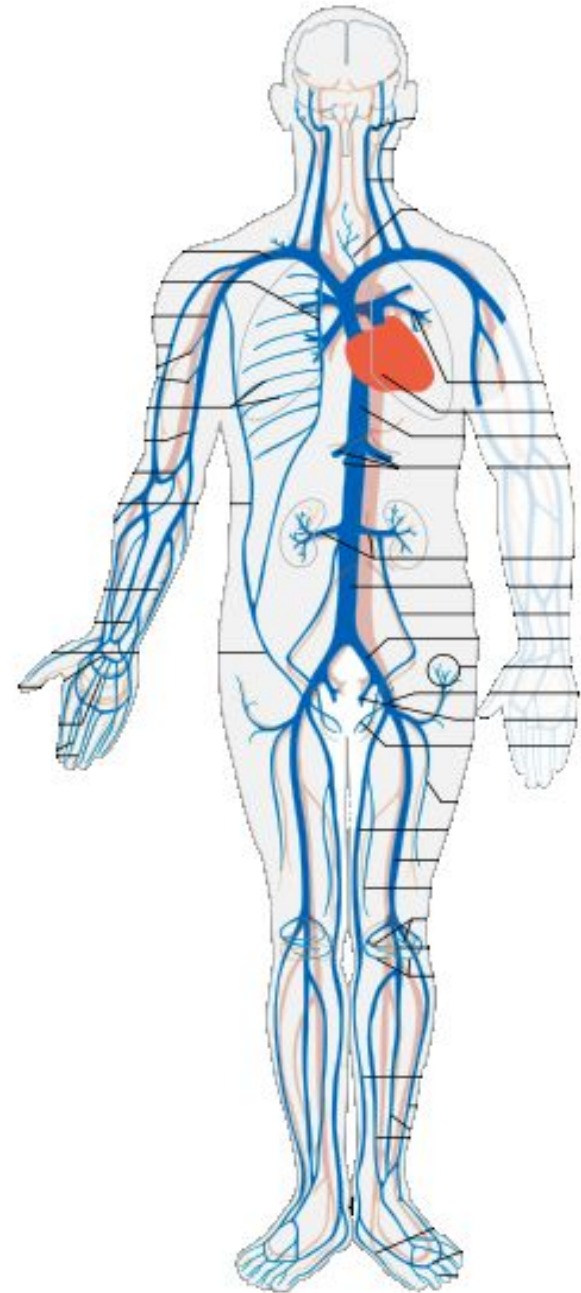
- **Внутренностные**
- Средняя прямокишечная артерия
- Внутренняя половая артерия
- Верхняя и нижняя пузырные артерии
- У женщин маточная артерия (стенки матки, влагалище, маточная труба, яичник), у мужчин – артерия семявыносящего протока
- **Пристеночные** (питают таз, название по мышцам)



- 23 – правая и левая общие подвздошные артерии
- 24 – внутренние подвздошные артерии (органы малого таза)
- 25 – наружные подвздошные артерии
- 26 – крестцовая артерия
- 27 – бедренная артерия
- 28 – подколенная артерия
- 29 – передняя большеберцовая артерия
- 30 – задняя большеберцовая артерия
- 31 – малоберцовая артерия
- 32 – артерии стопы

- 23 – правая и левая общие подвздошные артерии
- 24 – внутренние подвздошные артерии (органы малого таза)
- 25 – наружные подвздошные артерии
- 26 – крестцовая артерия
- 27 – бедренная артерия
- 28 – подколенная артерия
- 29 – передняя большеберцовая артерия
- 30 – задняя большеберцовая артерия
- 31 – малоберцовая артерия
- 32 – артерии стопы

Схема венозной системы человека



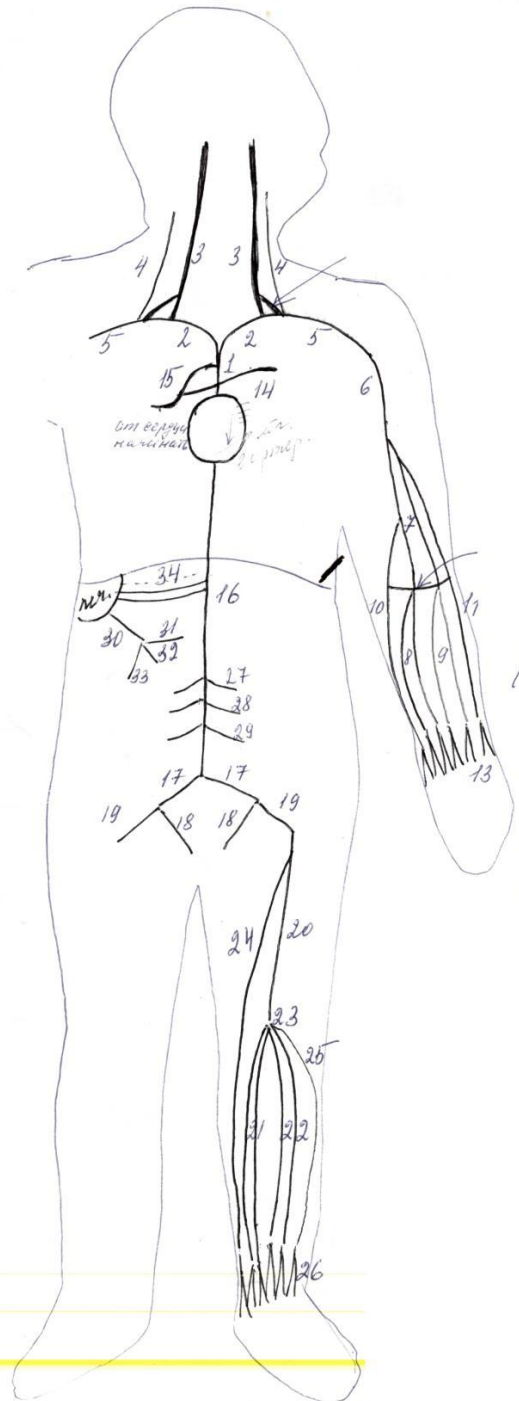
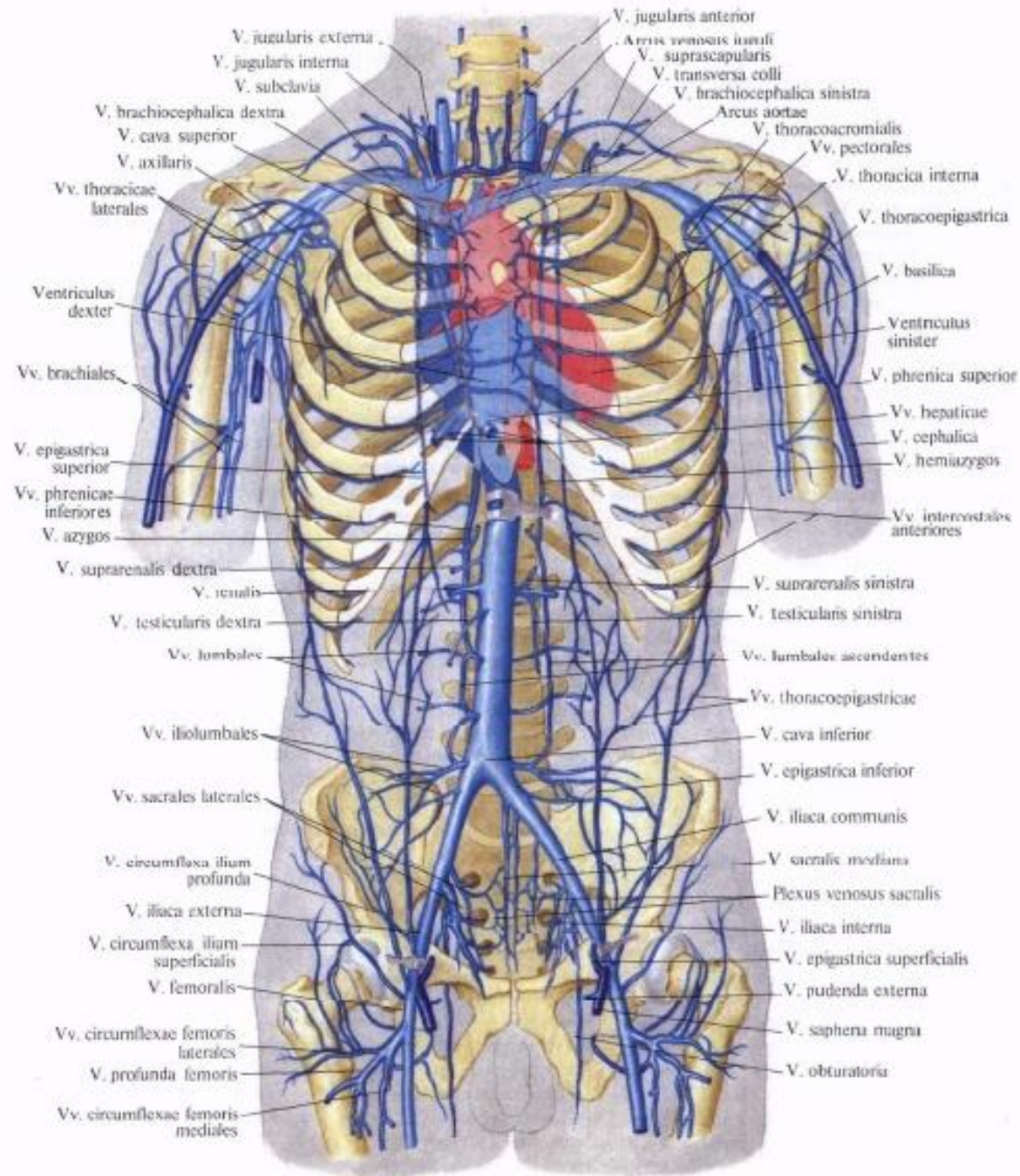


схема позвоночника человека



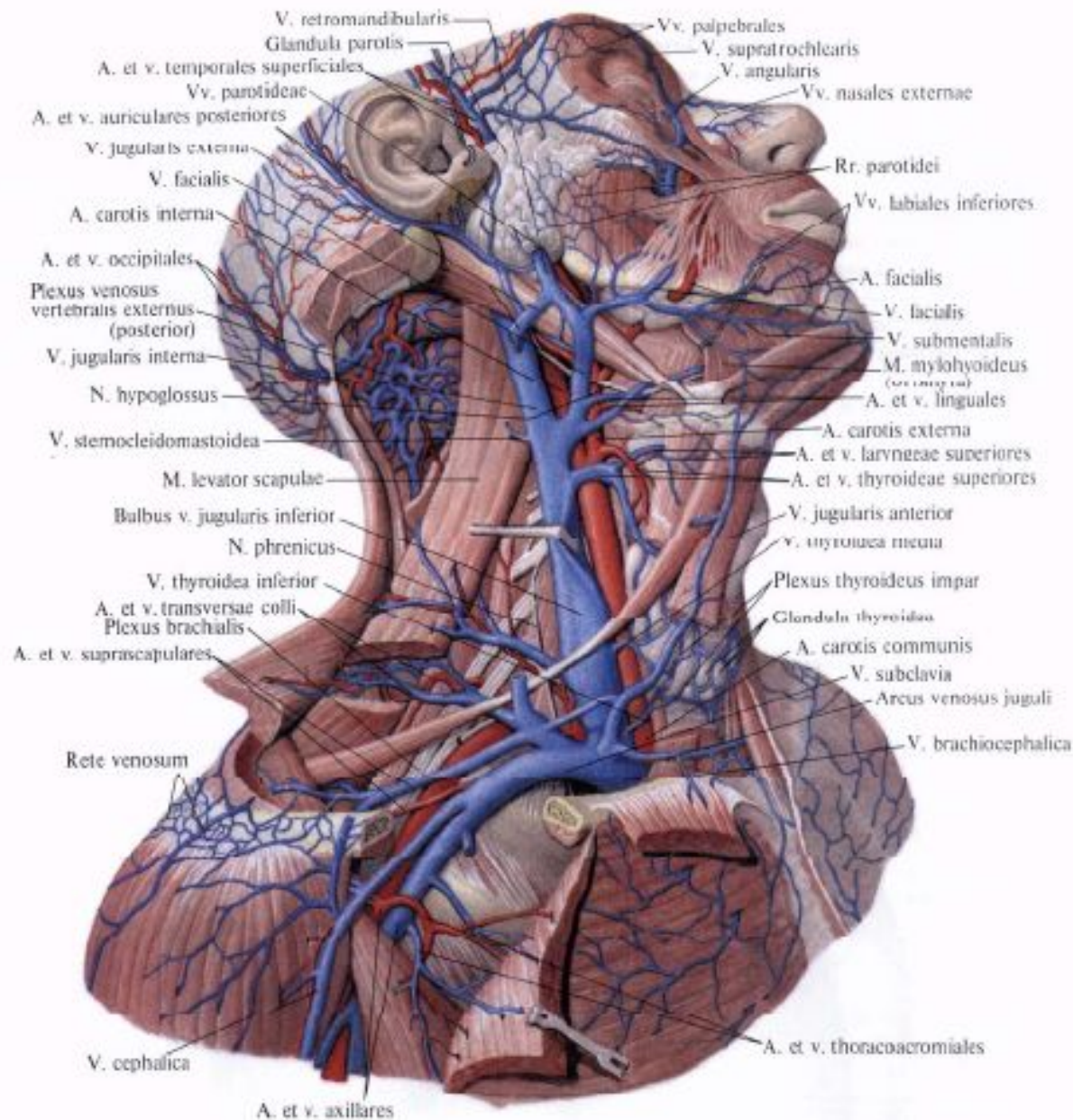
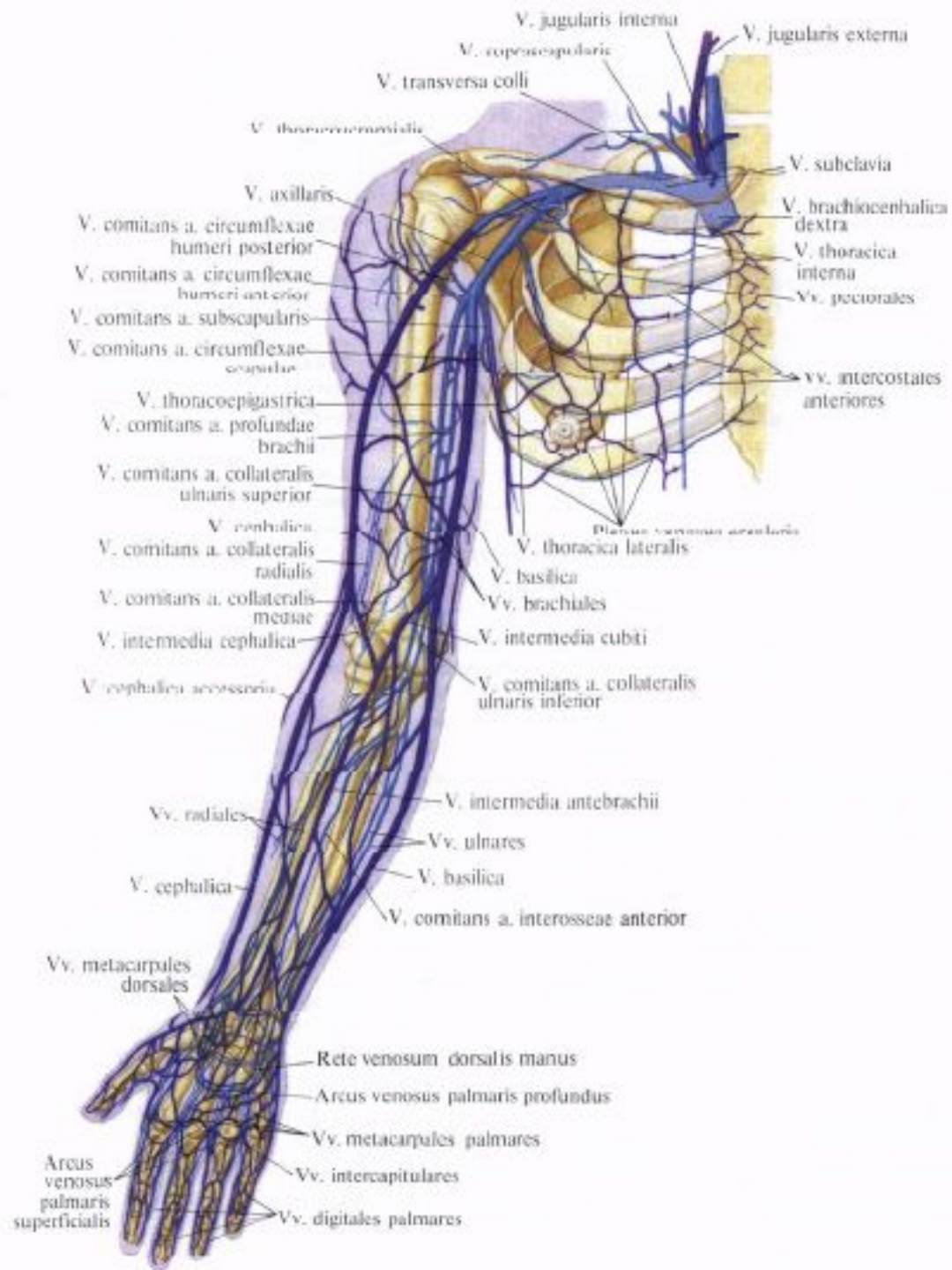
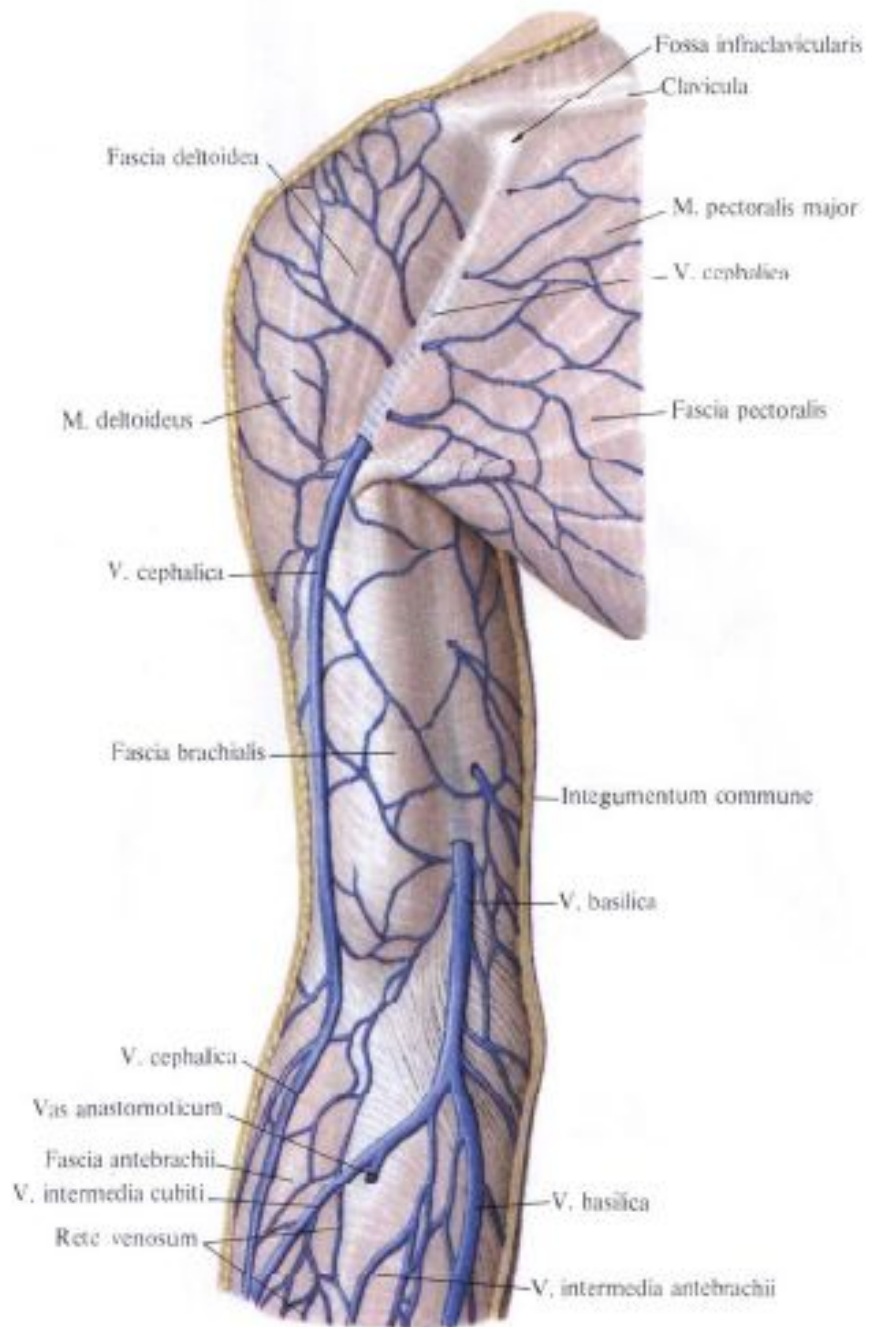
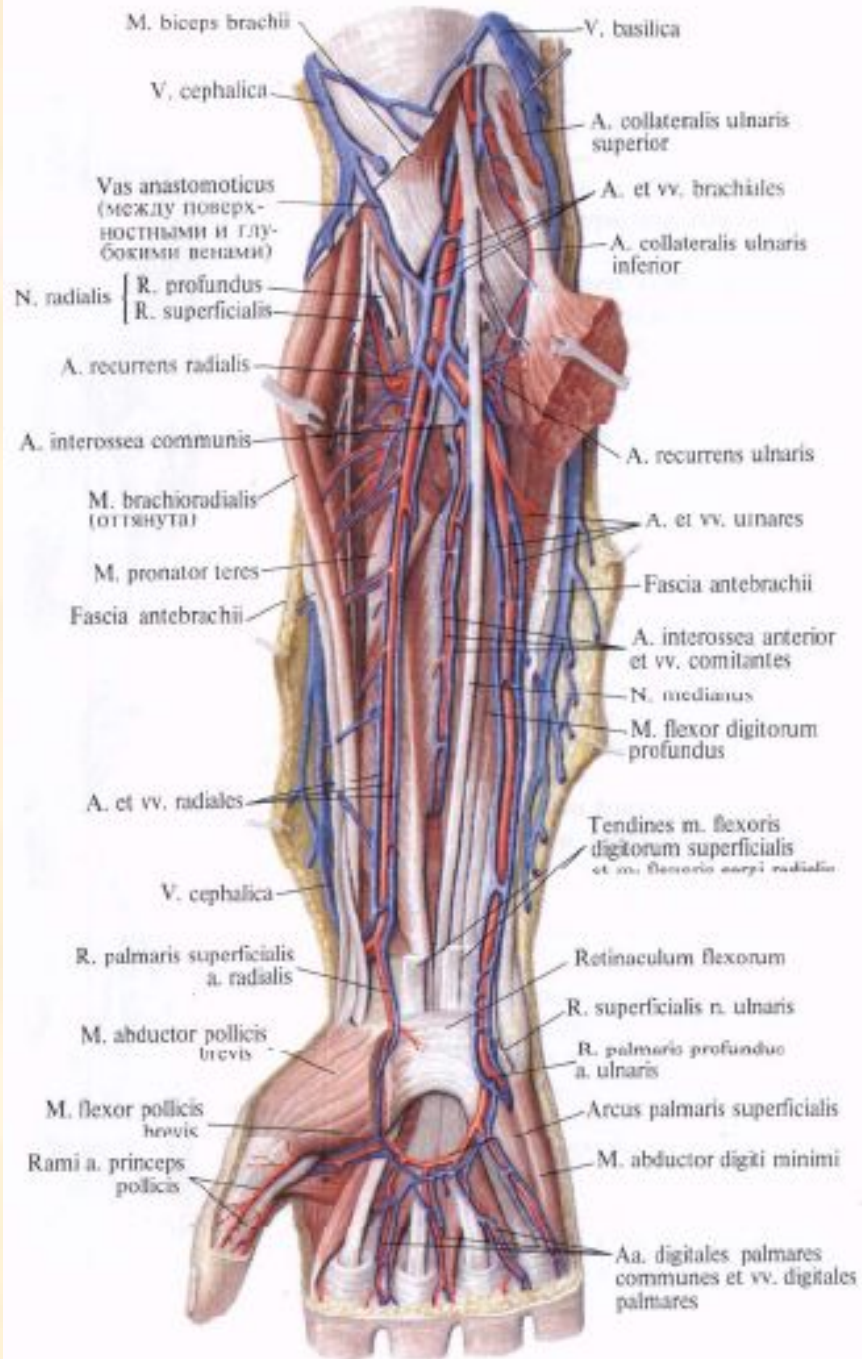


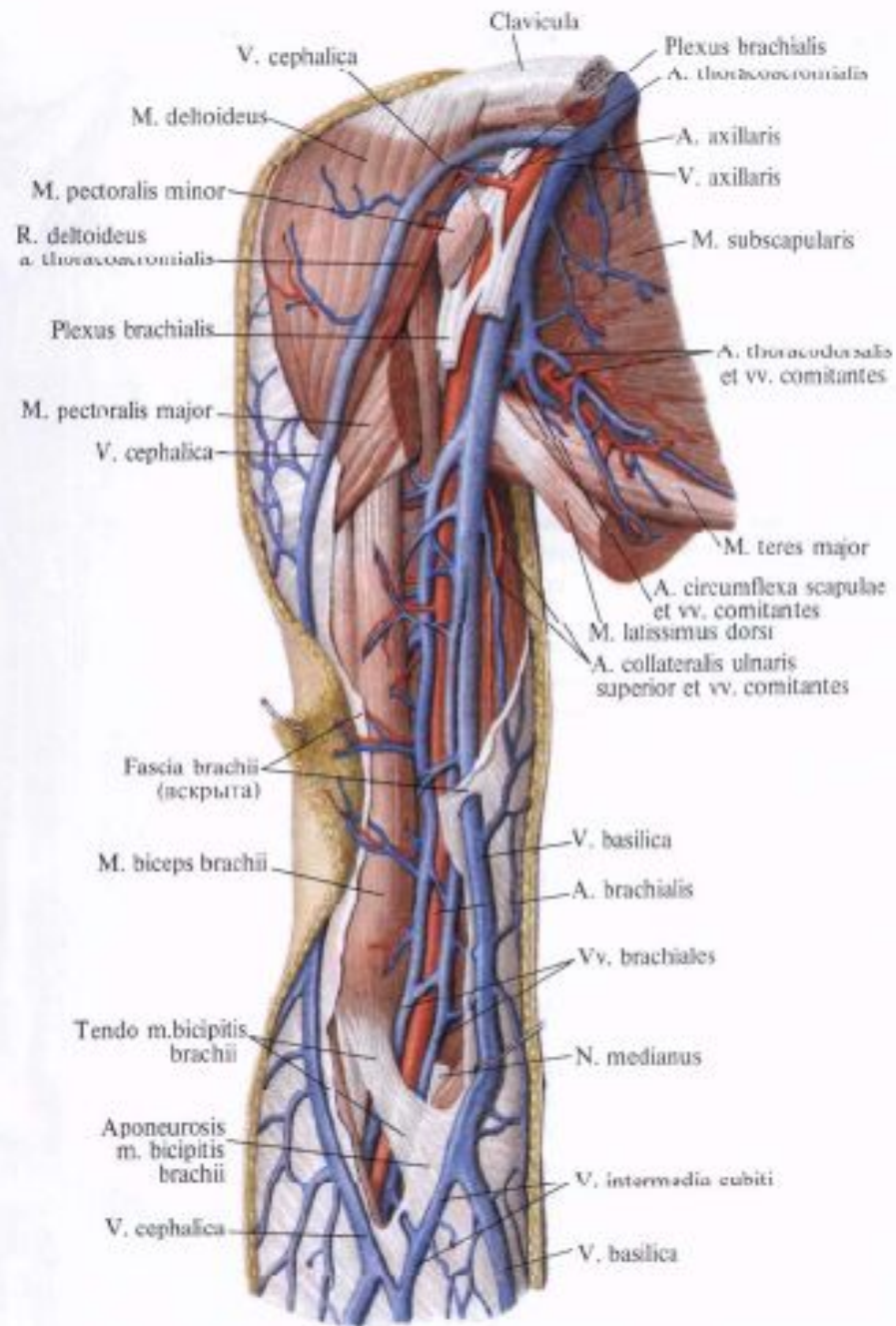
Рис. 812. Вены и артерии головы, шеи и пояса верхней конечности, правой; вид сбоку.

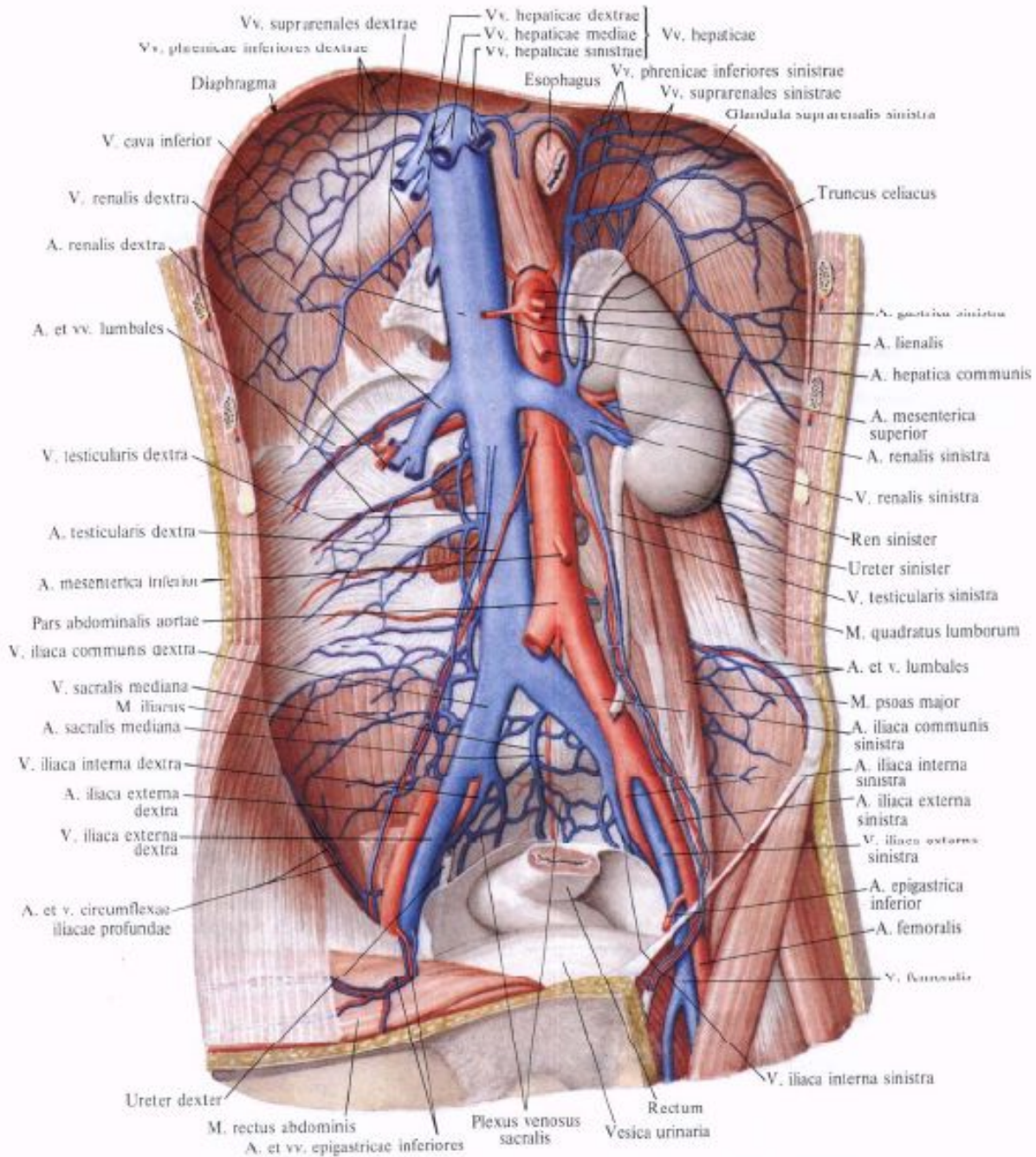
(Переднебоковая и боковая группы мышц и большая грудная мышца частично удалены.)

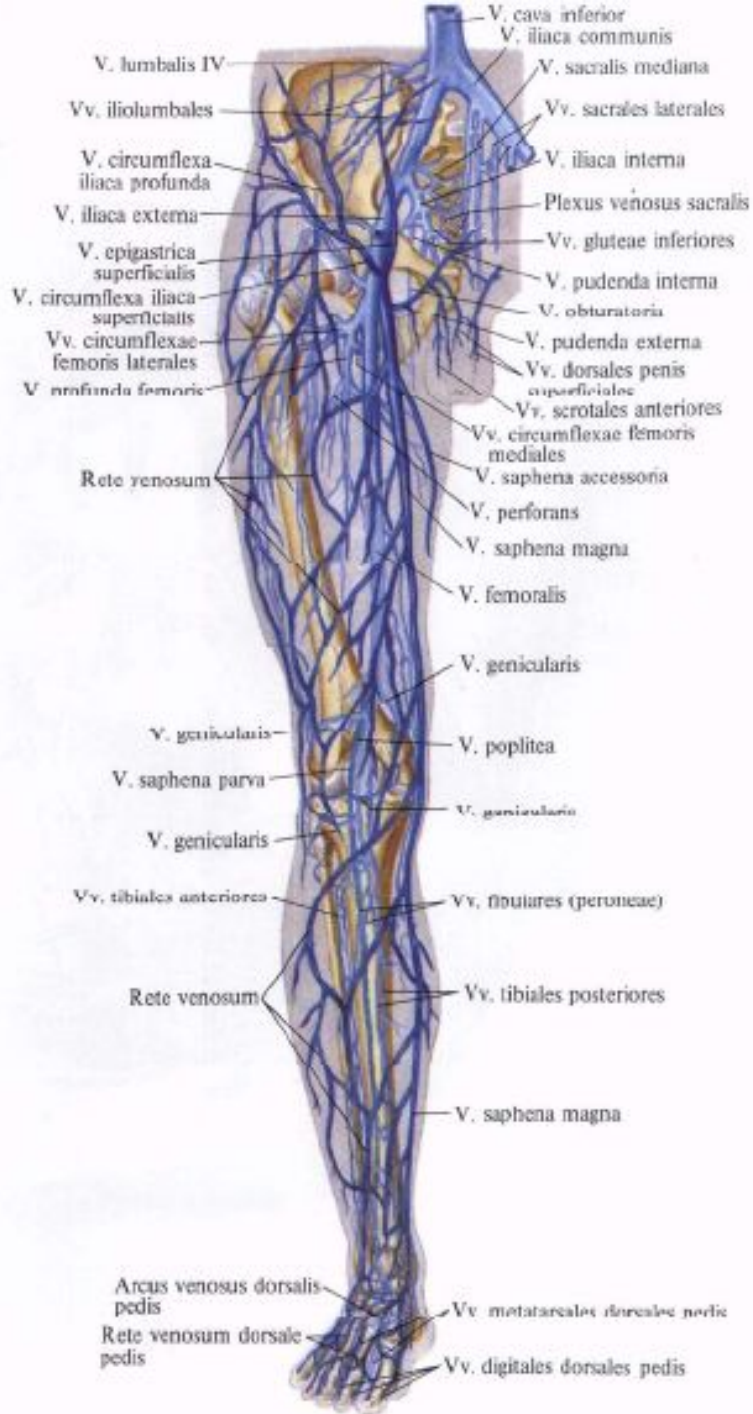

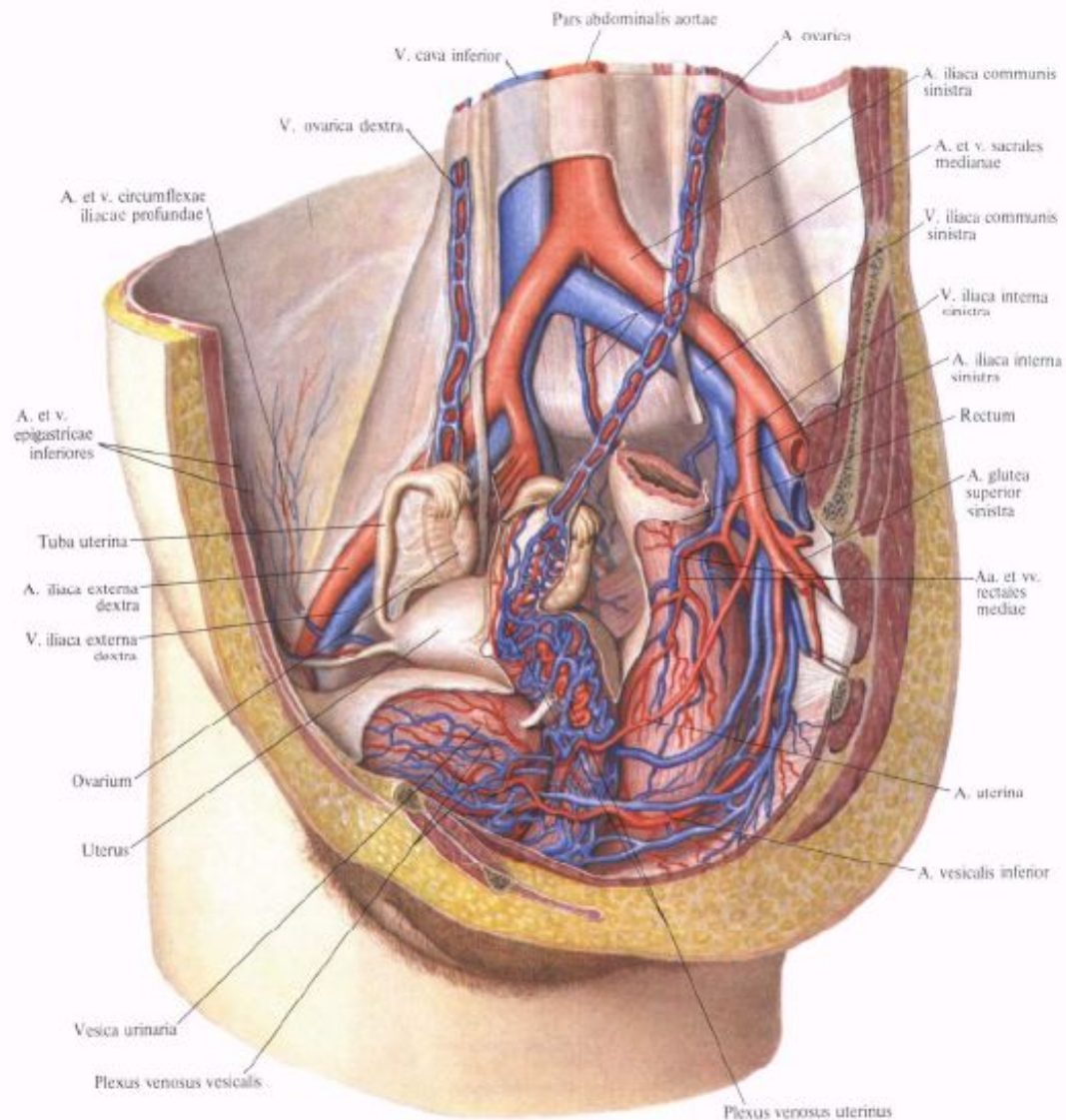




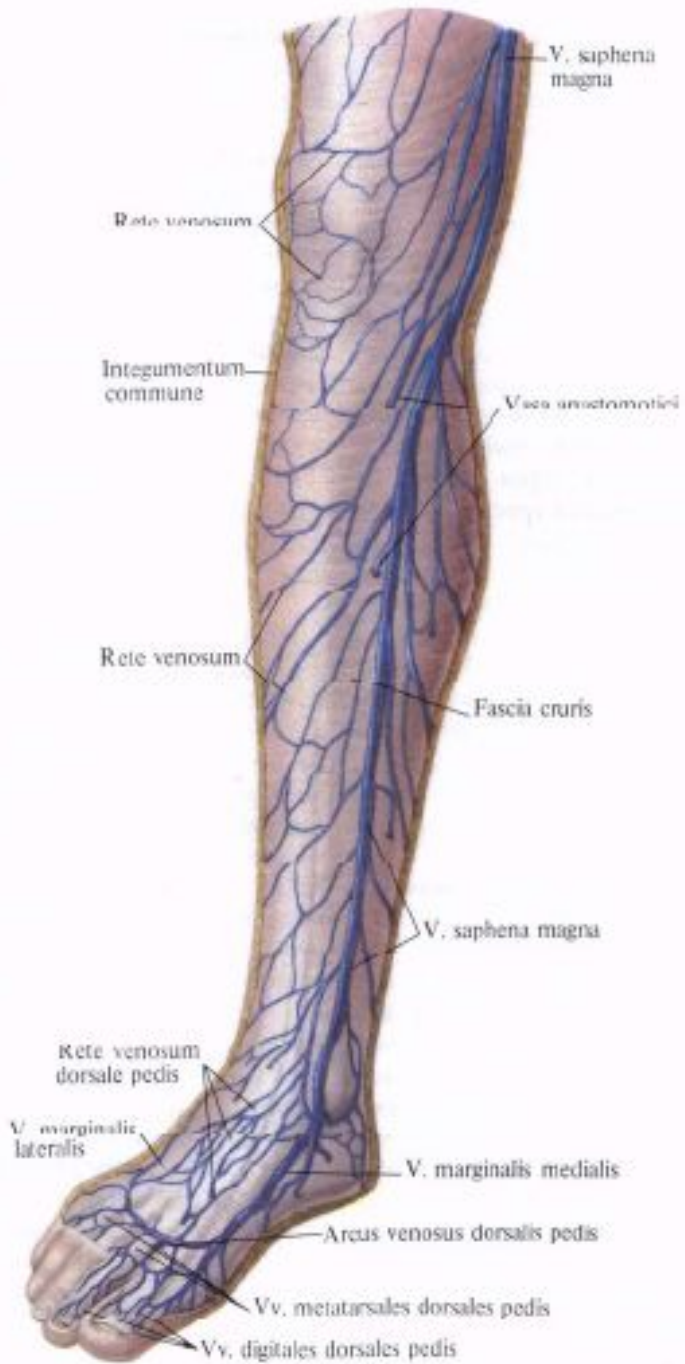


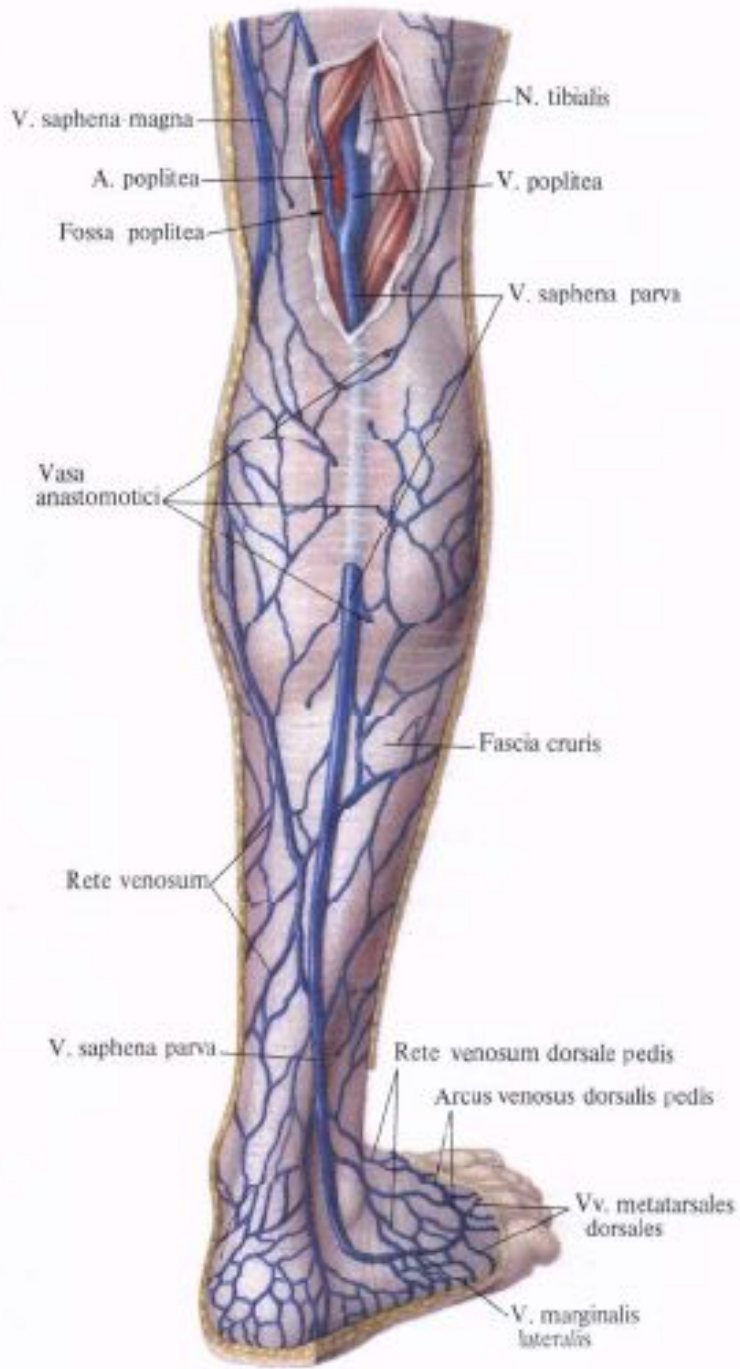






**Рис. 832. Артерии и вены органов
 полости таза женщины; вид слева
 и несколько спереди.
 (Сакитальный разрез значительно
 влево от срединной плоскости;
 париетальная брюшина удалена.)**





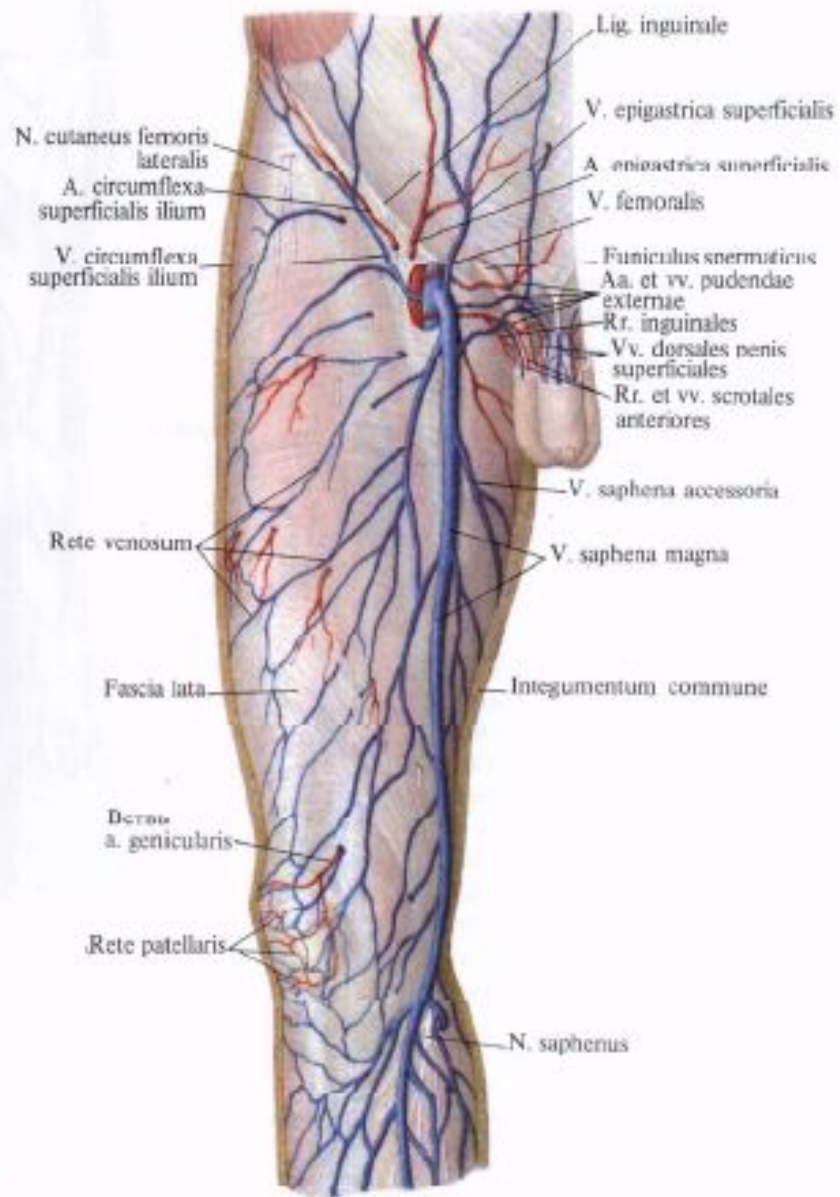
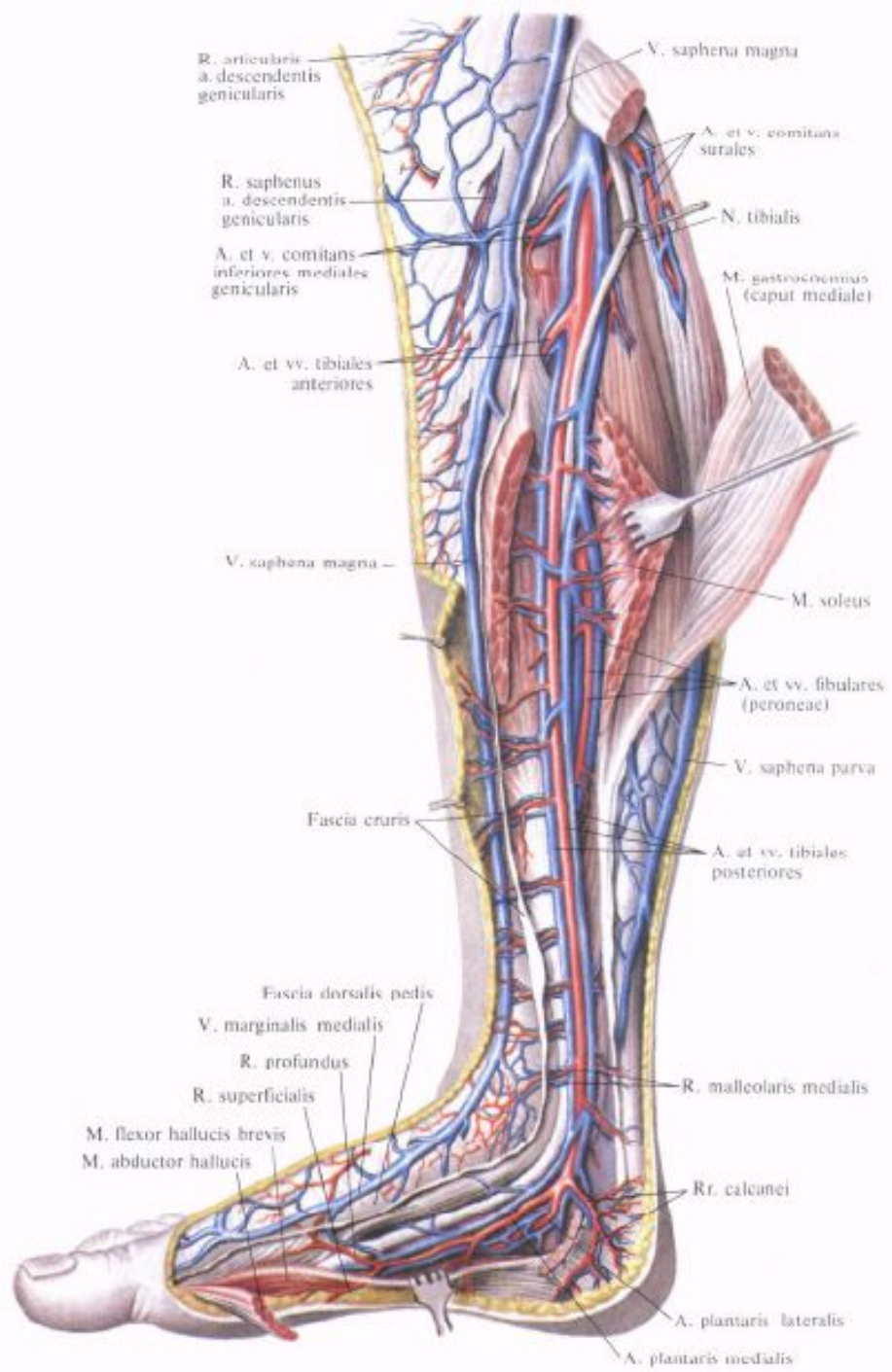
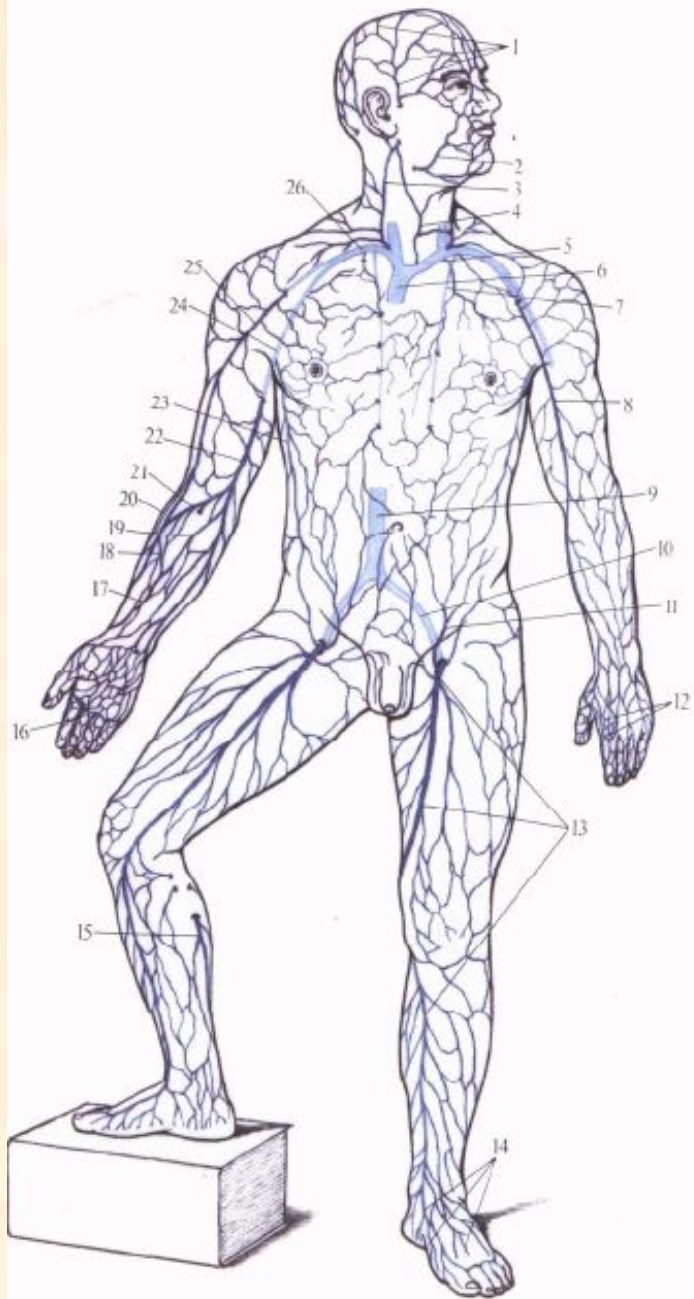
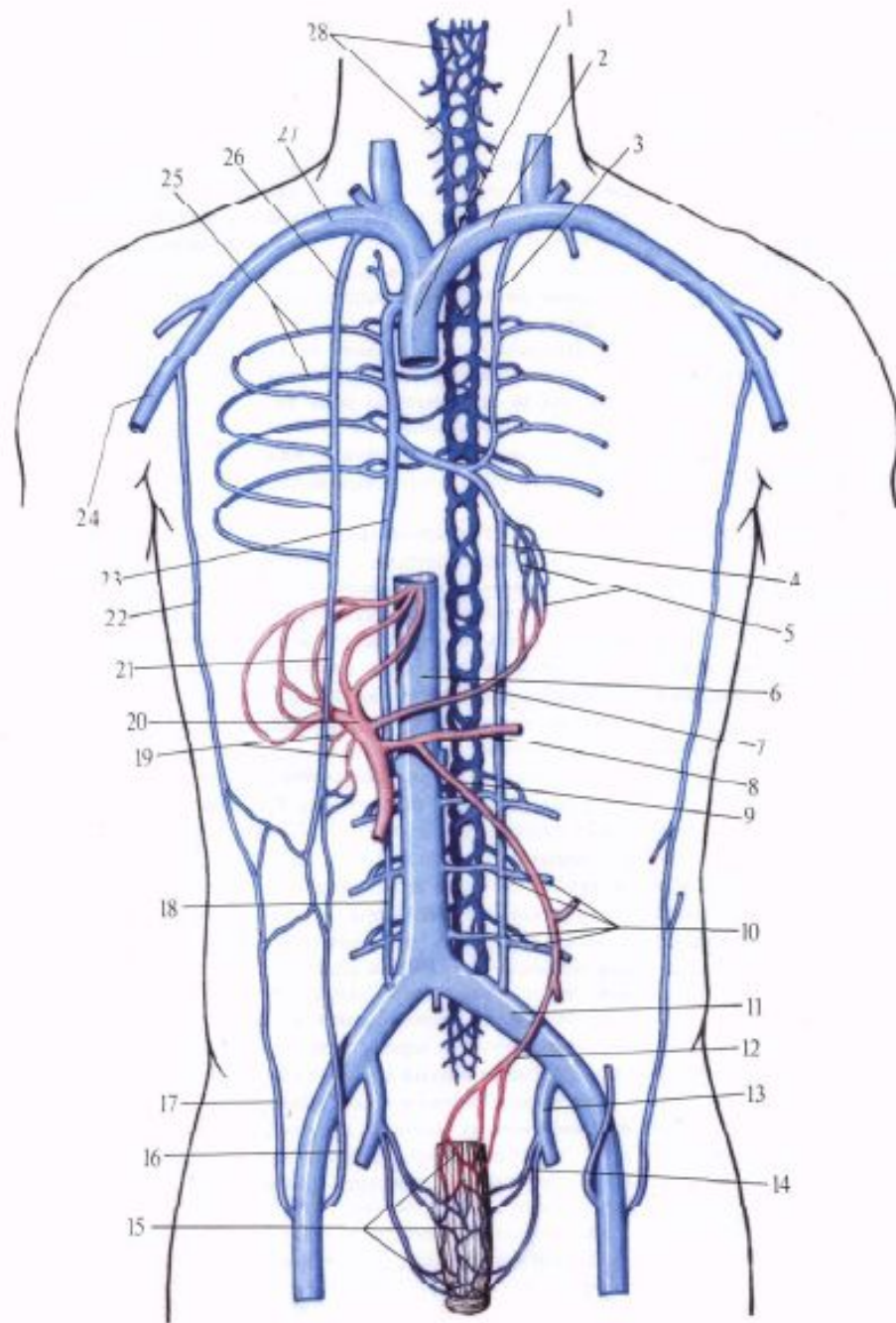


Рис. 835. Поверхностные вены бедра, правая нога. (Передне-медиальная поверхность.)
 (Кожа и подкожная клетчатка удалены.)







Вены большого круга кровообращения

- 1. Верхняя полая вена (vena cava superior)
- 2. Плечеголовные вены.
- 3. Внутренние яремные вены (основной отток крови от головы и шеи).
- 4. Наружные яремные вены.
- 5. Подключичные вены.
- 6. Подмышечная (подкрыльцовая) вена.
- **Вены верхних конечностей делятся на две группы:**
- *Глубокие:*
- 7. **Плечевые** вены.
- 8. **Локтевые** вены.
- 9. **Лучевые** вены.
- *Поверхностные (подкожные):*
- 10. Медиальная вена.
- 11. Латеральная вена.
- 12. Срединолоктевая вена.
- 13. Вены кисти.

- 14. Полунепарная вена (отток крови от левой половины грудной клетки).
- 15. Непарная вена (отток крови от правой половины грудной клетки).
- 16. Нижняя полая вена (vena cava inferior).
- 17. Общие подвздошные вены.
- 18. Внутренние подвздошные вены (от органов малого таза).
- 19. Наружные подвздошные вены.
- **Вены нижних конечностей делятся на две группы:**
- *Глубокие:*
- 20. Бедренная вена.
- 21. **Передние большеберцовые** вены.
- 22. **Задние большеберцовые** вены.
- 23. Подколенная вена.
- *Поверхностные (подкожные):*
- 24. Большая подкожная вена.
- 25. Малая подкожная вена.
- 26. Вены стопы.

- 27. Вены надпочечников.
- 28. Почечные вены.
- 29. Вены половых желез (яичниковые –у женщин, яичковые-у мужчин).
- 30. Воротная вена печени (портальная вена).
- 31. Селезеночная вена (отток крови от желудка, печени, поджелудочной железы, селезенки, желчного пузыря, двенадцатиперстной кишки).
- 32. Верхняя брыжеечная вена (отток крови от тонкого кишечника, слепой кишки, восходящей, $\frac{1}{2}$ поперечной ободочной кишки).
- 33. Нижняя брыжеечная вена (отток крови от $\frac{1}{2}$ поперечной ободочной кишки, нисходящей, сигмовидной ободочной кишки, верхней части прямой кишки).
- 34. Печеночные вены.

Вены и венозная кровь

Попав из артерий в капилляры и пройдя их, кровь вступает в венозную систему. Она сначала попадает в очень маленькие сосуды, называемые венулам, которые эквивалентны артериолам.

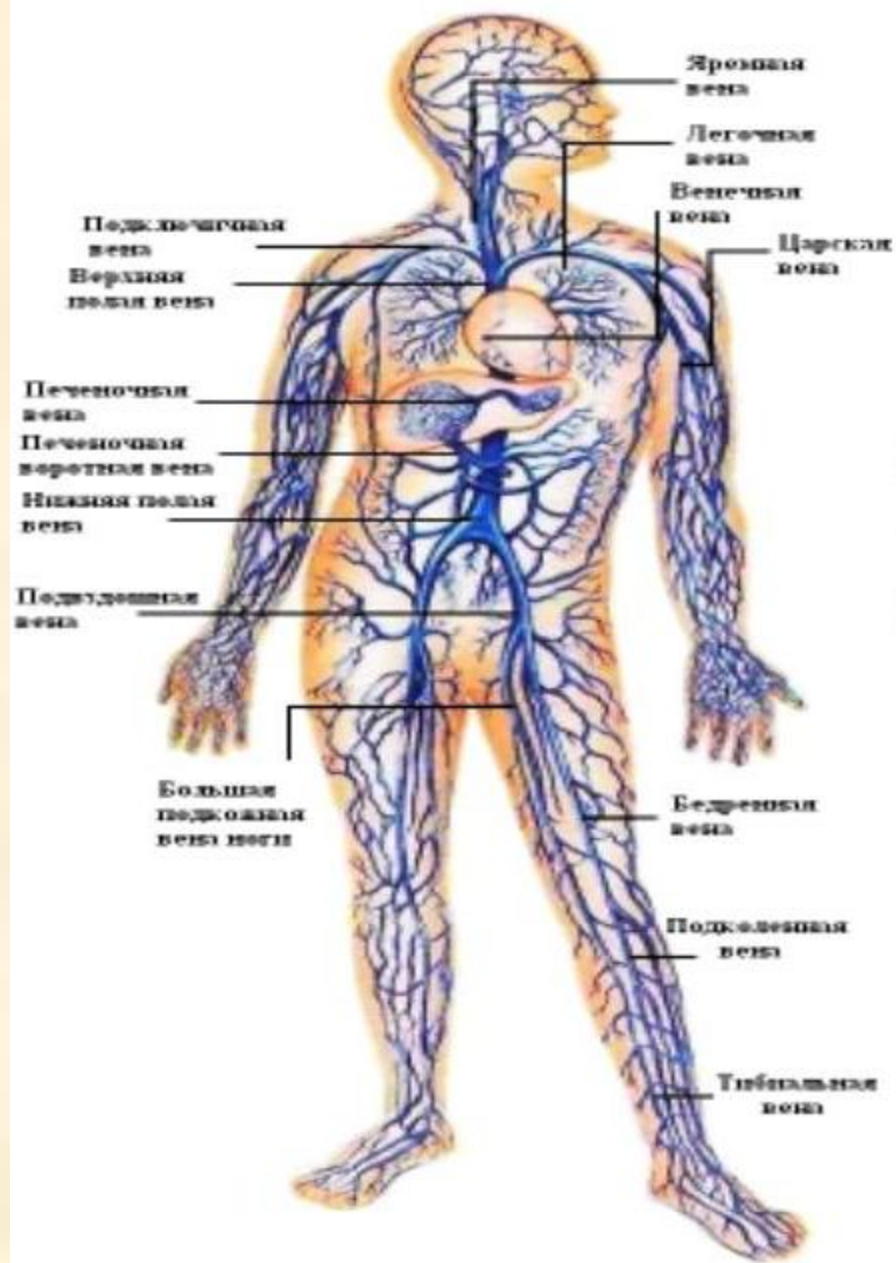
Кровь продолжает свой путь по малым венам и возвращается в сердце по венам, которые достаточно большие и заметны под кожей. Такие вены содержат клапаны, которые препятствуют возвращению крови к тканям. Клапаны имеют форму маленького полумесяца, выступающие в просвет протока, что заставляет кровь течь только в одном направлении. Кровь попадает в венозную систему, пройдя мельчайшие сосуды - капилляры.

Через стенки капилляров происходит обмен между кровью и внеклеточной жидкостью. Большая часть тканевой жидкости возвращается в венозные капилляры, а часть поступает в лимфатическое русло. Более крупные венозные сосуды могут сжиматься или расширяться, регулируя поток крови в них. Движение вен в значительной степени обусловлено тонусом скелетных мышц, окружающих вены, которые сокращаясь сжимают вены. Пульсация соседствующих с венами артерий имеет эффект насоса.

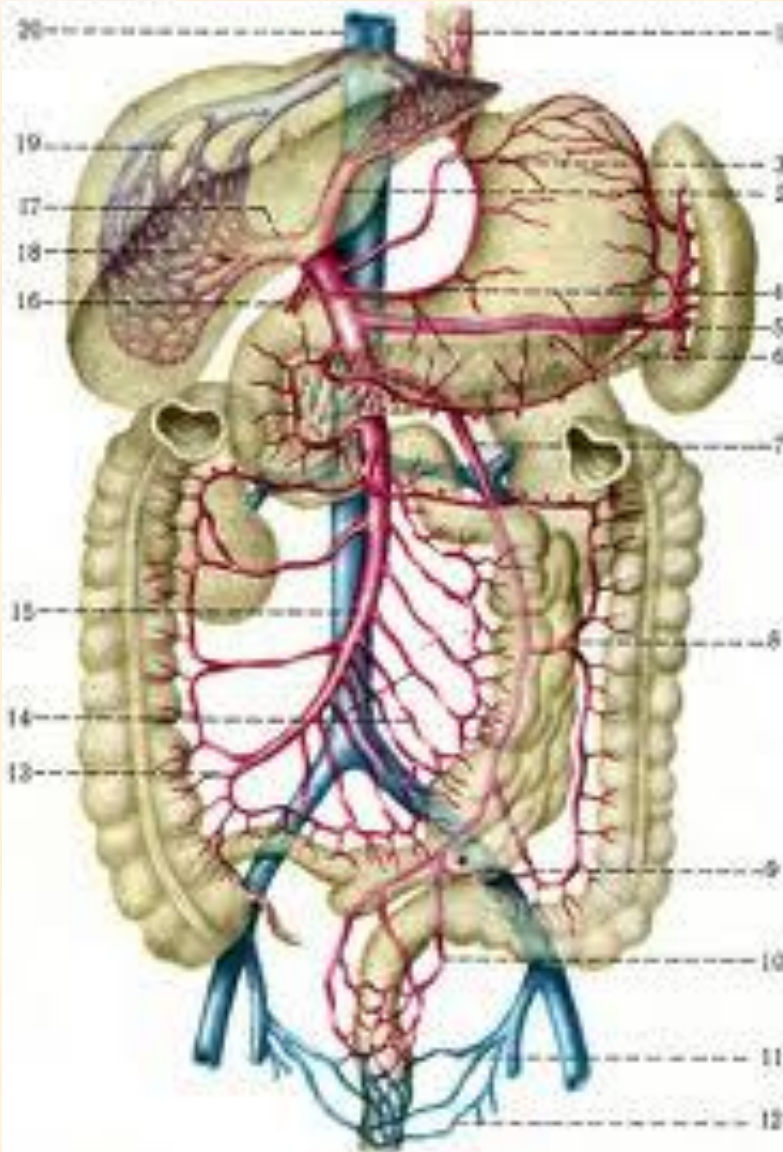
Полулунные клапаны расположены на одинаковом расстоянии на всем протяжении крупных вен, в основном нижних конечностей, что позволяет крови двигаться только в одном направлении - к сердцу.

Все вены от различных участков организма неизбежно сходятся в два больших кровеносных сосуда, один называется верхней полой веной, другой - нижней полой веной. Верхняя полая вена собирает кровь из головы, рук, шеи; нижняя полая вена получает кровь из нижних отделов, организма. Обе вены отдают кровь в правую сторону сердца, откуда она выталкивается в легочную артерию, (единственная артерия, которая несет кровь, лишенную кислорода). Эта артерия передаст кровь в легкие.

Венозная система

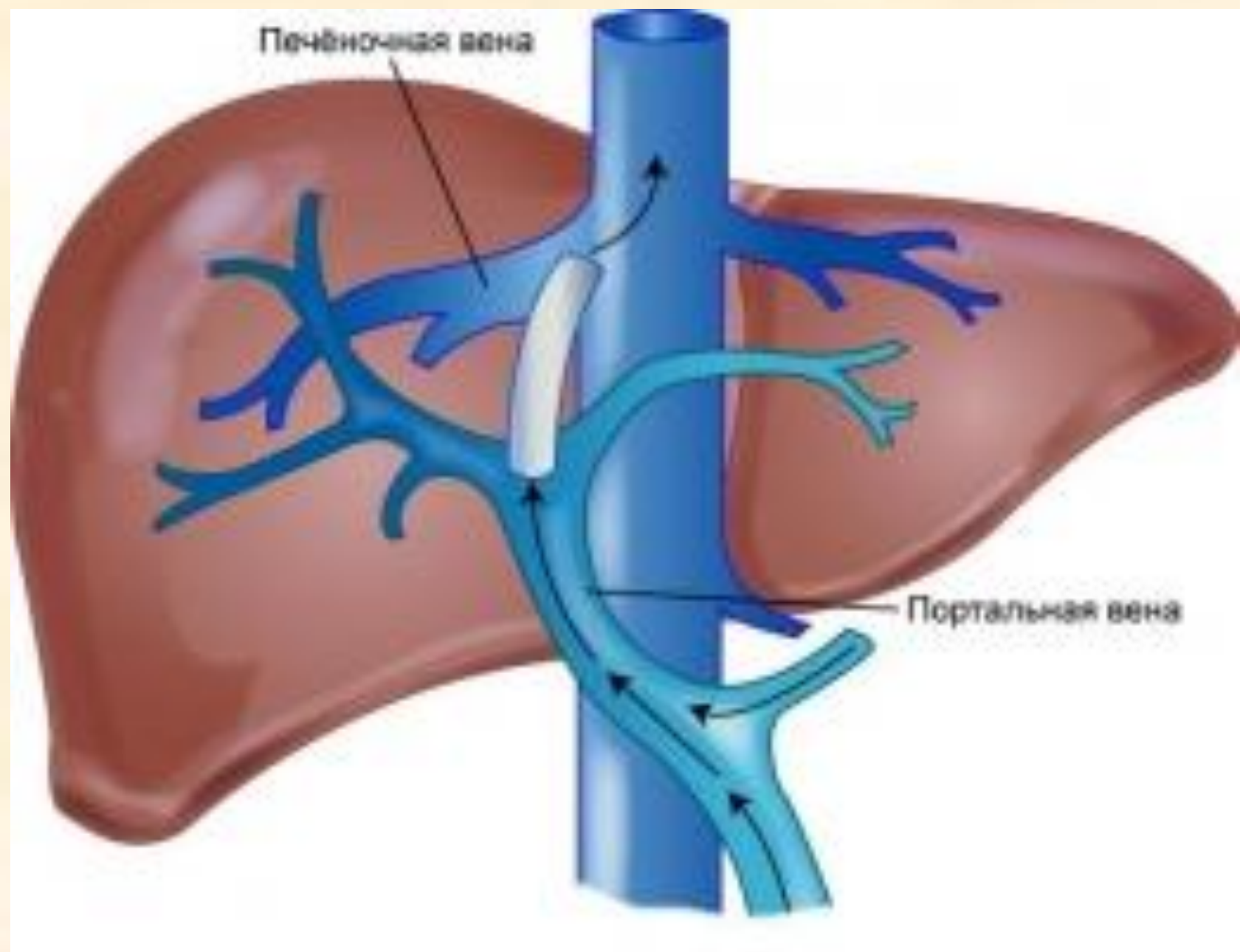


Воротная вена печени



- В процессе пищеварения в нижних отделах ЖКТ происходит образование токсических продуктов метаболизма (индол, скатол, кадеверин, путрисцин), которые обезвреживаются в печени. Поэтому вся кровь от этих отделов ЖКТ сначала сливается по селезеночной, верхней и нижней брыжеечным венам в воротную вену печени. В печени происходит дезинтоксикация их, и «чистая» кровь по печеночным венам впадает в нижнюю полую вену.

Печёночная вена



Портальная вена

Задачи по кровеносной системе

- **1 тип.** Отвести кровь от сердца к органу.
- **2 тип.** Отвести кровь от органа к сердцу.
- **3 тип.** Проследить путь лекарственного вещества при разных путях введения до конкретного органа.

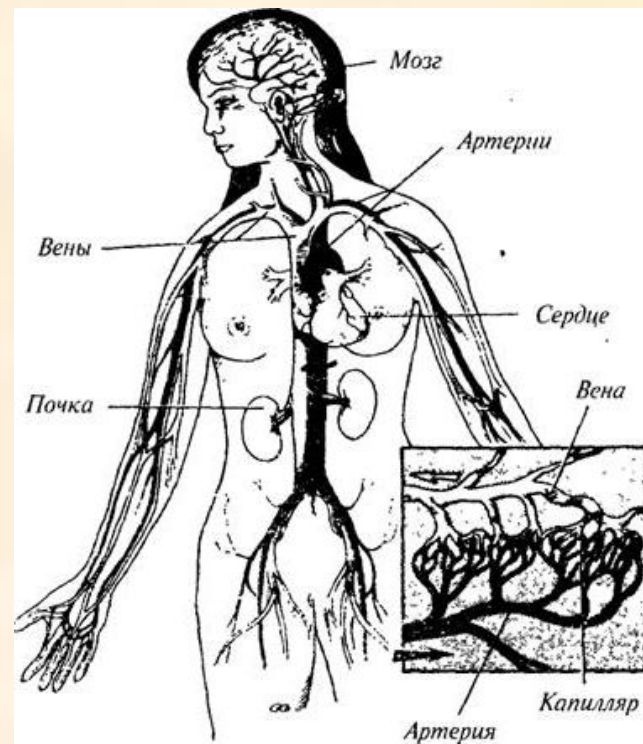
На некоторых участках тела, например, на руках и ногах, артерии и их ветви соединены таким образом, что они загибаются друг на друга и создают дополнительное, альтернативное русло для крови на случай, если какая-нибудь из артерий или ветвей повреждается. Это русло называется добавочным, коллатеральным кровообращением. В случае повреждения артерии ветвь соседней артерии, расширяется, обеспечивая более полное кровообращение. При физической нагрузке организма, например, при беге кровеносные сосуды мышц ног увеличиваются в размере, а кровеносные сосуды кишечника прикрываются, чтобы направить кровь к тому месту, где потребность в ней наиболее велика. Когда человек отдыхает после еды, происходит обратный процесс. Этому способствует кровообращение по обходным путям, которые называются анастомозами.

Вены часто соединяются друг с другом при помощи специальных "мостиков" - анастомозов. Вследствие этого поток крови может пойти "в обход", если на определенном участке вены возникает спазм или усиливается давление при сокращении мышц и движении связок. Кроме этого, мелкие вены и артерии соединяются посредством артериоло-венулярных анастомозов, что обеспечивает прямой "сброс" артериальной крови в венозное русло, минуя капилляры.

Физиология сосудов

Распределение и ток крови

Кровь в сосудах не распределяется равномерно по всей сосудистой системе. В любой конкретный момент приблизительно 12% крови находится в артериях и венах, которые несут кровь в легкие и из легких. Около 59% крови находится в венах, 15% - в артериях, 5% - в капиллярах, а оставшиеся 9% - в сердце. Скорость тока крови неодинакова по всем участкам системы. Кровь, вытекая из сердца, проходит дугу аорты со скоростью 33 см./с.; но к моменту, когда она достигнет капилляров, ее течение замедляется и скорость становится около 0,3 см./с. Обратный ток крови по венам значительно усиливается так, что скорость крови на момент вхождения в сердце составляет 20 см./с.



Регулирование кровообращением

В нижней части мозга расположен участок, называемый сосудодвигательным центром, который управляет кровообращением, а, следовательно, и кровяным давлением.

Кровеносными сосудами, которые отвечают за контроль ситуации в системе кровообращения, являются артериолы, находящиеся между малыми артериями и капиллярами в кровеносной цепи. Сосудодвигательный центр получает информацию об уровне кровяного давления от нервов, чувствительных к давлению, которые располагаются в аорте и сонных артериях, а затем посылают сигналы к артериолам.

Типы кровеносных сосудов

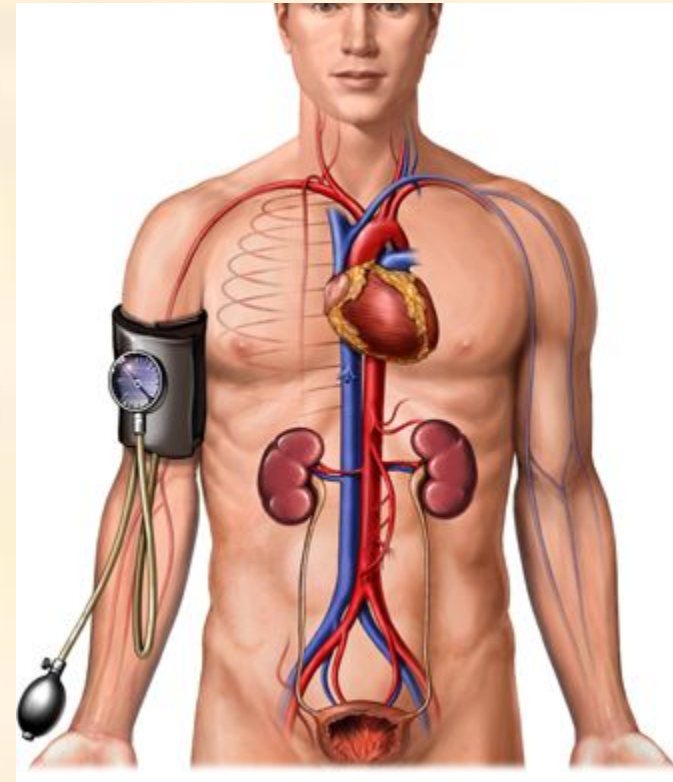
- **Магистральные** – в них ритмически пульсирующий кровоток превращается в размеренный и плавный.
- **Резистивные (сосуды сопротивления)** – пре- и посткапилляры.
- **Истинные капилляры** – обменные сосуды.
- **Емкостные** (венозный отдел ССС).
- **Шунтирующие (шунты)** – артериовенозные анастомозы, обеспечивают прямую связь между мелкими артериями и венами в обход капиллярного ложа.

Виды давления

- Систолическое, или максимальное.
Отражает состояние миокарда левого желудочка, =100-120 мм рт.ст.
- Диастолическое, или минимальное.
Характеризует степень тонуса артериальных стенок, =60-80 мм рт.ст.
- Пульсовое давление – это разность между величинами систолического и диастолического давления. Оно необходимо для открытия клапанов аорты и легочного ствола во время систолы желудочков. Должно быть =35-55 мм рт.ст.

Давление крови

Артериальное давление измеряется двумя цифрами. Систолическое, или максимальное, давление соответствует выбросу крови в аорту; диастолическое, или минимальное, давление соответствует закрытию аортального клапана и расслаблению желудочков. Эластичность крупных артерий позволяет им пассивно расширяться, а сокращение мышечного слоя - поддерживать поток артериальной крови во время диастолы. Потеря эластичности с возрастом сопровождается повышением давления. Кровяное давление измеряется при помощи сфигмоманометра, в миллиметрах рт. ст. У взрослого здорового человека в расслабленном состоянии, в положении сидя или лежа систолическое давление составляет примерно 120-130 мм рт. ст., а диастолическое - 70-80 мм рт.ст. С возрастом эти цифры возрастают. В вертикальном положении кровяное давление немного повышается вследствие нервно-рефлекторного сокращения мелких кровеносных сосудов.



АД зависит от:

- возраста
- времени суток
- состояния организма
- состояния ЦНС

Артериальный пульс

- – это периодические колебания стенок артерии, обусловленные поступлением крови в аорту при систоле левого желудочка. Пульс чаще определяют пальпацией лучевой артерии в дистальном отделе предплечья, где она расположена более поверхностно.

Пульс характеризуют следующие признаки:

- *Частота* (60-80 уд/мин в покое)
- *Ритмичность* – правильное чередование пульсовых ударов (может быть аритмично)
- *Наполнение* – это степень изменения объема артерии, устанавливаемая по силе пульсового удара. (Т.е. сильный пульс будет наполненным)
- *Напряжение* характеризуется силой, которую надо приложить, чтобы сдавить артерию до полного исчезновения пульса

Пальпацией определяют и состояние стенок артерии – эластична ли стенка или имеются склеротические изменения, тогда сосуд ощущается как плотный тяж.

- Графическая регистрация пульса называется **сфигмограммой**.

Физиология микроциркуляции

- В ССС центральным является микроциркуляторное звено, основной функцией которого является транскапиллярный обмен.
- МЦР представлено артериолой, прекапиллярами, капиллярами, посткапиллярами, венулами и артериовенозными анастомозами (они служат для уменьшения сопротивления току крови на уровне капиллярной сети. При открытии анастомозов повышается давление в венозном русле и ускоряется движение крови по венам).
- Транскапиллярный обмен происходит в капиллярах, он возможен благодаря двухсторонней проницаемости стенки капилляров, которая образована одним слоем эндотелиальных клеток, которые располагаются на соединительнотканной мембране.

Кровоток в венах

возможен благодаря наличию некоторых факторов:

- Клапанный аппарат вен (может ослабевать)
- Работа сердца (может ослабевать)
- Сокращение скелетных мышц (мышечный насос) (может ослабевать)
- Присасывающая функция грудной клетки

При варикозном расширении вен могут образовываться тромбы. Это приводит к заболеванию тромбофлебиту. Отрываясь тромбы могут закупоривать сосуды, что приводит к инсультам и инфарктам. За счет физической нагрузки, благодаря сокращению скелетных мышц, усиливается кровоток в венах. Поэтому физическая культура предотвращает развитие тромбофлебитов.

Иннервация кровеносных сосудов

- Кровеносные сосуды снабжены нервами, регулирующими их просвет и вызывающие их сужение или расширение.
- Сосудосуживающие нервы – это симпатические нервы, их называют **вазоконстрикторы**. Сосудосуживающее влияние симпатических нервов не распространяется на сосуды головного мозга, легких, сердца и работающих мышц!!! При их возбуждении, эти сосуды расширяются.
- Сосудорасширяющие нервы входят в состав некоторых парасимпатических нервов (Например: блуждающего) и называют их **вазодилататоры**.

Регуляция тонуса сосудов

- **I. Гуморальная**

- **Сосудосуживающие вещества:**

- адреналин (мозговое вещество надпочечников)
- норадреналин
- вазопрессин (нейрогипофиз)
- ангиотензин (образуется из α – глобулина под влиянием ренина – вырабатывается почками)
- серотонин – биологически активное вещество тромбоцитов

-

- **Сосудорасширяющие вещества**

- Ацетилхолин (расширяет мелкие артерии)
- Гистамин (образуется в базофиллах, стенках ЖКТ, расширяет стенки артериолы и капилляры)
- Молочная кислота
- K^+ , Mg^{2+}

II. Нервная регуляция

- В нервной регуляции тонуса сосудов принимает участие спинной, продолговатый, промежуточный мозг и кора.
- Спинной мозг – регуляция тонуса сосудов осуществляется за счет нейронов боковых рогов грудных и поясничных сегментов спинного мозга, которые дают начало симпатическим нервам. Эти нервные клетки выполняют функции спинальных сосудодвигательных центров и принимают участие в регуляции тонуса.
- Продолговатый - этот центр регулирует деятельность спинальных центров и состоит из двух областей: **прессорной и депрессорной**. Возбуждение прессорной зоны повышает тонус сосудов и снижает их просвет (АД увеличивается). Возбуждение депрессорной зоны снижает тонус, увеличивает просвет (АД снижается).
- Влияние гипоталамуса промежуточного мозга осуществляется через сосудодвигательный центр продолговатого мозга. Раздражение передних отделов гипоталамуса ведет к снижению тонуса и падению АД. Стимуляция задних отделов повышает тонус и повышает АД.
- Гипоталамус выполняет функцию «дублера» сосудодвигательного центра продолговатого мозга.

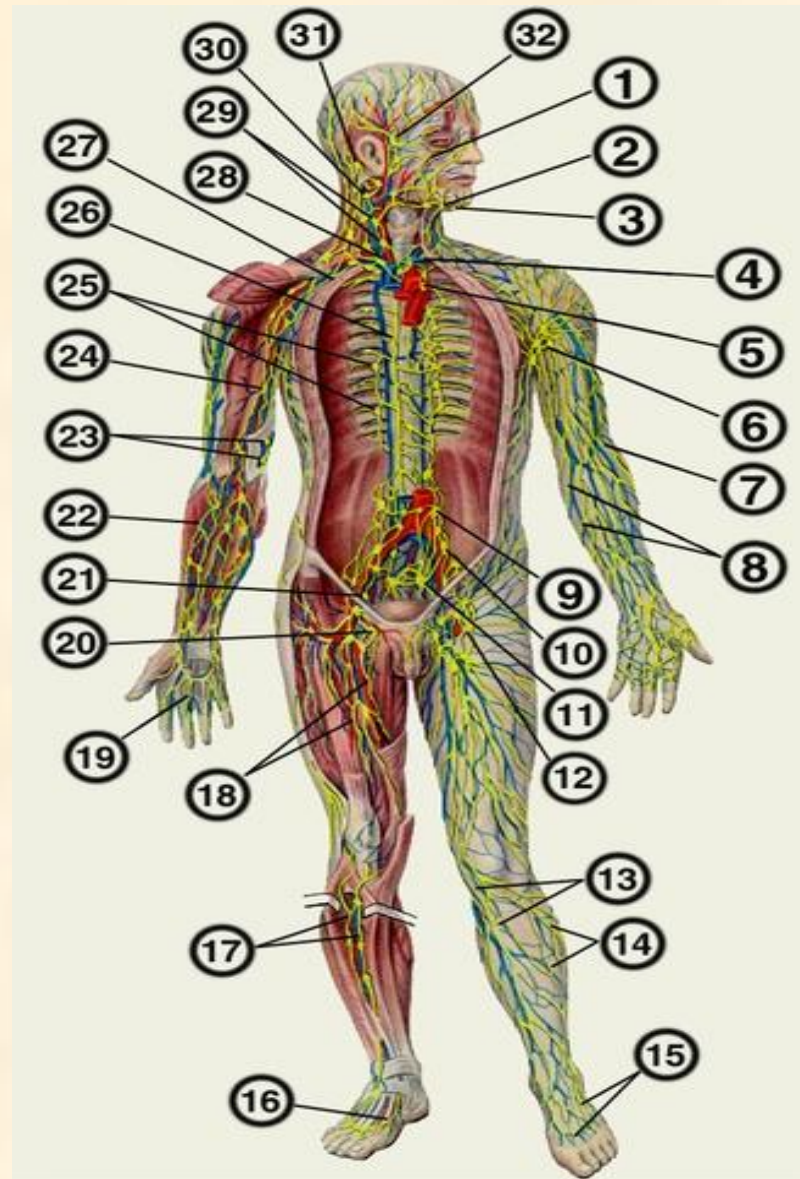
Рефлекторная регуляция сосудистого тонуса

- ЦНС постоянно получает информацию о состоянии ССС от рефлексогенных зон, расположенных в стенках сосудов, в коже и внутренних органах, что позволяет ей чутко реагировать на изменяющиеся условия внешней среды. Особенно много рефлексогенных зон расположено в дуге аорты (аортальная зона) и в месте деления общей сонной артерии на наружную и внутреннюю (каротидная зона).
- Раздражителем механорецепторов является растяжение стенки, при увеличении АД. Нервные импульсы от механорецепторов идут в продолговатый мозг в сосудодвигательный центр, где снижается активность прессорной зоны, что приводит к увеличению просвета сосудов и падению АД.

Депо крови

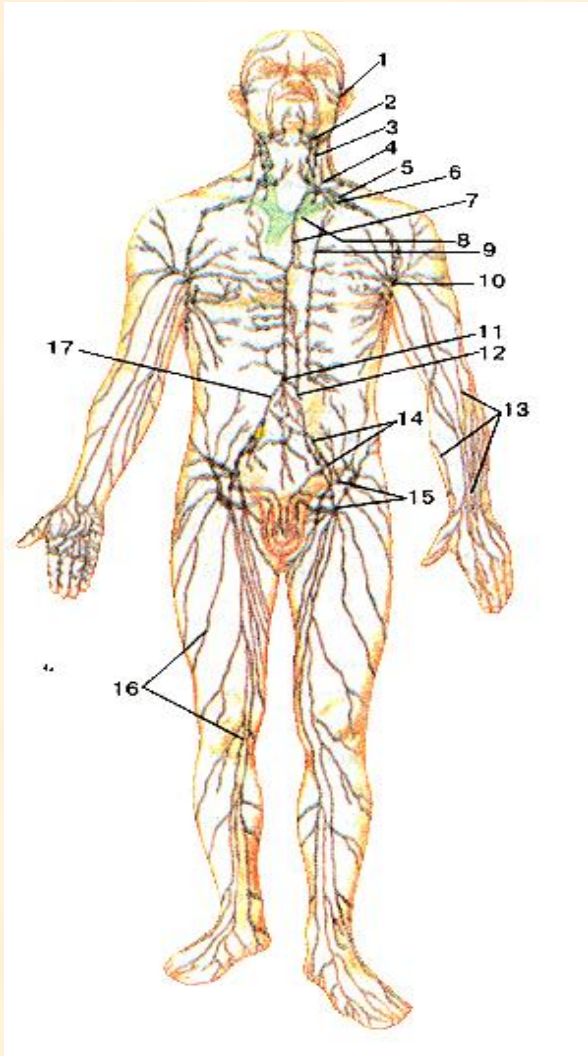
- Это органы или ткани, в сосудах которых временно скапливается кровь, что при необходимости дает возможность быстрого увеличения объема циркулирующей крови. Это печень, селезенка, легкие, вены брюшной полости и венозные сплетения кожи. Кровь из депо поступает в общий круг кровообращения при возбуждении симпатической системы, которая наблюдается при физической активности, эмоциях, болевых раздражениях и т. д.
- Депо наполняются кровью при покое, во время сна, при действии блуждающих нервов.

Лимфатическая система



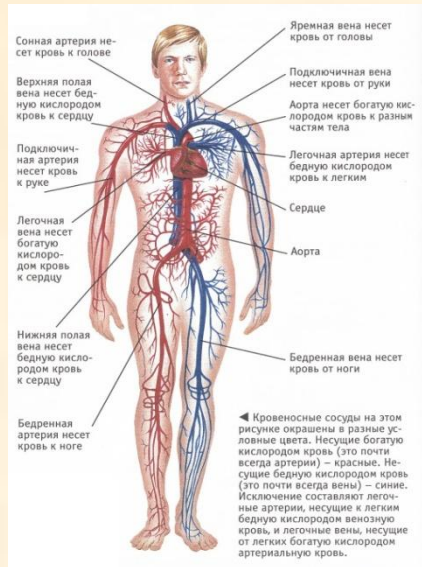
- Лимфа образуется из крови и возвращается обратно в кровь. Часть плазмы крови из капилляров просачивается между клетками, образуя тканевую жидкость, которая отличается от плазмы меньшим количеством белка. Тканевая жидкость выполняет важные функции в обмене веществ, т.к. она является посредником между кровью и клетками. Затем тканевая жидкость всасывается в слепооканчивающиеся лимфатические капилляры и называется **лимфой**. Т.о. лимфа по составу близка к плазме крови, но отличается от нее меньшим количеством белка и наличием лимфоцитов, которыми она обогащается в лимфаузлах. В сутки образуется приблизительно 1,5 литра лимфы.

функции

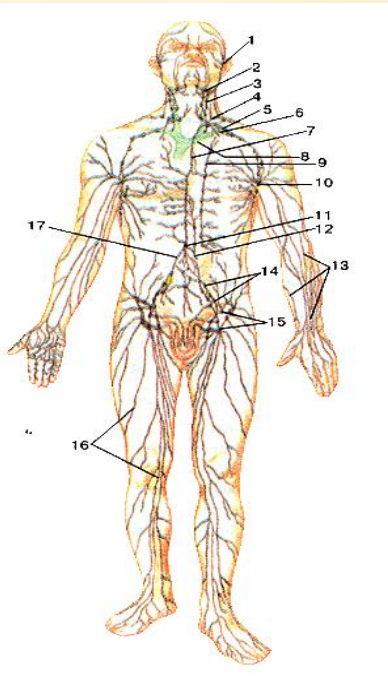


- Трофическая
- Защитная
- Участвует в транспортировке жиров

Отличие лимфатических капилляров от кровеносных



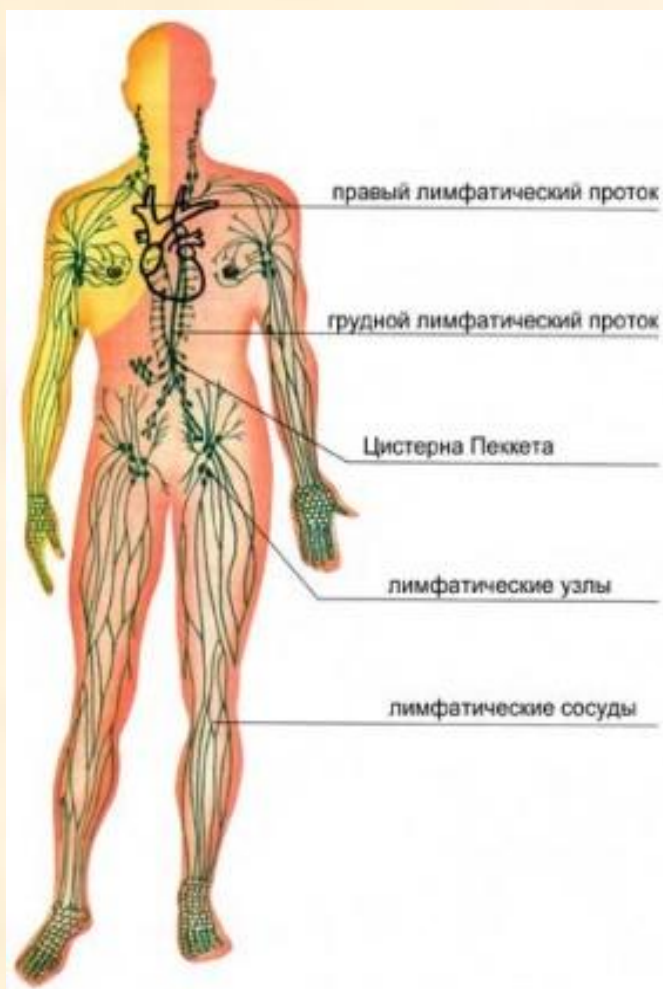
- Большими размерами
- Слепым концом
- Односторонней проницаемостью стенки



Лимфатические стволы:

- Поясничные (собирают лимфу от нижних конечностей, таза)
- Кишечные (от брюшной полости)
- Бронхосредостенные (от грудной полости)
- Подключичные (от верхних конечностей)
- Яремные (от головы и шеи)

Лимфатические протоки

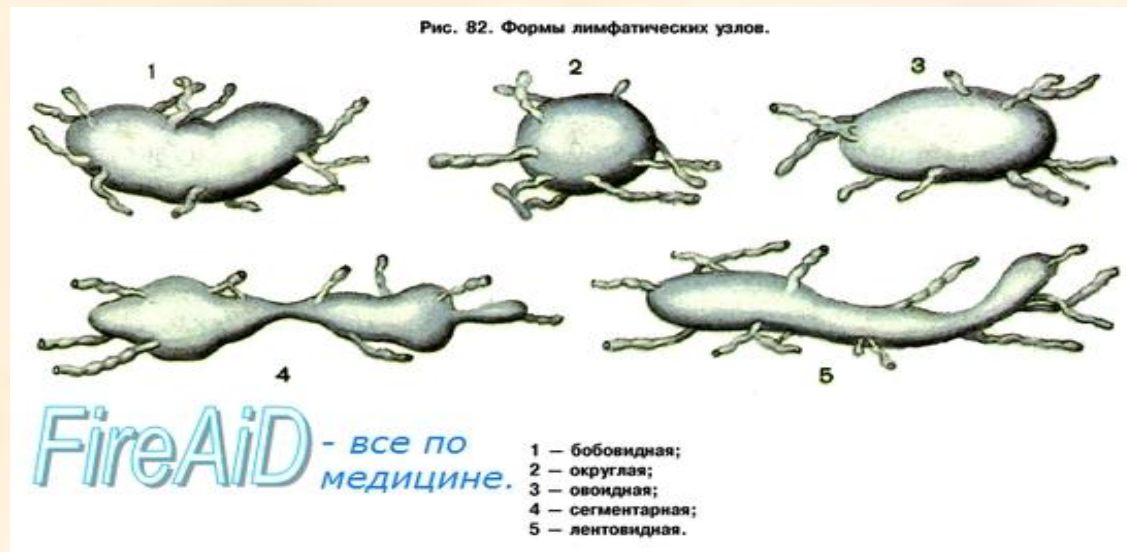


- Правый лимфатический проток – 10-12 мм., собирает лимфу с $\frac{1}{4}$ тела человека
- Грудной лимфатический проток – 35-40 см., собирает лимфу с $\frac{3}{4}$ тела человека

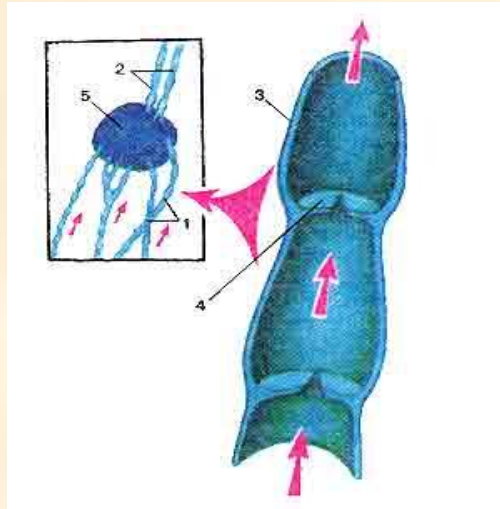
- С лимфатической системой связаны все серозные полости тела (брюшная, плевральная, перикардальная), серозная жидкость из них оттекает в лимфатическое русло.

Лимфатические узлы

- В организме насчитывается от 500 до 1000 лимфоузлов размером от 1 мм до 20 мм.
- Имеют бобовидную форму. Снаружи покрыты соединительнотканной капсулой, от которой внутрь идут перегородки – **трабекулы**. Кортиковое вещество по периферии, мозговое – внутри. Состоят из лимфоидной ткани, основу которой составляет ретикулярная ткань. Лимфа протекает по узлам, обогащаясь лимфоцитами и иммунными телами.

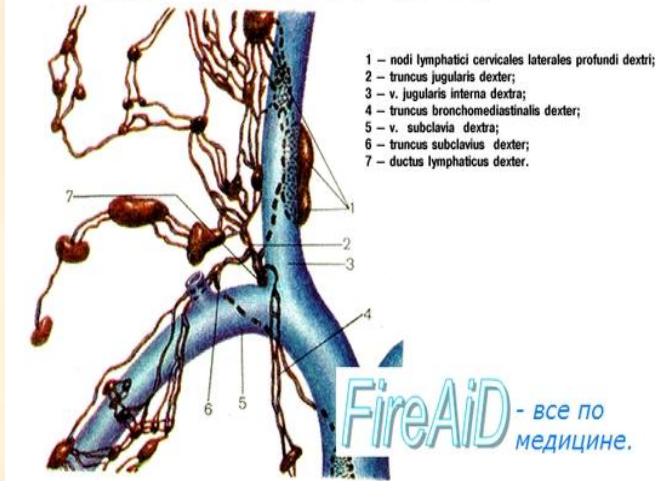


Функции лимфатических узлов

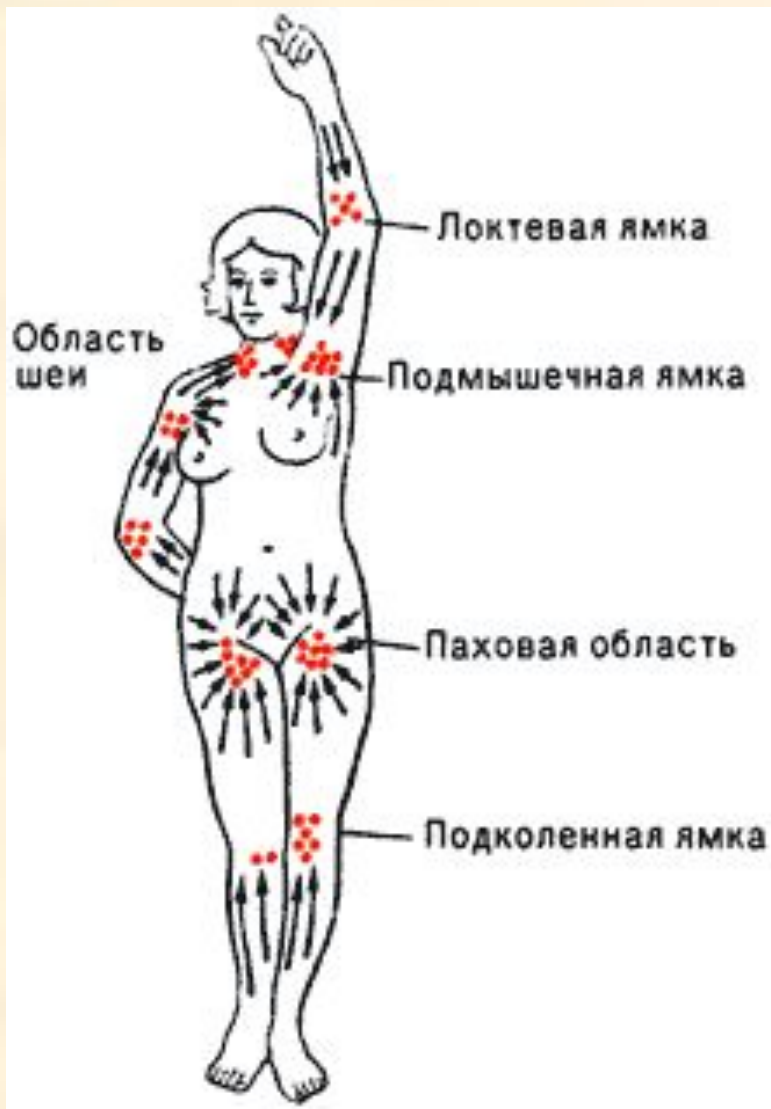


- Продукция лимфоцитов и иммунных тел
- Защитная – фагоцитоз и фильтрация от вредных веществ.
- Регулирует ток лимфы

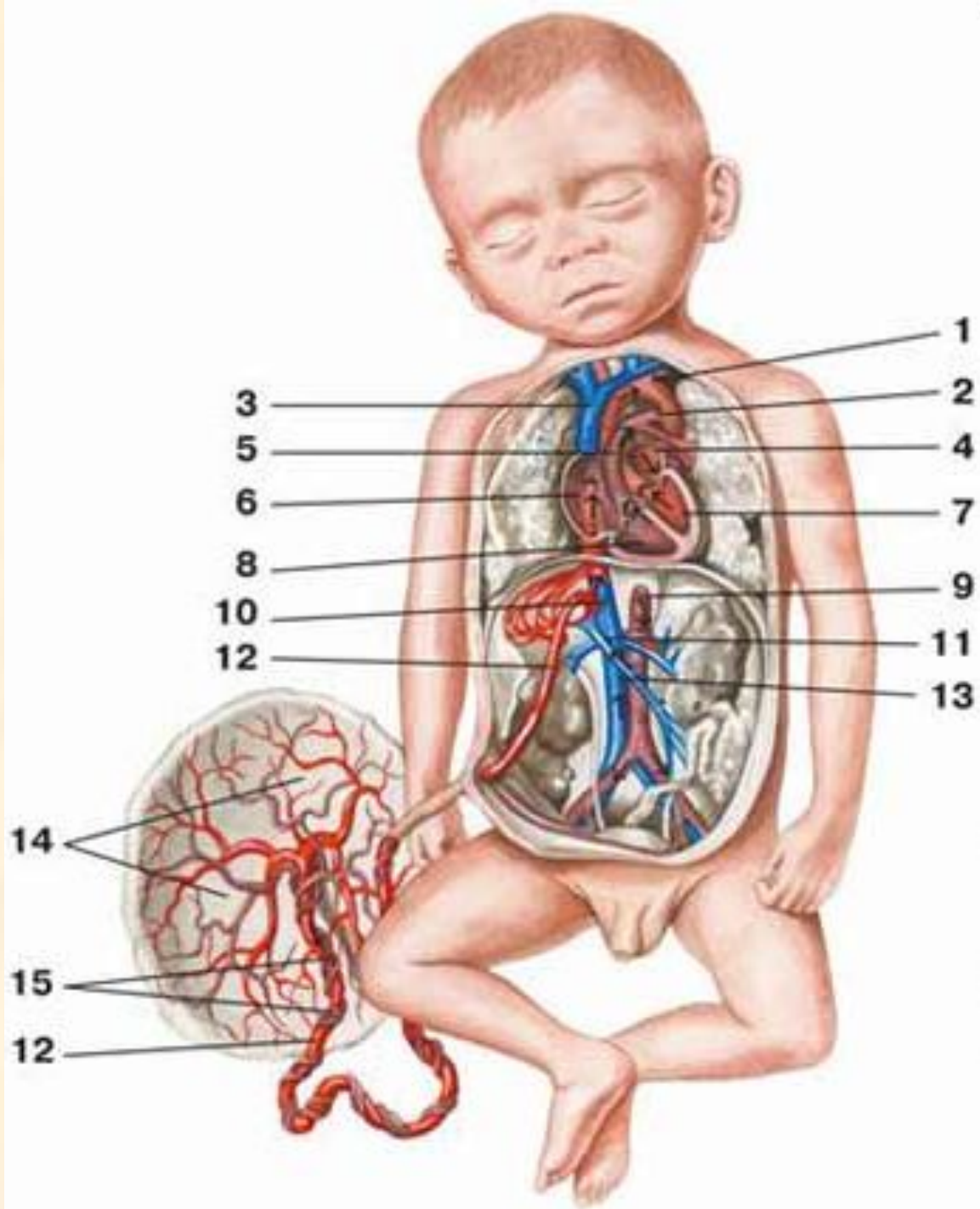
Рис. 85. Лимфатические столбы у места впадения их в правый венозный угол (место слияния правой внутренней яремной и подключичной вен).



Места скопления лимфатических узлов



- Затылочные, околоушные, поднижнечелюстные, шейные, надключичные, подмышечные, локтевые, подвздошные, паховые, подколенные.



Особенности кровообращения плода

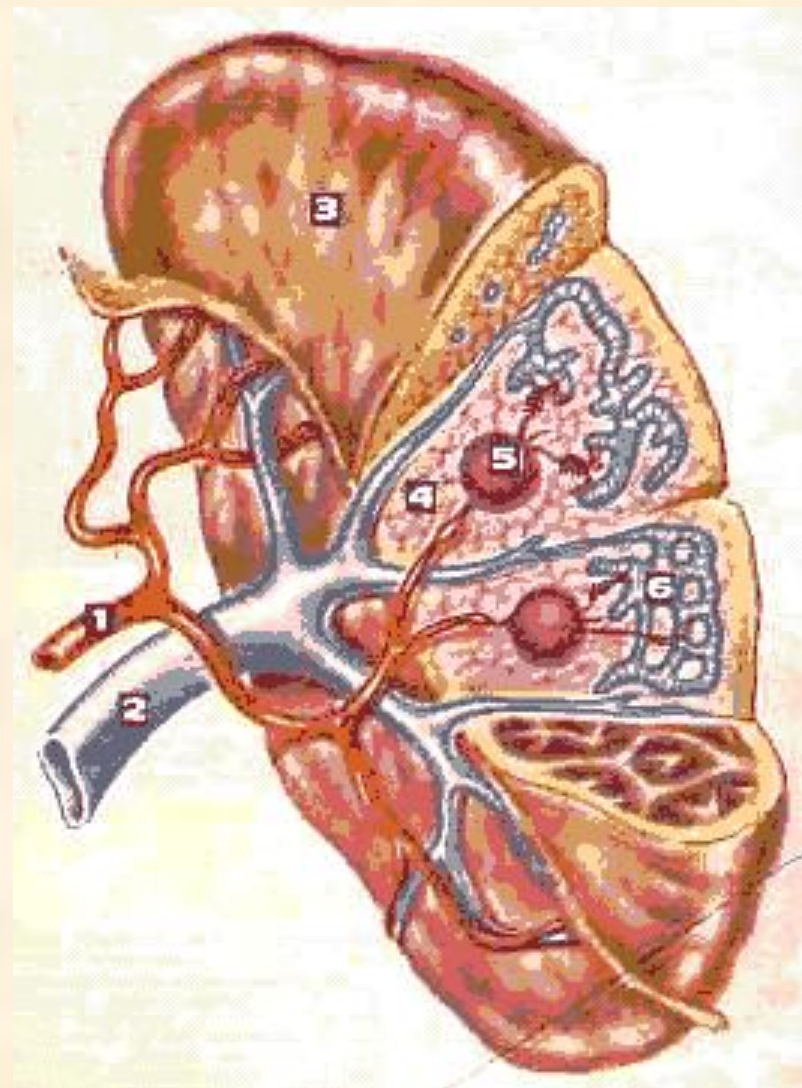
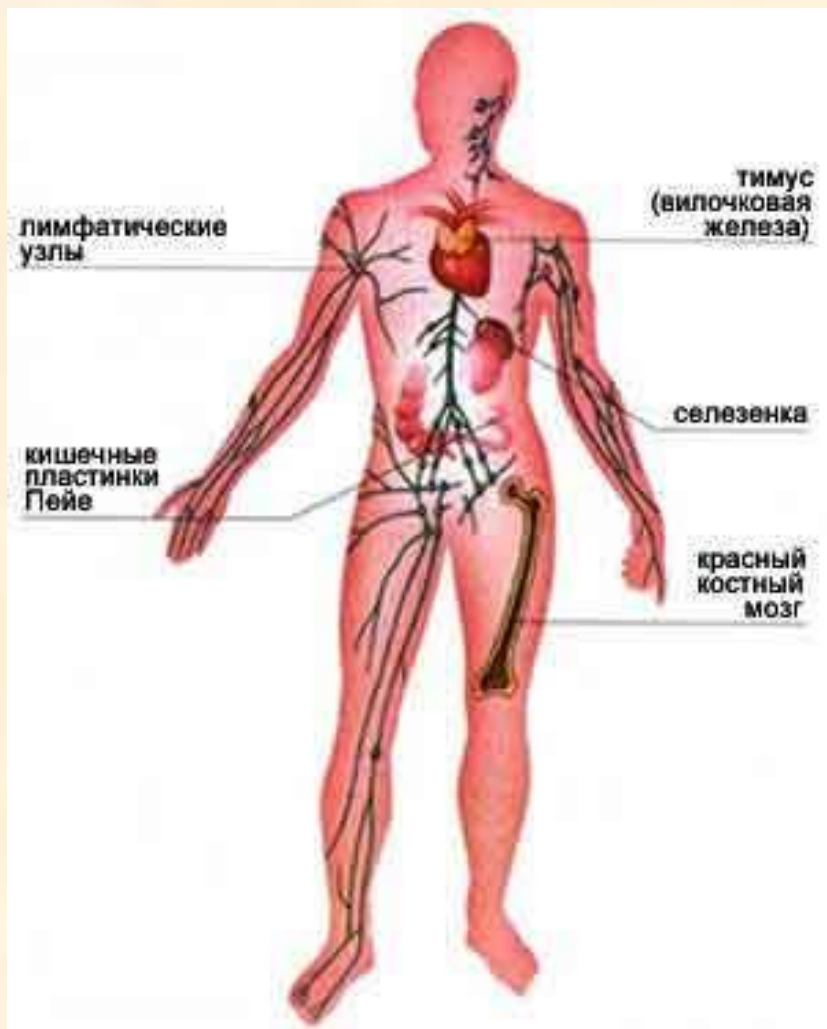
- Наличие венозного протока (Аранциев проток) между пупочной веной и нижней полой веной
- Наличие артериального (Боталлова протока) между легочным стволом и дугой аорты (затем они замещаются связками)
- Наличие овального отверстия в межпредсердной перегородке
- По организму эмбриона течет смешанная кровь (важна «чистота» крови матери)

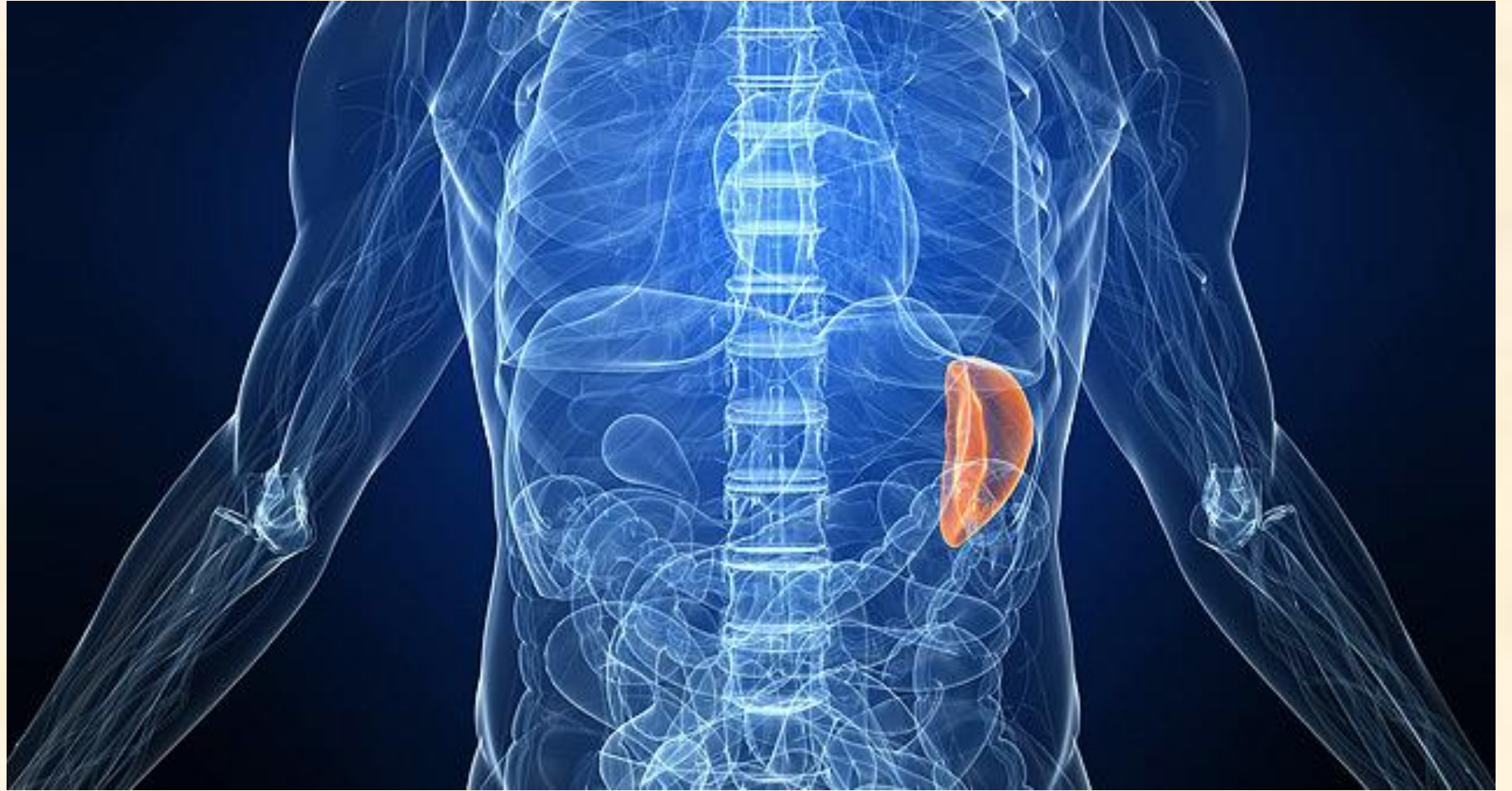
Особенности кровообращения плода

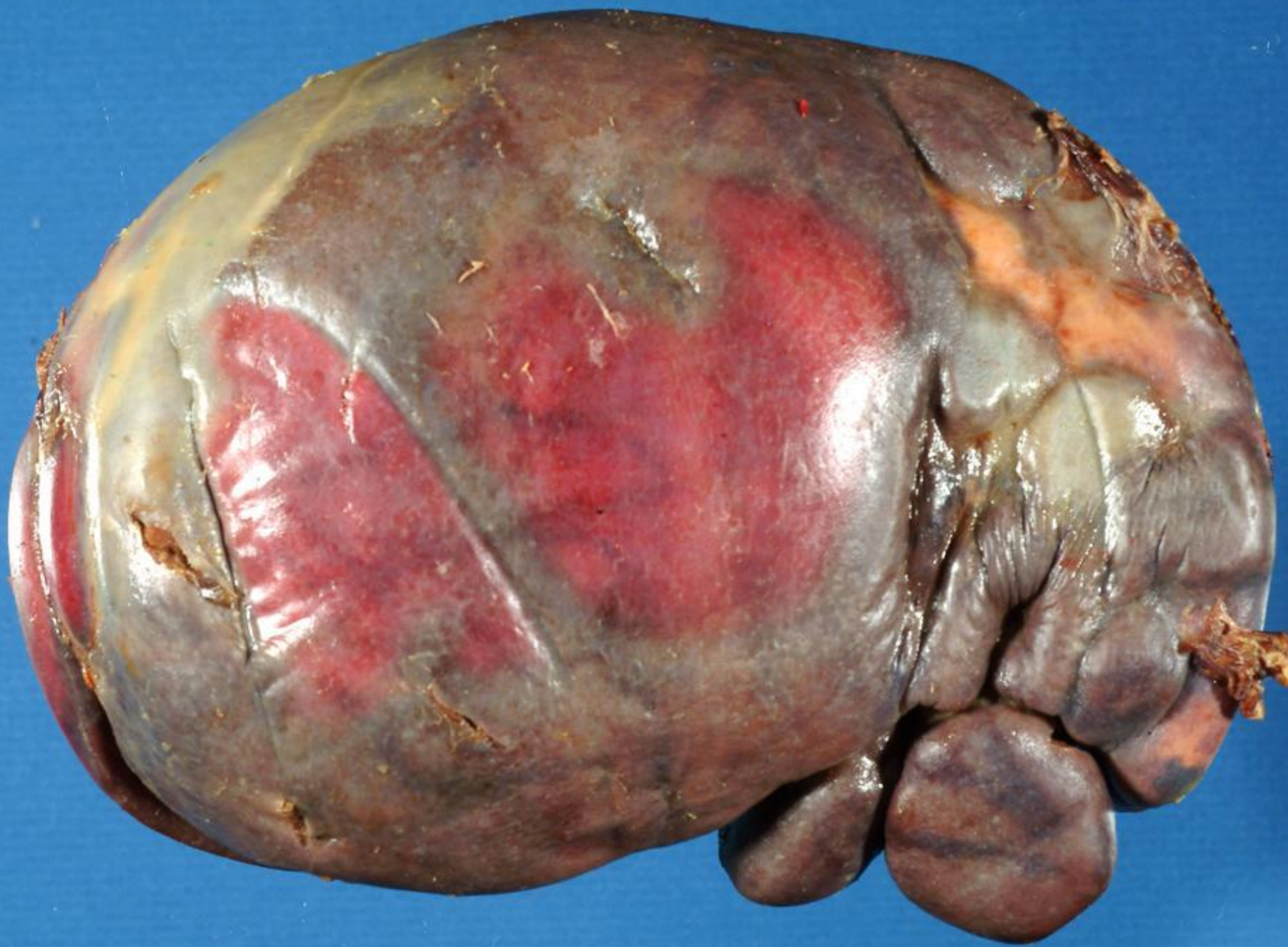Насыщенная кислородом кровь поступает через плаценту по пупочной вене к плоду. Меньшая часть этой крови впитывается в печень, большая – в нижнюю полую вену. Затем эта кровь, смешавшись с кровью из правой половины плода, поступает в правое предсердие. Сюда же вливается кровь из верхней полой вены. Однако эти два кровяных столба почти не смешиваются друг с другом. Кровь из нижней полой вены через овальное окно попадает в левое сердце и аорту. Кровь, бедная кислородом, из верхней полой вены проходит в правое предсердие, правый желудочек и начальную часть легочной артерии, отсюда через артериальный проток она попадает в аорту и примешивается к крови, поступившей из левого желудочка. Лишь небольшая часть крови поступает в легкие, оттуда – в левое предсердие, в котором она смешивается с кровью, поступившей через овальное окно. Небольшое количество крови в малом круге кровообращения циркулирует до первого вдоха. Таким образом, мозг и печень получают наиболее богатую кислородом кровь, а нижние конечности – наименее богатую кислородом кровь.

После рождения ребенка венозный проток и пупочные сосуды закрываются, зарастают и превращаются в круглую связку печени.

В действие вовлекаются все физиологические системы жизнеобеспечения.







Селезенка

- **Функции:**

- Депо крови
- Кроветворная (в ней развивается агранулоциты)
- Разрушаются эритроциты
- Дифференцировка Т и В – лимфоцитов
- **Масса** равна 140-200 г.
- **Расположена** в левом подреберье на уровне IX – XI ребер
- Различают две **поверхности**:
 - 1) диафрагмальная (выпуклая)
 - 2) висцеральная (к внутренним органам: желудку, ободочной кишке, левой почке, левому надпочечнику, хвосту поджелудочной железы)
- **Фиксация:** желудочно-селезеночная
 - диафрагмально-селезеночная связки
- На висцеральной поверхности ворота селезенки (место входа сосудов и нервов) .
- Селезенка покрыта брюшиной, под которой находится соединительнотканная капсула, дающая внутрь органа перегородки –трабекулы. Между ними селезеночная мякоть темно коричневого цвета – пульпа. (Образована ретикулярной тканью. Пульпа 2ух видов.
- Белая пульпа состоит из лимфоидных узелков селезенки
- Красная пульпа (75-85 масса органа) состоит из эритроцитов, лимфоцитов, др. клеточных элементов, а также венозных синусов.