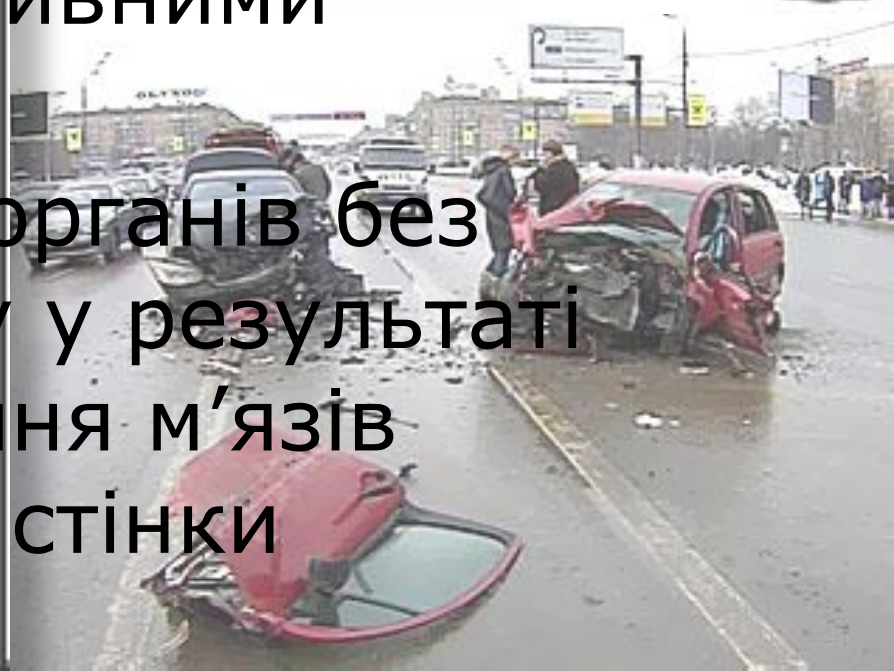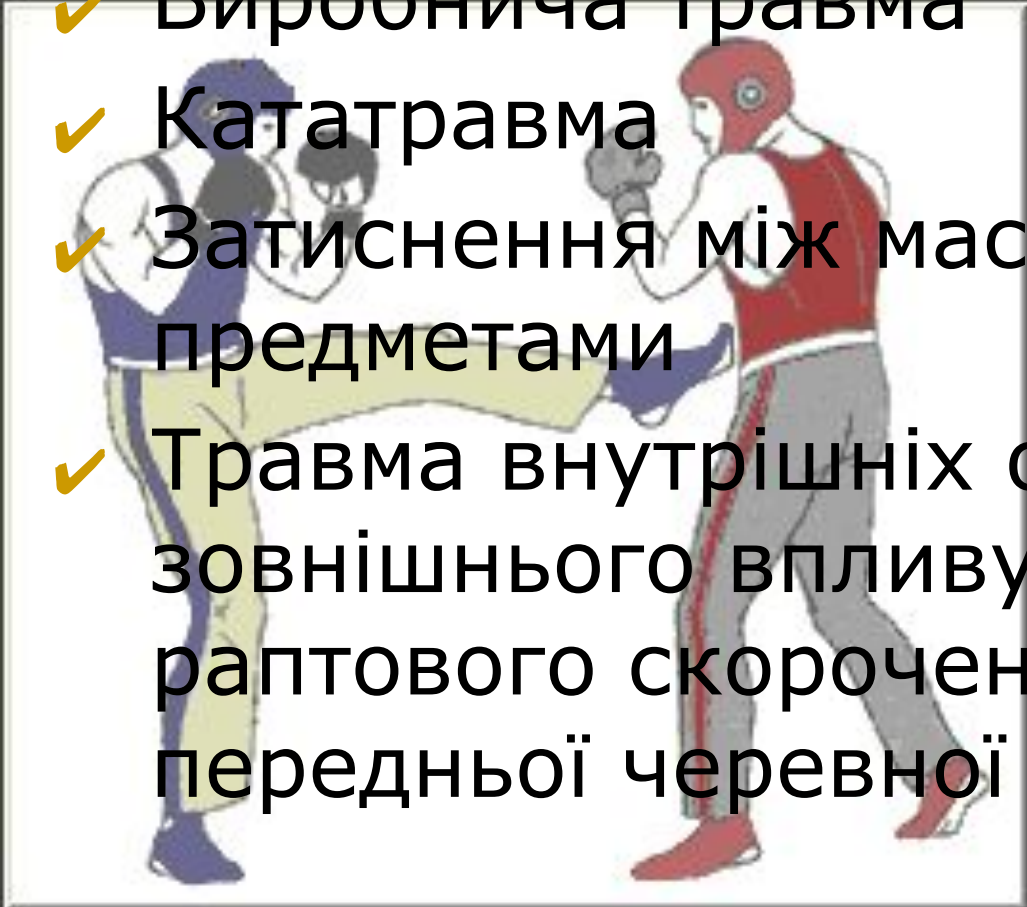
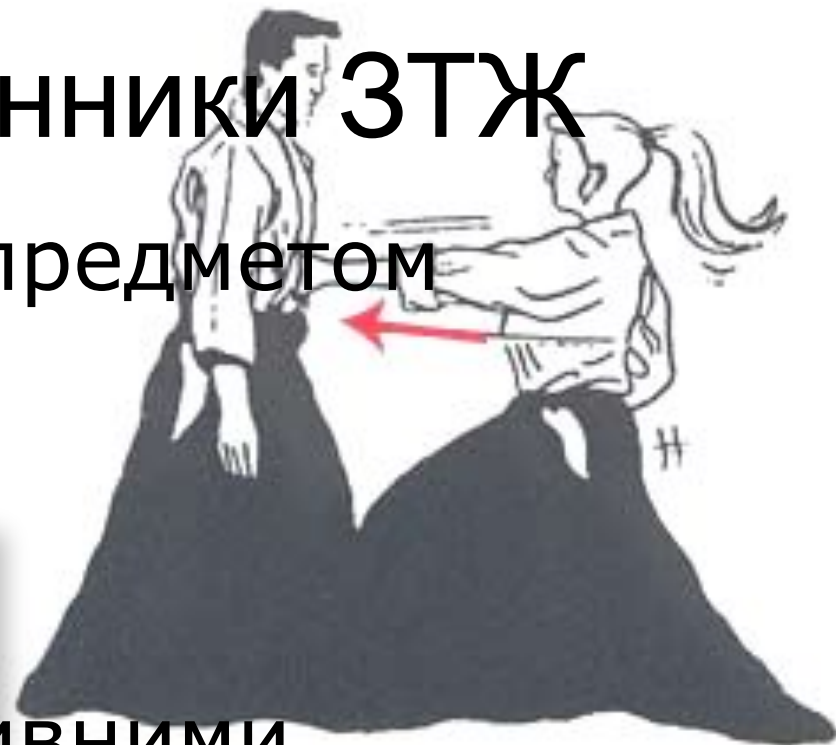
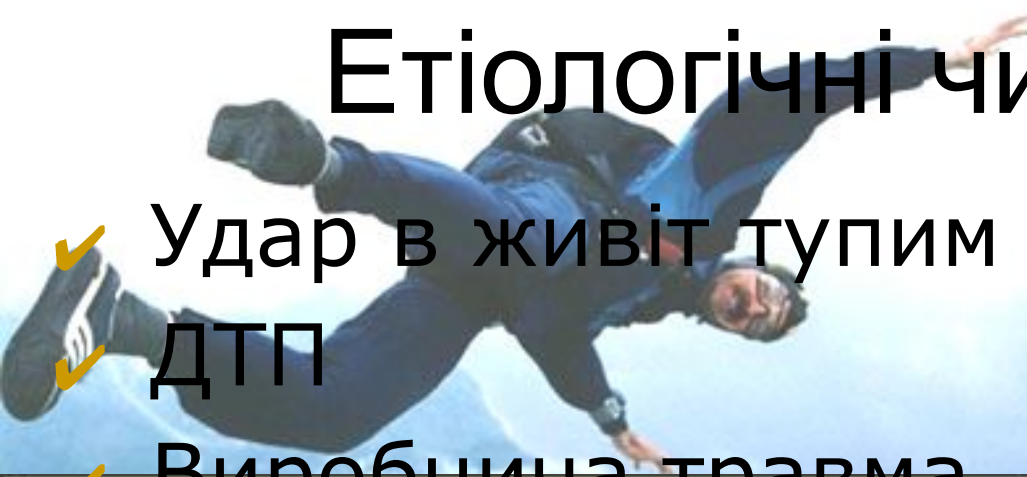


# Закрита травма живота



# Етіологічні чинники ЗТЖ

- ✓ Удар в живіт тупим предметом
- ✓ ДТП
- ✓ Виробнича травма
- ✓ Кататравма
- ✓ Затиснення між масивними предметами
- ✓ Травма внутрішніх органів без зовнішнього впливу у результаті раптового скорочення м'язів передньої черевної стінки



- ❖ Безпосередній удар в живіт спричинює ушкодження травного каналу:
  - тонка кишка
  - товста кишка
  - шлунок
- ❖ При ударі по спині страждають органи заочеревинного простору:
  - підшлункова залоза
  - нирки
- ❖ При ударі в ділянку нижніх ребер
  - справа → ушкоджується печінка
  - зліва → селезінка
- ❖ При кататравмі
  - заочеревинна гематома
  - відриви та розриви брижі кишки
  - відриви кишки
- ❖ Удар по нижньому відділу живота при наповненому сечовому міхурі – розрив його стінки.

Закрита травма  
живота

Без ознак  
пошкодження  
внутрішніх органів

Консервативна  
терапія, динамічне  
спостереження

З ознаками пошкодження  
внутрішніх органів

Ознак кровотечі

Ознаки  
перитоніту

Екстрена операція

Закрита травма живота і сумнівна клінічна картина

Динамічне спостереження,  
консервативна терапія

Патологію  
внутрішніх  
органів  
виключено

Скарги

Анамнез

Об'єктивний  
огляд

Відсутні переконливі дані  
на користь цілості  
внутрішніх органів

Додаткові (інструментальні) методи  
діагностики

Консервативна терапія та динамічне спостереження пацієнта з закритою травмою живота

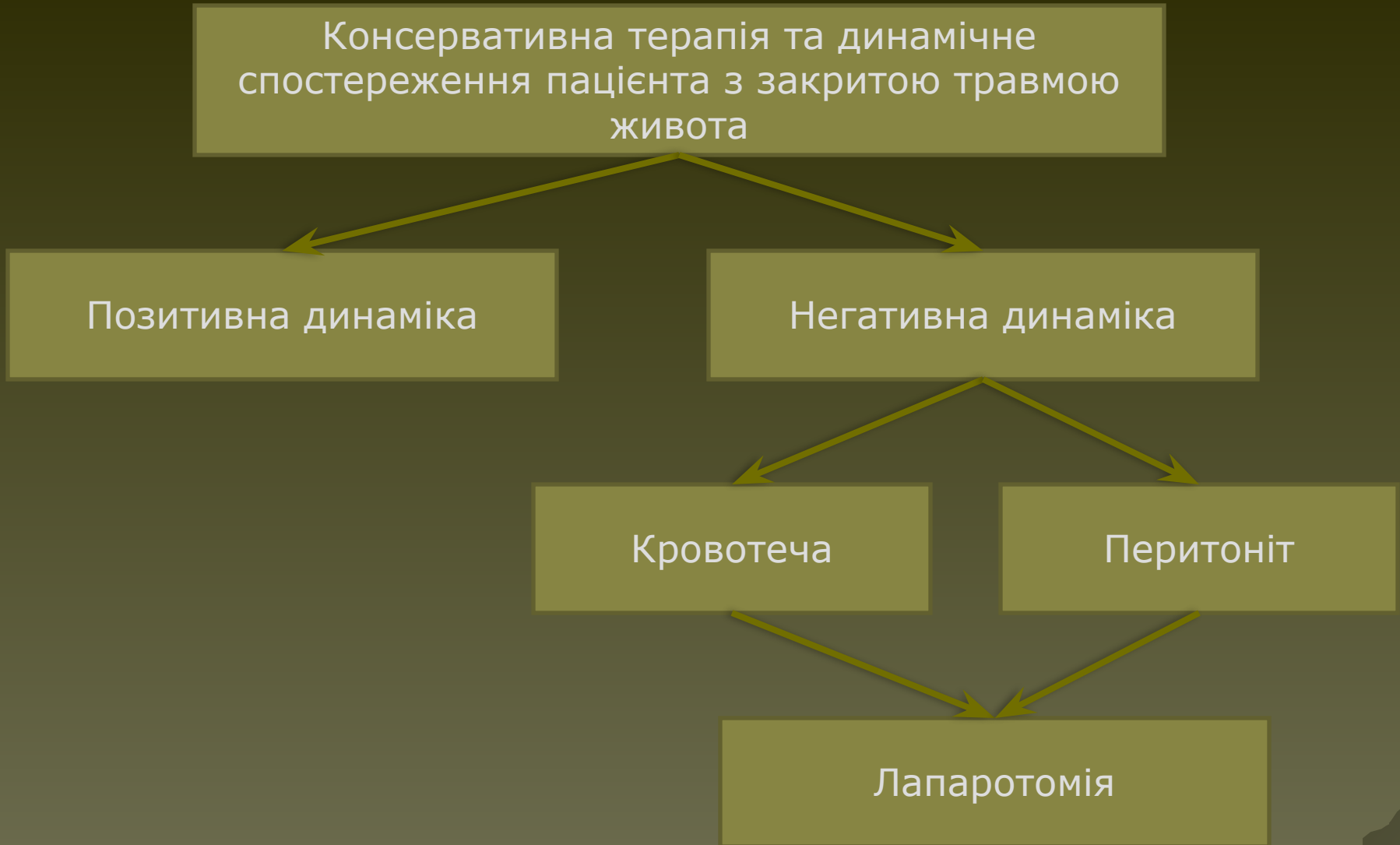Позитивна динаміка


Негативна динаміка

Кровотеча

Перитоніт


Лапаротомія



An anatomical illustration showing the spleen and its blood supply. The spleen is a reddish, elongated organ on the right side of the image. It is connected to the stomach by the gastrosplenic ligament. The splenic artery and vein are shown entering the spleen. The illustration also shows the surrounding abdominal cavity, including the stomach and the greater omentum. The text "Ушкодження селезінки" is overlaid on the image.

# Ушкодження селезінки

# Класифікація травматичних пошкоджень селезінки С.І.Банайтіса та І.А.Криворотова

- забиття селезінки без ушкодження капсули і без утворення локалізованої підкапсульної гематоми;
  - забиття селезінки без ушкодження капсули з наявністю субкапсульної гематоми, що виступає на поверхню органа;
  - забиття і струси селезінки з центральною гематомою й ушкодженням паренхіми при неушкодженій капсулі;
  - розрив капсули селезінки з поверхневою тріщиною паренхіми;
  - поодинокі і множинні глибокі розриви;
  - розтрощення селезінки.
- 



# Класифікація закритих ушкоджень підшлункової залози

## 1. за локалізацією ушкодження:

- травми головки підшлункової залози;
- травми тіла;
- травми хвоста;
- змішані ушкодження;

## 2. за характером ушкодження:

- забиття й гематоми ПЗ без ушкодження капсули;
- неповні (часткові) розриви паренхіми або капсули залози;
- повні розриви;
- відрив залози або її капсули.

Дякую за увагу



By Roger MacPhail