



ҚОШ КЕЛДІҢІЗДЕР

Two small, winged cherubs with blonde hair and white wings are positioned at the bottom left and bottom right corners, flanking the text. They are in a similar pose to the cherub in the center of the image above.

АЖМЕТ ЯСАУИ



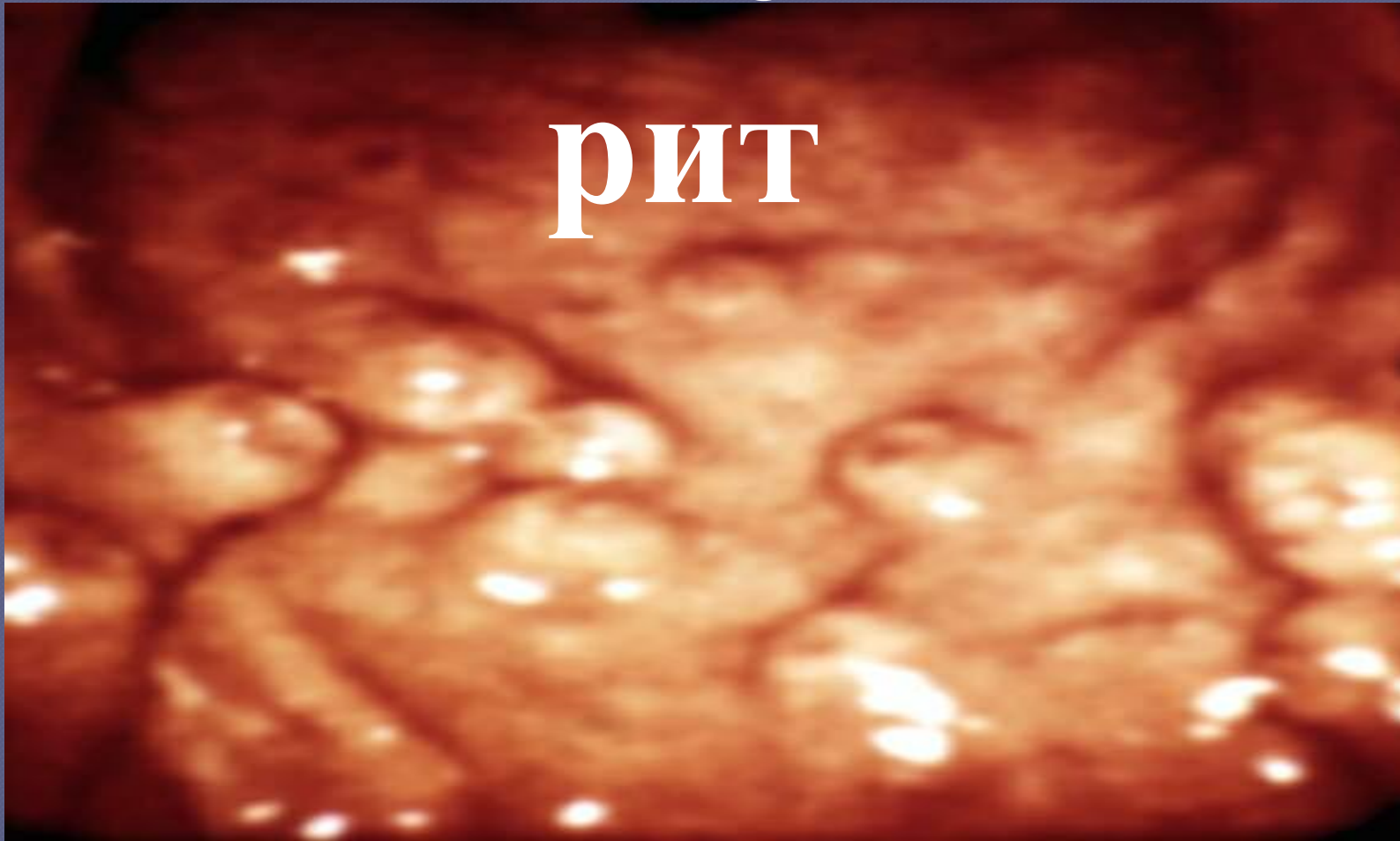
УНИВЕРСИТЕТІ



● БАЛАЛАРДА АСҚОРЫТУ
ЖҮЙЕСІ АУРУЛАРЫ. ЖЕДЕЛ,
СОЗЫЛМАЛЫ ГАСТРИТТЕР.
ГАСТРОДУОДЕНИТ. АСҚАЗАН
МЕН 12-ЕЛІ ІШЕКТІҢ ОЙЫҚ
ЖАРАСЫ. ДИАГНОСТИКАСЫ

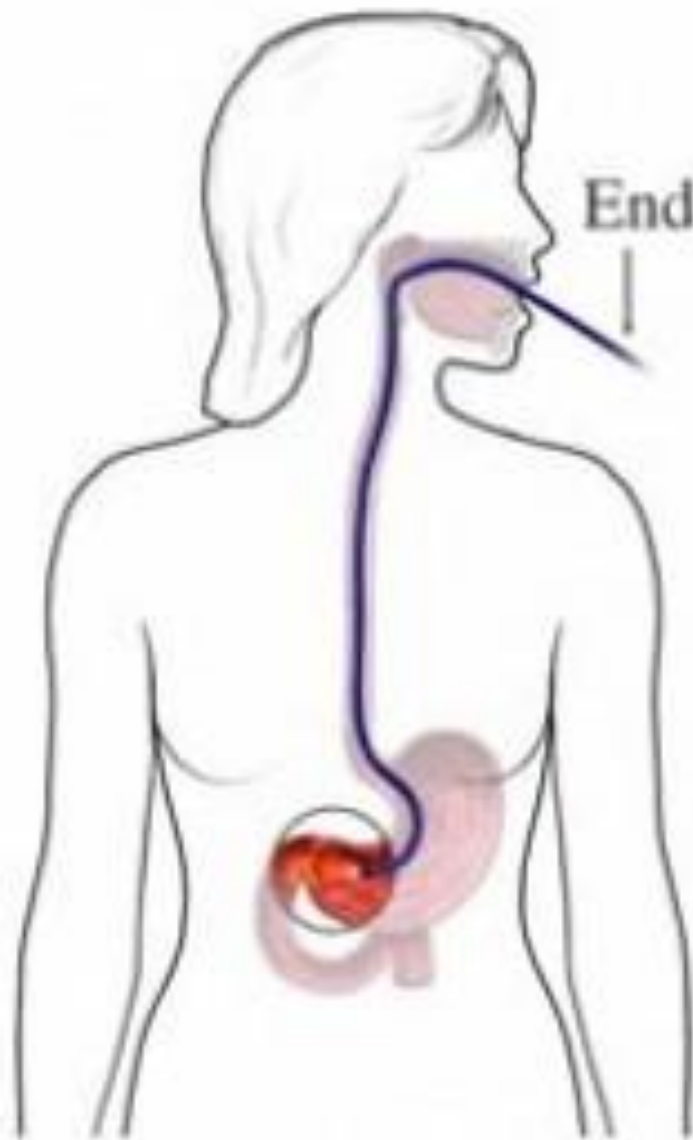Гаст

рит



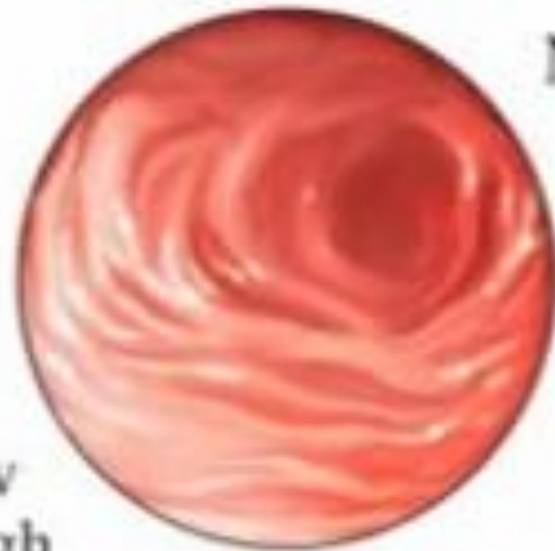
ЖЕДЕЛ ГАСТРИТ

- 2) *Химиялық тітіркендіргіш заттар мен дәрі-дәрмектер.* Бұлар қышқылдар мен сілтілер, спирттер, тұрмыстық химия өнімдері; мышьяк, йод, фосфор, ацетон қосындылары; дәрілер (салицилаттар және басқа СКҚД, глюкокортикоидтар, резерпин, антиметаболиттер, ноотроптар, антибиотиктер, сульфаниламидтер; йод, бром, темір, К дәрілері).
- 3) *Тағамдық аллергиялар* (белоктық және белоктық емес). Алғашқы айлық сәбилерде ЖГ жасанды тамақтандыруға кенет көшірудің салдары болуы мүмкін.

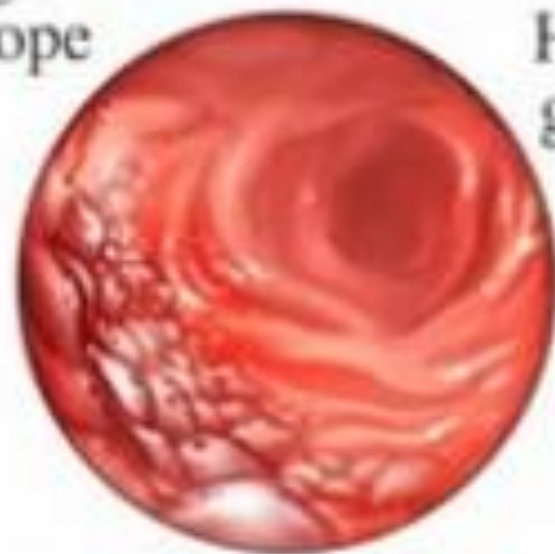


Endoscope

View
through
endoscope



Normal



H.pylori
gastritis

Ойық жара ауруы.

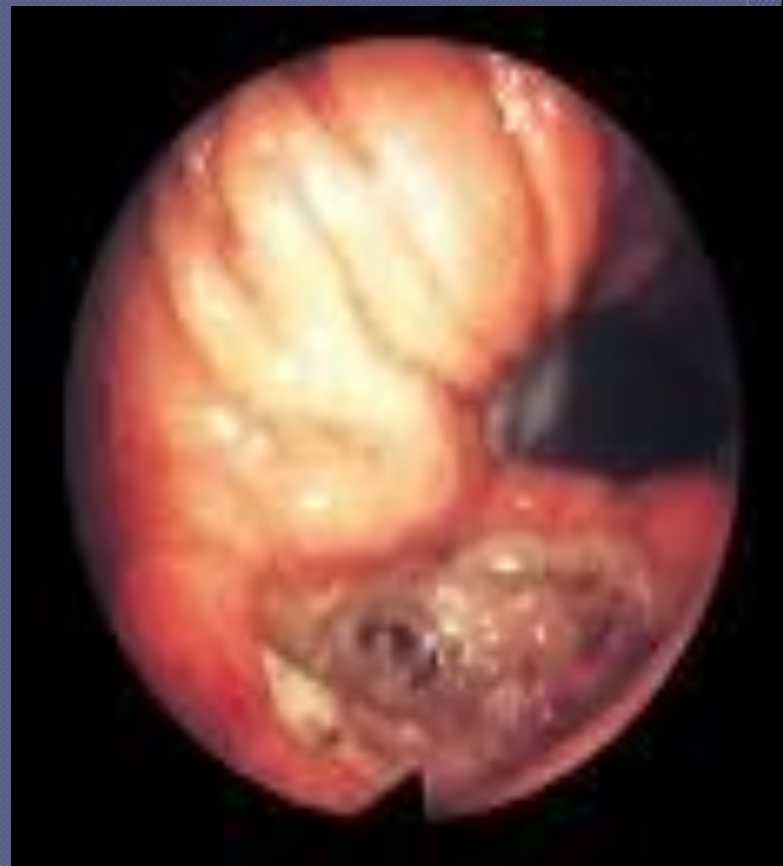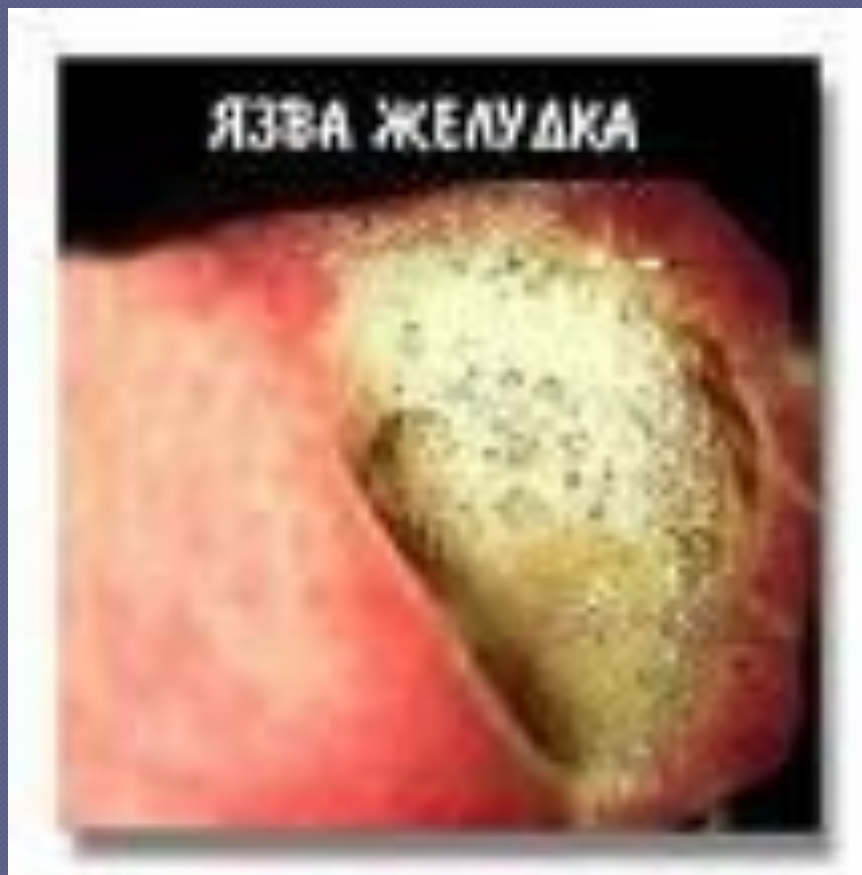Асқазан мен 12 елі ішектің ойық жара ауруы - созылмалы рецидивті кесел, жергілікті қорғаныс факторлары мен агрессия арасындағы тепе-теңдік жойылуынан болған асқазан шырышы мен 12 елі ішек шырышының қабынуы. ОЖА – полиэтиологиялық ауру. Кеселдің дамуында маңызды орында тұқымқуалаушылық, бұл науқастардың 30-40%-да. Қазіргі кезде гендік факторлардың мәндісіне асқазан сөлінің жоғары агрессиясын жатқызады.

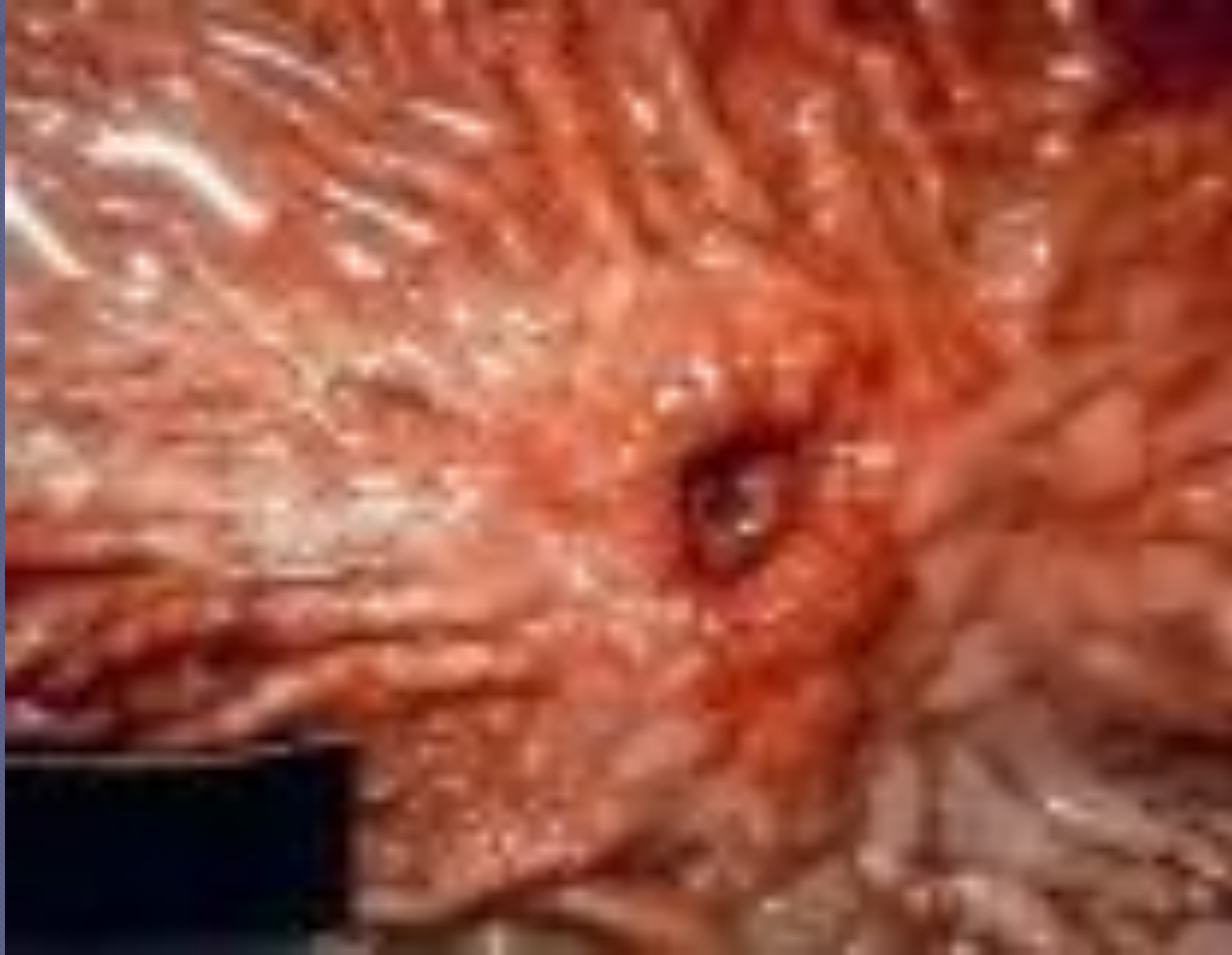Патогенезі.

Агрессивті факторлар:

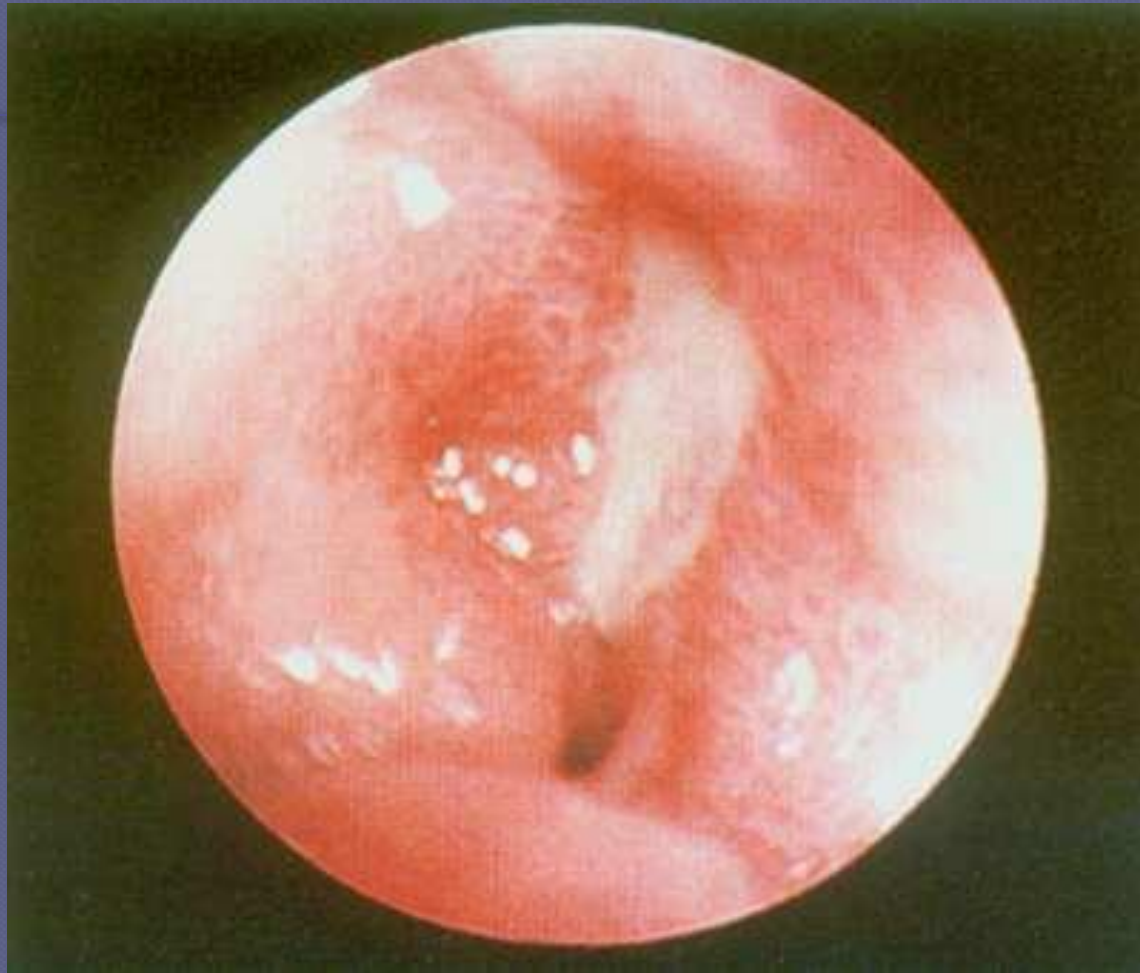- 1. Қышқыл-пептикалық.*
- 2. Гастродуоденалды дисмоторика.*
- 3. Helicobacter.*

Ойық жара

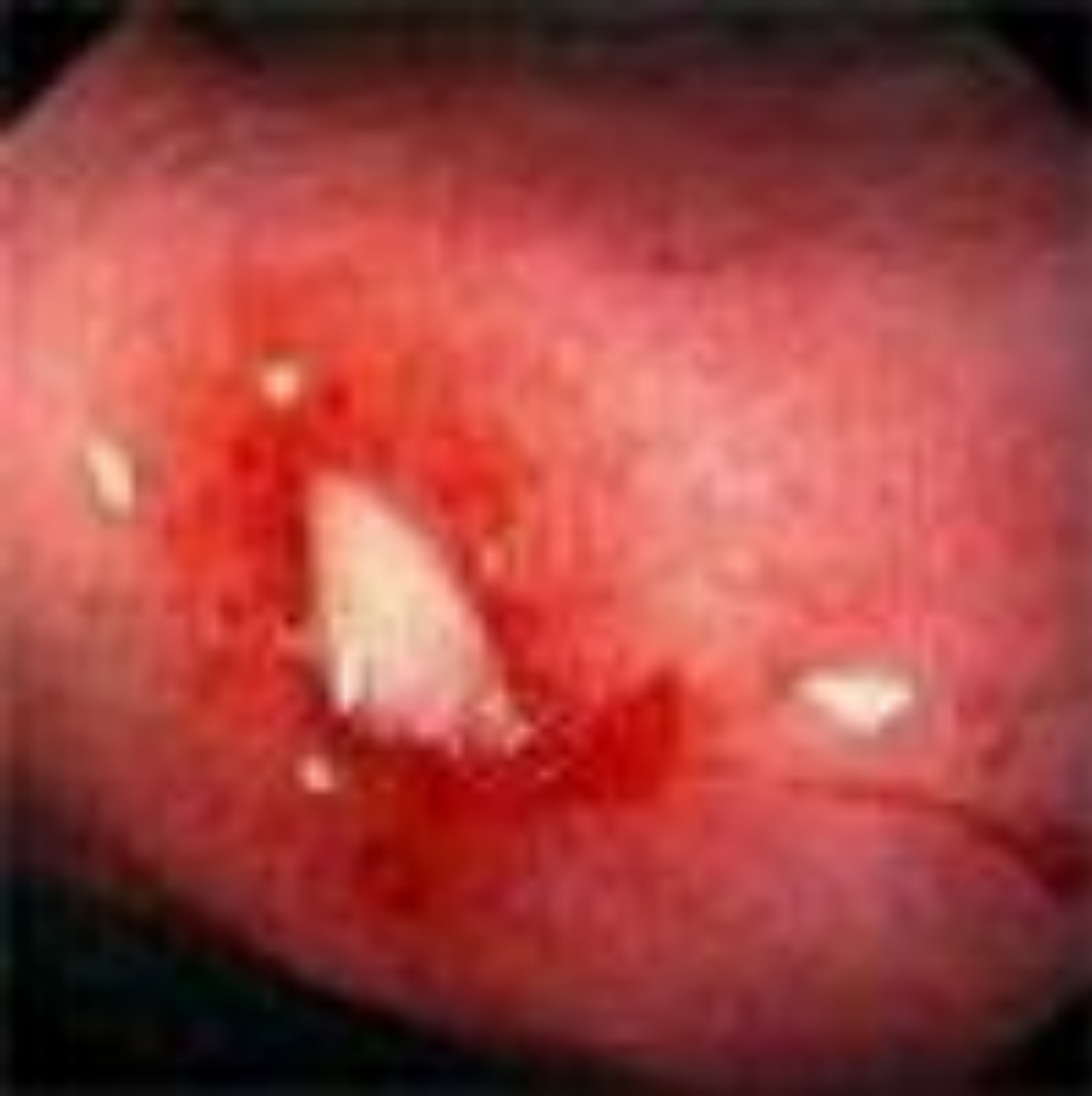



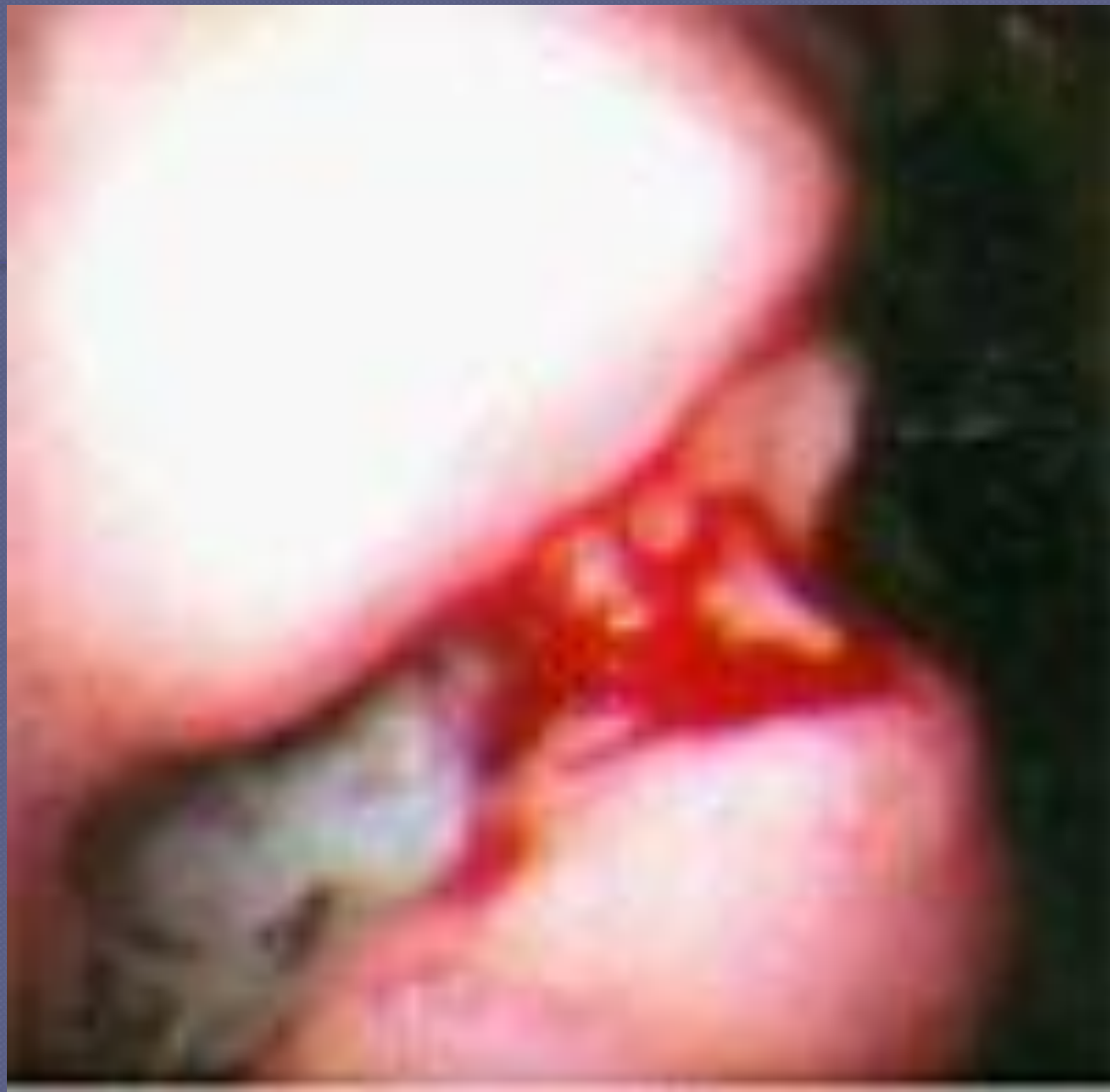Эндоскопиялық зерттеу



12 елі ішектің жара ауруы (жара фибринмен қапталған және айналасы қабынған)



**Гастроскопия:
асқазан
жарасының
шеттерінен
қан кету**



**Гастроскопия: асқазан жарасының
шеттерінен қан кетуде**



Пайдаланылған әдебиеттар

- www.google.ru





Назарларыңыз үшін
рахмет.

