

# ОКЗ „ДНІПРОПЕТРОВСЬКЕ МЕДИЧНЕ УЧИЛИЩЕ”



## *ТЕМА ЛЕКЦІЇ*

*Ушкодження і захворювання грудної  
клітки та органів грудної  
порожнини*

# ***АКТУАЛЬНІСТЬ ТЕМИ***

---

**Треба досконало знати відкриті та закриті ушкодження грудної клітки, невідкладну допомогу при цих станах, методи транспортування і госпіталізації, підготовку хворого до операції та післяопераційне лікування, оскільки без своєчасної негайної медичної допомоги на всіх етапах зростає летальність у 2 рази.**

**Акушерки досконало повинні володіти діагностикою захворювань молочної залози, вчасно проводити профогляди для встановлення правильного діагнозу та профілактики.**

# ***ТРАВМИ ГРУДНОЇ КЛІТКИ***

---

**Поняття – важка травма двох життєво важливих органів дихальної та серцево-судинної систем, що призводить до високої летальності до 8% усіх травм і потребує негайної, якісної, вчасної, медичної допомоги.**

# КЛАСИФІКАЦІЯ ТРАВМ ГРУДНОЇ КЛІТКИ

## Закриті:

- Забій
- Стиснення
- Переломи ребр, ключиці та грудини

## Відкриті травми:

Непроникаючі без пошкодження та з ушкодженням органів грудної клітки

Проникаючі без пошкодження та з ушкодженням органів грудної клітки

# ***ОСОБЛИВОСТІ КЛІНІЧНОГО ОБСТЕЖЕННЯ ГРУДНОЇ КЛІТКИ ТА ЇЇ ОРГАНІВ***

**Скарги на біль:** вивірити характер болю залежно від акту дихання, зміни положення, наявність кашлю.

**Огляд:** набухання вен шиї, крововиливи верхньої третини грудної клітки, шиї та обличчя, кровотеча та лікворея із носа та вух, парадоксальне дихання (флотація), задуха, наявність рани, кровохаркання.

**Перкусія:** притуплення звуку, коробочний звук.

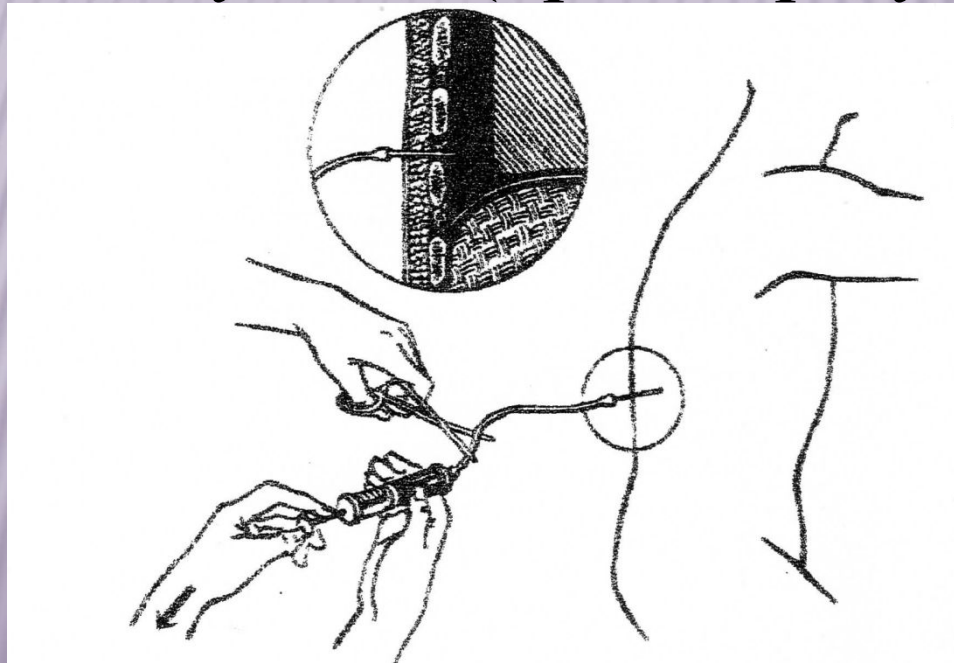
**Аускультация:** ослаблене або відсутність дихання, хрипи.

# *ОСОБЛИВОСТІ ДОДАТКОВОГО ОБСТЕЖЕННЯ ОРГАНІВ ГРУДНОЇ КЛІТКИ*

Рентгенографія

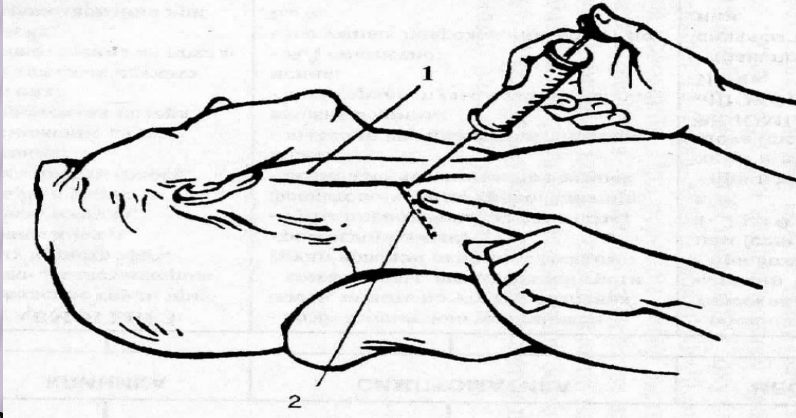
Торакоскопія

Плевральна пункція (проба Грегуара)



# ОСОБЛИВОСТІ НАДАННЯ НЕВІДКЛАДНОЇ ДОПОМОГИ ПРИ ТОРАКОТРАВМІ

- Оклюзійна пов'язка (герметична)
- Знеболювання: НЛА, вагосимпатична блокада

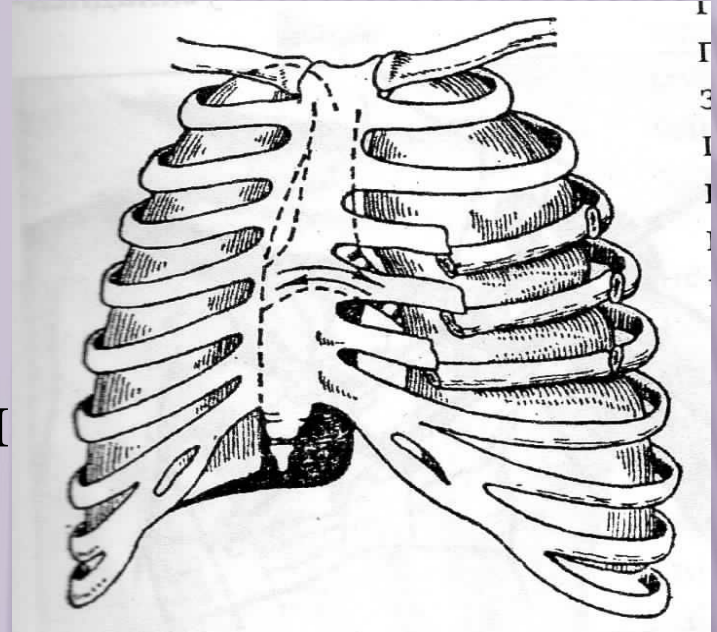


- Система «потрійний катетер»
- Погодинний контроль: АТ, ЧД, ЧП, діурезу
- Положення напівсидячи
- В/в на фіз.розчині: гідрокортизон (5-8 мг/кг), корглюкон (0,06% 0.5мл), діцінон (12,5% 2 мл)
- В/в крапельно: колоїдні розчини (400-1000 мл), електроліти (600-2000 мл), альбумін (100-500 мл), контрікал або гордокс по 5000 од.кожну годину.

# ***ПЕРЕЛОМИ РЕБР***

## ***Види переломів:***

- Поодинокі
- Множинні
- Одно та двобічні, флотуючи



*Множинний подвійний перелом ребер зліва*

***Ускладнення переломів:*** гемопневмоторакс

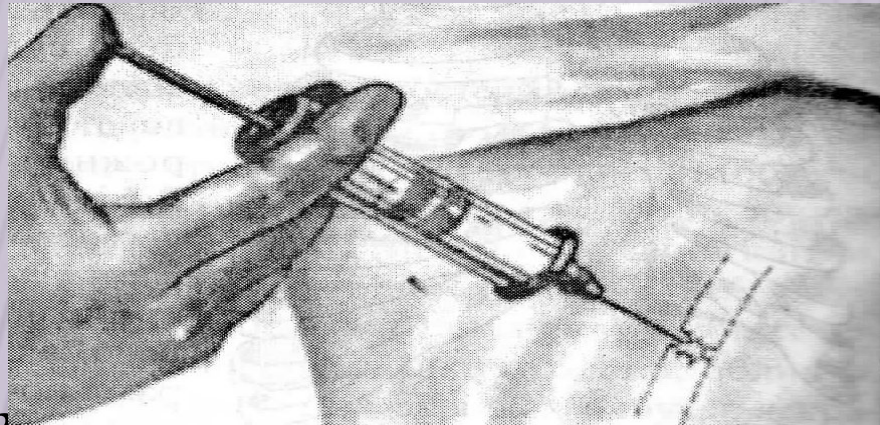
***Діагностика переломів:*** парадоксальні рухи  
«реберні клапани», рентгенографія



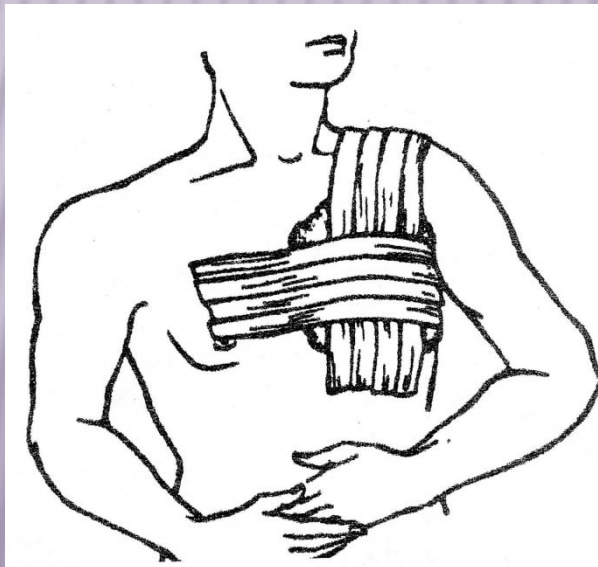
# ***НЕВІДКЛАДНА ДОПОМОГА***

---

## *Паравертебральна або міжреберна блокада*



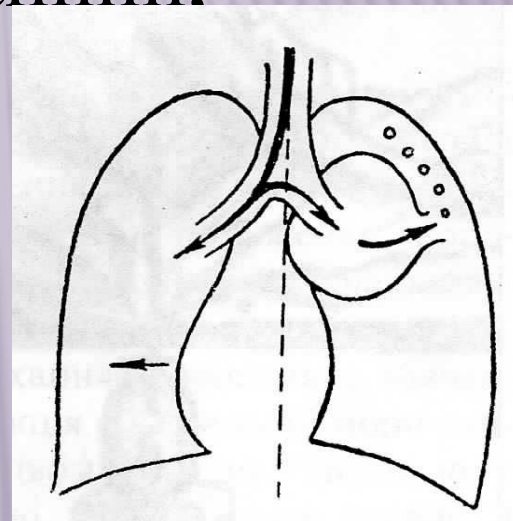
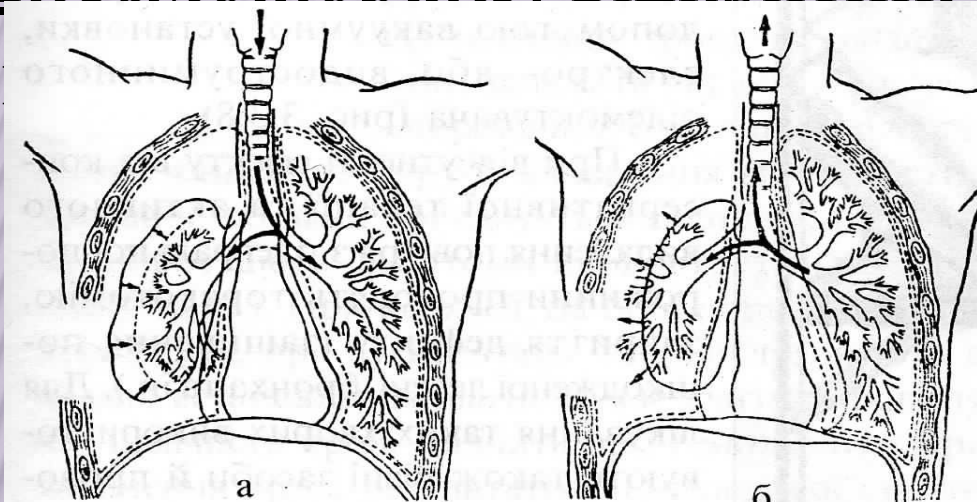
## *Імобілізація*



# ВІДКРИТА ТРАВМА ГРУДНОЇ КЛІТКИ

Пневмоторакс: відкритий, клапанний.

с

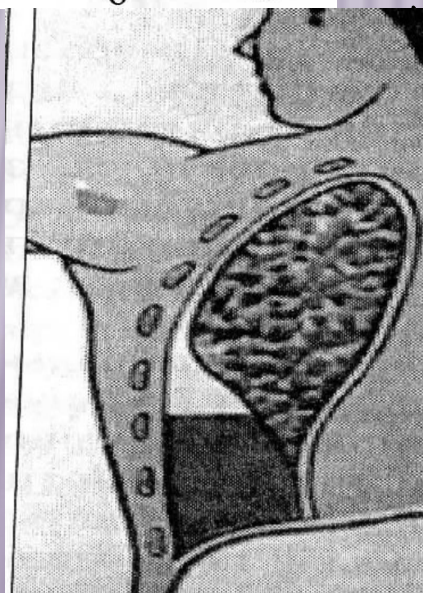


Відкритий пневмоторакс:

а - вдих, б - видих

клапанний пневмоторакс

Гемоторакс



# *ДІАГНОСТИКА ВІДКРИТОЇ ТРАВМИ ГРУДНОЇ КЛІТКИ*

---

Флотування середостіння (зміщення)

Парадоксальне дихання

Маятникомподібне дихання

Рентгенографія

Плевральна пункція (проба Грегуара)

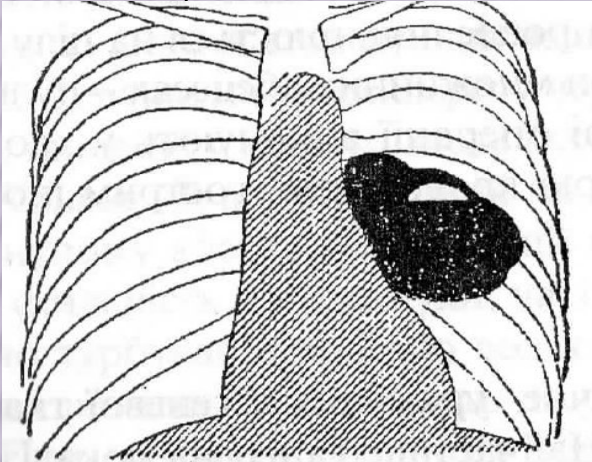
# *НЕВІДКЛАДНА ДОПОМОГА ПРИ ВІДКРИТІЙ ТРАВМІ ГРУДНОЇ КЛІТКИ*

За міжнародним протоколом  
торакотравми:

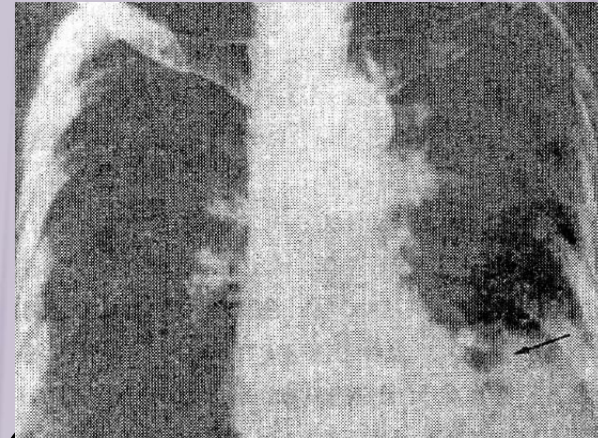
- протишокова терапія
- оклюзійна пов'язка
- функціональне положення
- реінфузія

# ***ГНІЙНО-ЗАПАЛЬНІ ЗАХВОРЮВАННЯ ЛЕГЕНЬ ТА ПЛЕВРИ***

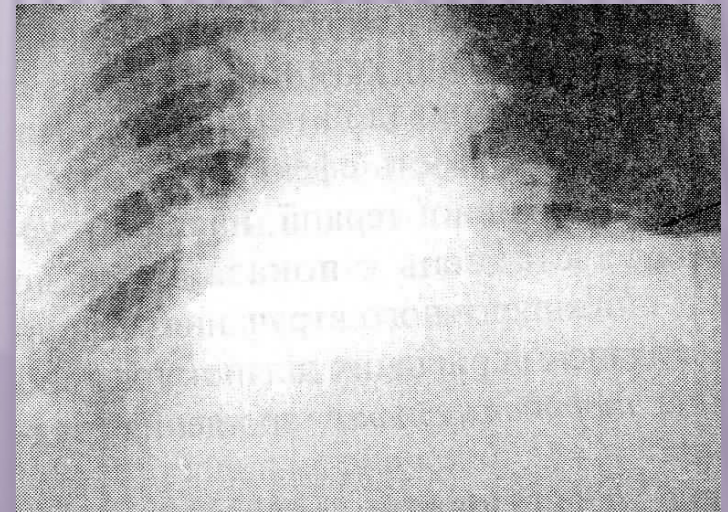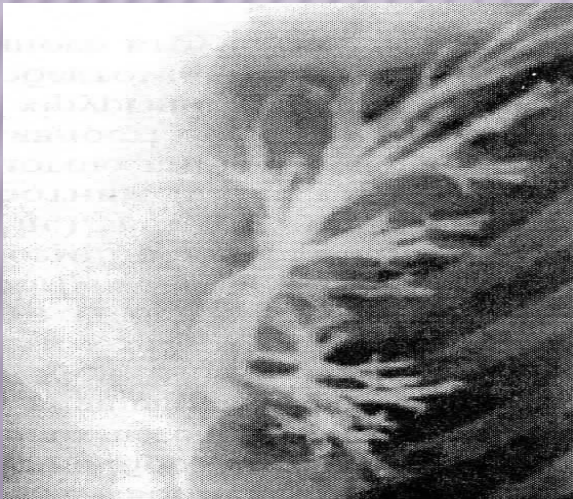
***Абсцес легень***



***Гангрена легень***



***Бронхоектатична хвороба*** ***Емпієма плеври***

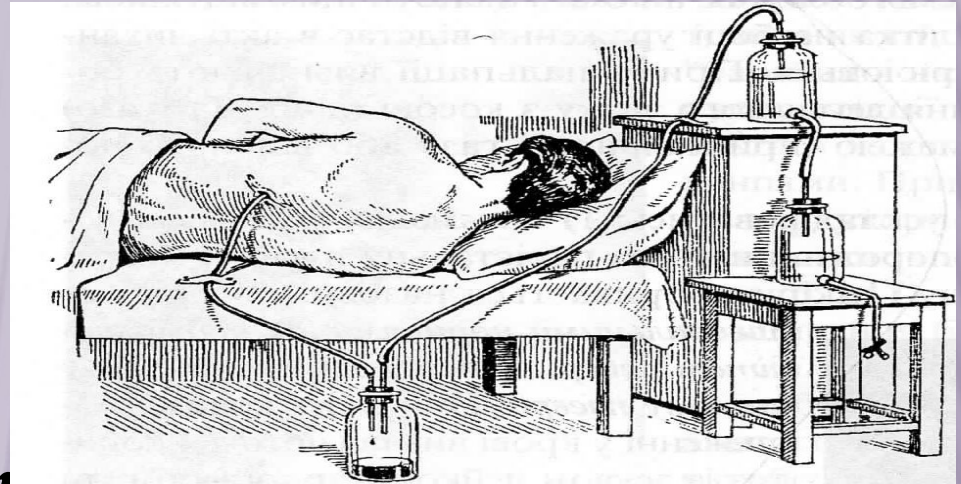
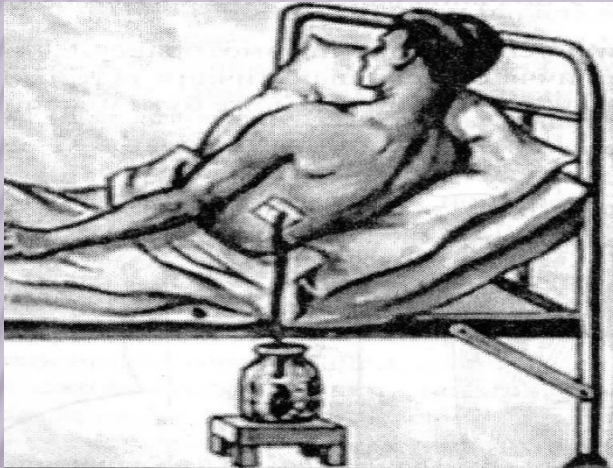


# **МЕТОДИ ДРЕНУВАННЯ ПЛЕВРАЛЬНОЇ**

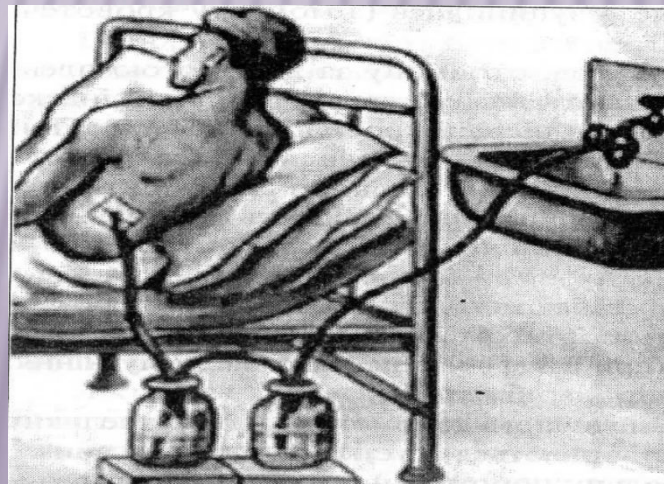
## **ПОРОЖНИНИ**

**За Бюлау**

**За Суботінім-Пертеса**



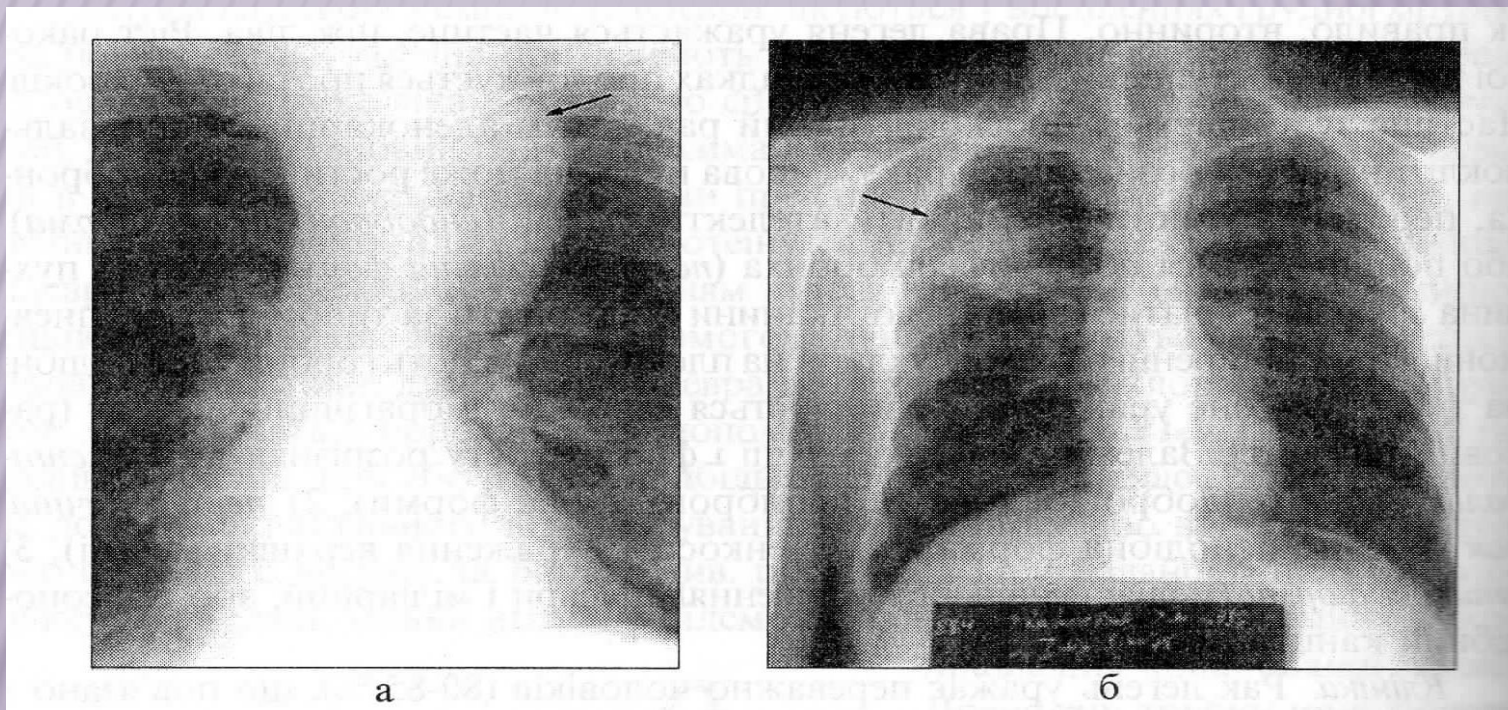
**Апаратний метод**



# ***РАК ЛЕГЕНЬ***

***Бронхогенний рак (центральный)***

***Альвеолярний рак (периферичний)***



Оглядові рентгенограми:

а – центральний рак лівої легені; б – периферичний рак правої легені

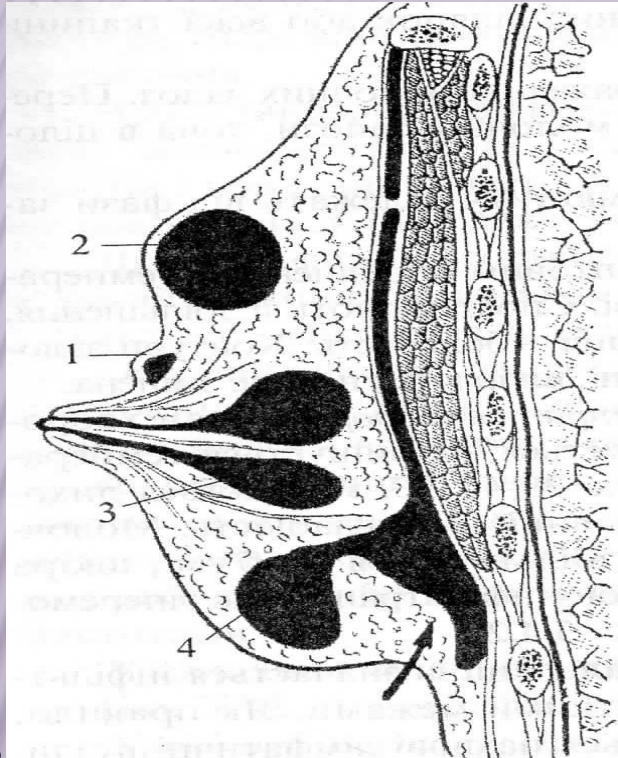
# ОБСТЕЖЕННЯ ПАЦІЄНТІВ З ПУХЛИНАМИ ПЛЕВРАЛЬНОЇ ПОРОЖНИНИ

1. Рентгенологічні методи:
  - оглядову рентгенографію органів плевральної порожнини;
  - томографію легень;
  - комп'ютерну томографію грудної клітки і органів плевральної порожнини;
  - бронхографію;
2. Бронхоскопію з взяттям біопсії і цитологічним і гістологічним дослідженням;
3. Плевральну пункцію з бактеріологічним дослідженням;
4. Спірографію і спірометрію;
5. Загальний аналіз харкотиння і посів харкотиння;



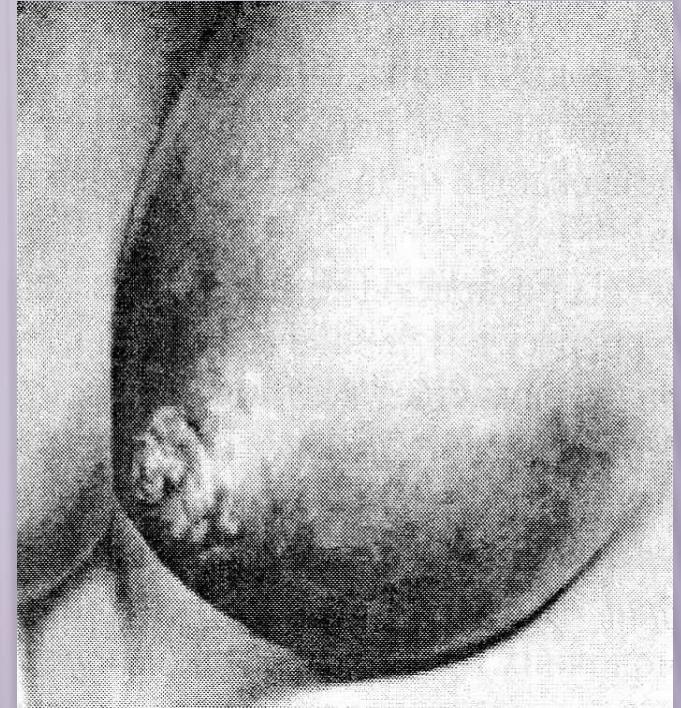
# ЗАХВОРЮВАННЯ МОЛОЧНОЇ ЗАЛОЗИ

Запальні: мастити, абсцеси, флегмони, гангрени



*Локалізація абсцесів молочної залози:*

- 1 – субареолярний мастит
- 2 – інтрамамарний мастит
- 3 – галактофорити
- 4- ретромамарний мастит



*Гострий лівобічний*

*мастит*

# **ФОРМИ МАСТИТІВ**

---

- *Лактаційний*
- *Серозний*
- *Інфільтраційний*
- *Деструктивний* : форми маститів – абсцедивна, флегмонозна, гангренозна



**СПАСИБО ЗА  
ВНИМАНИЕ!**

