

Курский государственный медицинский университет.
Кафедра травматологии, ортопедии с курсом ВПХ.

Тема № 4

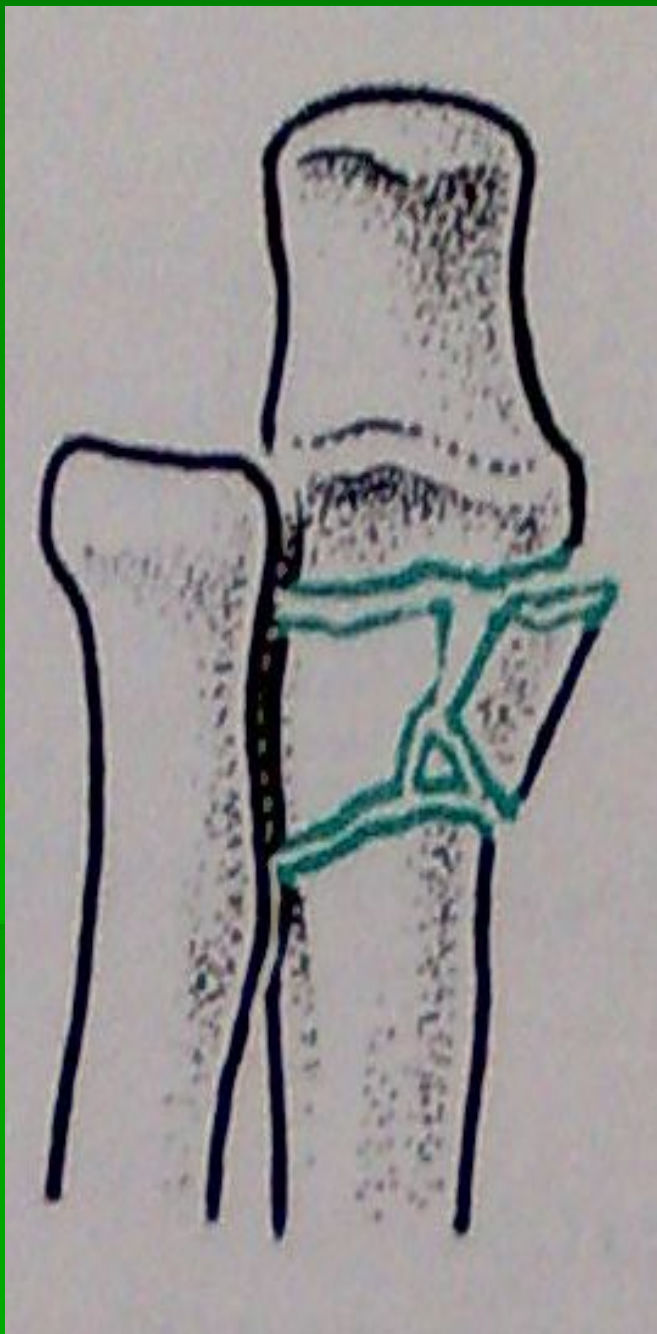
Повреждения предплечья и КИСТИ.

Повреждения предплечья

- Переломы костей предплечья составляют от 11,5 до 30,5 % по отношению к общему числу закрытых повреждений и относятся к тяжелым и сложным повреждениям.

Перелом локтевого отростка

- Чаще всего возникает в результате прямого удара, реже — резкого сокращения трехглавой мышцы плеча.
- Диагностика: при осмотре локтевого сустава определяется припухлость, контуры задней поверхности сустава сглажены, часто рука находится в вынужденном положении - она выпрямлена, свисает, фиксирована к туловищу здоровой рукой, пассивные движения сохранены, но болезненны, в области локтевого отростка пальпация вызывает болезненность, а давление — резкую боль, могут определяться щель или западение между отломками.



- Околосуставной перелом локтевой кости
- Отрыв точки фиксации трехглавой мышцы от локтевого отростка

Лечение

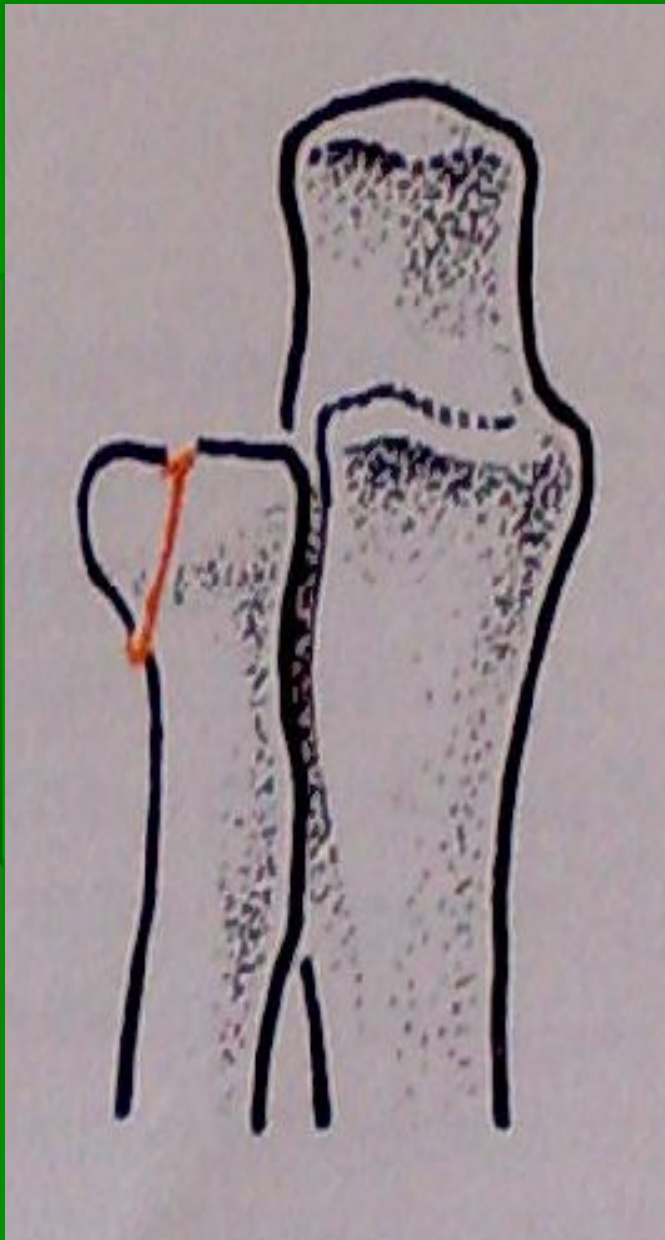
- Переломы локтевого отростка без смещения или с диастазом до 2 - 3 мм лечат иммобилизацией задней гипсовой лонгетой от верхней трети плеча до пястно-фаланговых суставов в течение 3 - 4 нед. в среднем положении между пронацией и супинацией и в положении сгибания предплечья в локтевом суставе под углом 90 - 110°.
- При переломе локтевого отростка с расхождением отломков 5 мм и более показано оперативное лечение: производят остеосинтез либо удаляют раздробленный отросток (до 1/3 его величины).

Перелом венечного отростка

- Перелом венечного отростка локтевой кости встречается редко и составляет около 1 % всех переломов предплечья.
- Возникает при падении на согнутый локтевой сустав.
- Диагностика: при осмотре определяется припухлость, а позже и кровоизлияние на передней поверхности локтевого сустава, контуры локтевой ямки сглажены, в области венечного отростка (внутренняя половина локтевой ямки) пальпация выявляет локальную болезненность.

Лечение

- Перелом венечного отростка без смещения отломков лечат консервативно. На руку, согнутую в локтевом суставе под углом 90 - 100°, накладывают гипсовую лонгету от верхней трети плеча до пястно-фаланговых суставов. Предплечью придается среднее между супинацией и пронацией положение. Иммобилизация производится в течение 3 - 4 нед.
- При значительных смещениях отломков венечного отростка показана операция: открытая репозиция и фиксация отростка.

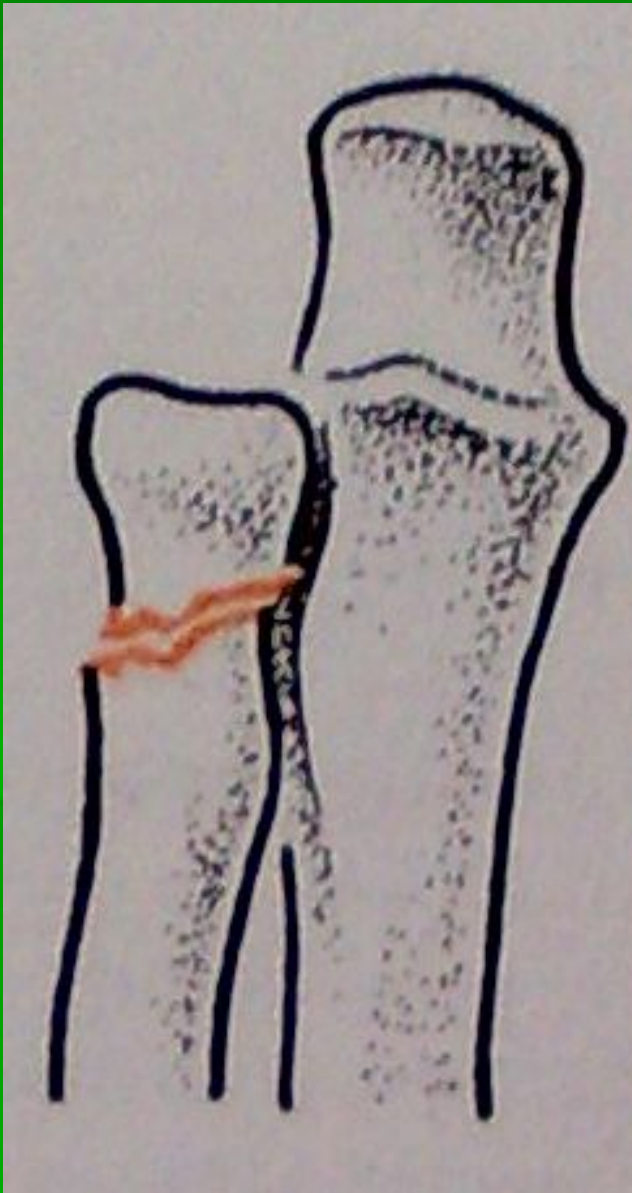


- Внутрисуставной перелом лучевой кости

Перелом головки и шейки лучевой кости

- Возникает в результате не прямой травмы при падении на вытянутую руку, вследствие чего головка лучевой кости с большой силой ударяется о головчатое возвышение плеча.
- Диагностика: при осмотре локтевой ямки определяется припухлость, более выраженная над проекцией плечелучевого сочленения, при пальпации выявляется локальная болезненность, усиливающаяся при движении, активные движения ограничены и болезненны, головка лучевой кости не участвует в пронации и супинации, нагрузка по оси кости болезненна.
- Рентгенография в двух проекциях позволяет уточнить диагноз.

- Перелом головки лучевой кости



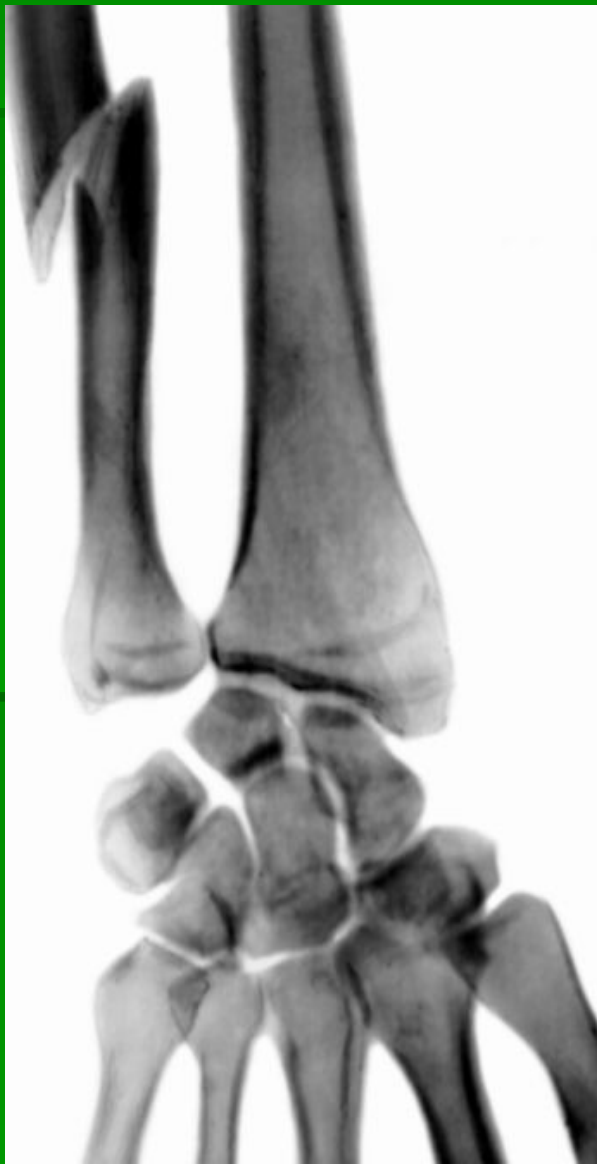Лечение

- При переломах головки и шейки лучевой кости без смещения или с небольшим смещением и наклоном головки до 20° на руку, согнутую в локтевом суставе под углом $90 - 100^\circ$, на 2 - 3 нед. накладывают гипсовую лонгету от пястнофаланговых сочленений до середины плеча, при этом предплечью придают среднее между супинацией и пронацией положение.
- При переломах шейки со смещением и наклоном головки более 20° показана одномоментная ручная репозиция.
- В случае неудавшейся репозиции отломков показана операция: открытое вправление головки лучевой кости и трансартикулярная фиксация спицей или костным штифтом.

Изолированный перелом локтевой кости

- Чаще происходит под воздействием прямой травмы.
- Диагностика: при осмотре области перелома обнаруживаются деформация и припухлость мягких тканей, при пальпации локтевой кости определяются локальная болезненность в области перелома, нарушение непрерывности ребра локтевой кости, ненормальная подвижность отломков, нагрузка по оси предплечья болезненна в области перелома, активные движения сгибания и разгибания в локтевом суставе, пронация и супинация предплечья возможны в небольшом объеме.
- Рентгенограммы в двух проекциях с захватом лучезапястного и локтевого суставов

Рентгенограмма части предплечья и кисти (прямая проекция) при изолированном переломе локтевой кости.



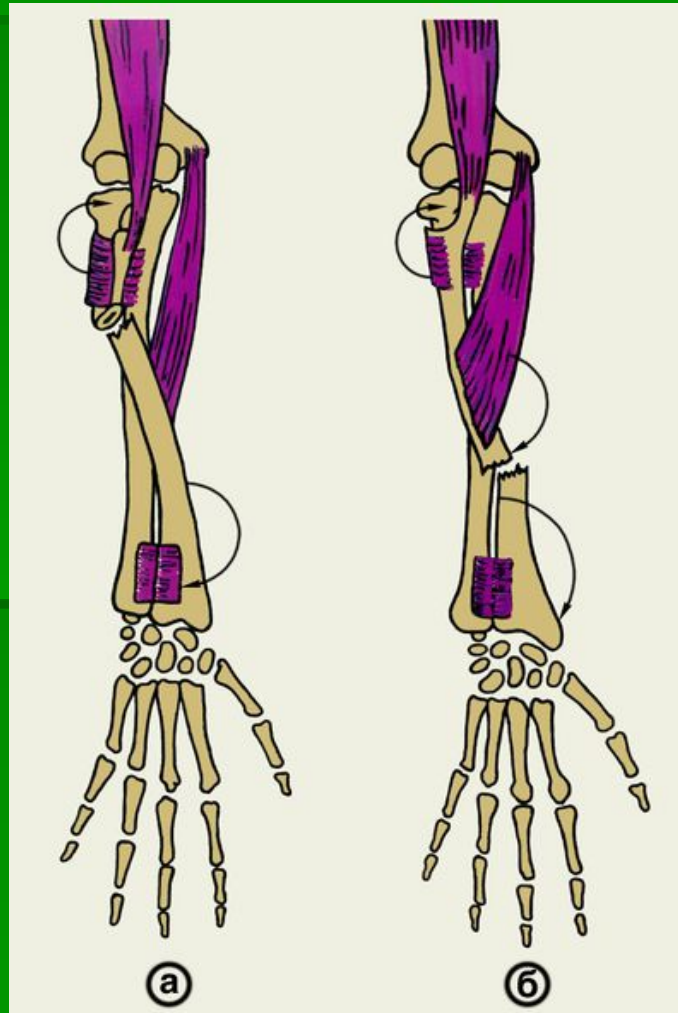
Лечение

- При изолированном переломе диафиза локтевой кости без смещения или со смещением отломков не более чем на половину диаметра кости накладывают гипсовую повязку от основания пальцев до верхней трети плеча. Предплечье, согнутое в локтевом суставе до 90° фиксируют в положении, среднем между пронацией и супинацией. Иммобилизацию проводят в течение 12-14 нед.
- В тех случаях когда имеется перелом диафиза локтевой кости со смещением отломков под углом кпереди и кнутри (в сторону лучевой кости), необходимо проводить тщательную репозицию. После репозиции накладывают гипсовую повязку от пястно-фаланговых суставов до верхней трети плеча. Иммобилизация конечности продолжается 12 - 14 нед.

Изолированный перелом диафиза лучевой кости

- Обычно возникает под воздействием прямой травмы. Линия перелома чаще всего располагается поперечно.
- Диагностика: при осмотре области перелома обнаруживается деформация вследствие смещения отломков и припухлости мягких тканей, при пальпации лучевой кости определяется локальная болезненность в области перелома, усиливающаяся при надавливании, нагрузка по оси предплечья болезненна в области перелома, характерно отсутствие активных пронационных и супинационных движений предплечья.
- Для уточнения диагноза необходима рентгенография в двух проекциях с захватом локтевого и лучезапястного суставов.

Схема смещения отломков при переломе лучевой кости выше (а) и ниже (б) места прикрепления круглого пронатора: направление смещения указано стрелками.



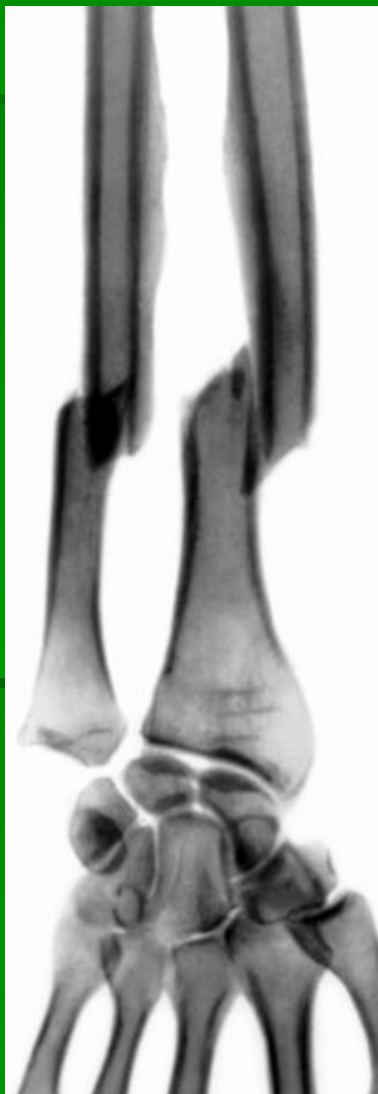Лечение

- Изолированные переломы диафиза лучевой кости в верхней и средней трети без смещения отломков лечат в гипсовой повязке от основания пальцев до верхней трети плеча. Предплечье, согнутое в локтевом суставе до 90° , фиксируют в положении супинации. При переломе диафиза лучевой кости в нижней трети гипсовую повязку накладывают до нижней трети плеча. Предплечье при этом фиксируют в положении, среднем между пронацией и супинацией. Иммобилизацию проводят в течение 8 - 10 нед.
- Неудавшаяся репозиция отломков, вторичное смещение их, мышечная интерпозиция являются показаниями к операции: экстрamedулярному остеосинтезу металлической пластиной или интрамедулярному остеосинтезу металлическими стержнями или пучком спиц.

Перелом обеих костей предплечья

- Диафизарные переломы костей предплечья составляют 53 % всех переломов костей верхних конечностей и могут возникать как при прямом так и непрямом механизме травмы.
- Диагностика: больной придает руке щадящее положение - пострадавшая рука фиксирована к туловищу здоровой рукой, при наличии смещения отломков поврежденное предплечье короче здорового, при пальпации определяется болезненность на всем протяжении предплечья, резко усиливающаяся в области перелома, боль появляется при осевой нагрузке и при сжатии предплечья вдали от перелома, отмечается подвижность отломков в области перелома, возможна их крепитация.
- Для уточнения диагноза необходимо произвести рентгенограммы в двух проекциях с захватом лучезапястного и локтевого суставов.

Рентгенограмма части предплечья и кисти при переломе обеих костей предплечья (прямая проекция).



Рентгенограмма части предплечья и кисти при переломе обеих костей предплечья (боковая проекция).



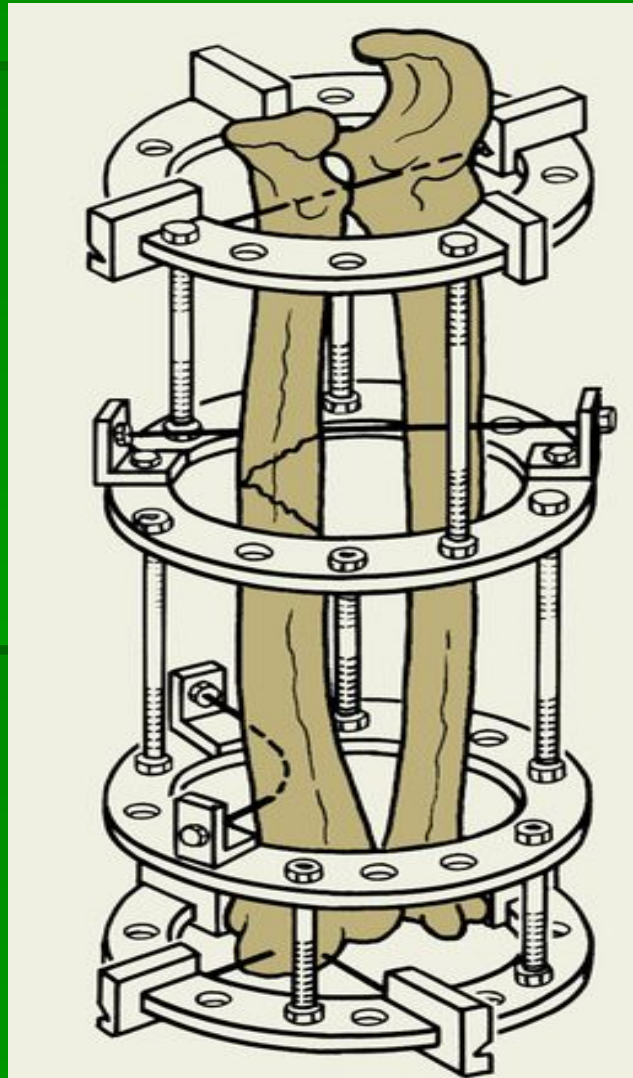
Лечение

- При переломе обеих костей предплечья без смещения отломков накладывают лонгетно-циркулярную гипсовую повязку от головок пястных костей до середины плеча при согнутом до прямого угла в локтевом суставе предплечье. Ему придают положение, среднее между супинацией и пронацией, кисть устанавливают в положении тыльного сгибания под углом $25 - 35^\circ$.
- Показанием к оперативному лечению диафизарных переломов обеих костей предплечья являются интерпозиция мягких тканей, смещение отломков более чем на половину диаметра кости, вторичное и угловое смещение отломков. Фиксация отломков костей предплечья может быть достигнута посредством накостного, чрескостного или внутрикостного остеосинтеза пластинами, проволочными швами, шурупами, металлическими стержнями или винтами. После операции на руку, согнутую в локтевом суставе под углом 90° , накладывают гипсовую лонгету от пястно-фаланговых сочленений до верхней трети плеча. Имобилизацию конечности продолжают в течение 10 - 12 нед.

Рентгенограмма предплечья при переломе локтевой и лучевой кости после погружного остеосинтеза (прямая и боковая проекции).

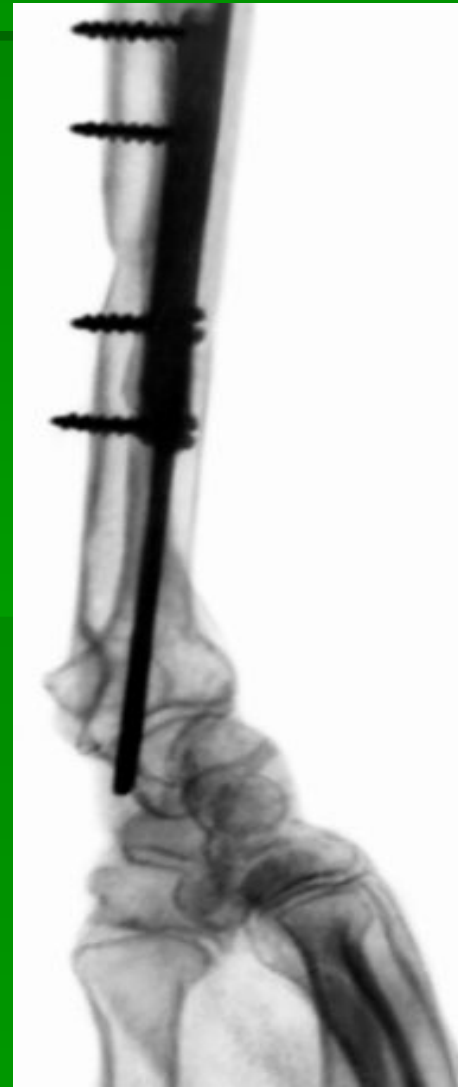
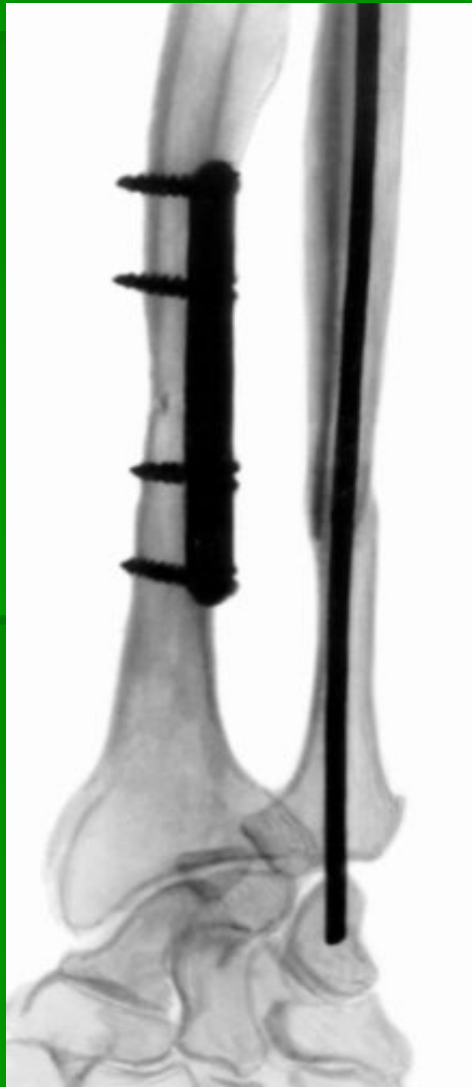
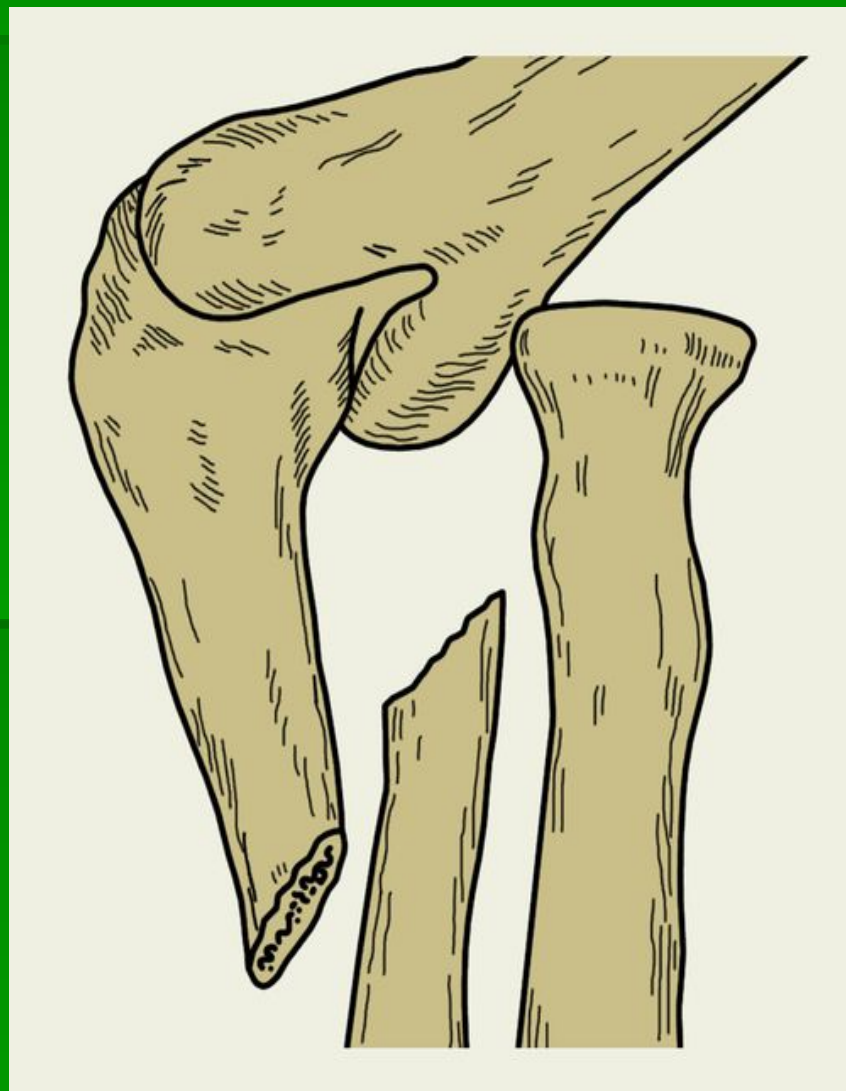
Схема остеосинтеза костей предплечья аппаратом Илизарова.



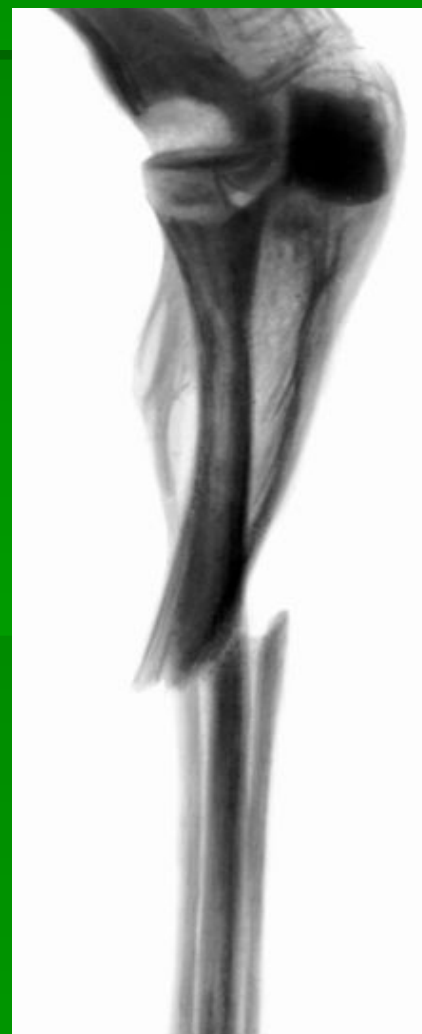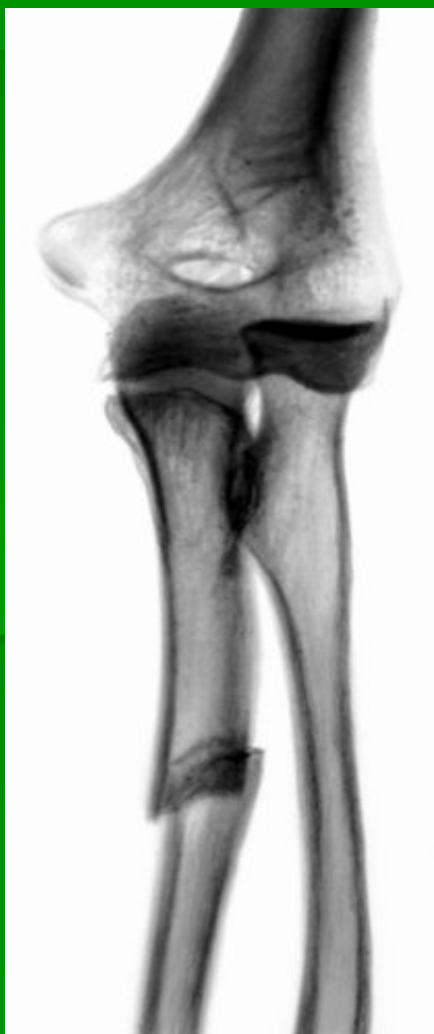Перелом локтевой кости с вывихом головки лучевой кости (перелом Монтеджи)

- При падении на землю с опорой на руку, ударе предплечьем о твердый предмет во время падения, отражении удара палкой поднятым вперед и вверх согнутым под углом 90° предплечьем возникает перелом локтевой кости, сопровождающийся вывихом головки лучевой кости. Различают сгибательный и разгибательный варианты перелома.
- Диагностика: со стороны локтевой кости имеется западение, на лучевой – выбухание, предплечье укорочено, при пальпации определяются нарушение непрерывности локтевой кости и уступообразное смещение ее отломков, а также вывихнутая головка лучевой кости, при пассивном сгибании ощущаются боль и пружинящее сопротивление.
- Рентгенография предплечья в двух проекциях с обязательным захватом лучевого и локтевого суставов.

Схема предплечья при переломывывихе Монтеджи:
виден изолированный перелом локтевой кости с
вывихом или подвывихом головки лучевой кости.



Рентгенограмма предплечья при переломовывихе Монтеджи (прямая и боковая проекции)

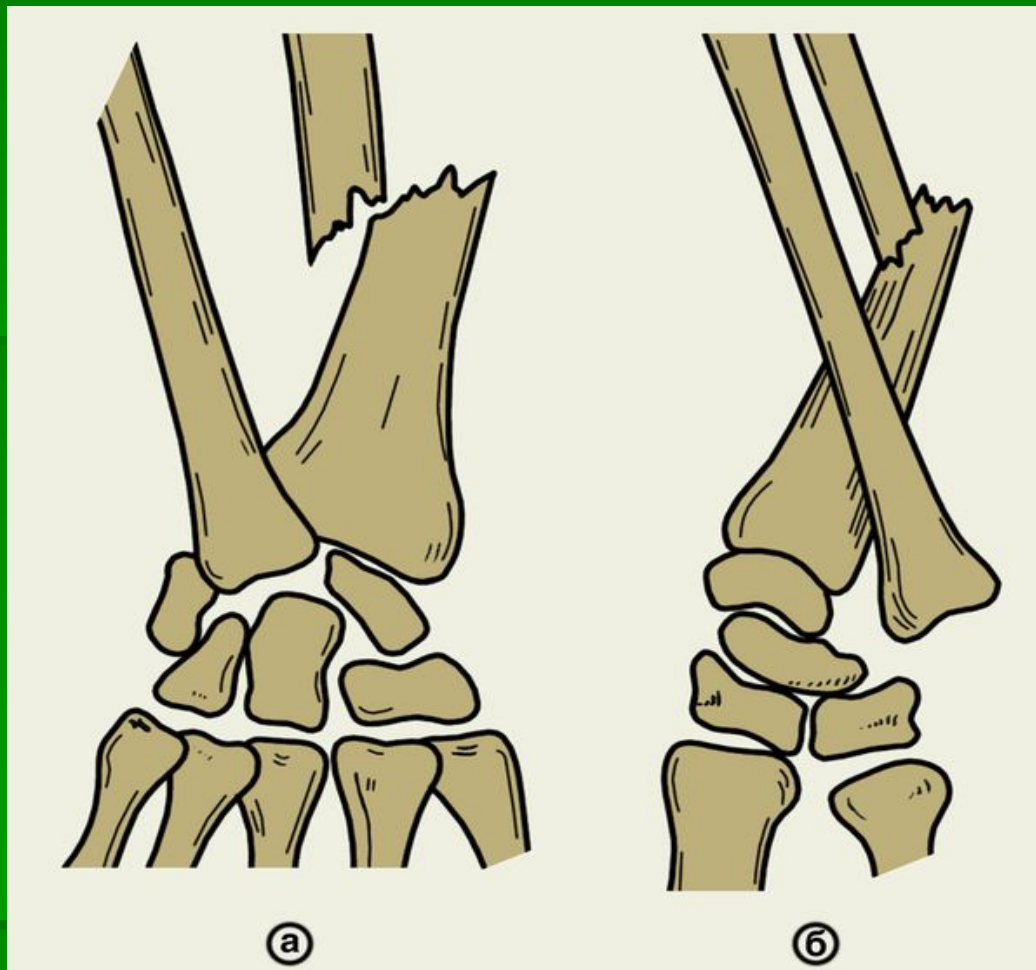


Лечение

- При сгибательном типе перелома Монтеджи отломки локтевой кости удается довольно хорошо репозировать.
- Если одномоментная репозиция не удалась, прибегают к оперативному вправлению и остеосинтезу отломков локтевой кости. Головку лучевой кости пробуют вправить консервативным путем посредством вытяжения за предплечье и давления на головку. Затем производят металлоостеосинтез локтевой кости. Если головка не удерживается на месте, осуществляют ее открытое вправление и фиксация спицей Киршнера, проведенной поперечно через головку лучевой кости и локтевую кость. Спицу сохраняют в течение 3 - 4 нед. Гипсовая иммобилизация продолжается 6 - 8 нед.

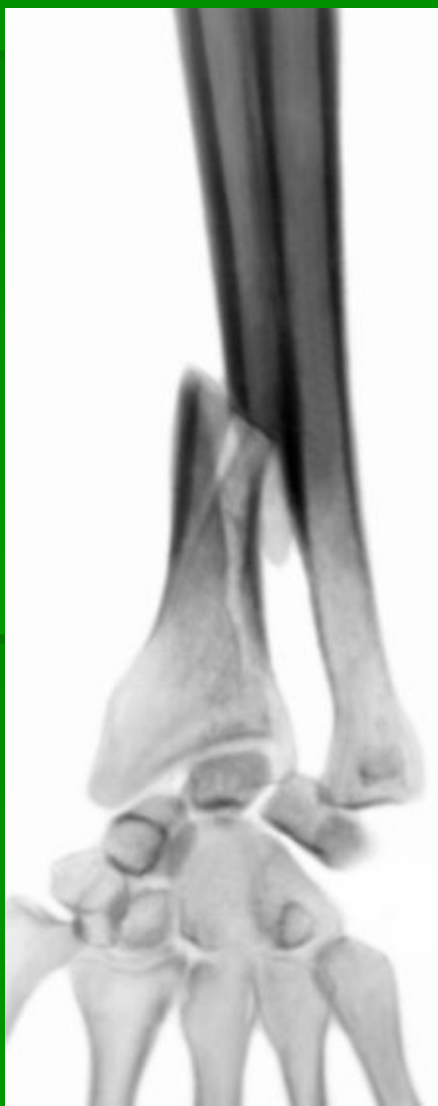Перелом лучевой кости с вывихом головки локтевой кости (перелом Галеации)

- При падении с опорой на вытянутую руку (но чаще при ударах по предплечью) могут произойти перелом диафиза лучевой кости в нижней трети и вывих головки локтевой кости. Лучевая кость ломается в наиболее слабом месте (область кривизны).
- Диагностика: на тыльной поверхности предплечья с лучевой стороны имеется западение, а на ладонной - выпячивание, обусловленное угловым смещением отломков луча, искривление оси лучевой кости, при пальпации легко определяется плотное костное выпячивание на локтевой стороне лучезапястного сустава - головка локтевой кости
- Рентгенография предплечья с лучезапястным и локтевым суставами в двух проекциях уточняет диагноз и характер смещения отломков.



Схемы части предплечья и кисти при переломыввихе Галеацци (а — прямая проекция, б — боковая проекция): виден перелом лучевой кости со смещением головки локтевой кости.

Рентгенограмма части предплечья и кисти при переломывывихе Галеацци (прямая и боковая проекции)



Лечение

- Репозиция отломков и вправление головки локтевой кости - трудная задача для травматолога в связи с имеющимся предрасположением к рецидиву вывиха головки. После репозиции на конечность от основания пальцев до верхней трети плеча накладывают гипсовую повязку на 8 - 10 нед. При неудавшейся попытке репозиции отломков и вправления головки локтевой кости показано хирургическое лечение. Цель операции заключается в открытой репозиции и остеосинтезе лучевой кости, а также открытом вправлении и удержании головки локтевой кости во вправленном положении. Заканчивают операцию наложением гипсовой повязки от основания пальцев до верхней трети плеча на 8—10 нед.

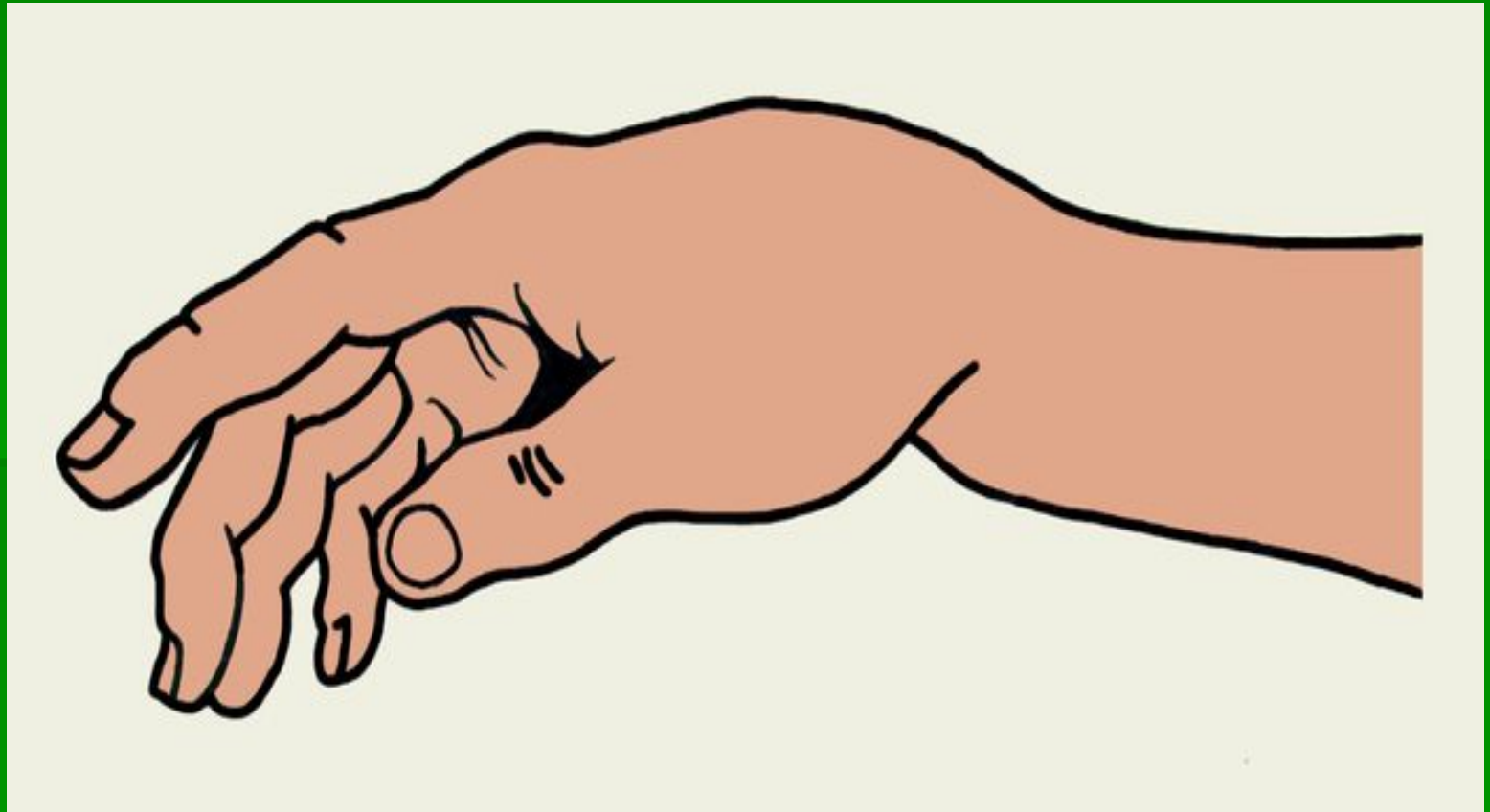
Перелом лучевой кости в типичном месте

- Одним из наиболее частых переломов костей верхней конечности является перелом дистального метаэпифиза лучевой кости.
- Перелом лучевой кости в типичном месте возникает у пожилых женщин в 2 - 3 раза чаще, чем у мужчин.
- Частота этого перелома имеет сезонную зависимость: в зимние время, особенно в гололед, количество переломов лучевой кости в типичном месте резко возрастает.

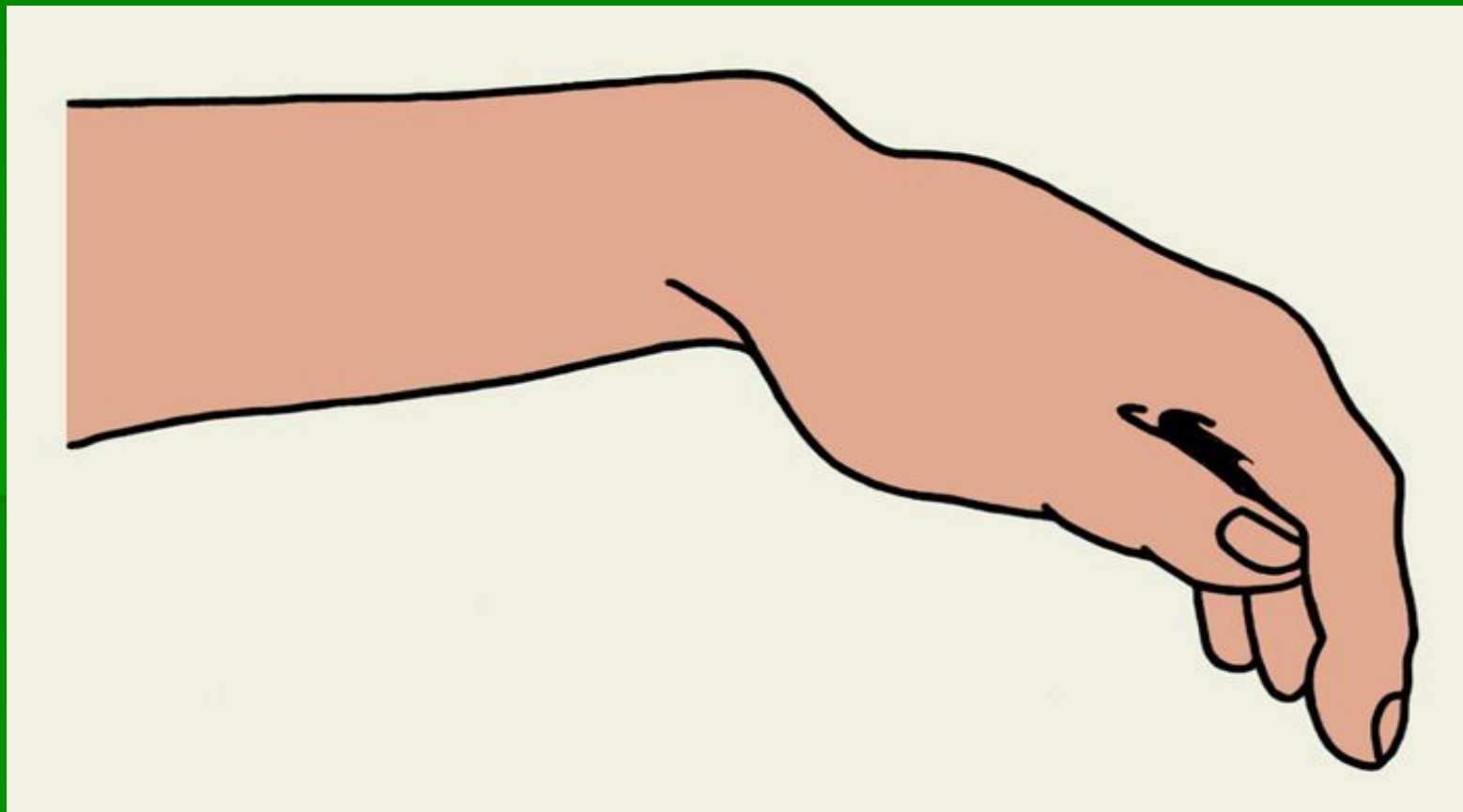
Диагностика

- При наружном осмотре при переломах лучевой кости в типичном месте со смещением отломков определяется вилкообразная или штыкообразная. При переломе Коллиса на тыльной поверхности предплечья можно пропальпировать дистальный отломок, а на ладонной - проксимальный. Кисть вместе с дистальным отломком смещена в лучевую сторону. При переломе Смита, наоборот, дистальный отломок пальпируется на ладонной поверхности предплечья, а проксимальный – на тыльной. Движения в лучезапястном суставе резко ограничены и болезненны.
- *Проверять подвижность между отломками и костную крепитацию не следует.*
- Рентгенограммы в двух проекциях имеют большое значение для точной диагностики перелома. Иногда необходим третий снимок в проекции $\frac{3}{4}$.

Штыкообразная деформация дистального отдела предплечья при разгибательном переломе



Деформация предплечья в дистальном отделе при сгибательном переломе



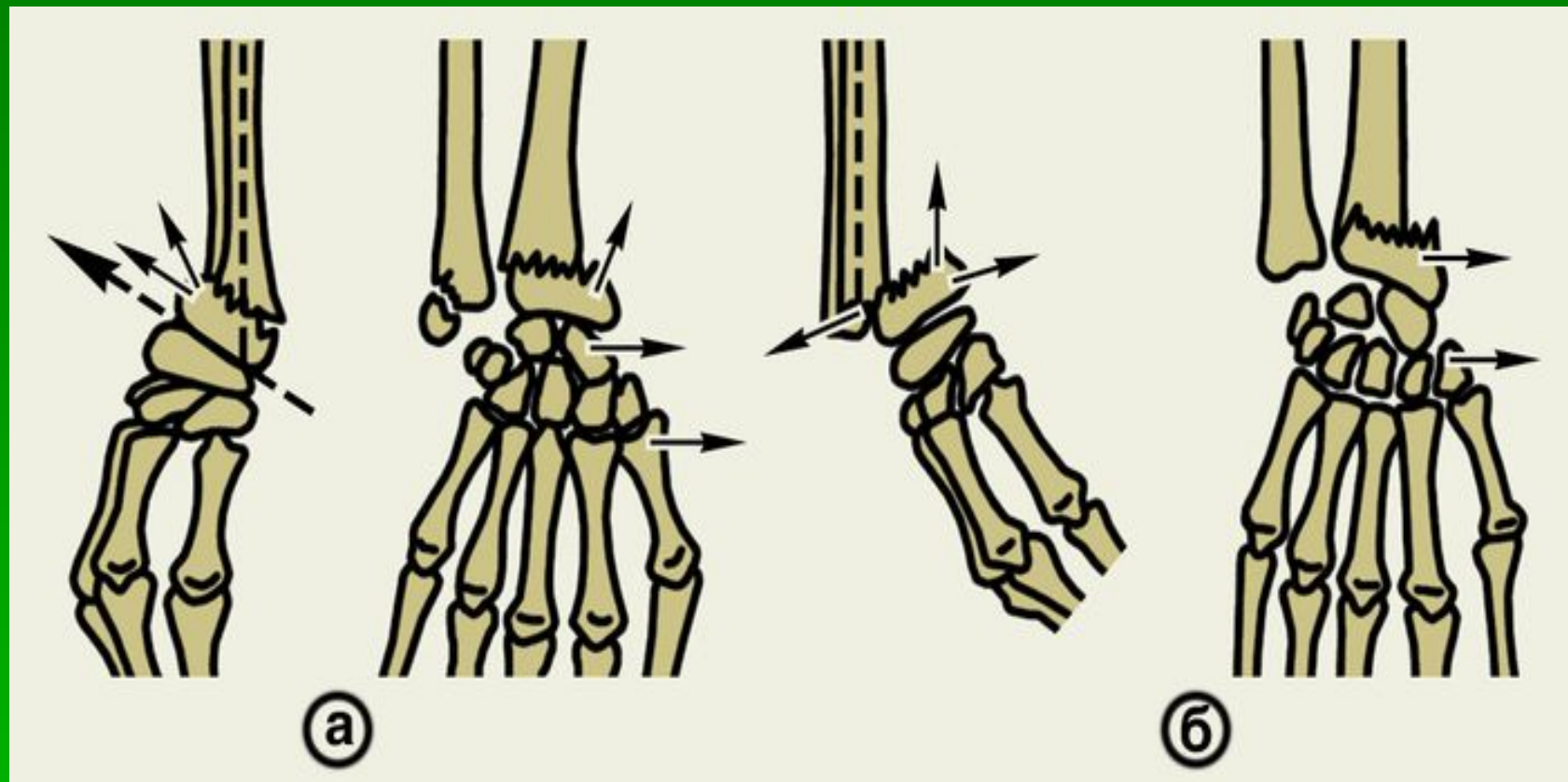
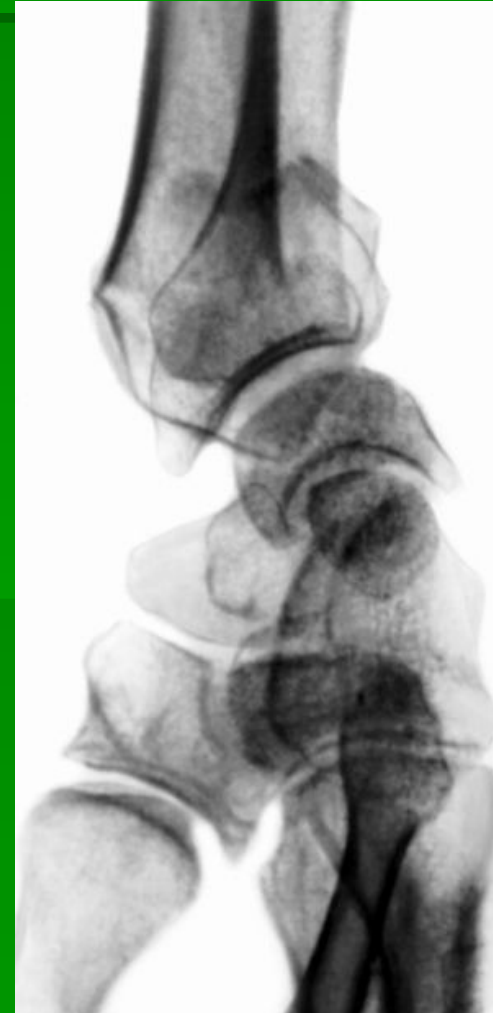
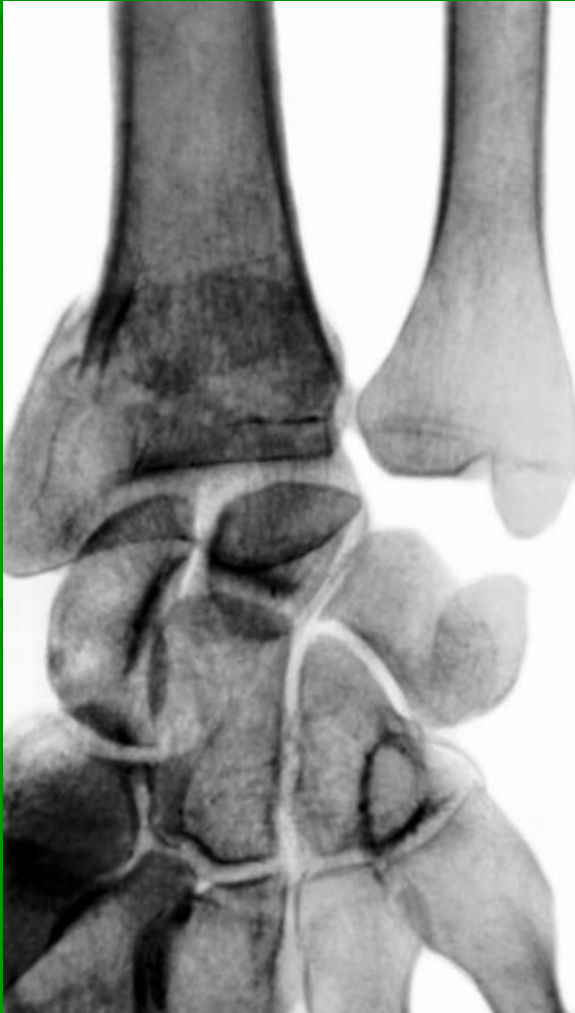
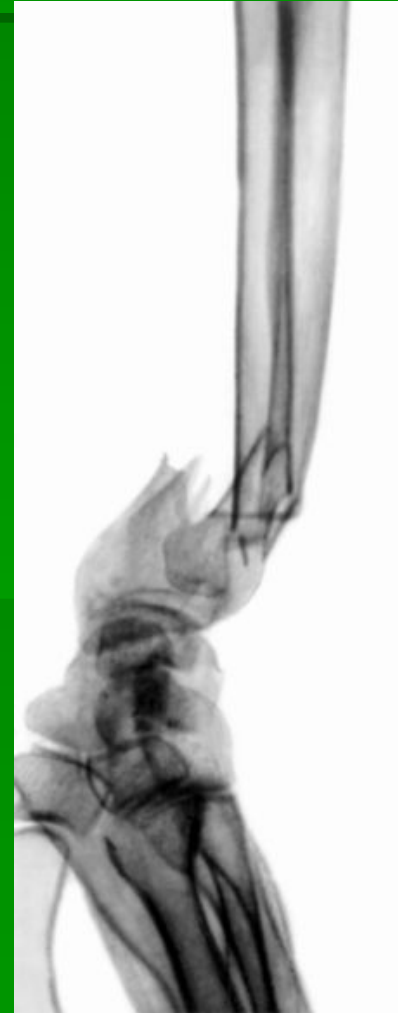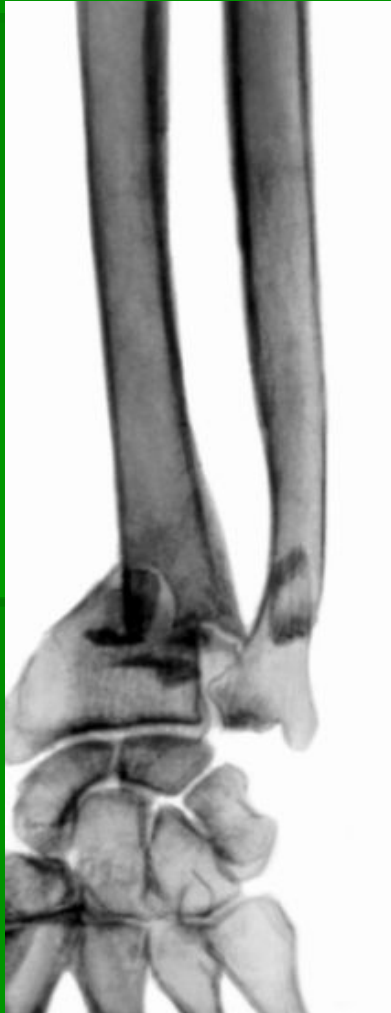Схема переломов лучевой кости в типичном месте:
а — разгибательный перелом Коллиса (боковая и
прямая проекции); б — сгибательный перелом Смита
(боковая и прямая проекции);

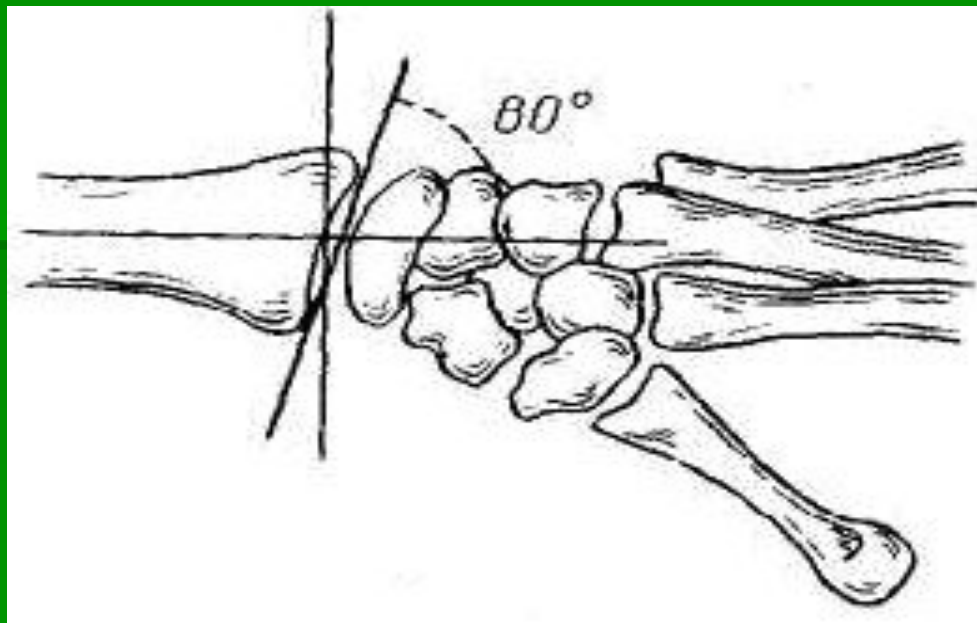
Рентгенограмма части предплечья и кисти при разгибательном переломе (прямая и боковая проекции)



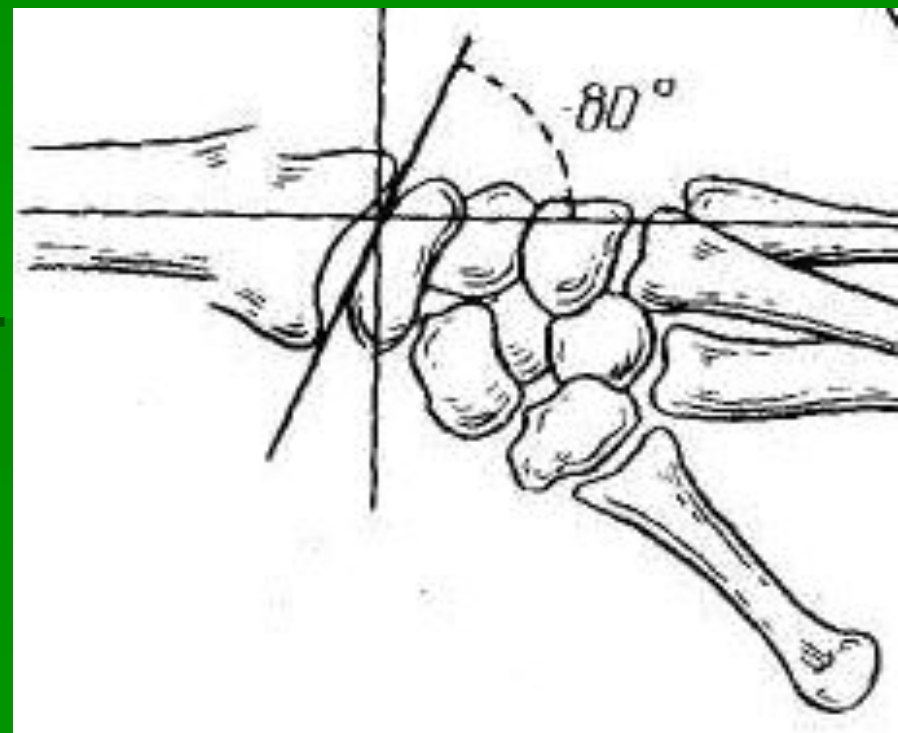
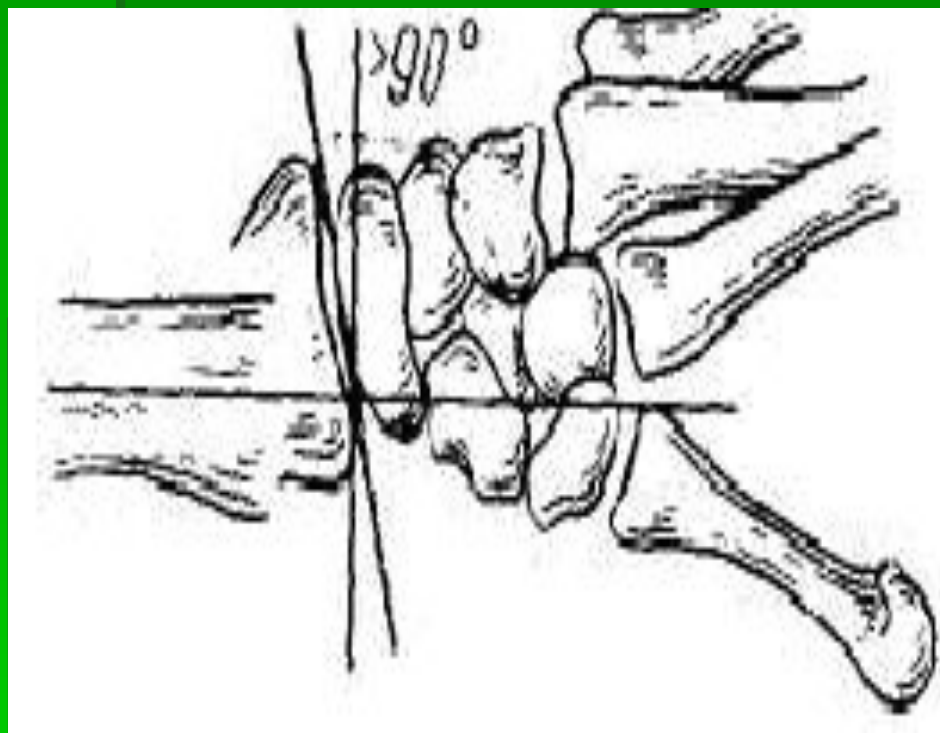
Рентгенограмма части предплечья и кисти при сгибательном переломе(прямая и боковая проекции)



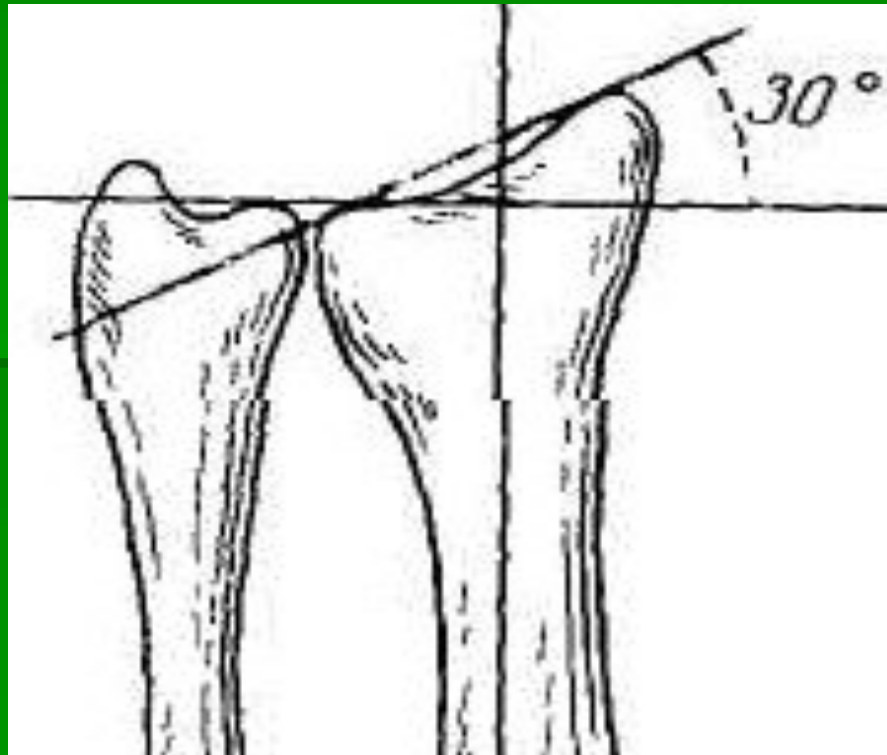
- Для оценки смещения отломков на рентгенограмме в боковой проекции проводят ось лучевой кости по центральному отломку, а на уровне лучезапястного сустава – линию, перпендикулярную к оси лучевой кости и линию соединяющую края ее суставной поверхности. В норме угол должен составлять $80^{\circ} - 90^{\circ}$.



- Если угол больше 90° , дистальный отломок смещен к тылу – перелом Коллиса.
- Угол меньше 80° указывает на ладонное смещение дистального отломка – перелом Смита.



- Для оценки смещения отломков на рентгенограмме в переднезадней проекции проводят радиоульнарный угол (между суставной поверхностью лучевой кости и перпендикуляром к оси диафиза) в норме равен 30°



Лечение

- При переломах лучевой кости в типичном месте без смещения отломков достаточнона фиксация кисти и предплечья ладонной или тыльной гипсовой лонгетой от основания пальцев до верхней трети предплечья. Предплечье зафиксировано в положении, среднем между пронацией и супинацией, кисти придано положение легкого тыльного сгибания. Предварительно в место перелома вводят 10-20 мл 1 % раствора новокаина. С первых дней больному назначают активные движения пальцами. Иммобилизация длится 3-4 нед, после чего показаны ЛФК и физиотерапевтические процедуры.

Перелом костей запястья

Переломы ладьевидной кости

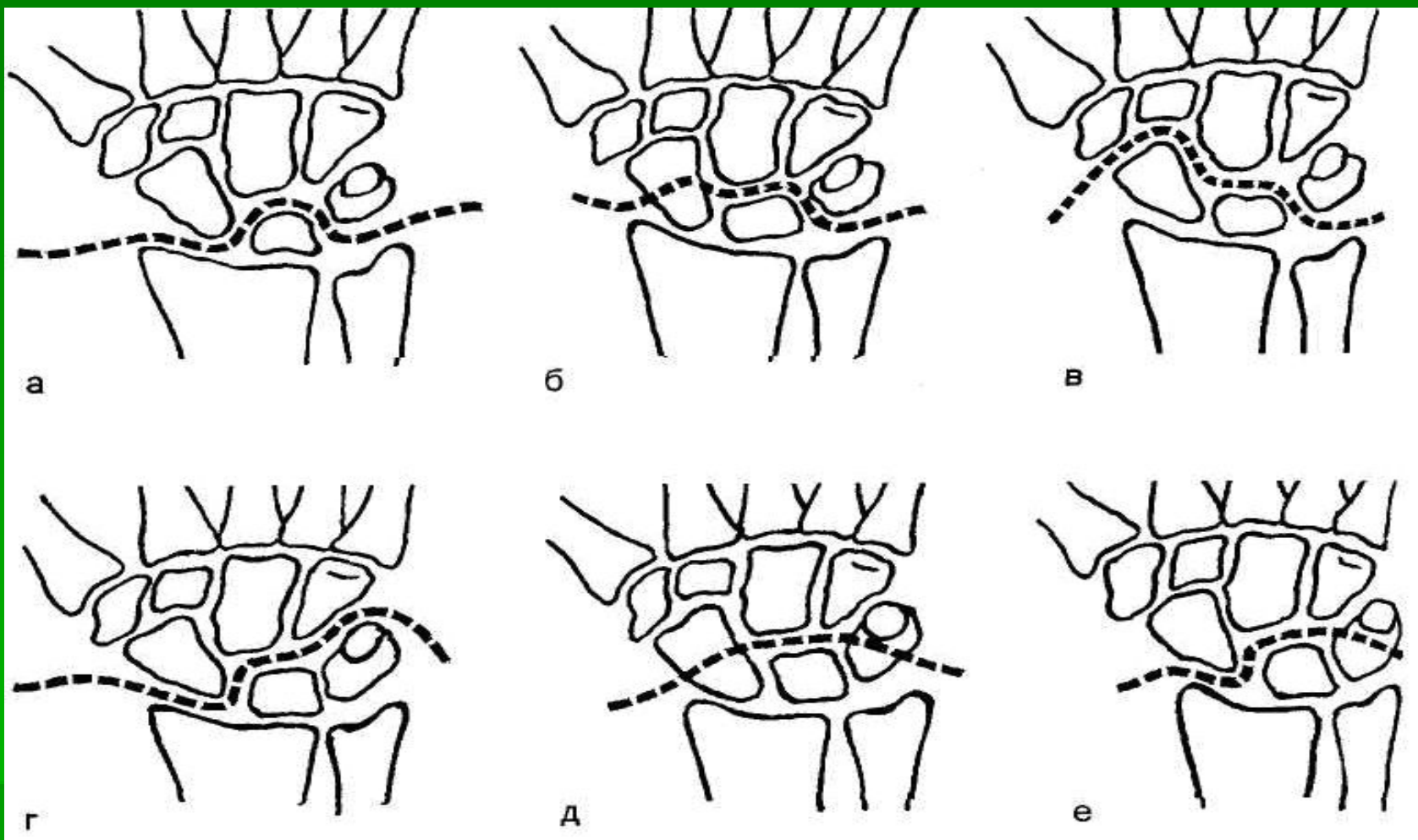
- Такие переломы могут возникнуть в результате падения на вытянутую разогнутую кисть, а также при прямом ударе по ладонной ее поверхности.
- Диагностика: припухлость проксимальнее основания II пястной кости в области лучезапястного сустава, особенно в области «анатомической табакерки» ограничение активных и пассивных движений из-за боли, особенно в тыльно-лучевом направлении. При опоре кисти ладонным возвышением I пальца о стол выявляется болезненность в области ладьевидной кости.
- Не следует пытаться обнаружить крепитацию отломков и подвижность между отломками.
- Окончательный диагноз помогает поставить анализ рентгенограмм, выполненных в трех проекциях: переднезадней (прямой боковой и косой (3/4)).

Лечение

- Особенности кровоснабжения ладьевидной кости обуславливают неблагоприятные условия для сращения ее отломков. Лечение переломов в области бугорка ладьевидной кости заключается в иммобилизации кисти на 3-6 нед в положении отведения I пальца — «пистолетная» повязка.
- При переломе тела и нижней трети ладьевидной кости со *смещением* репозиция после обезболивания заключается в вытяжении за кисть с контртягой за плечо и последующие давлением на ладьевидную кость в области «анатомической табакерки».

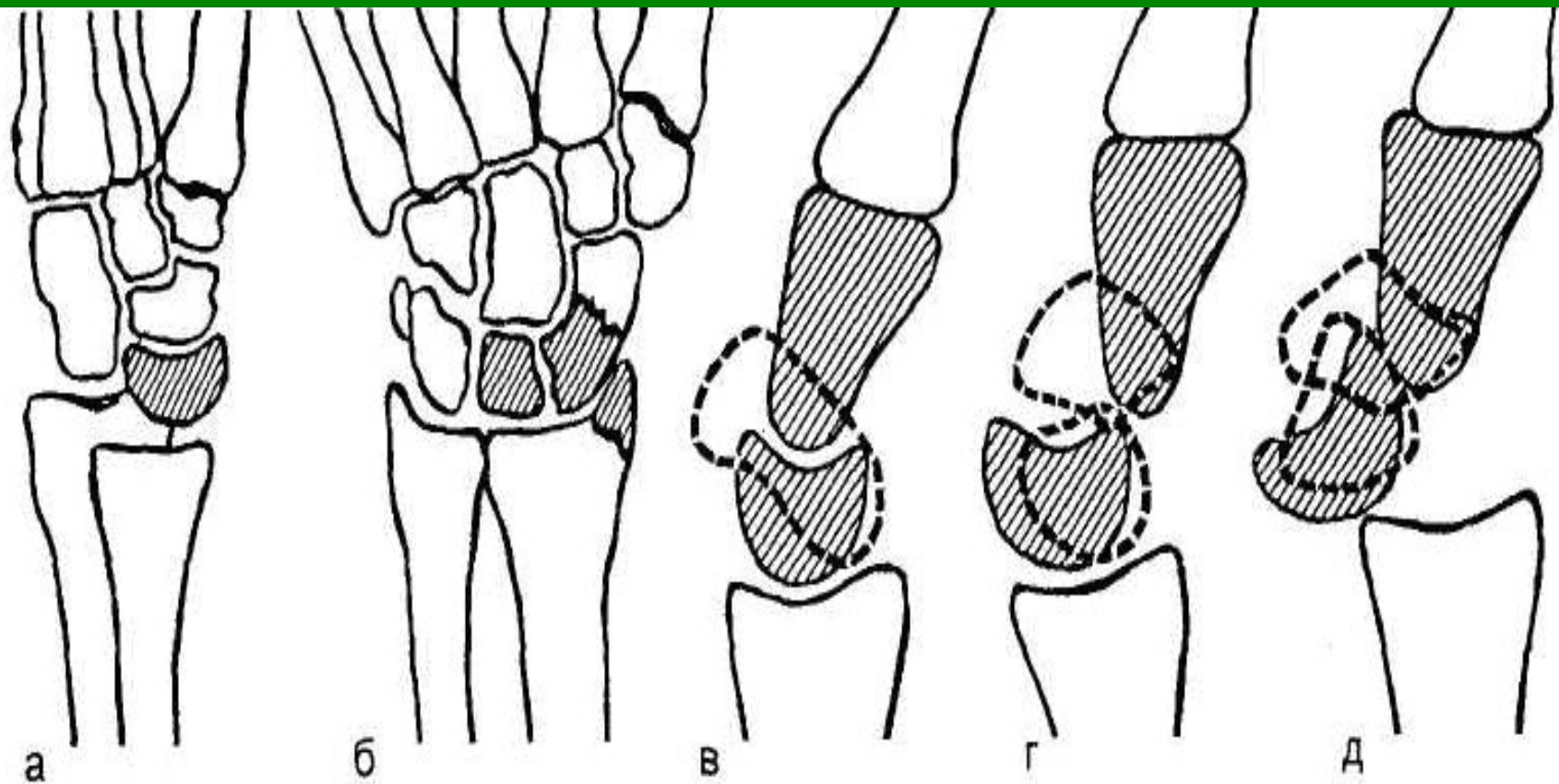
Вывих костей запястья

- Перилунарный (дорсальный) вывих кисти. Возникает в результате непрямого механизма травмы — падения с прямой (вытянутой) рукой на ладонную поверхность кисти, находящуюся в положении тыльного сгибания. При этом вывихе полулунная кость остается на своем месте по отношению к лучевой кости, тогда как другие кости запястья вместе с кистью смещаются к тылу и кверху. Этот вывих часто диагностируют несвоевременно и в течение длительного времени рассматривают как повреждение связочного аппарата.



Варианты вывихов в лучезапястном суставе

а — перилунарный; б — чрезладьевидно-перилунарный; в — периладьевидно-лунарный; г — перитрехгранно-лунарный; д — чрезладьевидно-чрестрехгранно-лунарный; е — чрестрехгранно-перилунарный.



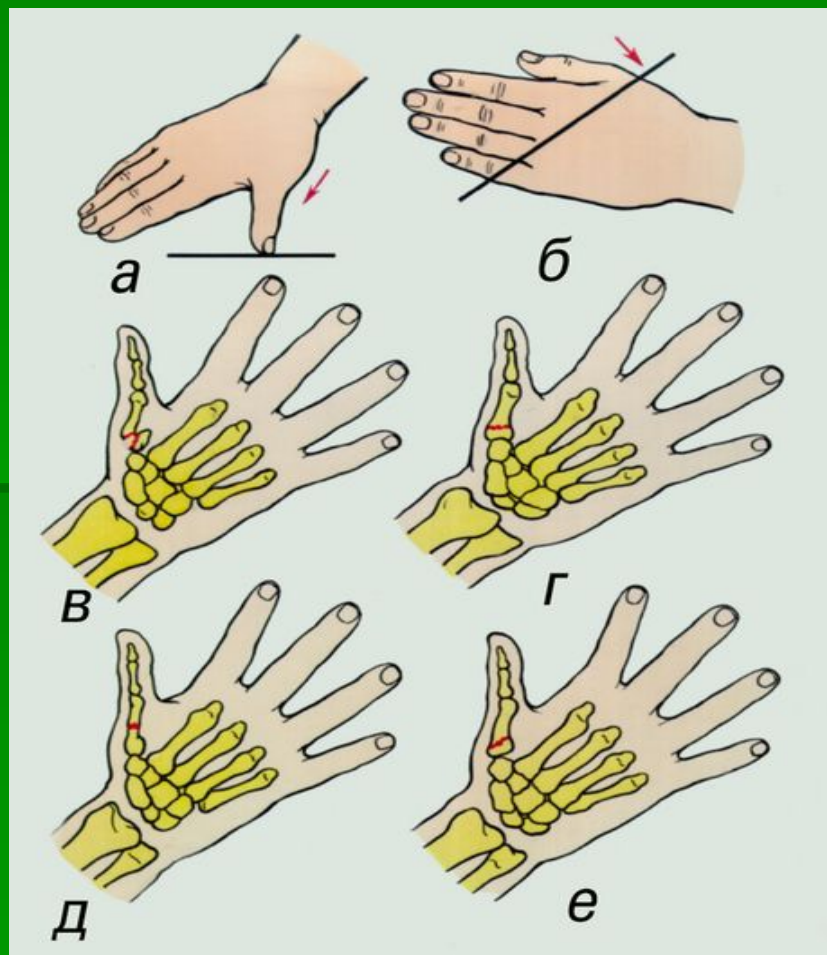
Перилунарный вывих кисти.

а — изолированный вывих; б, д — переломовывих де Кервена; в — боковая проекция лучезапястного сустава в норме; г — чрезладьевидно-перилунарный вывих.

Перелом фаланг пальцев

- Перелом фаланг пальцев чаще возникает вследствие прямой и, реже, не прямой травмы и требует пристального внимания, так как полноценность кисти определяется нормальной функцией пальцев.
- Диагностика: при переломе фаланг со смещением отломков отмечаются деформация, укорочение пальца, разлитая отечность поврежденного пальца, пальпация выявляет костный выступ на ладонной поверхности и локальную болезненность. Нагрузка вдоль оси пальца болезненна в области перелома. На месте перелома определяется подвижность отломков. Движения пальца ограничены из-за болезненности, особенно разгибание. Рентгенограммы, выполненные в двух проекциях, позволяют определить характер перелома и смещения отломков.

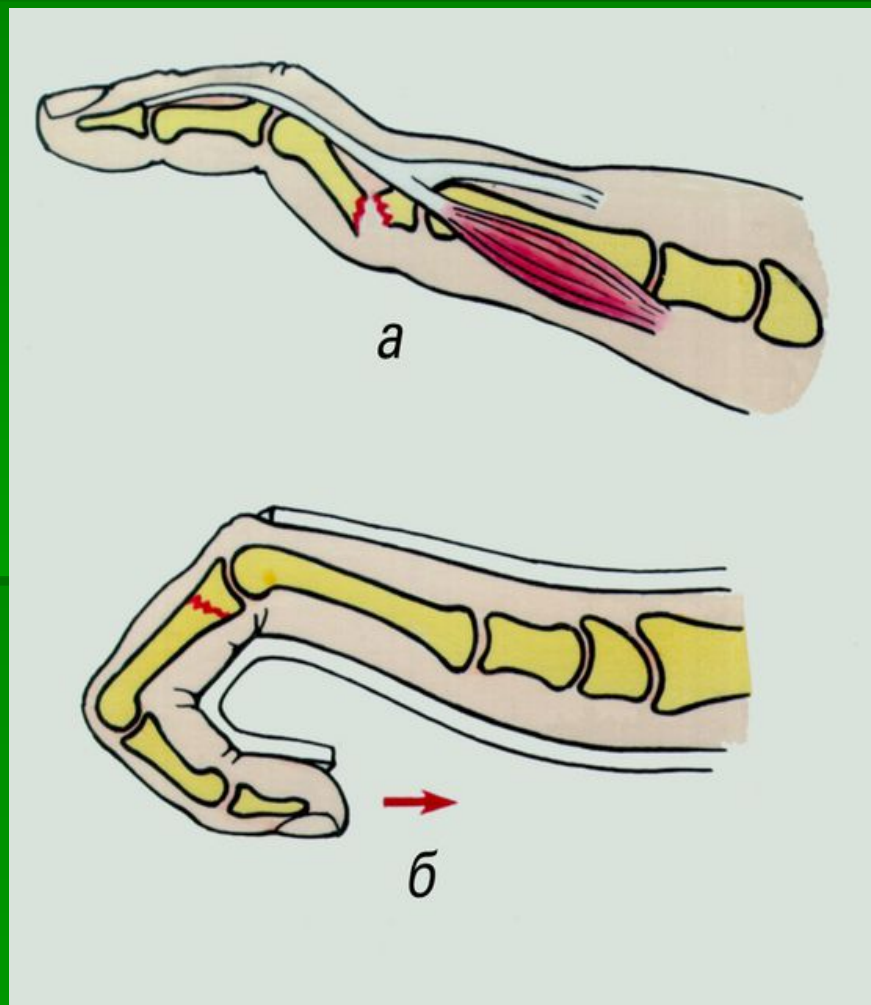
Механизмы травмы и виды переломов I пястной кости: а — нагрузка на оси I пальца; б — удар по пястным костям; в — переломывывих основания I пястной кости; г — перелом основания I пястной кости без смещения; д — поперечный; е — косой перелом.



Лечение

- Репозицию отломков проводят под местной анестезией 1 % раствором новокаина (5—10 мл). При постоянном ручном вытяжении по оси пальца давлением с ладонной поверхности на вершину угла, образованного сместившимися отломками, исправляют угловую деформацию. Фиксацию репонированных отломков фаланг пальцев в функционально выгодном положении осуществляют гипсовой повязкой от кончиков пальцев до нижней трети предплечья, а при переломе ногтевой фаланги — до основания пальца. Гипсовая фиксация, особенно косых или внутрисуставных переломов фаланг пальцев, не всегда предохраняет от вторичного смещения отломков. При неудавшейся одномоментной репозиции перелома фаланг пальцев можно использовать вытяжение.

Перелом фаланги с образованием угловой деформации вследствие тяги межкостных и червеобразных мышц (а) и иммобилизация поврежденного пальца в положении сгибания (б).



Зоны сухожилий сгибателей пальцев

- I – дистальнее проксимального межфалангового сустава
- II – от первой кольцевидной связки до проксимального межфалангового сустава
- III – от дистального конца карпального канала до первой кольцевидной связки
- IV – на протяжении карпального канала
- V – проксимальнее карпального канала

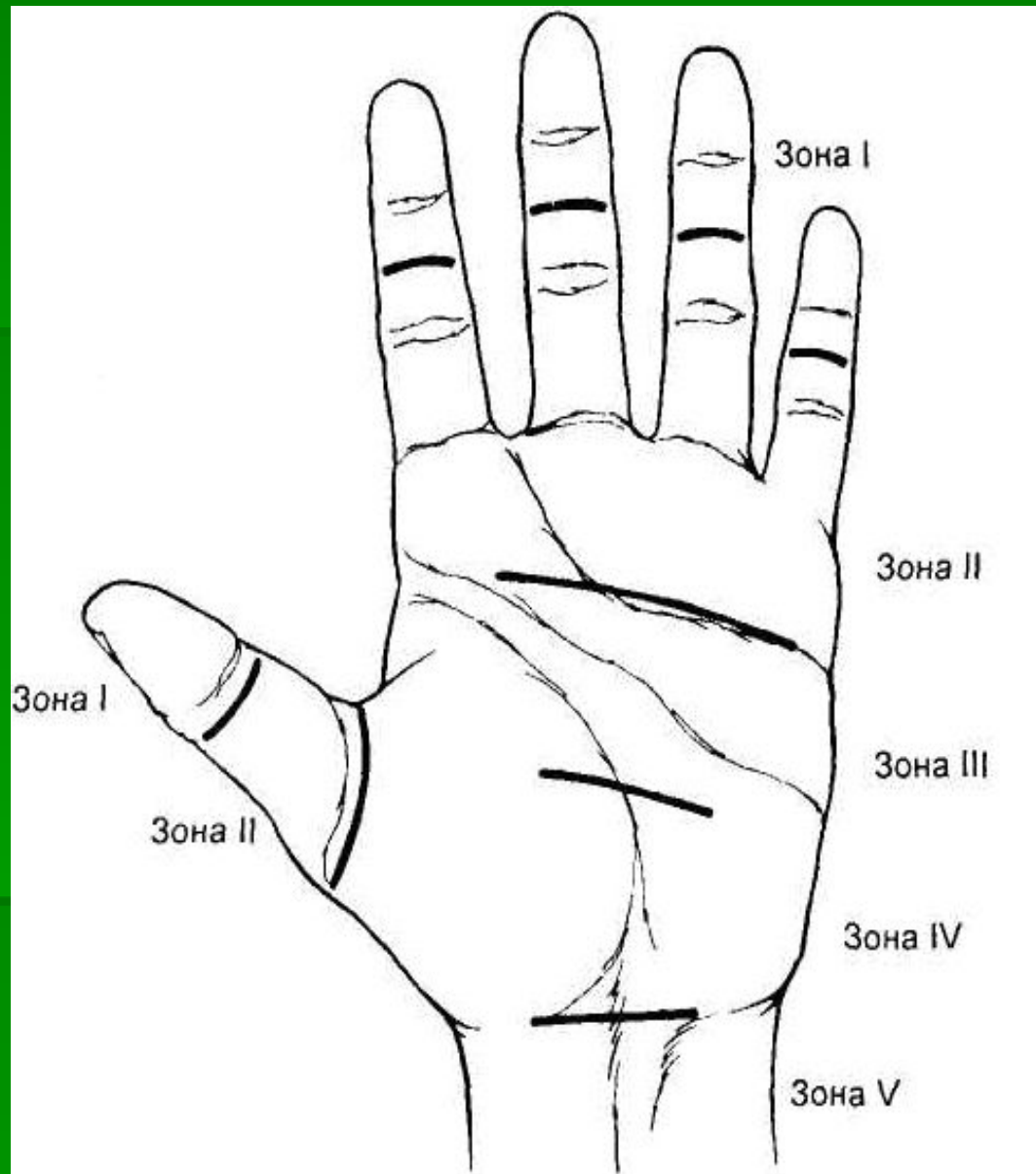
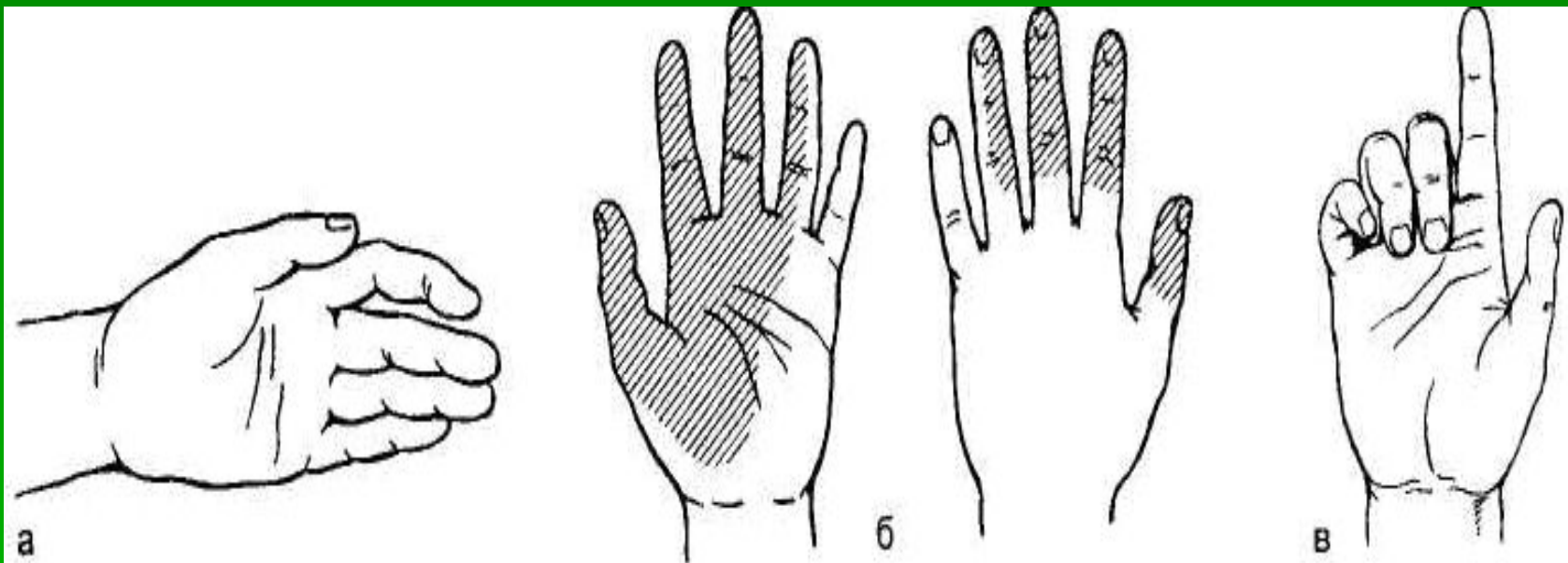


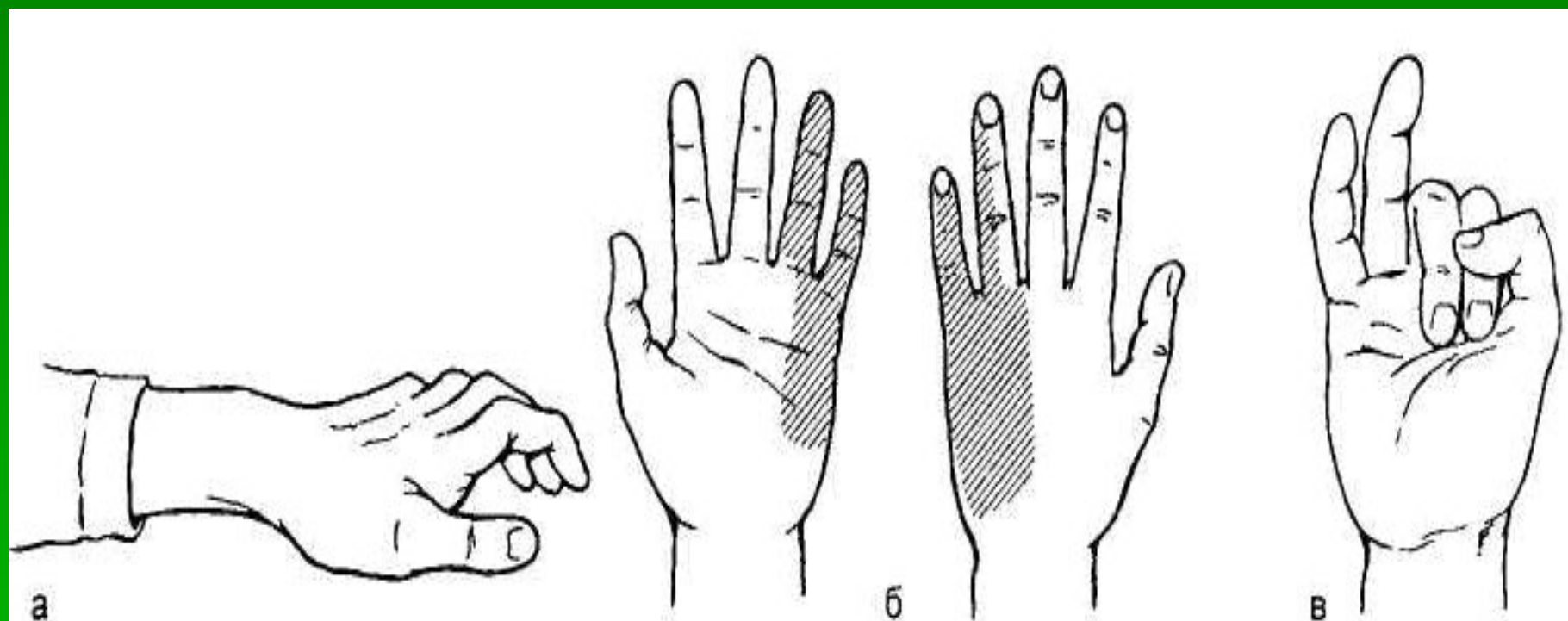
Схема деления сухожилий сгибателей на зоны.

Повреждения периферических нервов



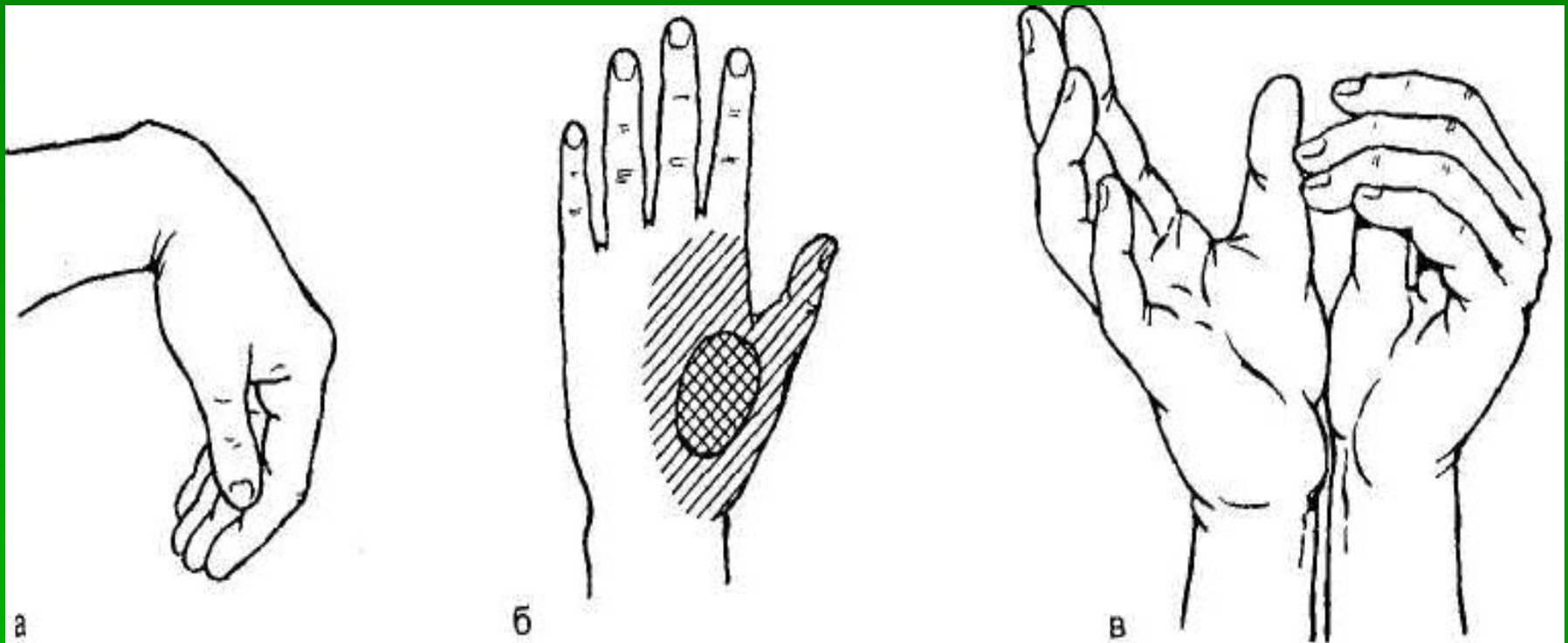
Симптомы повреждения срединного нерва.

а — «обезьянья лапа»; б — зоны нарушения чувствительности; в — при попытке сжать пальцы в кулак I и II пальцы не сгибаются.



Симптомы повреждения локтевого нерва.

а — «когтистая» кисть; б — зоны нарушения чувствительности; в — при попытке сжать пальцы в кулак IV и V пальцы не сгибаются.



Симптомы повреждения лучевого нерва.

а — «висячая» кисть; б — зоны нарушения чувствительности; в — при попытке разомкнуть сомкнутые ладони пальцы поврежденной кисти пассивно сгибаются.

Спасибо за внимание.