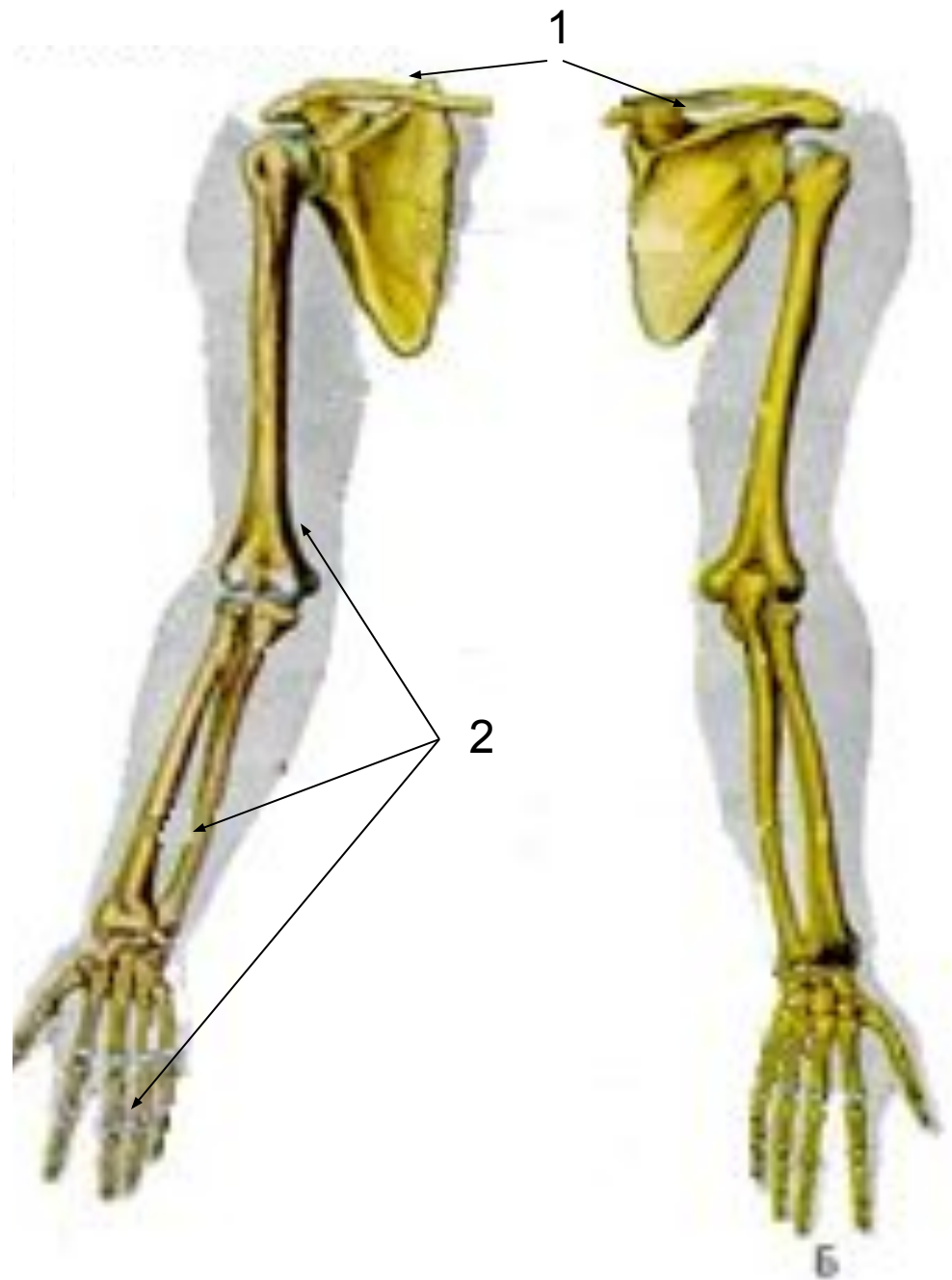


# **Скелет верхних и нижних конечностей**

**Лекция № 8**

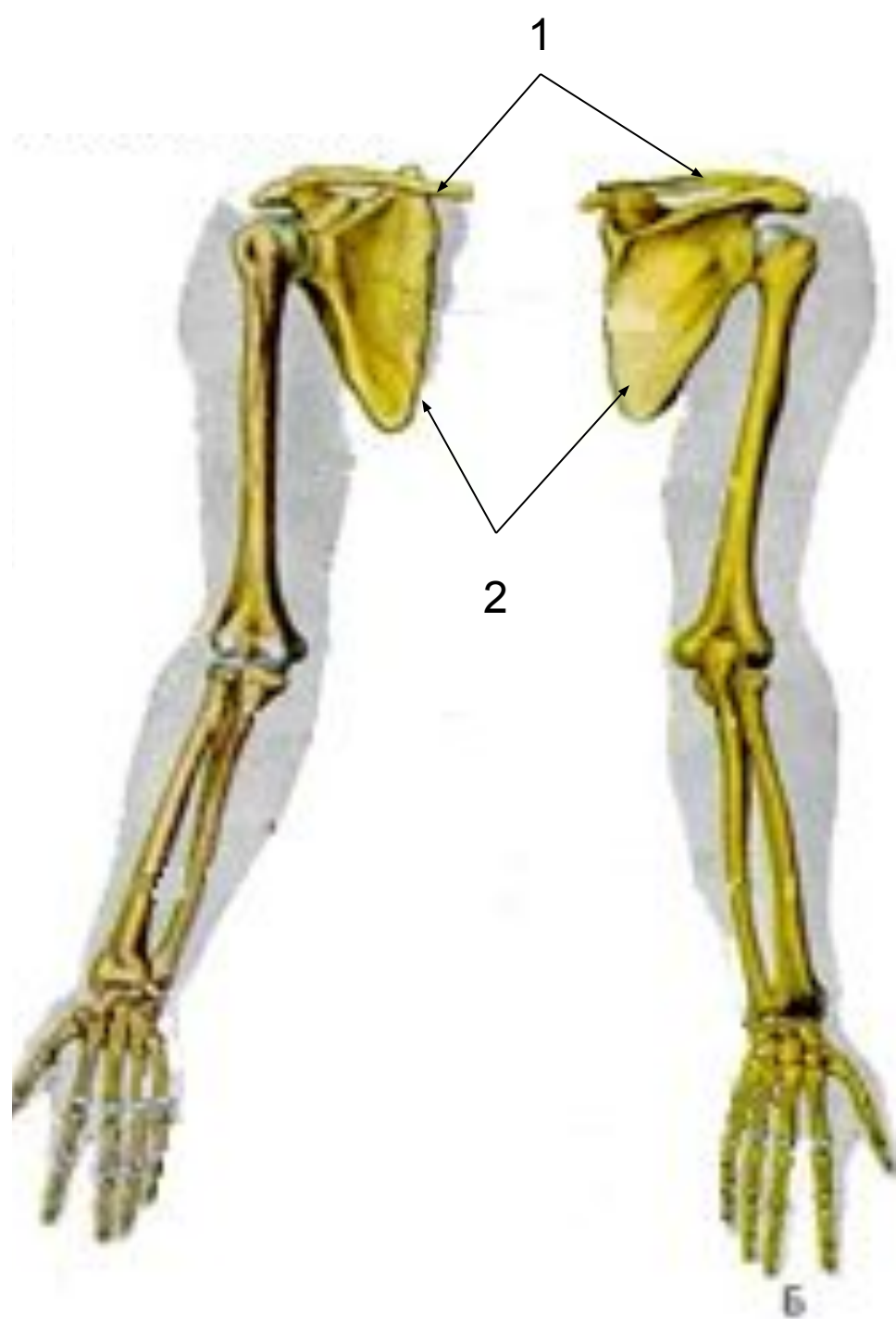
# Скелет верхних конечностей

- Образован **2-мя** **отделами**:
  - скелетом плечевого пояса (1);
  - скелетом свободных верхних конечностей (2).



- **Скелет  
плечевого пояса  
СОСТОИТ ИЗ:**

- **2-х лопаток (1);**
- **2-х ключиц (2).**

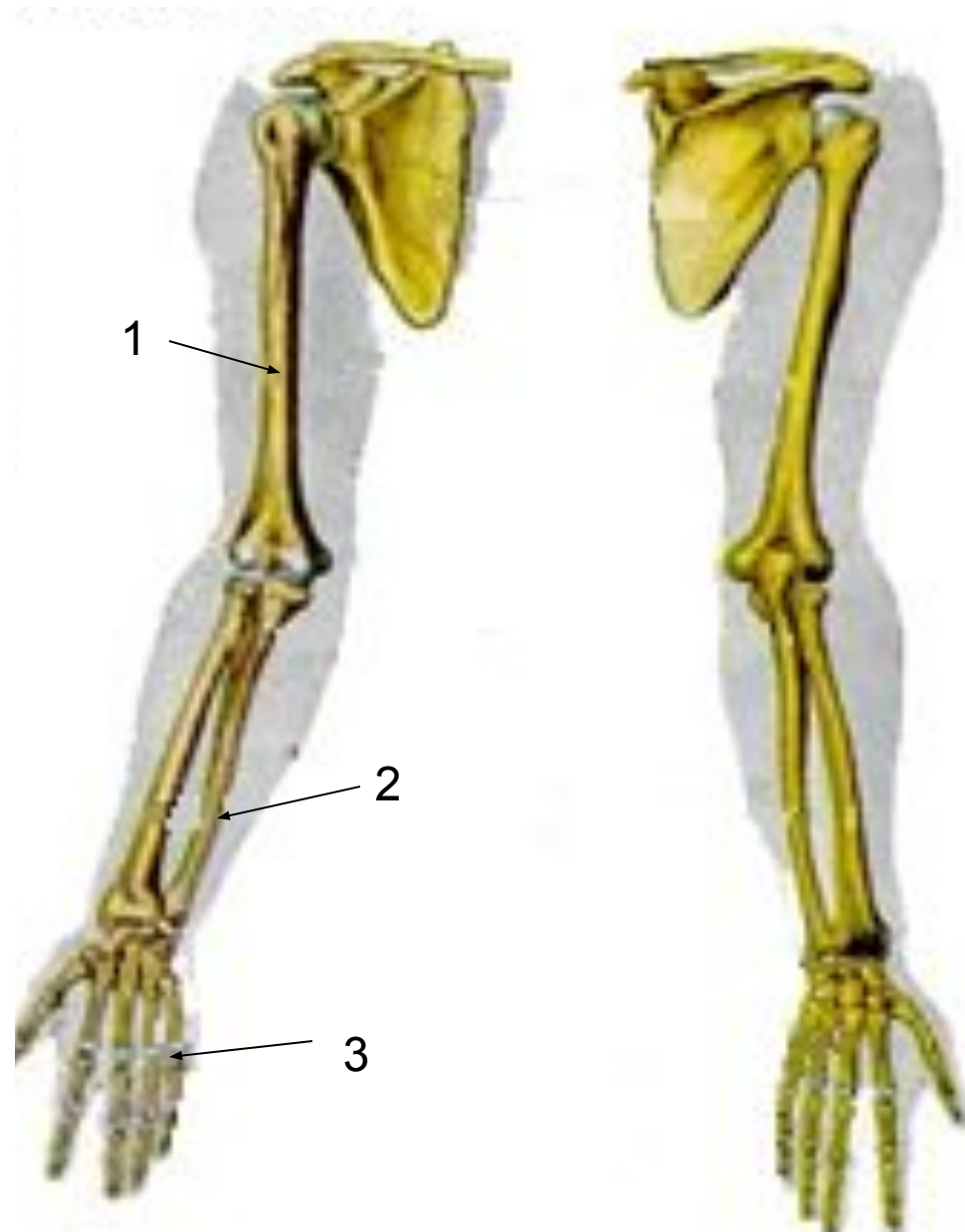


**□ Скелет свободной верхней конечности (скелет руки) образуют:**

**□ плечевая кость(1),**

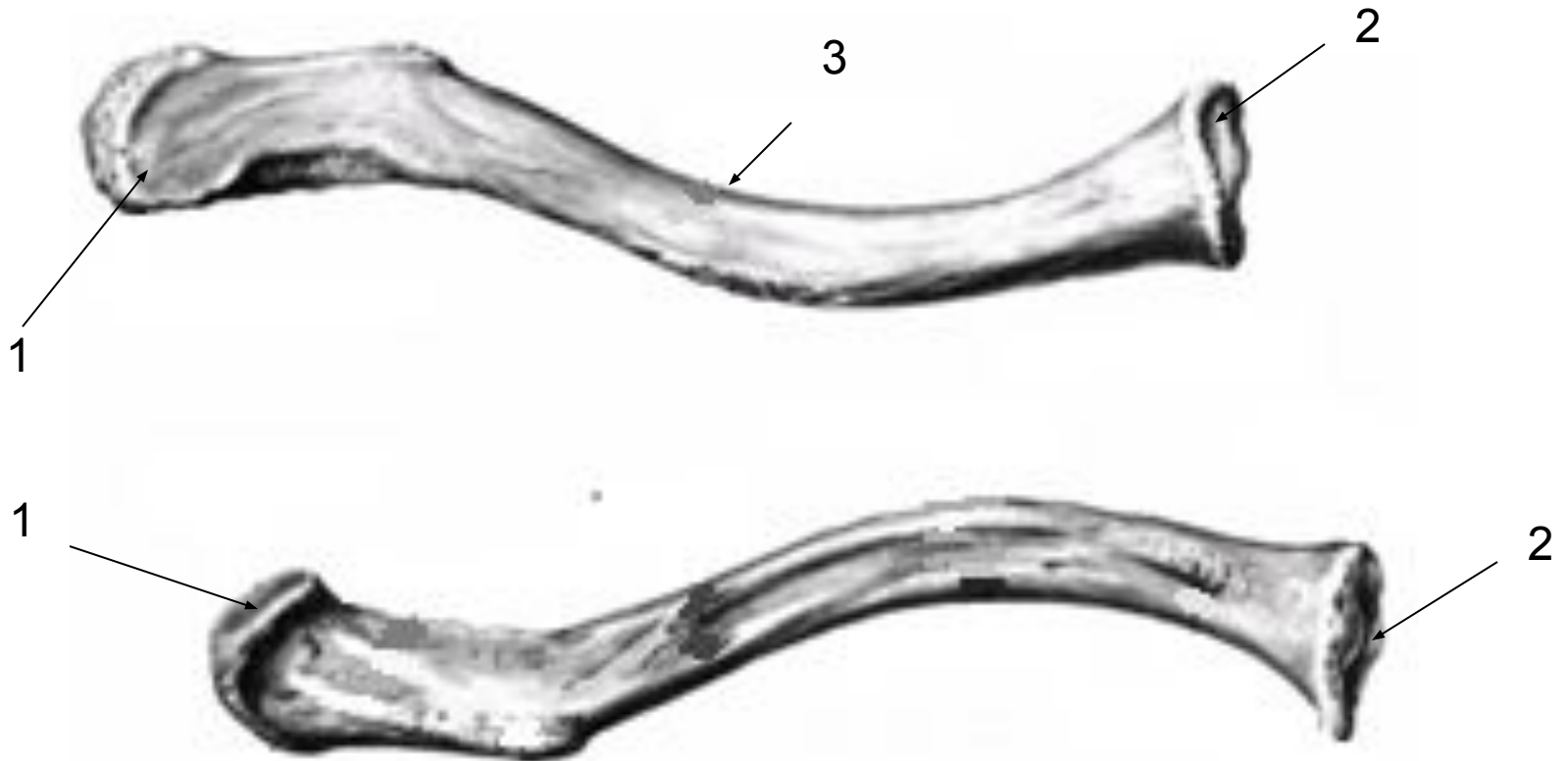**□ 2 кости предплечья(2);**

**□ кости кисти(3).**



# Ключица (clavicula)

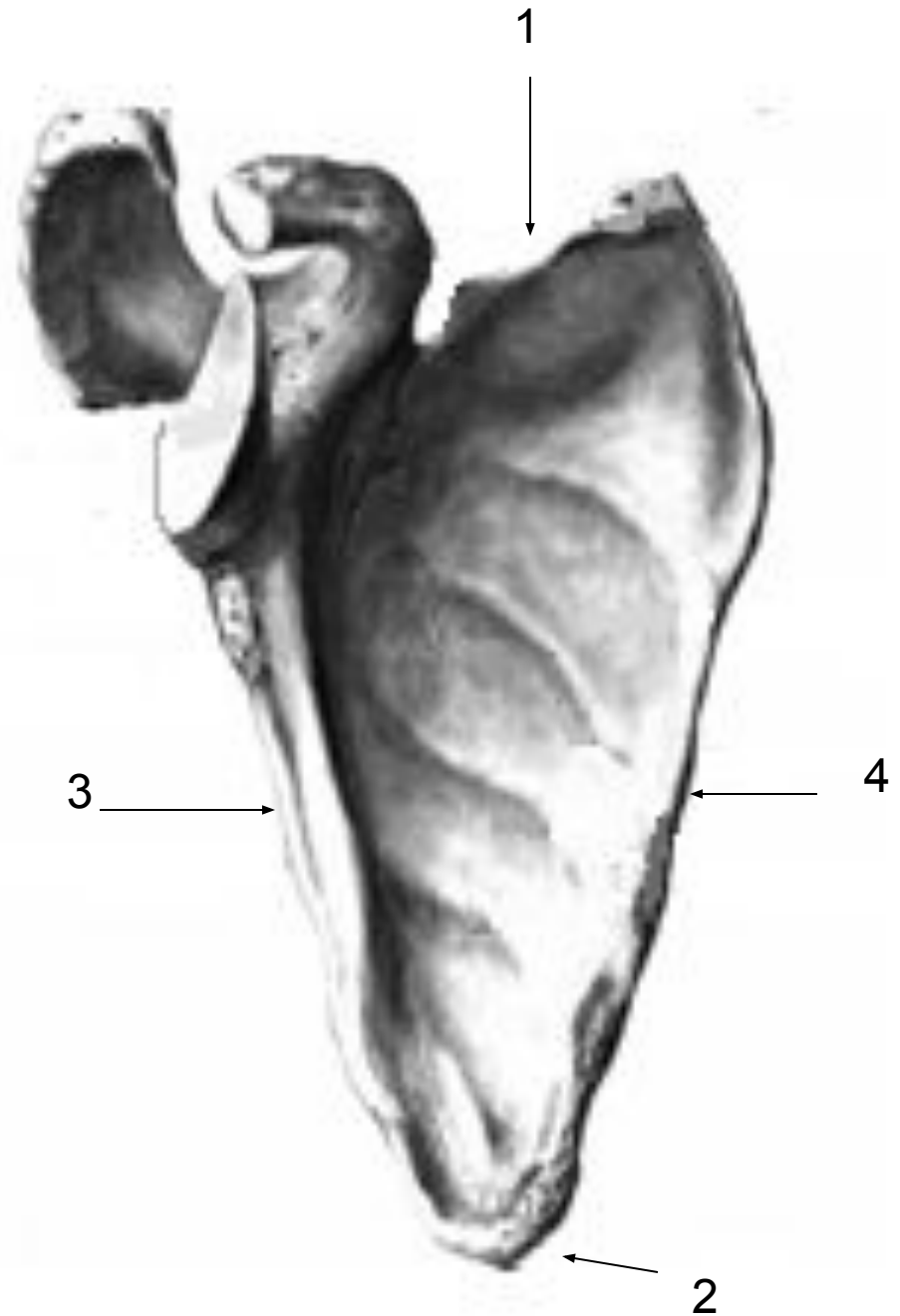
- имеет S-образно изогнутое тело(3) и два утолщённых конца – грудинный(1) и акромияльный (плечевой)(2).



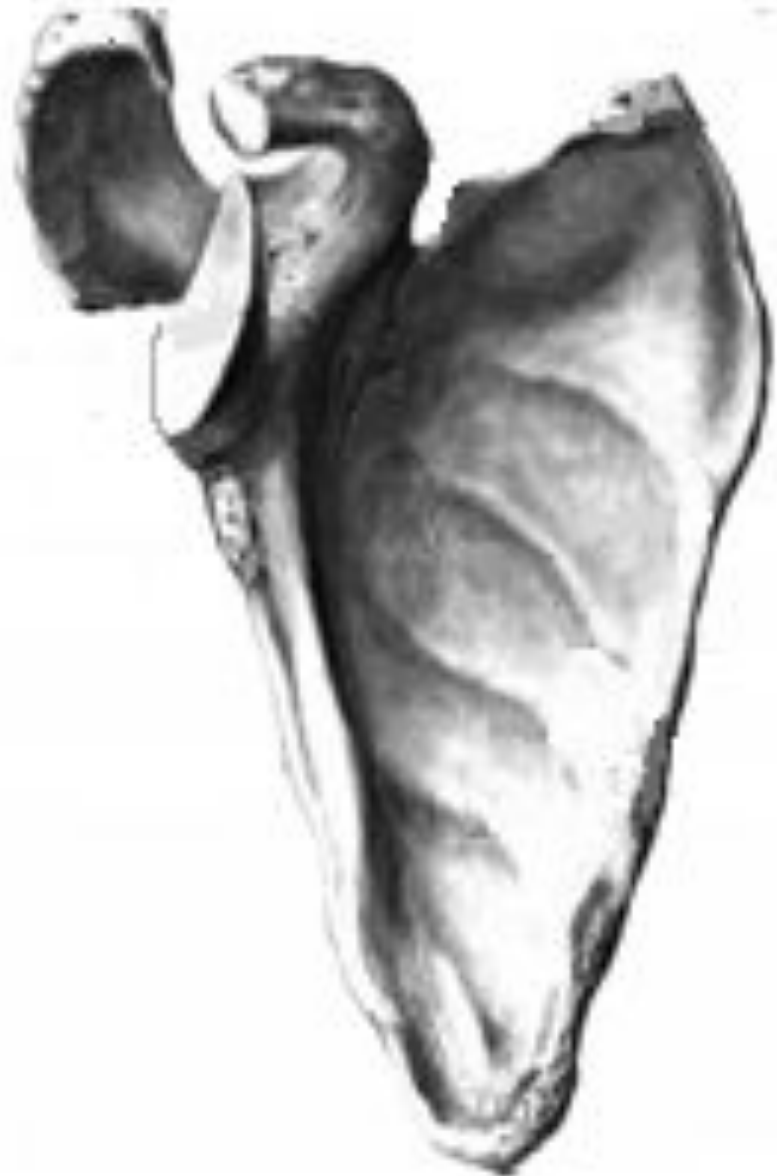# Лопатка (scapula)

- плоская  
треугольная  
кость, в которой  
выделяют 4  
края:

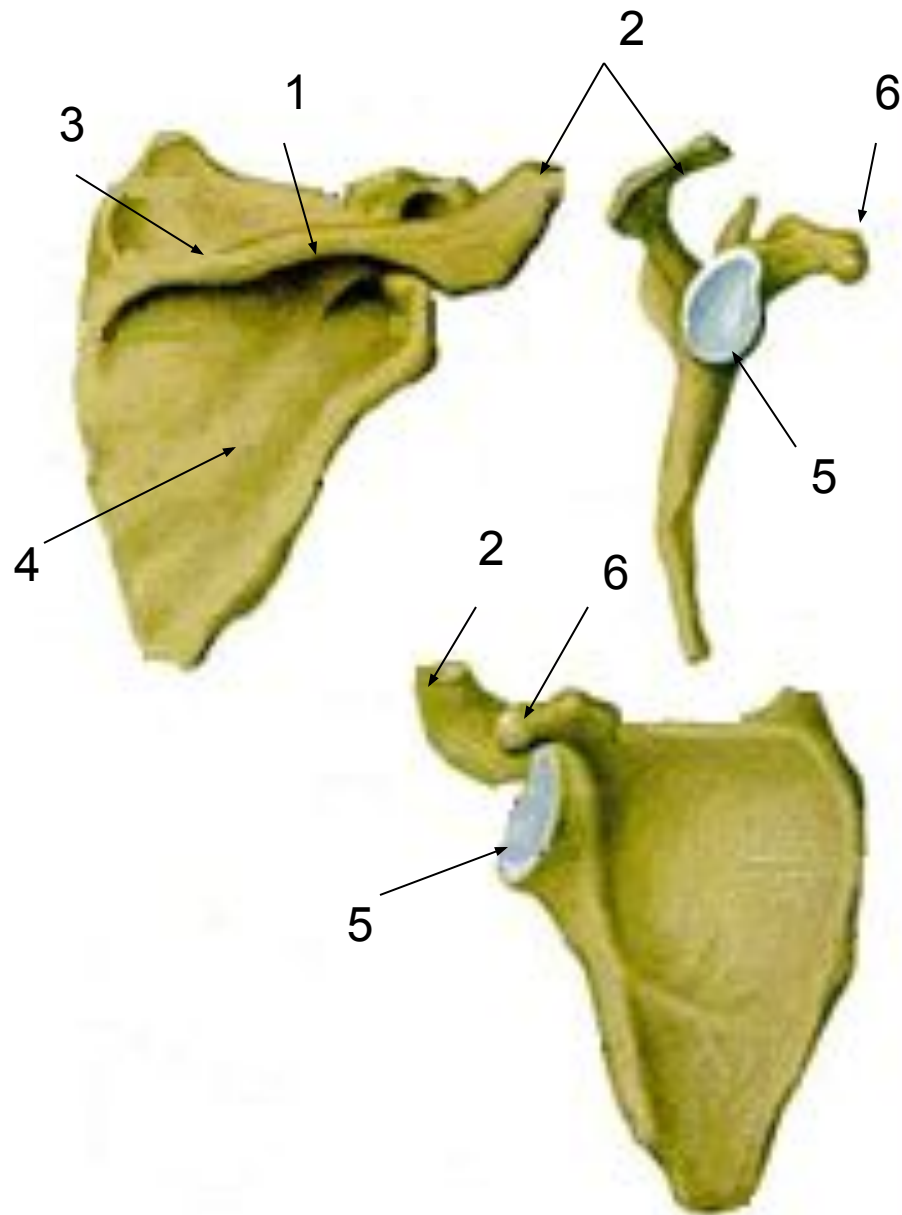
- верхний(1);
- нижний(2);
- латеральный(3);
- медиальный(4).



- Своей передней углублённой поверхностью лопатка прилежит к задней стенке грудной клетки между 2 и 6 рёбрами.




- Над задней поверхностью имеется **лопаточная ость(1)**, переходящая в плечевой отросток – **акромион(2)**.
- Ость лопатки делит заднюю поверхность на **надостную(3)** и **подостную(4)** ямки.
- Лопатка имеет **суставную впадину(5)** для сочленения с плечевой костью и обращённый вперёд **клювовидный отросток (6)**.



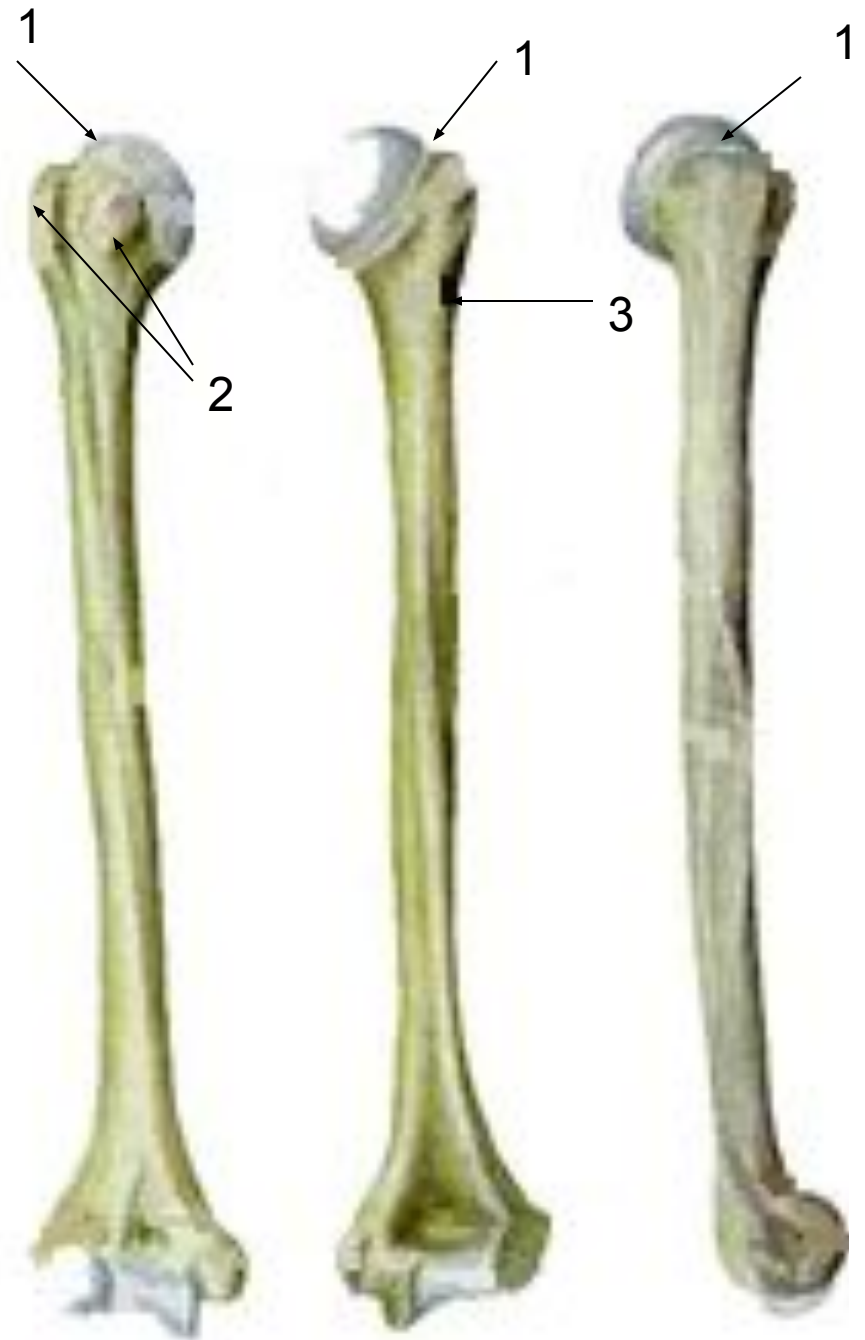


# Плечевая кость (humerus)

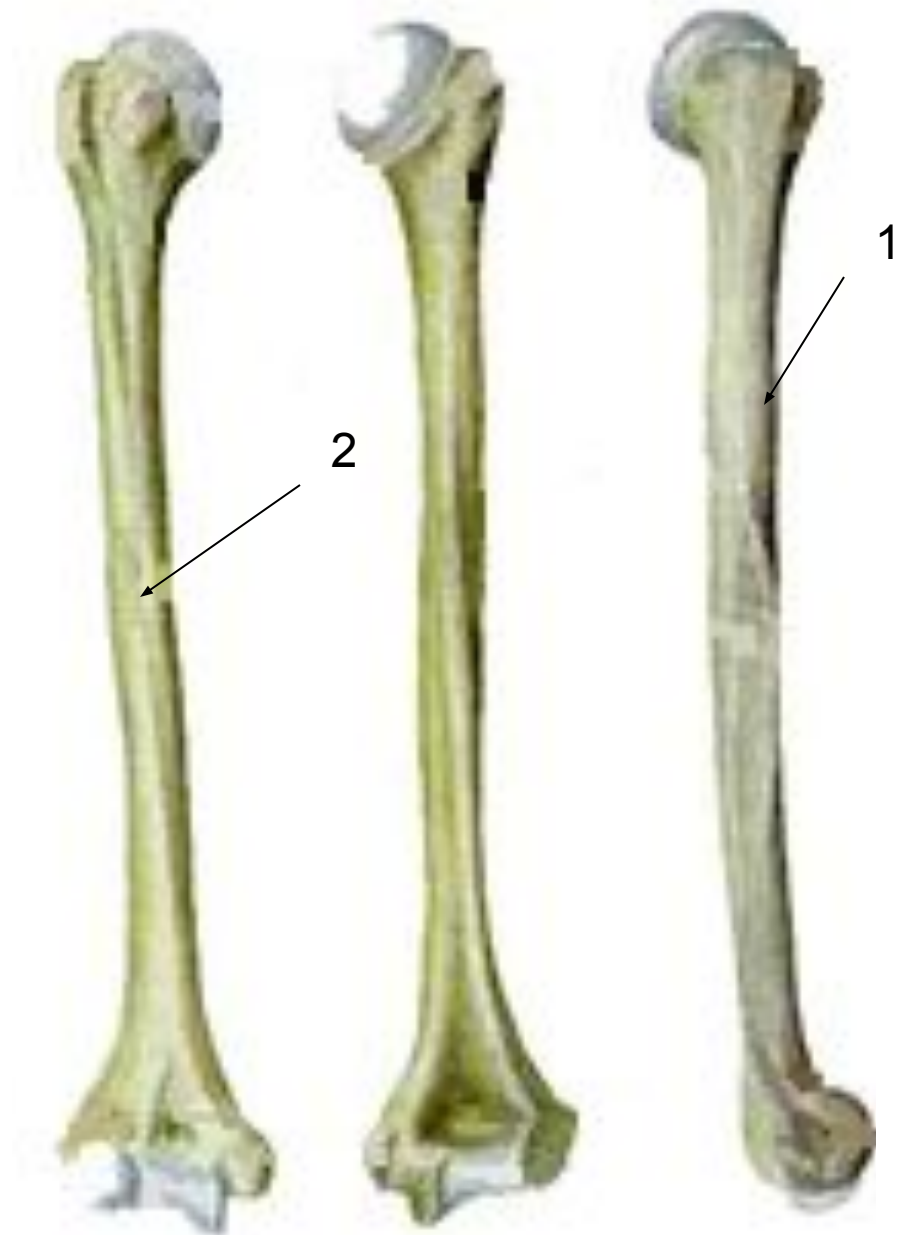
- Длинная трубчатая кость, состоит из:
  - тела(1);
  - двух эпифизов(2).
  - Верхний конец представлен округлой **суставной головкой(3)** для сочленения с лопаткой.



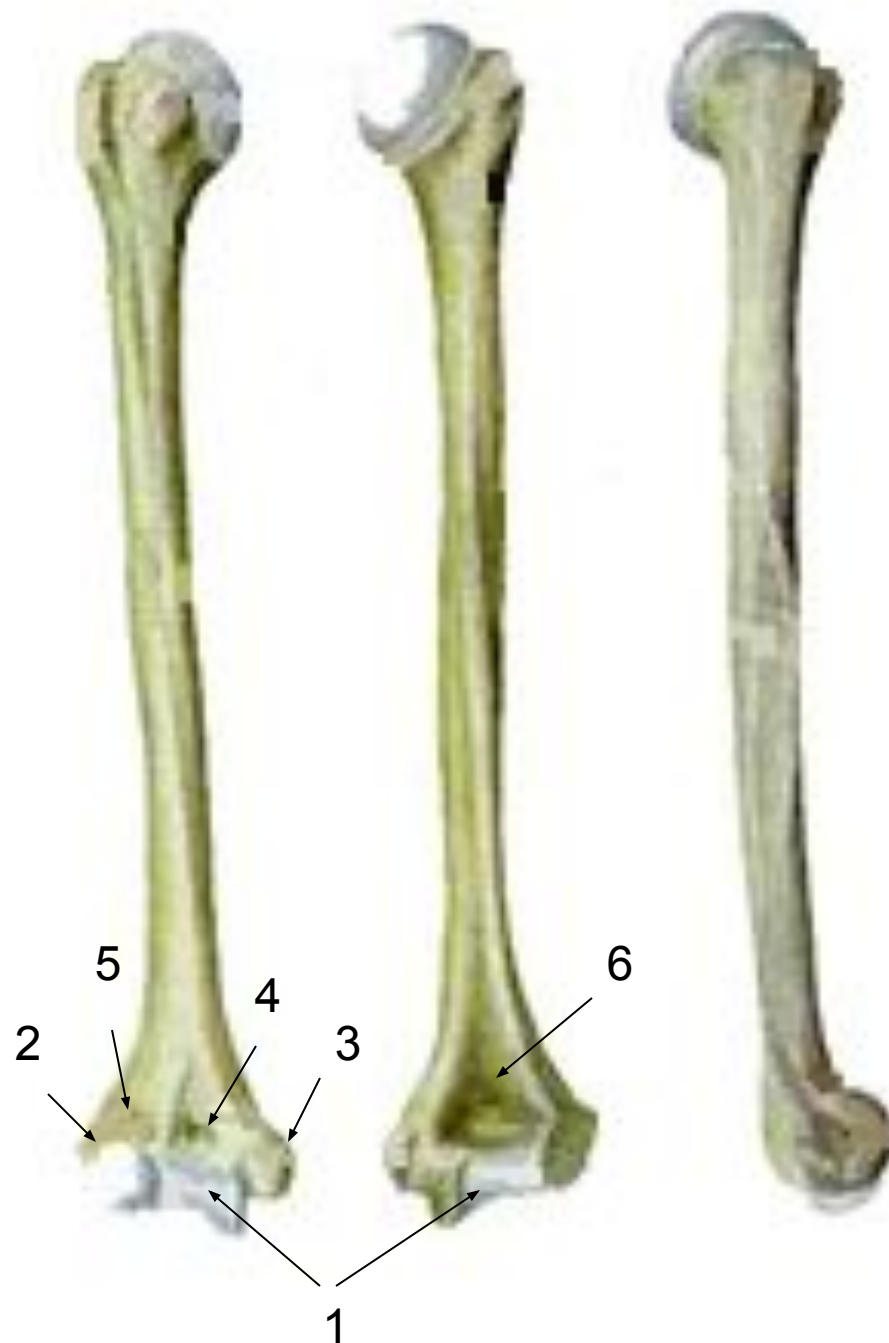- Он отделён от тела **анатомической шейкой(1)**. Здесь же находятся **большой и малый бугорки(2)**, разделённые бороздой.
- Ближайшую к головке суженную часть тела называют **хирургической шейкой(3)**.
- В этом месте часто бывают переломы.



- На теле имеется **бугристость(1)**, к которой прикрепляется дельтовидная мышца, а также питательные отверстия для сосудов и нервов, борозда лучевого нерва(2).



- Нижний конец имеет **мышцелок(1)** с суставными поверхностями для сочленения с костями предплечья и шероховатые **надмыщелки** – **латеральный(2)** и **медиальный(3)**.
- Над мышцелком расположены две ямки:
  - спереди – **венечная(4)** и **радиальная(5)**,
  - сзади – **локтевая ямка (6)**.

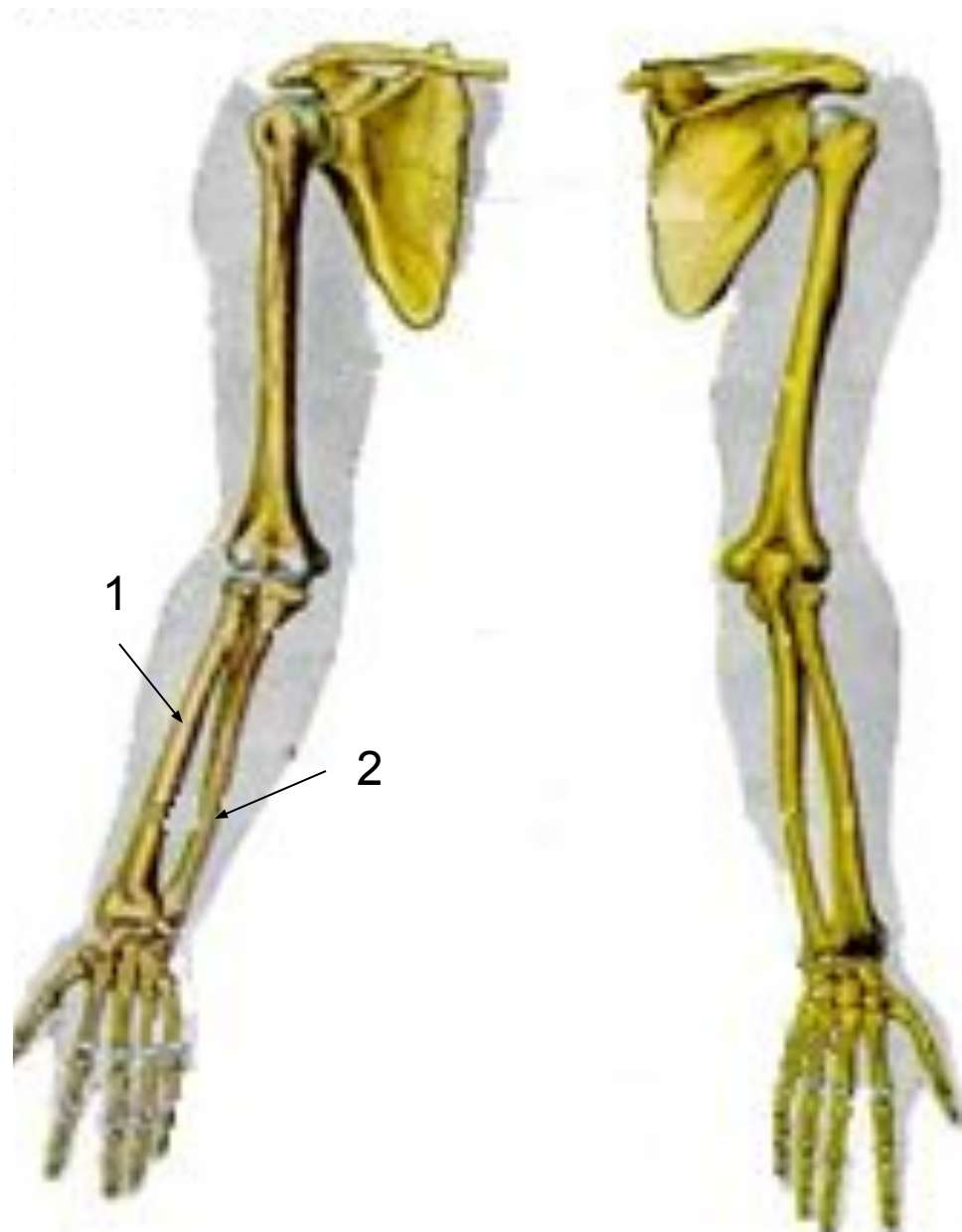


# Кости предплечья

- представлены двумя длинными трубчатыми костями:

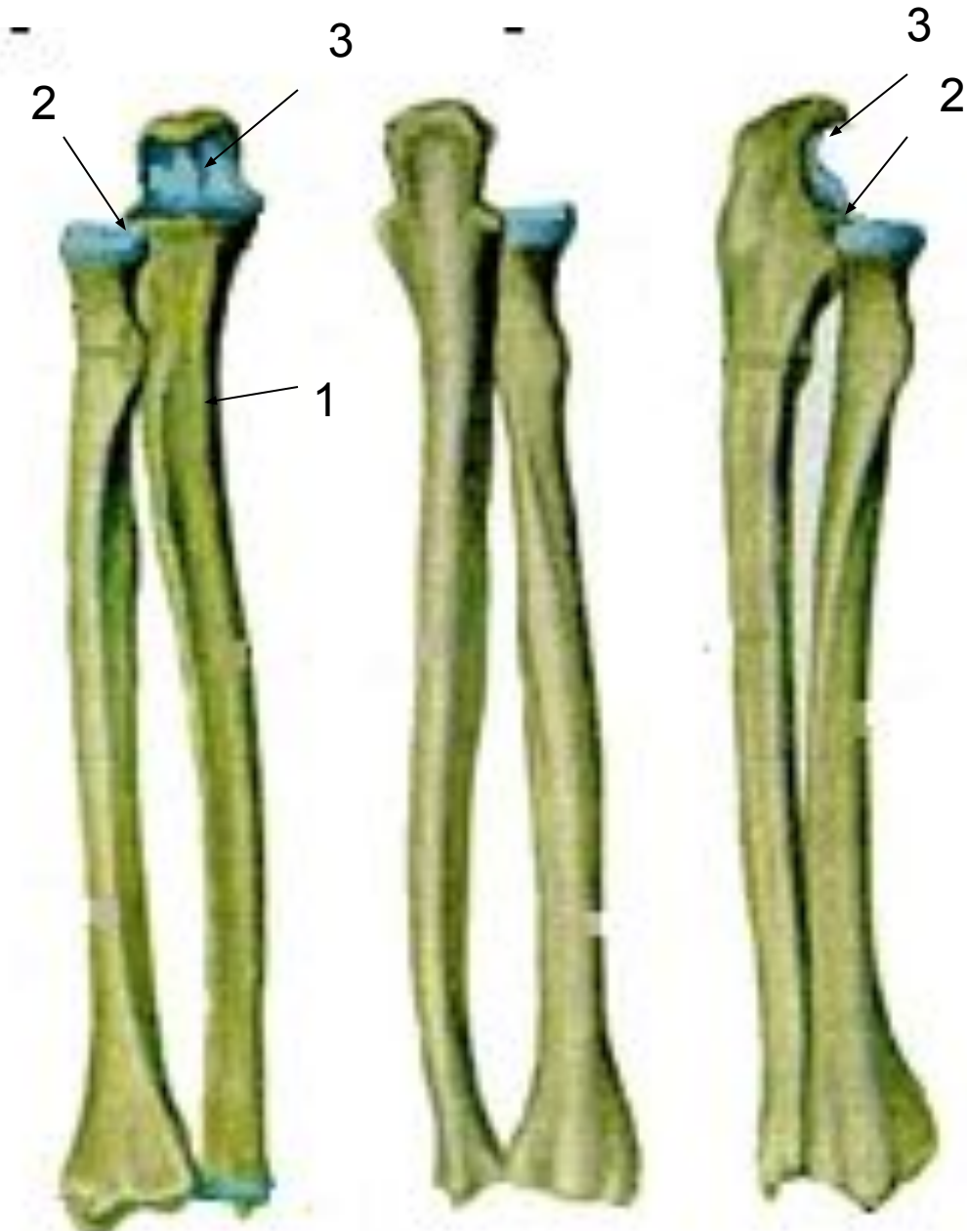
✓ лучевой костью (1);

✓ локтевой костью (2).



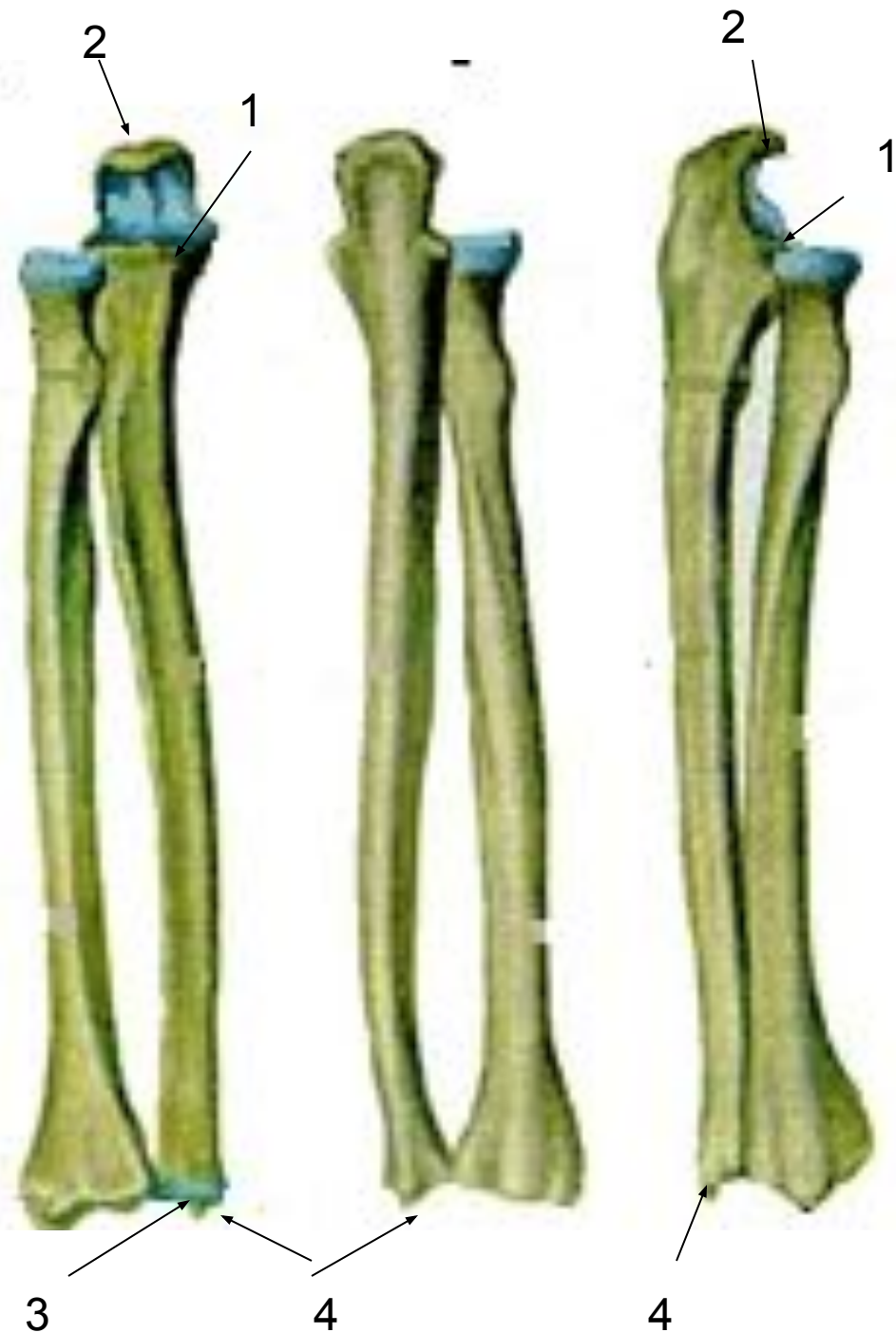# Локтевая кость (ulna)(1)

- располагается на внутренней стороне предплечья со стороны мизинца хорошо пальпируется.
- Верхний конец утолщён, имеет две вырезки – лучевую(2) и блоковидную(3).



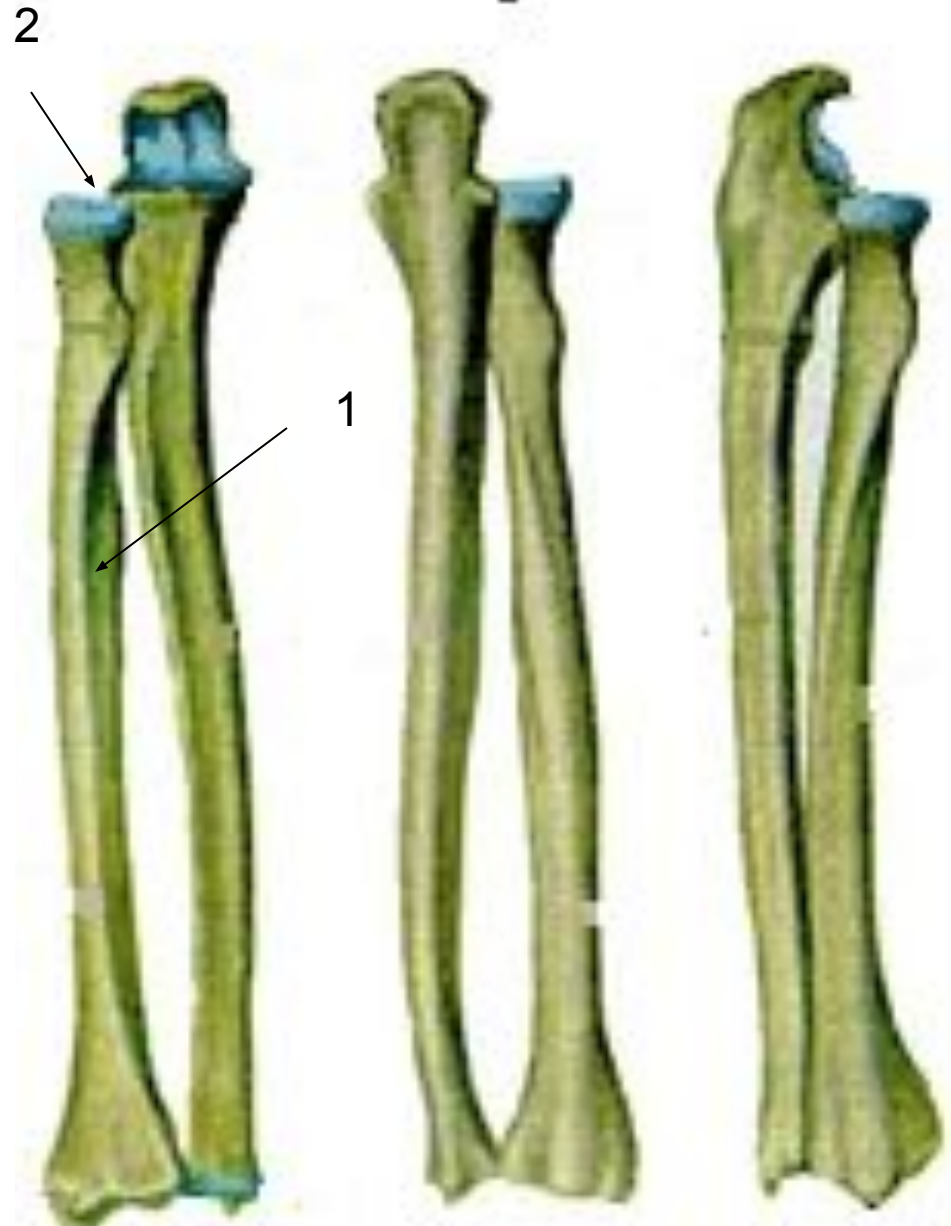

- **Блоковидная вырезка** кпереди переходит в **венечный отросток (1)**, сзади – в **локтевой отросток(2)**.
- **Нижний конец** локтевой кости имеет **головку, суставную окружность(3),** **шиловидный отросток(4),** **располагающийся медиально.**



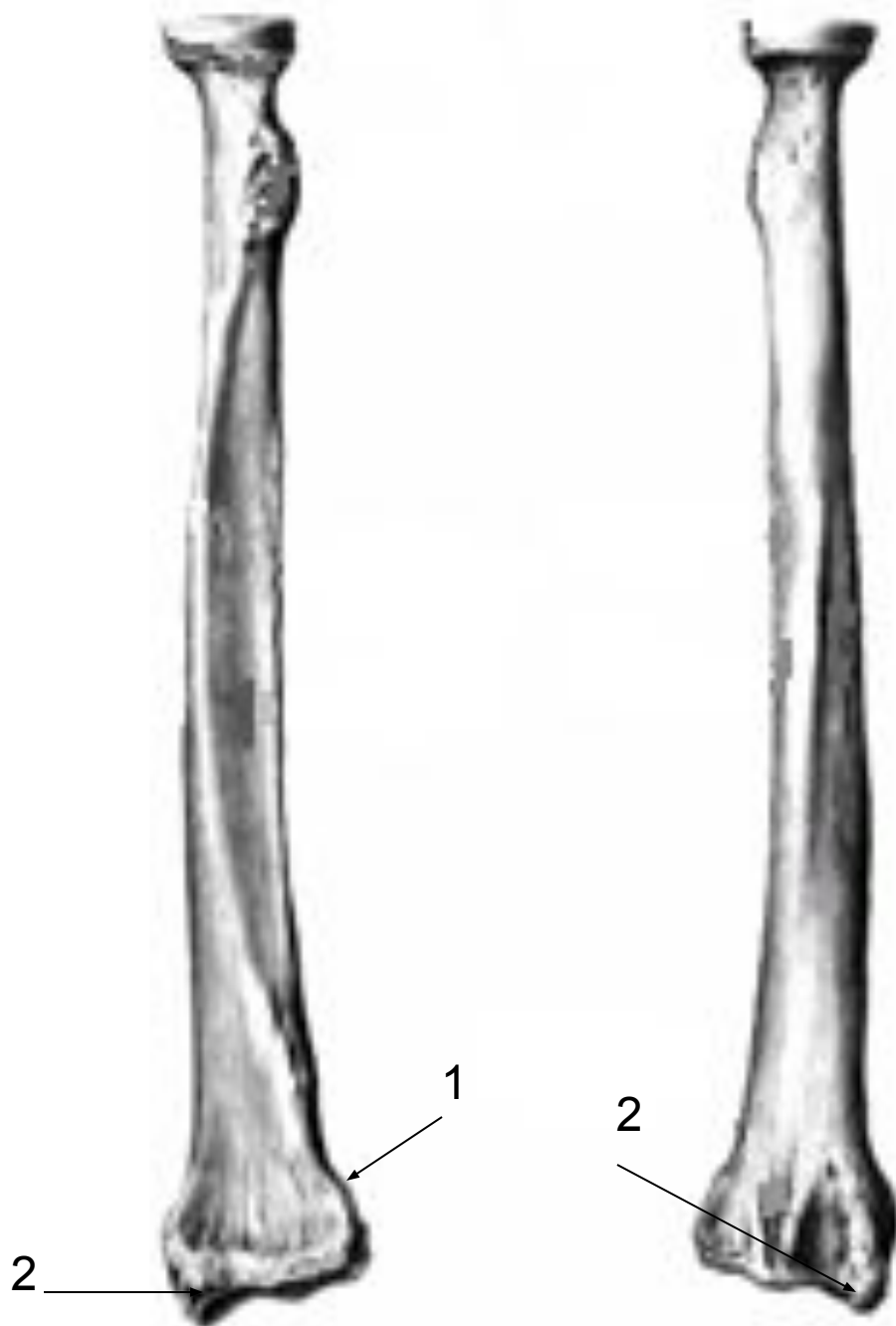
# Лучевая кость (radius)(1)

- Располагается на наружной стороне предплечья со стороны большого пальца.
- Её верхний конец образован цилиндрической головкой(2) с суставной ямкой и суставной окружностью.





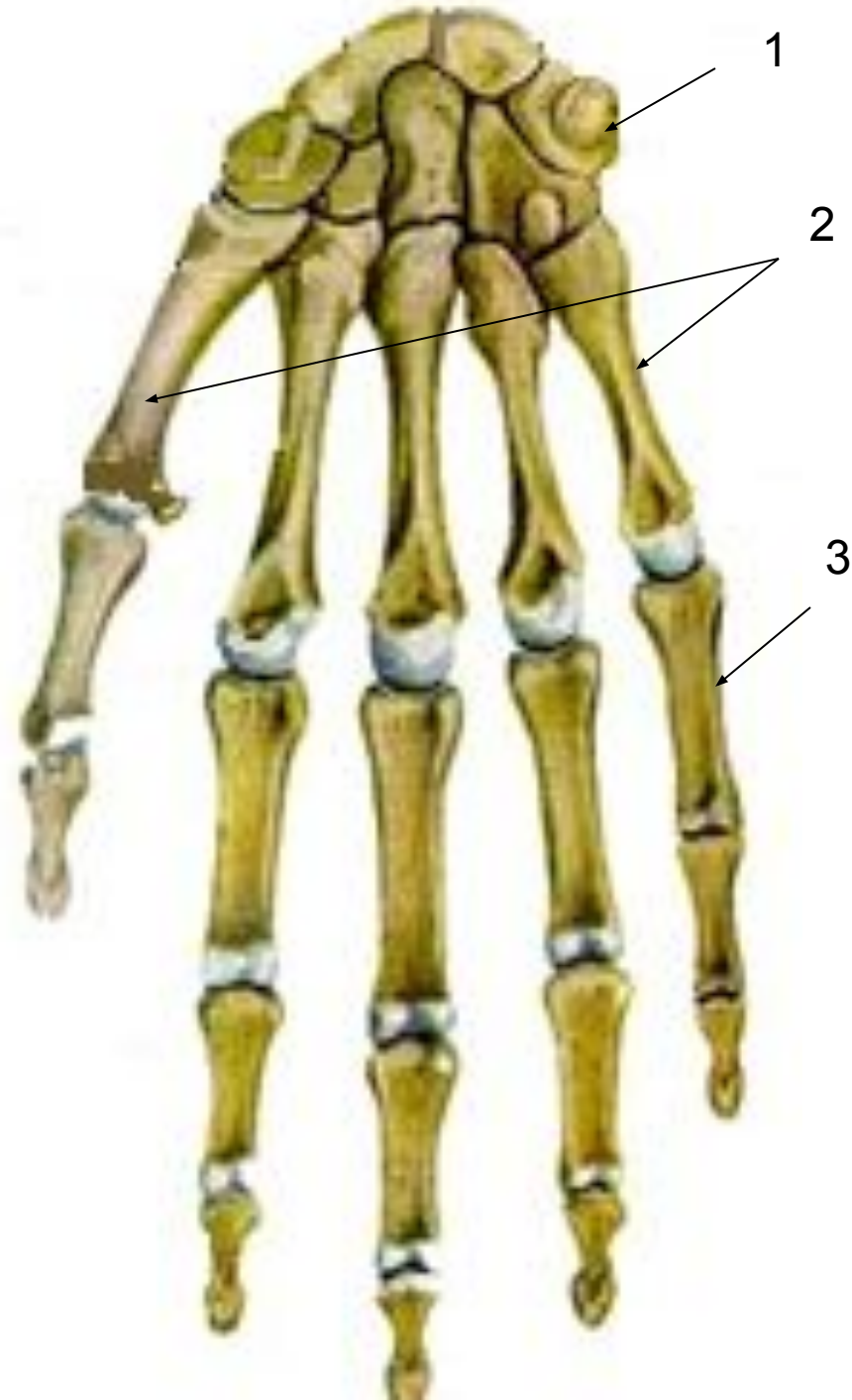
- Нижний конец имеет запястную **суставную поверхность**, **локтевую вырезку(1)** и **шиловидный отросток(2)**.
- Тела обеих костей предплечья трёхгранные.
- Обращённые друг к другу края заострены и называются **межкостные**.



# Кости кисти (*ossa manus*)

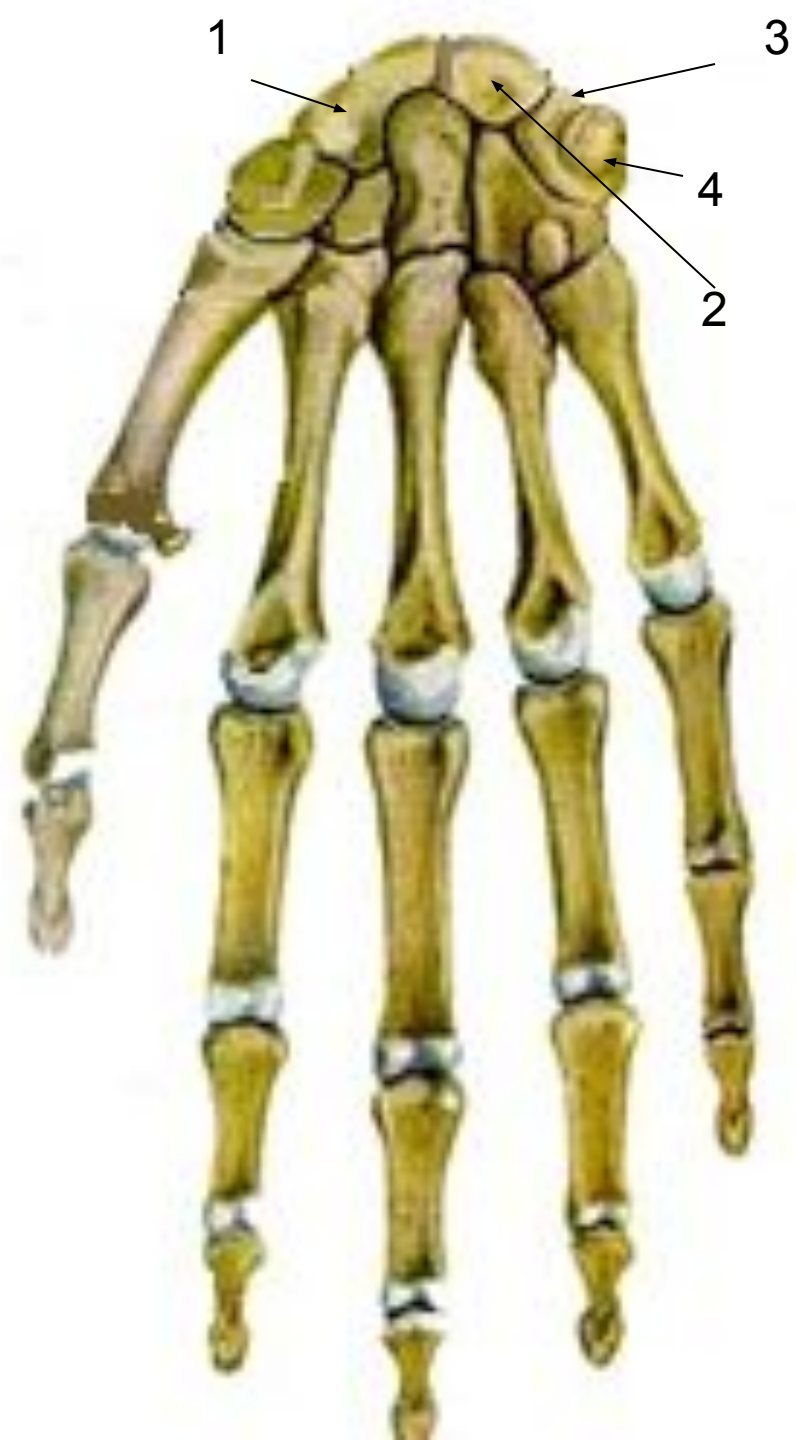Делятся на:

- кости запястья (1);
- кости пясти (2);
- кости пальцев кисти (3).



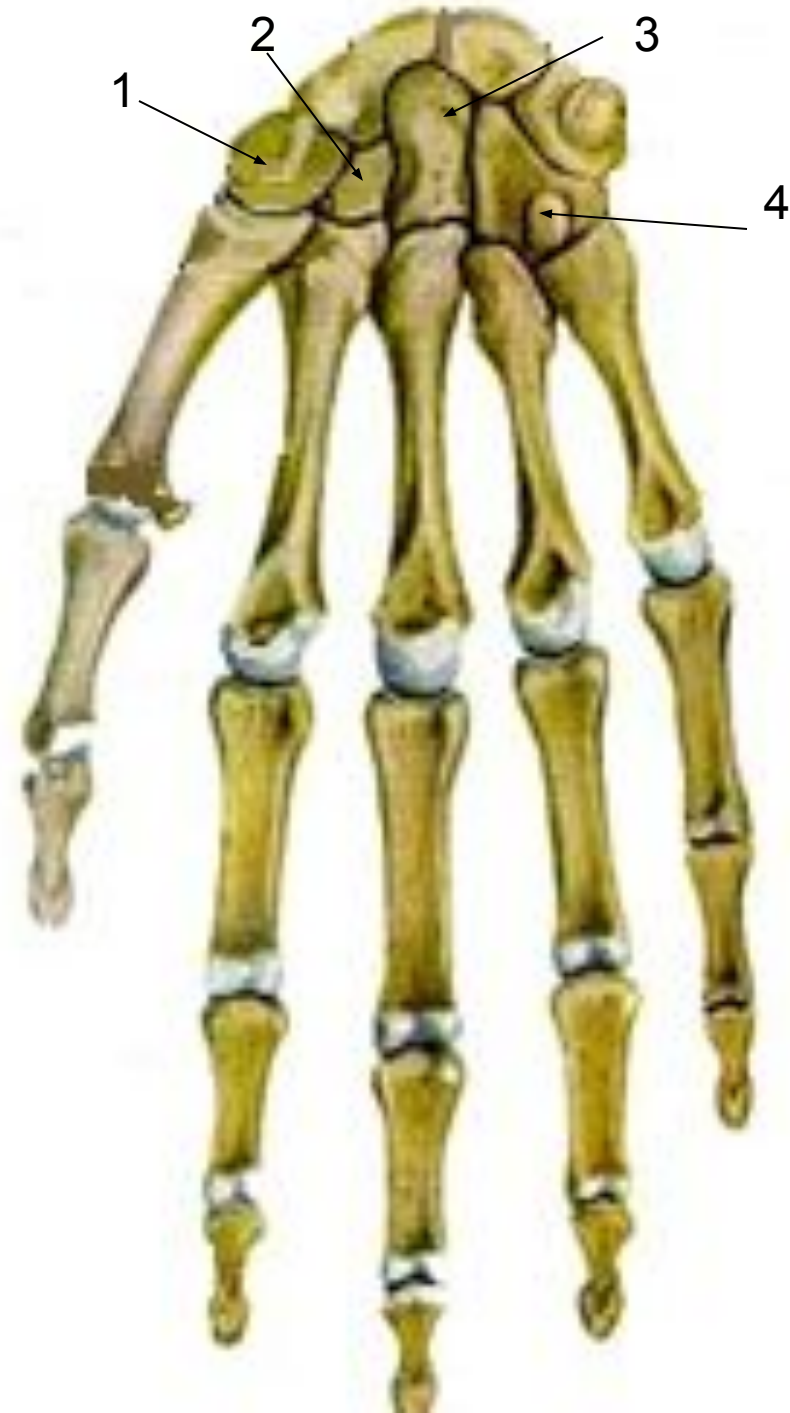- 8 коротких костей запястья располагаются в 2 ряда, по 4 в каждом.
- Считая от большого пальца верхний ряд образуют:

- Ладьевидная(1).
- Полулунная(2).
- Трёхгранная(3).
- Гороховидная(3).



• **Нижний ряд образуют:**

- **Кость-трапеция (1).**
- **Трапециевидная кость(2).**
- **Головчатая кость (3).**
- **Крючковидная кость(4).**



## • Кости пясти

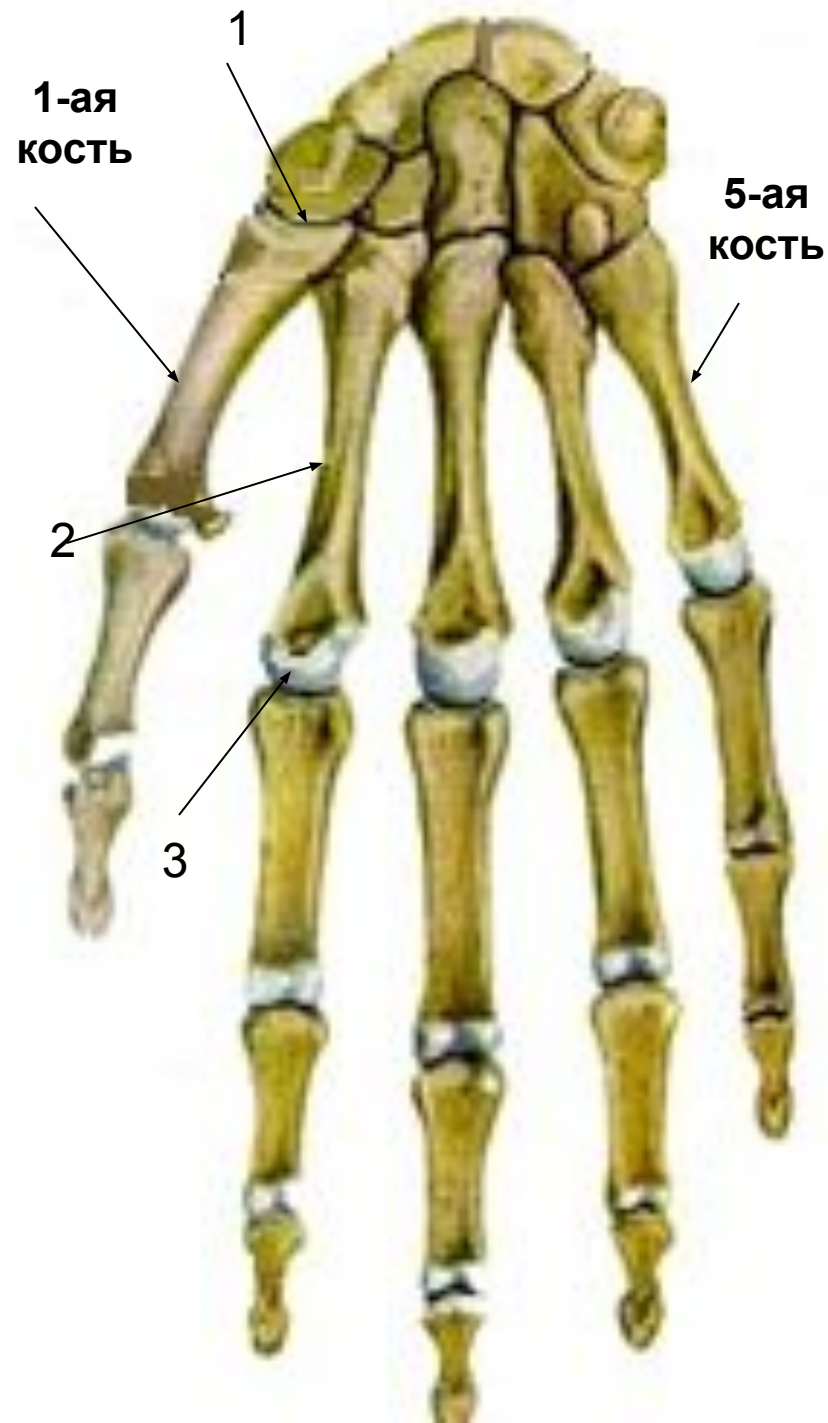
представлены короткими трубчатыми костями, счёт которым ведут со стороны большого пальца (1, 2 и так далее).

• Каждая пястная кость имеет:

□ Основание(1).

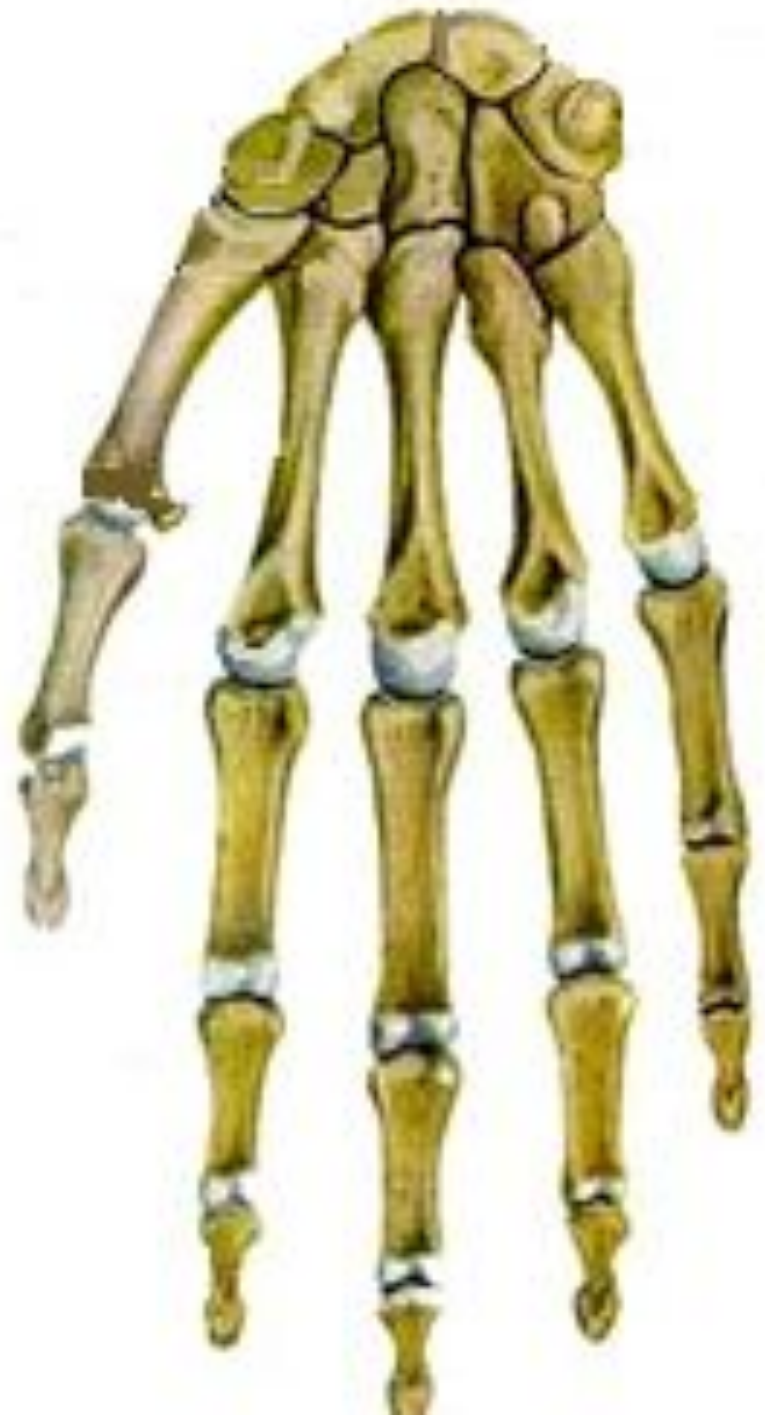□ Тело(2).

□ Головку(3).





- **Скелет**  
**пальцев**  
образован  
небольшими  
трубчатymi  
костями –  
фалангами.

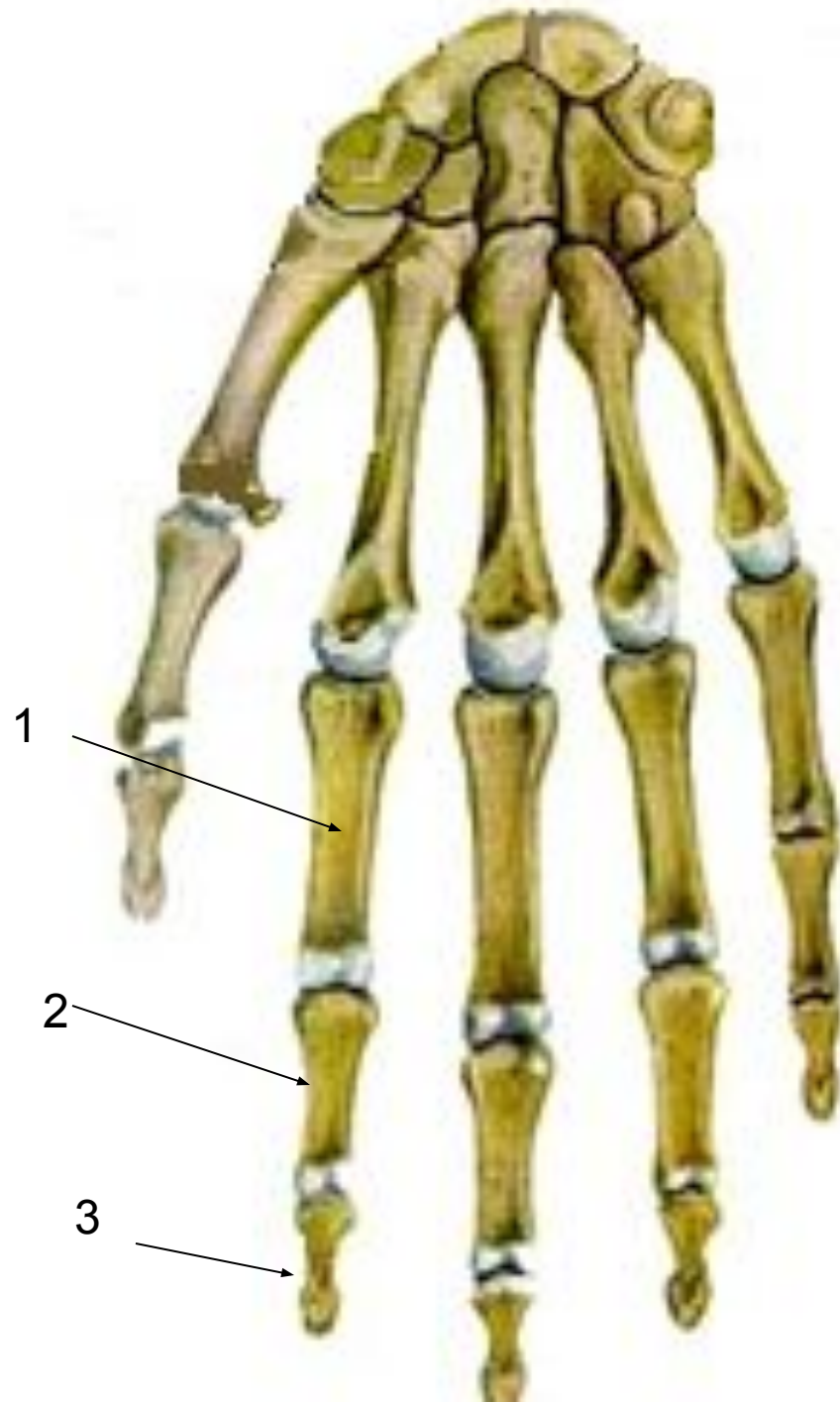

- Каждый палец, кроме большого, состоит из **3-х фаланг**:

- проксимальной(1);
- средней(2);
- дистальной (ногтевой)(3).

- **Большой палец** состоит из **2-х фаланг**:

- проксимальной и
- дистальной.

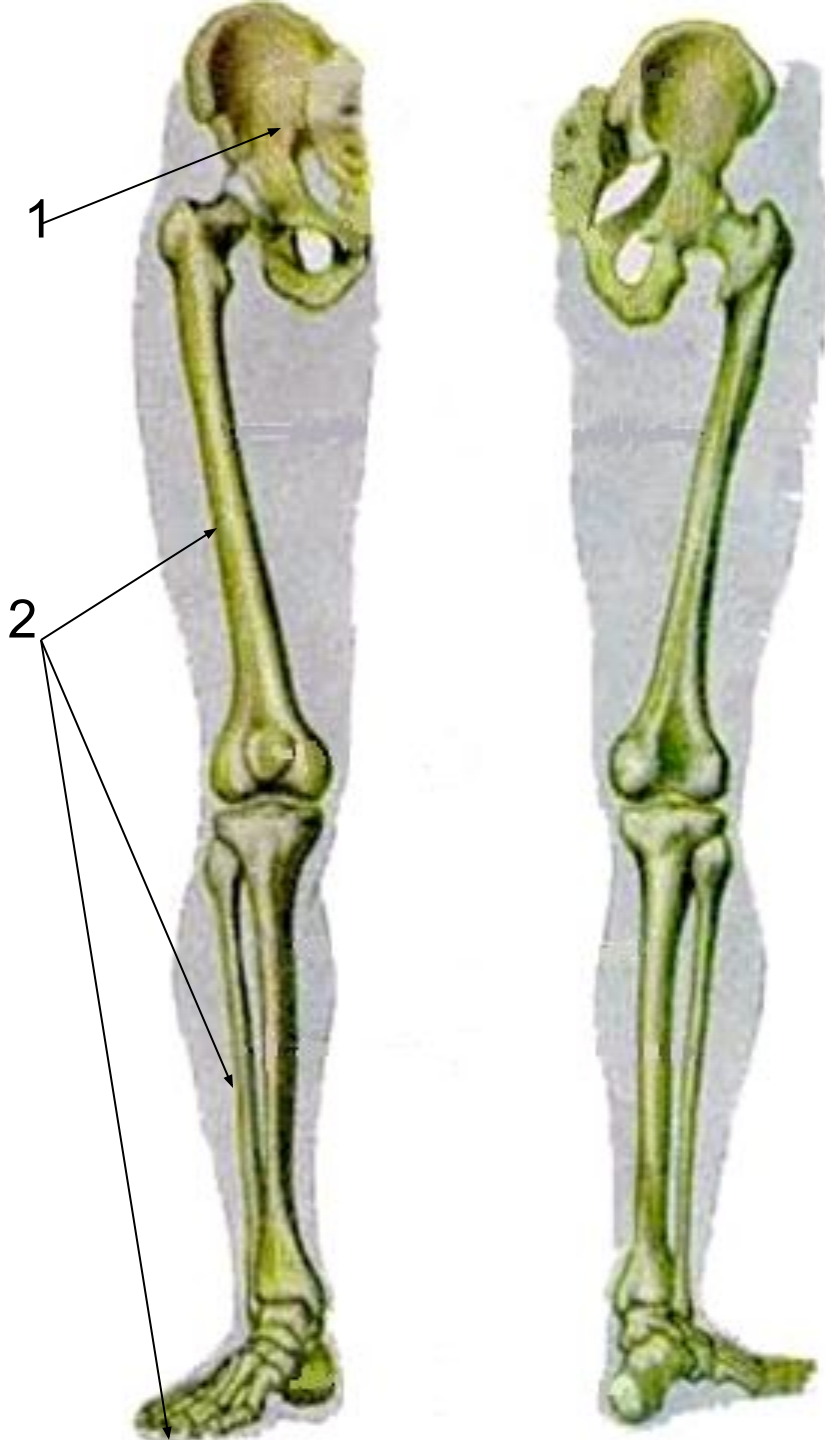


# **Скелет нижних конечностей**



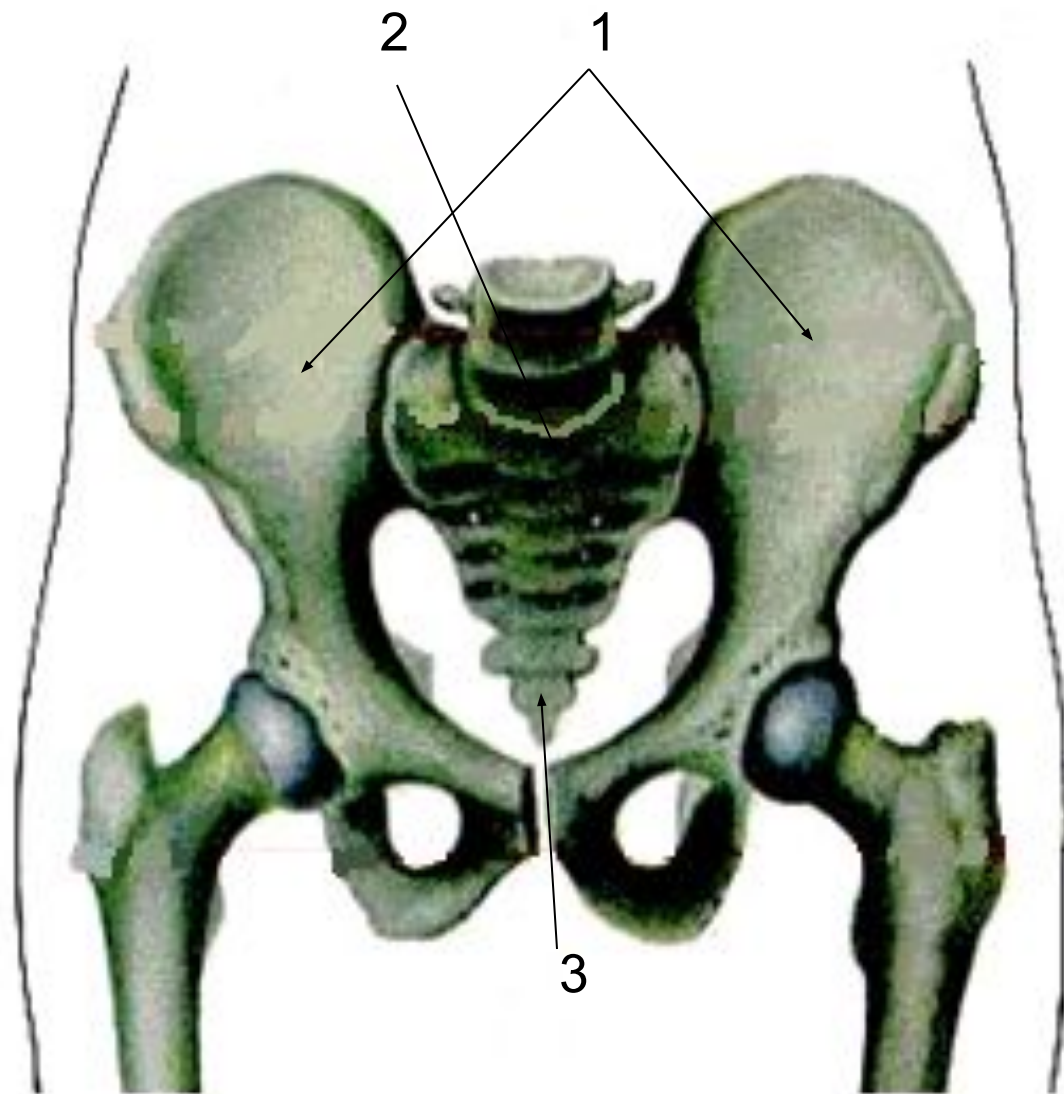
• Скелет нижних конечностей составляет:

- тазовый пояс(1)  
или таз;
- скелет свободной нижней конечности(2).



• **Тазовый пояс**  
образован:

- двумя  
тазовыми  
костями(1),
- крестцом(2),
- копчиком(3).

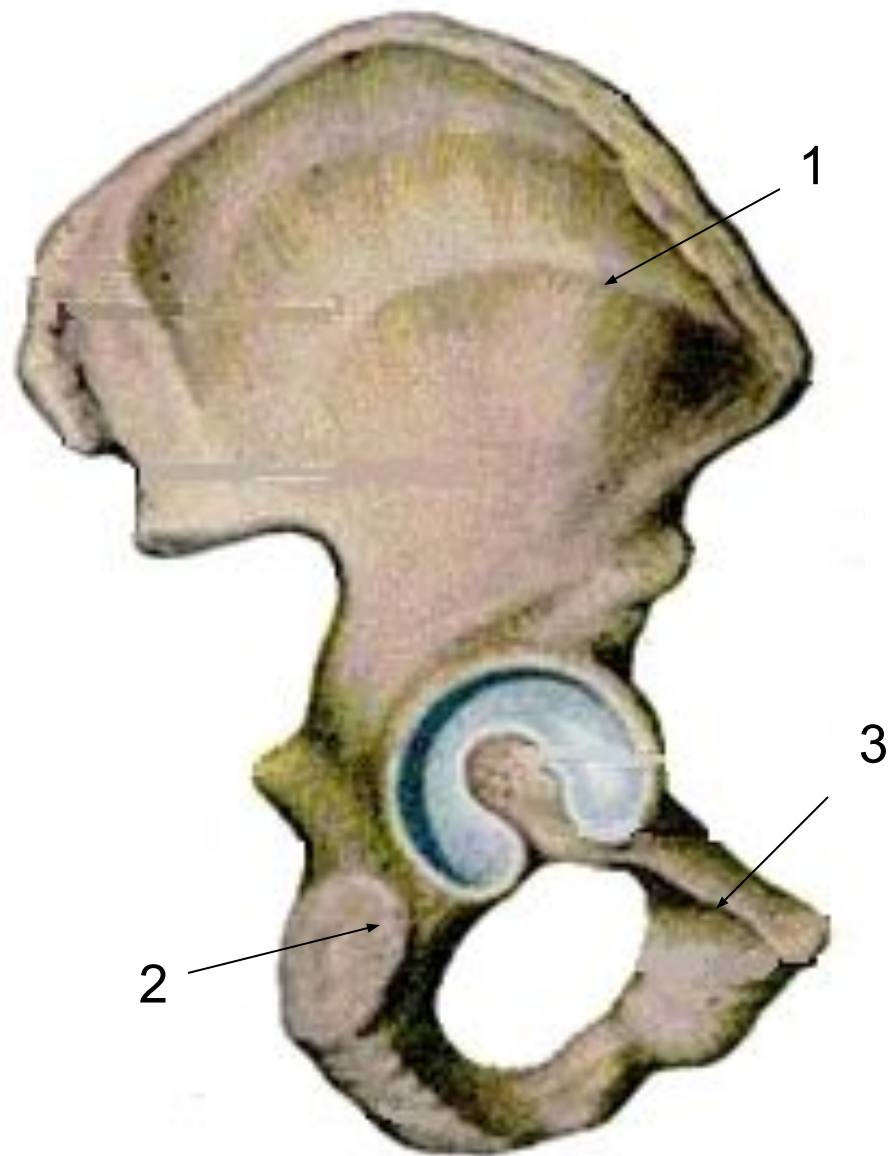


# Тазовая кость (os coxae)

- до 16 лет представлена **3-мя отдельными костями:**

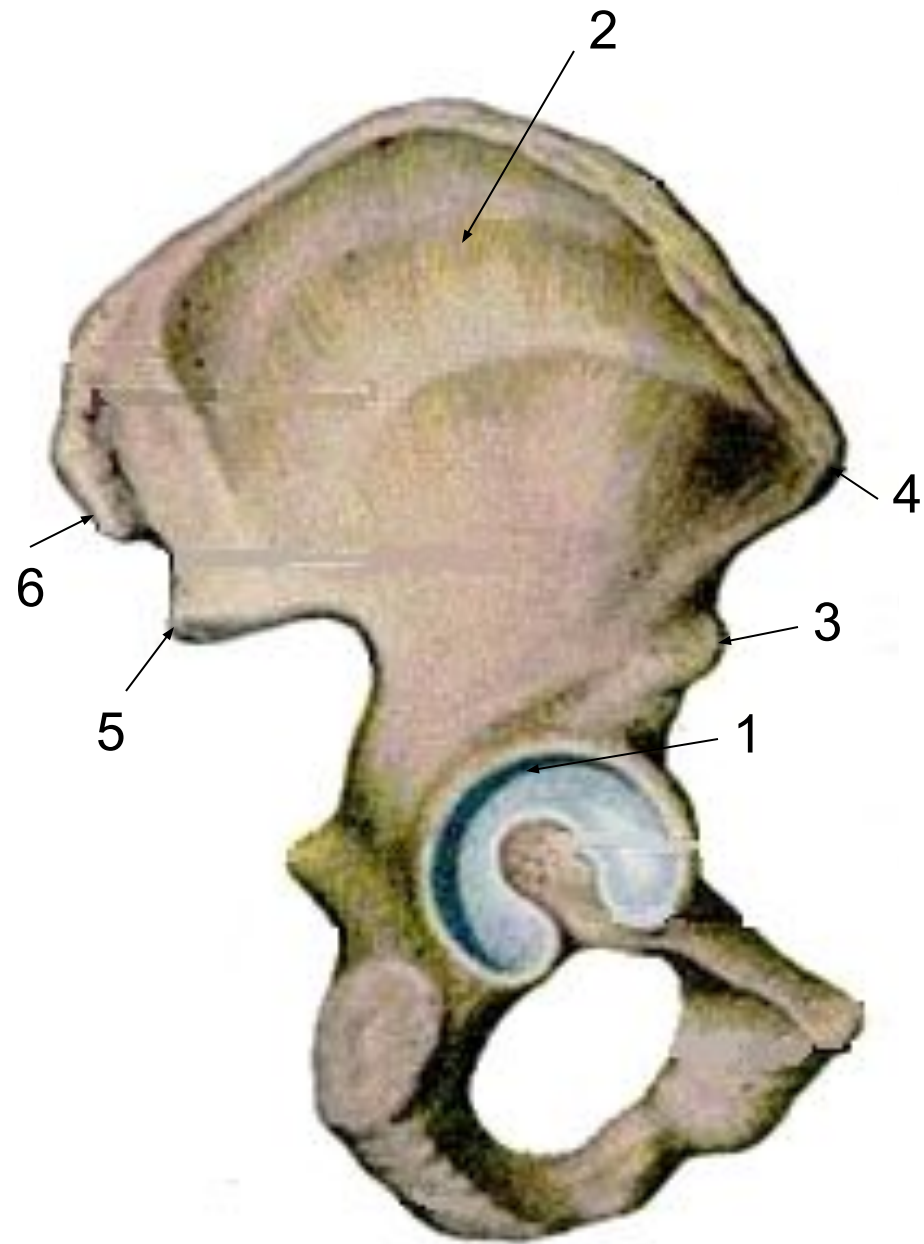
- **подвздошной(1);**
- **седалищной(2);**
- **лобковой или лонной (3).**

- после 16 лет они **срастаются в единую тазовую кость.**

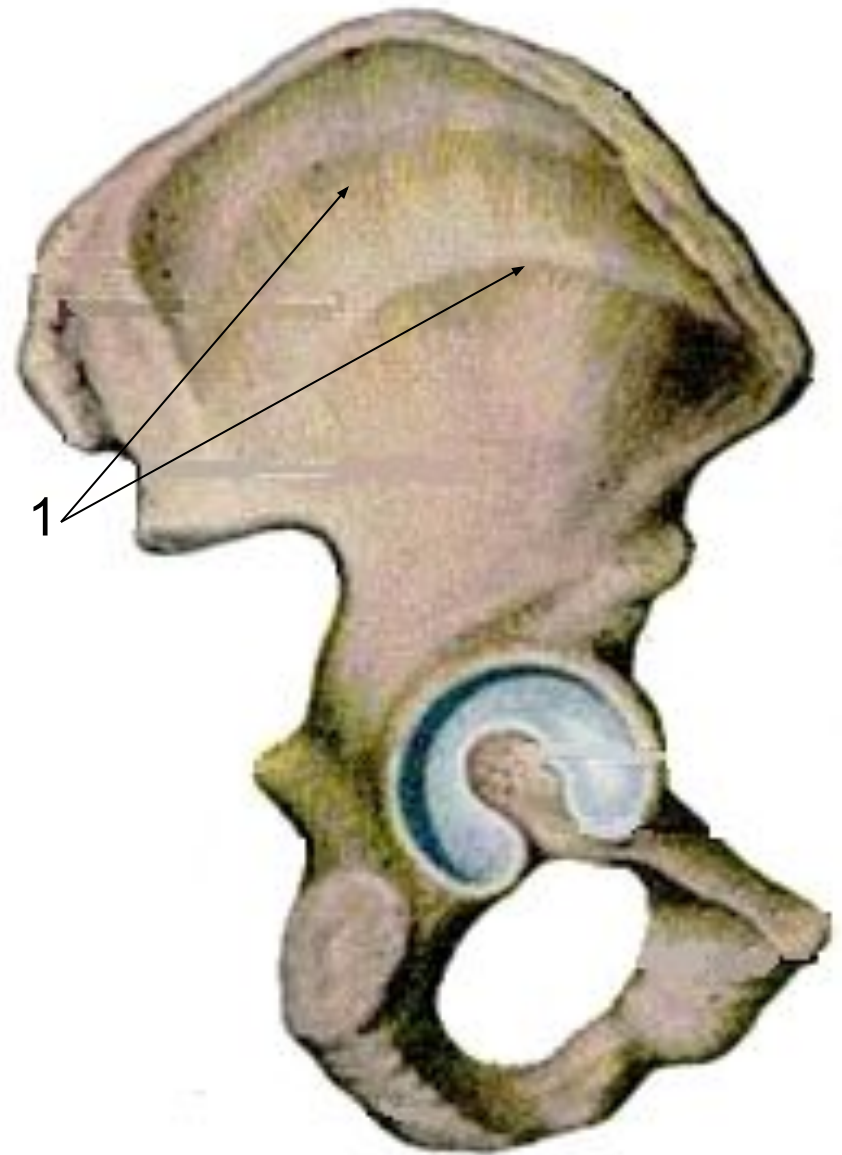


# Подвздошная кость (*os ilium*)

- самая крупная часть тазовой кости, состоит из тела(1) и крыла(2), заканчивающегося гребнем.
- На крыле спереди и сзади имеется по два выступа – **ости**:
  - ✓ передняя нижняя(3);
  - ✓ передняя верхняя(4);
  - ✓ задняя нижняя(5);
  - ✓ задняя верхняя(6).

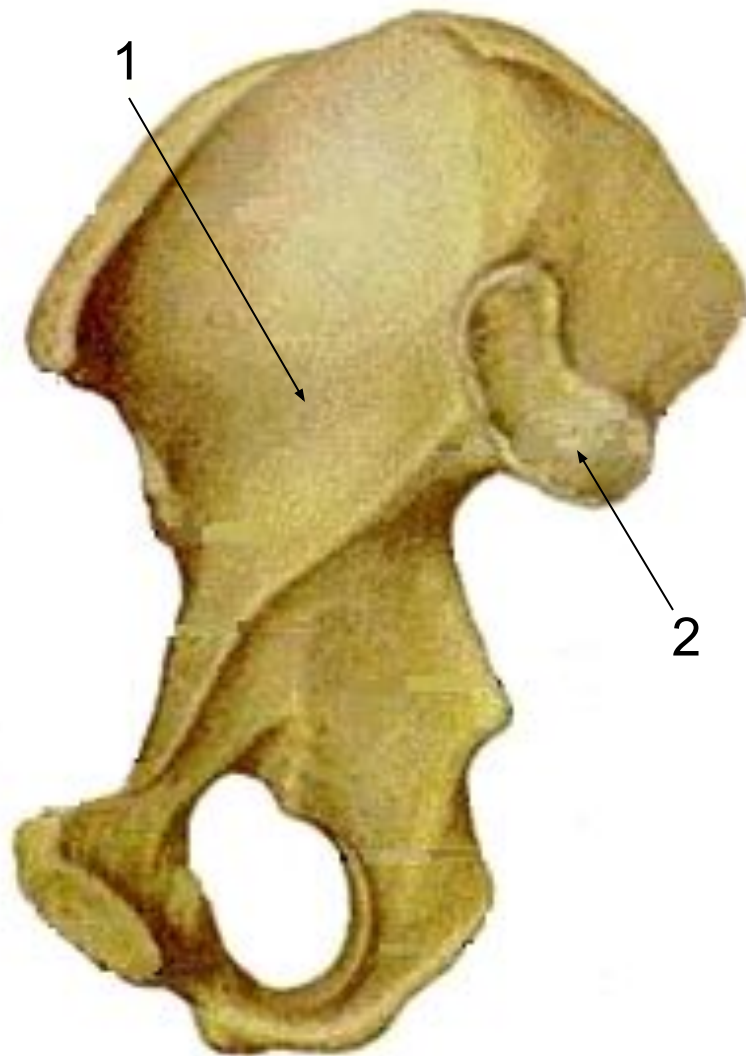


- на наружной поверхности – три шероховатые **ягодичные линии(1)**, от них начинаются ягодичные мышцы.



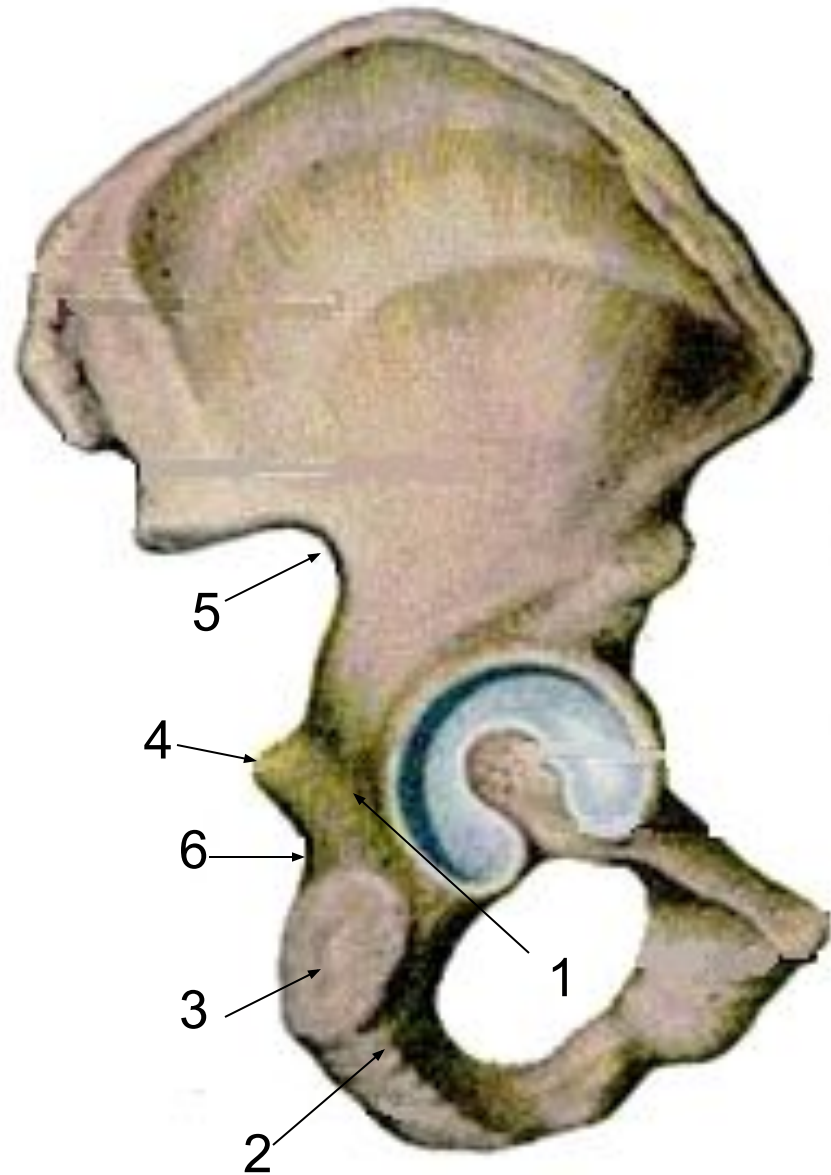


- На внутренней поверхности крыла расположено углубление – **подвздошная ямка(1)**.
- Задняя часть крыла утолщена, имеет **ушковидную суставную поверхность(2)** для сочленения с крестцом.



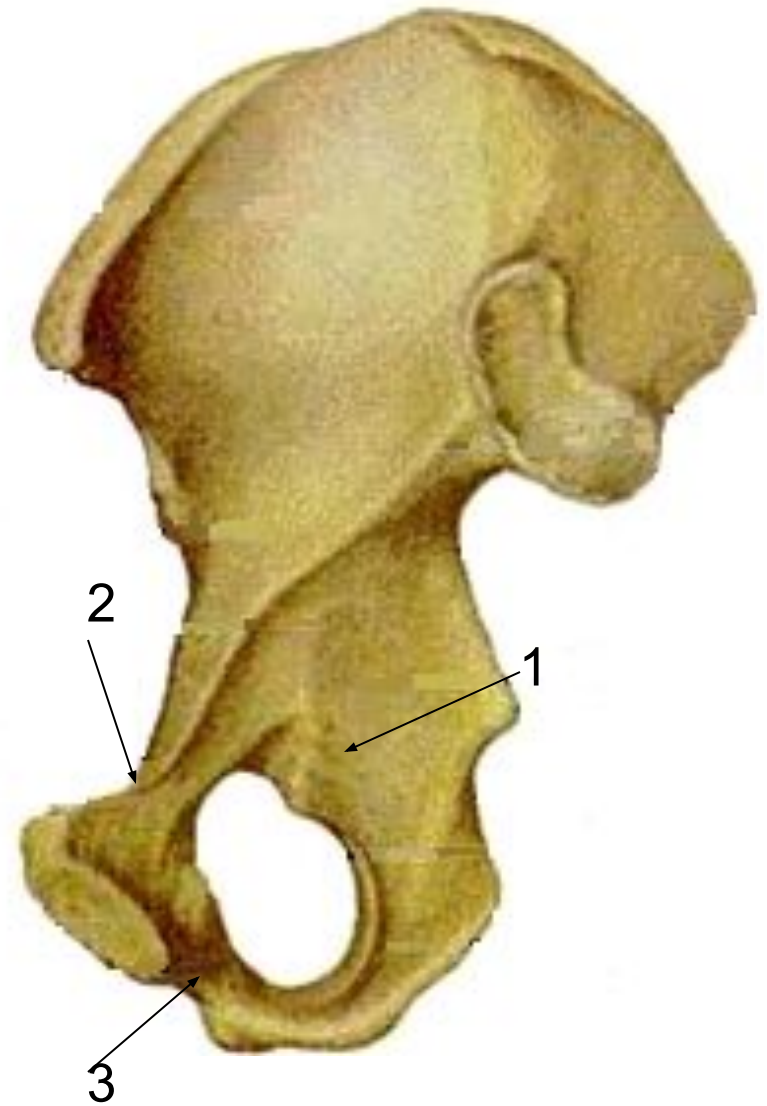
# Седалищная кость (*os ischii*)

- Состоит из **тела(1)** и **ветви(2)**.
- Нижний отдел ветви имеет утолщение – **седалищный бугор(3)**.
- На заднем крае тела расположен выступ – **седалищная ость(4)**, разделяющая **большую(5)** и **малую(6)** седалищные вырезки.



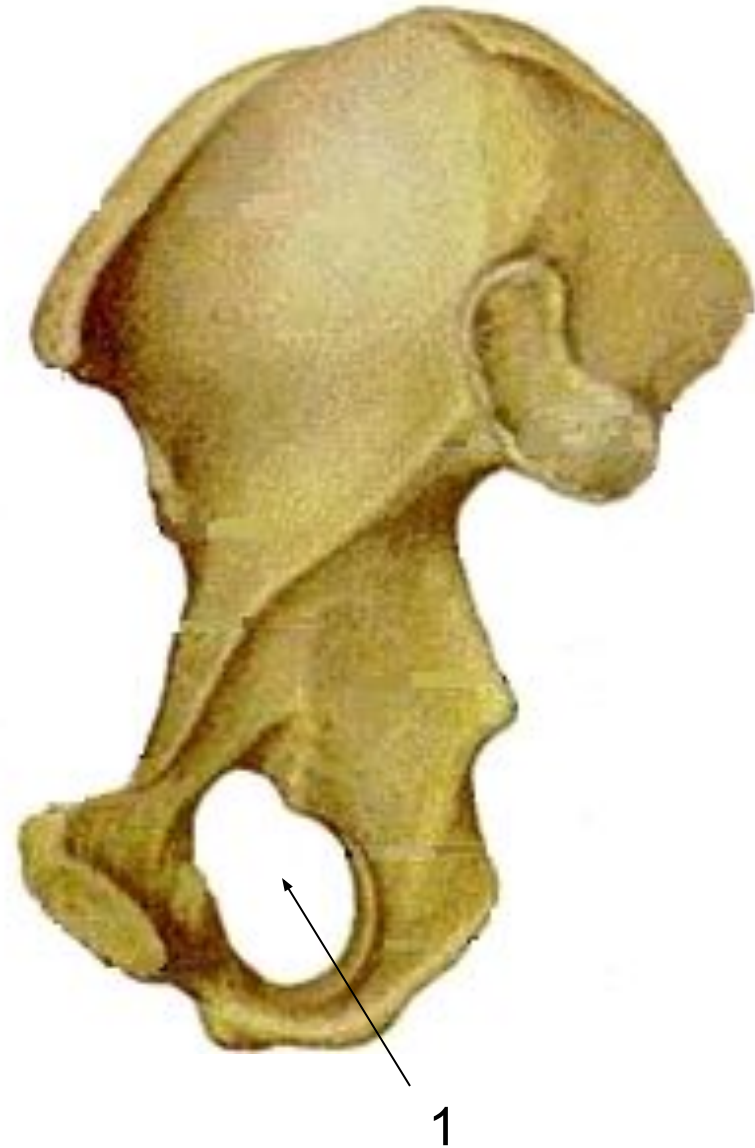# Лобковая кость (os pubis)

- **Состоит из:**
- **тела(1);**
- **двух ветвей:**  
**верхней(2) и**  
**нижней(3).**



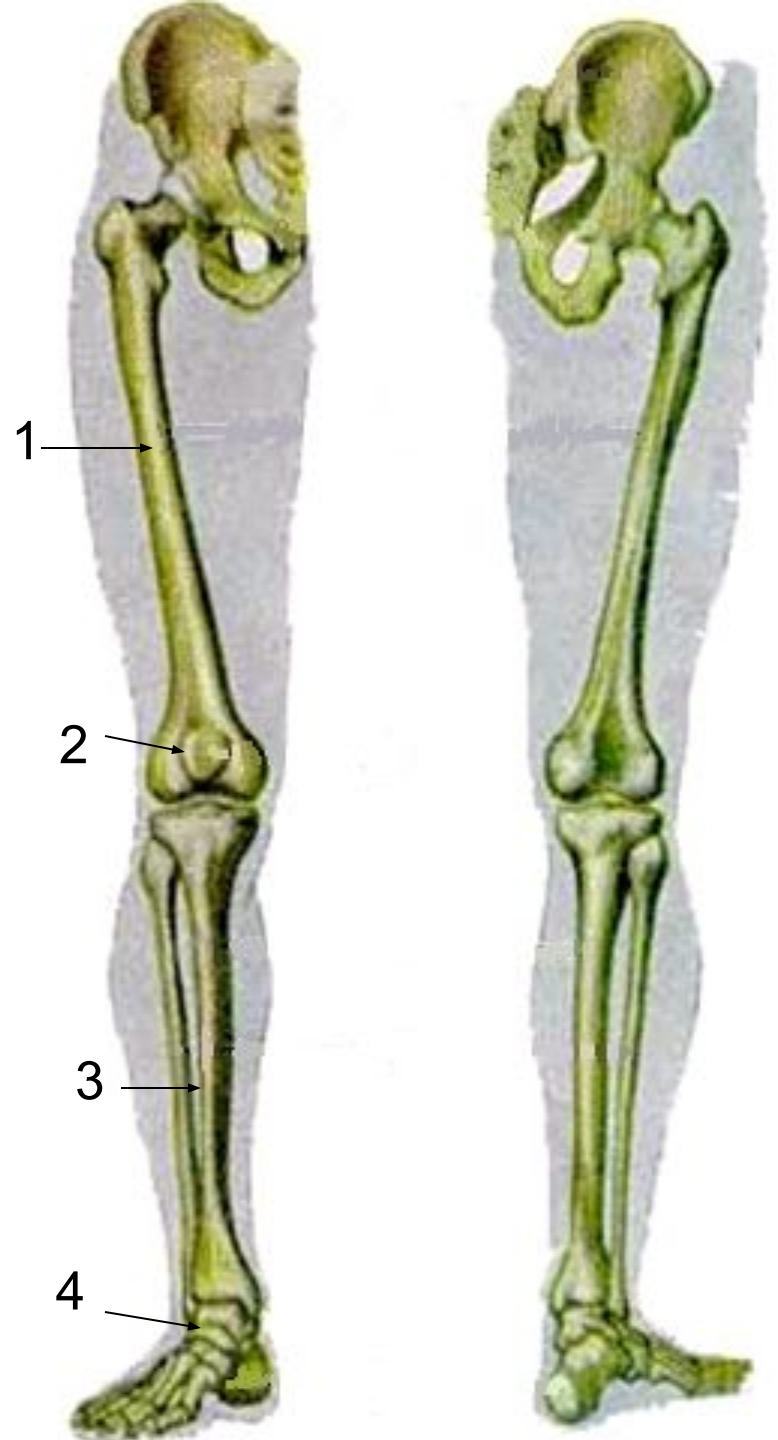


- Лобковая и седалищная кости ограничивают **запирательное отверстие(1)**.
- В её верхней части имеется **запирательный канал**, через который проходят сосуды и нервы.



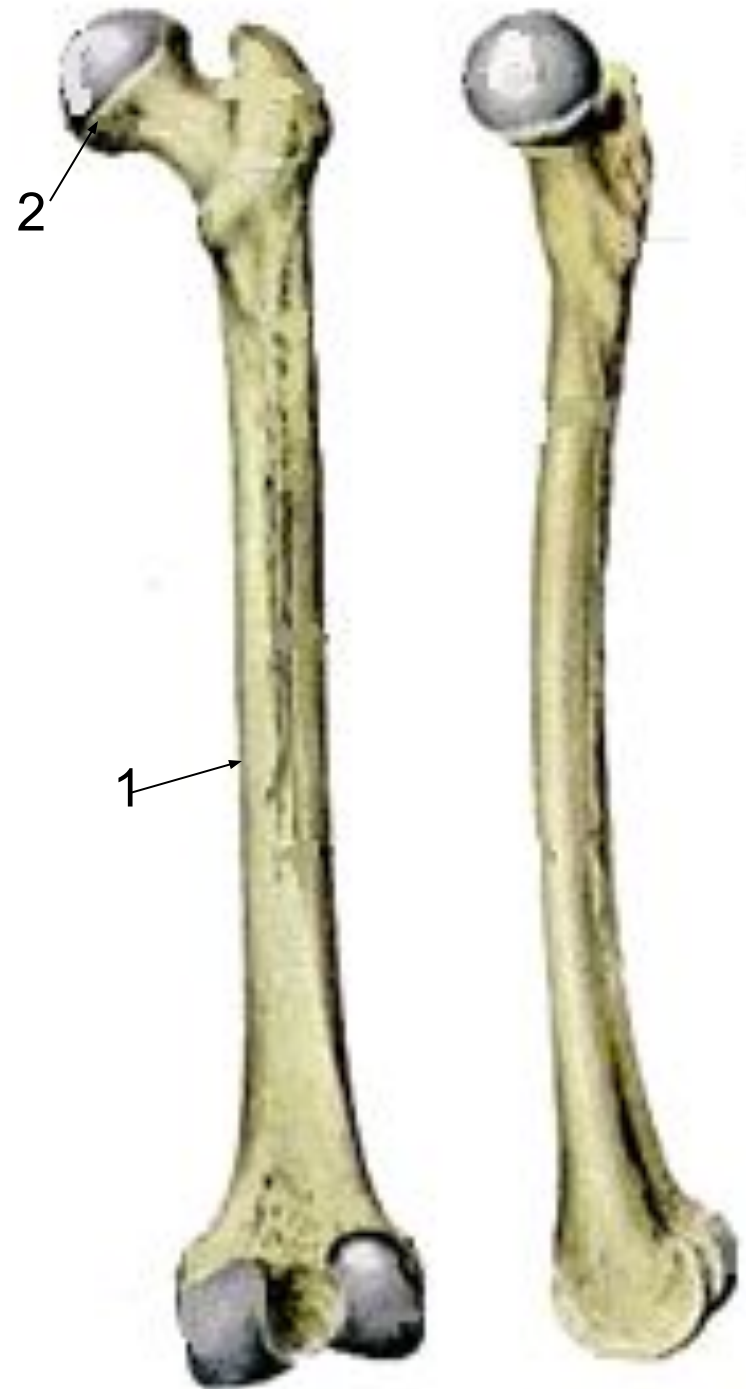
# Скелет свободной нижней конечности (скелет ноги)

- Включает:
- бедренную кость(1) с надколенником(2);
- кости голени(3);
- кости стопы(4).

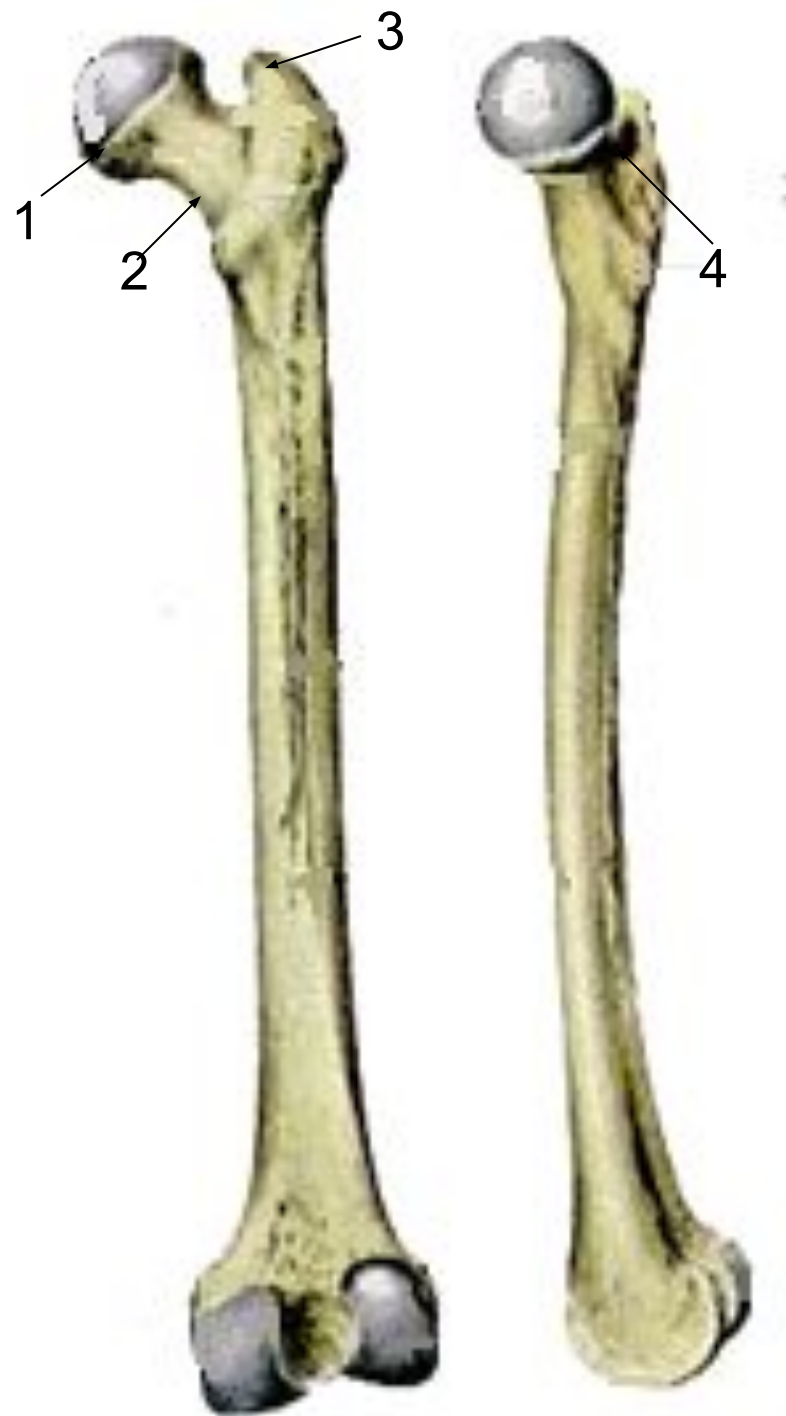

# Бедренная кость (femur)

- Самая крупная и длинная трубчатая кость.
- В ней различают:
  - ✓ тело(1);
  - ✓ два эпифиза.
- Верхний эпифиз(2) бедренной кости представлен шаровидной головкой, обращённой в медиальную сторону для соединения с тазовой костью.



- Ниже головки(1) находится **шейка(2)**.
- На границе шейки и тела находится два выступа, называемых **вертелами**.
- **Большой вертел(3)** расположен вверху и **латерально**, на его медиальной поверхности, обращённой к шейке находится **вертельная ямка(4)**.



- **Малый вертел(1)**  
находится у  
нижнего края  
шейки  
медиально и  
сзади.

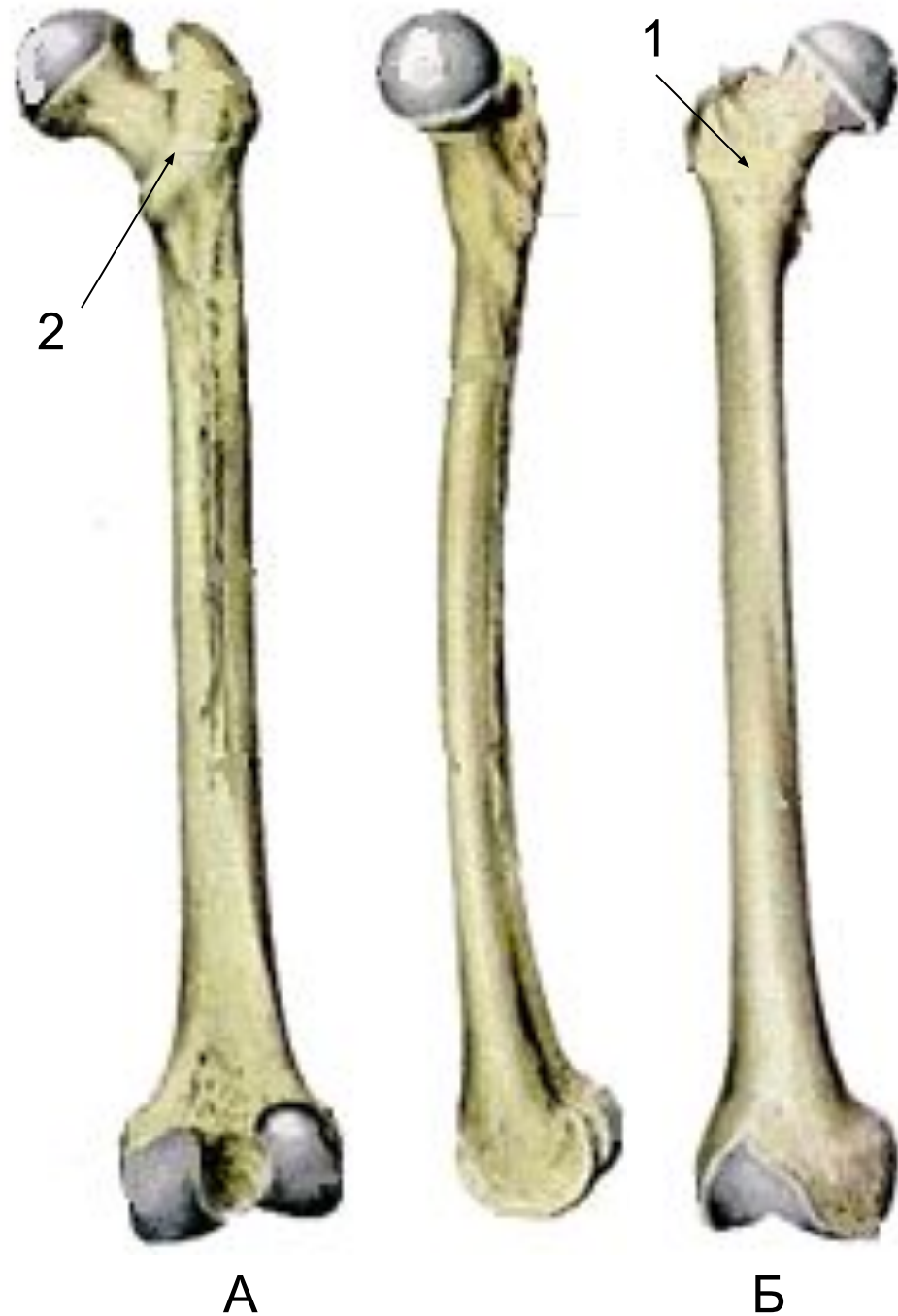


- Спереди оба вертела соединяет между собой **межвертельная линия(1)**.

- Сзади – **межвертельный гребень(2)**.

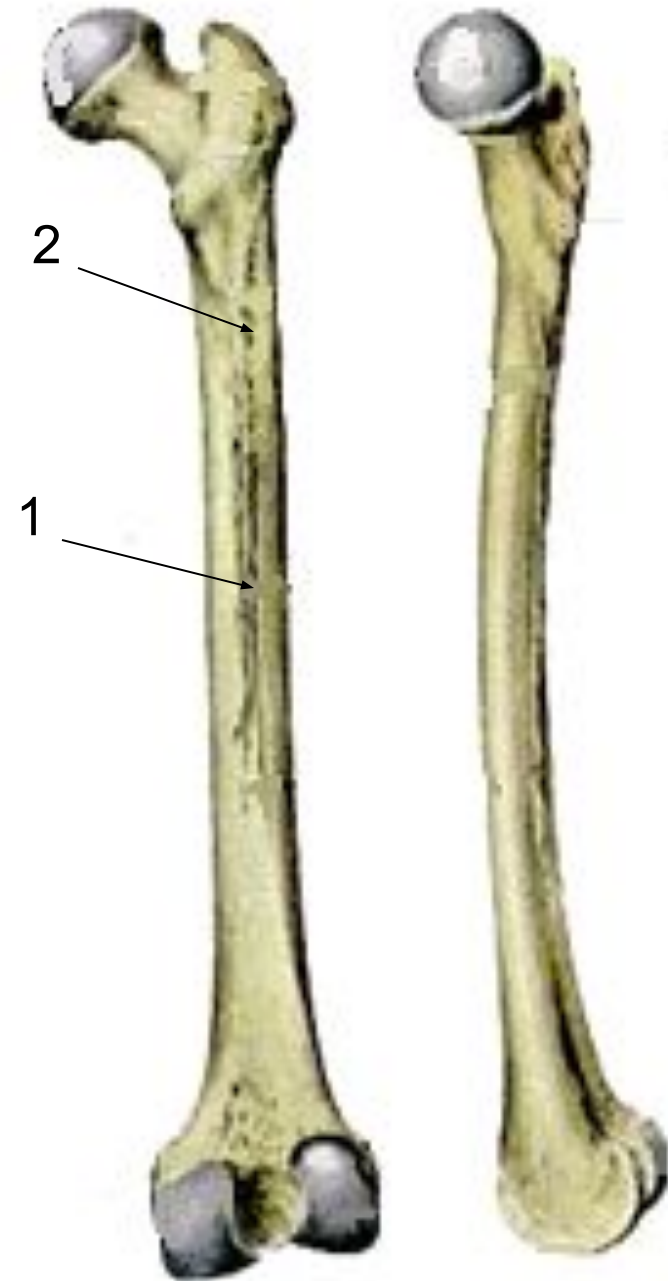
А - задняя поверхность  
бедренной кости

Б - передняя поверхность





- На задней поверхности тела имеется шероховатая линия, состоящая из **медиальной и латеральной губ(1)**.
- Латеральная губа значительно расширяется и переходит в **ягодичную бугристость(2)**.



- **Нижний эпифиз**  
утолщён, образует **два мышцелка:**
  - **большой медиальный(1);**
  - **маленький латеральный (2).**
- **Сзади между мышцелками находится глубокая межмышцелковая ямка (3), над ними – с боков располагаются:**
  - **медиальный(4) и**
  - **латеральный(5) надмышцелки.**





# Надколенник (patella)


- **Надколенник (надколенная чашечка)** заключена в сухожилие четырёхглавой мышцы бедра. Участвует в образовании коленного сустава.
- В надколеннике выделяют:
  - **основание(1)**, направленное кверху;
  - **верхушку(2)**, обращенную вниз;
  - **суставную поверхность** для сочленения с бедренной костью.



# Голень (crus)

Состоит из:

- большеберцовой кости(1),  
расположенной  
медиально,
- малоберцовой кости(2),  
расположенной  
латерально.
- Это длинные трубчатые  
кости, тела которых  
имеют трёхгранные  
формы.



# Большеберцовая кость (tibia)

- Более массивная, принимает на себя всю тяжесть тела (до 1650 кг).
- Вверху она значительно утолщена, образует:
  - **два мыщелка: медиальный(2) и латеральный(1);**
  - **межмыщелковое возвышение с суставными поверхностями(3) для соединения с мыщелками бедренной кости.**



- Ниже латерального мыщелка имеется **малоберцовая суставная поверхность** для сочленения с головкой малоберцовой кости (1), а спереди – **бугристая большеберцовая кости(2)** для прикрепления сухожилия 4-хглавой мышцы бедра.



- На дистальном конце большеберцовой кости находятся:

□ **суставная поверхность(1)** для соединения с таранной костью,


□ **малоберцовая вырезка(2)** для соединения с малоберцовой костью,

□ **костный отросток – медиальная лодыжка(3).**



# Малоберцовая кость (fibula)

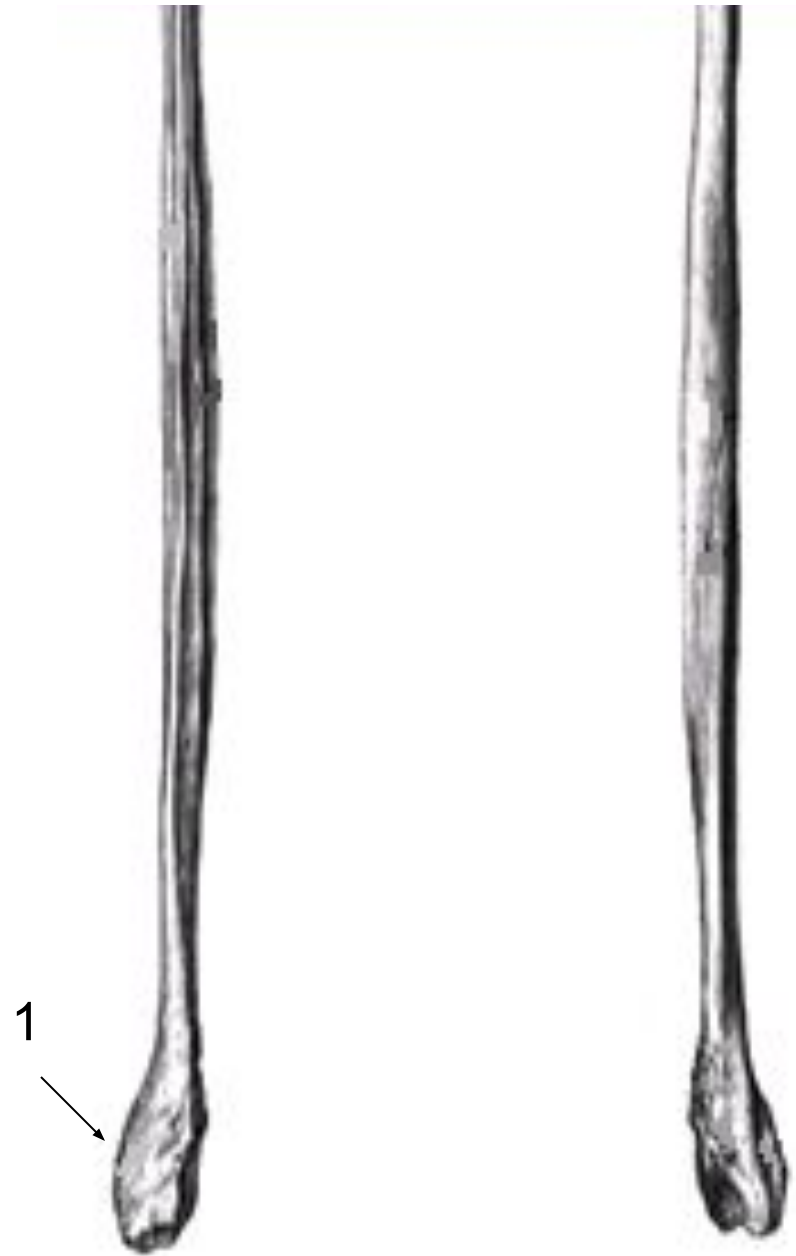
- Сравнительно тонкая кость.
- Верхний конец утолщён в виде головки(1) с суставной поверхностью для сочленения с большеберцовой костью.





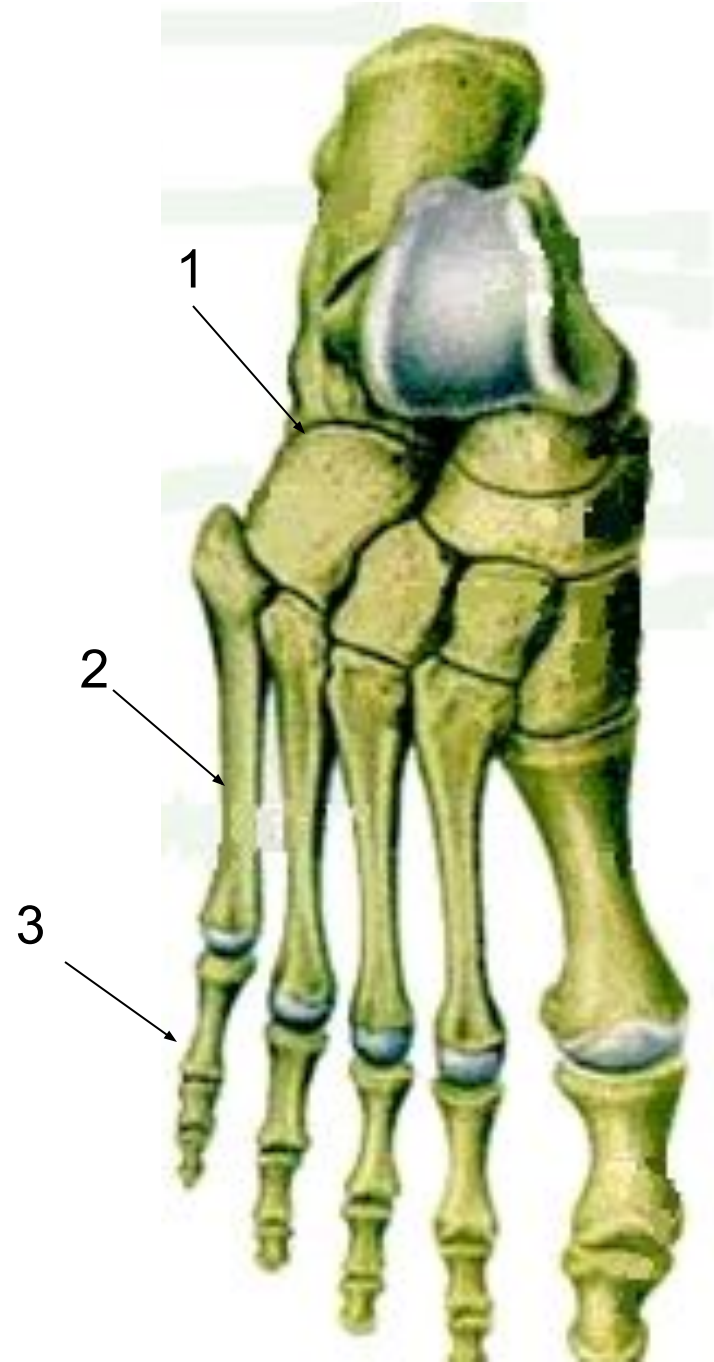
Нижний конец  
малоберцовой кости  
образует **латеральную  
лодыжку(1)** с  
суставной  
поверхностью для  
соединения с  
таранной костью.

- Обе лодыжки, латеральная и медиальная, отчётливо выступают под кожей, легко пальпируются и часто подвергаются переломам.



# Кости стопы (*ossa pedis*)

- Делят на:
- **кости предплюсны(1);**
- **плюсневые кости (кости плюсны)(2);**
- **фаланги пальцев(3).**



- **Кости предплюсны:**

- **Проксимальный ряд:**

- **Таранная(1).**

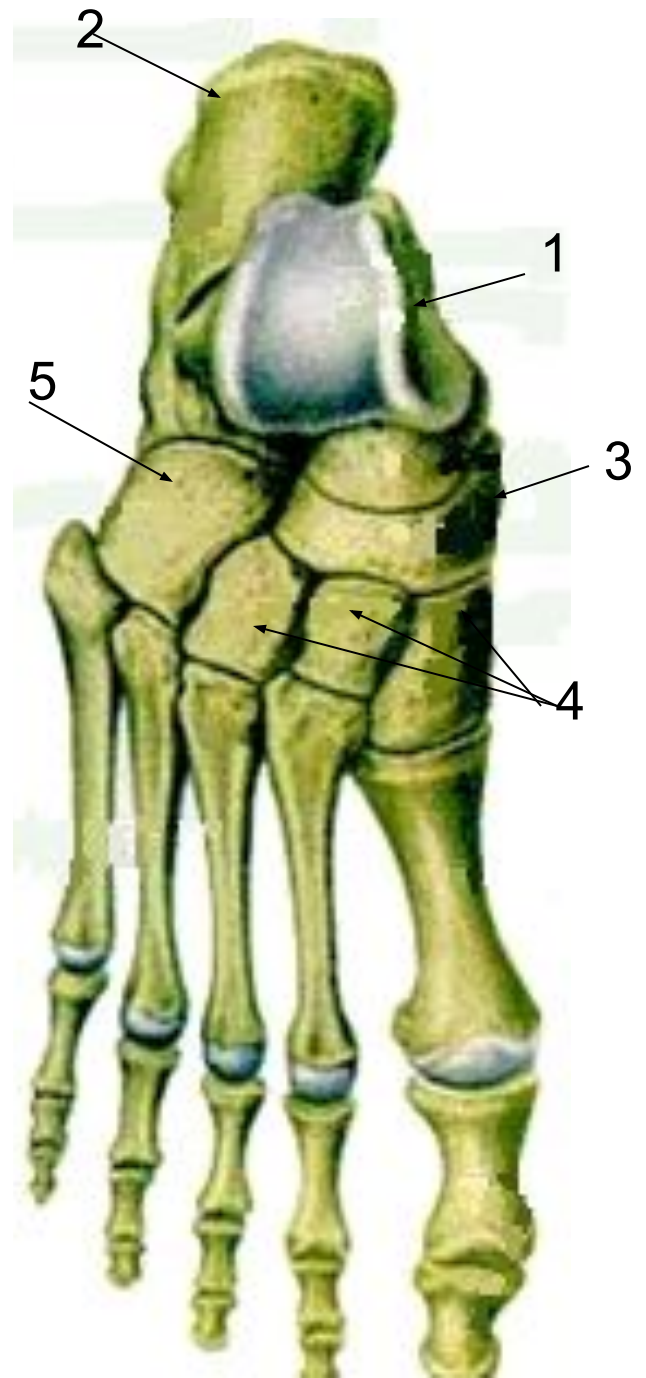
- **Пяточная(2).**

- **Дистальный ряд:**

- **Ладьевидная(3).**

- **3 клиновидные(4).**

- **Кубовидная(5).**



## **Плюсневые кости**

включают 5 коротких трубчатых костей, каждая состоит из основания(1), тела(2) и головки(3).

**Кости пальцев** состоят из 3-х фаланг:

- проксимальной(4);
- средней(5);
- дистальной(6).

Большой палец состоит из 2-х фаланг.

