

ГБОУ ВПО Первый Московский государственный
медицинский университет имени И.М.Сеченова

Кафедра акушерства, гинекологии и перинатологии

Папилломавирус человека

Подготовил: студент 41 группы 5 курса
лечебного факультета

Ходулапов Андрей

Преподаватель: Смирнов Артем
Александрович

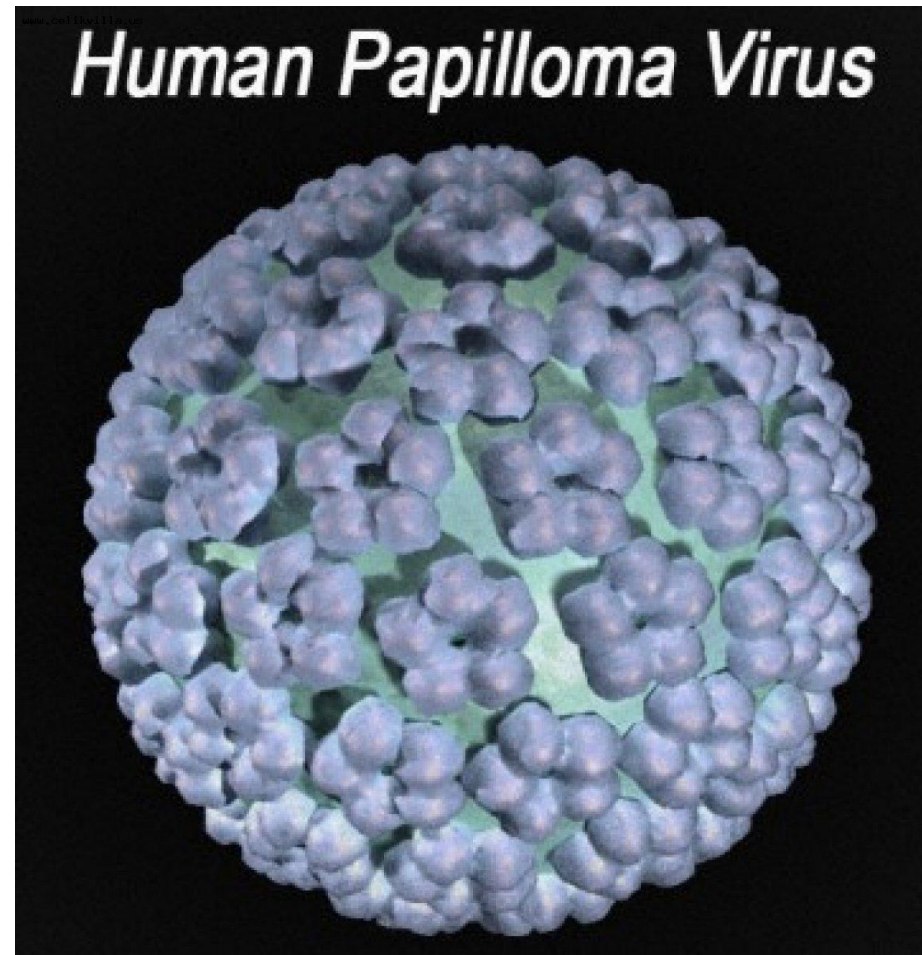
Москва, 2016

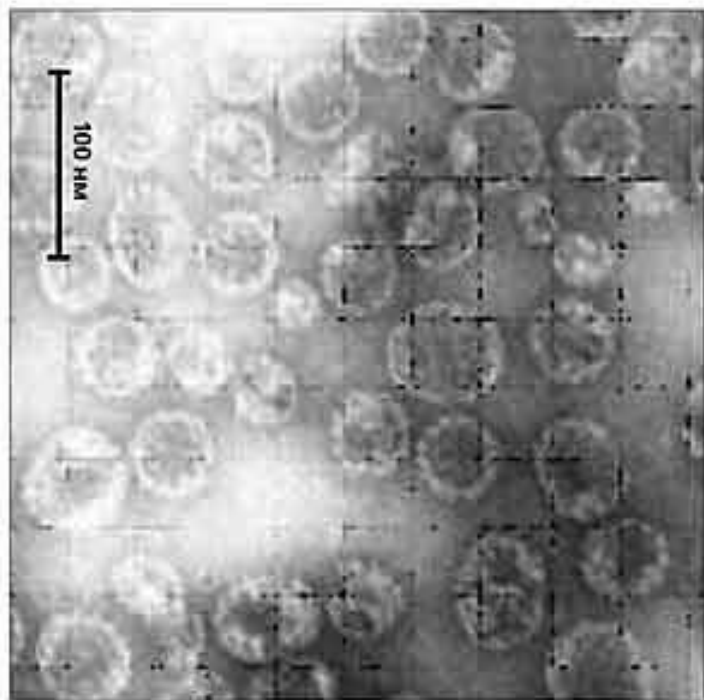
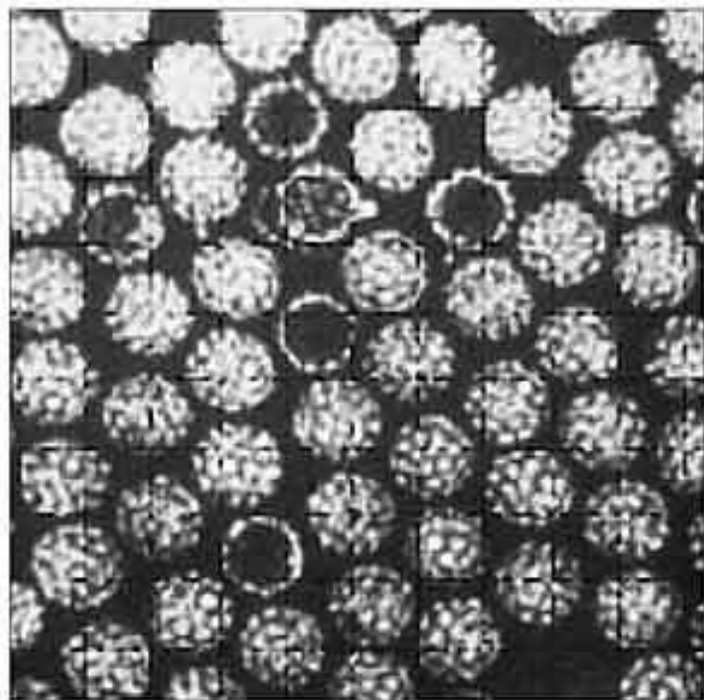
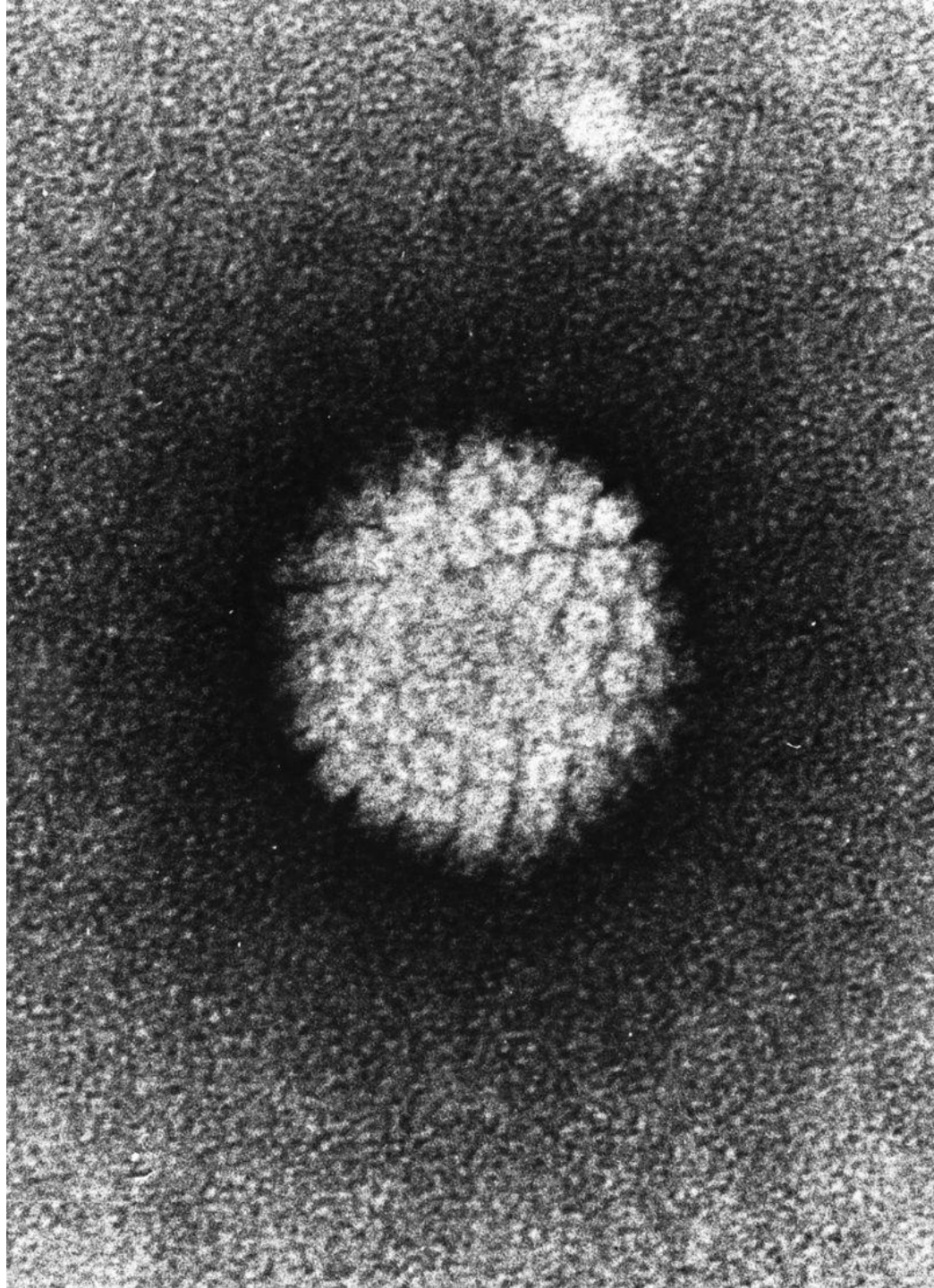
Информация о вирусе

Вирус папилломы человека (ВПЧ) относится к подгруппе «А» семейства паповавирусов (Papovaviridae). Диаметр вирионов 50—55 нм, геном представлен двухспиральной кольцевидно скрученной ДНК.

Вирусы папилломы человека считаются агентами, отвечающими за предраковые поражения гениталий и плоскоклеточный рак у мужчин и женщин.

На сегодняшний день описано около 120 генотипов ВПЧ, который является одним из наиболее широко распространённых в мире заболеваний, передающихся половым путем, и поражающих только поверхностный эпителий кожи и слизистых оболочек.





Пути заражения ВПЧ



Вирус папилломы всегда передается контактным путем. Заражение происходит при:

- Любой форме полового акта (также в комплексе с другими заболеваниями, передающимися половым путем);
- прикосновениях;
- поцелуях;
- Пользовании некоторыми общими бытовыми предметами (например, полотенце);
- во время родов от матери к ребенку (редко)



Течение инфекционного процесса при инфицировании ВПЧ

1. Латентная форма
(отсутствие клинических проявлений и морфологических признаков аalterации, присутствие ДНК ВПЧ).

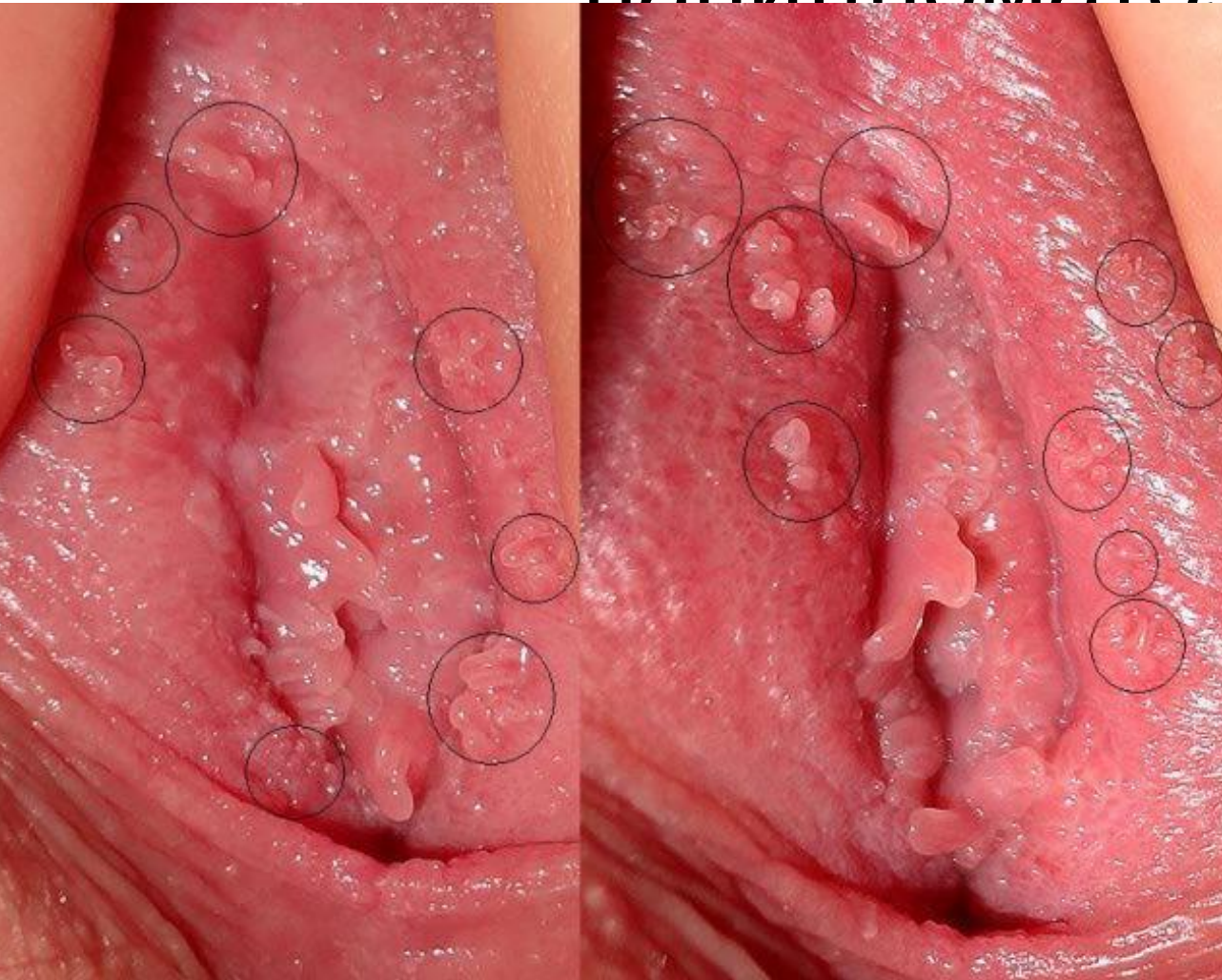
2. Субклиническая форма
(минимально выраженная клиника, минимальные морфологические аalterации, присутствие ДНК ВПЧ).

3. Клиническая форма
(активно выраженная клиника в виде папиллом, дисплазий и раковых образований,

«непродуктивный тип»

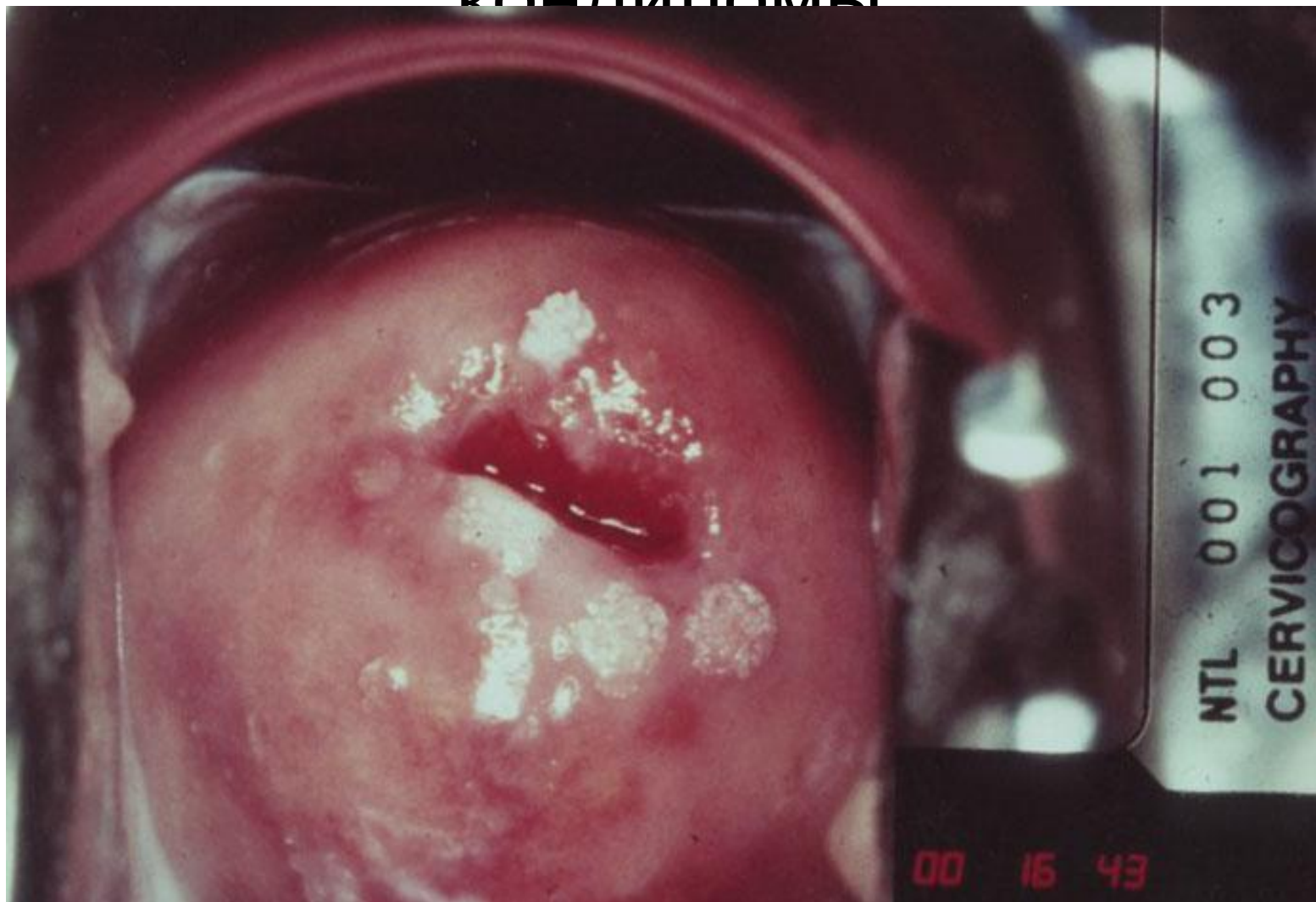«продуктивный тип»

Гинекологические проявления клинической формы: папилломатоз

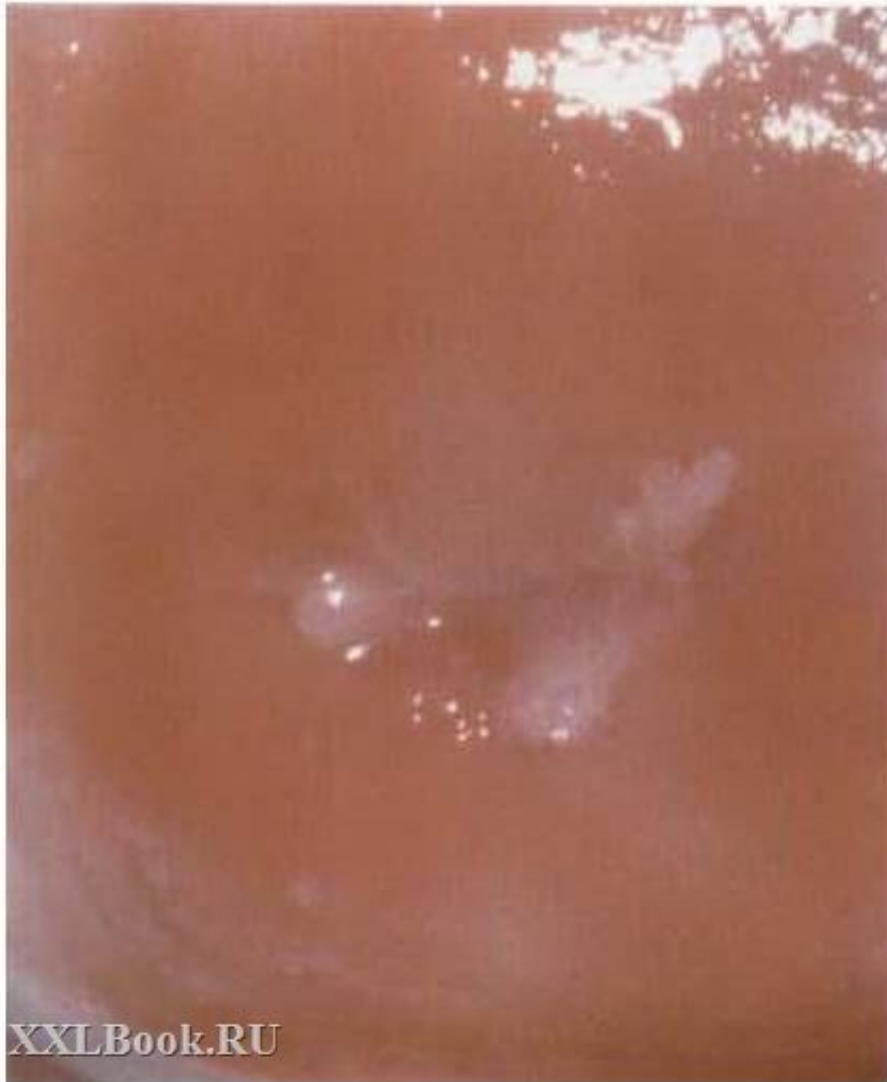

Типичные жалобы:
зуд во влагалище,
дискомфорт вое
время половой
жизни, появляются
мелкие разрастания
и бородавки в
области входа во
влагалище и на
коже половых
органов.

Гинекологические проявления клинической формы: остроконечные кондиломы



Гинекологические проявления клинической формы: плоские кондиломы

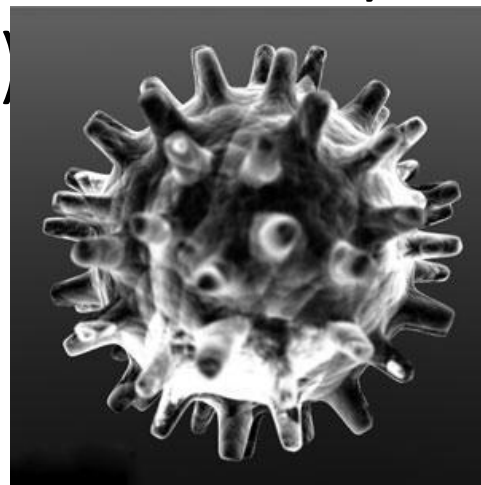


Другая разновидность кондилом, вызванных папилломавирусом человека, – это **плоские кондиломы**. Они располагаются в толще эпителия слизистой и имеют ещё одно название – **эндофитные кондиломы**. Их излюбленная локализация – это шейка матки у женщин.

Классификация онкориска ВПЧ

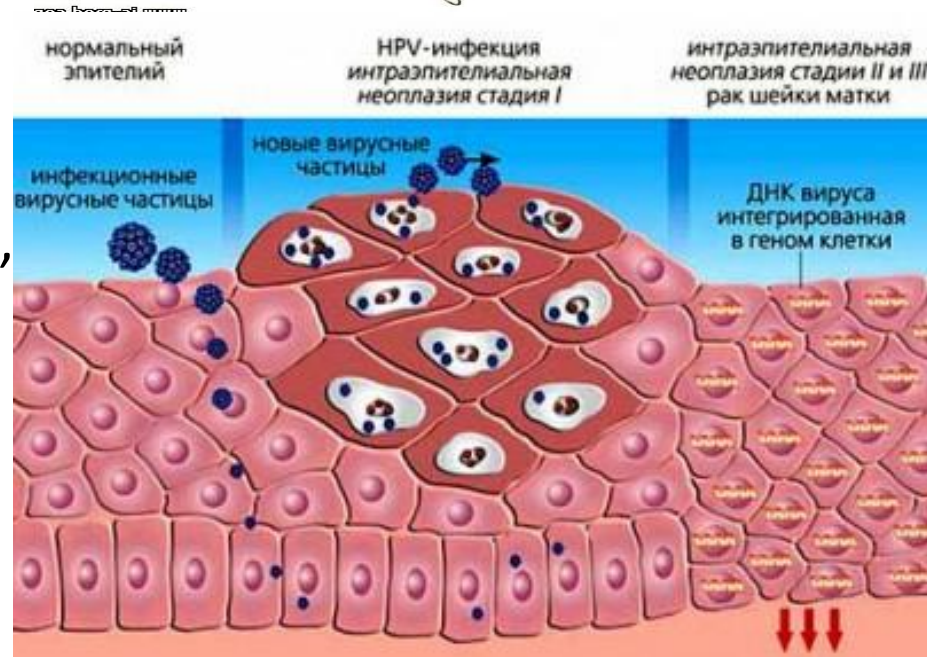
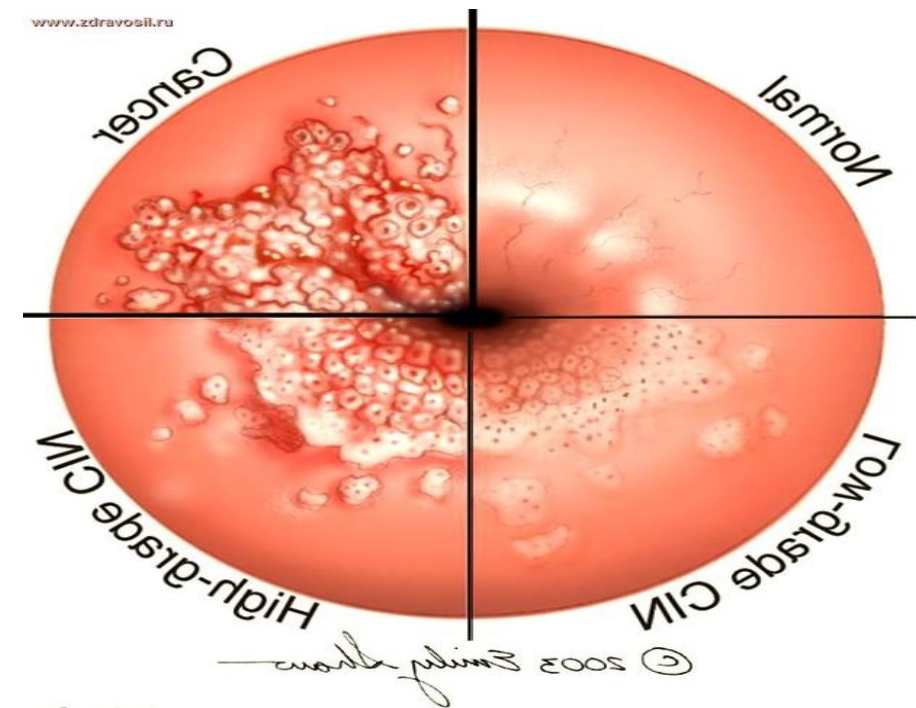
ВПЧ подразделяют на 3 группы по степени потенциального риска возникновения рака шейки матки:

- **онковирусы высокой степени риска** (тип 16, 18) в более 92% случаев являются причиной развития рака шейки матки.;
- **средней степени риска**(тип 31, 33, 35, 42);
- **малой степени риска** (тип 6, 11)



Сопутствующие факторы канцерогенеза при папилломавирусной инфекции у женщин (по С. Bernard et al., 1994):

- сексуальный фактор (раннее начало половой жизни, большое количество партнёров, частые половые контакты, наличие партнёров с генитальными поражениями, вызванными ВПЧ);
- инфицирование половых путей хламидиями, гонококком, трихомонадами, микоплазмами, кандидами;
- курение (метаболиты табака активируют инфекции шейки матки, вызванные ВПЧ);
- длительное использование оральных контрацептивов;
- эндометриоз шейки матки
- заболевания обмена веществ (сахарный диабет, ожирение, некоторые гормональные заболевания)

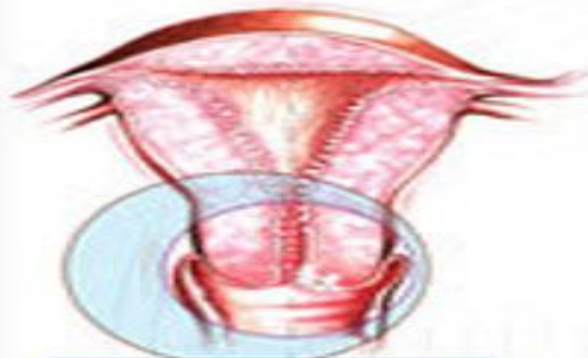

Цервикальная интраэпителиальная неоплазия

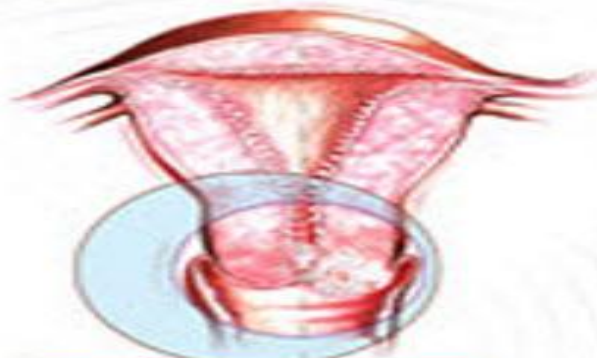Цервикальная интраэпителиальная неоплазия (CIN)

определяется как болезнь шейки матки, ассоциированная с папилломавирусной инфекцией достаточно серьезного онкогенного риска, проявляющаяся изменениями морфологического характера в тканях шейки матки: признаками интенсивного, патологического размножения клеток и атипией.

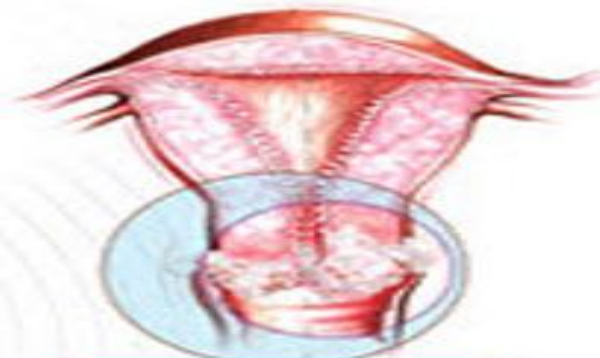Атипией обозначают процесс потери клетками нормального строения и дифференцировки вследствие проникновения в них



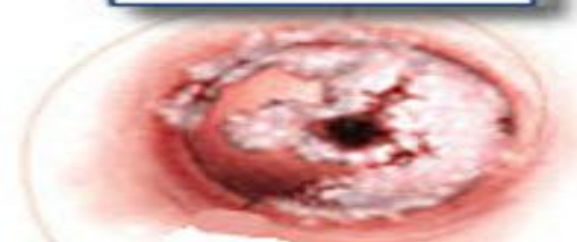
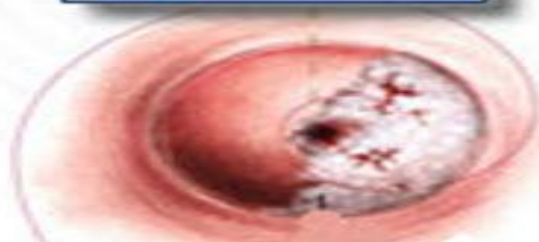
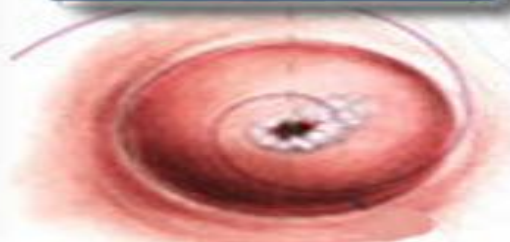I стадия



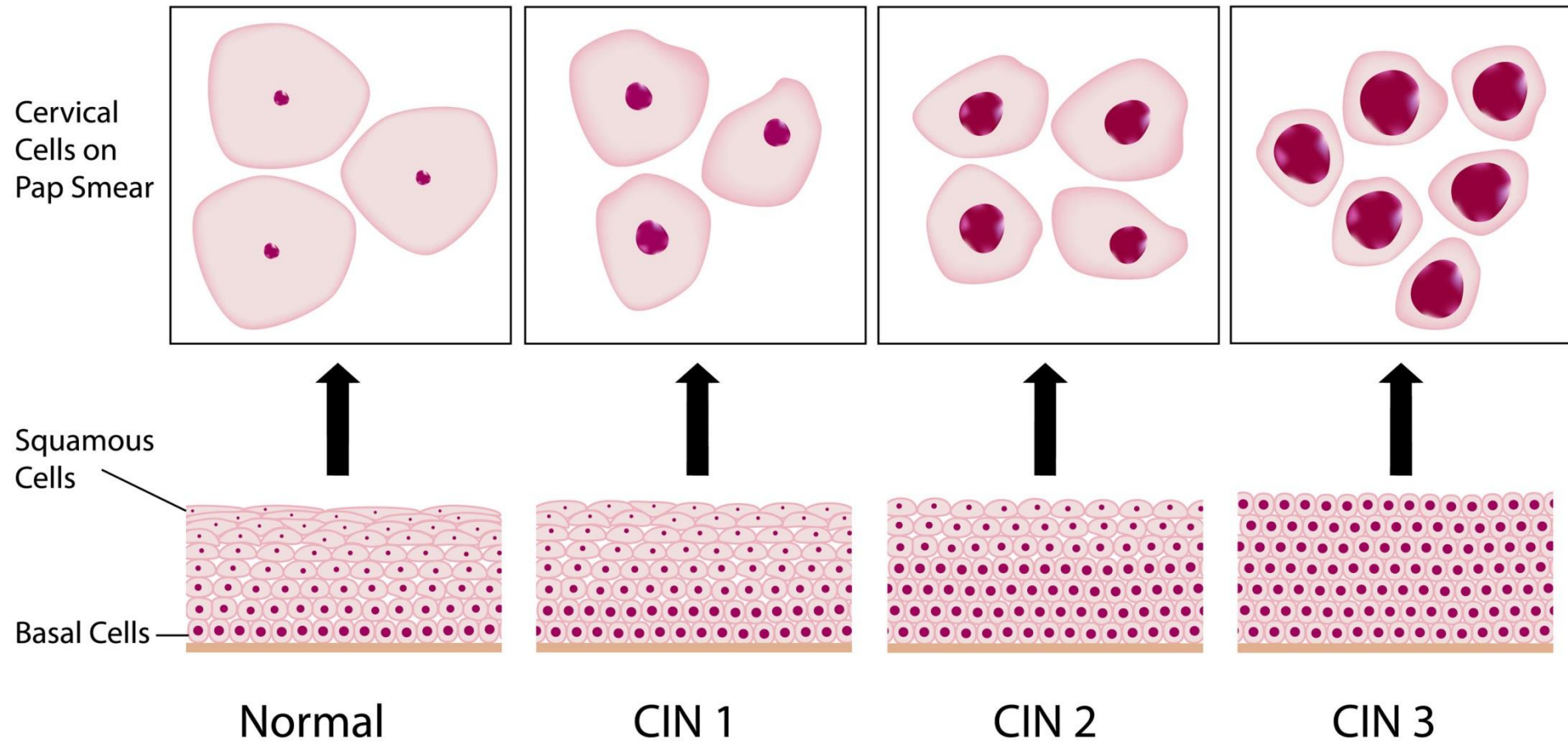
II стадия



III стадия



Cervical Intraepithelial Neoplasia (CIN)



Цервикальная интраэпителиальная неоплазия характерна для женщин различных возрастных групп, хотя преобладает в возрастной категории 25-30 лет. Предполагают, что это является следствием наибольшей сексуальной активности в данном периоде и повышением риска заражения ВПЧ.

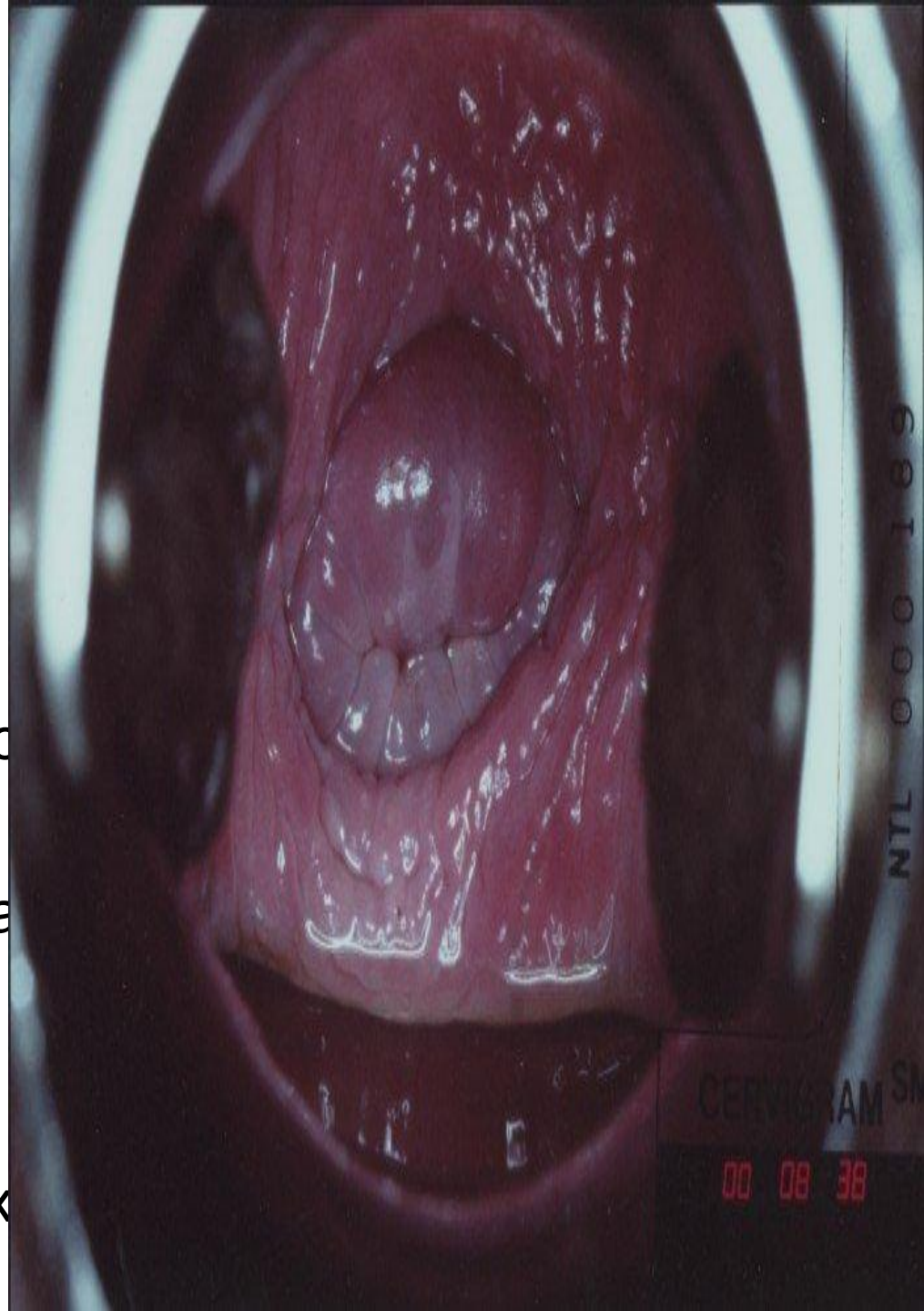
- **Дисплазия слабой степени (CIN 1).**

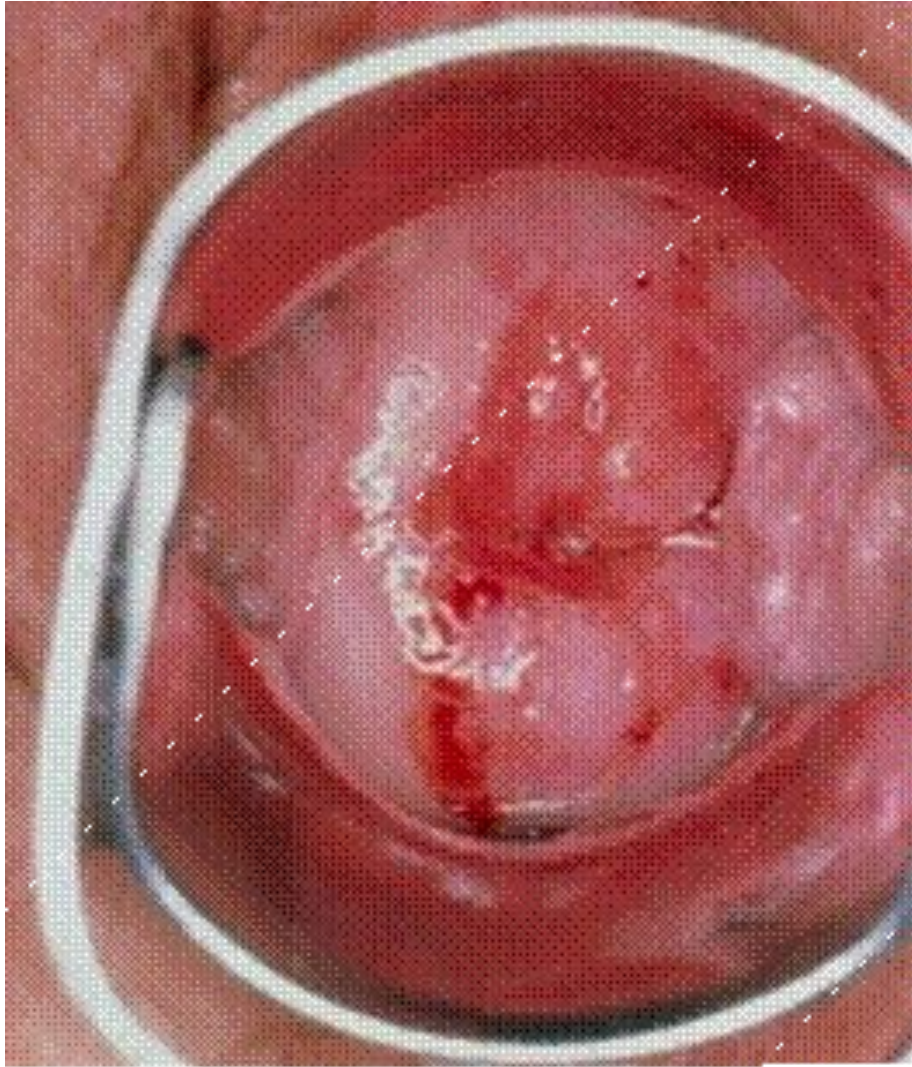Характеристики:

Невыраженные изменения строения эпителия при умеренной пролиферации базальных клеток.

Морфологические признаки папилломавирусной инфекции: дискератоз и койлоцитоз. Изменения не охватывают более 1/3 толщины эпителия, начиная с базальной мембраны.

Подобные условия затрудняют диагностику из-за небольшого по глубине и объему забора материала для цитологических исследований при скрининговых исследованиях





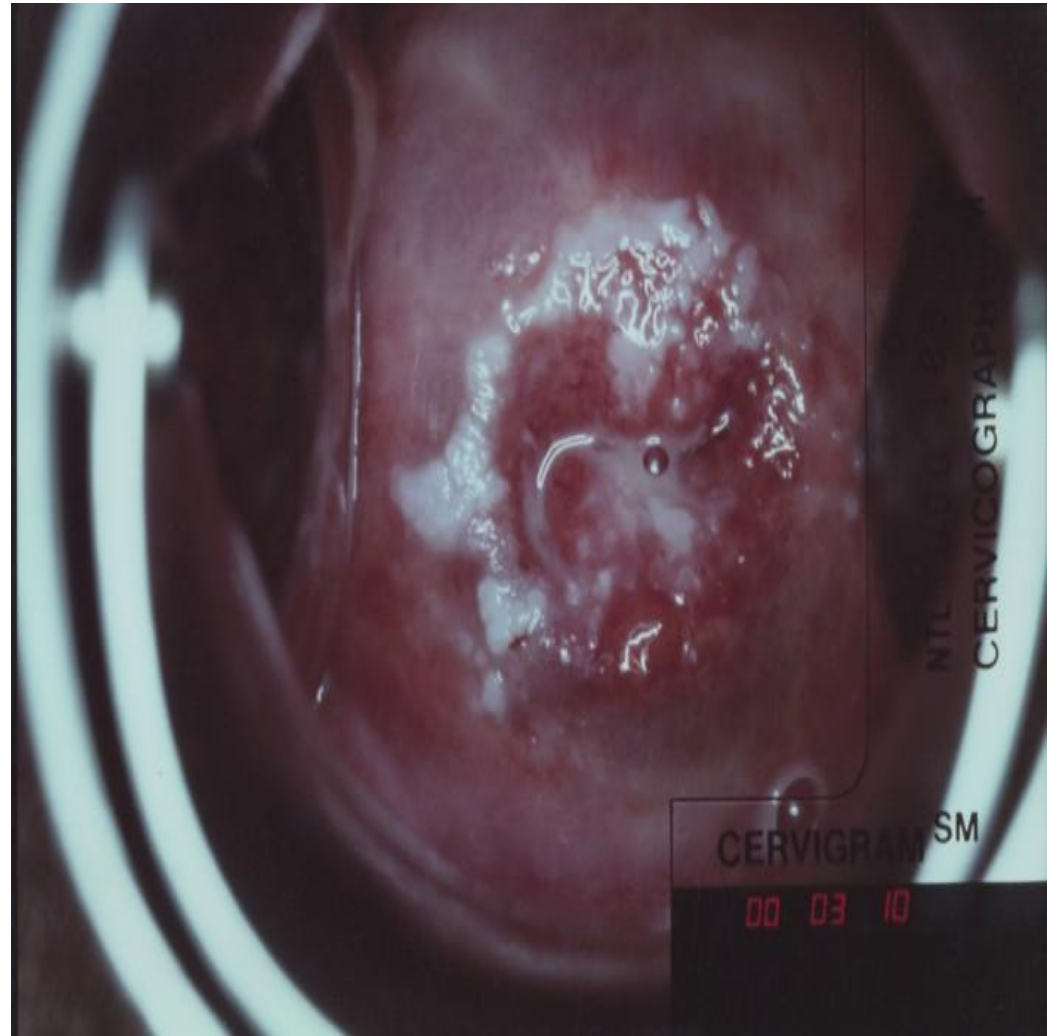
- **Дисплазия средней степени (CIN 2).**
Характеристики:
Более выраженная форма морфологических изменений.
Поражения охватывают половину толщины эпителия, начиная с базальной мембраны.

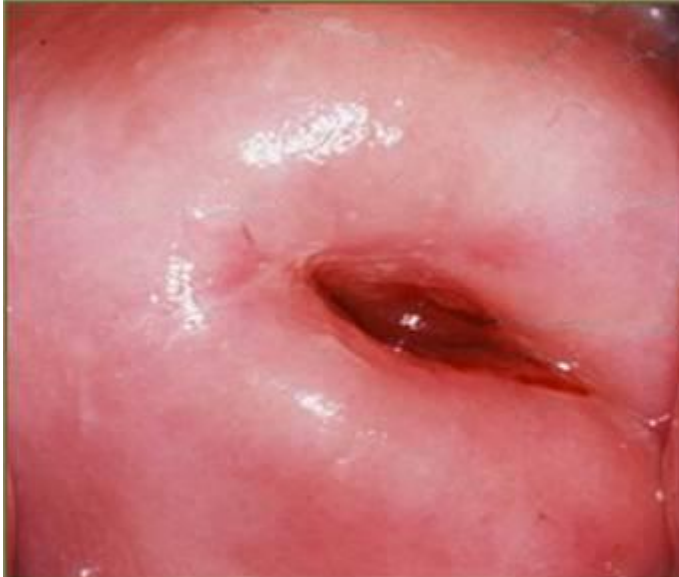Дисплазия тяжелой степени (CIN 3). Характеристики:

Поражается свыше двух третей эпителия.

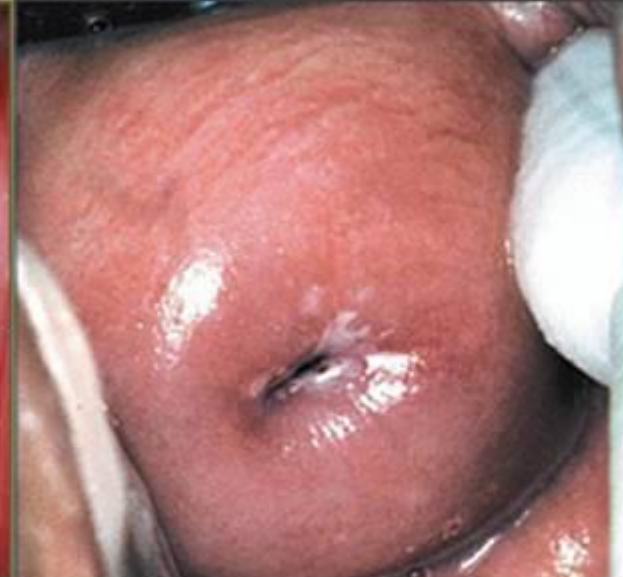Наблюдается отчетливое проявление морфологических изменений. CIN 3 характеризуется появлением патологических митозов и наличием многократно увеличенных (гиперхромных) ядер клеток.

CIN 3 является карциномой *in situ* – рак на месте. Именно поэтому дисплазия шейки матки в тяжелой степени иногда характеризуется как отсутствие дифференцировки клеточного элемента по всей толще эпителия, однако, без инвазийных признаков (расширение процесса за границы базальной мембраны).

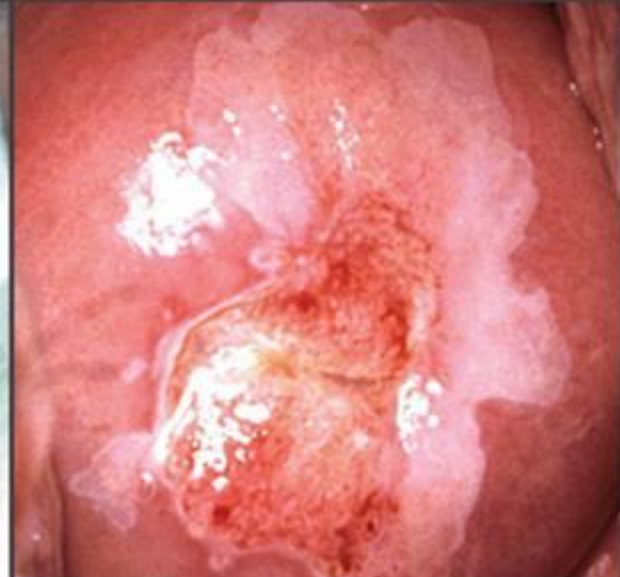



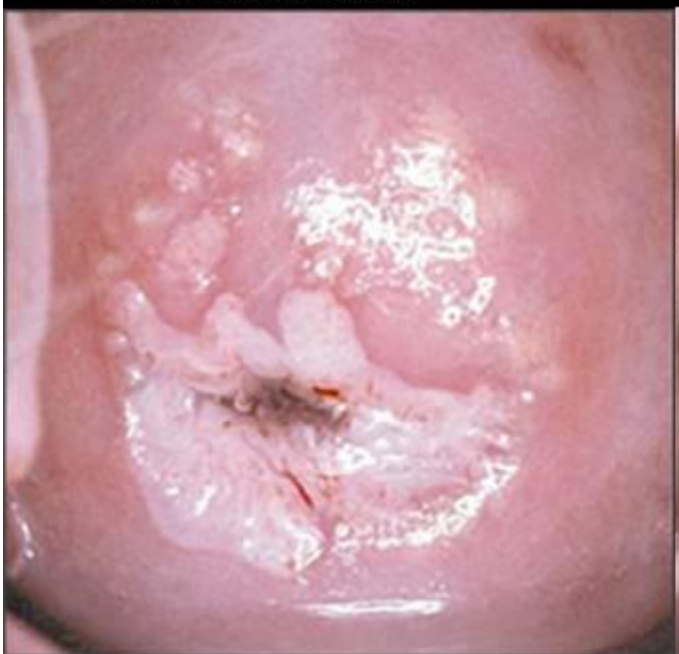Cérvix Normal



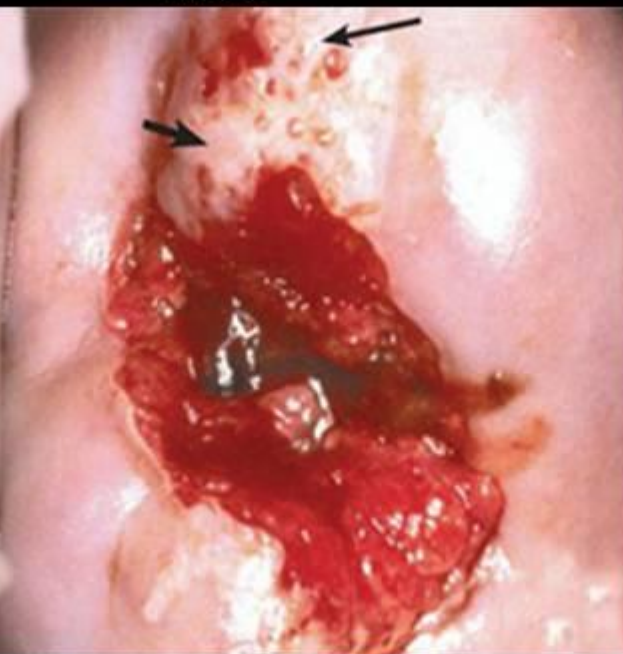NIC I



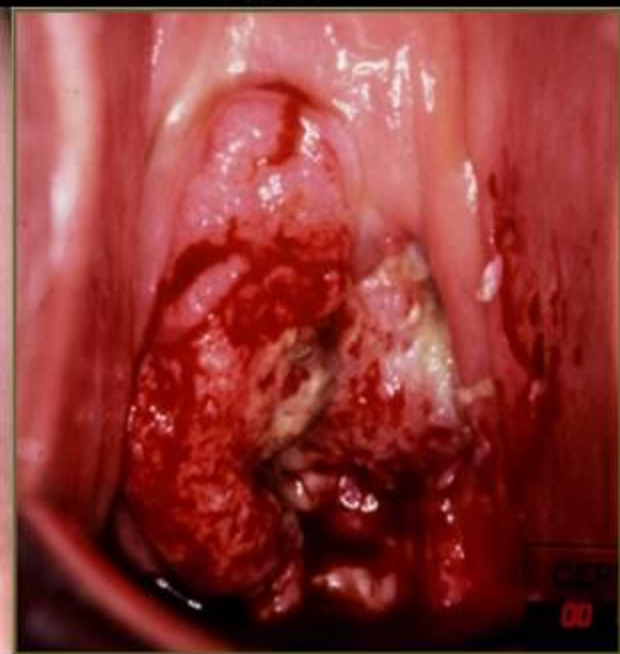NIC II



NIC III

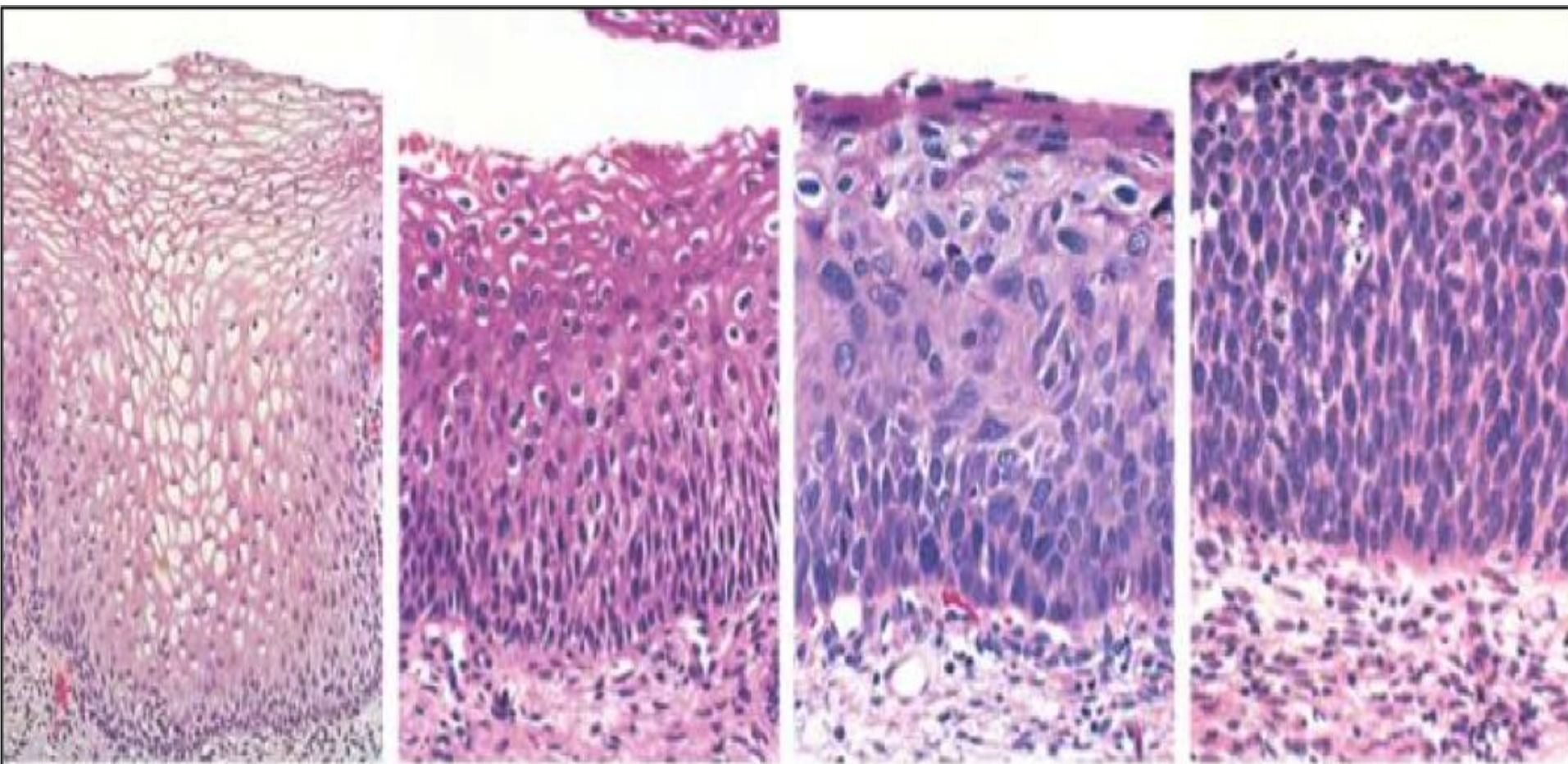


NIC III



Ca Invasivo

Гистологическая картина ЦИН



Normal

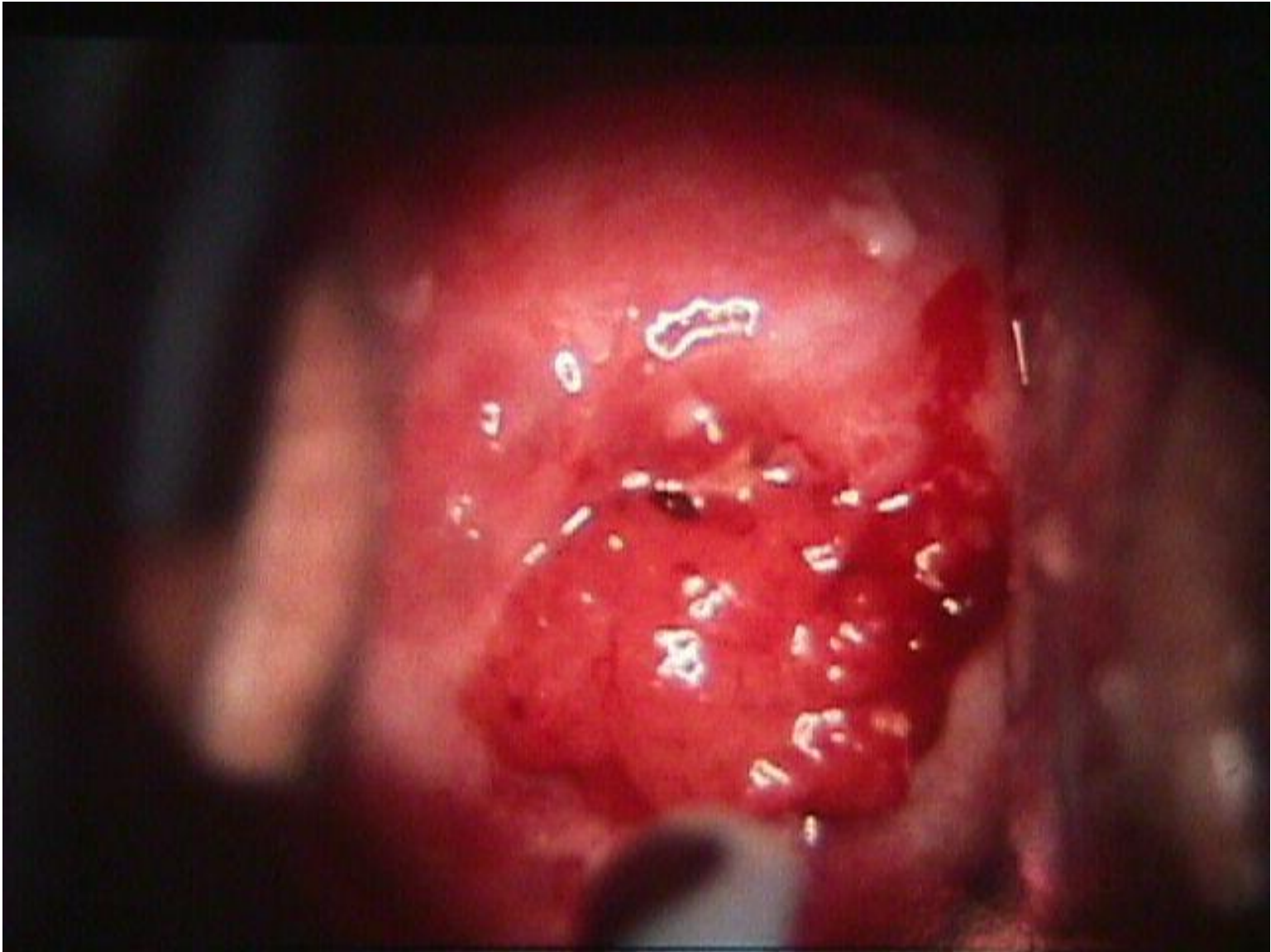
CIN I

CIN II

CIN III

Kumar et al: Robbins & Cotran Pathologic Basis of Disease, 8th Edition.
Copyright © 2009 by Saunders, an imprint of Elsevier, Inc. All rights reserved.

Рак шейки матки



Диагностика ВПЧ-инфекции

1. Гинекологический осмотр.
2. Простая и расширенная кольпоскопия.
3. Исследование мазков соскобов по методу Папаниколау, цитология (койлоцитоз, койлоцитарная атипия, паракератоз, дискератоз, атрофия).
4. Гистологическое исследование биоптата (койлоцитоз, койлоцитарная атипия, паракератоз, гиперкератоз, пролиферация базального и парабазального слоев эпителия, дискератоз, атрофия).
5. Электронно-микроскопический метод.
6. Полимеразная цепная реакция.
7. ДНК-гибридизация.

Лечение ВПЧ-инфекции:

В настоящее время ещё не созданы препараты для специфического системного противовирусного лечения ВПЧ, поэтому в основе консервативной терапии ВПЧ – препараты интерферонов и индукторы интерфероногенеза (неовир, циклоферон, ликопид, лилюпид, полиоксидоний, иммуномакс, гепон).

После проведения неспецифической противовирусной терапии можно удалять папилломы и кондиломы. В противном случае не исключен рецидив либо заживление будет идти медленно.

Лечение ЦИН:

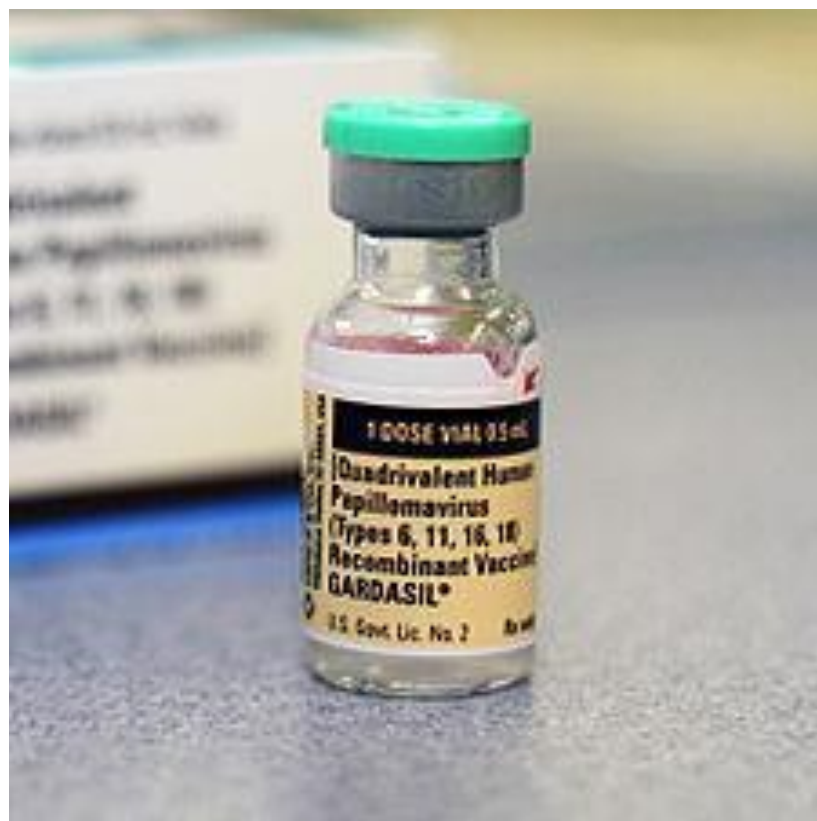Умеренная степень дисплазии, как правило, лечится консервативно. В эту терапию входят иммуномодуляторы, противовоспалительные средства, витамины. Почти всегда дисплазия CIN II сопровождается ВПЧ, поэтому противовирусная терапия занимает ведущее место.

Тяжелая степень дисплазии требует более радикальных мер. Применяется:

- конизация – операция по удалению патологической зоны шейки матки. Рекомендована молодым женщинам, планирующим сохранить детородную функцию;
- экстирпация матки – полная ампутация матки. Проводится пожилым пациенткам постклимактерического периода.

Гардасил— вакцина против вируса папилломы человека

- Препятствует заражению четырьмя самыми опасными из паповирусов – 16, 18, 6 и 11. «Гардасил» не содержит жизнеспособных вирусов, вводится трёхкратно на протяжении 6 месяцев. Вакцинация способна предотвратить большинство случаев рака шейки матки, вызываемых указанными выше типами ВПЧ. Если женщина уже инфицирована, то защитное действие вакцины отсутствует, поэтому рекомендуется проводить вакцинацию до начала половой жизни.



Спасибо за внимание!