Реакция трансплантат против хозяина

GRAFT vs HOST Disease

Докладчик: **Калинин Иван Владимирович**, группа 435

Что такое РТПХ?

Реакция трансплантат против хозяина (РТПХ) – патологический процесс в организме реципиента после трансплантации иммунокомпетентных тканей, обусловленный иммунологической реакцией донорской ткани против тканей реципиента

Немного истории

1956 год – Barnes et al. описали у животных РТПО при алло-ТГСК. Несмотря на снижение частоты рецидивов, такие реципиенты умирали от «синдрома истощения» («wasting syndrom»)
Сегодня этот синдром известен, как РТПХ

1957 год – первая ТГСК у человека была выполнена E.D. Thomas

В последующие 10 лет было заявлено о 200 случаях ТГСК:

- 5 успешных трансплантаций
- Почти в 100% случаев летальность в раннем посттрансплантационном периоде (100 дн.) была обусловлена именно РТПХ

1970-е – систематическое HLA-типирование и использование иммуносупрессивных препаратов уменьшили частоту острой РТПХ после родственных ТГСК до 10% (летальность в позднем периоде составляет более 70%

На сегодняшний день летальность, связанная с РТПХ, составляет 15-40%

Основные условия возникновения РТПХ (R.E. Billingham, 1967)

1. Попадание иммунокомпетентных клеток донора (зрелых Т-клеток) в организм хозяина (подобная ситуация возможна также при трансплантации солидных органов)

2. Иммуно-скопрометированный статус реципиента

3. Антигенное несоответствие тканей донора и реципиента (не возникает при аутологичной и сингенной трансплантации)

Классификация РТПХ

- **Острая РТПХ (оРТПХ)** развивается в первые 100 дней после алло-ТГСК
- **Хроническая РТПХ (хрРТПХ)** – после 100 дней с момента алло-ТГСК
  - ❖ первичную (в случае, если в остром периоде не наблюдалось признаков РТПХ);
  - ❖ рецидивирующую (если у пациента развилась острая РТПХ, которую удалось купировать ранее);
  - ❖ прогредиентную (если острая РТПХ продолжается и после +100 дня после ТГСК) .

В настоящее время также выделяют overlap-синдром (перекрестный синдром), который может иметь признаки и острой, и хронической РТПХ вне зависимости от сроков развития.

Патофизиология острой РТПХ

Острая РТПХ представляет собой избыточную, но нормальную воспалительную реакцию в ответ на аллоантигены со стороны лимфоцитов донора

Фазы острой РТПХ:

1. Активация антиген-презентирующих клеток
2. Активация, дифференцировка и миграция донорских Т-лимфоцитов
3. Эффекторная фаза

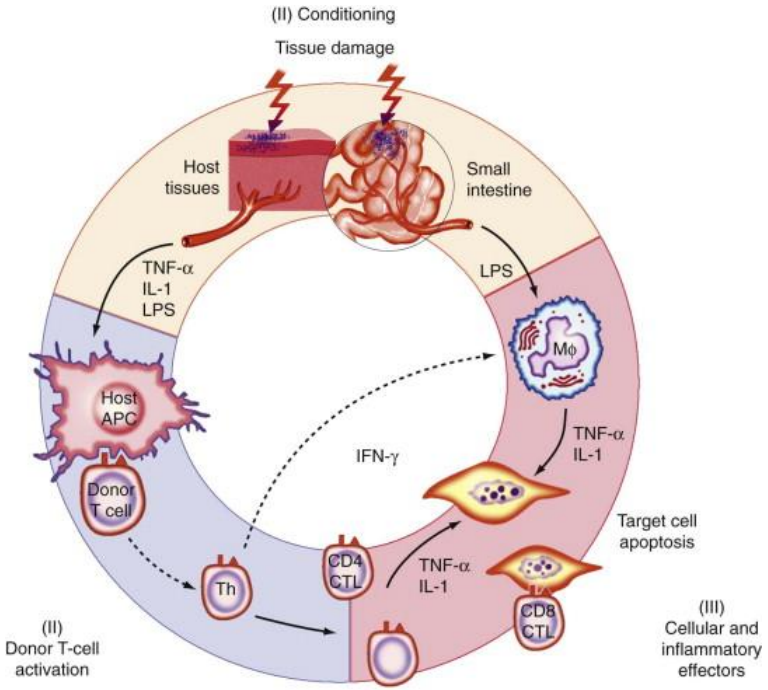

Первая фаза оРТПХ
активация антиген-презентирующих клеток (АПК)

К **активации АПК** приводит:

- значительное **повреждение тканей** в ходе предшествующей химиотерапии, лучевой терапии, инфекционных процессов и кондиционирования
- «цитокиновая буря» – секреция повреждёнными тканями провоспалительных цитокинов (TNF-α, IL-1)
- увеличение экспрессии молекул адгезии, ко-стимулирующих молекул, антигенов MHC, градиента хемокинов – так называемых «сигналов опасности»

Среди АПК, наиболее важную роль в инициации оРТПХ играют **дендритные клетки** .

На фоне **отсутствия профессиональных АПК** гемопоэтического происхождения, их роль могут выполнять:

- мезенхимные стволовые клетки
- эндотелиальные, эпителиальные клетки
- клетки соединительной ткани

Вторая фаза оРТПХ

Активация, дифференцировка и миграция донорских Т-лимфоцитов

К **дифференцировке и активации донорских Т-лимфоцитов** приводит:

- Взаимодействие с праймированными АПК (наибольшее значение имеют АПК хозяина, а не донора
- Действие провоспалительных цитокинов (TNF-α, IL-1)

Взаимодействия TCR с аллоантигеном представленном на MHC недостаточно для активации Т-клеток. Необходима также **костимуляция** между костимуляторными молекулами Т-клеток и их лигандами на АПК. Сигналы опасности, генерируемые в первой фазе, улучшают эти взаимодействия.

Т-клетки	АПК	Т-клетки	АПК	Т-клетки	АПК	Т-клетки	АПК
Адгезия		**Узнавание**		**Костимуляция**		**Неизвестно**	
ICAMs	LFA-1	TCR/CD4	MHC II	CD28	CD80/86	CD154 (CD40L)	CD40
LFA-1	ICAMs	TCR/CD8	MHC I	CD152 (CTLA-4)	CD80/86	CD134 (OX 40)	CD134L (OX40L)
CD2 (LFA-2)	LFA-3			ICOS	B7H/B7RP-1	CD137 (4-1BB)	CD137L (4-1BBL)
				PD-1	PD-L1, PD-L2	HVEM	LIGHT

Вторая фаза оРТПХ
Активация, дифференцировка и миграция донорских Т-лимфоцитов

При наличии антигенного несоответствия донора и реципиента в системах **HLA I** класса происходит преимущественная дифференцировка донорских лимфоцитов в **CD8+** Т-клетки, при несоответствии в **HLA II** класса — в **CD4+** Т-клетки.

Активация Т-лимфоцитов обеспечивает запуск каскада провоспалительных цитокинов, в частности IL-2. Под влиянием IL-2 аллореактивные донорские Т-лимфоциты дифференцируются в эффекторные клетки.

Т-лимфоциты дифференцируются в Th1 под влиянием соответствующей костимуляции и необходимых провоспалительных сигналов (IL-1,2 и IF-γ).

Дисбаланс в системе **Th1/Th17** (относительно большое количество Th1 и малое — Th17) прямо связан с риском развития РТПХ, а также коррелирует с тяжестью клинических проявлений.

Третья фаза оРТПХ
Эффекторная фаза

Наиболее сильная иммунная реакция развивается в отношении:

- клеток базального слоя эпидермиса
- волосяных луковиц
- крипт тонкой кишки
- гепатоцитов

Именно они становятся **мишенями** для NK-клеток

Механизмы цитотоксического действия **NK-клеток**:

- цитотоксические молекулы (перфорины, гранзим B и др.)
- Fas-Fas лигандное взаимодействие (на гепатоциты/эпителий протоков)

Цитокиновое эффекторное звено:

- IF-γ (повышает экспрессию хемокиновых рецепторов, а также усиливает чувствительность макрофагов и моноцитов к липополисахаридам (ЛПС)
- TNFα, IL-2
- ЛПС (ещё более стимулируют выработку провоспалительных цитокинов)

Экспериментальные данные также показывают , что **активированные NK донора могут уменьшить РТПХ** путем элиминации АПК хозяина или секреции TGF-beta

Роль CD4+ CD25+ FOXP3 Т-лимфоцитов

Т-лимфоциты с фенотипом CD4+CD25+ FOXP3 являются **регуляторными** Т-лимфоцитами (Treg) и вырабатывают **иммуносупрессивные цитокины**, такие как IL-10, TGF-β

Имеются данные о том, что в биоптатах кожи у пациентов с РТПХ, в сравнении с нормальной кожей, регистрируется значимое снижение Treg лимфоцитов, и чем это количество **меньше**, тем **тяжелее** течение РТПХ

В то же время, пациенты с большим количеством Treg значительно лучше поддаются терапии, направленной на купирование РТПХ .

! Продуцируемый Th1-клетками **IL-2** , оказывающий провоспалительное действие при РТПХ и являющийся **мишенью** терапии при профилактике РТПХ (**такролимус, циклоспорин**), оказывает решающее активирующее влияние на функцию Treg (кластер дифференцировки CD25 соответствует рецептору IL-2)

Клинические проявления оРТПХ

В ходе развития острой РТПХ наиболее часто поражаются кожа, ЖКТ и печень

Клинические симптомы со стороны кожи проявляются:

- эритематозная, макулопапулёзная сыпь на ладонях и подошвах
- эпидермолиз

Со стороны **печени**:

- тяжесть в правом подреберье
- повышение уровня:
  - ✔ прямого билирубина
  - ✔ щелочной фосфатазы
  - ✔ АЛТ, АСТ,

Со стороны **ЖКТ**:

- тошнота, рвота
- анорексия
- диарея
- спастические абдоминальные боли
- острая кишечная непроходимость
- кровотечения

Стадии оРТПХ по H. Glucksberg (1974)

Орган	Кожа	Печень	ЖКТ
Стадии	Площадь поражения поверхности тела: •Стадия 0: 0% •Стадия 1: <25% •Стадия 2: от 25% до 50% •Стадия 3: генерализованная эритродермия •Стадия 4: генерализованная эритродермия, эпидермолиз	Концентрация прямого билирубина: •Стадия 0: <2,0 мг/дл (<34 мкмоль/л) •Стадия 1: 2,0-3,0 мг/дл (34-52 мкмоль/л) •Стадия 2: 3,1-6,0 мг/дл (53-103 мкмоль/л) •Стадия 3: 6,1-15,0 мг/дл (104-256 мкмоль/л) •Стадия 4: >15 мг/д (>256 мкмоль/л)	Суточный объем потери жидкости при диарее: •Стадия 0: <500 мл/день •Стадия 1: >500 мл/день •Стадия 2: >1000 мл/день •Стадия 3: >1500 мл/день •Стадия 4: ОКН, кровотечения

Стадия оРТПХ	Кожа	Печень		ЖКТ
I	1-2	0		0
II	1-3	1	и/или	1
III	2-3	2-4	и/или	2-3
IV	2-4	2-4	и/или	2-4

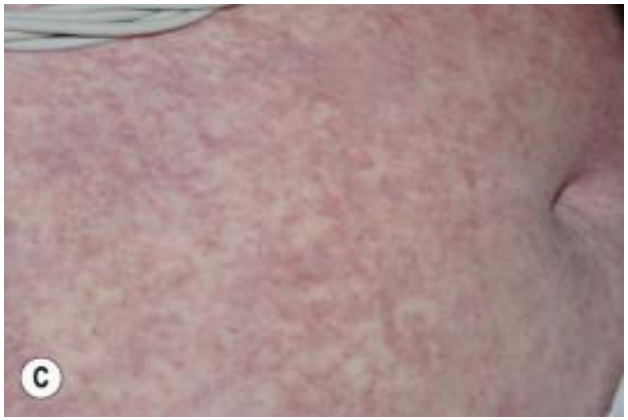

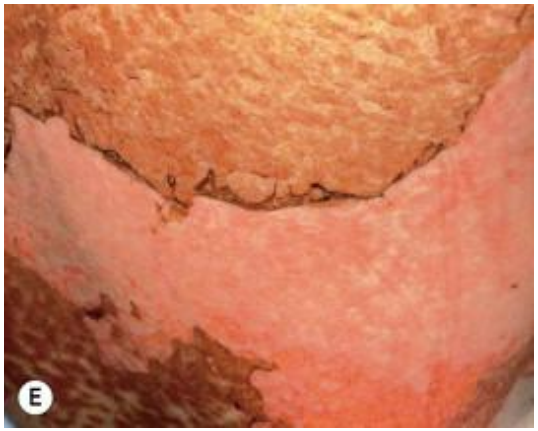

A – стадия 1
B,C – стадия 2
D – стадия 3
E – стадия 4

Bolognia, Jean L., MD; Schaffer, Julie V., MD… ; Duncan, Karynne O., MD; Ko, Christine J., MD. Published January 1, 2014. Pages 374-380. © 2014.

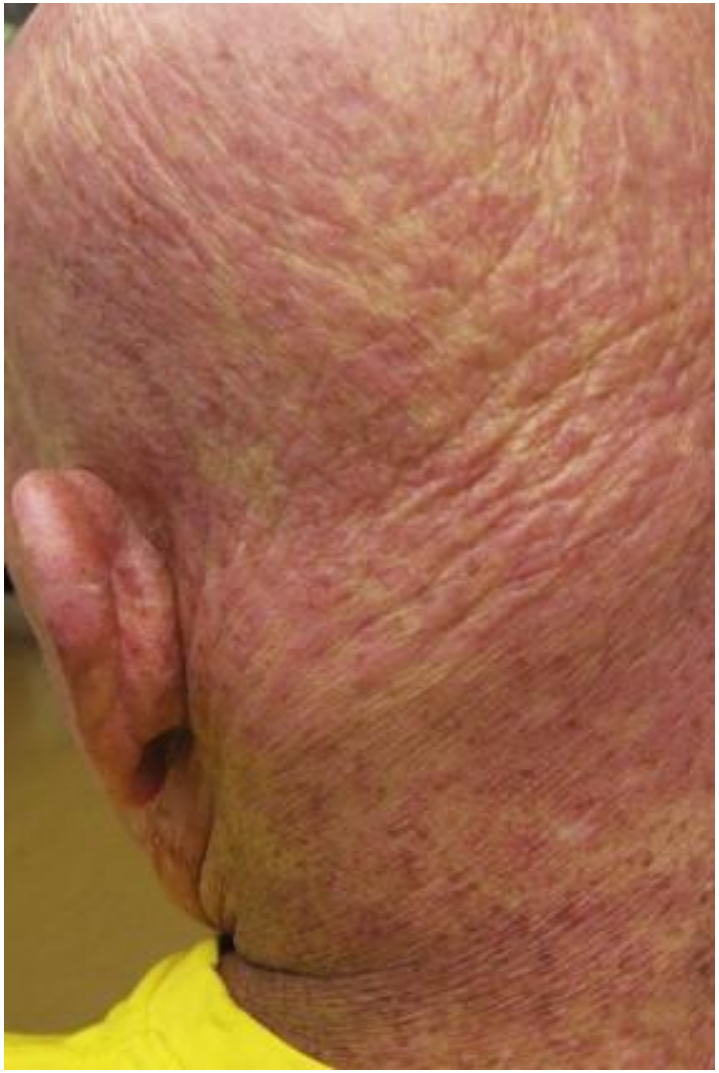

Brinster, Nooshin K., MD; Liu, Vincent, MD… ; Diwan, A. Hafeez, MD, PhD; McKee, Phillip H., MD, FRCPath.. Published January 2, 2011. Pages 42-43. © 2011.

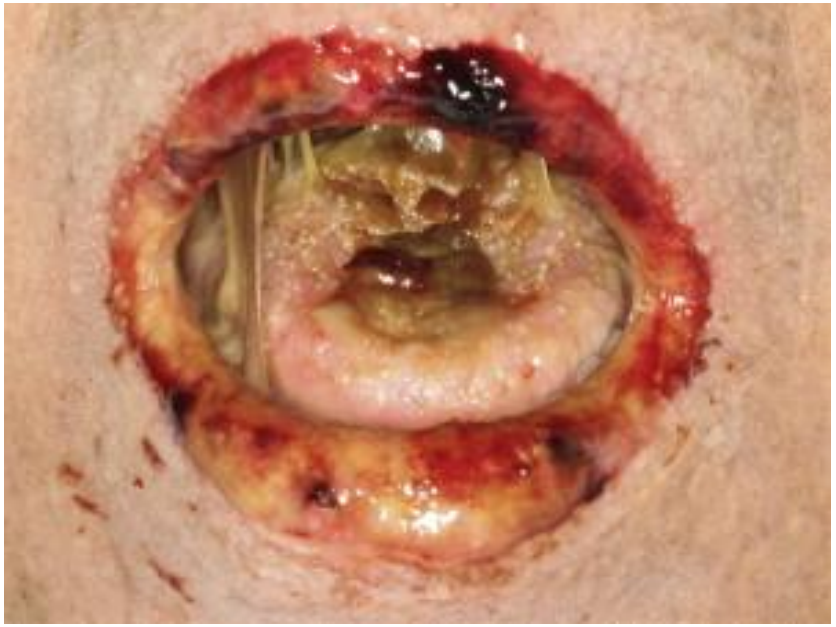

Kuten-Shorrer, Michal, DMD; Woo, Sook-Bin, DMD, MMSc; Treister, Nathaniel S., DMD, DMSc.. Published April 1, 2014. Volume 58, Issue 2. Pages 351-368. © 2014.

Kittanamongkolchai, Wonngarm, MD; Srivali, Narat, MD… ; Ratanapo, Supawat, MD; Cheungpasitporn, Wisit, MD; Leonardo, James M., MD.. Published April 1, 2013. Volume 31, Issue 4. Pages 748-749. © 2013.

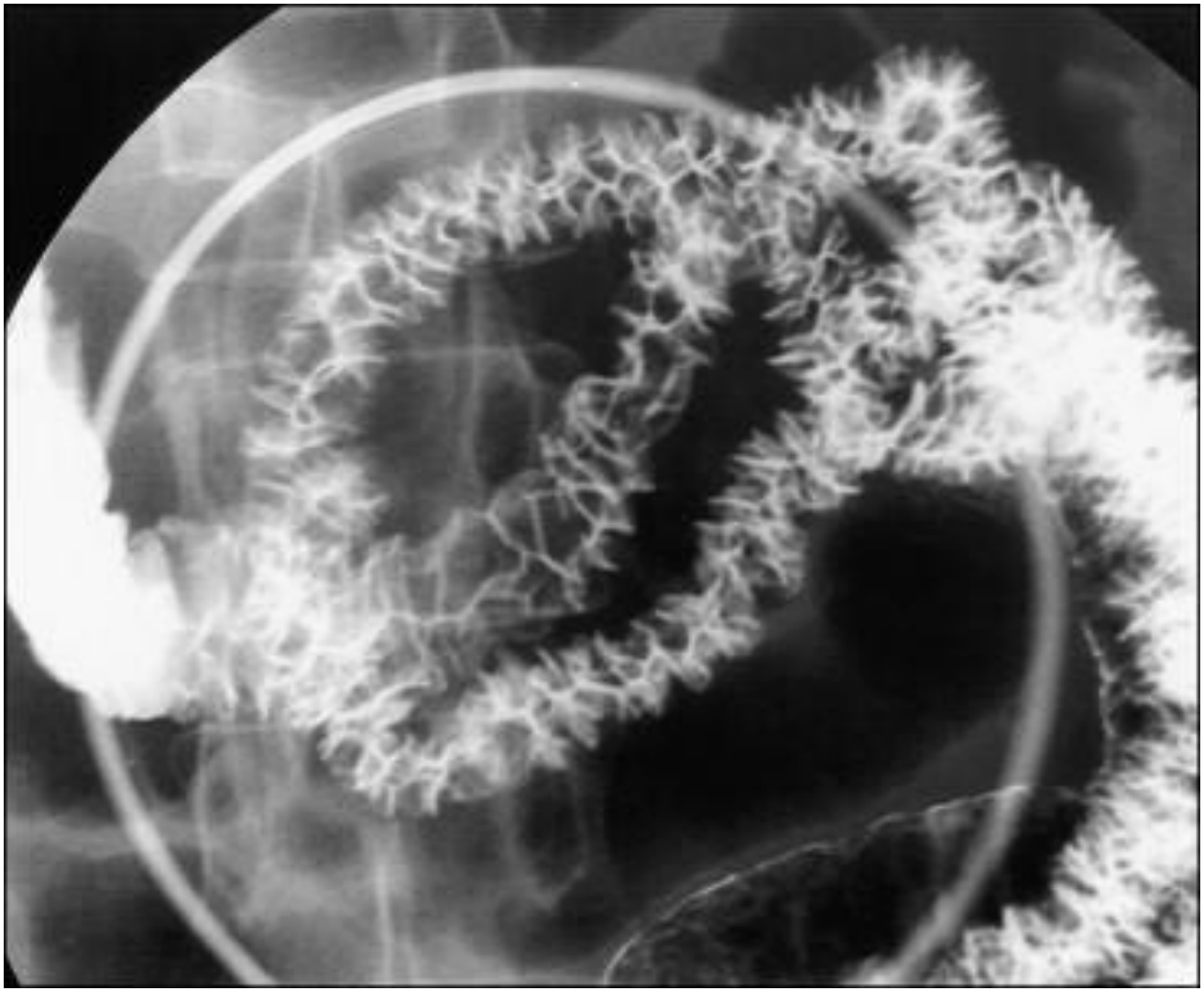

Диффузное утолщение стенки подвздошной кишки

Gore, Richard M., MD; Levine, Marc S., MD.. Published January 1, 2010. Pages 294-295. © 2010.

РХПГ-ассоциированный ангиоматоз правой верхней конечности у 58-и летней женщины, прогрессировавший в течение 1 года, несмотря на терапию ритуксимабом, микофентолата мофетилом и преднизолоном

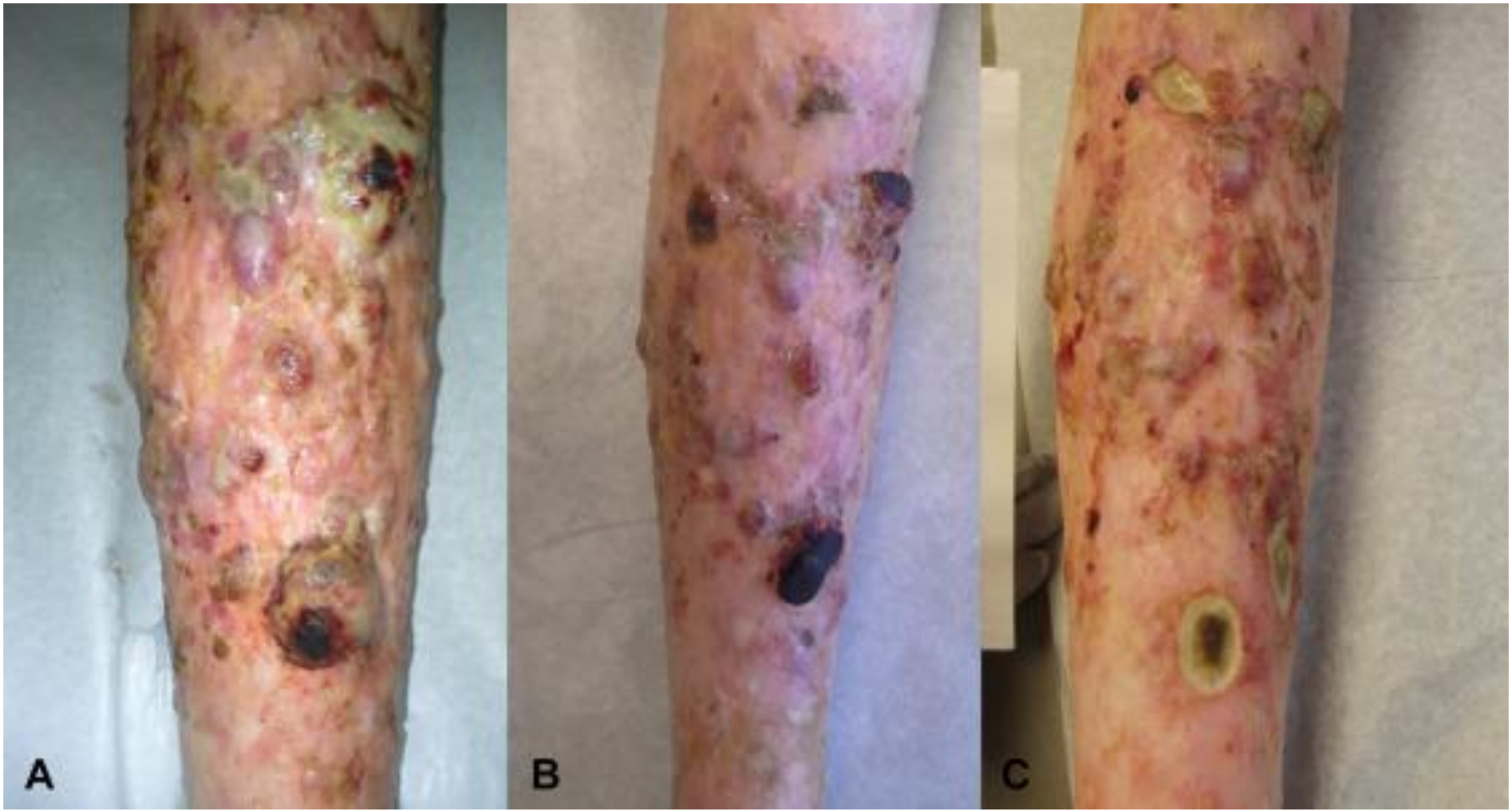

Первый визит (A), 1 месяц (B) и 2 месяца (C) после начала лечения сиролимусом

Kaffenberger, Benjamin H., MD; Zuo, Rena C., BA… ; Gru, Alejandro, MD; Plotner, Alisha N., MD; Sweeney, Sarah A., MD; Devine, Steven M., MD; Hymes, Sharon R., MD; Cowen, Edward W., MD, MHSc.. Published October 1, 2014. Volume 71, Issue 4. Pages 745-753. © 2014.

Основные препараты для профилактики и лечения оРТПХ

Препарат	Механизм действия
Глюкокортикостероиды	Прямая лимфоцитотоксичность, подавляет провоспалительные цитокины, такие как TNF-α
Метатрексат	Антиметаболит: ингибирует пролиферацию Т-клеток
Циклоспорин А	Подавляет образование и выход из клеток IL-2 и его связывание со специфическими рецепторами. Нарушает дифференцировку и пролиферацию Т-клеток
Такролимус (FK506)	$Ca2^{+}$ - зависимое ингибирование Т-клеточных сигнальных путей трансдукции. Подавляет образование IL-2
Микофентолата мофетил	Ингибирует синтез пуринов de novo
Сиролимус	mTOR – ингибитор – подавление активации лимфоцитов
Антитимоцитарный глобулин(ATG)	Поликлональный иммуноглобулин

Хроническая РТПХ

Хроническая РТПХ (хрРТПХ) – **после 100 дней** с момента алло-ТГСК

- первичную (в случае, если в остром периоде не наблюдалось признаков РТПХ);
- рецидивирующую (если у пациента развилась острая РТПХ, которую удалось купировать ранее);
- прогредиентную (если острая РТПХ продолжается и после +100 дня после ТГСК)

Наличие оРТПХ любой степени тяжести повышает вероятность развития хрРТПХ (его **частота составляет 30-60%**)

Считается, что **в основе** хрРТПХ лежат механизмы **аутоиммунного** повреждения, связанные с нарушением отрицательной селекции Т-клеток.

Образование аутореактивных клонов Т-клеток при хрРТПХ связано с повреждением тимуса различной этиологии:

- оРТПХ
- кондиционирование
- возрастная инволюция и атрофия

Дерматологические проявления хрРТПХ

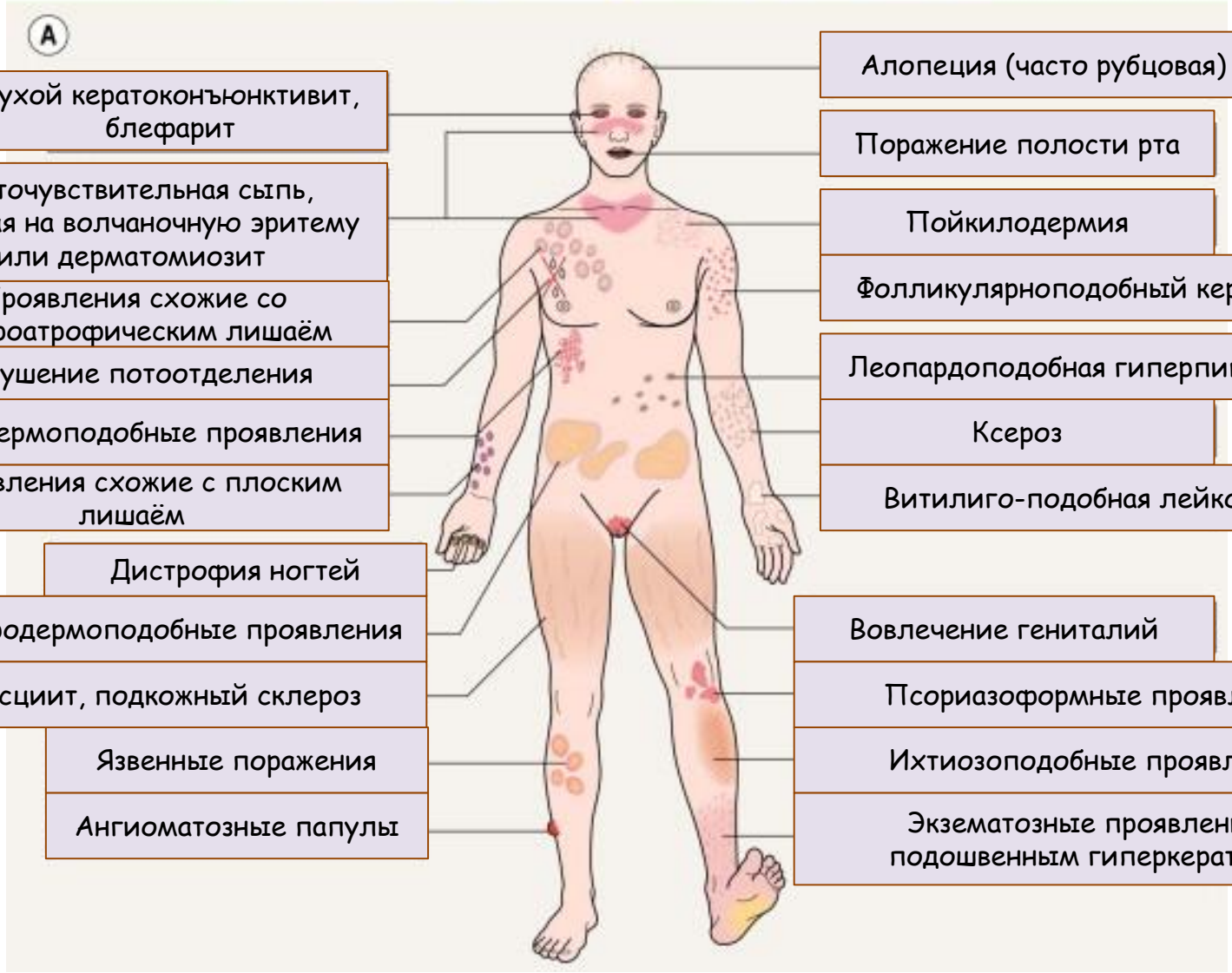

- Сухой кератоконъюнктивит, блефарит
- Светочувствительная сыпь, похожая на волчаночную эритему или дерматомиозит
- Проявления схожие со склероатрофическим лишаём
- Нарушение потоотделения
- Ксеродермоподобные проявления
- Проявления схожие с плоским лишаём
- Дистрофия ногтей
- Склеродермоподобные проявления
- Фасциит, подкожный склероз
- Язвенные поражения
- Ангиоматозные папулы
- Алопеция (часто рубцовая)
- Поражение полости рта
- Пойкилодермия
- Фолликулярноподобный кератоз
- Леопардоподобная гиперпигментация
- Ксероз
- Витилиго-подобная лейкодерма
- Вовлечение гениталий
- Псориазоформные проявления
- Ихтиозоподобные проявления
- Экзематозные проявления с подошвенным гиперкератозом

A – плоский лишай-подобная форма с поствоспалительной гиперпигментацией
B – лишай-подобная форма (ранняя)
C – лишай-подобная форма (поздняя)

Bolognia, Jean L., MD; Schaffer, Julie V., MD… ; Duncan, Karynne O., MD; Ko, Christine J., MD. Published January 1, 2014. Pages 374-380. © 2014.

D, E – склеродермоподобная форма
F – эозинофильно-фасциитоподобная форма

Bolognia, Jean L., MD; Schaffer, Julie V., MD… ; Duncan, Karynne O., MD; Ko, Christine J., MD. Published January 1, 2014. Pages 374-380. © 2014.

Hymes, Sharon R., MD; Alousi, Amin M., MD; Cowen, Edward W., MD, MHSc.. Published April 1, 2012. Volume 66, Issue 4. Pages 515.e1-515.e18. © 2011.

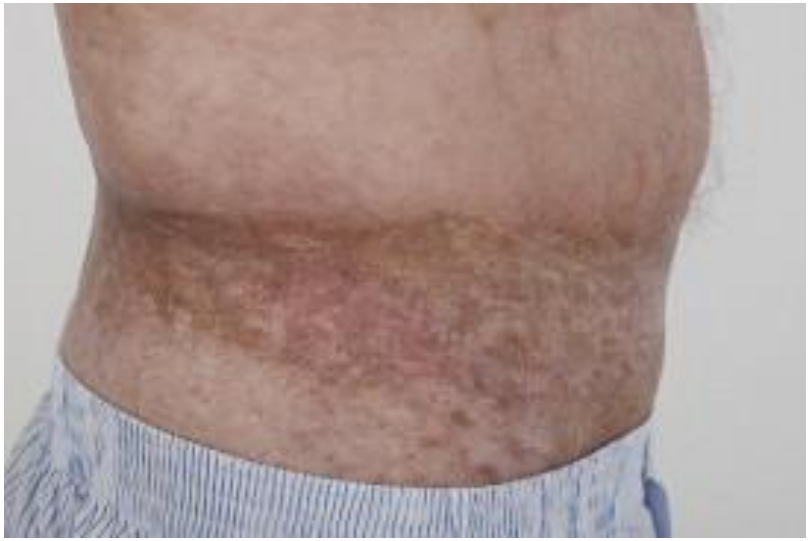

Hymes, Sharon R., MD; Alousi, Amin M., MD; Cowen, Edward W., MD, MHSc.. Published April 1, 2012.
Volume 66, Issue 4. Pages 515.e1-515.e18. © 2011.

Hymes, Sharon R., MD; Alousi, Amin M., MD; Cowen, Edward W., MD, MHSc.. Published April 1, 2012.
Volume 66, Issue 4. Pages 515.e1-515.e18. © 2011.

Cowen, Edward W.. Published January 1, 2012. Pages 753-760.e1. © 2012.

Клинические проявления хрРТПХ

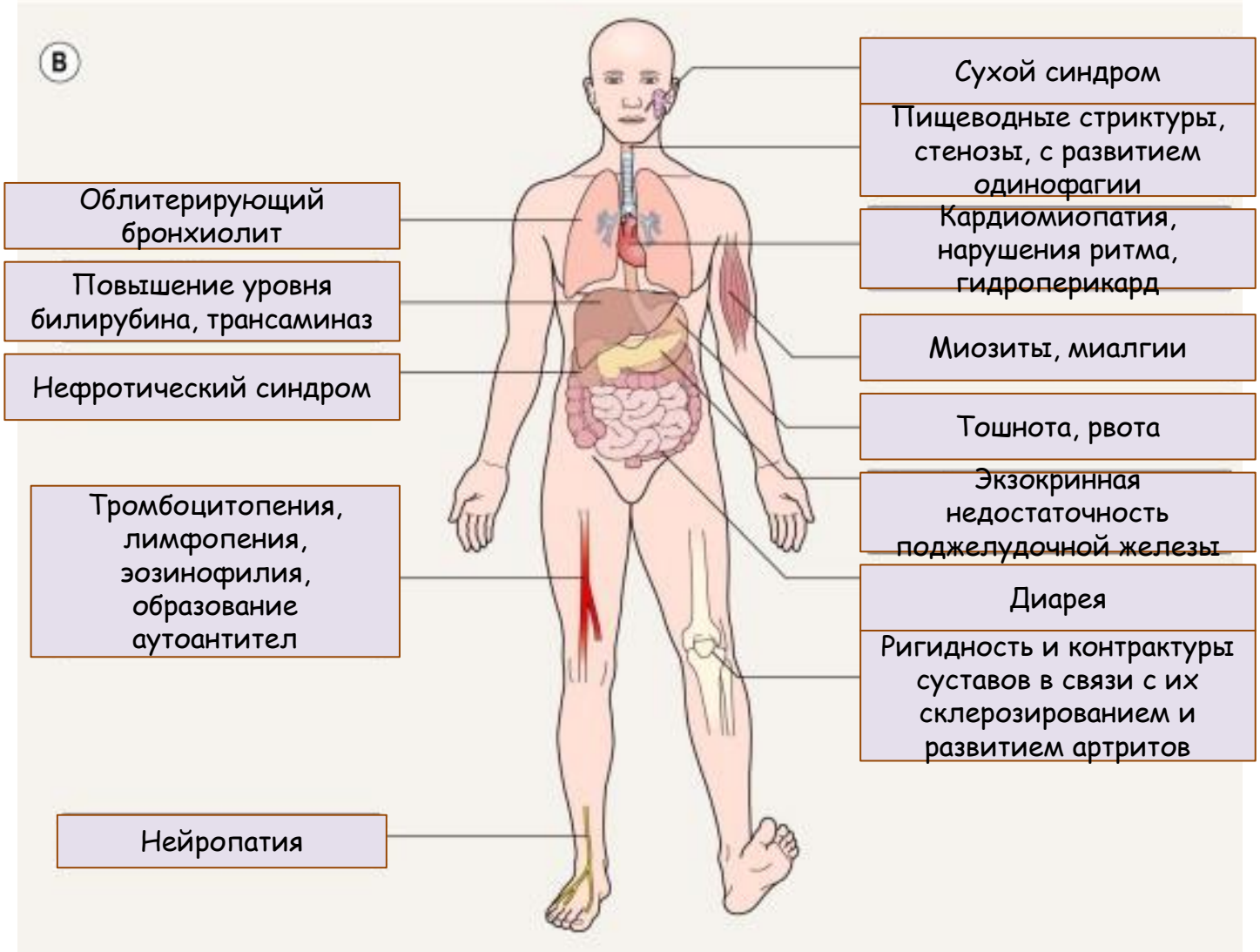

Клинические проявления хрРТПХ

Офтальмологические

Необратимое повреждение слёзных желёз приводит к **ксерофтальмии**, жжению, светобоязни.
Конъюнктивиты при хрРТПХ редки, но имеют плохой прогноз

Ротовая полость

Поражение слюнных желёз приводит к **ксеростомии**. При осмотре выявляется эритема, с небольшим числом белых бляшек

Гастроинтестинальные

Возможно развитие **одинофагии**, вследствие поражения пищевода и образования стриктур. Симптомы поражения ЖКТ **неспецифичны**. Как правило, пациенты со стойкими гастроинтестинальными симптомами имеют и острое, и хроническое поражение

a - Стадия I поражения глаз при хрРТПХ: конъюнктивальная гиперемия; **b** - Стадия II: конъюнктивальная гиперемия с хемозом
c – Стадия III: псевдомембранозный конъюнктивит; **d** – Стадия IV псевдомембранозный конъюнктивит со слущиванием эпителия роговицы.

Kim, Stella K.; Kim, Rosa Y.; Dana, M. Reza.. Published January 2, 2008. Pages 4821-4830. ©

Cowen, Edward W.. Published January 1, 2012. Pages 753-760.e1. © 2012.

Bolognia, Jean L., MD; Schaffer, Julie V., MD… ; Duncan, Karynne O., MD; Ko, Christine J., MD. Published January 1, 2014. Pages 374-380. © 2014.

Клинические проявления хрРТПХ

Со стороны печени

Типичны симптомы холестаза с повышением концентрации щелочной фосфатазы и билирубина

Лёгочные

Кашель и одышка на фоне облитерирующего бронхиолита, либо вследствие склерозирующих процессов в грудной клетке с интактными лёгкими

Кроветворение

Цитопения вследствие повреждения стромы костного мозга. Описаны также: аутоиммунная нейтропения, тромбоцитопения и анемия. Тромбоцитопения в момент хрРТПХ диагноза ассоциируется с плохим прогнозом

Клинические проявления хрРТПХ

Иммунологические

ХрРТПХ по своей сути **иммунодепрессивное** состояние. Пациенты подвержены риску инвазивных грибковых инфекций и пневмоцистной пневмонии

Опорно-двигательный аппарат

Вовлечение фасций, как правило, связано с изменениями кожи. **Фасциит** может привести к серьезному ограничению диапазона движения
Мышечные спазмы являются частой жалобой у больных с хрРТПХ, однако миозит встречается редко

Частыми симптомами поражения ОДА являются асептический некроз, остеопения и остеопороз вследствие нахождения многих пациентов на стероидной терапии

Лечение хрРТПХ

ХрРТПХ оказывает значительное влияние на качество жизни, вследствие частого вовлечения нескольких органов и требует длительной **иммуносупрессивной** терапии

Современные методы лечения хрРТПХ имеют ограниченную эффективность, ни один препарат **не был одобрен FDA** для использования при хрРТПХ

Наиболее часто используемыми препаратами являются циклоспорин А и преднизолон

Экспериментальные методы лечения включают:

- псорален + ультрафиолет А
- микофентолата мофетил
- талидомид
- экстракорпоральный фотоферез
- Пентостатин
- Ацитретин

Благодарю
за внимание!