

Тема:
**Сануючі операції на вусі.
Тимпаноластика.**

Виконала: лікар-інтерн Стойкова М.М.



Обов'язкові ознаки ХСО:

- Тривала гноєтеча з вуха.
- Стійка перфорація барабанної перетинки.
- Зниження слуху, шум у вусі.

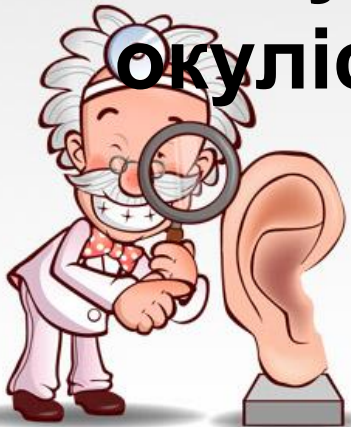

Форми захворювання

- Мезотимпаніт
- Епітимпаніт
- Епімезотимпаніт

Обстеження

- рентгенографія або КТГ скроневої кістки
- бактеріологічне дослідження із середнього вуха
- аудіометрія
- консультація невропатолога та окуліста



Лікувальна тактика

I. Загальне лікування.

II. Санація носа і носоглотки.

III. Місцеве сануюче лікування:

1-й етап - механічне видалення гною з вуха;

2-й етап - введення ліків у барабанну порожнину.



Мета консервативного лікування

- Купірування запального процесу в середньому вусі
- Попередженн можливих внутрішньочерепних та лабіринтних ускладнень
- Підготовка до хірургічного лікування



Мета хірургічного лікування

- Санація порожнин середнього вуха
 - Відновлення бар*єру (барабанної перетинки) між зовнішнім та середнім вухом
- Реконструкція трансмісійного механізму середнього вуха
 - Санація+Реконструкція=Закритий варіант тимпанопластики



Покази до радикальної операції

1. Карієс стінок порожнин середнього вуха.

2. Холестеатома.

3. Хронічний мастоїдит.

4. Парез лицевого нерва.

5. Лабіринтит.

6. Отогенні внутрішньочерепні ускладнення - абсолютне показання.

- 1 - субпериостальний абсцес

- 2 - екстрадуральний абсцес

3, 3а - різні варіанти проникання інфекції через верхівку соскоподібного відростка

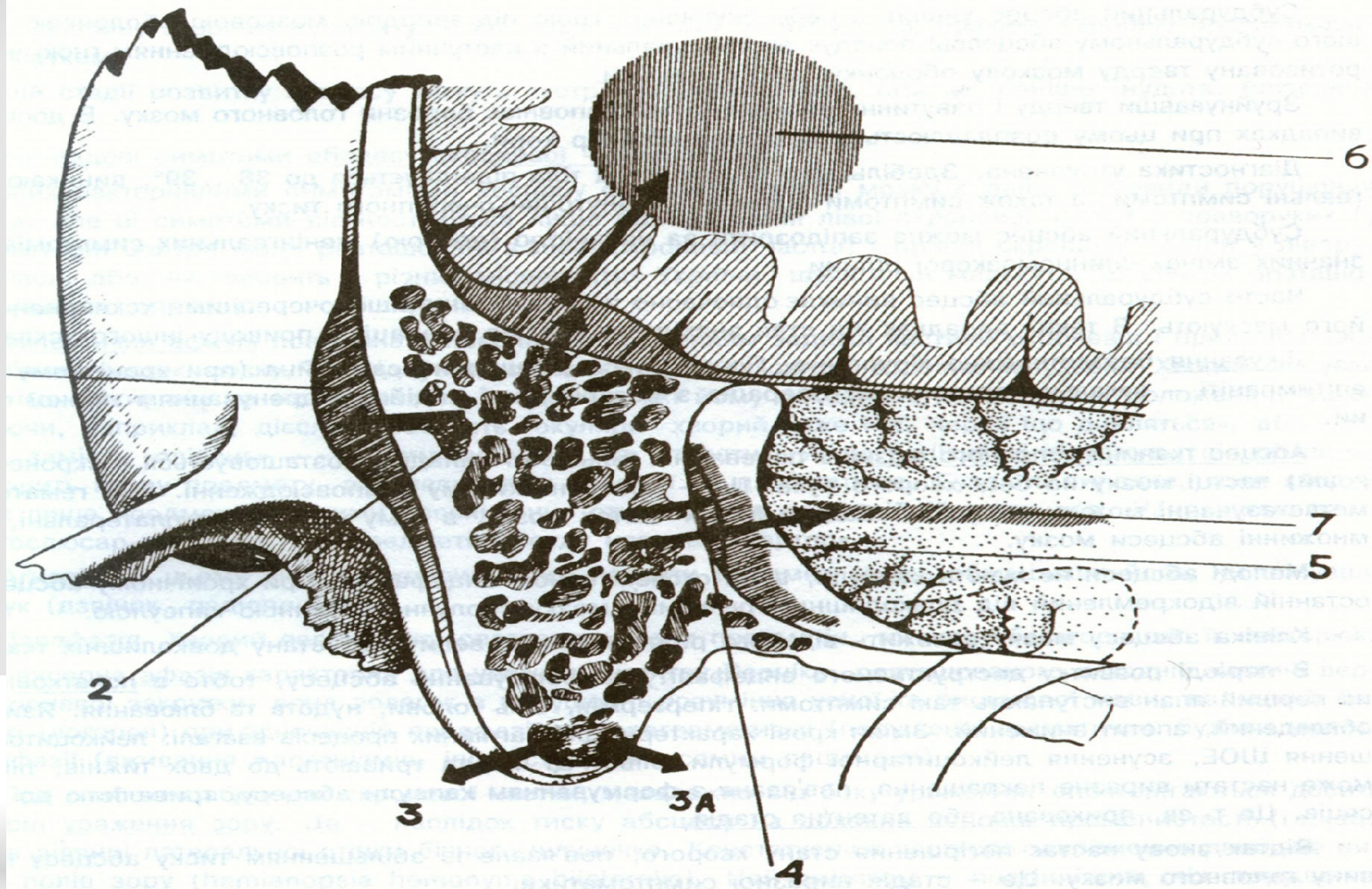
- 4 - перисинуозний абсцес

5 - тромбосинуїт сигмовидної венозної пазухи

- 6 - абсцес скроневої частки головного мозку

- 7 - абсцес мозочка





- * **1** - субпериостальний абсцес, **2** - екстрадуральний абсцес, **3, 3a** - різні варіанти проникнення інфекції через верхівку соскоподібного відростка, **4** - перисинуозний абсцес, **5** - тромбосинусит сигмоподібного синуса, **6** - абсцес скроневої частини головного мозку, **7**-абсцес мозочка

* 2 типи оперативних втручань при ХГСО

- * 1. Сануючі (загально-порожнинна, аттикантротомія, операції щадного типу) – направлені на елімінацію гнійно-деструктивного вогнища у вусі. Мета – попередити отогенні ускладнення.
- * 2. Слухопокращуючі операції або тимпанопластика (хірургічне відновлення зруйнованої патологічним процесом звукопровідної системи середнього вуха з метою поліпшення слухової функції).

Сануючі операції щадного типу

- Атикотомія (аттикоадитотомія).
 - Атикоантротомія.
 - Роздільна атикоантротомія.
 - Антродренаж.
- Задня тимпанотомія – доступ до барабанної порожнини через соскоподібний відросток.



“Золоті” правила оториноларингології

- При хронічному отиті
- неускладненому – загальнопорожнинна радикальна антромастоїдотомія
- ускладненому – загальнопорожнинна розширена антромастоїдотомія

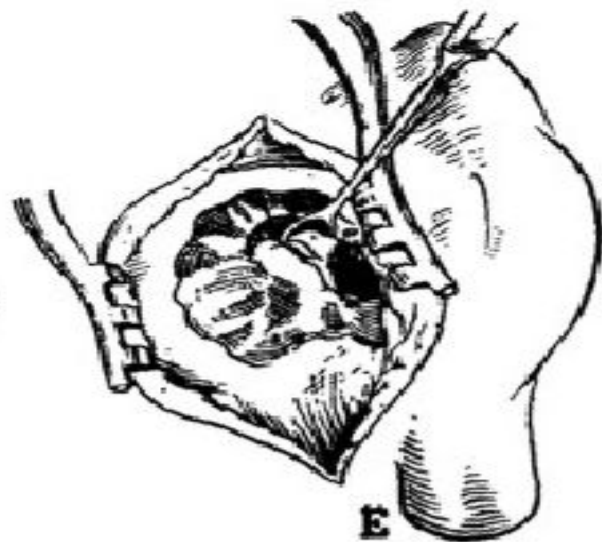
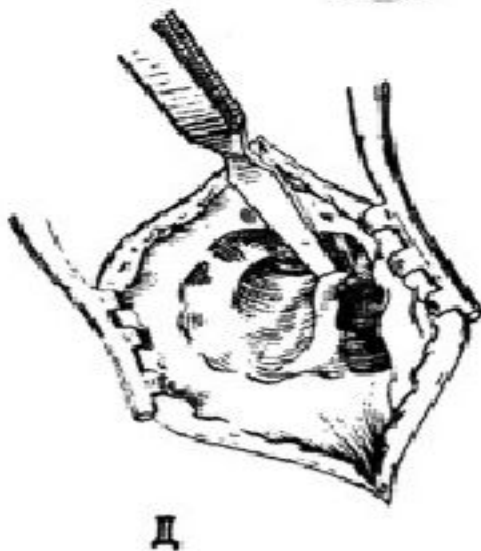
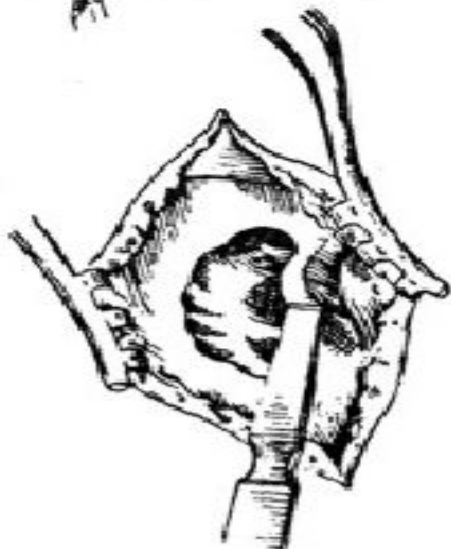
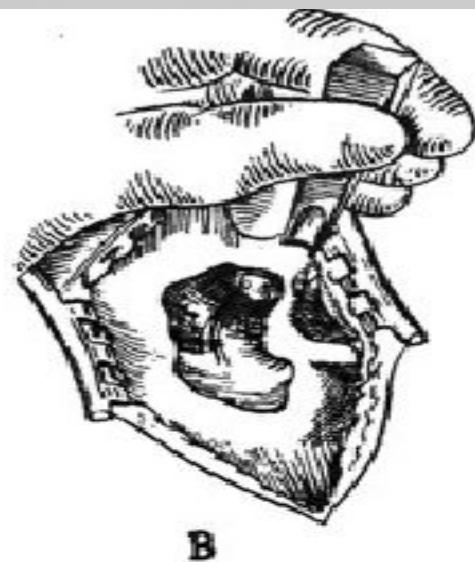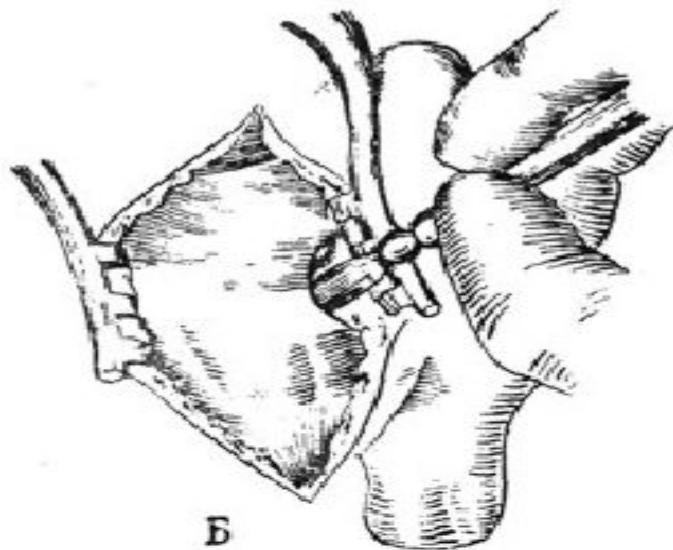
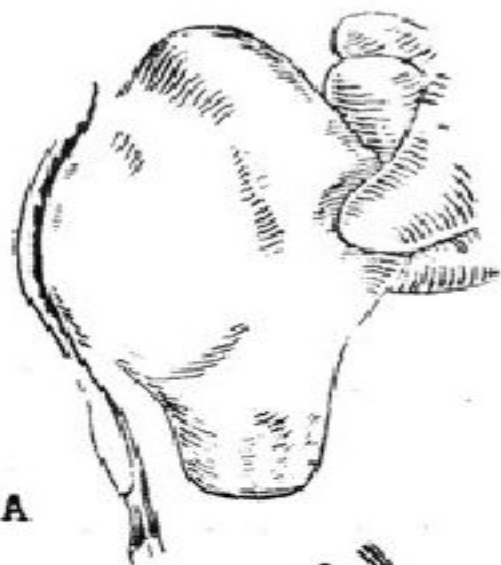


Загально-порожнинна операція

При ургентних втручаннях з приводу отогенних внутрішньочерепних ускладнень і зараз виконують радикальну операцію з широким оголенням сигмовидної синуса і твердої мозкової оболонки, але по можливості намагаються зберегти елементи звукопровідного апарату.

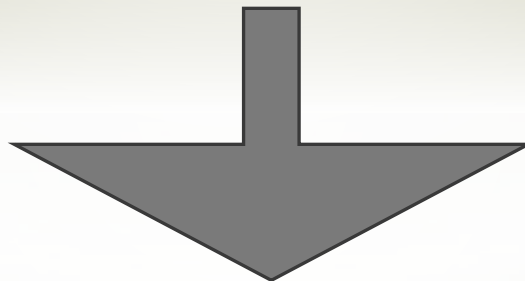
Операцію закінчують пластикою післяопераційної порожнини меатотімпанальним клаптем. Ця операція поєднує в собі принцип радикалізму по відношенню до розтину коміркової системи соскоподібного відростка і щадного відношення до структур звукопроведення барабанної порожнини.

Загальнопорожнинна операція



*У 1899 р. Кюстер і Бергманн запропонували радикальну (загальнопорожнинну) операцію вуха, яка полягає у створенні єдиної післяопераційної порожнини, що з'єднує аттик, антрум і комірки соскоподібного відростка з зовнішнім слуховим проходом. Операція проводилася завушним підходом з видаленням всіх слухових кісточок, латеральної стінки аттика, частини задньої стінки слухового проходу і патологічного вмісту середнього вуха з вискоблюванням всієї слизової оболонки.

Таке хірургічне втручання рятувало життя пацієнтові при внутрішньочерепних ускладненнях, але супроводжувалося великими руйнуваннями в середньому вусі, вираженої приглухуватістю і нерідко вестибулярними порушеннями.



*Тому В.І.Воячеком була запропонована так звана **консервативна радикальна операція вуха.**

Вона передбачала видалення лише патологічно зміненої кісткової тканини і слизової оболонки із збереженням непошкоджених частин слухових кісточок і барабанної перетинки. Так як ця операція обмежувалася з'єднанням атика і антрума в єдину порожнину зі слуховим проходом, то вона отримала назву **атикантротомія.**

* Надалі атикоантротомії стали здійснювати роздільним підходом до антруму і атика, зберігаючи внутрішню частину задньої стінки зовнішнього слухового проходу. Антрум розкривається через соскоподібного відросток, а атик - через слуховий прохід. Ця операція отримала назву

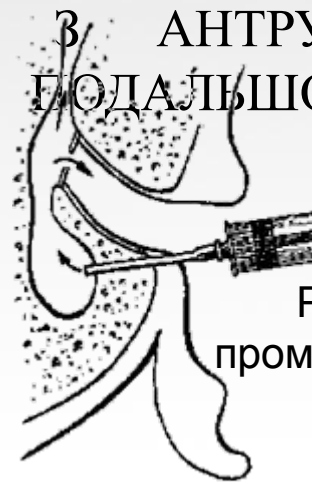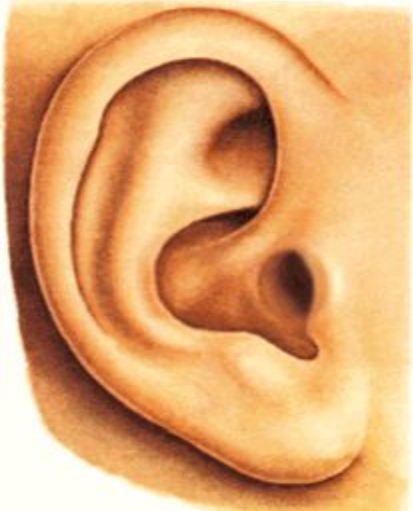роздільна атикоантротомія.

У порожнину антрума вводять дренаж, через який промивають його різними лікарськими розчинами. В даний час намагаються зберегти або відновити пластично і латеральну стінку атика. Щадіння задньої стінки слухового проходу і латеральної стінки атика дозволяє зберегти більший обсяг барабанної порожнини і нормальне положення барабанної перетинки, що значно покращує функціональний результат операції.

Антродренаж

ПІД МІСЦЕВОЮ ІНФІЛЬТРАЦІЙНОЮ АНЕСТЕЗІЄЮ ПРОВОДЯТЬ ДУГОПОДІБНИЙ РОЗРІЗ ШКІРИ ЗОВНІШНЬОГО КІЛЬЦЯ СЛУХОВОГО ПРОХОДУ ПО ЗАДНІЙ СТІНЦІ ДОВЕРХУ І ДО ПЕРЕДУ МІЖ КОЗЕЛКОМ ТА ЗАВИТКОМ ВУШНОЇ РАКОВИНИ (ПІДХІД ДО ШИПА ГЕНЛЕ). ОГОЛЮЮТЬ КІСТКОВИЙ КРАЙ ЗОВНІШНОГО СЛУХОВОГО ПРОХОДУ, ЗНАХОДЯТЬ СОСКОПОДІБНУ ЯМКУ ДОЗАДУ ТА ЗВЕРХУ ШИПА ГЕНЛЕ. ЧЕРЕЗ ЯМКУ СВЕРЛЯТЬ СКРОНЕВУ КІСТКУ В ФРОНТАЛЬНІЙ ПЛОЩИНІ З НАХИЛОМ ДО ГОРИЗОНТАЛЬНОЇ ПЛОЩИНИ ЧЕРЕПА НА ВЕЛИЧИНУ ІНДИВІДУАЛЬНОГО ХІРУРГІЧНОГО КУТА ПІДХОДУ ДО АНТРУМА. ПІСЛЯ

І ПАТОЛОГІЧНОГО ВМІСТУ З АНТРУМА, ДРЕНАЖНІЯ ТРУБКУ. В ПОДАЛЬШОМУ ТЬ АНТРУМ ЧЕРЕЗ ДРЕНАЖ.
SH - Шип Генле



Ретроградне промивання антрума

*Тимпаноластика

- * У 1952 році операції були запропонована німецьким отохірургом Вульштейном.
- * передбачає використання збережених елементів звукопровідного апарату середнього вуха, а в разі їх часткової чи повної втрати - реконструкцію трансформаційного механізму за допомогою різних матеріалів (кістки, хряща, фасції, вени, жиру, рогівки, склери, кераміки, пластмаси та ін.). Відновленню підлягають ланцюг слухових кісточок і барабанна перетинка.

Показання :

хронічні гнійні середніх отити, рідше, адгезивні середні отити, травми і аномалії розвитку вуха.

Умови проведення:

до операції вуха має бути сухим протягом шести місяців.

перед тимпанопластиком роблять аудіологічне обстеження, визначають тип приглухуватості, вентиляційну функцію слухової труби.

При вираженому порушенні звукосприйняття і функції слухової труби тимпанопластика мало ефективна. За допомогою прогностичного тесту - проби з ваткою по Кобраку встановлюють можливий приріст гостроти слуху після операції (досліджують слух на шепітну мову до і після накладення ватки, змоченою вазеліновою маслом, на перфорацію барабанної перетинки або в слуховий прохід навпроти неї).

Планова операція при показаннях повинна виконуватися одномоментно і складатися з **трьох етапів:**

- 1- ревізії
- 2- санації
- 3- пластики.



Етапи операції

- Трепанація соскоподібного відростка – антротомія
- Видалення кісткової частини задньої стінки зовнішнього слухового проходу і латеральної стінки атика
- Видалення патологічного вмісту (гній, грануляції, поліпи, каріознозмінені структури) з середнього вуха.
- Пластика, направлена на створення широкого сполучення утвореної післяопераційної порожнини з зовнішнім вухом та покращення епіталізації її стінок.

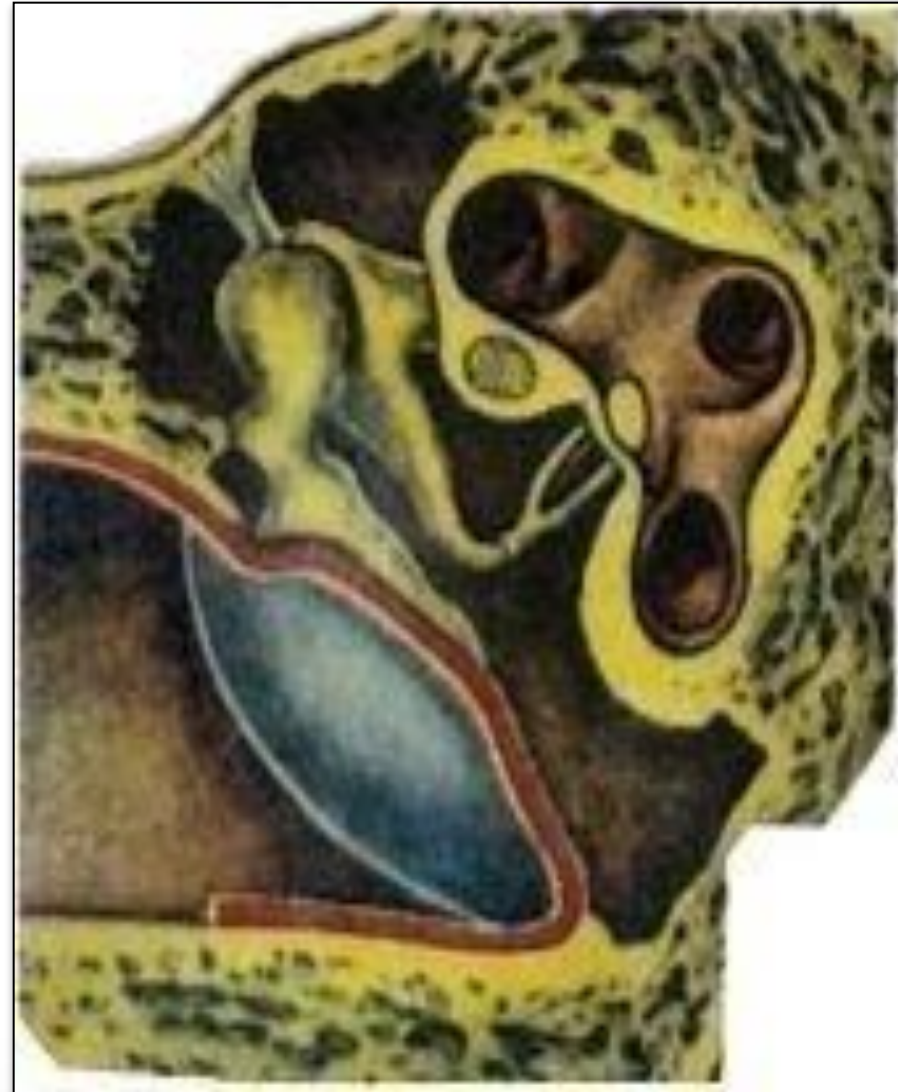


5 типів вільної пластики по Wullstein HL, 1955



I тип перфоративна мірінгопластика

барабанної перетинки
або реконструкція
перетинки при її
дефекті, за умови
функціонування ланцюга
слухових кіточок і
слухової труби.
Освіжають краї
перфорації та укладають
гомо- або
алотрансплантат.

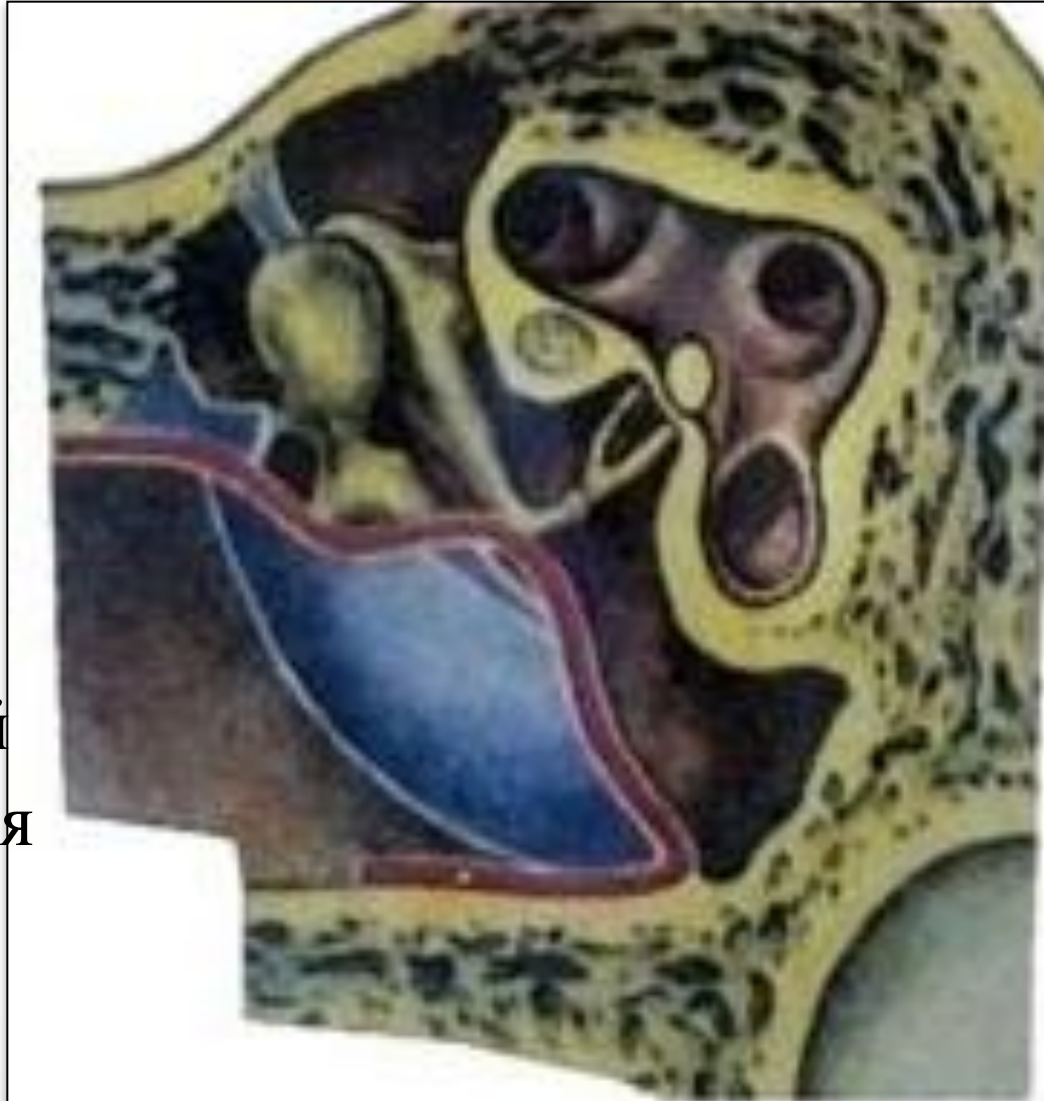


II тип - велика тимпанальна порожнина.

мобілізована барабанна перетинка або неотимпанальна мембрана укладаються на збережене коваделко при дефекті головки, шийки або рукоятки молоточка.

Умовою для виконання цієї операції є невеликі розміри руйнування. Виконують резекцію руків*я молоточка.

Трансплантат вкладають на молоточко-ковадловий суглоб, тобто утворюється зовнішня стінка барабанної порожнини.



ІІІ тип - мірінгостапедопексія.

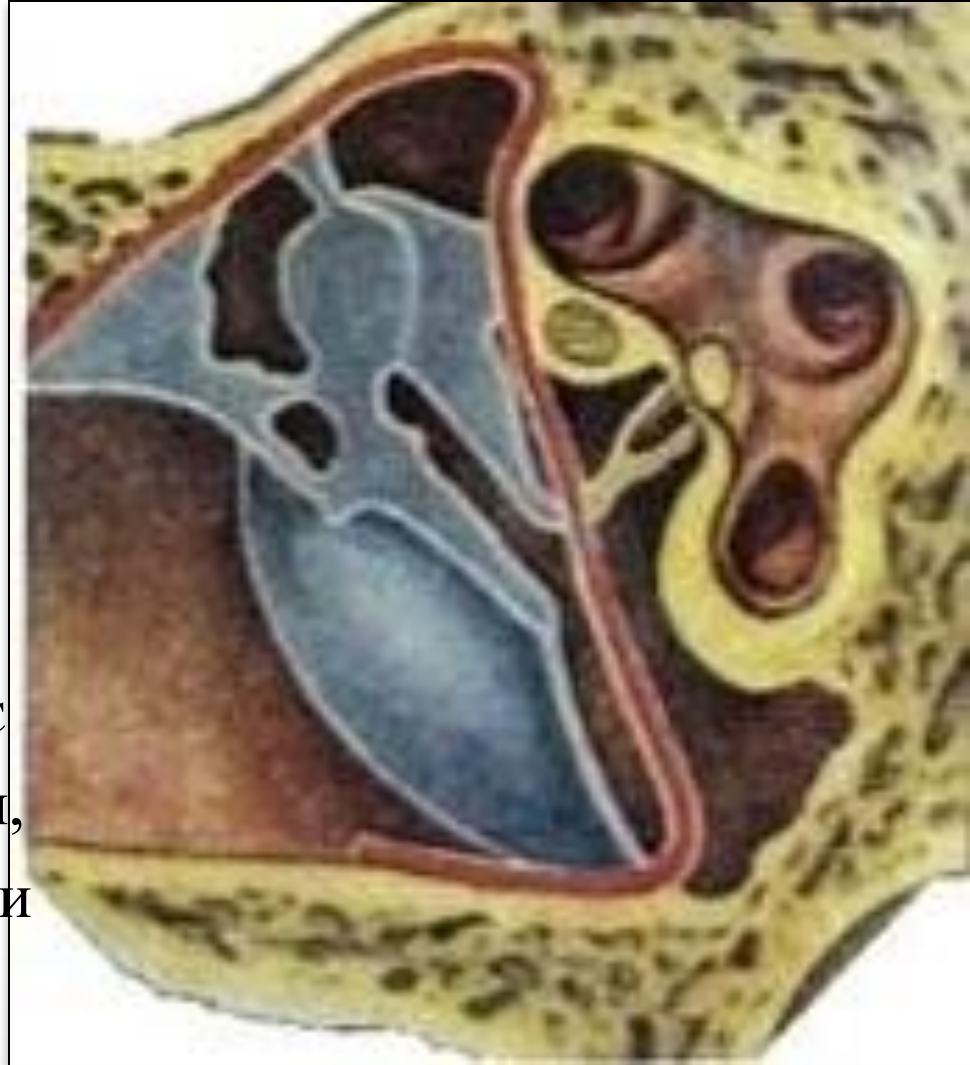За відсутності молоточка і коваделка трансплантат укладається на головку стремена. Створюється "Колумелла – ефект «по типу звукопроведення у птахів, які мають одну слухову кісточку - Колумелла.

Виходить **мала тимпанальна порожнина**, що складається з гіпотимпанума, барабанного отвору слухової труби і обох лабіринтових вікон.

Зараз цей вид

тимпаноластики є найбільш поширеним. Його різновидом є встановлення штучної колумели, у випадку, коли зруйновані ніжки

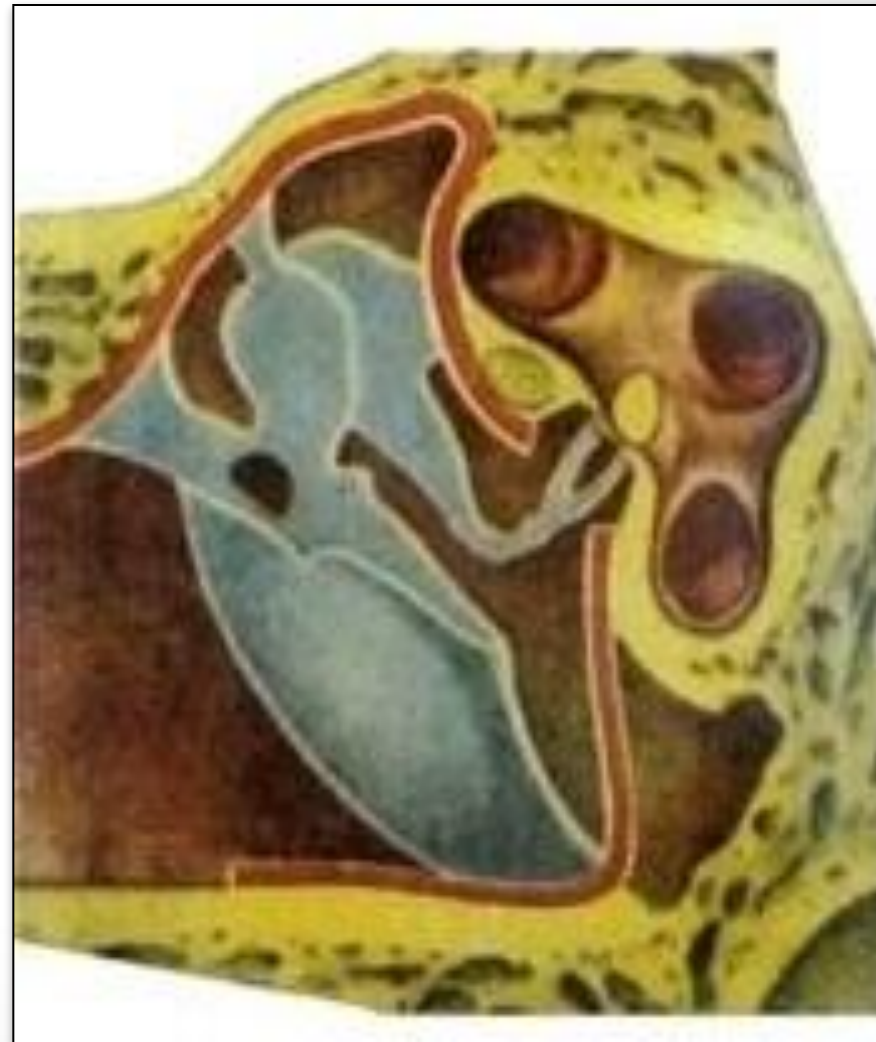- стремена, але збережена



IV тип - екранізація вікна завитки.

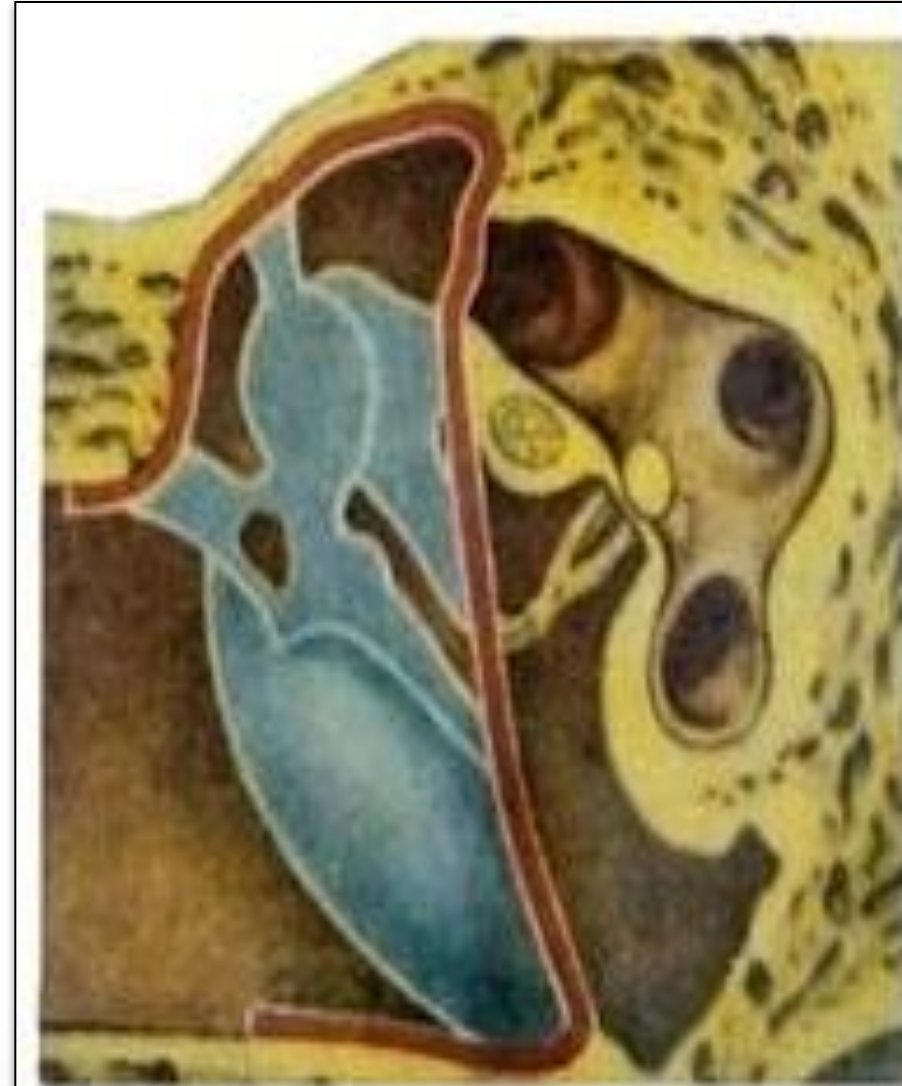При відсутності всіх слухових кісточок крім підніжки стремена трансплантат укладається на promontorium з утворенням **редукованої барабанної порожнини,**

що складається з гіпотімпанума, вікна завитки і барабанного отвору слухової труби. Слух поліпшується за рахунок збільшення різниці тиску на вікна лабіринта. Однак в останні роки використовують ефективніший спосіб – вживляють штучні протези чи блоки слухових кісточок



V тип - фенестрація горизонтального півколового каналу по Лемперту (Lempert D., 1938).

Звукопроведення здійснюється через трансплантат, що прикриває операційне вікно півколового каналу. До такого варіанту тимпанопластики вдаються при відсутності всіх елементів звукопровідного апарату середнього вуха та при фіксації стремена. Зараз ця операція не використовується.

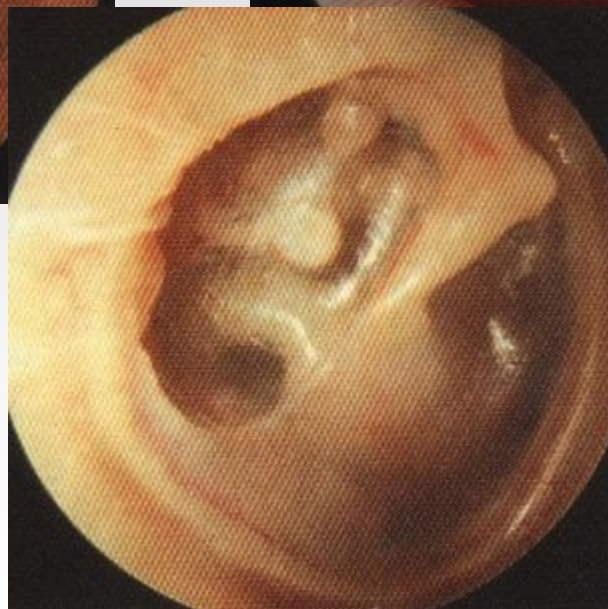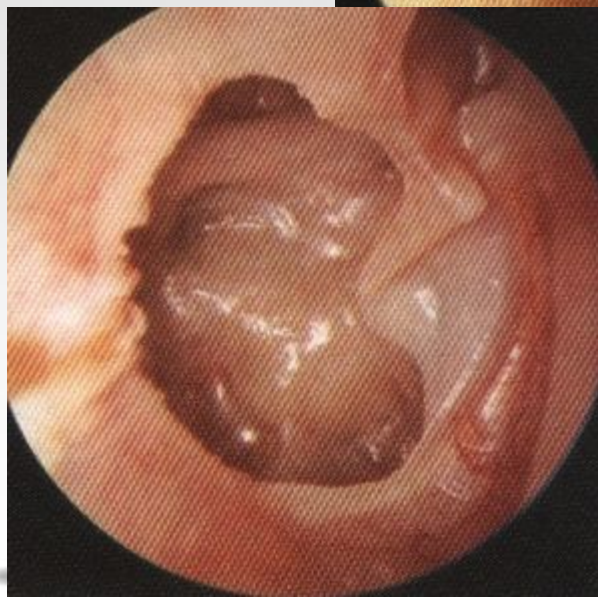
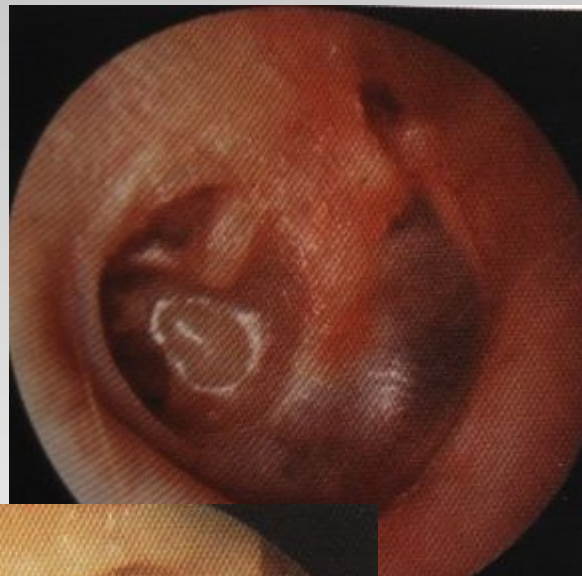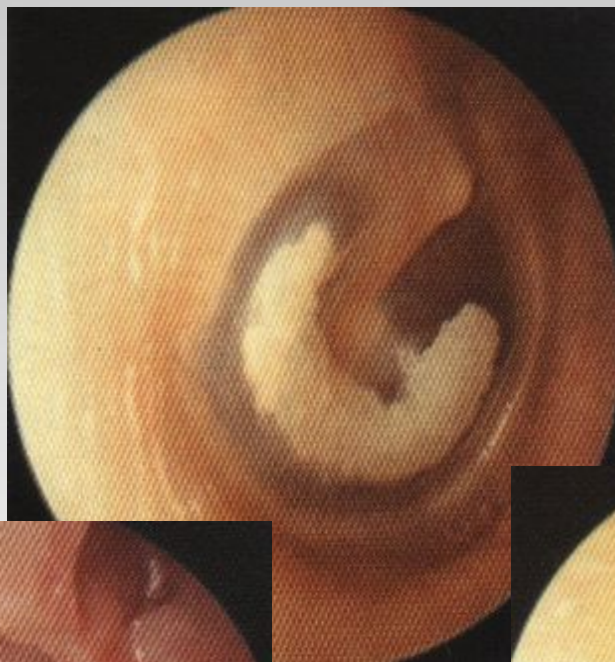


Тимпанопластика по Мирко Тосу (Mirko Tos, 1993 г.)

- I-V A тип – згідно з Вульштейном.
- V B тип по Мирко Тосу – видалення фіксованої основи стремінця і виведення жирової тканини в нішу вікна присінка.



Результати лікування (тимпаносклероз, адгезивні процеси)



Трансплантати б/п

- Тверда мозкова оболонка - *історичне значення*
- Слизова оболонка щоки - *історичне значення*
- Шкіра - *історичне значення*
- **Перихондр вушної раковини**
- **Фасція скроневого м'язу.**



Стадії приживлення трансплантата

- Плазматичного живлення.
- Судинного живлення.
- Органічного зрощення.

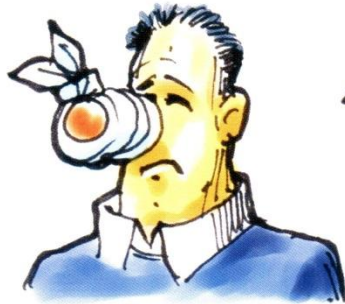

Протипоказання до тимпанопластики

- **Непрохідність слухової труби.**
- **Різке порушення звукосприймаючого апарату.**



Дякую за увагу!



Dottm

