Мочевыделительная система

функции почек

1. Экскреторная
2. Регуляция водно-солевого обмена
3. Регуляция баланса органических соединений в крови (белков, липидов, углеводов, гормонов и др.)
4. Регуляция кислотно-щелочного равновесия
5. Выделение конечных продуктов метаболизма
6. Участие в регуляции кроветворения (синтез эритропоэтина и лейкопоэтина)
7. Нейтрализация токсических веществ.
8. Участие в регуляции кровяного давления – синтез ренина и простагландинов

филогенез почки

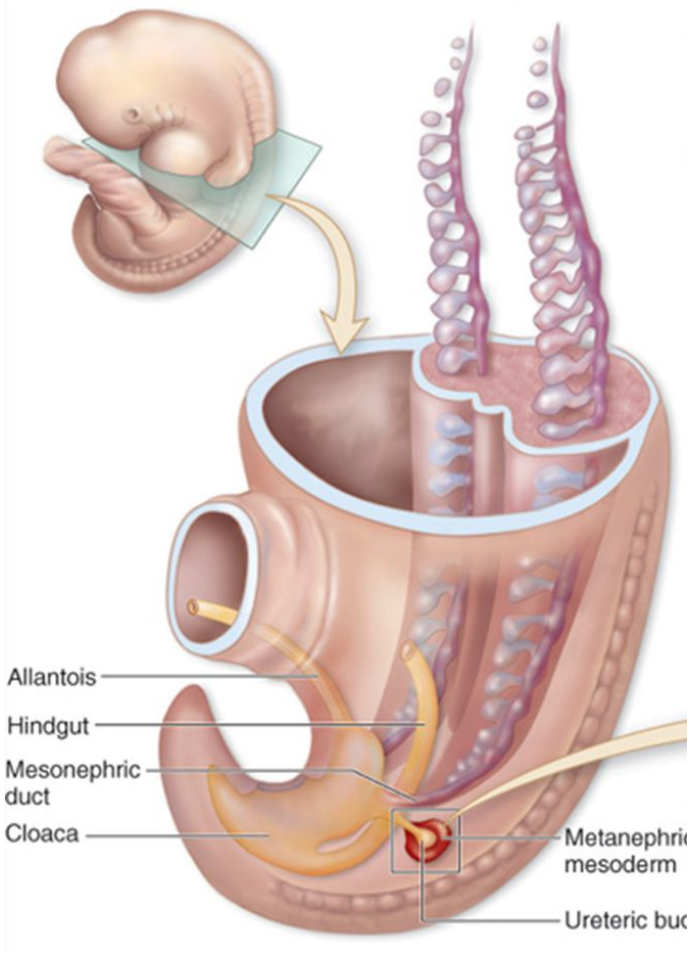

Эмбриональный источник развития почек – промежуточная мезодерма.
(нефротомы, сегментные ножки)

В филогенезе позвоночных – последовательная смена трех типов почки:

I этап – пронефрос (предпочка)
у низших рыб
II этап – мезонефрос (первичная почка)
у высших рыб и амфибий
III этап – метанефрос (окончательная почка)
у птиц и млекопитающих

онтогенез почки

Пронефрос

- как орган выделения не функционирует.
- формируется на 3-ей неделе эмбриогенеза.
- существует 40 часов.
- 8-10 пар протонефридий посредством нефростом связаны с целомом, в который поступают продукты метаболизма.
- свободный конец протонефридий участвует в формировании мезонефрального (Вольфова) протока.

Мезонефрос

- Формируется на 4-ой неделе эмбриогенеза
- От 30-90 пар мезонефридий (достаточно извитые канальцы с капсулой Боумэна-Шумлянского) двух типов:

- с нефростомами
- без нефростомов

- Ductus mesonephricus Вольфов проток (бывший проток пронефроса) открывается в клоаку

- Сегментные ножки теряют связь с целомом и сомитами.

онтогенез почки

Метанефрос

- (тазовая почка)
- Развивается в начале 5-й недели из трех зачатков:
- 1.метанефральных дивертикулов Вольфовых протоков (мочевыводящие пути);
- 2.метанефрогенной бластемы − мезенхимальные клетки промежуточной мезодермы (почечные канальцы);
- 3.ангиогенной мезенхимы (кровеносные сосуды).

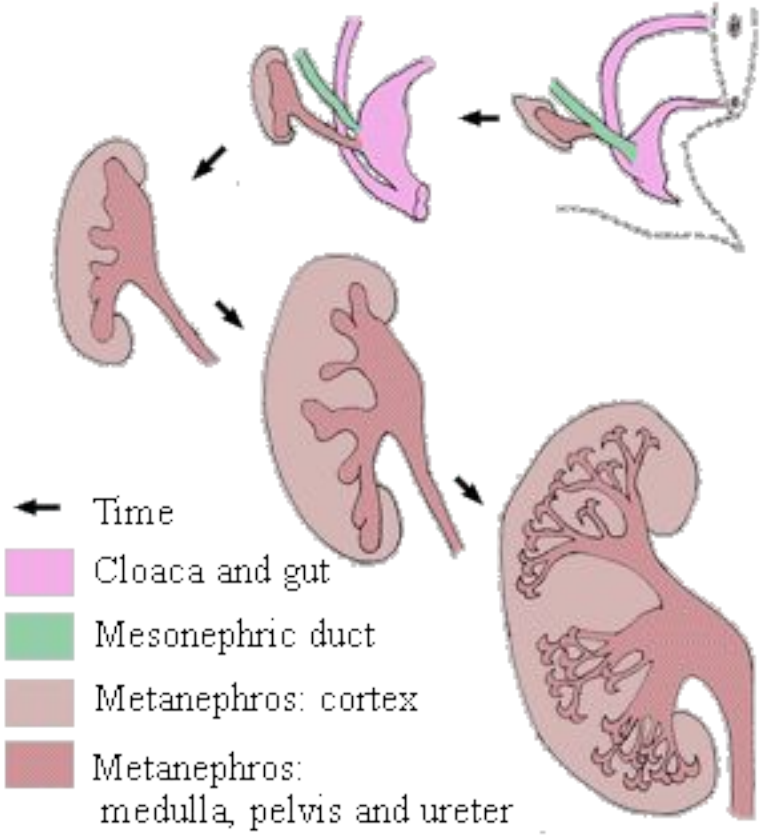

- Функционирует до конца 2-го месяца.
- –фильтрация и удаление конечных продуктов обмена.
- –Нет мозгового вещества, нет концентрирования мочи.
- –Нет потребности в сохранении воды, т.к. рыбы, амфибии и эмбрион человека находятся в жидкой среде.

Поворот и миграция почек

- С 8-9 недель почки мигрируют в краниальном направлении, миграция кажущаяся, обусловлена быстрым ростом каудальной части тела.
- Поворот на 90º вокруг вертикальной оси (медиальная ротация) – задний край становится латеральным.
- У ранних зародышей почки лежат ретроперитонеально.
- Это положение сохраняется в дефинитивном состоянии.

Мочевые органы

organa urinaria являются частью общей системы выделения, участвуют в поддержании постоянства внутренней среды организма.

К мочевым органам относятся *почки, renes, мочеточники, ureteres, мочевой пузырь, vesica urinaria,* и *мочеиспускательный канал, uretra.*

почка, ren

– парный бобовидный орган.

Почки располагаются в полости живота, в поясничной области, по обе стороны от позвоночника. Каждая почка достигает в длину 10–12 см, в ширину 5–6 см, толщина ее около 4 см. Масса одной почки 120–200 г. Левая почка несколько длиннее правой, иногда имеет большую массу.

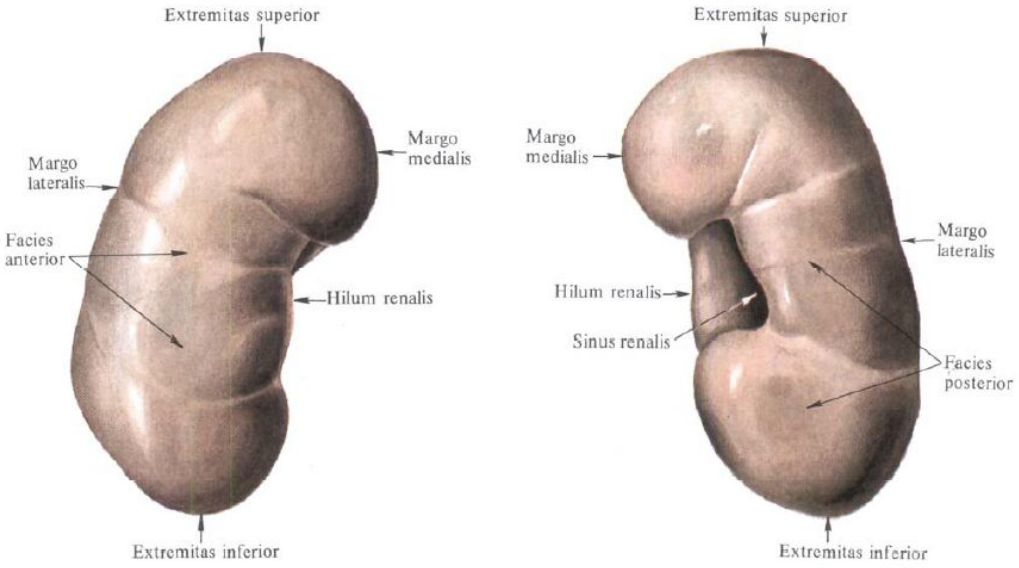

По отношению к брюшине - экстраперитонеально

Правая почка: L_1-L_2
Левая почка: Th_{12}-L_1

сегменты почки (5 шт)

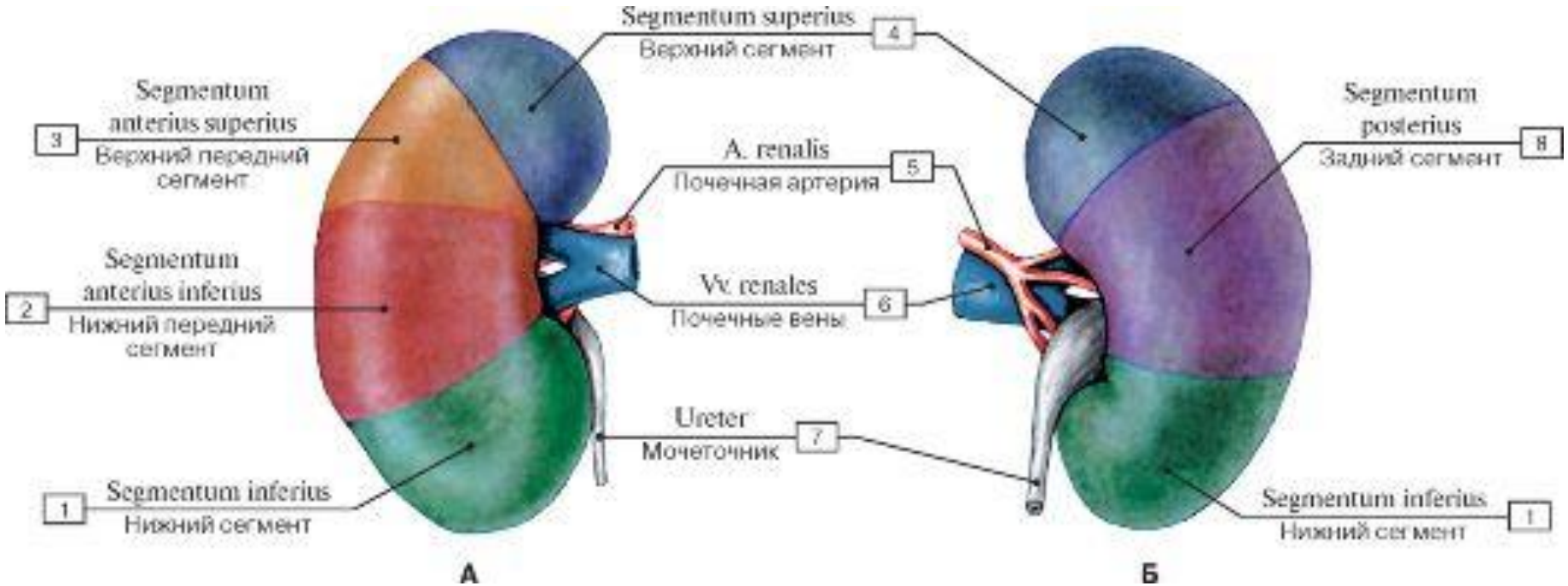

макроскопическое строение почки

Оболочки почки:

Fascia renalis (снаружи)

Corpora adiposa

Capsula fibrosa (капсула Герота)

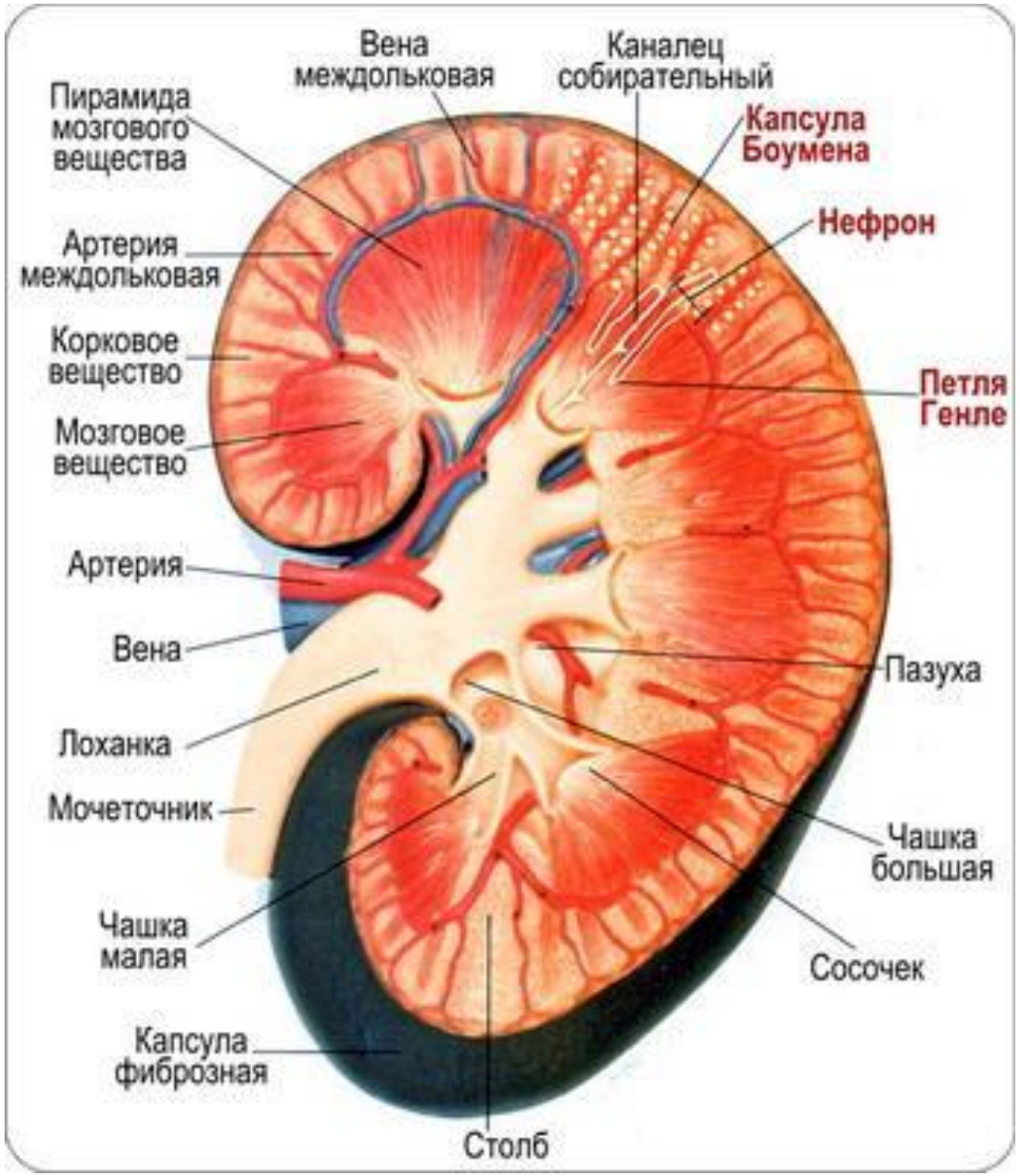

микроскопическое строение почки

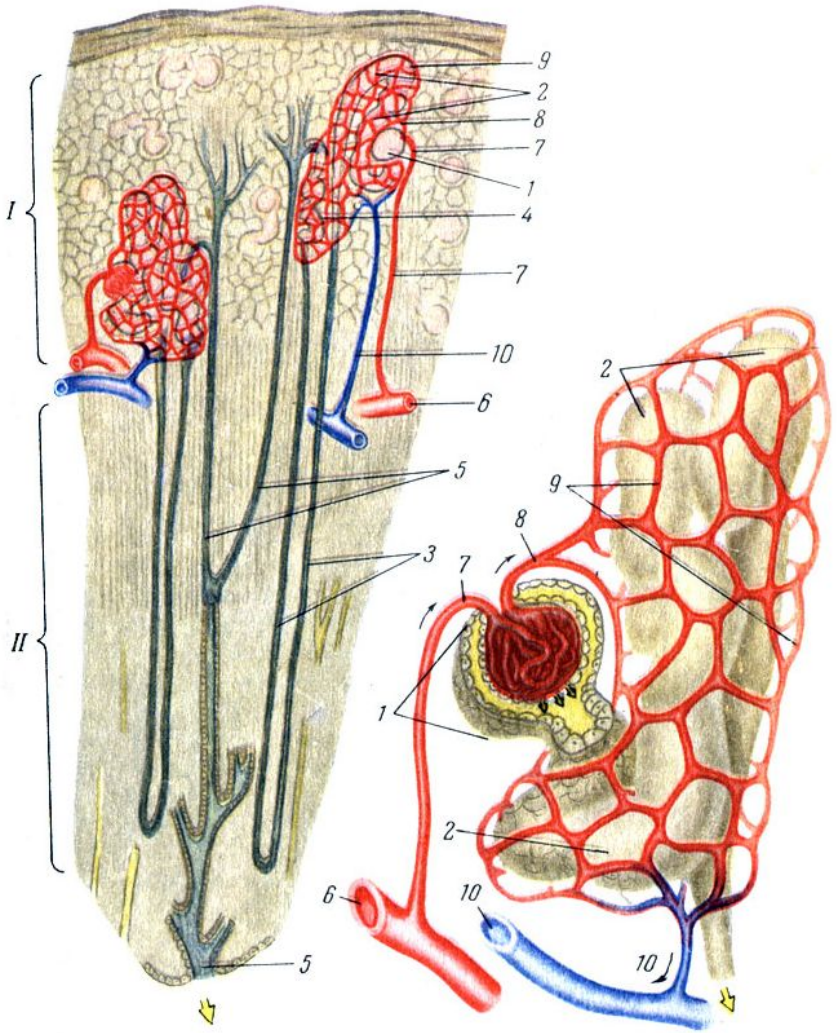

Таблица III. Микроскопическое строение почки (схема). Слева корковый (I) и мозговой (II) слой почки. Справа при большом увеличении отдельный клубочек с капсулой и начало мочевого канальца. 1 - капсула с клубочком сосудов в ней; 2, 3, 4 - различные участки мочевого канальца; 5 - сосочковые ходы, по которым моча проходит в малую чашечку; 6 - артерия; 7 - сосуд, приносящий кровь к клубочку; 8 - сосуд, выносящий кровь из клубочков; 9 - капилляры, оплетающие канальцы; 10 - вена

чашечно-лоханочная система

фиксирующий аппарат почки

- Внутрибрюшное давление (создается мышцами брюшного пресса)
- Мышечная ложа (образована mm. quadratus lumborum, iliopsoas, psoas major)
- Сосудисто-нервный пучок (arteria et vena renalis)
- Правая и левая связки почки (ligg. hepatorenale et phrenicorenale)

форникальный аппарат почки

включает:

1) свод, **fornix**, с его эпителиальным покровом;
2) почечный сосочек, **papilla renalis**;
3) мышцу, поднимающую свод, **m. levator fornicis**, - расширяет полость малой чашечки, способствуя поступлению и накоплению мочи;
4) сжиматель свода, **m. sphincter fornicis**, — суживает чашечку и опорожняег ее;
5) продольную мышцу малой чашечки, **m. longitudinalis calycis**, которая располагается в продольном направлении; она расширяет полость малой чашечки, способствуя поступлению и накоплению мочи;
6) спиральную мышцу малой чашечки, **m. spiralis calycis**, которая располагается вокруг чашечки, суживая и опорожняя ее.

Моча поступает в собирательную трубочку, а затем в сосочковый проток, открывающийся на вершине сосочка, который охватывается малой чашечкой в виде двустенного бокала.
Функция форникального аппарата - выведение мочи из паренхимы почек и препятствие обратному току.

Механизм пассивного транспорта почки

- За счёт того, что диаметр приносящих сосудов в нефроне больше, чем диаметр выносящих сосудов, возникает разность давления. Вся кровь из области повышенного давления проникает через базальную мембрану, эндотелий капилляра и эпителий капсулы в капсулу **капсулу Боумена — Шумлянского**

- Высокое фильтрационное давление в капиллярах клубочков (50-70 мм рт. ст.)

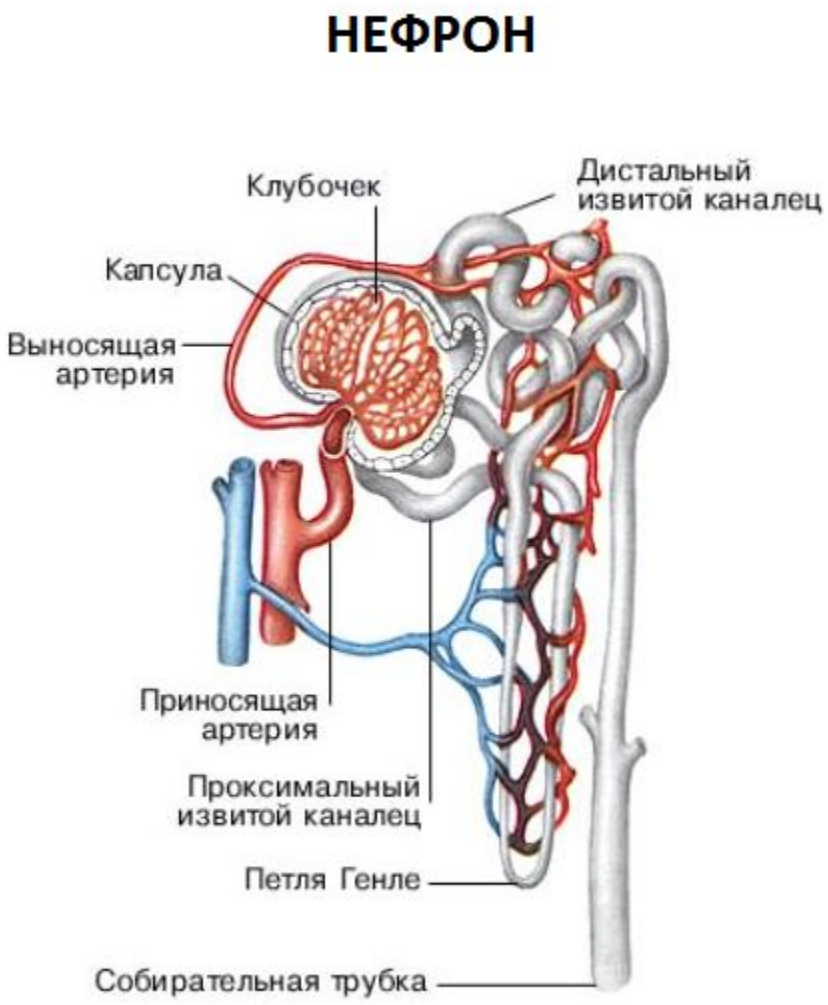

Реабсорбция в канальцах. Активный транспорт в почках

- Протекает в проксимальных отделах почечных канальцев. В результате чего вторичная моча (в норме) не содержит форменных элементов крови, содержание белка не более 0,1 мкг/мл, а удельная плотность не более 1030 г/см^3

Реабсорбция – вторичная моча 1,5 –1,7 л/сутки

Скорость фильтрации – 120 мл/мин.
Общий объем первичной мочи в сутки составляет 150-170 литров

юкстамедуллярный нефрон:

1. Почечное тельце расположено в корковом веществе на границе с мозговым.
2. Vas afferens ответвляется от a. arcuata.
3. Незначительная разница диаметров vas afferens и vas efferens, следовательно фильтрация выражена в меньшей степени.
4. Петля Генле длинная и опускается почти до сосочка пирамиды.
5. Функции: мочеобразование (в меньшей степени); шунтирование крови при усилении ее циркуляции (например, физическая нагрузка).

аномалии развития почек

агенезия

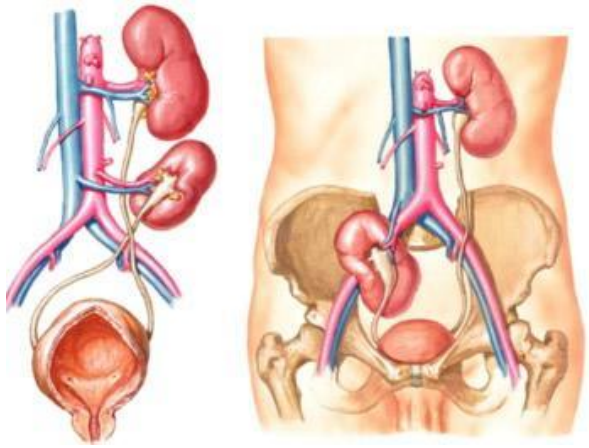

дистопия почки

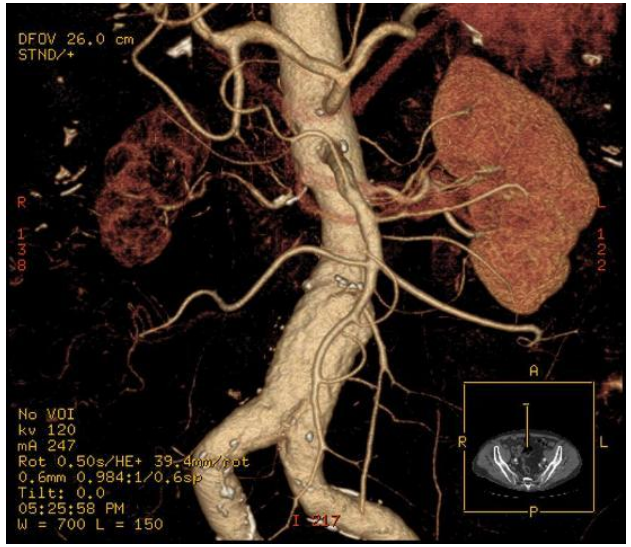

односторонняя гипоплазия

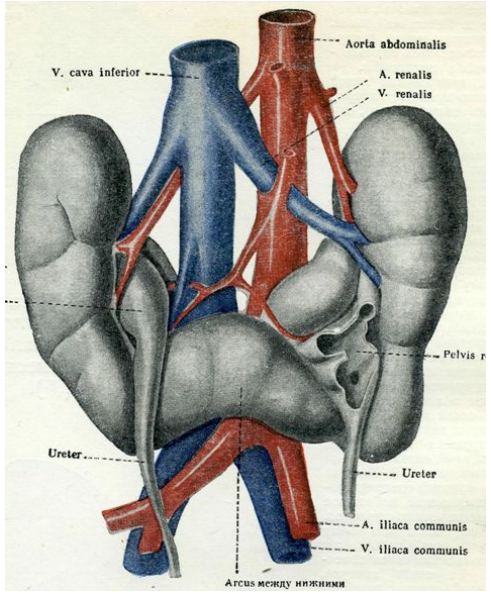

Подковообразная почка

И другие формы сращения почек

мочеточник, ureter

имеет форму цилиндрической трубки, слегка сплющенной, диаметром 0,4-0,7 см. и длиной от 25 до 34 см, в зависимости от высоты расположения почек.

В мочеточнике различают три части:
брюшную, pars abdominalis,
тазовую, pars pelvica,
интрамуральную, pars intramuralis.

Мочеточник имеет три сужения:
- В месте выхода из почечной лоханки (лоханочное),
- В месте пересечения общих клубковым сосудов,
- В месте впадения в мочевой пузырь.

Между сужениями находятся расширения. Сужение мочеточника имеет важное значение в урологической практике, они являются местом застревания камней при прохождении их по мочеточнику.

По отношению к брюшине
- экстраперитонеально

Строение мочеточника

- Стенка мочеточника состоит из трех слоев:
  - Внутреннего - слизистой оболочки, tunica mucosa,
  - Среднего - мышечной оболочки, tunica muscularis,
  - Внешнего - адвентициальной оболочки, tunica adventitia.
- **Слизистая оболочка**, tunica mucosa, - образована многослойным переходным эпителием и собственной пластинкой мышечной оболочки, включающей в свой состав эластичные волокна. По всей длине мочеточника слизистая оболочка образует продольные складки.
  Мышечная оболочка, tunica muscularis, - в верхней части мочеточника состоит из двух слоев: продольного и кругового, а внизу - из трех слоев: внутреннего и наружного продольного и среднего кругового.
  Адвентационная оболочка, tunica adventitia, покрывает снаружи мочеточник. Она состоит из пучков коллагеновых волокон, нервных пучков и мышечных клеток.

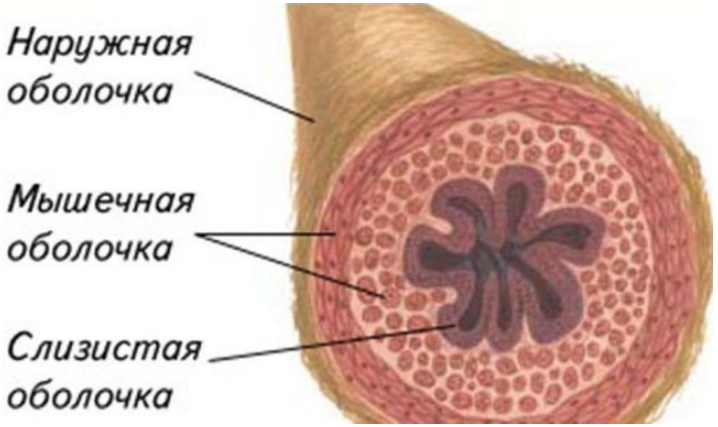

Функция мочеточника связана с работой сфинктерного аппарата чашечек, лоханки и мочевого пузыря. Координированная функция этих отделов мочевой системы обеспечивает нормальную уродинамику.
Прохождение мочи по мочеточнику обусловлено, благодаря перистальтическим сокращением, продольным и круговым сужением просвета мочеточника

Аномалии мочеточников

Мегауретр

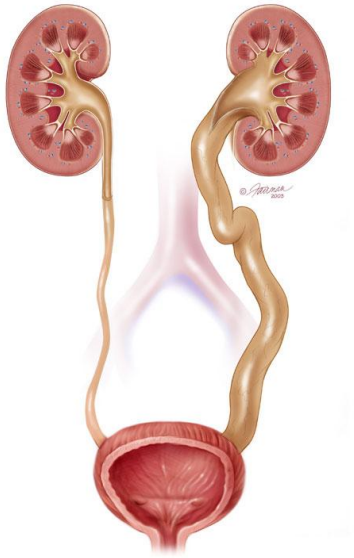

Удвоение лоханок и мочеточников

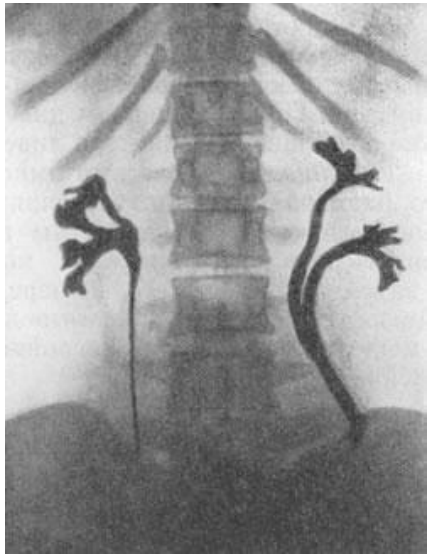

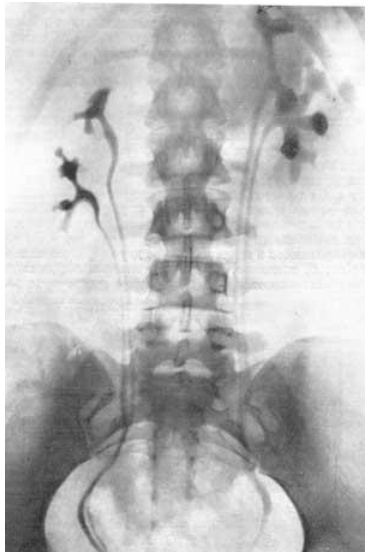

Перекрестная дистопия мочеточников

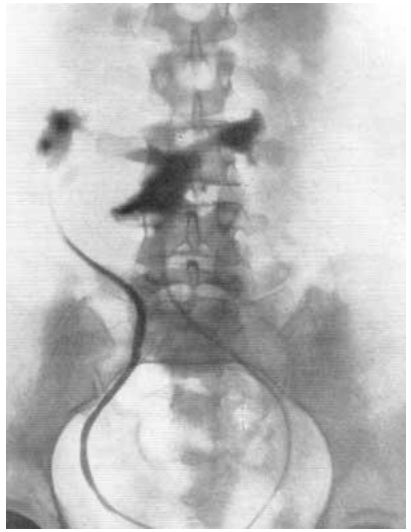

Мочевой пузырь , vesica urinaria

— представляет собой плоско-округлый полый мышечный орган, располагается в полости малого таза, непосредственно позади лобкового сращения. Величина и форма мочевого пузыря изменяются в зависимости от наполнения его мочой. Наполненный мочевой пузырь по форме напоминает грушу. Широкая его часть обращена кверху и назад, а узкая – книзу и кпереди. Опорожненный мочевой пузырь, когда стенки его спадаются, блюдцеобразный; вместимость его в среднем составляет 750 см^3.

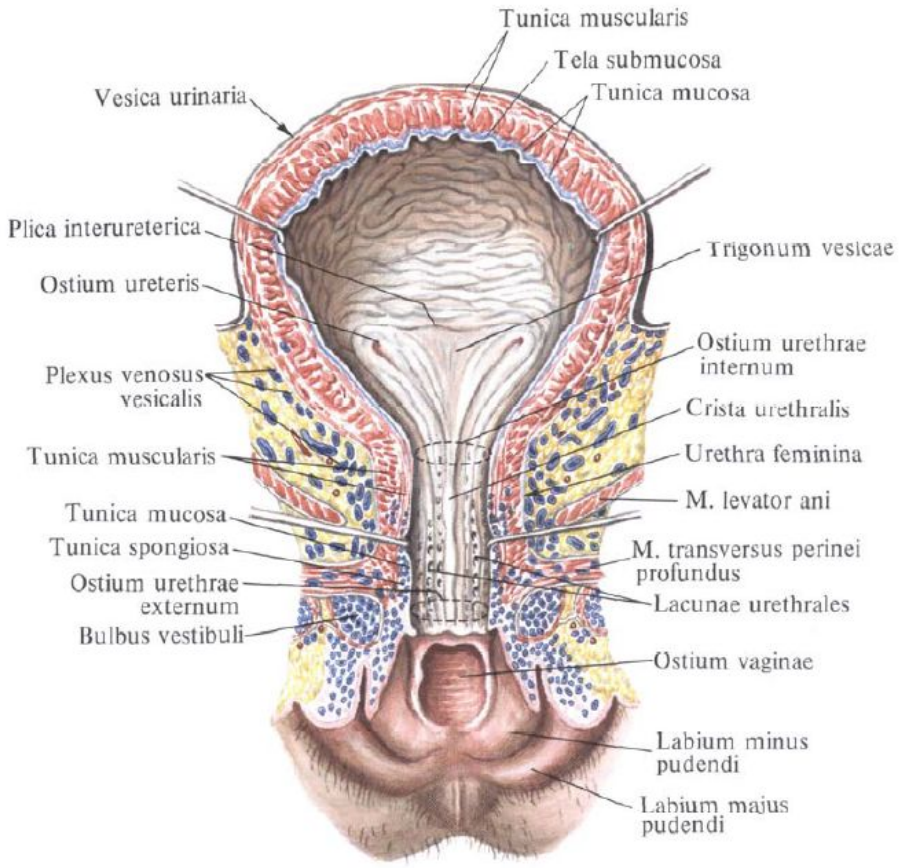

Мочевой пузырь, vesica urinaria, и женский мочеиспускательный канал, uretra feminina; вид спереди. ***(Мочевой пузырь и уретра вскрыты спереди.)***

Топография мочевого пузыря

Скелетотопия. Мочевой пузырь расположен в переднем отделе малого таза, непосредственно за симфизом.
Спереди мочевой пузырь прилегает к симфизу и лобковых костей, от которых он отделен слоем рыхлой соединительной ткани. Между мочевым пузырем и симфизом находится залобковое клетчаточное пространство, spatium retropubica.

Синтопия. До дна мочевого пузыря прилегает предстательная железа, prostata, которая плотно охватывает шейку пузыря и начальную часть мочеиспускательного канала, располагаясь над диафрагмой таза. Позади пузыря находятся пузырьковые железы и ампулы семявыносящего протока. К задней стенке пузыря у мужчин прилегает прямая кишка, а у женщин - матка и влагалище. По задне-боковой поверхности мочевого пузыря проходит мочеточник. На боковых поверхностях мочевого пузыря находятся семявыносящие протоки, ветви внутренних клубковых сосудов и моче-пузырно венозное сплетение. К участкам мочевого пузыря, покрытых брюшиной, прилегают петли кишок: сигмовидной, тонкой, а иногда - поперечно-ободочной.

Опорожненный – экстраперитонеально
Наполненный – мезоперитонеально

Строение мочевого пузыря

- Стенка мочевого пузыря состоит из:
  - Слизистой оболочки, tunica mucosa,
  - Подслизистого слоя, tunica submucosa;
  - Мышечной оболочки, tunica muscularis,
  - Фасциально или частично брюшинного покрова, tunica adventitia

- **Слизистая оболочка**, tunica mucosa. Складки отсутствуют только в области дна пузыря, где слизистая оболочка лишена подслизистого слоя и сращена с мышечной оболочкой. Этот участок получил название треугольник пузыря, trigonum vesicae. Он расположен между ячейками мочеточников, Ostium ureteris, и внутренним отверстием (зрачком) мочеиспускательного канала, ostium urethrae internum.

- **Подслизистый слой**, tunica submucosa, представлен рыхлой неоформленной соединительной тканью. В нем расположены сетки кровеносных и лимфатических сосудов и нервные элементы.

- **Мышечная оболочка**, tunica muscularis, - довольно толстая, образует основную массу стенки. Она состоит из пучков гладких мышечных волокон, расположенных в три слоя: наружный, stratum externum; внутренний, stratum internum, - продольный и средний, stratum medianum, - круговое. Эти слои гладких мышечных волокон объединяются, образуя мышцу мочевого пузыря, которая выталкивает мочу, m. detrusor vesicae. В местах впадения мочеточников в мочевой пузырь образуются сфинктеры (за счет круговых волокон мышечного слоя).

- **Серозная оболочка** (брюшина), tunica serosa, - покрывает мочевой пузырь и частично поверхность половины задней и боковых поверхностей, на остальной поверхности она имеет фасциальный покров.

связки и мышцы мочевого пузыря

Связки:

- lig. umbilicale mediale et laterale
- lig. puboprostaticum (у мужчин)
- lig. pubovesicalis (у женщин)

Мышцы:

- musc. pubovesicalis
- musc. rectovesicalis
- musc. vesiculoprostaticus (у мужчин)
- musc. vesicovaginalis (у женщин)

Развитие мочевого пузыря

- Большая часть мочевого пузыря развивается из проксимальной части аллантоиса.
- Шейка мочевого пузыря – из мочеполового синуса.
- Треугольник Льето – из материала Вольфовых протоков.

Аномалии развития мочевого пузыря

Агенезия мочевого пузыря – полное отсутствие мочевого пузыря.

Экстрофия мочевого пузыря – врожденное отсутствие передней стенки мочевого пузыря и соответствующей ей передней брюшной стенки

Неполное удвоение мочевого пузыря



Полное удвоение мочевого пузыря

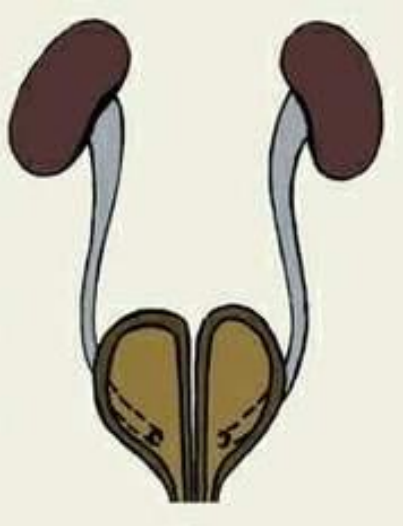

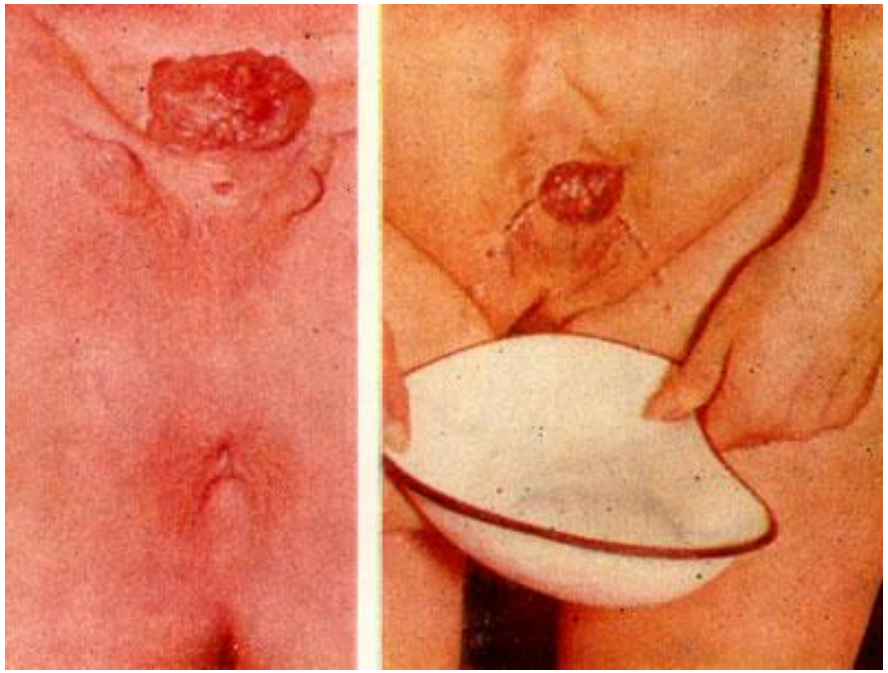

Аномалии развития мочевого пузыря

Дивертикул мочевого пузыря

Ректовезикальный свищ

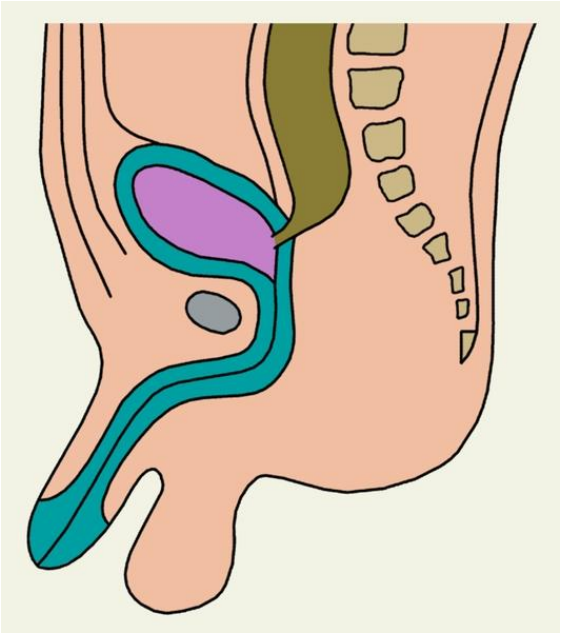

Ректоуретральный свищ

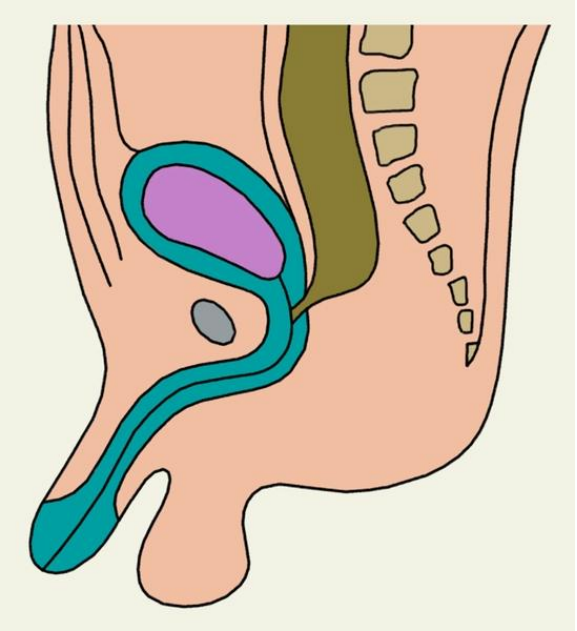

мочеиспускательный канал, urethra

начинается от внутреннего отверстия мочеиспускательного канала мочевого пузыря и представляет собой трубку для выведения мочи наружу, при этом имеет весьма значительные половые различия.

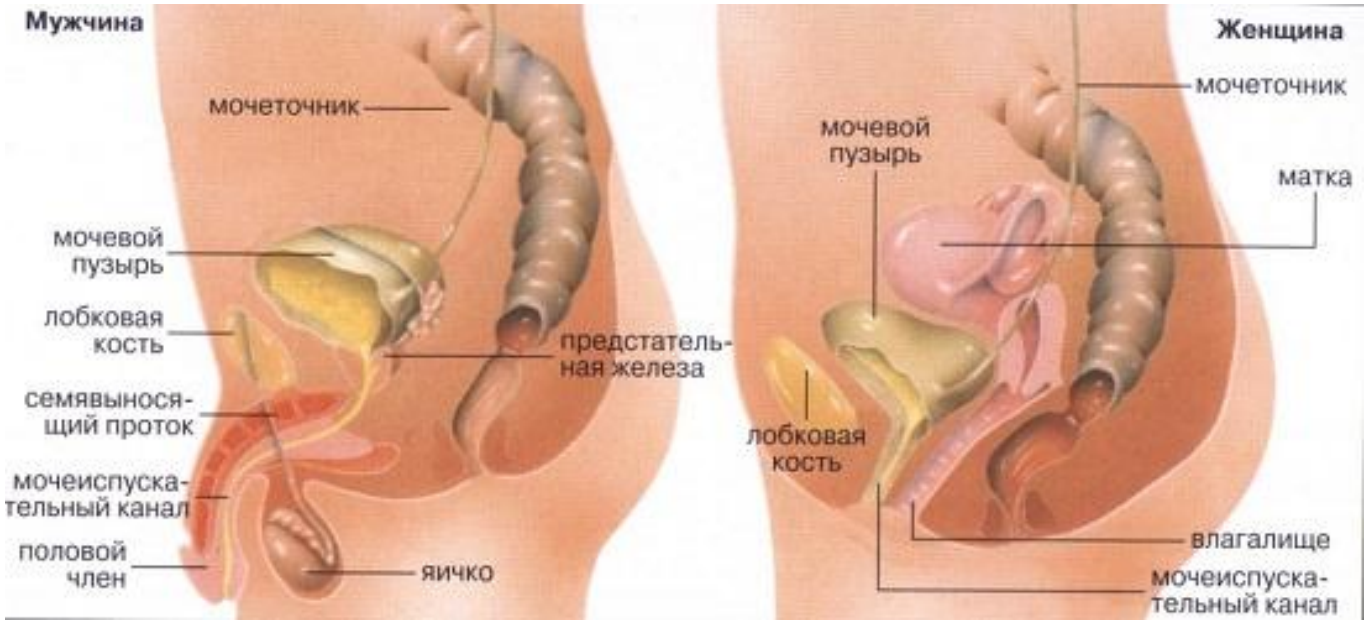

Мужской мочеиспускательный канал (мужская уретра), urethra masculina, имеет сложное анатомическое строение и служит не только для выведения мочи, но и для выведения семени, являясь также частью наружных мужских половых органов

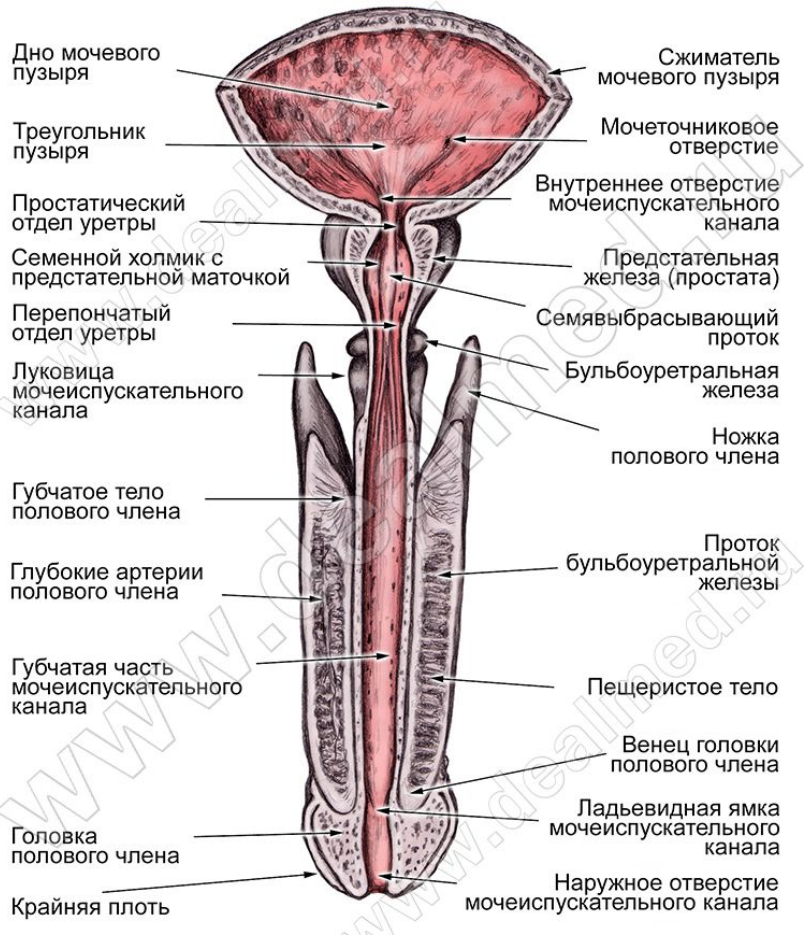

Женский мочеиспускательный канал (женская уретра), urethra feminina, построен значительно проще и служит для выведения мочи, являясь частью только мочевой системы.

Женский мочеиспускательный канал короче, но шире мочеиспускательного канала мужчины; длина его колеблется от 3 до 4 см, ширина в полтора раза превышает ширину мужского. Начавшись из мочевого пузыря *внутренним отверстием мочеиспускательного канала, ostium urethrae internum,* мочеиспускательный канал проходит через мочеполовую диафрагму и открывается *наружным отверстием мочеиспускательного канала, ostium urethrae externum,* в преддверие влагалища, в глубине половой щели. Наружное отверстие округлое, окружено твердыми на ощупь валикообразными краями. Канал идет параллельно влагалищу, по его передней стенке, с которой он срастается, по направлению сверху и сзади вниз и вперед под лобковым симфизом. Просвет канала неодинаков на всем протяжении: он воронкообразно расширен у мочевого пузыря и суживается у наружного отверстия. Канал окружен соединительной тканью, которая наиболее плотная в области нижних отделов влагалища.

Стенку мочеиспускательного канала образуют мышечная, губчатая и слизистая оболочки.

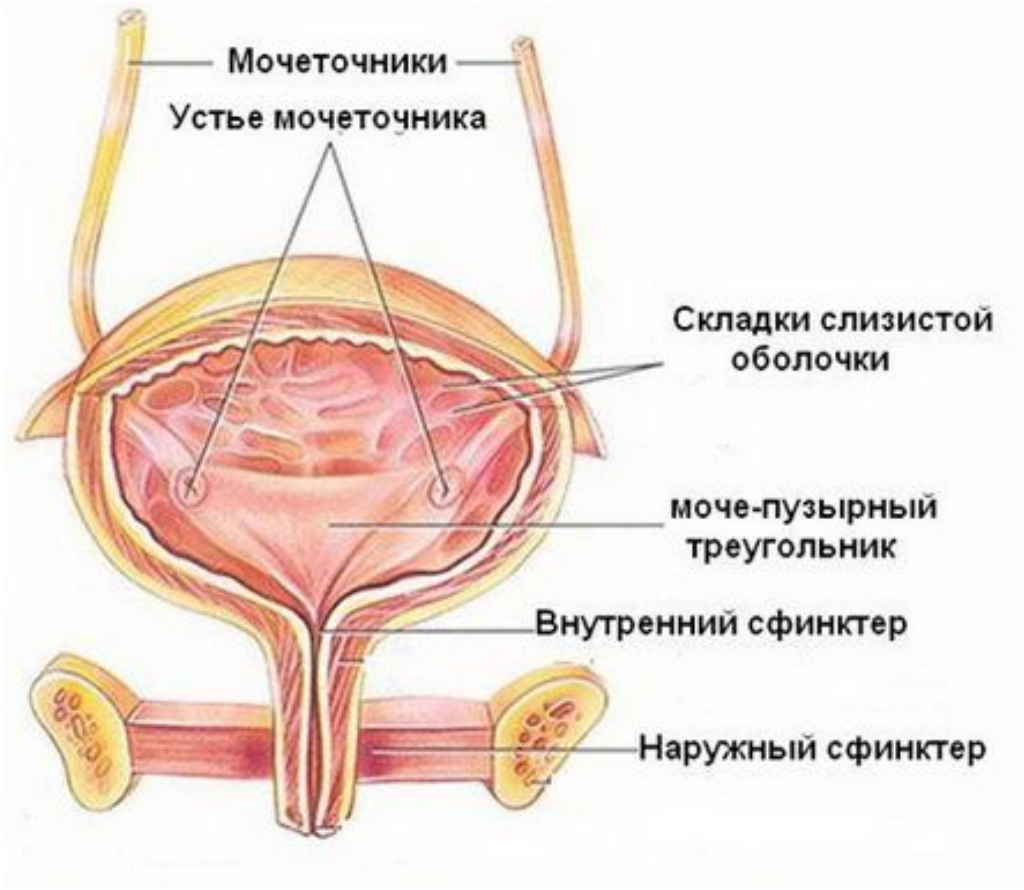

Развитие мочеиспускательного канала ♀

- У женщин – эпителий уретры развивается из каудальной части мочеполового синуса (энтодермальное происхождение).
- Соединительнотканный и гладкомышечный компоненты уретры развиваются из окружающей спланхномезодермы.
- Уретральные и парауретральные железы (Скина) развиваются как выросты эпителия мочеиспускательного канала.

Аномалии развития органов мочевой системы

- 1.Агенезия почки одно- или двусторонняя
- 2.Гипоплазия
- 3.Аномалии количества (удвоение почки)
- 4.Аномалии миграции и ротации (тазовая почка, подковообразная или кольцевидная почки, перекрѐстная эктопия)
- 5.Поликистоз почек
- 6.Удвоение, расщепление, сужение, дивертикул мочеточника
- 7.Эктопии мочеточника (в кишку, в мочеиспускательный канал, в органы мужской и женской половых систем).
- 8.Аномалии мочевого пузыря
- 9.Аномалии урахуса (кисты, синусы, фистулы).

Мочевая система у новорожденного

- Почки дольчатые из-за неполного развития коркового вещества.
- Образование новых нефронов продолжается до 5 месяцев постнатальной жизни – сглаживание дольчатости.

- Мочевой пузырь расположен высоко, верхушка – на середине расстояния между лобковым симфизом и пупком, в наполненном состоянии достигает пупка.
- Мочеточник более широкий и короткий.

- У плода мочевой пузырь визуализируется при ультразвуковом исследовании на 9 – 11 неделях развития.
- Отсутствие мочевого пузыря на 13 неделе и позже свидетельствует о нарушении процесса развития.