

ГБОУ ВПО СОГМА Минздрава РФ
Кафедра факультетской хирургии с урологией

тема:

«Острый холецистит»

Зав.кафедрой проф.Мильдзихов Г.У.

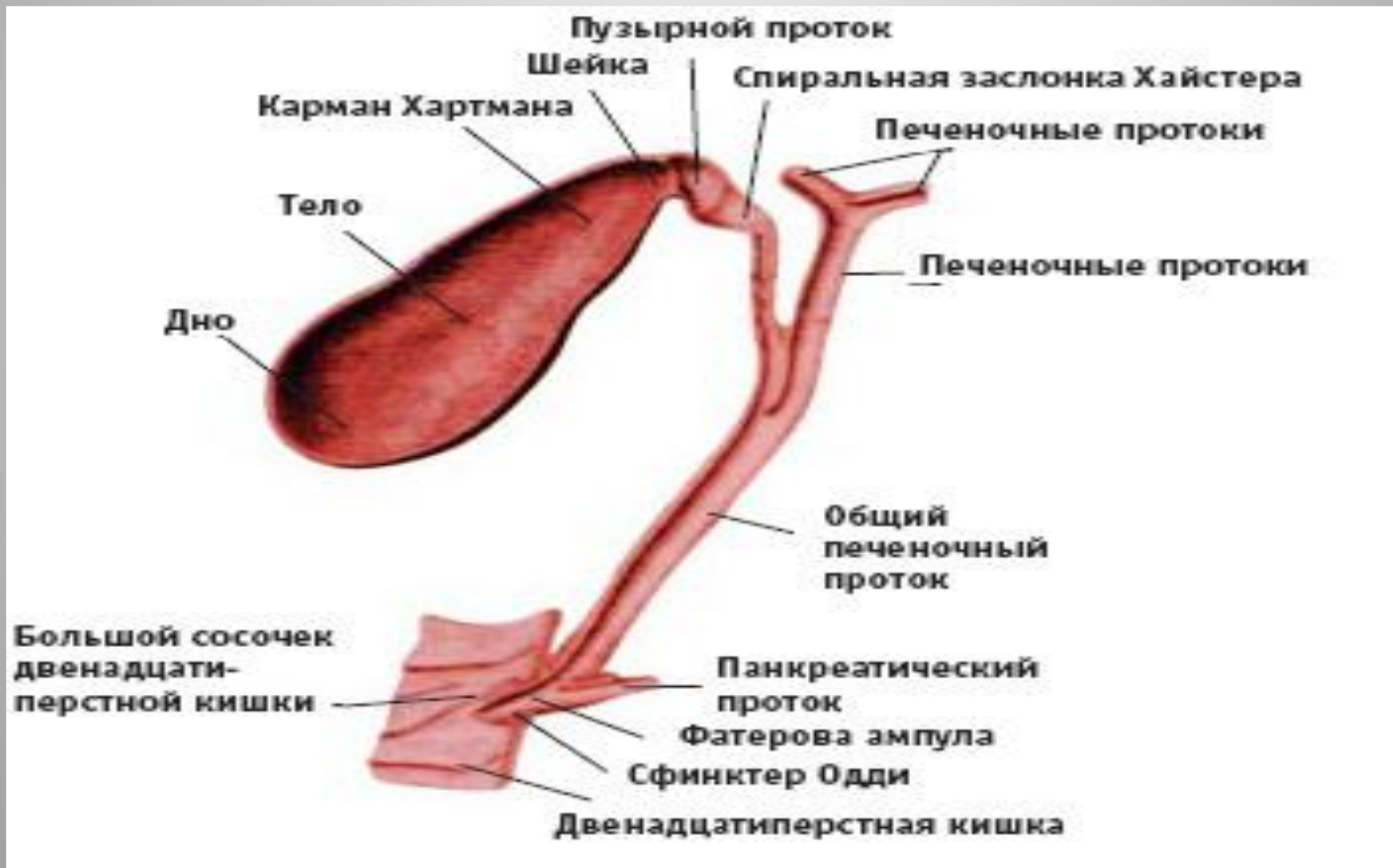
- Несмотря на успехи достигнутые в хирургии ЖКБ, проблема острого холецистита сохраняет свою актуальность.
- За последние два десятка лет, число больных с острым возросло почти в 3 раза.
- Лица пожилого и старческого возраста составляют более 70 % .
- При этом тяжесть состояния этих больных во многом усугубляется наличием сопутствующей патологии.
- Значительное увеличение числа больных пожилого возраста создает новые трудности и ставит новые задачи перед ургентной хирургией.

- Одной из реальных возможностей улучшения лечения острого холецистита является своевременное выполнение плановых операций у больных с хроническим рецидивирующим холециститом.
- Первую холецистэктомию выполнил Лангенбух в 1882 году.
- В США ежегодно выполняют 500 тысяч холецистэктомий и затрачивают на это 1 млрд долларов.

Анатомия желчного пузыря

- Желчный пузырь имеет грушевидную форму длиной 7-10 см, шириной 3-4 см.
- Различают дно, тело и шейку, которая переходит в пузырный проток.
- Емкость желчного пузыря 30-70 мл.
- Желчный пузырь спереди и с боков покрыт брюшиной, которая является непосредственным продолжением брюшинного покрова печени. Задняя стенка спаяна с печенью (с рыхлой соединительной тканью).

АНАТОМО-ФИЗИОЛОГИЧЕСКИЕ СВЕДЕНИЯ О ЖЕЛЧНОМ ПУЗЫРЕ И ЖЕЛЧНЫХ ПРОТОКАХ



- Желчный пузырь выстлан ворсинчатой слизистой оболочкой, от которой по мышечной, и даже до серозной оболочки проходят ходы Люшке, где может соединяться и распространяться на всю толщу желчного пузыря инфекция.
- Выходя из правой и левой долей печени протоки сливаются в воротах печени в один, который соединившись с пузырьным протоком продолжается в общий желчный (холедох) длиной 4-5 см.
- В ретродуоденальной части проток окружен тканью поджелудочной железы, открывается фатеровым сосочком (БДС) в просвет 12 п.к

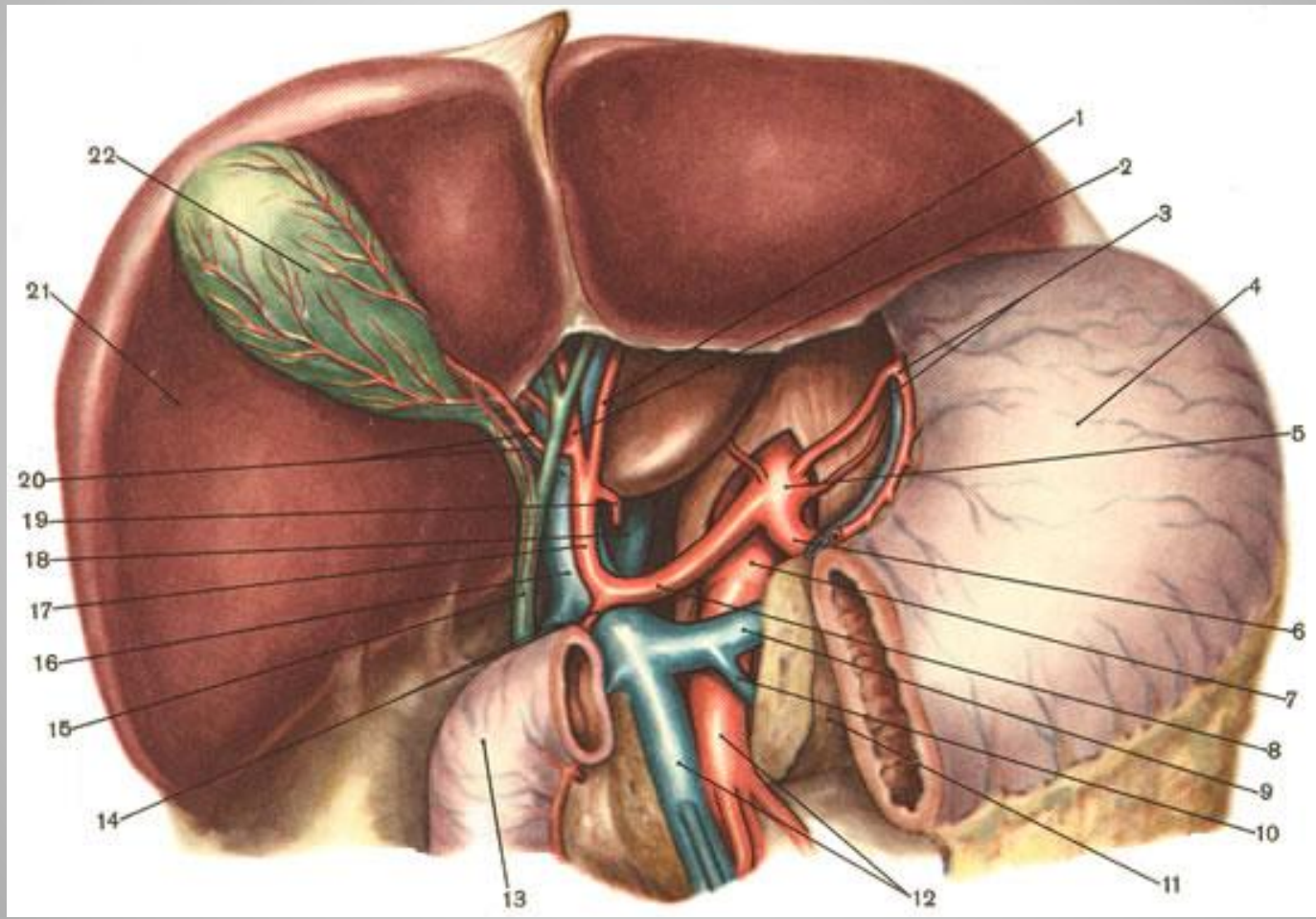
Функция желчного пузыря

- Является резервуаром, куда собирается желчь.
- Регулирует и поддерживает на постоянном уровне давление желчи в желчных протоках.
- Сокращаясь одновременно с раскрытием БДС, проталкивает желчь в общий проток.
- Сгущает желчь, которая переходит в пищеварительный тракт уже в соответствующей концентрации для нормального переваривания пищи.
- Если печеночная желчь (до 1 литра в сутки) иногда задерживается, пузырь играет роль резервуара и любую минуту может выделить желчь в 12 п.к.

Кровоснабжение

- Кровоснабжение пузыря осуществляется через пузырную артерию, в 88-90% отходящую от правой печеночной, расположенной в печеночно-дуоденальной связке.
- Важно запомнить, что она всегда подходит к желчному пузырю со стороны его шейки и ложится на левую боковую или переднюю его поверхность.
- Затем пузырная артерия делится на две ветки: переднюю и заднюю.
- Отток крови осуществляется по одноименным венам в систему воротной вены.

Кровоснабжение печени



Этиология

Ведущую роль в развитии холецистита играют **2 фактора:**

- Нарушение оттока желчи из желчного пузыря.
- Проникновение инфекции в желчный пузырь.

- Основной причиной, приводящей к нарушению оттока желчи и развитию острого холецистита являются камни.

К образованию последних имеют значение

3 фактора:

- Нарушение липидного обмена.
- Застой желчи.
- Инфекция.

- Механизм образования камней сложен и до конца неясен.

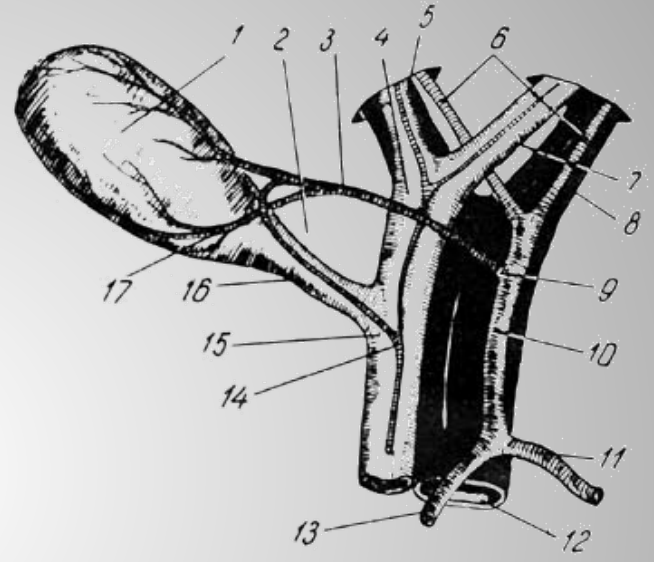
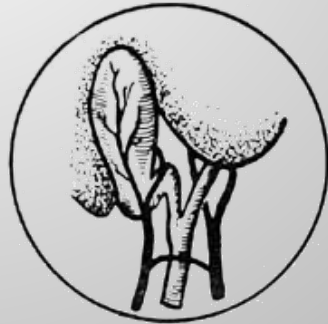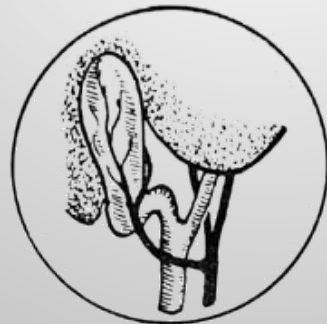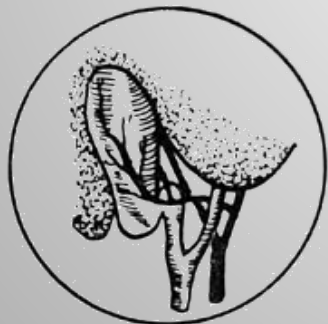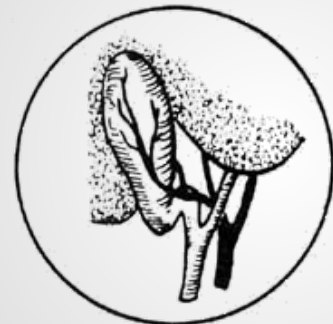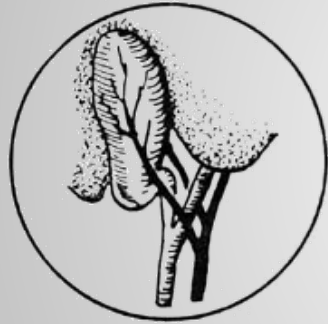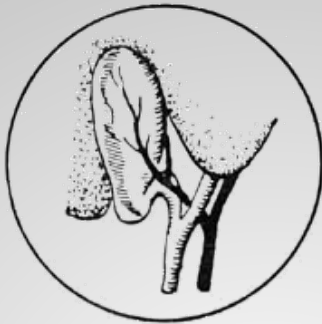В их состав входят:

- холестерин,
- билирубин,
- желчные пигменты.

Патогенез

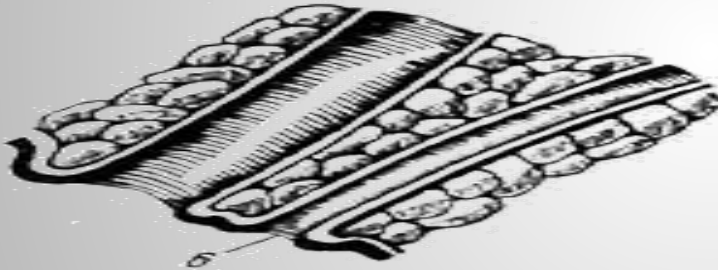

- При закупорке шейечно - проточного отдела желчного пузыря камнем нарушается эвакуация желчи, приводящая к застою.
- Если не наступает деблокирование желчного пузыря быстро присоединяется инфекция и развивается острое воспаление пузырной стенки.
- Это самый частый путь развития острого холецистита.

- Особое значение в патогенезе острого бескаменного холецистита играет **сосудистый фактор** с развитием тромбоза пузырной артерии.
- Он характеризуется быстрым развитием первично-деструктивного воспаления.
- Нарушение микроциркуляции в стенке пузыря ведет к образованию некрозов, а в дальнейшем к перфорации.
- Наиболее чаще этот механизм встречается у лиц пожилого и старческого возраста.



Ферментативный холецистит

- В основе этой теории лежит известная анатомо-физиологическая общность желчевыводящих путей.
- Острый холецистит развивается вследствие забрасывания ферментов поджелудочной железы в желчные пути с повреждением слизистой оболочки желчного пузыря.
- Это наблюдается при общей ампуле желчного и вирсунгова протоков.
- Как правило, развитие ферментативного холецистита бывает при сочетании холецистита и панкреатита или при холецисто-панкреатите.



*Варианты впадения общего
желчного протока и
поджелудочного протока в 12-
перстную кишку*

Классификация

- 1. **Острый простой холецистит.** Воспаление ограничено слизистой и подслизистой оболочками.
- 2. **Флегмонозный холецистит** — гнойное воспаление с инфильтрацией всех слоев желчного пузыря. Возможно изъязвление слизистой оболочки с последующей экссудацией воспалительной жидкости в околопузырное пространство.
- 3. **Гангренозный холецистит** — частичный или тотальный некроз стенки желчного пузыря.
- 4. **Перфоративный холецистит**

Осложнения

- Наружный или внутренний свищ.
- Околопузырный (паравезикальный) инфильтрат.
- Околопузырный абсцесс.
- Перитонит (распространенный).
- Острый панкреатит.
- Механическая желтуха, холангит.

Клиническая картина

- Зависит от патологоанатомических изменений в желчном пузыре, длительности течения заболевания, наличия осложнений и реактивности организма.
- Заболевание начинается с приступа болей в правом подреберье.
- Температура тела 38-39*С, иногда с ознобом.
- У лиц пожилого и старческого возраста температурная реакция может быть незначительной с невысоким лейкоцитозом.

- Тахикардия.
- Иктеричность склер и кожных покровов .
Выраженная желтуха возникает при нарушении проходимости холедоха в следствии обтурации камнем.

- **Главным симптомом острого холецистита является боль.**
- Возникающая, как правило внезапно, нередко после еды, ночью во время сна. Иногда боль бывает столь интенсивной, что все пациенты стонут, кричат от боли.
- Боль начинается в правом подреберье, но может распространяться в эпигастральную область.
- Боли иррадиируют в правую лопатку, плечо.
- Нередко боли иррадиируют в область сердца (**с-м Боткина**).

- Вторым по частоте признаком острого холецистита является **тошнота и рвота**.
- Последняя чаще бывает многократной, вначале пищей потом желчью.
- Из объективных симптомов острого холецистита наиболее характерны тахикардия, сухой, обложенный язык, увеличение и болезненность при пальпации желчного пузыря, а также напряжение мышц правой половины живота и особенно правого подреберья.

- Симптом **Ортнера-Грекова** - болезненность при покалачивании по правой реберной дуге.
- **Захарьина-** боль при надавливании в область желчного пузыря.
- **Мерфи** -больной не может произвести глубокий вдох при глубокой пальпации в правом подреберье.
- **Мюси-Георгиевского (Френикус симптом)** - болезненность при надавливании над ключицей в точке между ножками правой грудино-ключично-сосцевидной мышцы, где проходит диафрагмальный нерв.

- **С-м Караванова** – асимметрия пупка при болевой контрактуре мышц выше и правее.
- **С-м Пекарскоко** -болезненность при надавливании мечевидного отростка.
- **С-м Боаса** – болезненность на уровне 1X-X1 грудных позвонков.
- **С-м Щеткина-Блюмберга** имеющий место при местном и общем перитоните указывает на тяжесть течения острого холецистита и является одной из основных причин оперативного вмешательства.

Методы обследования

- Общий анализ крови (лейкоциты, п/я сдвиг влево).
- Общий анализ мочи (микроскопия осадка, наличие желчных пигментов).
- Биохимические исследования сыворотки крови имеет важное значение при остром холецистите осложненной желтухой.
- При механической желтухе (холедохолитиазе) отмечается повышение общего билирубина, значительное повышение прямого и незначительное непрямого.

УЗИ

- УЗИ гепатобилиарной зоны- размеры желчного пузыря значительно увеличиваются – более 14-15 см на 5-6см, стенка резко утолщена больше 5 мм.
- При деструктивной форме появляется двойной контур. В просвете определяются конкременты.
- Диаметр общего желчного протока при остром холецистите в среднем составляет 0,8-1,0 см. При холедохолитиазе диаметр общего желчного протока резко расширяется, что является косвенным признаком гипертензии в желчевыводящей системе.

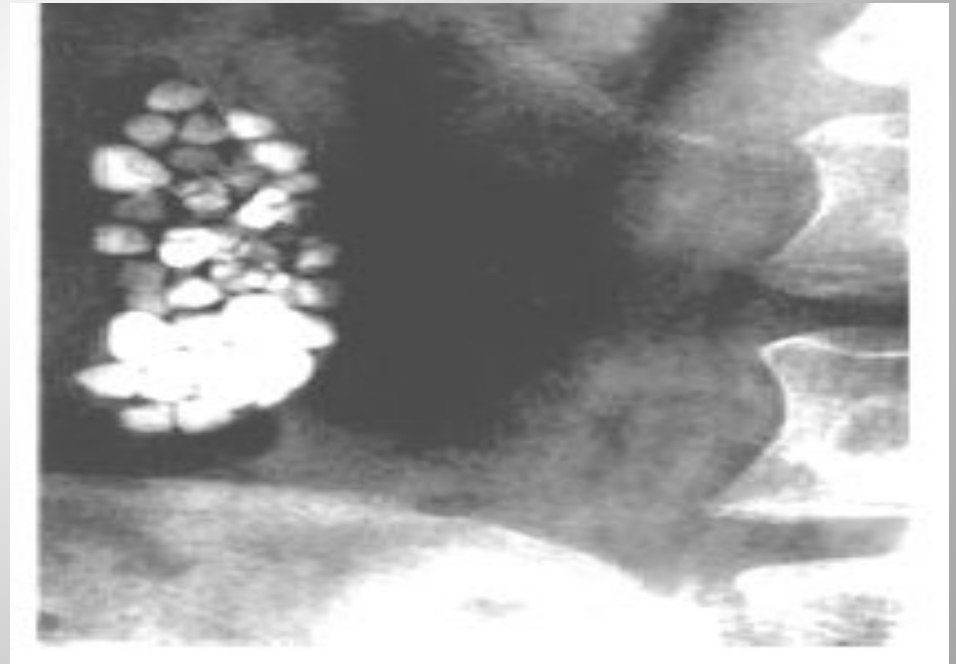
Лапароскопия.

- Обзорная лапароскопия является высокоинформативным методом (окончательным) верификации воспаления желчного пузыря.
- В ряде случаев лапароскопическая холецистостомия (ЛХС) из чисто диагностической процедуры становится лечебно- диагностической.

Холецистография

- Для диагностики ЖКБ применяют пероральную холецистографию и в/в.
- Последняя является ценным диагностическим методом исследования, однако в настоящее время, в связи с наличием более информативного метода –УЗИ, практически мало применяется.
- **Дуоденальное зондирование** имеет определенное значение для диагностики бескаменного холецистита. Обнаруживаются скопление лейкоцитов и эпителиальных клеток в порции В, в желчи -различные микроорганизмы.

- **Компьютерная томография.** Применяется как дополнительный метод, с целью оценки тканей и органов, окружающих желчный пузырь, а также для обнаружения обызвествления в желчных камнях при решении вопроса о литолитической терапии.
- **Обзорная рентгенография органов брюшной полости.** Имеет существенное значение только при дифференциальной диагностике острого холецистита с другими неотложными хирургическими заболеваниями органов брюшной полости. Очень редко метод позволяют визуализировать рентгенконтрастные камни желчного пузыря



Дифференциальная диагностика

- **Почечная колика** характеризуется возникновением острой боли в поясничной области с иррадиацией в правое бедро, половые органы, а так же развитием дизурических расстройств.
- Температура тела остается в пределах нормы, отсутствует лейкоцитоз.
- Изменения со стороны брюшной полости отмечаются редко. В тяжелых случаях, при камнях мочеточника, может появиться вздутие живота, напряжение мышц живота, повторная рвота.
- В моче- эритроциты, лейкоцитоз, соли.
- Важный симптом- Пастернацкого положительный.
- УЗИ почек.
- Экскреторная хромоцистоскопия.

Острый аппендицит

- При высоком расположении червеобразного отростка может симулировать острое воспаление желчного пузыря.
- В отличие от острого аппендицита, острый холецистит протекает с повторной рвотой желчью, характерной иррадиацией боли в области правой лопатки и плеча.
- Диагноз уточняется на основании данных УЗИ

Перфоративная язва желудка и двенадцатиперстной кишки

- Необходимо тщательно изучить анамнез т.е. отсутствие язвенного анамнеза при остром холецистите.
- Внезапное начало- кинжальная боль, выраженное напряжение мышц живота в первые часы заболевания.
- При рентгенографии свободный газ в брюшной полости.

Острый панкреатит

- Протекает с быстро нарастающими симптомами интоксикации, тахикардией парезом кишок.
- Характерна боль в надчревной области опоясывающего характера, сопровождающаяся частой, неукротимой рвотой.
- Высокие цифры амилазы крови и мочи.

Лечение

- **Консервативное:**
 - а) голод 2-3 дня,
 - б) новокаиновая блокада круглой связки или паранефральная блокада,
 - в) введение спазмолитиков 3 раза в день,
 - г) инфузионная терапия в объеме 1,5-2,5 л,
 - д) антибактериальная терапия (гентамицин, цефалоспорины),
 - е) холод на правое подреберье.

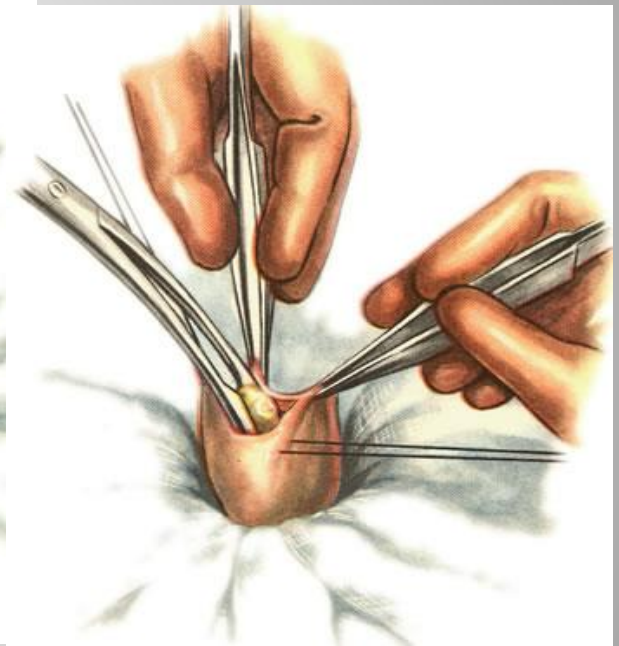
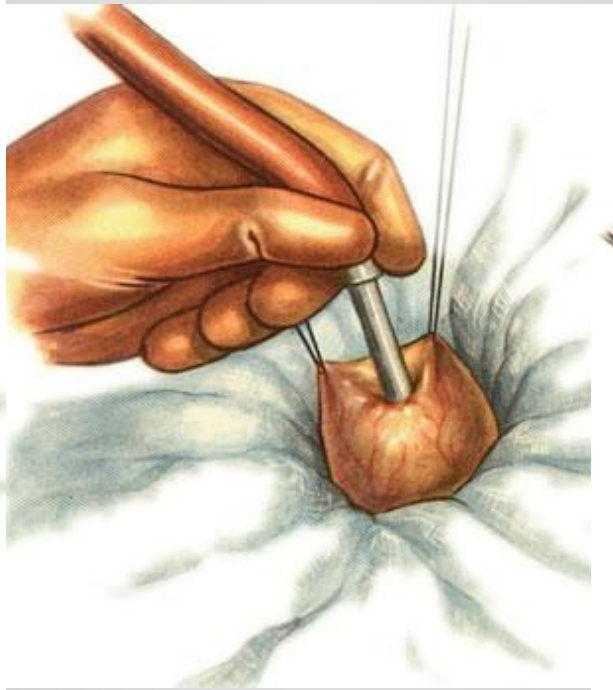
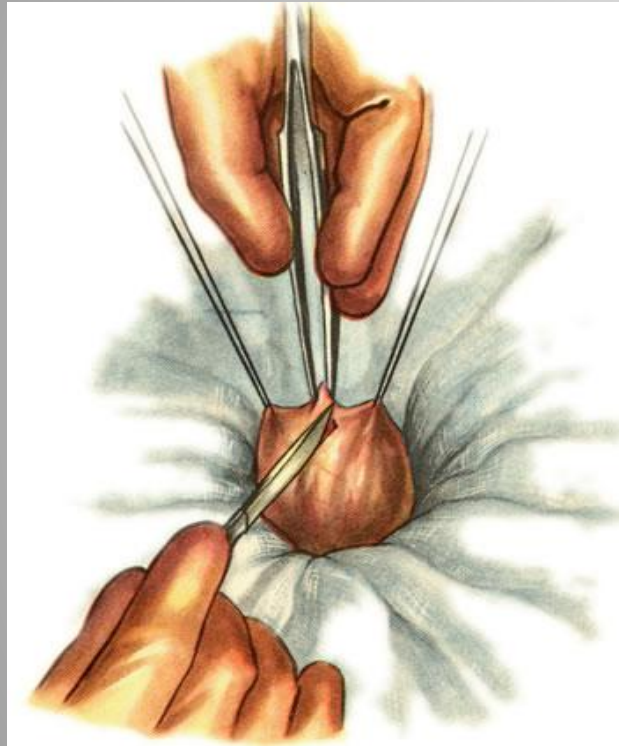
Растворение камней

- В 1937 году произведена попытка медикаментозного растворения желчных камней путем назначения микстуры, содержащей смесь желчных кислот. В 1972 г описан случай полного растворения желчных камней в результате применения хенодезоксиголевой кислоты (ХДХК). Однако при самом тщательном подборе, растворить конкременты удается только у 50-60 %. Рецидив в течении 5 лет наступает у 10 % больных . В 1882 г **Лангенбах** сказал: « Желчный пузырь должен быть удален не потому, что он содержит камни, а потому, что он их продуцирует».

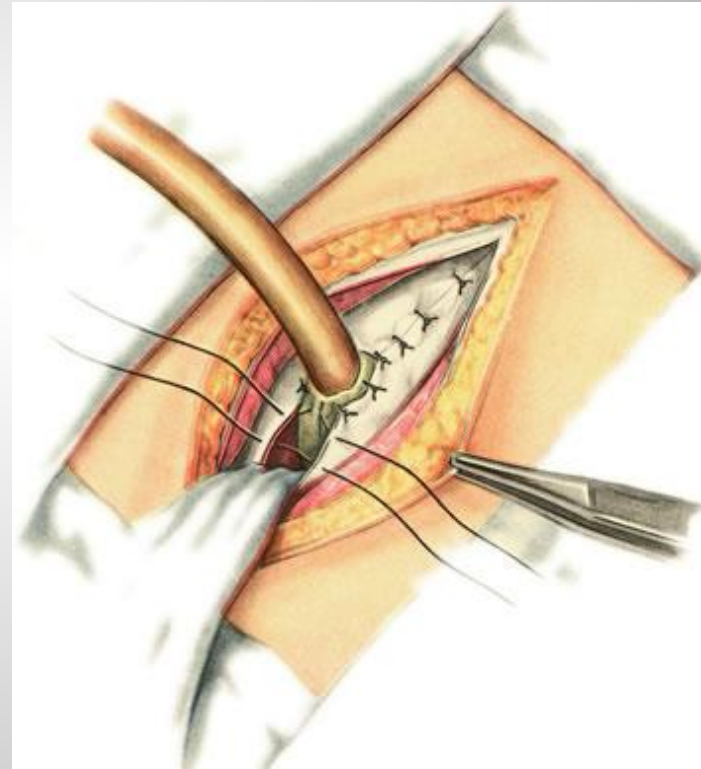
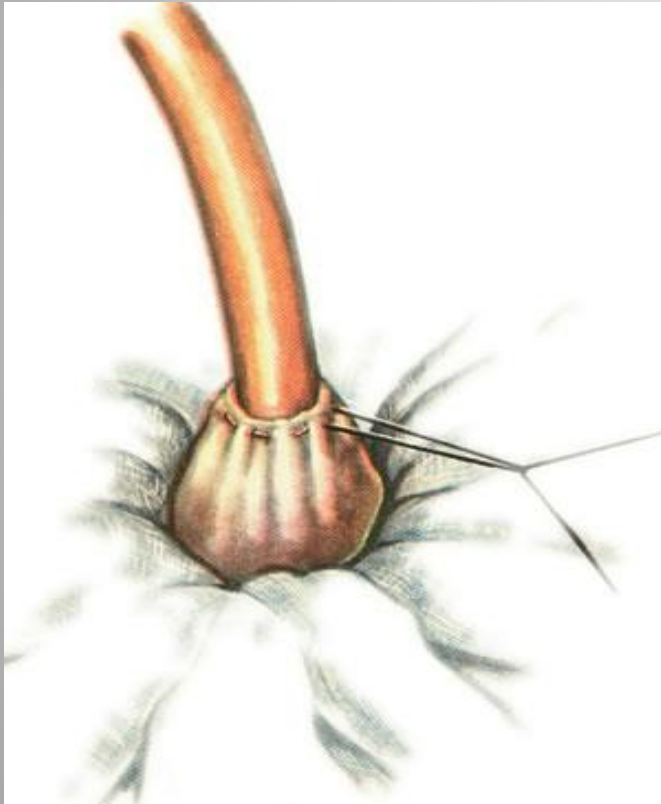
Виды операций

- **Холецистэктомия** (традиционная и лапароскопическая) — основной метод лечения острого калькулезного холецистита.
- **Холецистостомия** — метод выбора при лечении соматически тяжелых больных с заболеваниями сердечно-сосудистой и дыхательной систем в стадии декомпенсации. Выполняют при выраженном воспалительном процессе и наличии механической желтухи для декомпрессии желчевыводящих путей. Вскрывают дно желчного пузыря, удаляют желчь и камни. В желчный пузырь вводят зонд для эвакуации инфицированной желчи различными способами: из мини-доступа; под контролем УЗИ или лапароскопии

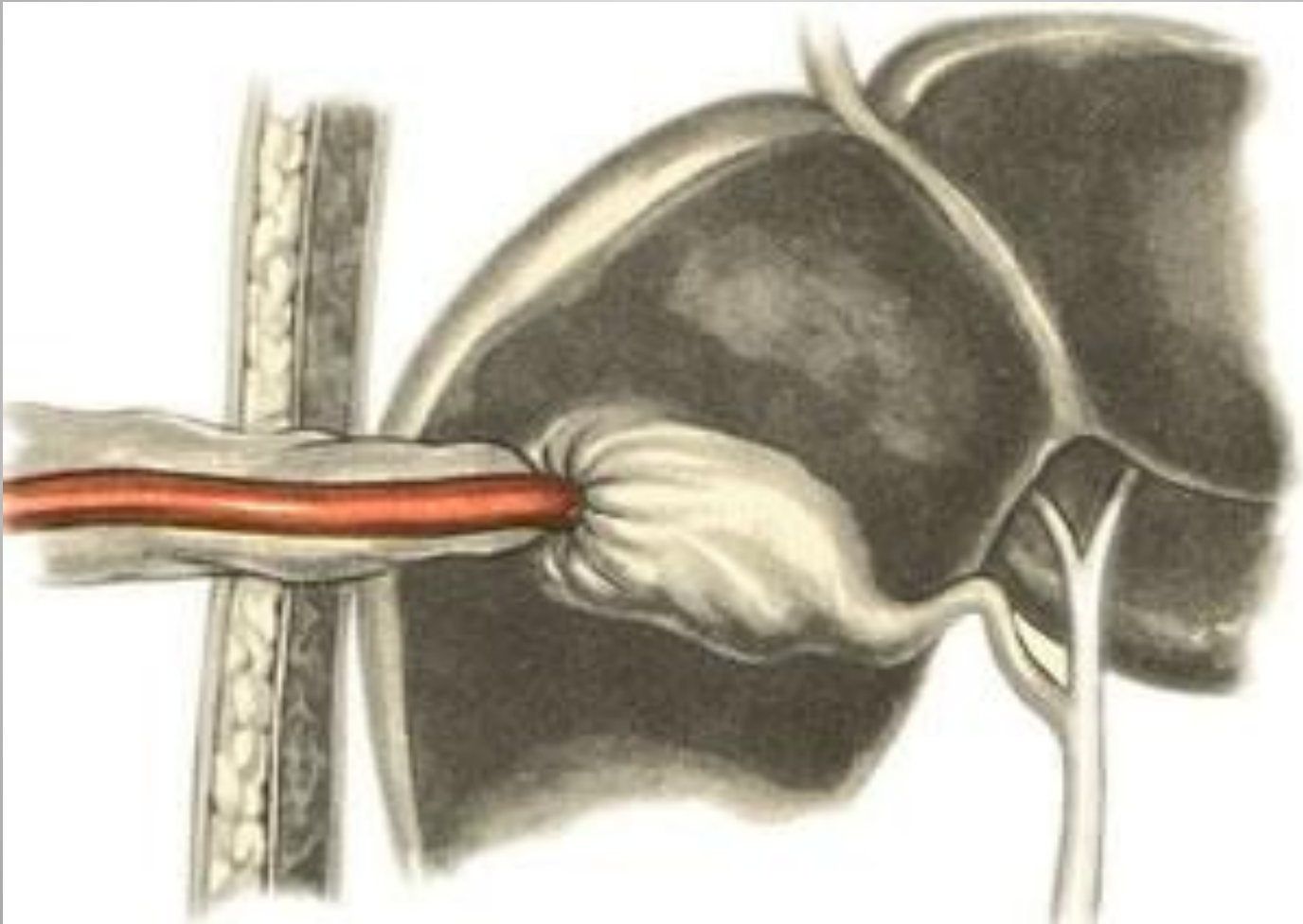
Холецистостомия



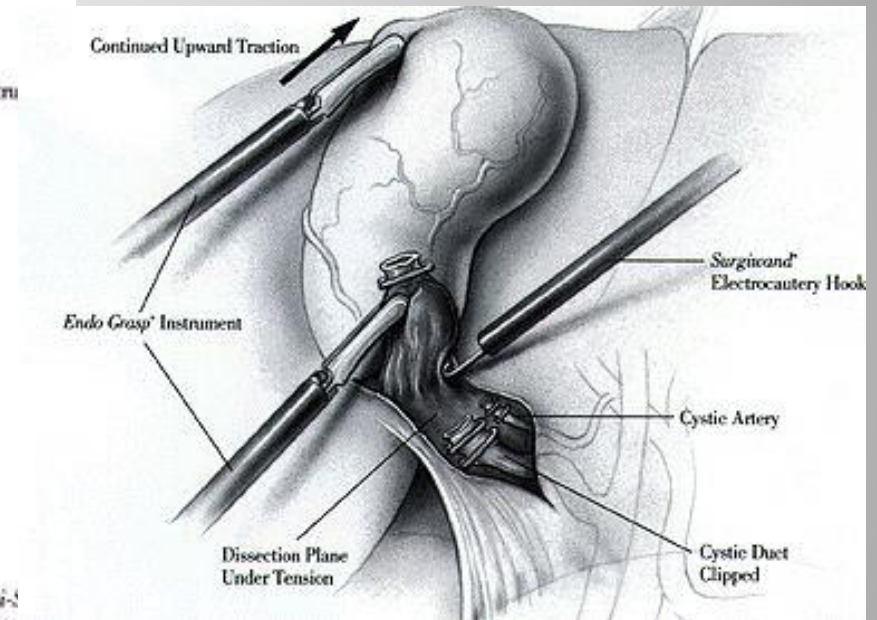
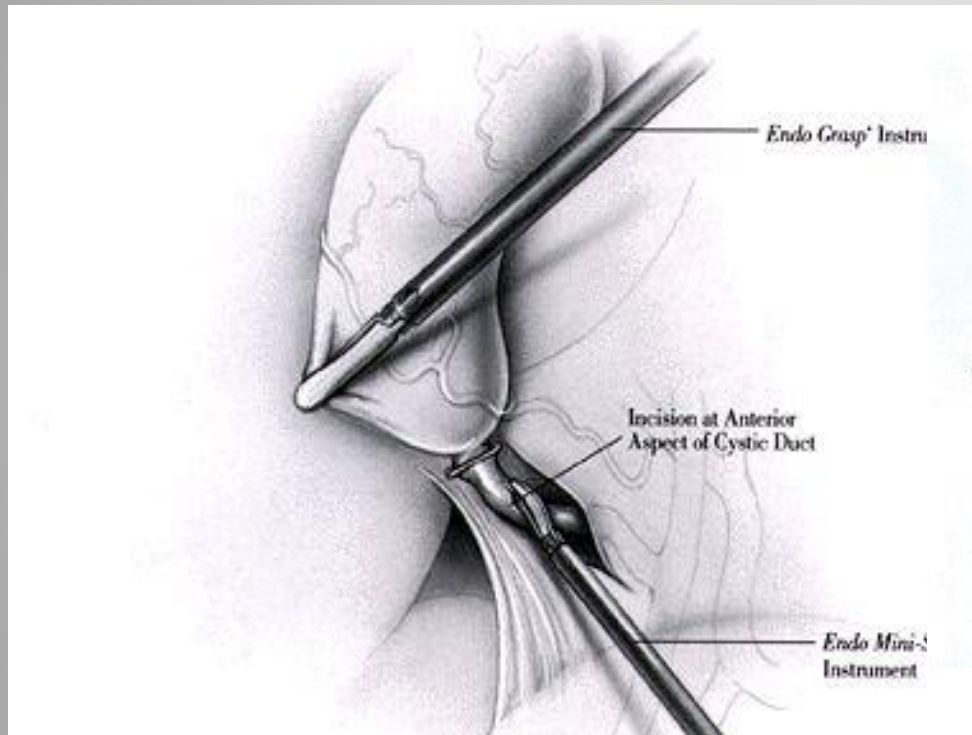
Холецистостомия



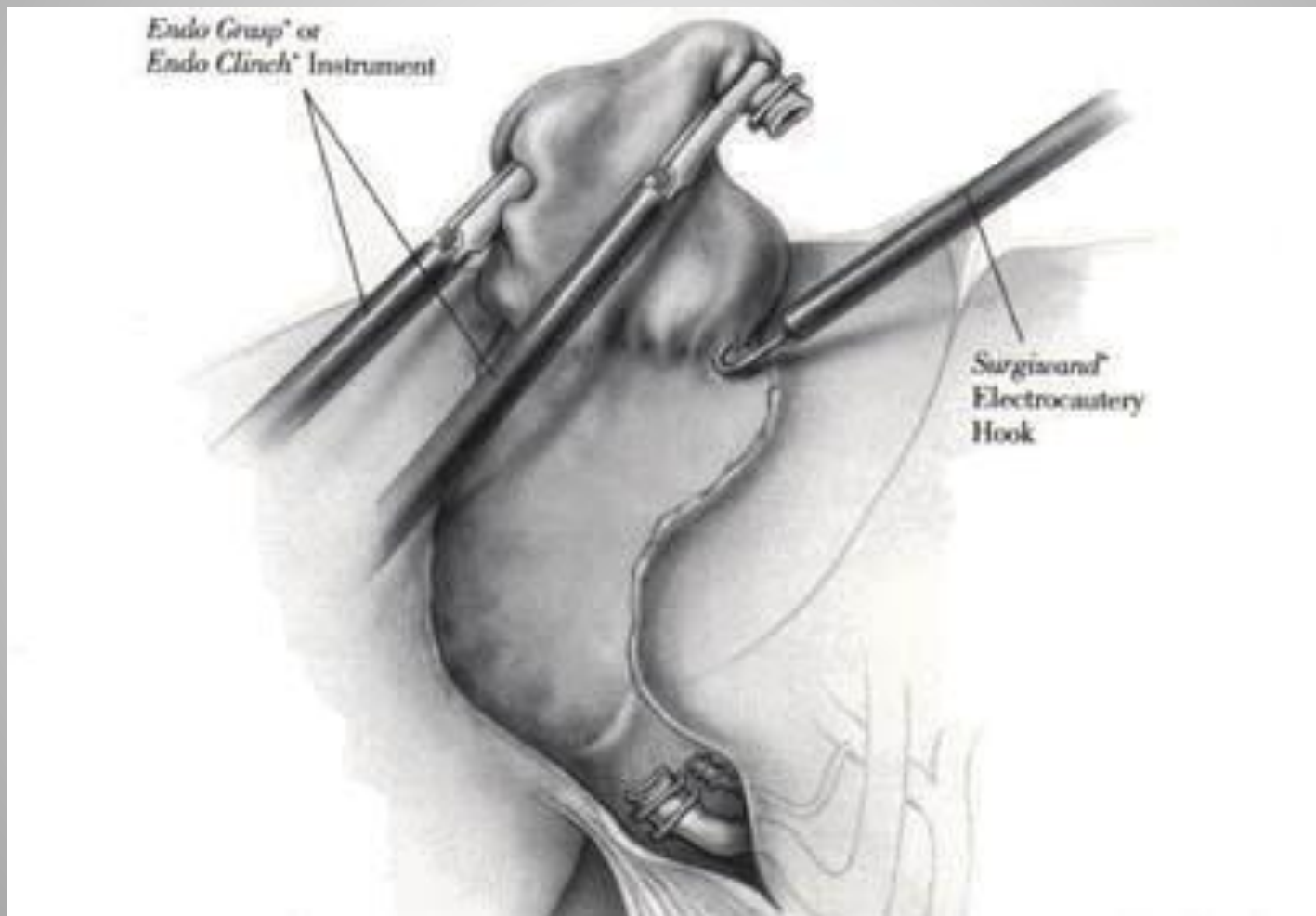
Холецистостомия на протяжении



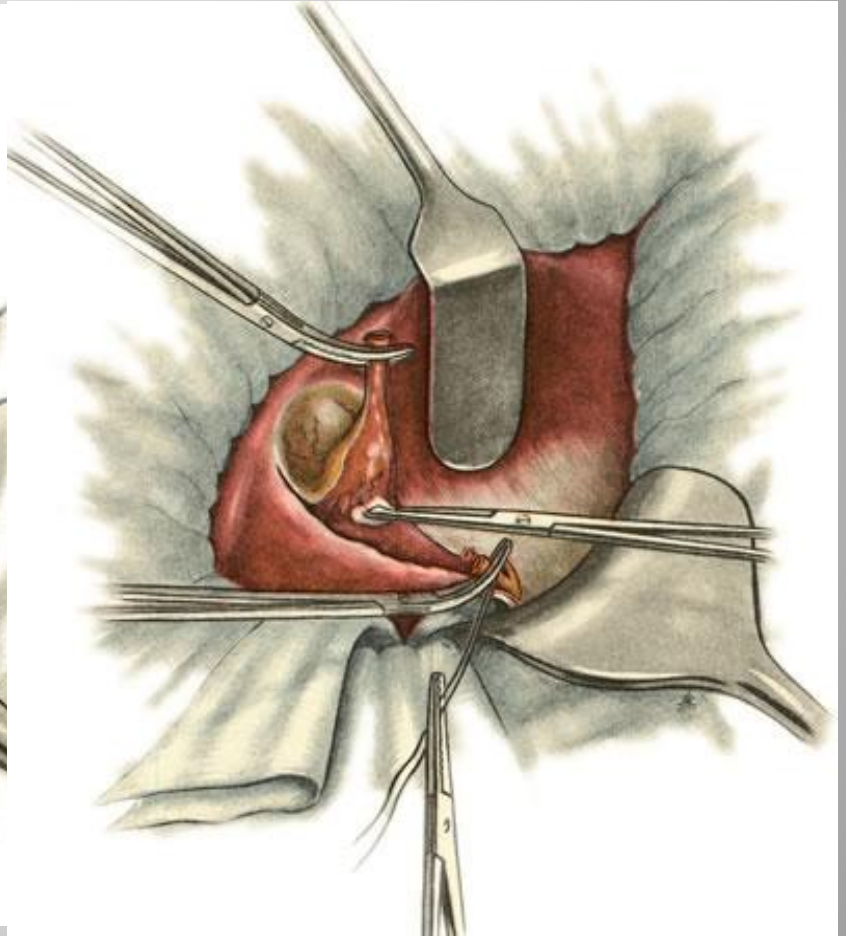
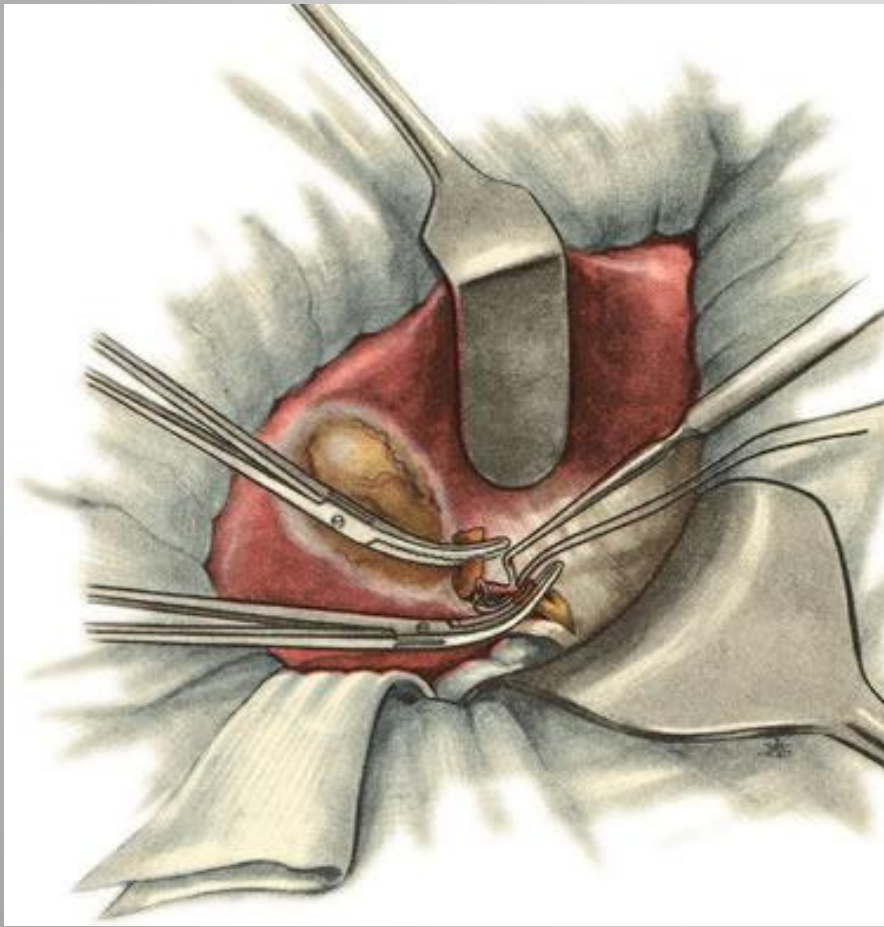
Эндоскопическая холецистэктомия



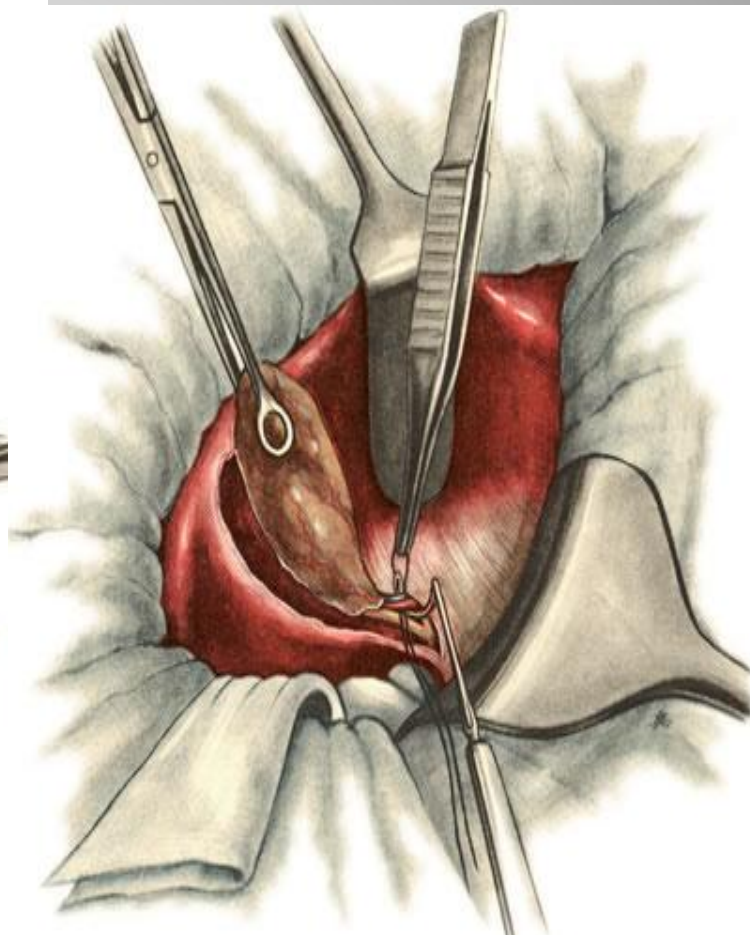
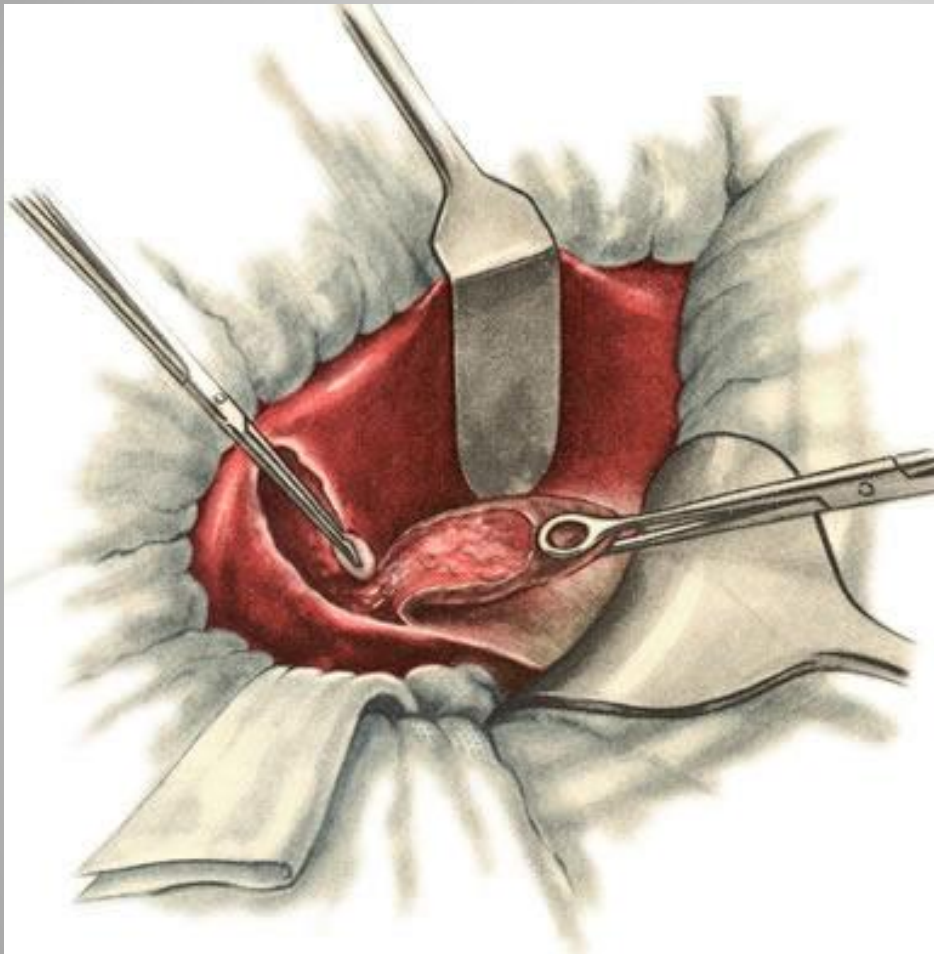
Эндоскопическая холецистэктомия.



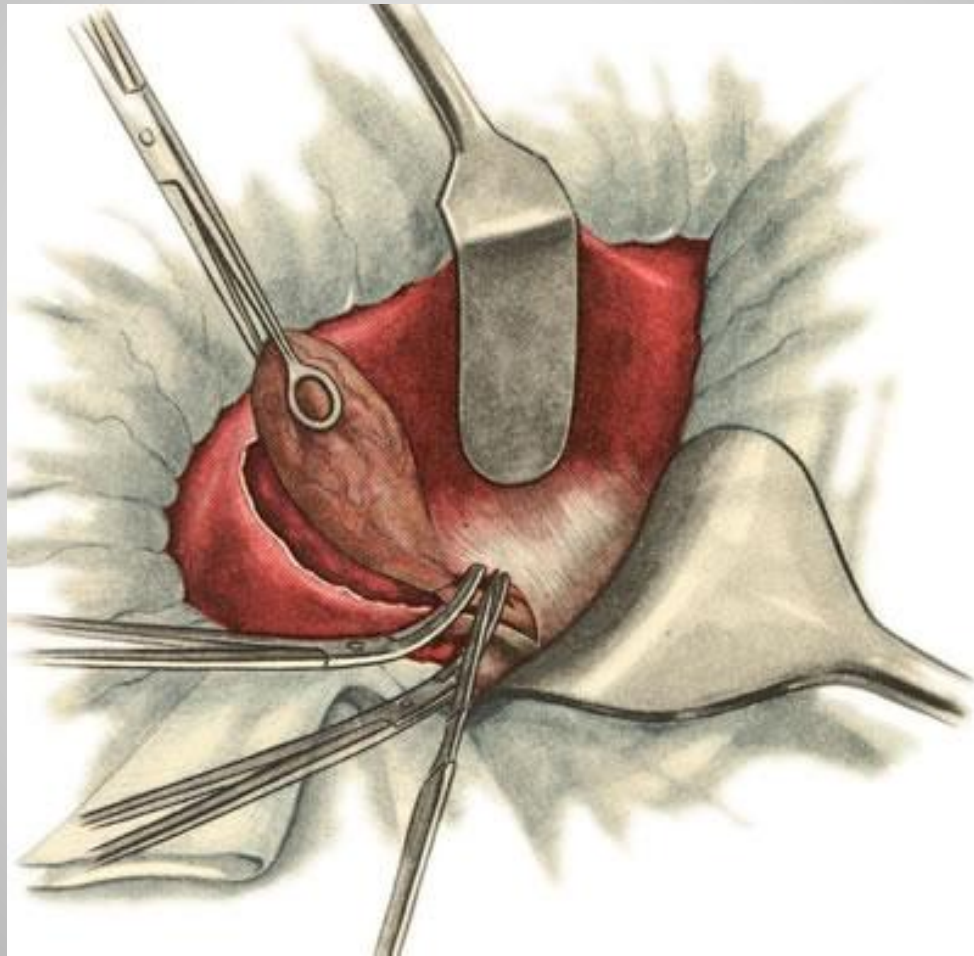
Холецистэктомия от шейки



Холецистэктомия от дна



Холецистэктомия от дна



Осложнения ЖКБ

Желтуха, холангит.

Желчная гипертензия и механическая желтуха при остром холецистите связана с нарушением пассажа желчи в 12 п.к и может быть вызвана:

- а) сдавливанием общего желчного протока извне воспалительным инфильтратом при деструктивном холецистите,
- б) при вколоченном камне БДС,
- в) при декомпенсированном стенозе БДС или терминального отдела холедоха.

Признаки механической желтухи

- иктеричность склер, кожи, слизистой ротовой полости,
- кожный зуд,
- потемнение мочи,
- ахаличный стул,
- спленомегалия,
- Боли появляются на 2-3 сутки после начала острого приступа холецистита.

Холангит

- При присоединении холангита состояние больного всегда тяжелое.
- Высокая температура гектического характера.
- Потрясающие ознобы, выраженная интоксикация.
- При пальпации живота - болезненность в его верхних отделах.
- Печень увеличена, резко болезненна.
- Иногда отмечается спленомегалия.

4- фактора позволяющие заподозрить холедохолитиаз

- холангит,
- расширение ВЖП (протоков) по данным УЗИ более 8 мм,
- увеличение содержания трансаминазы,
- увеличение содержимого билирубина.
- При сочетании всех этих 4-х факторов вероятность холедохолитиаза достигает 99 % .
- **УЗИ-** диагностика холедохолитиаза - 30 %.
- **РХПГ** – 100 %
- Частота холедохолитиаза при ЖКБ - 10 %.

Диагностика

- **Лабораторная**- в крови лейкоциты, сдвиг формулы влево, ускоренное СОЭ.
- **Биохимия** - В сыворотке крови –снижение альбумино-глобулинового индекса, гипербилирубинемия первоначально за счет прямого с последующим возрастанием непрямого (из-за развития токсического гепатита), повышается уровень щелочной фосфатазы.
- **Анализ мочи** - наличие желчных пигментов.
- **Анализ кала** - отрицательная реакция на стеркобилин.
- **УЗИ** - увеличение желчного пузыря в зависимости от формы воспаления, увеличение размеров печени, расширение внутрипеченочных протоков и гепатикохоледоха.

Эндоскопическая диагностика

- ЭГДС - отек дуоденального соска и его увеличение, отсутствие поступления желчи из устья папиллы, при гнойном холангите возможно выделение гноя.
- **Рентгенологическая** диагностика: ЭРХПГ- под контролем гастроскопа канюлируют БДС. Контрастное вещество вводят в гепатикохоледох. По полученным данным судят о характере патологии холедоха, т.е. причине механической желтухи.
- **Косвенные признаки поражения** гепатикохоледоха является расширение его тени больше 10 мм в отсутствие или замедления поступления контраста в 12 перстную кишку. К прямым признакам холедохолитиаза относятся: Дефект наполнения на фоне общего желчного протока (при обтекаемом камне), симптомы «мениска и раковой клешни» (при вколоченном камне). Прямым признаком стеноза БДС является сужение ампулярного отдела папиллы, стеноз терминального отдела холедоха- «симптом писчего пера».
-
- **Лапароскопическая холецистохолангиография.**
-
- **Чрезкожная чрезпеченочная холангиография.** Под контролем ЭОПа сверхтонкой иглой Чибя пунктируется один из внутрипеченочных желчных протоков, эвакуируется желчь, вводится контрастное вещество.

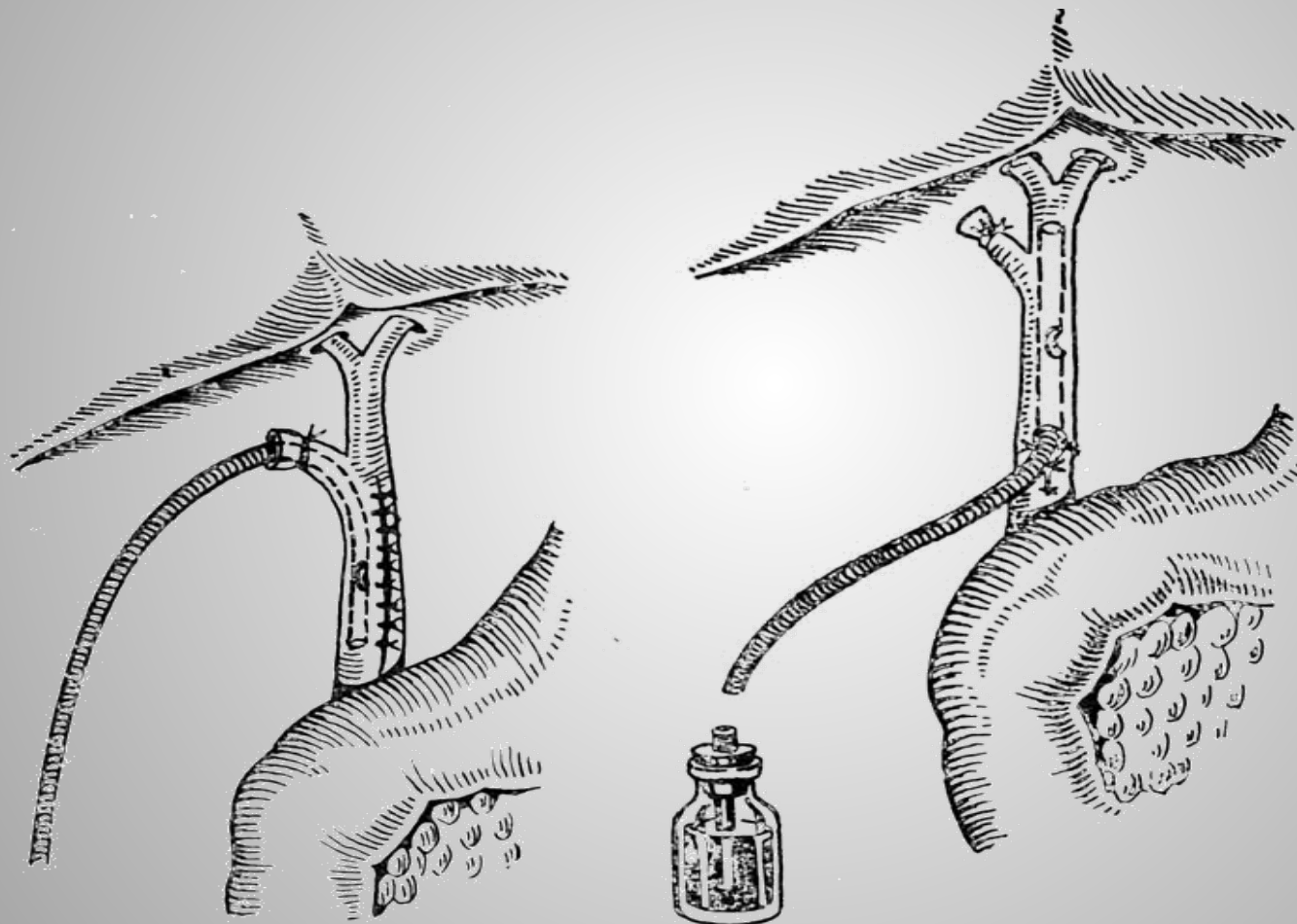
Наружное дренирование холедоха

- Наружное дренирование холедоха осуществляется с целью отведения желчи наружу через дренаж, введенный в общий желчный проток. Показаниями к наружному дренированию холедоха являются: механическая желтуха, гнойный холангит, холедохолитиаз, интраоперационные вмешательства на гепатикохоледохе (холедохолитотомия, литотрипсия, холедохоскопия).

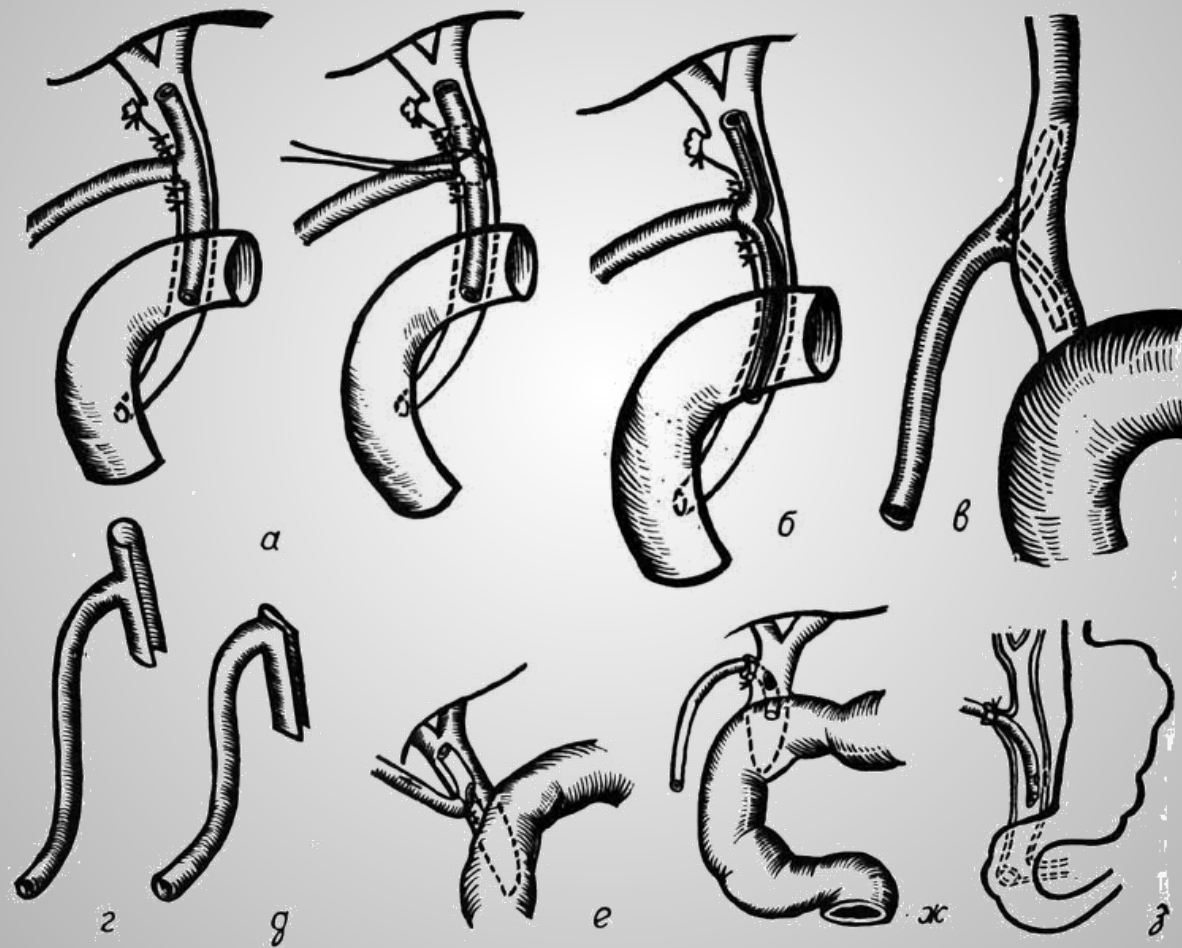
Основные методики:

- *Холстеда-Пиковского* (дренаж вводится через культю пузырного протока в сторону большого сосочка двенадцатиперстной кишки),
- *Вишневского* (дренаж вводится путем холедохоотомии в сторону ворот печени),
- *Кера* (вводится Т-образный дренаж путем проведения холедохоотомии),
- *Долиотти* (путем холедохоотомии или через культю пузырного протока вводится дренажная трубка, которая проводится транспапиллярно в двенадцатиперстную кишку) и др

Глухой шов холедоха с дренированием



Варианты дренирования холедоха



Дуоденотомия, папиллотомия, вирсунгография

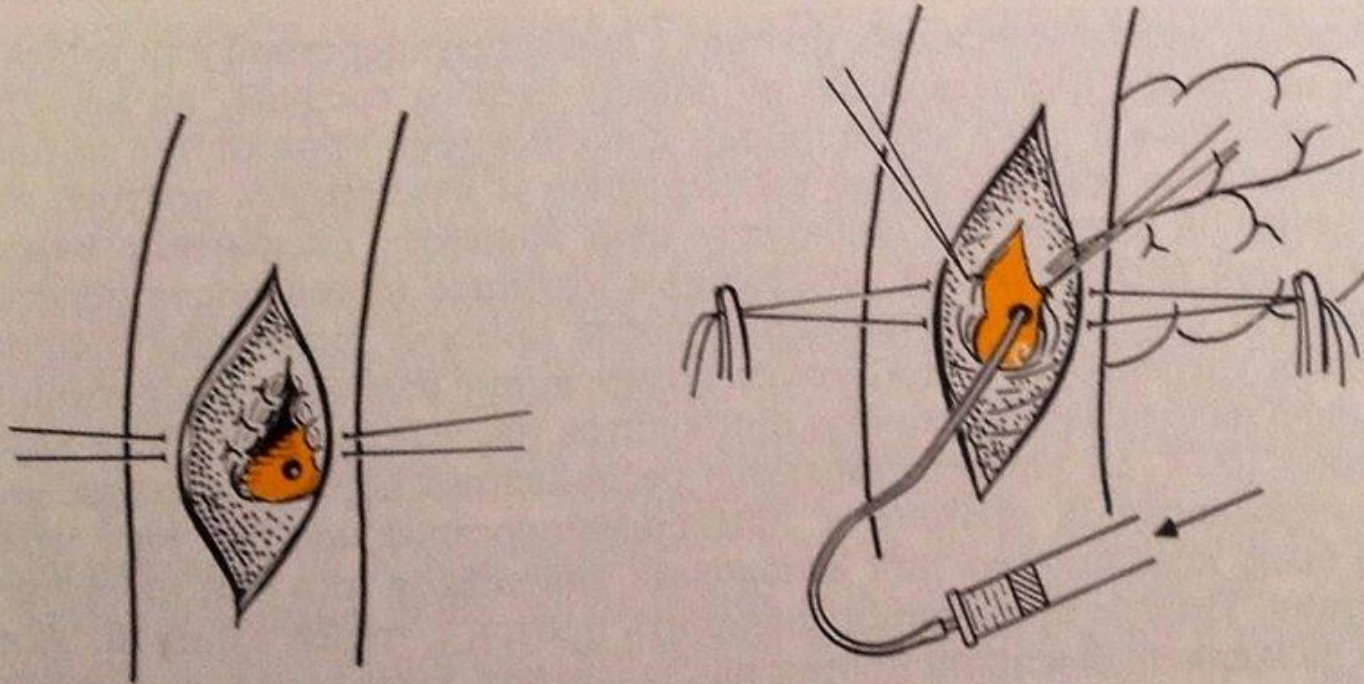
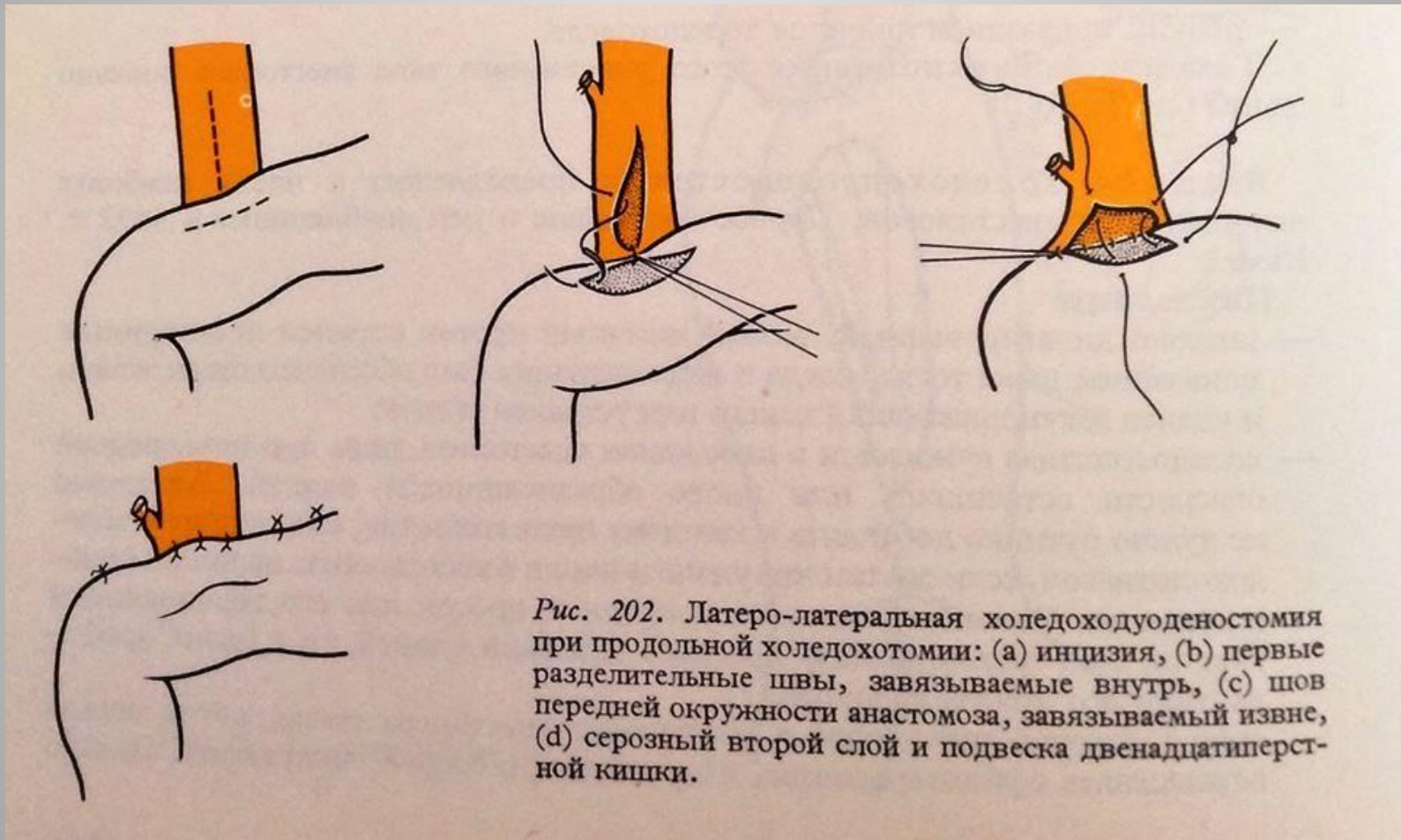
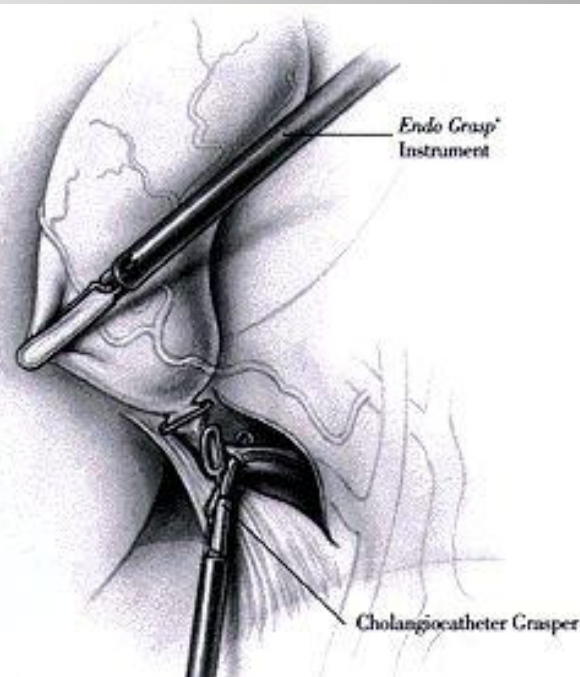
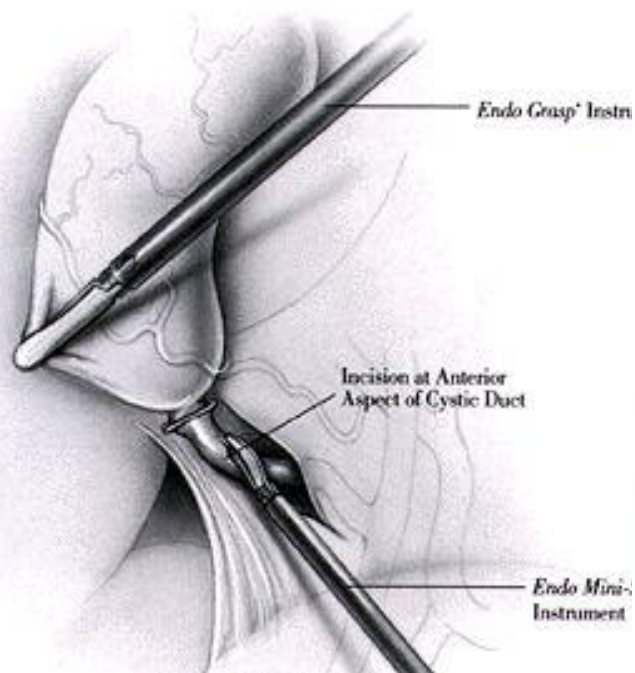


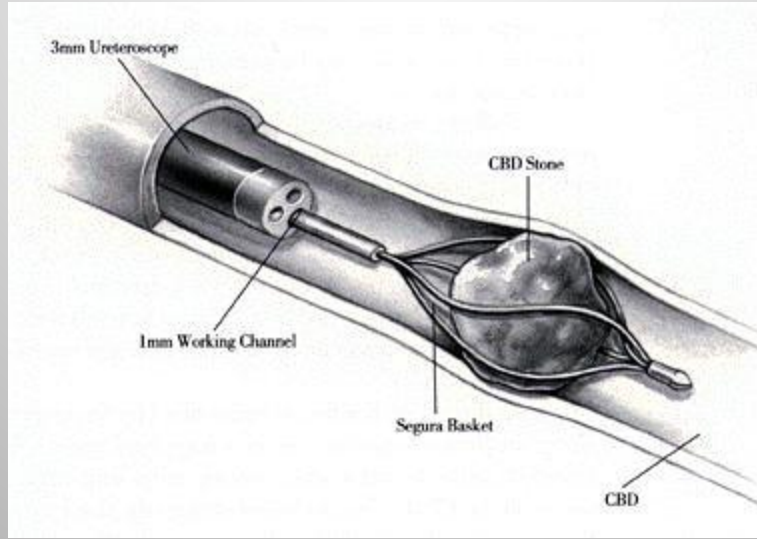
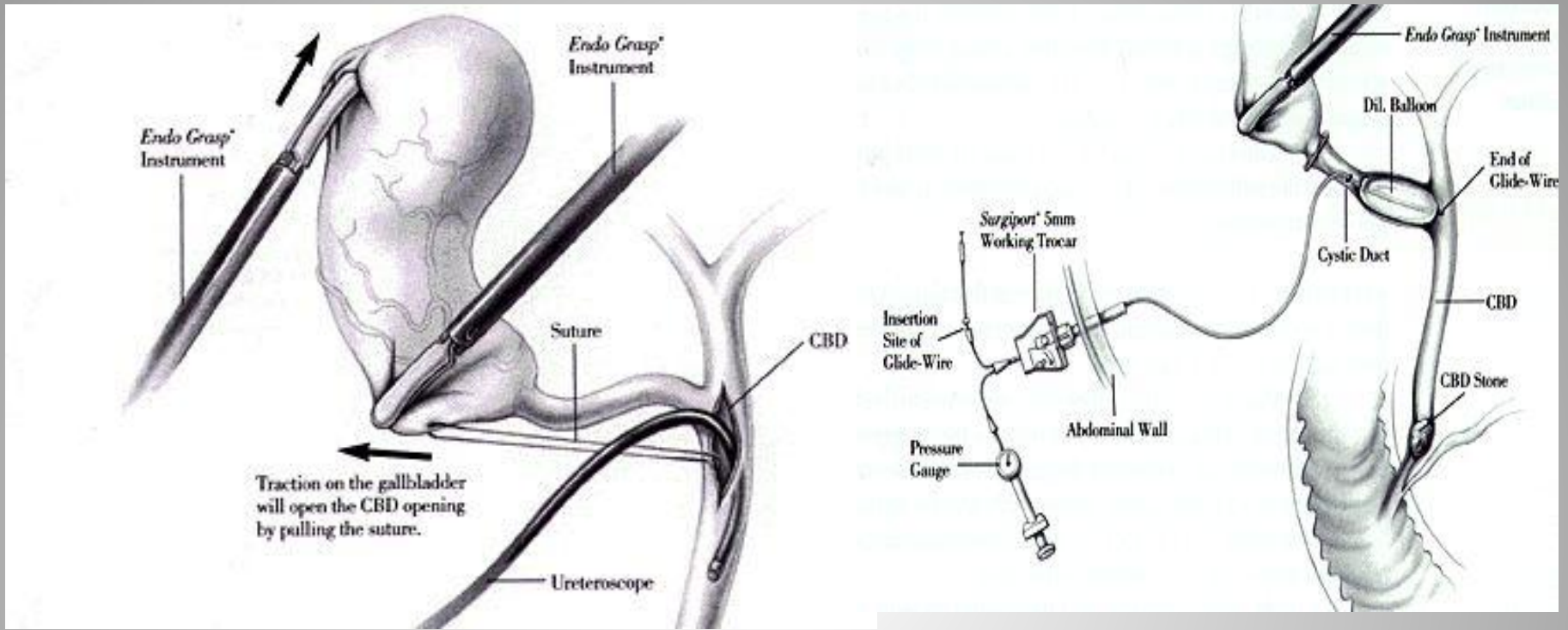
Рис. 150. Вирсунгография: (а) устье панкреатического протока, обнаженное папиллотомией, (б) впрыскивание небольшого количества контрастного вещества тонким катетером.

Внутреннее дренирование

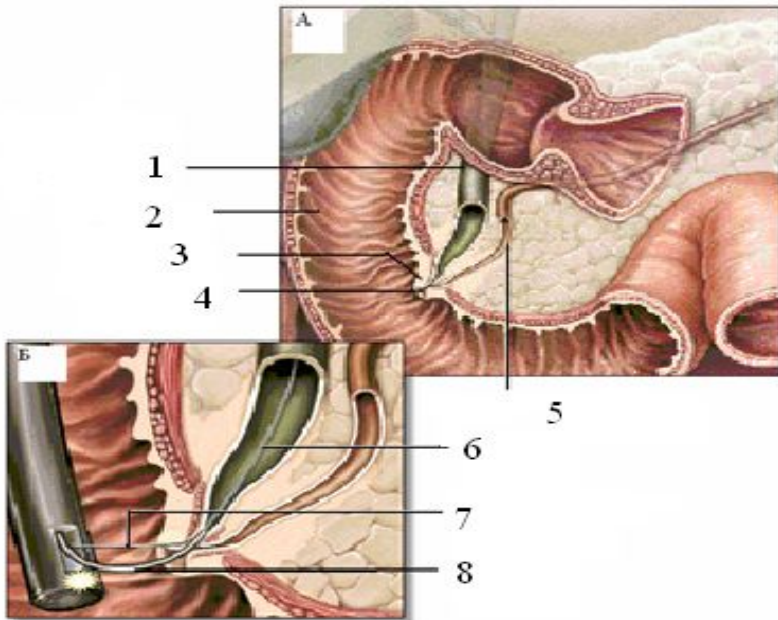


Лапароскопические вмешательства на холедохе

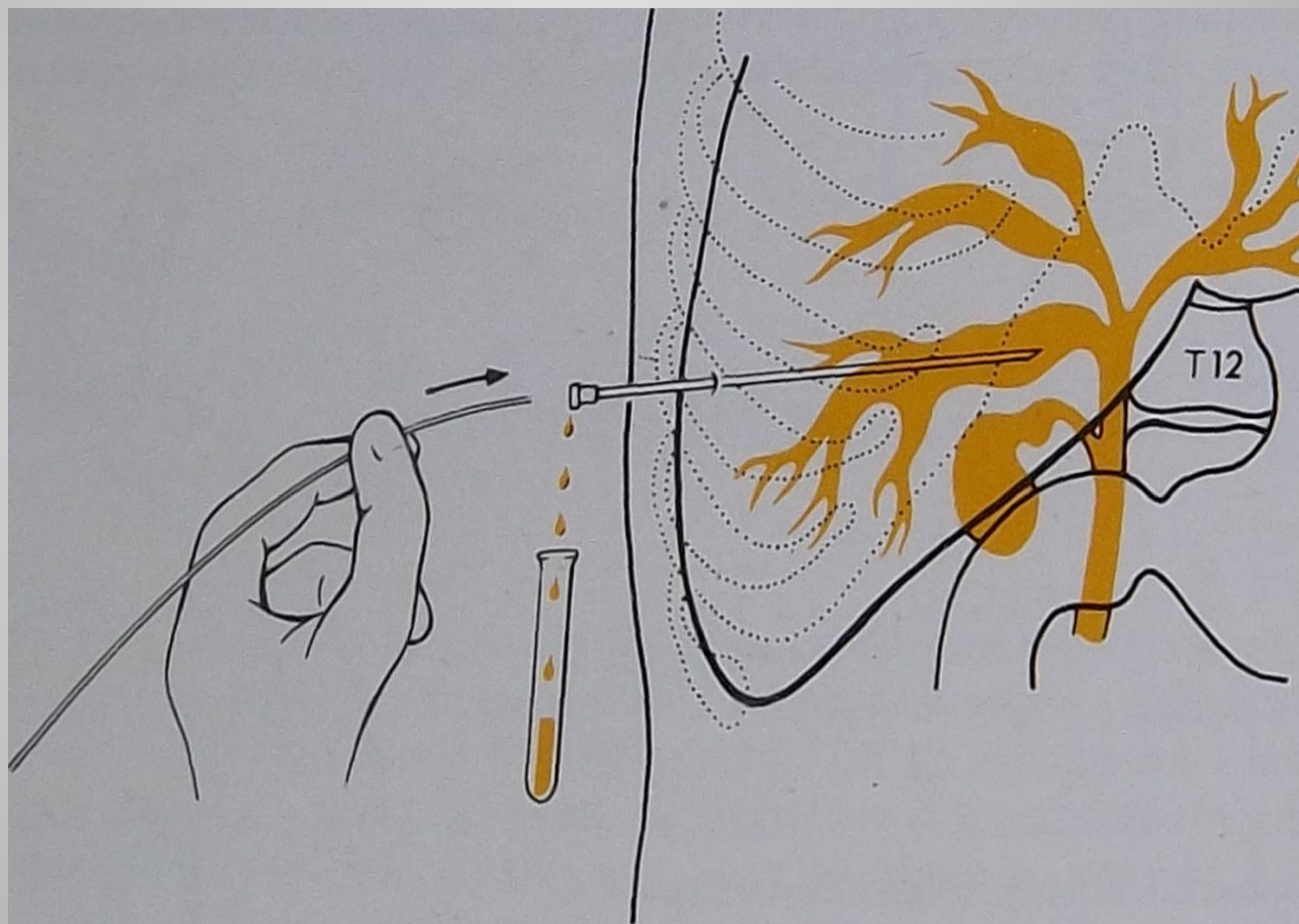




ЭРХИГ



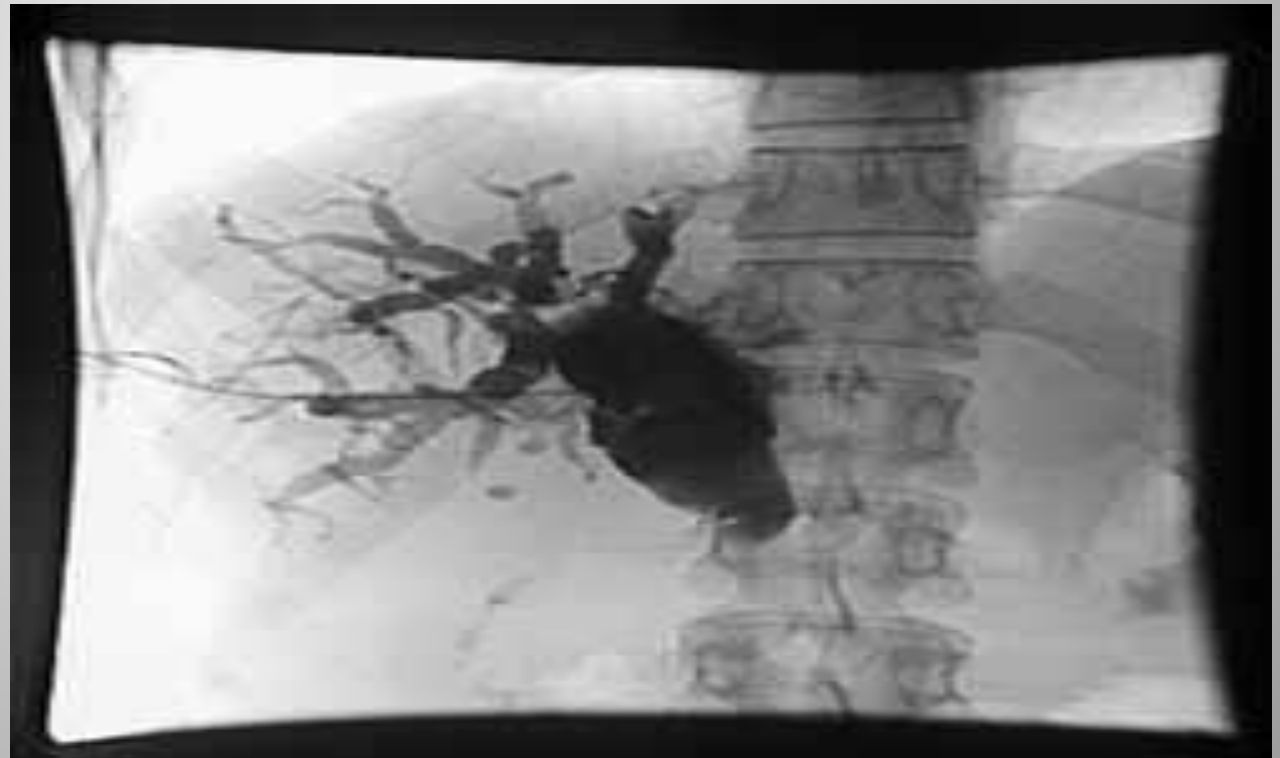Чрезкожная, чрезпеченочная холангиография (ЧЧХ)

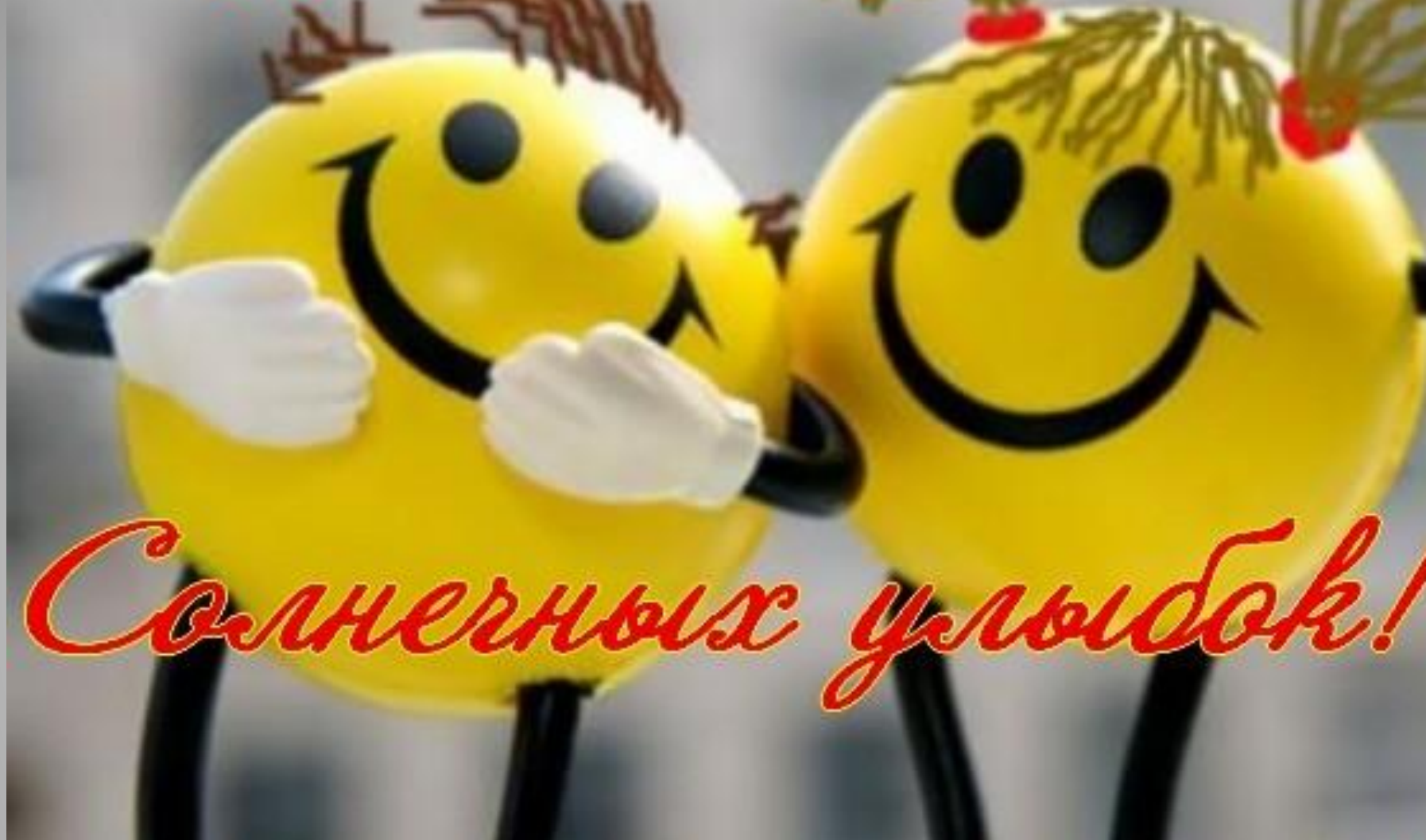

ОБЩИЕ ПРИНЦИПЫ ЛАБОРАТОРНОЙ И ИНСТРУМЕНТАЛЬНОЙ ДИАГНОСТИКИ

- **Чрескожная чреспеченочная холангиография.**

Инвазивный метод диагностики, который используется у больных желтухой как с диагностической, так и лечебной (декомпрессия билиарной системы) целью.





Солнечных улыбок!